T.C.
MANİSA CELAL BAYAR ÜNİVERSİTESİ
TIP FAKÜLTESİ

Çocuk Sağlığı ve Hastalıkları Anabilim Dalı

2 YAŞ ALTI İNFANTİL HEMANJİYOMLU HASTALARIMIZIN RETROSPEKTİF DEĞERLENDİRİLMESİ

UZMANLIK TEZİ

Dr. Özlem ACAR

Tez Danışmanı
Doç. Dr. Ali Aykan ÖZGÜVEN

Manisa, 2018

TEŞEKKÜR

Hekimlik sanatının öğrenilmesinin en önemli basamaklarından biri olan ve bu kutsal mesleği uygularken bana ışık tutacak olan uzmanlık eğitimimin sonuna gelmiş bulunuyorum. Hekimlik mesleğinde öğrenmenin daima devam ettiğinin bilincinde olarak;

Uzmanlık eğitimim boyunca bilgi ve tecrübesi ile her zaman yanımda olan, önerileri ve katkıları ile tezimin oluşmasını sağlayan tez danışmanım değerli hocam Doç. Dr Ali Aykan Özgüven'e,

Hekimlik sanatını öğrendiğim, bilgileri ve deneyimleri ile eğitimimi şekillendiren, eğitimim boyunca desteklerini her zaman hissettiğim ve daima örnek alacağım başta Çocuk Sağlığı ve Hastalıkları Anabilim Dalı Başkanı Prof. Dr. Muzaffer Polat olmak üzere tüm değerli hocalarıma,

Birlikte çalıştığımız süre içerisinde her konuda desteğini gördüğüm, bilgi ve tecrübelerinden faydalandığım sevgili kıdemlim Dr. Derya Sarılar'a, ve bu uzun yolculuğu birlikte sürdürdüğüm, beraber gülüp beraber üzüldüğüm, uzmanlık eğitimim süresince varlıklarını hep hissetiğim eş kıdemlilerim Dr. Bora Kunay ve Dr. Arzu Çalışkan Polat'a, eğtimim süresince birlikte çalışmaktan mutluluk duyduğum tüm asistan arkadaşlarıma, klinik hemşire ve personellerimize,

Hayatım boyunca hep bana destek çıkan ve yanımda olan annem, babam, ağabeyime,

Hoşgörüsü, sevgisi ve desteğiyle her an yanımda olan biricik eşim Emre'ye ve değerli zamanından çaldığım güzel kızım Defne'ye,

Yürekten teşekkürlerimi ve sevgilerimi sunarım.

Dr.Özlem ACAR

İÇİNDEKİLER

KISALTMALAR LİSTESİ v

TABLOLAR DİZİNİ vi

ŞEKİLLER DİZİNİ vii

1. GİRİŞ 1

2. GENEL BİLGİLER 3

2.1. Tanim 3

2.2. Epidemiyoloji 3

2.3 Patogenez 4

2.4 Klinik Özellikler 5

2.4.1. İnfantil hemanjiyomlar ile ilişkili sendromlar 8

2.4.1.1. PHACES sendromu 8

2.4.1.2. LUMBAR sendrom: 12

2.4.1.3. SAKRAL sendrom: 12

2.4.1.4. PELVIC sendrom: 12

2.5 Komplikasyonlar 12

2.5.1.Ülserasyon 13

2.5.2. Kanama 13

2.5.3. Hava Yolu Darlığı 13

2.5.4. Görme İle İlgili Komplikasyonlar 14

2.5.6. Konjestif kalp yetmezliği ve Hipotiroidizm 14

2.5.7. Diğer Komplikasyonlar 15

2.6 Kasabach- Merritt Sendromu 15

2.7. Tanı Yöntemleri 16
2.8. Radyolojik Görüntüleme..... 17
2.9. Tedavi 18
2.9.1. Farmakolojik tedavi..... 20
2.9.1.1. Beta adrenerjik blokerler 20
2.9.1.2 Diğer selektif beta adrenerjik blokerler..... 22
2.9.1.3 Topikal beta adrenerjik blokerler 22
2.9.1.4 Sistemik kortikosteroidler 22
2.9.1.5 İntralezyoner kortikosteroidler..... 23
2.9.1.6 Topikal kortikosteroidler 23
2.9.1.7 Diğer medikal tedaviler 23
2.9.2. Lazer tedavisi 25
2.9.3. Cerrahi tedavi 25
2.9.4. Embolizasyon 25
3. GEREÇ VE YÖNTEMLER 26
3.1. Çalışma Grubu..... 26
3.2. Çalışma Dizaynı ve Etik Kurul..... 27
3.3. Veri Toplama 27
3.4. İstatistiksel değerlendirme 30
4. BULGULAR..... 31
5. TARTIŞMA..... 34
6. ÖZET 41
7. ABSTRACT..... 43
8. KAYNAKLAR 44

KISALTMALAR LİSTESİ

EPC : Endotelyal öncü hücre

İH : İnfantil hemanjiyom

GLUT-1 : Glukoz taşıyıcısı-1

VEGF : Vasküler endotelyal büyüme faktörü

MMP-9 : Matriks metalloproteinaz-9

bFGF : “Basic” fibroblast büyüme faktörü

KMS : Kasabach- Merritt Sendromu

USG : Ultrasonografi

MRG : Manyetik rezonans görüntüleme

TABLOLAR DİZİNİ

Tablo 1 : İnfantil hemanjiyomların derinliğine göre sınıflandırılması 6

Tablo 2 : PHACES sendromu diagnostik kriterler konsensusu 11

Tablo 3 : İnfantil hemanjiyomlarda görüntüleme endikasyonları 17

Tablo 4 : Hemanjiyomlarda boyut, anatomik yapı, kalınlık ve klinik davranışa göre risk sınıflaması 19

ŞEKİLLER DİZİNİ

Şekil 1 **:** İnfantil hemanjiyom tipleri..... 7

Şekil 2 **:** A: Segmental infantil hemanjiyoların yüzdeki yerleşim alanları 8

Şekil 3 **:** PHACE sendromlu olgu. 9

Şekil 4 **:** Sol göz kapağında yer alan ve astigmatizme neden olmuş bir infantil hemanjiyom (5) 14

1. GİRİŞ

İnfantil hemanjiomlar infantlarda sık görülen yumuşak doku tümörleridir ve 1 yaş altı çocuklarda %4-10 sıklıkla görülür. Kız ve beyaz infantlarda daha sık görülür.

Yüzde 60'ı baş ve boyun bölgesinde görülür. Kafkas ırkında, kızlarda, düşük doğum ağırlıklı ve prematüre bebeklerde görülme sıklığı artmıştır. İleri anne yaşı, çoğul gebelik, plasenta previa gibi plasenta anomalileri ve preeklampsi gibi durumlarda da infantil hemanjiyom sıklığının arttığına dair çalışmalar bulunmaktadır.

İnfantil hemanjiomların karakteristik bir yaşam döngüsü vardır. Bu döngü proliferasyon ve involüsyon fazı olarak iki fazdan oluşur. Proliferasyon erken infant döneminde başlarken spontan küçülme ve regresyon ise ilk bir yaşta başlar.

İyi huylu ve kendilerini sınırlayıcı özelliklerine rağmen az bir kısmında yaşamı tehdit eden komplikasyonlar gelişebilir. Kozmetik deformiteye neden olup bulunduğu yer ve karakterine göre beslenme ve solunum güçlüğü, görme bozuklukları, kalp yetmezliği, lezyon üzerinde ülser ve kanama gibi birçok komplikasyona neden olabilir.

Tedavide kortikosteroidler iyi bir seçenek olsa da yan etkileri fazladır. Günümüzde non-selektif bir beta bloker olan propranololün infantil hemanjiyom tedavisindeki etkisi gösterilmiştir ve tedavide ilk tercih olarak kullanılmaya başlanmıştır. Ek olarak kemoterapötikler ve spesifik anti-vasküler endotelyal büyüme faktörü (anti-VEGF) ikinci basamak tedaviler olarak kullanılmakta, gerekli durumlarda cerrahi yöntemlere, lazer ve embolizasyon tedavilerine başvurulmaktadır.

Bu çalışmanın amacı Celal Bayar Üniversitesi Tıp Fakültesi, Çocuk Onkoloji Bilim Dalında Ocak 2015- Haziran 2017 tarihleri arasında daha önce tedavi uygulanmamış, klinik olarak hemanjiom tanısı alan ve takibe

alınan 2 yaş altındaki olguların dosyalarının geriye dönük olarak incelenmesi, epidemiyolojik ve klinik özellikleri , uygulanan tedavi ve sonuçları ve bu verilerin ülkemiz ve yurt dışındaki çalışmalar ile karşılaştırılmasıdır.

2. GENEL BİLGİLER

2.1. Tanim

İnfantil hemanjiyomlar 2 yaş altı çocukluk döneminde en sık karşılaşılan bening karakterli damarsal tümörlerdir. Çocukluk çağında görülen damarsal anomaliler; vasküler tümörler ve vasküler malformasyonlar olarak iki grupta incelenmekle beraber en sık görülen vasküler tümörler infantil hemanjiyomlardır (1).

2.2. Epidemiyoloji

2 yaş altı çocukluk döneminde görülen hemanjiyomların gerçek insidansı tam olarak bilinmemekle birlikte beyaz ırkta görülme sıklığı %1-10 arasında değişmektedir (2,3).

Beyaz ırkta ve kız bebeklerde görülme sıklığı daha fazladır (4). Kızlar ve erkekler arasındaki görülme oranları son yapılan çalışmalarda 1,4:1 ile 3:1 olarak saptanmış olup kızlar lehine bulunmuştur (5). Hemanjiyomlar erken doğum haftalı infantlarda daha sık görülmektedir ve en önemli risk faktörü olarak düşük doğum ağırlığı gösterilmektedir (6). Özellikle 500 gr altında doğan prematürelerde infantil hemanjiyom görülme sıklığı son yapılan çalışmalarda %25 olarak saptanmıştır (5).

Hemanjiomlar genel olarak sporadik vakalardır fakat genetik faktörlerin de infantil hemanjiyom oluşumunda etkili olduğu gösterilmiştir (7). Ailesel geçişlerde otozomal dominant bir genetik geçişin rol oynadığını gösteren çalışmalar mevcuttur (8).

İleri anne yaşı, çoğul gebelik, plesanta previa, hematom gibi plasenta anomalileri ve preeklampsi hemanjiom oluşumuna neden olabilen anne ve gebelik kaynaklı nedenlerdir. Çoğul gebeliklerde saptanan hemanjiomların genellikle birden fazla sayıda olduğu gösterilmiştir (6).

2.3 Patogenez

İnfantil hemanjiyomların patogenezinde hemanjiomu oluşturan hücreleri intrensek endotelyal öncü hücrelerin (EPC) veya plasental kaynaklı anjiyoblastların oluşturduğu kabul edilmektedir. Anjiyojenik ve vaskülojenik faktörler olan intrinsik ve doku hipoksisi ile yapısal anomaliler olan ekstrinsik faktörler aracılığıyla hemanjiyomun son şeklini aldığı düşünülmektedir (5).

Hemanjiyomların doğal seyri çoğalma (proliferation) ve küçülme (involution) olmak üzere iki aşamadan oluşur (9).

Proliferatif fazda hemanjiom tarafından yüksek miktarda salgılanan anjiyojenik faktörler etkili olmaktadır. Salgılanan anjiojenik faktörlerden en önemlisi vasküler endotelyal growth faktörü (VEGF) dür. VEGF hemanjiomu oluşturan öncü hücrelerin endotel hücrelerine dönüşümünde ve hücrelerin çoğalıp hemajiomu oluşturan hücrelere farklılaşmasında etkilidir (10).

Ayrıca renin anjiyotensin sisteminde yer alan anjiyotensin 2 nin de mezenkimal kök hücrelerden VEGF salınımını indüklediği bilinmektedir. 1 yaş civarı yani hemanjiyomların küçülmeye başladığı zaman diliminde anjiyotensin 2'nin düzeyinin vücutta azaldığı tespit edilmiştir. VEGF sekresyonunda azalma meydana gelir ve hücrelerin çoğalıp farklılaşması yavaşlar (11).

Hemanjiyomların büyümesinde myeloid kökenli hematopoetik lökositler rol oynamaktadır. Hemanjiyomlardaki endotel hücrelerinde CD 83, CD 32, CD 14 ve CD 15 mevcuttur ve bunlar belirteç olarak kullanılabilir. Bunların varlığı ile normal damar endoteli ile hemanjiyom endotelinin birbirlerinden farklı olduğu görüşü daha da netlik kazanmıştır (12).

Küçülme (involution) fazı histolojik olarak kılcal damar lümenlerindeki fibrozis ile karakterizedir. Kendiliğinden küçülme çoğunlukla yaşamın ilk yılının ikinci yarısında başlar ve uzun süre devam edebilir (13). Hemanjiyomlardaki mast hücrelerinin sayısında artış ve bunun yanında doku metalloproteinaz (kan damarı oluşumunun inhibitörü)) aktivitesindeki artış ile hemnajiomun boyutunda küçülme başlar. "*Basic*" fibroblast büyüme faktörünün (bFGF) azalmasının apopitozise yol açtığı düşünülmektedir

(12,14). Apopitozis ile involüsyonun başlaması indüklenir (13). İnvolüsyon fazı başlayan hastaların bakılan idrar tetkiklerinde bFGF miktarında azalma olduğunun gösterilmesi de bu durumu desteklemektedir (15,16).

İnfantil hemanjiomların oluşum mekanizmalarının açıklanmasında bazı teoriler geliştirilmiştir. Bunlardan endotelyal öncü hücre teorisinde infantil hemanjiyomların endotelyal progenitör hücrelerin (EPC) klonal olarak artışı ile meydana geldiği gösterilmiştir (17).

Plasental orjin teorisinde prenatal olarak hasarlanan plasentadan kopup fetal dolaşıma geçen hücrelerin infantil hemanjiom oluşumuna yol açtığı gösterilmiştir. Plasentada var olan molekuler markerlardan; glukoz taşıyıcısı-1 (GLUT-1), Lewis Y antijeni, merosin, Fc-y reseptör–IIb, indolamin 2,3 deoksijenaz ve tip 3 iyodotironin deiyodinazın infantil hemanjiyom yapısında da bulunması bu teoriyi destekleyen güçlü kanıtlardandır (18).

Koryon villus örneklemesi, plasenta previa ve preeklampsi gibi prenatal olarak stres yaratan durumlara maruz kalan bebeklerde hemanjiom gelişme riskindeki artış bu şekilde açıklanabilmektedir.

Hipoksi teorisine göre de infantların yaşadıkları hipoksik durumlar ile hemanjiom görülmesi arasındaki ilişki açıklanmaya çalışılmıştır. İnfantil hemanjiyomlarda saptanan GLUT-1 in aynı zamanda hipoksi için de önemli markerlardan olması bu durumu desteklemektedir (19).

2.4 Klinik Özellikler

Hemanjiyomların büyük çoğunluğu doğumda belirgin değildir, ancak genellikle yaşamın ilk 2-4. haftalarında belirgin hale gelirler (20,21).Bazı yenidoğanlarda hemanjiyomun çıkacağı yerde telenjektazi, çevresel solukluk ve yama tarzı görünüm (vazokonstrüksiyona sekonder) gibi öncü bir lezyon fark edilebilir.

Yaşamın 3. ayında en büyük boyuta erişirler ve büyümeleri yaklaşık 6-9. aylara kadar sürer. Proliferasyon fazı ortalama 1 yıl kadar devam eder ve

sonrasında involüsyon fazı başlar. Hemanjiyomların yarısı 5 yaşında, %90'ı 9 yaşında tamamen küçülmüştür (22,23).

Hemanjiyomların en sık görüldüğü bölge baş ve boyun bölgesidir. Ayıca cilt, mukoza ya da iç organların herhangi birinde de gelişebilirler. Boyutları birkaç milimetreden birkaç santimetre çapa kadar değişim gösterebilir.

İnfantil hemanjiyomlar invazyon derinliklerine ve şekil özelliklerine göre iki değişik biçimde sınıflandırılabilir (24).

Tablo 1: İnfantil hemanjiyomların derinliğine göre sınıflandırılması (24)

Tip	**Klinik Görünüm**	**Lokalizasyon**
Yüzeyel	Lobüle veya pürüzsüz yüzeyli papül, plak veya koyu kırmızı kitle	Yüzeyel dermis
Derin	Mavimsi veya deri renginde, bazen üzerinde yüzeyel telenjiektaziler görülebilen kitle0	Derin dermiş Subkutan doku
Mikst	Yüzeyel komponent kitleye kırmızı rengini, derin komponent hacmini verir	Derin dermiş Subkutan doku

Hemanjiom vakalarının %50 sinden fazlasını yüzeyel tipteki hemanjiomlar oluşturur (22). Yüzeyel hemanjiomlar klinik olarak normal cilt üzerinde parlak kırmızı papül, nodül veya plak şeklinde olabilirler. Geçmişte bu hemanjiomlara strawberry (çilek) hemanjiyomlar denmekteydi.

Derin hemanjiyomlar çoğu kez telenjektazik bir yama şeklinde karşımıza çıkar. Mavimsi bir renkleri vardır ve ciltte yüzeyden kabarık bir

nodül şeklinde görülürler. Eskiden kavernöz hemanjiyom terimi bu tür hemanjiyomları adlandırmada kullanılmakta idi.

Kombine (compound) hemanjiyomlar ise hem yüzeyel hem derin hemanjiomların bileşenlerini içerirler.

Şekil 1: İnfantil hemanjiyom tipleri

A: Yüzeyel hemanjiyom, **B:** Derin hemanjiyom, **C:** Mikst hemanjiyom (14)

Anatomik şekillerine göre ise hemanjiomlar fokal, segmental, multifokal ve ara form olarak gruplandırılırlar (25). En sık görülen tip fokal tiptir. Segmental hemanjiomlar ise yüzdeki yerleşim alanlarına göre frontotemporal, maxiller, mandibular, frontonasal olarak sınıflandırılırlar.

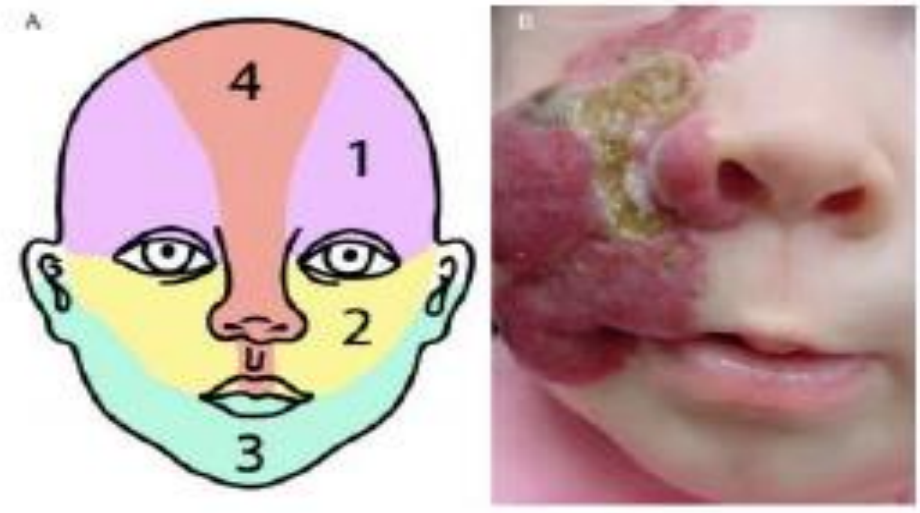

Şekil 2: A: Segmental infantil hemanjiyoların yüzdeki yerleşim alanları; segment **1** frontotemporal, segment **2** maksiller, segment **3** mandibuler, segment **4** frontonazal olarak isimlendirilir. **B:** Maksiller yayılımı olan ülsere segmental infantil hemanjiyom (26)

2.4.1. İnfantil hemanjiyomlar ile ilişkili sendromlar

Segmental hemanjiomlar bazı sendromlar ile birliktelik göstermektedir. Yüz bölgesindeki büyük segmental hemanjiyomlar PHACES sendromu ile bereber görülürken aynı segmental hemanjiomlar lumbosakral veya anogenital bölgede ise LUMBAL ve PELVIC sendrom ile ilişkili olabilirler (11).

2.4.1.1. PHACES sendromu

PHACES sendromunda büyük ve segmental bir hemanjiom vardır. Çoğunlukla yüzdeki dermatomların hizasına yerleşir (27,28). Bu sendrom çoğunlukla bir hastalık spektrumunu temsil eder. Görülen anomaliler posterior fossa anomalileri, hemanjiyom, arteriyel lezyon, kardiyak anomaliler, göz anomalileri, sternal kleft veya supraumbilikal rafedir (27).

PHACES sendromu ile birlikte bulunan yapısal anomalilere bakıldığında morfogenezin erken aşamasında bir sorun olduğu

anlaşılmaktadır. Olasılıkla 1.trimesterdeki vaskülogenez esnasında bir problem yaşanmaktadır (29).

Kız bebeklerde erkeklere göre daha sık rastlanır. Bu sendromdaki hemanjiomların zamanında ve normal yolla doğan bebeklerde görülme sıklığı daha fazladır (5,11).

Şekil 3: PHACE sendromlu olgu. Hastada PHACE (posterior fossa malformasyonları,arteryel anomaliler,aort koarktasyonu,kardiak defekt ve göz anomalileri) sendromuna ait tüm bulgular mevcut.*Copyright © Albert Yan, MD,Dermatlas; http://www.dermatlas.org.*

PHACES sendromunda görülen en sık ekstrakütanöz bulgu serebrovasküler malformasyonlardır (%90). İkinci sıklıkta görülen anomaliler ise kardiyak anomalilerdir (%67). Beyindeki yapısal anomaliler de bu sendromdaki hemanjiomlara sıklıkla eşlik ederler (%52) (26).

Tablo 2: PHACES sendromu diagnostik kriterler konsensusu (30)

Sistem	Major Kriterler	Minor Kriterler
Serebrovasküler	Büyük serebral arter anomalileri: • Geniş serebral arter displazisi • Arteriyel stenoz veya oklüzyon • Geniş serebral arterlerin yokluğu veya önemli derecede hipoplazisi • Persistan trigeminal arter • Sakküler anevrizma • Anormal başlangıçlı veya seyirli geniş serebral arter	Persistan embriyolojik arter (trigeminal arter dışında): • Proatlantal intersegmental arter • Primitif hipoglossal arter • Primitif otik arter
İntrakraniyal	Posterior fossa anomalisi: • Dandy Walker kompleksi • Unilateral/ bilateral serebellar hipoplazi ve displazi	• İnrakraniyal hemanjiyom • Orta hat anomalileri (corpus callosum agenezi/displazi, septum pellucidum agenezi, pituiter anomali) • Nöronal migrasyon defektleri (kortikal displazi, polimikrogri, gri madde heterotopisi)
Kardiyovasküler	Aortik ark anomalileri: • Aort koarktasyonu • Displazi • Anevrizma • Subklaviyen arter çıkış yeri anomalisi	• VSD • Sağ aortik ark
Okuler	Posterior segment anomalileri: • Persistan hiperplastik primer vitreus • Retinal vasküler anomaliler • Optik sinir hipoplazisi • Kolobom • Persistan fetal damarlar • Optik disk anomalisi • Peripapiller stafilom	Anterior segment anomalileri: • Mikroftalmi • Kolobom • Sklerokornea • Katarakt
Ventral veya ortahat	Sternal defekt: • Sternal kleft • Supraumbilikal kalıntı	• Hipopituitarizm • Ektopik tiroit

2.4.1.2. LUMBAR sendrom:

PHACES sendromunun vücut alt bölgesinde görülen şekli olarak yorumlanabilir. Bu sendromdaki hemenjiom da lumbosakral veya anogenital bölgede görülür (5).

LUMBAR sendroma eşlik eden ekstakutanöz anomaliler en sık görüleni myelopati olmakla birlikte cilt defektleri, ürogenital anomaliler, ülserler, kemik deformiteleri, anorektal malformasyonlar, arteriyel anomaliler ve böbrek anomalileridir (5,10).

2.4.1.3. SAKRAL sendrom:

Lumbosakral hemanjiyom ile birlikte spinal disrafizm, anogenital anomaliler, kutanöz anomaliler, renal ve ürolojik anomaliler vardır.

2.4.1.4. PELVIC sendrom:

Bu sendromda da hemanjiom perineal bölge yerleşimli olup dış genital yapı anomalileri, lipomeningomyelosel, imperfore anüs ve skin tag saptanabilir (5,11).

2.5 Komplikasyonlar

Komplikasyonlar infantil hemanjiomlu olguların yaklaşık % 25'inde görülür (32). En sık görülen komplikasyon ülserleşmedir. Komplikasyon oluşumunda hemanjiomun morfolojik tipi, büyüklüğü ve bulunduğu yer önem arz eder. Segmental ve büyüklüğü fazla olanlar ve baş-boyun bölgesindeki infantil hemanjiyomların komplike olması daha olasıdır (5).

2.5.1.Ülserasyon

Ülserasyon hemanjiyomlarda en sık görülen komplikasyondur. Görülme sıklığı %10 ile % 30 arasındadır. Özellikle hemanjiyomların hızlı büyüme aşamasında, travma veya bası maruziyeti sonucunda oluşur (31). Ülserasyon genellikle boyutları büyük olanlarda, mikst morfolojik tipte, segmental olanlarda, alt dudak, boyun ve anogenital bölgede yerleşim gösterenlerde daha sık rastlanılan bir komplikasyondur (32). Üç aylıktan küçük çocuklarda, hemanjiyomların yüzeyindeki beyaz renk değişikliği ülserasyonun habercisi olabilir (33).

Ülserasyon sıklıkla ağrı, kanama, enfeksiyon ve skar izi kalmasına neden olur (5).

2.5.2. Kanama

Kanamalar çoğu kez ülsere lezyonlar üzerinde görülürler. Ülsere olmayan lezyonlar üzerinde görülen kanamalar ise daha çok yaşanan minör travmalar ile ilişkilidir (5). Sıklıkla direkt bası ile kanama kontrol altına alınabilir (31).

2.5.3. Hava Yolu Darlığı

Solunum sisteminde yer alan hemanjiomlar lezyonun boyutuna göre ciddi tıkanıklıklara yol açabilirler (34). Kulak önünde skintag, çene hizası, alt dudak veya boyun önünde hemanjiyomu olan çocuklarda; ses kısıklığı ve ya stridor var ise havayolu hemanjiyomu olabileceği akılda tutulmalıdır. Semptomlar genellikle hemanjiyomun proliferasyon fazına denk gelecek şekilde yaşamın ilk 6-12.haftalarında başlar (35). Hızla ilerleyerek solunum yetmezliğine yol açabilirler. Öksürük veya siyanoz eşlik edebillir (36).

Sakal dağılım alanı olarak adlandırılan sol preaurikuler alan, sağ preaurikuler alan, çene, alt dudak ve ön boyun bölgesinde görülen hemanjiomlara hava yolu hemanjiomlarının eşlik etme olasılığı yüksektir (5).

2.5.4. Görme İle İlgili Komplikasyonlar

Üst göz kapağında yerleşim gösteren hemanjiomların görme sorunlarına yol açma olasılığı daha fazladır. Hemanjiomların görme için bir tehdit oluşturması büyüklüklerinden bağımsız bir durumdur (37). **(şekil 4).** Hemanjiomların büyürek korneya basması sonucu meydana gelen astigmatizm sık görülen bir komplikasyondur. Ayrıca göz çevresindeki hemanjiomlar pitozis, strabismus, anizometropi ve ambliyopiye yol açabilirler (5).

Şekil 4: Sol göz kapağında yer alan ve astigmatizme neden olmuş bir infantil hemanjiyom (5)

2.5.6. Konjestif kalp yetmezliği ve Hipotiroidizm

Dev hemanjiyomlardaki yüksek hızdaki kan akımı nedeni ile meydana gelen arteriyovenöz şantlar konjestif kalp yetmezliğine neden olabilir. Etkilenen olgularda büyüme geriliği, beslenme güçlüğü, hepatomegali gibi komplikasyonlar yaşanabilir (5).

Hemanjiyomdan salınan tip 3 iyodotironin deiyodinaz enzimi ile T3'ün inaktif formu olan rT3'e dönüşümü artar. Meydana gelen hipotiroidi aktif formdaki tiroid hormonlarının azalmasına bağlıdır (38).

2.5.7. Diğer Komplikasyonlar

Dış kulak yoluna yerleşen hemanjiomlar otitis eksternaya neden olabilirler (39). Sensörinöral işitme kaybı gibi komplikasyonlar da nadir olarak izlenebilir.

Ayrıca dil, oral kavite ve yutakta yerleşim göstermeleri durumunda ise yemek yeme, yutma ve konuşma ile ilgili zorluklara neden olabilirler (20,25,39).

2.6 Kasabach- Merritt Sendromu

Dev hemanjiyom ile birlikte trombositopeni, mikroanjiyopatik hemolitik anemi ve tüketim koagülopatisi ile karakterize bir sendromdur (40). Genellikle geniş ve büyük hemanjiyomu olan hastalarda görülme riski daha fazladır (41).

İlk kez 1940 yılında radyolog Kasabach ve pediatri uzmanı Merritt tarafından çok büyük kapiller hemanjiyomu olan bir bebekte trombositopeni tanımlanmıştır. Daha sonra hemanjiyom ve trombositopeni birlikteliği Kasabach-Merritt sendromu (KMS) olarak olarak bilinmiştir (42).

Bu tüketim koagülopatisi hemanjiyom içindeki endotel defektine bağlı trombosit aktivasyonu, trombositlerin fibrinle tromboz oluşturması, koagülasyon faktörlerinin harcanmasına bağlı olarak azalması sonucu oluşur (42).

Yaşamı tehdit eden kanamalara yol açabilen bir durumdur (40). Laboratuvar bulgularında trombositopeni, anemi ve hipofibrinojenemi saptanabilir. Doppler ultrasonografide yüksek akım görülür (42). En sık üst ekstremite, gövde ve retroperitoneal yerleşimli hemanjiyomlar ile bildirilmiştir. Retroperitoneal bölge en kötü prognozludur. KMS'de prognoz, lezyonun invazyon derinliğine, anatomik bölgeye ve büyüklüğe göre değişim gösterir. Mortalitesi %20- 30 arasındadır (38). KMS'de ölüm daha çok kanama, vital yapılara invazyon, kalp yetmezliği, multiorgan yetmezliği ve sepsis sonucu görülür. Bu sendrom doğrudan infantil hemanjiyomlar ile ilişkili olmayıp daha

çok kaposiform hemanjiyoendotelioma ve kümelenmiş (*tufted*) anjiyoma gibi iki ayrı vasküler tümör ile ilişkili bulunmuştur (43).

2.7. Tanı Yöntemleri

İnfantil hemanjiom tanısı için 2016 yılında yayınlanan "*Spanish Consensus on Infantile Hemangioma*" 'da bir algoritma oluşturulmuştur. Bu algoritmaya göre infantil hemanjiyom öncelikle riskleri açısından değerlendirilmeli risk yok ya da çok az ise çocuk uzmanı tarafından hasta 3 aylık oluncaya kadar yakın takip edilmeli ve kontrollerde risk açısından tekrar değerlendirilmelidir. Eğer ilk değelendirmede veya takiplerde riskli bir durum saptanırsa hasta tanının doğrulanması için belirlenen referans merkeze yönlendirilmelidir. Burada tanı öykü ve fizik muayene ile konmuş ise yaşanabilecek komplikasyonlar açısından değerlendirme yapılmalıdır. Ülserleşme görülen durumlarda lezyon üzerinden alınan mikrobiyolojik kültür ile, havayolunda saptanan lezyonlarda boyun MR ve bronkoskopi ile değerlnedirme yapılarak, perioküler lezyonlarda ise orbital USG veya kraniyal/orbital MR ile komplikasyonlar açısından ileri incelemeler yapılmalıdır. Eğer öykü ve fizik muayene ile lezyon tanımlanamıyor ise yüzeyel USG, doppler USG, MR gibi görüntüleme yöntemlerinden; nadir vakalarda da alınan biyopsiden yola çıkılarak tanı konulur.

Segmental ve kraniyofasiyal lezyonlarda PHACES sendromu akılda tutulmalı ve kardiak bulgular için ekokardiyografi, göz tutulumu için oftalmolojik değelendirme, beyin ve boyun bölgeleri için MR anjiyogram, tiroit fonksiyon testleri, nörolojik muayene ve büyüme gelişme açısından olgular incelenmelidir.

Segmental ve lumbosakral lezyonlarda PELVIS, SACRAL ve LUMBAR sendrom düşünülmelidir. Spinal kanalın değerlendirmesi için 6 ayın altında ultrason, 6 ayın üstünde MR görüntüleme istenmelidir. Üriner ve renal sistem değerlendirmesi de genital muayene ve batın ultrasonu ile yapılmalıdır (24).

2.8. Radyolojik Görüntüleme

Tipik cilt hemanjiyomları tanımlamak için radyolojik görüntüleme gerekli olmamakla beraber radyolojik tetkikler hemanjiyom, vasküler malformasyonlar ve diğer yumuşak doku tümörlerinin ayırımında kullanılırlar. Bu amaç ile ultrasonografi, doppler USG, BT ve MRG gibi görüntüleme yöntemlerinden faydalanılır. Bilgisayarlı tomografi ve manyetik rezonans görüntüleme, lezyonun yaygınlık derecesini göstermek için tercih edilir. Geniş baş-boyun hemanjiyomlarında, solunum yollarına bası düşünüldüğünde, spinal ve ya perianal bölgeye komşu hemanjiyomlarda kapsamlı görüntüleme yapmak gerekir (46). Yüzeyel İH'lar için kontrol görüntüleme önerilmez fakat karaciğer ve diğer organ tutulumları için 2-3 ayda bir MRG veya USG ile görüntüleme yapılması önerilmektedir (44).

Tablo 6 'da görüntüleme endikasyonları sıralanmıştır.

Tablo 3: İnfantil hemanjiyomlarda görüntüleme endikasyonları (44)

Görüntüleme endikasyonu	**Değerlendirme**
Atipik lezyon Lezyon başlangıç yaşı > 6 ay	Alternatif tanılar için
Kutanöz lezyon sayısı > 5	İç organ tutulumu açısından
30-100 papüler lezyon (hemanjiyomatozis)	İç organ tutulumu açısından
Yüzde bulunan > 5 cm lezyon	PHACES sendromu için
Sırtta bulunan > 5 cm lezyon	LUMBAR sendrom için
İç organ tutulumu	Fonksiyon bozukluğu açısından

2.9. Tedavi

İnfantil hemanjiyomların pek çoğu spontan gerileme eğilimindedir. Hayatı tehdit edici komplikasyon varlığında tedavi önerilebilir.

Tedavi için kesin endikasyonlar ise obstruktif subglottik lezyonlar, nöral yapılara bası, kalp yetmezliği veya karaciğer yetmezliğine neden olan büyük hemanjiyomlar gibi hayatı tehdit edici komplikasyonların varlığı, ambliyopi oluşturabilecek perioküler lezyonlar, burun ve dış kulak yolunun tıkayıcı lezyonları gibi kalıcı fonksiyonel hasara yol açacak lokalizasyon, skar oluşturma riski yüksek lezyonların (özellikle burun, dudak ve preauriküler yerleşimli fasiyal büyük lezyonlar, kızlarda meme etrafı lezyonlar) varlığı, ağrı veya kanamaya yol açan ülsere İH'ların varlığıdır (5,45,46).

Tedaviye ne zaman başlanacağı, tedavinin içeriği ve ne kadar süre devam edeceği ile ilgili tam bir görüş birliği bulunmamaktadır (45). Argenta ve ark. tedaviye karar vermek üzere lezyonun boyut, anatomik yapı, kalınlık ve klinik davranışına göre hemanjiyomlarda risk sınıflaması yapılmasını önermişlerdir (47). (Tablo 4).

Tablo 4: Hemanjiyomlarda boyut, anatomik yapı, kalınlık ve klinik davranışa göre risk sınıflaması (47)

Risk	Boyut (S)	Anatomik yapı (P)	Kalınlık (T)	Klinik davranış (B)
I	Vücut yüzey alanının <%2'sini kaplayan, iyi sınırlı	Lokalize	Epidermis ve yüzeyel dermise sınırlı	İnvolüsyon fazındaki lezyon
II	Vücut yüzey alanının %2-10 kaplayan	Segmantal	Subkutan dokuya yayılım	Stabil lezyon
III	Vücut yüzey alanının >%10'unu kaplayan	Multisentrik	-	Aktif büyüme, doku destrüksiyonu veya destrüksiyon riski
IV	-	-	-	Tedaviye rağmen kontrolsüz büyüme

SI'de takip, SII ve III'de tedavi; PI'de endişe ettirecek diğer faktörler yoksa takip PII'de tedavi, PIII'de kalınlık ve klinik davranışa göre tedavi verilmesi; TI'de endişe ettirecek diğer faktörler yoksa takip, TII'de tedavi; BI ve BII'de izlem, BIII'de tedavi, BIV'de multidisipliner tedaviler önerilmiştir (48).

Tedavi planını belirlerken hastanın yaşı, hemanjiomun bulunduğu yer ve büyüklüğü, komplikasyonların şiddeti ve aciliyeti, lezyonun büyüme fazında olup olmadığı, psikososyal etkenler, anne-babanın seçimi, takip eden hekimin deneyimi göz önünde bulundurulmalıdır (5).

İnfantil hemanjiom tedavisinde farklı tedavi yöntemleri kullanılır. Farmakolojik yöntemler (sistemik ve topikal), cerrahi, embolizasyon ve lazer en çok tercih edilen yöntemlerdendir (35).

2.9.1. Farmakolojik tedavi

Topikal ve sistemik olmak üzere iki farklı şekilde tedavi uygulanabilir. Topikal tedaviler küçük, yüzeyel İH'lar ve sistemik tedavinin kontrendike olduğu durumlarda tercih edilirken sistemik tedaviler ise özellikle büyük, fonksiyonel kayıp ve skar riski fazla olan lezyonlar için gereklidir (5).

2.9.1.1. Beta adrenerjik blokerler

Pek çok merkezde özellikle komplike infantil hemanjiyomların tedavisinde propranolol artık birinci basamak medikal tedavi olarak kullanılmaktadır (49). Komplikasyon oranının düşük olması, noninvaziv olması, tedaviye yanıtın hızlı olması ve ucuz olması nedeniyle ilk tercih olarak kullanılabilir (50). Propranolol non selektif bir beta adrenerjik blokördür. Etki mekanizmasının ise yapılan pek çok çalışmada vazokonstruksiyon, anjiyogenez inhibisyonu (VEGF-A süpresyonu ve matriks metaaloproteinaz, interlokin-6 down-regülasyonu ile), renin-anjiyotensin sistem regulasyonu ve nitrik oksit oluşum inhbisyonu ile apoptozisi stimüle etmek olduğu gösterilmiştir. Lezyonları büyüme fazında sabit tutar ve proliferasyon fazı bitse de etkisi devam eder (51). Yapılan çalışmalara göre etkisi tedavinin başladığı ilk 2 haftada başlar (52).

İlk dozun alımından saatler sonra tümör renginde solma ve palpasyonla yumuşama görülürken İH da 3 ay içinde progresif küçülme beklenir (5).

Propranolol tedavisi başlanması planlanan hastalardan ayrıntılı bir şekilde kardiak ve pulmoner hastalıklar ile ilgili öykü alınmalıdır. Propranolol kullanımı için rölatif kontrendikasyonlar; kardiyojenik şok, sinüs bradikardisi, hipotansiyon, kalp bloğu (1.derece dışında), kalp yetmezliği, astım veya

bilinen ilaca karşı alerji durumudur. Tedaviye başlamadan önce kardiak nabız yaşa göre normal değerlerin altında saptanırsa, ailede konjenital kalp hastalığı veya aritmi öyküsü (kalp bloğu, uzun QT sendromu), annede konnektif doku hastalığı öyküsü var ise, hastada aritmi öyküsü mevcut ise veya farkedilen bir aritmi durumunda tedavi öncesi hastaya EKG çekilmesi önerilmektedir (49).

Yan etki olarak en sık uyku bozukluğu saptanır. Bradikardi ve hipotansiyon görülebilen kardiak yan etkilerdir. Propranolol kalp atım hızı ve kan basıncı üzerindeki etkisini 1-3 saat sonra gösterir. Bu nedenle ilk doz verildikten 1-2 saat sonra ve 0,5 mg/kg/gün'den büyük olan doz arttırımlarından 1-2 saat sonra kalp hızı ve kan basıncı ölçümü yapılmalıdır. Eğer takiplerde ölçülen kalp hızı ve kan basıncı değerleri normalin 2SD altında olarak saptanırsa kardiyolojik değerlendirme yapılması önerilmektedir (46,48). Nadiren bronkospazm ve hipoglisemi gibi yan etkiler de görülebilir. Hipoglisemi, hastaların 8 saatlik aralıklar ile (daha küçük çocukların 6 saat aralıklar ile) beslenmesi ile önlenebilen bir yan etkidir. Eğer hastada kusma ve ishal durumu var ise hipoglisemiye zaten yatkınlık olacağından yakın takip yapılmalı, gerekirse doz azaltılmalı veya tedaviye ara verilmelidir (46).

İki aylıktan küçük bebeklerin, kardiyak ve pulmoner açıdan riskli durumu olan hastaların ve sosyal imkanlar olarak yetersiz olanların hastaneye yatırılarak tedavi edilmesi önerilmiştir.

Uygun tedavi dozu tam olarak netlik kazanmayıp bu konuda farklı görüşler olsa da tedaviye 1mg/kg/gün ile başlanıp kademeli olarak hedef doz olan 1-3 mg/kg/gün'e çıkılmalıdır. Günlük 3 doz olarak verilmesi önerilmiş, fakat 2 doz olarak kullanıldığında da aynı etkinlik ve güvenliği sağladığı gösterilmiştir (46).

Propranolol tedavisi başlanan hastalar hastanede yatırılarak 48 saat gözlenmesi gerekmektedir (53). Tedaviye en iyi yanıt ilk 3-4 ay içerisinde görülür. Tedavinin 8-12. aylarda kesilmesi önerilir; çünkü lezyonlar bu dönemde kendiliğinden küçülme evresine girmektedirler. Pek çok merkez tedaviye 3-12 ay devam etmektedir (46,54).

Proliferatif evresi uzun veya geniş subkutanöz komponenti olan İH'larda tedavi kesildikten sonra tekrar büyüme görülebilir. Bu durumun sıklığının %6-25 arasında olduğu bildirilmiştir (55).

2.9.1.2 Diğer selektif beta adrenerjik blokerler

Atenolol ve nadolol İH tedavisinde kullanılan selektif beta blokerlerdir. Selektif oldukları için daha az yan etkiye neden olurlar. Suda erir özellik gösterdiklerinden kan beyin bariyerini geçemezler ve daha nadiren uyku bozukluklarına neden olurlar. Beta 1 selektif olduklarından bronkospazm ve hipoglisemi gibi yan etkiler görülmez. Kullanımlarının artması için daha çok çalışma yapılmalı ve bu konuda deneyim kazanılmalıdır (45).

2.9.1.3 Topikal beta adrenerjik blokerler

Topikal olarak kullanılan timolol non selektif bir beta adrenerjik blokerdir. Daha çok yüzeyel ve komplike olmayan İH'larda kullanımı tercih edilir (56).

2.9.1.4 Sistemik kortikosteroidler

Kortikosteroidler IL-6 ilişkili neovaskularizasyonu etkileyerek ve proanjiyojenik proteinleri inhibe ederek vaskulogenez üzerinde etkili olurlar. Ayrıca adipogenezi de düzenlediklerinden İH tedavisinde etkili oldukları düşünülmektedir (5). Sistemik kortikosteroid tedavisinin belirgin yan etkilerinden dolayı günümüzde propranolol tedavide ilk tercih ilaç olmuştur (57). Yan etkileri arasında hipotalamo-hipofizer-adrenal aks süpresyonu, cushingoid görünüm, büyüme inhibisyonu, kilo alımı, iştah artışı, hipertansiyon, gastrik irritasyon, irritabilite, insomnia, immünsüpresyon, kardiyomiyopati, steroid miyopatisi, osteopeni, glokom ve katarakt vardır. Yine de beta bloker tedavisinin kullanılamadığı durumlarda etkin bir seçenek olarak akılda tutulmalıdırlar (58).

Steroidlerin infantil hemanjiyom tedavisindeki dozu 2-3 mg/kg/gün dür. Tedavide genellikle 4-12 hafta süreli tam doz kullanılıp, sonrasında doz azaltılarak devam edilir. Hasta 9-12 aylık olduğunda ise tedavi kesilir (59).

2.9.1.5 İntralezyoner kortikosteroidler

Küçük, ciltten kabarık ve keskin sınırları olan lezyonlarda etkili bulunmuştur. Çok büyük vakalarda uygulanacak olan miktar da fazla olacağından etkisi sistemik steroid uygulamasına benzer olmaktadır. Yüzeyel vakalarda yağ doku ve dermal dokuda atrofi ve hipopigmentasyon gibi komplikasyonlara neden olacağından çok fazla tercih edilmezler (35). 'Lezyon içi steroid tedavisi' göz hekimleri tarafından göz çevresi hemanjiyomları için sıklıkla kullanılır (60).

2.9.1.6 Topikal kortikosteroidler

İnce ve yüzeyel İH'ların tedavisinde kullanıldıkları için tedaviye yanıtları iyidir ve sistemik steroidlere bağlı sistemik yan etkileri görülmez (5).

2.9.1.7 Diğer medikal tedaviler

Vinkristin, interferon alfa, imiquimod gibi tedavide kullanılan ilaçların görülen yan etkileri nedeni ile sadece tedaviye dirençli vakalarda kullanım endikasyonları vardır (57).

2.9.1.7.1 Vinkristin

Vinkristin (1-1,5 g/m2/hafta) kortikosteroid tedavisine yanıt alınamayan ya da bu tedaviyi kullanamayan hastalarda tercih edilen bir ajandır (61). Endotelyal hücre apoptozisini indükleyip endotelyal hücre büyümesi ve migrasyonunu engelleyerek etki gösterir. Yan etkileri irritasyon, nörotoksite, derin tendon reflekslerinde kayıp, kabızlık ve kemik ağrısıdır (5). Özellikle

tufted hemanjiyom ve kaposiform hemanjiyoendotelyoma tedavisinde ve yaşamı tehdit eden komplikasyon varlığında tercih edilirler.

2.9.1.7.2 İnterferon alfa

İnterferon alfa 2a ve 2b nin sistemik kortikosteroidlere yanıtsız ve yerel tedavilerin yeri olmadığı olgularda etkili olduğu gösterilmiştir. (62,63). Diğer İnterferon endotelin, düz kas hücrelerinin ve fibroblastların çoğalması ve göçünü engeller. Ayrıca bağ dokusu ve fibroblast büyüme faktörünün düzeyini de azaltarak etki gösterir (64). Genellikle 6-18 ay 3 milyon U/m2/gün dozunda kullanılır. Tedavi alan hastalara tedavi sırısında nörolojik muayene yapılmalı, tam kan sayımı ve karaciğer fonksiyon testleri aralıklı olarak değerlendirilmelidir. İnterferon tedavisi ile rebound büyüme sık görülen bir durumdur. Ateş, titreme, lökopeni, interstisyel nefrit ve hemolitik anemi, raş, gastrointestinal semptomlar, ve tedavi bitiminden sonra ortaya çıkan ve kalıcı olabilen spastik dipleji gibi yan etkileri görülebilir (63).

2.9.1.7.3 İmiquimod

Güçlü bir antiviral ve antitümör etkinliği olan bu ajan sitokin yapımını arttırır ve apoptozisi uyararak etki eder. Yapılan bir çalışmada yüzeyel hemanjiyomlarda etkili olduğu fakat mikst ve derin hemanjiyomlarda beklenene etkiyi gösteremediği saptanmıştır. Derinin irritasyonu ve kabuklanması gibi yan etkileri vardır (5).

2.8.1.7.4 Bevacizumab

Antianjiyojenik olan bu ajan VEGF karşıtı bir monoklonal antikordur ve sıklıkla kolorektal kanser tedavisinde ve İntavitröz olarak da diyabetik retinopati ve prematüre retinopatisi tedavisinde kullanılmaktadır (65,66).

2.9.2. Lazer tedavisi

Erken dönemde saptanan, yüzeyel ve yüzde görülen İH'larda, dirençli ülsere lezyonlarda, belirgin rezidüel telenjiektazi veya tedavi sonrası düzelmeyen yüzeyel İH'ların tedavisinde kullanılmaktadır (5). Değişik teknikler (dye laser 585 nm, CO2 laser 10600 nm, neodymium-yttrium aluminum garnet YAG laser 1060 nm) ile uygulanır (67,68). Atrofik skar, hipopigmentasyon ve hiperpigmentasyon gibi bazı komplikasyonlara neden olabilir (5).

2.9.3. Cerrahi tedavi

Cerrahi olarak çıkarılma hemanjiyomlarda çok sık tecih edilmeyen bir tedavi yöntemidir. Az skar ve fazla normal doku bırakılarak çıkarılması amaçlanır (69). Medikal tedavinin uygun olmadığı veya etkisiz olduğu durumlarda, anatomik olarak uygun yerel lezyonlarda ve gelecekte ülser veya skar gibi nedenler ile cerrahi gerektirebilecek vakalarda erken dönemde cerrahi tedavi tercih edilir (5,12).

2.9.4. Embolizasyon

Yerel tedavi olarak uygulanan ve özellikle tek damardan beslenen hemanjiyomlarda başarılı olan bir yöntemdir (70). Propranolol tedavisine cevap vermeyen lezyonlarda, yüksek debili kalp yetmezliğine neden olan büyük lezyonlarda, karaciğer içi hemanjiyomlarda, Kasabach-Meritt sendromunda, intraoral ve intranazal yerleşimli olan vakalarda, büyük ve semptomatik hepatik lezyonlarda, hayatı tehdit eden kanamaya neden olan ülsere vakalarda kullanılır (5). Jelatin, polivinil alkol, metalik koiller, otolog kan pıhtısı, doku yapıştırıcıları bu amaçla kullanılan maddelerdir (71).

3. GEREÇ VE YÖNTEMLER

3.1. Çalışma Grubu

Bu çalışma Ocak 2015- Haziran 2017 tarihleri arasında Celal Bayar Üniversitesi Tıp Fakültesi Çocuk Sağlığı ve Hastalıkları Anabilim Dalı, Çocuk Onkoloji Bilim Dalı'nda daha önceden tedavi uygulanmamış, klinik olarak hemanjiom tanısı alan ve takibe alınan 2 yaş altındaki 40 olgunun dosyalarının retrospektif olarak taranması yoluyla yapılmıştır. Hastaların tıbbi bilgilerine; çocuk onkoloji takip ve arşiv dosyalarından ayrıca bilgisayar sisteminden ulaşıldı.

Hastaların çalışmaya alınması aşağıdaki kriterlere göre belirlendi;

- Lezyonları infantil hemanjiyom tanımına uyan,
- 2 yaşın altında olan,
- İnfantil hemanjiyom nedeni ile tedavi başlanmış ve tedavi verilmeden izlenen hastalar,
- Tanı, izlem ve tedavisi merkezimizde yapılan ve tedavi kesiminden sonra en az 6 ay süreyle izlenen hastalar çalışmaya dahil edildi.

Çalışma dışı bırakılma kriterleri;

- İnfantil hemanjiyom dışı tanı alanlar
- Dosyasında tanı ve tedavi ile ilgili bilgileri eksik olan hastalar,
- Tedavi başlanan hastalarda tedavi kesiminden sonraki 6 aylık periyodu tamamlamamış olmak şeklinde belirlendi.

3.2. Çalışma Dizaynı ve Etik Kurul:

Bu çalışma bir retrospektif çalışmadır ve Celal Bayar Üniversitesi Tıp Fakültesi Sağlık Bilimleri Etik Kurulu tarafından değerlendirilmiş ve onaylanmıştır (karar no: 20.478.486).

3.3. Veri Toplama:

Hastalar cinsiyet, lezyonların tanı alma yaşı, lezyonun yerleşim yeri, boyutları, lezyon sayısı açısından değerlendirildi. Öyküde doğum haftası ve doğum ağırlığı da sorgulandı.

Lezyonların tanı alma yaşı 0-1 ay, 2-6 ay ve 6 ay üzeri olarak üç grubta incelendi. İlk bir ay içerisinde fark edilen lezyonlar infantil hemanjiom açısından değerlendirildi. Doğumda öncül bir lezyon olarak farkedilen ve izlemde giderek boyutları artan lezyonlar için infantil hemanjiyom tanımlaması yapıldı.

Lezyonun yerleşim yeri baş-boyun ve baş-boyun dışı bölgeler olarak iki büyük grupta incelendi. Baş-boyun dışı bölgeler ise gövde, ekstremite, anogenital bölge ve iç organlar olmak üzere dört gruba ayrıldı.

Lezyon boyutları 2 cm den küçük lezyonlar, 2-5 cm arasında olanlar ve 5 cm den büyük olanlar şeklinde üç grupta incelendi. Lezyon sayısı olarak tek lezyonu olanlar, 2-5 adet lezyonu olanlar ve 5 ten fazla lezyonu olanlar olarak gruplandı. Multipl lezyonu olan hastalarda en büyük lezyonun yeri primer alan olarak kabul edildi.

Öyküde doğum haftası ve doğum ağırlığı sorgulandı. Doğum haftası ve doğum ağırlığı değerlendirilirken; 38 gestasyon haftasının altında doğanlar preterm, 38 gestasyon haftası ve üzerinde doğanlar term ; gestasyon haftasından bağımsız olarak 2500 gram altında doğanlar düşük doğum ağırlıklı, 2500 gram ve üzeri doğanlar ise normal doğum ağırlıklı olarak kabul edildi.

Hastalara fizik muayene bulguları ve lezyonun gelişim ve klinik özellikleri dikkate alınarak infantil hemanjiyom tanısı konuldu.

İnfantil hemanjiomun spontan regresyon özelliği olduğundan dolayı öncelikle beklemek takip etmek daha doğru olacağından hastalarımızın bir kısmı tedavi verilmeden izlenmiştir. Hayatı tehdit edici semptomu bulunan, 5 cm'den büyük, komplikasyonlu veya kalıcı fonksiyonel hasar riski yüksek lokalizasyonda bulunan (görme kusuru yaratacak perioküler lezyonlar, beslenme sorunu yaratacak ağız içi ve dudakta lokalize lezyonlar), komplikasyona neden olmayıp kozmetik soruna yol açan lezyonlarda (Lokalizasyonu nedeniyle ileride hastanın sosyal yaşamını etkileyecek skar dokusu oluşturma riski bulunan lezyonlar ve hasta ve ebeveynlerinin endişesi) tedaviye başlama endikasyonlarımız olarak belirlendi.

Merkezimizde infantil hemanjiyom tedavisinde ilk tercih ajan olarak non-selektif bir beta blokör olan propranolol kullanılmaktadır. Propranolol tedavisi başlanmadan önce her hastaya kardiyak değerlendirme ve sistemik muayene yapılıp kan basıncı değerleri ölçüldü. Hastalara kardiak ritmi değerlendirmek amacı ile EKG çekildi, öyküsünde risk faktörü saptanan hastalar ek olarak EKO ile değerlendirildi. Tedavi başlanan hastalara ilk dozdan yaklaşık 2 saat sonra hipoglisemi ve bradikardi riski açısından kan şekeri bakıldı, kardiak nabız ölçümü yapıldı. Tedaviye başlamadan önce tam kan sayımı, üre, kreatinin, elektrolitler, idrar tetkiki ve karaciğer fonksiyon testleri değerlendirildi. Oral propranolol dozu ilk gün 1 mg/kg/gün (günde üç dozda) olacak şekilde başlandı, ikinci gün 2 mg/kg/gün e çıkıldı. Çocuğun kilosuna göre poliklinik değerlendirmelerinde doz ayarlaması yapıldı.

Prematüre doğan veya komorbiditesi olan hastalara oral propranolol dozu ilk hafta 0,5 mg/kg/gün (günde üç dozda) olacak şekilde başlandı, ikinci haftada 1 mg/kg/gün e çıkıldı. Aileler propranolol solüsyonu hazırlama konusunda eğitildi. Olası semptomatik hipoglisemi, hipotansiyon ve bradikardi konusunda aileler bilgilendirildi ve perfüzyon bozukluğu, letarji, bilinç bulanıklığı, beslenme azlığı, wheezing, solunumsal distres konusunda eğitildiler.

Hastalar hastanede 2-4 gün yatırılarak izlendi ve başlangıçtaki propranolol dozu arttırıldı. (Prematüre/komorbiditesi olanlar en az 4-8 hafta

gözlemlendi.) Hastane yatışları sırasında hastaların genel durumu, kalp hızı ve kan basıncı monitorizasyonu her 60 dakikada bir değerlendirildi. İlk dozdan yaklaşık 2 saat sonra hipoglisemi açısından da kan şekeri ölçümü yapıldı. İyileşme kriteri olarak; lezyonların rengindeki solma ve boyutlarındaki küçülme esas alındı. Lezyonlardaki iyileşme belirtileri kontrol esnasındaki seri ölçümler ve fotoğraf çekimleri ile değerlendirildi. Tedavi yanıtlarında %50-100 iyileşme varlığı objektif yanıt, %50 ve altında küçülme varlığı ve tedavi ile boyut ve renk değişikliği olmayan hastalar stabil lezyon olarak değerlendirilirken tedavi kesildikten sonra tekrar büyüme görülen vakalar rekürren lezyon olarak kabul edildi. Tedavi yanıtları değerlendirilirken tedaviye başlama yaşı ve tedavi süreleri incelendi. Tedaviye başlama yaşı için 6 ay ve altı ve 6 ay üstü olarak belirlenirken verilen tedavinin süresi ise 6 ay altı süre tedavi alanlar, 6-12 ay arası tedavi alanlar ve 12 ay ve üzerinde tedavi alanlar olarak gruplandı. Hastalar ilk kontrole tedavi başlandıktan 1 hafta sonra çağırıldı. Takip sıklığı ayda bir olarak öngörülse de komplikasyon ve tedavi uyumuna göre farklılıklar gösterdi. Aylık kontrollerde kan şekeri ve EKG ile ilaca bağlı komplikasyonlar değerlendirilirken hastanın tartısına göre doz ayarlaması yapıldı. Yüzeyel hemanjiyomların boyutları her kontrolde ölçüldü, renk değişimi not edildi. Derin hemanjiyomların boyutları fizik muayene ve/veya USG ile değerlendirildi, kıvamındaki yumuşama not edildi. Visseral organlardaki lezyonlar için kontrol ile görüntüleme sıklığı; lezyonun özellikleri, tedavi yanıtı ve komplikasyonların durumuna göre belirlendi.

Propranolol tedavisi kişisel klinik yanıta göre sonlandırıldı. Sonlandırma aşamasında iki hafta içinde doz önce yarıya indirildi sonrasındaki 2 haftada tekrar yarıya indirilerek kesildi. Böylelikle propranolol tedavisi yavaş yavaş azaltılarak yaklaşık 1 ayda kesilmiş olundu.

3.4. İstatistiksel değerlendirme

Veriler SPSS 16 for Windows (SPSS Inc.) ile analiz edildi. Sayısal veriler ortalama ± standart sapma olarak verildi. Sayısal verilerin karşılaştırılmasında Ki-Kare ve iki oran testi kullanıldı. İstatistiksel anlamlılık sınırı $p<0,05$ olarak kabul edildi.

Sonuçlar yurt içi ve yurt dışı literatürle karşılaştırıldı.

4. BULGULAR

Celal Bayar Üniversitesi Tıp Fakültesi Çocuk Sağlığı ve Hastalıkları Anabilim Dalı, Çocuk Onkoloji Bilim Dalı'nda Ocak 2015- Haziran 2017 tarihleri arasında infantil hemanjiyom tanısı alan ve çalışma grubuna dahil edilme kriterlerine uyan 40 hastaya ve kayıtlarına dosyalarından ulaşıldı. İnfantil hemanjiyom tanısı ile takip edilen 40 olgunun 29'u (% 70) kız, 11'i (%27) erkekti. K/E oranı 2,6/1 olarak bulundu.

Olguların 3'ünde (%7,3) tanı alma yaşı 0-1 ay iken 26'sında (%63) 2-6 ay, 11 tanesinde de (%26.8) 6 ay ve üzeridir. Hasta grubumuzun 19 tanesinde (%46,3)baş-boyunda lokalize infantil hemanjiyom saptandı. Baş-boyun dışı yerleşim yerleri arasında gövdede lezyonu olan 8 (%19,5), ekstremitede 7 (%17,1) anogenital bölgede 2 (%4,9) ve visseral organlarda lezyonu olan 3 (%7,3) vaka bulunmaktaydı. Hemanjiyomları büyüklüklerine göre sınıflandırdığımızda 15'i (% 36,6) <2 cm, 21'i (% 51,2) 2-5 cm ve diğer 4'ü (%9,8) >5 cm idi.

Lezyon sayısına göre değerlendirildiğinde 30 hastada (%73,2) lezyon tek iken, 9 hastada (%22) 2-5 adet lezyon vardı. Geri kalan 1 hastada da (% 2,4) ise 5'ten fazla sayıda hemanjiyom bulunmaktaydı. İnfantil hemanjiyom oluşumu açısından risk faktörü oluşturabilecek prenatal faktörler, doğum öyküsü ve soygeçmiş değerlendirildi. Çoğul gebelik sadece 1 hastada mevcuttu.

Hastalar doğum haftalarına göre değerlendirildiğinde 13 hastanın (%32,5) 38 gestasyon haftasından daha küçük doğduğu ve preterm kabul edildiği; 27 hastanın da (%67,5) 38 gestasyon haftası ve üzerinde doğmuş olup term olduğu saptanmıştır.

Doğum tartısı 2500 gr'ın altında ölçülüp düşük doğum ağırlıklı olarak değerlendirilen 15 hasta olup (%36) 25 hastanın da (%64) 2500 gram ve üzeri doğmuş ve normal doğum ağırlıklı olduğu saptanmıştır. Yirmi hastada

(% 50) oral ilaç tedavisi olarak propranolol (2 mg/kg/gün) kullanıldı. 20 hastanın 14'ünde (%70) objektif yanıt (>%50-100 yanıt), 4'ünde (%20) stabil lezyon (%50 ve altında yanıt), 2'sinde de (%10) rekkürren lezyon (tedavi kesildikten sonra tekrar büyüme görülen vakalar) olduğu görüldü. Hastalarımız tedavi alanlar ve almayanlar olarak gruplandı. 20 hastamıza tedavi uygulanmamış olup tedavi uygulanan hastalarda tedavi süreleri 3 kategoride değerlendirildi. 0-6 ay tedavi alan hasta (% 4,9, n= 2), 6 ay-1 yıl tedavi alan hasta (% 34,1, n= 14), 1 yıldan uzun tedavi alan hasta (% 9,8, n=4) idi**.** Tedavi başlama yaşı olarak da 6 ayın altında tedavi başlanan 15 vaka olup (%36,6) 5 hastaya da (%12,2) 6 ay ve üzerinde iken tedavi başlanmıştır. Kız ve erkek hastaların tedaviye yanıtları karşılaştırıldığında arada anlamlı bir fark saptanmadı (p:0,723). Doğum kilosuna göre hastaların tedaviye verdikleri yanıtlar karşılaştırıldığında doğum kilosu 2500 gram altında doğanlar ile 2500 gramın üzerinde doğanlar arasında tedavi cevabı olarak anlamlı bir fark saptanmadı (p:0,327). Gestasyonel özellikler ve doğum haftası ile tedavi yanıtı değerlendirmesinde 38 haftadan önce doğanlar ile 38 hafta ve üzeri zamanda doğan hastalar arasında tedavi yanıtı açısından anlamlı bir fark saptanmadı (p:0,311).

Hastadaki lezyon sayısına göre tek lezyonu olanlar ile 2-5 adet lezyonu olanlar ve 5'ten fazla lezyonu olan hastaların tedaviye yanıt durumları karşılaştırıldığında arada anlamlı bir fark saptanmadı (p:0,282). Altı ay altında tedavi alan hastalar, 6-12 ay arası ve 12 ay üzerinde tedavi alan hastalarla karşılaştırıldığında objektif yanıt alınma bakımından aralarında anlamlı fark görülmemiştir (p=0,548). Tedavi alan hastaların tedaviye başlangıç yaşları ile tedaviye objektif yanıt alınma durumları karşılaştırıldı.6 ay altında veya 6 ay üstünde iken tedaviye başlanması ile tedaviye objektif yanıt alınması arasında anlamlı bir fark saptanmadı (p:0,351). Tedavi etkinliği ile lezyonun yeri karşılaştırıldığında baş boyun bölgesinde olan, gövdede olan, ekstremite yerleşimli lezyonlar, visseral organ ve anogenital bölgedeki lezyonların tedaviye yanıtları arasında anlamlı bir fark saptanmadı (p:0,405). Tedavi verilen ve tedavisiz izlenen hastaların lezyon büyüklükleri

karşılaştırıldığında lezyonun boyutu açısından tedavi alan ve almayan grup arasında anlamlı bir fark saptanmadı (p:0,944).

5. TARTIŞMA

İnfantil hemanjiyomlar görülme sıklığı %4-10 arasında olan ve çocukluk çağında en sık görülen iyi huylu damarsal tümörlerdir. Çoğunluğu kendiliğinden regrese olma özellikleri olsa da ; önemli bir kısmı kalıcı skar, hayatı tehdit eden komplikasyonlar (görme sorunları, tıkayıcı solunum yolu lezyonları gibi), ağrılı deri ülserasyonları gibi sorunlara neden olabilirler. Bu nedenle tanı konması ve bazı vakalara tedavi başlanması gerekli olan bir hastalıktır (42).

Çalışmamızda çocukluk çağında infantil hemanjiyom vakalarının dosyaları geriye dönük olarak incelenmiş olup hastaların başvuru yaşı, lezyonların sayısı ve boyutu ,yerleşim yerleri, tedavileri, takip süreleri ve tedavi sonuçları değerlendirildi.

Literatürde infantil hemanjiyomların kızlarda erkeklere göre ortalama olarak 1,5-3 kat fazla görüldüğü bildirilmektedir (72) . Cinsiyet dağılımı, Şen ve ark. çalışmasında %64 kız - % 36 erkek (73) , Çelkan ve ark. çalışmasında %69 kız - %31 erkek (71), Wananukul S. ve ark. çalışmasında % 68 kız - % 32 erkek (74), Achauer BM. ve ark çalışmasında % 70,6 kız - % 29,4 erkek (75) şeklindeydi. Chiller KG ve ark. yaptıkları çok büyük çalışmada da oran % 79 kız ve % 21 erkek olarak bulunmuştur (25). Bizim çalışma grubumuzda hastaların %70'i kızdı, literatürdeki örneklerine benzer şekilde K/E oranı 2,6/1 olarak saptandı. Literatürde incelenen tüm çalışmalarda belirgin bir kız cinsiyet dominansı mevcuttu, çalışmamızdaki cinsiyet dağılımı literatür ile uyumlu idi.

İnfantil hemanjiyomlar genelde 3. Ayda en büyük boyuta ulaşırlar fakat büyümeleri 6-9. aylara kadar devam eder. Ortalama 1 yıl süren proliferasyon fazından sonra küçülme fazına giren hemanjiyomların %50'si 5 yaş civarında %90'ı 9 yaşlarında regrese olur (23). Proliferasyon fazı bazı hastalarda 2 yaşına kadar uzayabilmektedir (45). Derin hemanjiyomların büyüme evresi yüzeyel hemanjiyomlara göre daha uzun sürebilir (20).

İnfantil hemanjiyomlar sıklıkla baş boyun bölgesinde görülür. Çalışmamızda hemanjiyomların yerleşim yerlerine bakıldığında en sık olarak %46,3 oranla baş-boyun yerleşimi saptandı. Baş-boyun dışı yerleşim yerleri arasında gövdede %19,5, ekstremitede %17,1, visseral organlarda %7,3, anogenital bölgede %4,9 oranında infantil hemanjiyom saptandı. Ülkemizde Şen ve ark. yapmış oldukları çalışmada lezyonların % 70'inin baş ve boyun , % 20'sinin gövde ve % 10 ekstremite yerleşimli olduğunu belirtmişlerdir (73). Çelkan ve ark. yapmış oldukları çalışmada lezyonların % 52,3 baş ve boyun yerleşimli, % 18,4 ekstremite ve %13,8 gövde yerleşimli olduğunu söylemişlerdir (71) diğer. Yabancı literatürlere bakıldığında Wananukul S. ve ark. çalışmasında hemanjiyom yerleşiminin % 68 baş ve boyun , % 18 gövde ve % 11 ekstremite yerleşimli olduğunu göstermişlerdir (74) diğer. Thomas J. Ve arkadaşlarının 2002 yılındaki bir yayınında hemanjiyomların % 60 oranında baş ve boyun , % 15 oranında gövde yerleşimli olduklarını belirtmişlerdir (76). Belçika'da yapılmış olan bir çalışmada baş boyun lokalizasyonu %37 olarak görülmüştür (77). Avustralya'da yapılan prospektif bir çalışmada ise %80 oranla en sık baş boyunda yerleşim görülmüştür (78).

Gerek yurt içi gerek yurt dışı çalışmalara bakıldığında en sık yerleşim yerinin baş ve boyun bölgesi olduğu görülmektedir. Bizim çalışmamız da literatüre uygun şekilde en sık yerleşim yeri baş boyun bölgesi idi.

Literatür de prematürite ve düşük doğum ağırlığının hemanjiyom gelişiminde bir risk faktörü olduğu vurgulanmıştır. Özellikle 1000 gr'ın altında doğan prematürelerde %22-30'lara varan oranda görüldüğü bildirilmiştir. Düşük doğum ağırlığı pek çok çalışmadan çıkan ortak sonuç olarak infantil hemanjiyom oluşumu için en önemli risk faktörü olarak görülmektedir. Doğum kilosunun her 500 gr altında doğum için riskin %25 arttığı bildirilmektedir (5). Bizim çalışmamıza bakıldığında hastalarımızın %32,5 inde (n=13) prematür (38 gestasyon haftasından küçük) doğum öyküsü mevcuttu. Çalışma grubumuzda düşük doğum ağırlıklı (2500 gr altında) doğumlar %36 (n:15) oranında görülmüştür. İki bin yedi yılında Amerika'da yayınlanan 1058 hastayı kapsayan çok merkezli prospektif bir çalışmada preterm doğum oranı %20 ve 2500 gr altında doğum oranı %19 olarak saptanmıştır (6). Chiller ve

ark. Amerikada yapmış oldukları retrospektif 4 yıllık bir çalışmada 327 hasta incelenmiş ve bunların % 36'sının (n=118) erken doğum haftasına sahip oldukları izlenmiş ayrıca 31 hastanın (% 9,4) düşük doğum ağırlığına sahip olduğu gösterilmiştir (25).

Çalışmamızdaki 40 hastadan 3'ünde (%7,3) lezyonunun farkedilme yaşı 0-1 ay, 26 hastada (%63) 2-6 ay arasındaydı, 6 aydan sonra fark edilen 11 hasta (%26,8) bulunmaktaydı. Ülkemizde yapılan 116 olgunun yer aldığı bir çalışmada da hemanjiyomların 1. ayda fark edilme oranı %84, 2-6 ay arasında fark edilme oranı %11 bulunmuştur (79). Çalışmamızda lezyonların fark edilme yaşının literatüre göre daha geç olduğu bulunmuştur. Bu durum başvuran hastalarımızın sosyoekonomik düzeyinin düşük olmasına, bazı hasta yakınlarının lezyonları önemsememiş olmasına ve çoğunda doğumda prekürsör lezyon bulunmamasına bağlanmıştır.

Çalışmamız da hastalarımızın % 73,2'si (n=30) tek lezyon şeklinde iken, 2-5 adet lezyonu olanlar % 22 (n=9) ve 5'ten fazla lezyonu olanlar ise %2,4 (n=1) oranında saptandı. Literatüre bakıldığın da Denoyelle ve ark. 2009 yılında Fransa da yaptıkları bir çalışma da olguların % 80'inin tek lezyon şeklinde iken % 20 sinin çoklu lezyon şeklinde olduğunu saptamışlardır (50). Haktanır ve arkadaşlarının 2008 yılında yayınlamış oldukları bir çalışmada hemanjiyomların çoğunlukla tek lezyon şeklinde olduğunu söylemişler fakat belirli bir yüzde söylememişlerdir (80). Atherton ve ark. 2004 yılındaki çalışmalarında da vakaların % 80 tek ve kalanın çoklu lezyon şeklinde olduğu bildirilmiştir (81). Haggstrom ve ark. 2007 yılında yaptıkları çok merkezli bir çalışmada tek lezyon oranı % 68,8 olarak bulunmuştur (82). Yapılan diğer yayınlar incelendiğinde bizim çalışmamıza benzer şekilde tek lezyon görülme sıklığı %60- %86 arasında değişmektedir (5). Bu bilgiler ışığında çalışmamız literatür ile benzer sonuçları göstermiştir.

Çalışmamızda lezyon büyükleri <2 cm, 2-5 cm, >5 cm olmak üzere 3 ana gruba ayrıldı. Vakalarımızın 15'i (% 36,6) <2 cm, 21' i (% 51,2) 2-5 cm ve diğer 4'ü (%9,8) >5 cm idi. Literatürde bu konuda pek geniş bir bilgiye rastlanmamakla birlikte Çelkan ve ark. yapmış olduğu çalışmada lezyon

büyüklükleri % 7,6 <2 cm , % 21,5 2-4 cm, % 70.9 > 4 cm olarak bulunmuştur (71). Bu doğrultu da çalışmamızdaki bulgular literatür ile korelasyon göstermemektedir.

Proliferatif fazda İH'lar invazyon derinliğine göre sınıflandırılırlar. Yüzeyi parlak kırmızı ve subkutan dokuya geçiş göstermeyenler yüzeyel lezyonlar olarak tanımlanmakta olup en sık görülürler. Deride renk değişikliği yapmadan, deri ve subkutan doku tutulumu yapan derin lezyonlar ve ikisinin karışımı olan mikst lezyonlar şeklinde de görülmektedir. Yüzeyel lezyonlar daha erken fark edilirler ve daha hızlı küçülme fazına girerler, derin lezyonların proliferasyon fazı daha uzundur (12). Hasta grubumuzda en sık yüzeyel lezyon (%62,5) görüldü.

İnfantil hemanjiyomların çoğunda komplikasyon görülmezken, lokal komplikasyonlar arasında ülserasyon, kanama, ağrı ve enfeksiyonlar vardır. Bunların dışında yerleşim yerine göre fonksiyon kaybına neden olabilir veya involüsyon sonrası oluşan skar dokusu kozmetik sıkıntılara neden olabilir (24). Hasta grubumuzda izlem ve takipte komplikasyona rastlanmadı.

İnfantil hemanjiyomlar sponton regrese olabildikleri için hastalar konservatif olarak izlenebilmektedir. Ancak özellikle göz çevresinde ve anogenital bölge gibi önemli yerleşim bölgelerinde bulunan lezyonları yakın takip etmek gerekmektedir. Ayrıca hayatı tehdit edici durumlar (tıkayıcı subglottik tömörler, nöral yapılara bası, kanamaya yol açan gastrointestinal tümörler, kalp yetmezliğine neden olan dev tümörler), fonksiyon kaybına yol açan lezyonlar (ambliyopiye neden olan perioküler lezyonlar, burun ve dış kulak yolunun tıkayıcı lezyonları, ülsere lezyonlar), skar riski yüksek, boyut olarak büyük, yüz bölgesinde yer alan lezyonların tedavisi gerekmektedir (4).

Çalışmamızda tedavi alan infantil hemanjiyom hastaları ile tedavi almayıp sadece takip edilen ve spontan regresyonu görebildiğimiz lezyonu olan hastalarımızı beraber değerlendirdik. Tedavi almayan hastaların %50'sinde (n:10) spontan regresyon saptanmıştır. Tedavi almayan diğer hastalarımızın lezyonlarının izlemde stabil kaldığı gözlemlenmiştir. Bu hastalar içinde lezyonu rekkürren özellikte olan hasta yok idi.

Şen ve arkadaşları tarafından yapılan çalışmada 50 olgu retrospektif olarak incelenmiş ve bunların 19'una (%38) tedavi uygulanmadığı, 31 hastaya (%62) ise tedavi uygulandığı belirtilmiştir (73). Chiller ve ark. yapmış oldukları bir çalışmada 327 hemanjiyomlu vaka retrospektif olarak değerlendirilmiş ve bu hastaların 187' sine (% 57,1) herhangi bir tedavi uygulanmaz iken 140 hastanın (% 42,9) çeşitli tedaviler gördüğü belirtilmiştir (25). Wananukul S. ve ark. çalışmasında ise 197 hastalık bir retrospektif çalışmada hastaların % 68'i (n=133) tedavisiz izlenir iken kalan % 32'sine (n=64) çeşitli tedaviler uygulandığı belirtilmiştir (74). Propranolole bağlı en sık görülen yan etkiler uyku problemleri (%25) ve huzursuzluktur. Bunların dışında bronkospazm, asemptomatik hipotansiyon saptanan hastalar da vardır. Diğer nadir görülen fakat ciddi olabilen yan etkiler ise bradikardi, atriyoventriküler blok ve hipoglisemidir (45). Çorapçıoğlu ve ark. 2011 yılında yayınladığı, 2mg/kg/gün propranolol tedavisi alan 12 hastanın ön sonuçlarını içeren çalışmada 1 hastada yan etki olarak bradikardi görülmüştür (83). Hastalarımıza diğer çalışmalarla da korele olduğu şekilde tedavide öncelikle oral ilaç tedavisi olarak propranolol (1-2 mg/kg/gün) uygulanmıştır. Bu tedavi hastadan hastaya değişkenlik göstermekle birlikte yaklaşık 6-12 ay süre ile uygulanmış olup hastalarda herhangi bir yan etki (hipoglisemi, hipotansiyon ve ya bradikardi) gözlemlenmemiştir. Propranolol tedavisinin kullanıma girmesinden önce infantil hemanjiyomların tedavisinde öncelikli olarak steroidler kullanılmakta idi. Steroide yanıtsız vakalarda veya bazı durumlarda vinkristin gibi kemoterapötikler, embolizasyon, lazer ve cerrahi tedaviler de uygulanmaktaydı. İki bin sekiz yılında propranolol infantil hemanjiyom tedavisinde kulanılmaya başlandı ve yapılan çalışmalarda propranololün steroid tedavisine göre daha az yan etkiye sebep olduğu ve steroide göre daha efektif olduğu gösterildi. Bu nedenle çoğu merkezde birinci basamak tedavi olarak tercih edilmektedir. Tek başına steroidin başlangıç tedavisi olarak kullanımı nadir durumlarda görülürken, steroid ve propranololün birlikte kullanımı bazı merkezlerde tercih edilmektedir. Propranololün etki mekanizması tamamen netlik kazanmamış olsa da erken etkiler kapiller vazokonstrüksiyona, ara dönemdeki etkiler VEGF ve bFGF azalmasına, uzun

dönem etkileri ise kapiller endotelyal hücre apoptozisine bağlanmaktadır (84).Propranololün rölatif kontrendikasyonları arasında kalp bloğu, bradikardi, hipotansiyon gibi kardiyak durumlar ve astım yer almaktadır. Astımın bu kontrendikasyonlar arasında sayılmasının nedeni propranololün non selektif beta bloker olup yarattığı bronş hipereaktivitesidir (49).

Birçok yapılan çalışmada propranolol dozu 2-3 mg/kg/gün arasında değişmektedir ve ortalama 6 aylık tedavi sonrası tam ve tama yakın tedavi yanıtı görülme oranı %60 civarındadır (46,85). Tedavi dozu ve süresi ile ilgili tam bir görüş birliği oluşmamıştır. Değişik çalışmalarda tedavi dozu ve süresi farklılık göstermekte ve bu da tedavi yanıt oranlarını etkilemektedir (86)

Hasan ve ark. 2013 yılında Bangladeş'te yayınladıkları çalışmalarında 36 hastada oral propranolol tedavisi 3 mg/kg/gün dozunda 7 ay süre ile uygulanmış ve olumlu sonuçlar elde edilmiş olup propranololun etkili bir tedavi olduğu söylenilmiştir (87). Şanlıurfa da Özyörük ve ark. tarafınca yapılan retrospektif bir çalışmada 60 hemanjiyomlu hasta incelenmiş; hastaların % 23'üne (n=14) propranolol tedavisi yaklaşık 6 ay süre ile uygulanmış ve sonuç olarak güvenli ve efektif bir tedavi olduğu sonucuna varılmıştır (88). Diyarbakır da 2012 yılında Küpeli ve ark. tarafından 14 hastayı içeren bir seride; hastalara 3 mg/kg/gün dozunda propranolol tedavisi uygulanmış ve olumlu sonuçlar elde edildiği söylenilmiştir. Lezyonlarda % 50'den fazla küçülme elde edilmiştir (89). Joshua ve ark. 2012 yılındaki çalışmalarında 15 hemanjiyomu olan ve propranolol tedavisi başlanılan hasta monitorize edilerek yan etki bakımından incelenmiş ve hiç bir hastada yan etki (bradikardi, bronkospazm, hipoglisemi,hipotansiyon) gelişmediği görülmüştür. Buna dayanarak propranololun hemanjiyom tedavisinde güvenli bir ilaç olduğu söylenilmiştir (90). Bagazgoitia ve ark. 2011 yılındaki yapmış oldukları çalışmada 71 hemanjiyomu olan hastaya 2 mg/kg/gün dozunda en az 3 ay süren bir tedavi verilmiş ve olumlu sonuçlar elde edilmiş olup lezyon boyutlarında belirgin küçülme izlenilmiş ve yan etki saptanmamış olduğundan propranololun etkin ve güvenli bir tedavi olduğu söylenilmiştir (91).

Hasta grubumuzda verilen tedaviye >%50-100 e yanıt alınma oranı %70, %50 ve altında yanıt alma oranı %20, rekküren vaka oranımız %10 idi. Bizim çalışmamızın sonuçlarına göre tedavi başlama yaşının, tedavi süresinin, lezyonun bulunduğu yerleşim yerinin, cinsiyetin, doğum kilosunun, prematür doğum öyküsünün, lezyon sayısının ve lezyonun boyutunun tedavi yanıtını etkilemediği sonucuna varılmıştır.

Literatürde propranolol tedavisi sonrası rekürrens oranı %10-15 arasındadır. Segmental ve derin lezyonlar rekürrens için risk oluşturmakla birlikte en önemli risk faktörü tedavinin 1 yaşın altında kesilmesidir.15 Hasta grubumuzda rekürrens oranı %10 olup literatür ile uyumlu idi.

6. ÖZET

Amaç: İnfantil hemanjiyomlar çocukluk çağında görülen en sık damarsal tümördür. Kendiliğinden küçülme epiliminde olması takipte avantaj sağlamaktadır. Bulunduğu yere bağlı olarak yarattığı fonksiyon kaybı, hayatı tehtit edici durumlar, kalıcı skar ve ülserasyon gibi komplikasyonlar nedeniyle önemli bir hastalıktır. Çalışmada infantil hemanjiyom olgularının dosyalarının epidemiyoloji, etiyoloji, tanı, tedavi ve klinik seyir açısından retrospektif olarak incelenmesi amaçlanmıştır.

Hastalar ve Yöntemler: Ocak 2015 – Haziran 2017 tarihleri arasında merkezimize başvuran daha önceden tedavi uygulanmamış, klinik olarak hemanjiom tanısı alan ve takibe giren 40 hastanın klinik ve demografik özellikleriyle birlikte izlem sonuçları, tedavi uygulanan hastaların tedavi süreleri ve tedavi yanıtları değerlendirildi.

Bulgular: 40 olgunun 29'u (% 70) kız, 11'i (%27) erkekti. Hastaların 19 tanesinde (%46,3) baş-boyunda lokalize infantil hemanjiyom saptandı. Baş-boyun dışı yerleşim yerleri arasında gövdede lezyonu olan 8 (%19,5), ekstremitede 7 (%17,1) anogenital bölgede 2 (%4,9) ve visseral organlarda lezyonu olan 3 (%7,3) vaka saptandı. Hastaların yarısı sadece izlendi (20 olgu, % 50). Yirmi hastada ise (% 50) oral ilaç tedavisi uygulandı. Oral ilaç olarak propranolol tercih edildi. Tedavi verilmeyip klinik olarak izlenen hastaların yarısında spontan remisyon gözlenmiş olup geri kalan yarısında da lezyonlar stabil kalmıştır.Tedavi alan hastaların ise %70'inde tedaviye yanıt alınmıştır.

Sonuç: İnfantil hemanjiom tanısı ile takip edilen hastaların demografik ve klinik özelliklerinin belirlenmesi, tedavi verilen hastaların tedaviye etki eden faktörler ve tedavi yanıtları açısından değerlendirmesi yapılmıştır.

7. ABSTRACT

Objective: Infantile hemangiomas are the most common vascular tumor in childhood. Spontaneous decrease in size is an advantage in follow-up. It is an important disease due to the complications, such as loss of function because of its location, life threatening conditions, permanent scar and ulceration. The aim of this study was to evaluate infantile hemangiomas retrospectively, in terms of epidemiology, etiology, diagnosis, treatment and clinical course.

Patients and Methods: The clinical and demographic characteristics, follow-up results, duration of treatment and treatment response of 40 patients who were admitted to our hospital between January 2015 and June 2017 and diagnosed with hemangioma, were evaluated.

Results: Of the 40 cases, 29 (70%) were female and 11 (27%) were male. Head and neck localized infantile hemangioma was found in 19 (46.3%) patients. 8 (19.5%) lesions were found in trunk, 2 (4.9%) were found in the anogenital region and 3 (7.3%) lesions were found in the visceral organs. Only half of the patients were followed-up (20 cases, 50%) without medication. Twenty patients (50%) received oral medication. Propranolol was preferred as oral medication. Spontaneous remission was observed in half of the patients without treatment and in the other half, the lesions remained stable. In 70% of patients receiving treatment, treatment response was obtained.

Conclusion: We evaluated the demographic and clinical characteristics of the patients who were followed with the diagnosis of infantile hemangioma and evaluated the factors affecting the treatment and treatment response.

8. KAYNAKLAR

1. Güneş D, Çeçen E, Özgüven A, et al. Çocukluk çağı hemanjiyomları: 116 olgunun analizi. J Med Sci. 2009;29(5):1137-1148.
2. Jacobs AH, Walton RG. The incidence of birthmarks in the neonate. Pediatrics 1976; 58:218-22.
3. Alper JC, Holmes LB. The incidence and significance of birthmarks in a cohort of 4,641 newborns. Pediatr Dermatol 1983; 1:58-68.
4. Bota M, Popa G, Blag C, Tataru A. Infantile hemangioma: A Brief Review. Clujul Med. 2015;88(1):23-27.
5. David H. Darrow, Arin K. Greene, Anthony J. Mancini, Amy J. Nopper. Diagnosis and Management of Infantile Hemangioma. Pediatrics. 2015:136(4):1060-1093
6. Haggstrom AN, Drolet BA, et al. Prospective study of infantile hemangiomas: demographic, prenatal, and perinatal characteristics. J Pediatr 2007; 150:291-4.
7. Couto RA, Hassanein AH, Maclellan RA, Greene AK. Infantile hemangioma in four siblings. Pediatr Dermatol. 2013;30(3):14-15.
8. Blei F, Walter J, Orlow SJ, Marchuk DA. Familial segregation of hemangiomas and vascular malformations as an autosomal dominant trait. Arch Dermatol 1998; 134:718-22.
9. MetryDW,LevyML,CoronaR.Epidemiology;pathogenesis;clinicalfeatures;andcomplicationsofinfantilehemangiomas.Availablefrom:http://www.uptodate.com/Wolters Kluwer Healths 2012
10. Leaute-Labreze C, Sans-Martin V. Infantile hemangioma. Presse Med. 2010;39(4):499-510
11. Kachiu C. Lee, and Lionel Bercovitch. Update on infantile hemangiomas. Semin Perinatol. 2013;37:49–58
12. Ritter MR, Reinisch J, Friedlander SF, Friedlander M. Myeloid cells in infantile hemangioma. Am J Pathol 2006; 168:621-8.

13. Razon MJ, Kräling BM, Mulliken JB, Bischoff J. Increased apoptosis coincides with onset of involution in infantile hemangioma. Microcirculation 1998; 5:189-95.

14. Tan ST, Velickovic M, Ruger BM, Davis PF. Cellular and extracellular markers of hemangioma. Plast Reconstr Surg. 2000;106:529-530.

15. Takahashi K, Mulliken JB, Kozakewich HP, et al. Cellular markers that distinguish the phases of hemangioma during infancy and childhood. J Clin Invest 1994; 93:2357-64.

16. Ritter MR, Moreno SK, Dorrell MI, et al. Identifying potential regulators of infantile hemangioma progression through large-scale expression analysis: a possible role for the immune system and indoleamine 2,3 dioxygenase (IDO) during involution. Lymphat Res Biol 2003; 1:291-9.

17. Yu Y, Flint AF, Mulliken JB, Wu JK, Bischoff J. Endothelial progenitor cells in infantile hemangioma. Blood. 2004;103(4):1373–1375

18. North PE, Waner M, Mizeracki A, MİHm MC Jr. GLUT1: a newly discovered immunohistochemical marker for juvenile hemangiomas. Hum Pathol. 2000;31(1):11–22

19. Dai Y, Hou F, Buckmiller L, et al. Decreased eNOS protein expression in involuting and propranolol-treated hemangiomas. Arch Otolaryngol Head Neck Surg. 2012;138(2):177–182

20. Drolet BA, Esterly NB, Frieden IJ. Hemangiomas in children. N Engl J Med 1999; 341:173-81.

21. Metry DW, Hebert AA. Benign cutaneous vascular tumors of infancy: when to worry, what to do. Arch Dermatol 2000; 136:905-14.

22. Casanova D, Norat F, Bardot J, Magalon G. Cutaneous hemangioma: clinical aspects. Ann Chir Plast Esthet. 2006;51(4-5):287-292 83

23. Chang LC, Haggstrom AN, Drolet BA, et al; Hemangioma Investigator Group. Growth characteristics of infantile hemangiomas: implications for management. Pediatrics. 2008;122(2):360–367

24. Torres EB, Wittel JB, Van EssoArbolave DL, et al. Consenso espanol ˜ sobre el hemangioma infantil. An Pediatr (Barc). 2016;85:256-265.

25. Chiller KG, Passaro D, Frieden IJ. Hemangiomas of infancy: clinical characteristics, morphologic subtypes, and their relationship to race, ethnicity, and sex. Arch Dermatol. 2002;138(12):1567–1576

26. Haggstrom AN, Lammer EJ, Schneider RA, Marcucio R, Frieden IJ. Patterns of infantile hemangiomas: new clues to hemangioma pathogenesis and embryonic facial development. Pediatrics. 2006;117(3):698–703

27. Frieden IJ, Reese V, Cohen D. PHACE syndrome. The association of posterior fossa brain malformations, hemangiomas, arterial anomalies, coarctation of the aorta and cardiac defects, and eye abnormalities. Arch Dermatol 1996; 132:307-11.

28. Metry DW, Dowd CF, Barkovich AJ, Frieden IJ. The many faces of PHACE syndrome. J Pediatr 2001; 139:117-23.

29. O TM, Scheuermann-Poley C, Tan M, Waner M. Distribution. Clinical characteristics, and surgical treatment of lip infantile hemangiomas. JAMA Facial Plast Surg. 2013;15(4):292-304.

30. Metry D, Heyer G, Hess C, et al. Consensus statement on diagnostic criteria for PHACE syndrome. Pediatrics. 2009;124:1447–1456.

31. MetryDW,LevyML,CoronaR.Epidemiology;pathogenesis;clinicalfeatures;andcomplicationsofinfantilehemangiomas.Availablefrom:http://www.uptodate.com/Wolters Kluwer Healths 2012

32. Chamlin SL, Haggstrom AN, Drolet BA, et al. Multicenter prospective study of ulcerated hemangiomas. J Pediatr. 2007;151(6):684-689

33. Maguiness SM, Hoffman WY, McCalmont TH, Frieden IJ. Early white discoloration of infantile hemangioma: a sign of impending ulceration. Arch Dermatol 2010; 146:1235-9.

34. Kim HJ, Colombo M, Frieden IJ. Ulcerated hemangiomas: clinical characteristics and response to therapy. J Am Acad Dermatol. 2001;44(6):962-972.

35. Cheng CE, Friedlander SF. Infantile hemangiomas, complications and treatments. Semin Cutan Med Surg. 2016;35:108-116

36. Orlow SJ, Isakoff MS, Blei F. Increased risk of symptomatic hemangiomas of the airway in association with cutaneous hemangiomas in a "beard" distribution. J Pediatr 1997; 131:643-6.

37. Ceisler EJ, Santos L, Blei F. Periocular hemangiomas: what every physician should know. Pediatr Dermatol 2004; 21:1-9.

38. Emir S, Ekici F, İkiz MA, Vidinlisan S. Hypothyroidism and cardiac failure in hemanjiyomas. Turk Pediatri Ars. 2016;51:52-56

39. Dinehart SM, Kincannon J, Geronemus R. Hemangiomas: evaluation and treatment. Dermatol Surg 2001; 27:475-85.

40. Arunachalam P, Kumar R, Swathi D. Kasabach-Merritt syndrome with large cutaneous vascular tumors. J Indian Assoc Pediatr Surg. 2012;17(1):33–36.

41. Enjolras O, Wassef M, Mazoyer E, et al. Infants with Kasabach-Merritt syndrome do not have "true" hemangiomas. J Pediatr 1997; 130:631-40.

42. Sevinir B .Çocukluk çağında hemanjiomlar ve klinik özellikleri güncel pediatri 2006; 3:63-8.

43. Osio A, Fraitag S, Hadj-Rabia S, et al. Clinical spectrum of tufted angiomas in childhood: a report of 13 cases and a review of the literature. Arch Dermatol 2010; 146:758-63.

44. Menapace D, Mitkov M, Towbin R, Hogeling M. The changing face of complicated infantile hemangioma treatment. Pediatr Radiol. 2016;46:1494–1506.

45. Leaute-Labreze C, Harper J. I., Hoeger P,. Infantile hemangioma. Lancet. 2017;390:85-89

46. Leaute-Labreze C, Hoeger P, Mazereeuw-Hautier J, et al. A randomized, controlled trial of oral propranolol in infantile hemangioma. N Engl J Med. 2015;372:735-46

47. Enjorlas O, Wassef M, Chapot R. Color atlas of vascular tumors and malformations. Cambridge Universty Press. 2010:45-47.

48. Argenta LC, David LR, Sanger C, Park C. Advances in hemangioma evaluation and treatment. J Craniofac Surg. 2006;17(4):748-755.

49. Drolet BA, Frommelt PC, Chamlin SL, et al. Initiation and use of propranolol for infantile hemangioma: report of a consensus conference. Pediatrics. 2013;131(1):128–140.

50. Denoyelle F, Leboulanger N, Enjolras O, et al. Role of propranolol in the therapeutic strategy of infantile laryngotracheal hemangioma. Int J Padiatr otorhinolaryngol 2009; 73: 1168-72.

51. Zvulunov A, McCuaig C, Frieden IJ, et al. Oral propranolol therapy for infantile hemangiomas beyond the proliferation phase: a multicenter retrospective study. Pediatr Dermatol. 2011;28(2):94–98.

52. Shah S, Frieden IJ.Treatment of infantile hemangiomas with beta-blockers: a review. Skin Therapy Lett. 2013;18:5-7.

53. Siegfried EC, Keenan WJ, Al-Jureidini S. More on propranolol for hemangiomas of infancy . N Engl J Med 2008; 359:2846-7.

54. Starkey E, Shahidullah H. Propranolol for infantile haemangiomas: a review. Arch Dis Child. 2011;96(9):890–893.

55. Braqazquoitia L, Hernandez-Martin A, Torrelo A. Recurrence of infantile hemangiomas treated with propranolol. Pediatr Dermatol. 2011;28(6):658–662.

56. Chakkittakandiyii A, Phillips R, Frieden IJ, et al. Timolol maleate 0.5% or 0.1% gel-forming solution for infantile hemangiomas: a retrospective, multicenter, cohort study. Pediatr Dermatol. 2012;29(3):28–31.

57. Bauland CG, Smit JM, Scheffers SM, et al. Similar risk for hemangiomas after amniocentesis and transabdominal chorionic villus sampling. J Obstet Gynaecol. 2012; 38(2):371–375

58. Greene AK, Couto RA. Oral prednisolone for infantile hemangioma: efficacy and safety using a standardized treatment protocol. Plast Reconstr Surg. 2011;128(3):743–752.

59. Bennett ML, Fleischer AB Jr, Chamlin SL, Frieden IJ. Oral corticosteroid use is effective for cutaneous hemangiomas: an evidence-based evaluation. Arch Dermatol. 2001;137(9):1208–1213

60. Chowdri NA, Darzi MA, Fazili Z, Iqbal S. İntralesional corticosteroid therapy for childhood cutaneous hemangiomas. Ann Plastic Surg 1994;33:46-51.

61. Maguiness SM, Frieden IJ: Current management of infantile hemangiomas. Semin Cutan Med Surg 2010; 29:106-14.

62. Soumekh B, Adams G,Shapiro R. Treatment of had and neck hemangiomas with recombinant interferon alpha 2b. Ann Oto Rhinol Laryngo 1996; 105:201-6.51

63. Grienwald j, Burle D, Bontheus d. An update on treatment of hemangiomas in children with interferon alpha 2a. Arch Otolaryngology H&N Surg 1999; 125:21-7.

64. Brouty-Boyce D, Zetter BR. İnhibition of cell motility by interferon. Science 1980; 208:516-8.

65. Mahajan D, Miller C, Hirose K, McCullough A, Yerian L. Incidental reduction in the size of liver hemangioma following use of VEGF inhibitor bevacizumab. J Hepatol. 2008;49(5):867–870.

66. Pourazizi M, Kabiri S, Abtahi-Naeini B. Intralesional Bevacizumab (Avastin®) as a novel addition to infantile hemangioma management: a medical hypothesis. J Res Pharm Pract. 2017;6(3):190-191.

67. Oak SN, Viswanath N. Management of hemangiomas in children. İndian Dermatol Venerol Reprol. 2006;72:1-4.

68. Batta K, Goodyear H, Moss C. Randomized controlled study of early pulse dye laser treatment of uncomplicated childhood hemangiomas: result of a one year analysis. Lancet 2002; 360: 521-7.

69. Hurwitz DJ, Kerber CW. Hemodynamic considerations in the treatment of arteriovenous malformations in the face and scalp. Plast Reconstr Surg 1981; 67: 421-32.

70. Schrudde J, Petrovici V. Surgical treatment of giant hemangioma of the facial region after arterial embolization. Plast Reconstr Surg 1981; 68: 877-88.

71. Çelkan T, Çocukluk Çağı Hemanjiomları Türk Pediatri Arşivi 2007; 42 : 94-7.

72. Hoornweg MJ, Smeulders MJ, Ubbink DT, van der Horst CM. The prevalence and risk factors of infantile haemangiomas: a case-control study in the Dutch population. Paediatr Perinat Epidemiol. 2012;26(2):156–162

73. Şen ZH, Özakpınar R, Gökrem S, Özdemir O. Kutanöz Vasküler Lezyonlarda Klinik Yaklaşımlarımız Ankara Üniversitesi Tıp Fakültesi Mecmuası Cilt 55, Sayı 3, 2002 193-204.

74. Wananukul S. Clinical manifestation and management of hemangiomas of infancy.J Med Assoc Thai. 2002 Jun;85 Suppl 1:S280-5.

75. Achauer BM, Chang CJ, Vander Kam VM. Management of hemangioma of infancy Plast Reconstr Surg. 1997 Apr;99(5):1301-8.

76. Gampper TJ, Morgan RF. Plastic and reconstructive surg. Vasculer anomalies: Hemangiomas 2 002 August vol.110 no:2 sayfa 572-85.

77. Garzon MC, Drolet BA, Baselga E, et al. Comparison of infantile hemangiomas in preterm and term infants: a prospective study. Arch Dermatol.2008;144(9):1231-1232.

78. Dickison P, Christou E, Wargon O. A prospective study of infantile hemangiomas with a focus on incidence and risk factor. Pediatr Dermatol. 201;28(6):663-669.

79. Akyüz C, Yariş N, Kutluk MT, Büyükpamukçu M. Bening vascular tumors and vascular malformations in childhood: a retrospective analysis of 1127 cases. Turk J Pediatr. 1997;39(4):435-445

80. Haktanır N, Haktanır A, Ayçiçek A.Hemanjiom ve Vasküler Malformasyonların İsimlendirme ve Sınıflaması J Surg Arts, 2008;1(2):1-11.

81. Atherton DJ, Moss C. Naevi and other Developmental Defects./wilkinson/ Ebling textbook Dermatology.2004:15-60.

82. Chamlin SL, Haggstrom AN, Drolet BA, et al. Multicenter prospective study of ulcerated hemangiomas. J Pediatr 2007; 151:684-9.

83. Corapcioğlu F, Büyükkapu S, Binnetoğlu K, Babaoğlu A, Anik Y, Tugay M. Preliminary results of propranolol treatment for patients with infantile hemangioma. Turk J Pediatr. 2011;53(2):137-141.

84. Shang-Bın Lı, Guang-Qı Xu, Feng Gao, Ran Huo. Treatment with propranolol for infantile hemangiomas: A case series of 106 infants. Exp Ther Med. 2015;10(1):51–54.

85. Wedgeworth E, Glover M, Irvine AD, et al. Propranolol in the treatment of infantile haemangiomas: lessons from the European propranolol in the treatment of complicated haemangiomas. J Dermatol. 2016;174(3):594-601.

86. Marqueling AL, Oza V, Frieden IJ, Puttgen KB. Propranolol and infantile hemangiomas four years later: a systematic review. Pediatr Dermatol. 2013;30(2):182–191.

87. Hasan M, Rahman M, Hoque S, Zahid Hossain AK, Khondker L. Propranolol for hemangiomas.Pediatr Surg Int. 2013 Mar;29(3):257-62.

88. Ozyörük D, Zengin E. Propranolol Treatment of Complicated Hemangiomas. İndian J Pediatr. 2013 Jul 6.

89. Küpeli S,Use of Propranolol for Infantile Hemangiomas, Pediatr Hematol Oncol.April 2012, Vol. 29, No. 3,293-98.

90. Dyme JL,Thampan A, Eugenia JH, Themba LN,Kotb ME ,Shin HT. Propranolol for infantile haemangiomas: initiating treatment on an outpatient basis Cardiology in the Young (2012), 22, 424–29.

91. Bagazgoitia L, Torrelo A, Gutiérrez JC, Hernández-Martín A, Luna P, Gutiérrez M, Baño A, Tamariz A, Larralde M, Alvarez R, Pardo N, Baselga E. Propranolol for infantile hemangiomas .Pediatr 9.