

**T.C.**  
**AYDIN ADNAN MENDERES ÜNİVERSİTESİ**  
**SAĞLIK BİLİMLERİ ENSTİTÜSÜ**  
**İÇ HASTALIKLARI (VETERİNER)**  
**YÜKSEK LİSANS PROGRAMI**  
**VİH-2018-0005**

**GASTRİK HASTALIKLI KÖPEKLERDE GASTROSKOPİNİN  
DİAGNOSTİK VE TERAPÖTİK ROLÜNÜN RETROSPEKTİF  
DEĞERLENDİRİLMESİ**

**EVİRİM EGEDEN**  
**YÜKSEK LİSANS TEZİ**

**DANIŞMAN**  
**Prof. Dr. Bülent ULUTAŞ**

Bu tez Aydın Adnan Menderes Üniversitesi Bilimsel Araştırma Projeleri Birimi tarafından VTF-15052 proje numarası ile desteklenmiştir.

**AYDIN 2018**

## KABUL VE ONAY SAYFASI

T.C. Aydın Adnan Menderes Üniversitesi Sağlık Bilimleri Enstitüsü İç Hastalıkları (Veteriner) Anabilim Dalı Yüksek Lisans Programı çerçevesinde Evrim EGEDEN tarafından hazırlanan “*Gastrik Hastalıklı Köpeklerde Gastroskopinin Diagnostik ve Terapötik Rolünün Retrospektif Değerlendirilmesi*” başlıklı tez, aşağıdaki jüri tarafından Yüksek Lisans Tezi olarak kabul edilmiştir.

Tez Savunma Tarihi: .....

<u>Ünvan, Adı Soyadı</u>	<u>Üniversite</u>	<u>İmza</u>
Üye (T.D.) : Prof. Dr. Bülent ULUTAŞ	Aydın Adnan Menderes Üniversitesi	
Üye : .....	.....	
Üye : .....	.....	
Üye : .....	.....	
Üye : .....	.....	

ONAY:

Bu tez Adnan Menderes Üniversitesi Lisansüstü Eğitim-Öğretim ve Sınav Yönetmeliğinin ilgili maddeleri uyarınca yukarıdaki jüri tarafından uygun görülmüş ve Sağlık Bilimleri Enstitüsünün .....tarih ve .....sayılı oturumunda alınan .....nolu Yönetim Kurulu kararıyla kabul edilmiştir.

Prof. Dr. Ahmet CEYLAN  
Enstitü Müdürü

## TEŐEKKÜR

Tez alıőmamda; desteęini hibir zaman esirgemeyen danıőman hocam; Prof. Dr. Bülent ULUTAŐ'a, bu süreçte yardımcı olan iő arkadaşlarıma, aileme ve dostlarıma, teőekkürlerimi sunarım.

Evrım EGEDEN



# İÇİNDEKİLER

KABUL ONAY .....	i
TEŞEKKÜR.....	ii
İÇİNDEKİLER.....	iii
SİMGELER VE KISALTMALAR DİZİNİ.....	v
ŞEKİLLER DİZİNİ.....	vi
RESİMLER DİZİNİ.....	vii
TABLolar DİZİNİ.....	ix
ÖZET.....	x
ABSTRACT.....	xi
1.GİRİŞ.....	1
2.GENEL BİLGİLER .....	3
2.1. Mide Hastalıkları.....	3
2.1.1. Gastrit.....	3
2.1.1.1. Akut gastrit.....	3
2.1.1.2. Kronik gastrit.....	4
2.1.1.3. Kronik atrofik gastrit.....	4
2.1.1.4. Kronik hipertrofik gastrit.....	4
2.1.2. Gastrointestinal Ülserler.....	5
2.1.3. Gastrik Dilatasyon Volvulus (GDV).....	6
2.1.4. Midenin Neoplazileri.....	7
2.1.4.1. Adenokarsinomlar.....	8
2.1.4.2. Lenfoma.....	8
2.1.4.3. Gastrointestinal stromal tümörler (Gıst).....	8
2.1.4.4. Diğer tümörler.....	8
2.1.5. Gastrik Çıkışın Tıkanması (Pilorik Obstruksiyon).....	9
2.1.6 Yabancı Cisimler .....	9
2.1.7. Parazitler.....	9
2.2. Endoskopi.....	10
2.2.1. Endoskopinin Tanımı.....	10
2.2.2. Tarihçe.....	10
2.2.3. Uygulama Alanları.....	11

2.2.4. Endoskop Tipleri.....	12
2.2.5. Endoskopi Ekipmanları.....	14
2.2.6. Köpeklerde Gastroskopi.....	14
2.2.6.1. Endikasyonları ve kontrendikasyonları.....	14
2.2.6.2. Hastanın hazırlanması.....	15
2.2.6.3. Teknik ve normal bulgular.....	16
2.2.6.4. Olası komplikasyonlar.....	18
2.2.6.5. Gastroskopiye sık karşılaşılan anormal bulgular.....	18
2.2.6.6. Köpeklerde gastroskopinin avantaj ve dezavantajları.....	19
3. GEREÇ VE YÖNTEM.....	23
3.1. Hayvan Materyali.....	23
3.2. Klinik Muayene.....	23
3.3. Laboratuvar Muayeneleri.....	23
3.4. Röntgen.....	24
3.5. Endoskopik Muayene.....	24
3.6. Histopatoloji.....	24
3.7. İstatistiksel Değerlendirme.....	25
4. BULGULAR.....	26
4.1. Hasta Bilgileri.....	26
4.2. Laboratuvar Analizleri.....	27
4.3. Röntgen Bulguları.....	28
4.4. Endoskopi Bulguları.....	31
4.5. Histopatoloji Bulguları.....	48
5. TARTIŞMA.....	57
6. SONUÇLAR VE ÖNERİLER.....	60
KAYNAKLAR.....	61
EKLER.....	66
ÖZGEÇMİŞ.....	67

## SİMGELER VE KISALTMALAR DİZİNİ

<b>GDV</b>	: Gastrik Dilatasyon Volvulus
<b>HH</b>	: Hiatal herni
<b>GI</b>	: Gastrointestinal
<b>GIST</b>	: Gastrointestinal Stromal Tümörler
<b>GI-LSA</b>	: Gastrointestinal Lenfosarkoma
<b>NSAID</b>	: Non-steroidal Anti İnflamatuar İlaç
<b>EDTA</b>	: Etilendiamin Tetraasetik Asit
<b>l/l</b>	: Latero/Lateral
<b>v/d</b>	: Ventro/Dorsal
<b>µm</b>	: mikrometre
<b>HP</b>	: Helicobacter pilori
<b>WSAVA</b>	: Dünya Küçük Hayvan Veteriner Birliği

## ŞEKİLLER DİZİNİ

Şekil 1. Köpekte gastrik dilatasyon ve volvulus.....	7
--	---



## RESİMLER DİZİNİ

<b>Resim 1.</b>	Dilate durumda özofagus görünümü. (vaka 23).....	30
<b>Resim 2.</b>	Abdominal kavite lehine genişlemiş diyaframa dilate mide görüntüsü (vaka 24).....	30
<b>Resim 3.</b>	Midede yabancı cisim ve forceps yardımı ile uzaklaştırılması (vaka 4).....	43
<b>Resim 4.</b>	Deforme durumda pilor (vaka 6).....	43
<b>Resim 5.</b>	Alt özefageal sfinkter açık durumda (vaka 7).....	43
<b>Resim 6.</b>	Mide içeriğinde yoğun safra götünümü (vaka 9).....	44
<b>Resim 7.</b>	Hemorajik gastritis (vaka 13).....	44
<b>Resim 8.</b>	Mide rugal kıvrım üzerinde eroziv alan (vaka 13).....	45
<b>Resim 9.</b>	Mide rugal kıvrım üzerinde hiperemi ve ödem (vaka 15).....	45
<b>Resim 10.</b>	Alt özefagal sfinkter (Vaka 17).....	46
<b>Resim 11.</b>	Atrofik mide mukoza görüntüsü (vaka 17).....	46
<b>Resim 12.</b>	Mide duvarına tutunmuş ot parçası (vaka 19).....	47
<b>Resim 13.</b>	Pilorik antrumda hiperemi (vaka 21).....	47
<b>Resim 14.</b>	Mide içeriğinde ot ve gıdai doluluk (vaka 24).....	48
<b>Resim 15.</b>	Akut gastritis (vaka 1).....	50
<b>Resim 16.</b>	Normal mide mukozası (vaka 2).....	50
<b>Resim 17.</b>	Kronik atrofik gastritis (vaka 6).....	51
<b>Resim 18.</b>	Kronik gastritis (vaka 10).....	51
<b>Resim 19.</b>	Akut gastritis (vaka 11).....	52
<b>Resim 20.</b>	Hemorajik gastritis (vaka 13).....	52



<b>Resim 21.</b>	Mukoza bezleri arasında pembe renkte ödematöz sıvı (vaka 17).....	53
<b>Resim 22.</b>	Mide bezleri içerisinde warthin starry pozitif spiroket yapıları (vaka 17)...	53
<b>Resim 23.</b>	Mide bezleri içerisinde warthin starry pozitif spiroket yapıları (vaka 17)...	54
<b>Resim 24.</b>	Kronik atrofik gastrit (vaka 19).....	54
<b>Resim 25.</b>	Kronik atrofik gastritis (vaka 19).....	55
<b>Resim 26.</b>	Kronik atrofik gastritis (vaka 19).....	55
<b>Resim 27.</b>	Kronik atrofik gastritis (vaka 19).....	56



## TABLÖLAR DİZİNİ

<b>Tablo 1.</b> Güncelleştirilmiş Sydney sistemi.....	25
<b>Tablo 2.</b> Kullanılan hayvanların ırk, yaş, cinsiyet bilgileri.....	26
<b>Tablo 3.</b> Hayvanlardan elde edilen kan değerleri ve biyokimyasal değerler.....	27
<b>Tablo 4.</b> Hayvanların yaş değerleri.....	28
<b>Tablo 5.</b> Radyolojik bulgular.....	28
<b>Tablo 6.</b> Midenin endoskopik skorlaması.....	31
<b>Tablo 7.</b> Endoskopi bulguları.....	33
<b>Tablo 8.</b> Histopatolojik tanımlar ve Sydney sistemine göre skorlanması.....	49

## ÖZET

### GASTRİK HASTALIKLI KÖPEKLERDE GASTROSKOPİNİN DİAGNOSTİK VE TERAPÖTİK ROLÜNÜN RETROSPEKTİF DEĞERLENDİRİLMESİ

**Egeden E. Aydın Adnan Menderes Üniversitesi Sağlık Bilimleri Enstitüsü İç Hastalıkları (Veteriner) Programı Yüksek Lisans Tezi, Aydın, 2017.**

Köpeklerde gastrointestinal hastalıkların klinik tanı ve tedavileri oldukça zordur. Rutin olarak kullanılan anamnez, muayene, radyografi gibi klinik yöntemler bazen tanı konulması için yeterli olamamaktadır. Çalışmada gastrointestinal hastalık şikayeti ile gelen hayvanlarda veteriner hekimlikte sıkça kullanılmayan endoskopik inspeksiyon ve histopatolojik muayenenin değerlendirilerek, röntgen, kan analizleri ve klinik muayeneye nazaran bir üstünlük elde edilip edilmediğinin değerlendirilmesi amaçlandı. Gastrointestinal sistem sıkıntılarıyla gelen 25 köpek değerlendirildi, hayvanların anemnez, kan tablosu, radyografik değerlendirmeleri, endoskopik muayeneleri yapıldı ve biyopsiler alındı. Gastrointestinal hastalıkların tanısı için anamnez, radyografi veya kan değerlerinin incelenmesinden çok, endoskopi ve histopatolojik değerlendirmenin daha yararlı olduğu, fakat endoskopi ve histopatolojinin ilişkilerin zayıf olduğu ortaya konuldu. Endoskopide deneyimli personelin yönergeleri düzgün olarak takip edip bulguları skorlaması gerektiği ve histopatolojik olarak değerlendirme için her bir alandan en az 2-4 örnek alınıp uygun şekilde fikse edilip gönderilmesi gerektiği saptanmıştır. Yine bazı hastalıkların saptanması için radyografi, kan testleri, endoskopi yeterli olamadığı ve ileri görüntüleme tekniklerinin kullanılması gerektiği düşünülmüştür.

**Anahtar Kelimeler:** Gastrik hastalıklar, gastroskopi, histopatoloji, köpek

## **ABSTRACT**

### **RETROSPECTIVELY EVALUATE THE DIAGNOSTIC AND THERAPEUTIC ROLE OF GASTROSCOPY IN DOGS FOR GASTRIC DISEASES**

**Egeden E. Aydın Adnan Menderes University Institute of Medical Sciences Internal Medicine (Veterinary) Department Master's Thesis, Aydın, 2018.**

The diagnosis and treatment of gastrointestinal diseases in dogs are rather a difficult situation. While for diagnosis routinely anemnesis, general inspections, radyographic methods are used they generally are not enough for proper diagnosis. The aim of the proposed study is to use endoscopy and histopathology methods which are not commenly used in veterinary medicine in dogs with gastrointestinal diseases and evaluate these results with radyography, blood test and clinical inspection results. For this purpose 25 dogs with gastrointestinal problems were evaluated, their anemnesis, blood results, radyographic evaluations, endoscopic inspection and histopathologic evaluations were performed. For diagnosis of gastrointestinal diaeases, rather then anemnesis, radyography and blood tests, endoscopy and histopathology were found useful. But the relation between endoscopic inspections and histopathology was found to be poor. For endoscopic inspections should be performed by experienced personelle to specific outlines and for histopathology at least 2-4 samples must be collected and properlu fixed in each area. Also in some cases for the diagnosis of some diseases radyography, blood tests and endoscopy were insufficient and more advenced imaging techniques must be used.

**Key Words:** Gastric diseases, gastroscopy, histopathology, dog

# 1. GİRİŞ

Köpeklerde sindirim sistemi hastalıklarına sık olarak rastlanmaktadır. Sindirim sistemi hastalıkları doğru tanılandığında uygun sağaltım yapılarak gereksiz yere ilaç kullanımı ve zaman harcanması önlenmekte ve hastalığın prognozu olumlu olmaktadır. Sindirim sistemi hastalıklarının tanısında; klinik, laboratuvar muayeneleri, direkt ve indirekt radyografik muayeneler ile son yıllarda ultrasonografik muayeneler yapılmaktadır. Bu muayene yöntemlerinin dışında son otuz yıldır hayvanlarda sindirim sistemi hastalıklarının tanısında endoskopik muayeneden de yararlanıldığı bildirilmektedir (Alkan, 2009).

İnsan hekimliğinde gastrointestinal sistemin endoskopik muayenesi yüz yılı aşkın bir süredir yapılmaktadır. Endoskopinin hastalıkların doğru tanısı ve gerektiğinde sağaltımı için iyi bir yöntem olduğu bildirilmektedir. Endoskopi, gastrik hasarın değerlendirilmesinde klinik bulgulardan daha duyarlı bir yöntem olarak görülmektedir (Hall, 2000). Köpek gastrik mukozasının endoskopik görünümü ile dokunun histopatolojik değerlendirmesi arasında önemli bir korelasyon bulunmaktadır (Roth ve ark, 1990).

Veteriner hekimlikte endoskopik uygulamalar bazı dezavantajları nedeniyle henüz yaygın kullanım alanı bulamamaktadır. Bunlar arasında endoskopun pahalı bir ekipman olması, genel anestezi gerektirmesi, midenin tamamen şişirilip muayene edilmesi yer almaktadır (Hall, 2000). Ayrıca perfora ülserlerde endoskopi uygulamasının, olası bir ruptura neden olabileceği için kontraendike olduğu bildirilmektedir (Hall, 2000). Veteriner hekimlikte gastrointestinal sistemin endoskopik muayenesi ile;

Özefagusta: Özefagitis, striktür, vasküler anomaliler, yabancı cisimler, neoplaziler ve gastro-özefagal invaginasyon,

Midede: Gastritis, neoplaziler, yabancı cisimler, ülserler, paraziter invazyonlar ile hipertrofik gastropatinin tanımlandığı,

İnce barsaklarda: Yabancı cisimler, yangısal barsak hastalıkları, duodenal ülserler ve neoplaziler, bakteriyel plaklar, distal ileal hastalıklar

Kalın barsaklarda: Kolitis, ülserler, polipler, neoplaziler, ilio-sekokolic invaginasyon ve sekal eversiyonların tanımlanabilmektedir. (Alkan, 2009).

Ülkemizde köpeklerde gastroskopi ile ilgili sınırlı çalışma bulunmaktadır. Güzelbektaş ve Aslan (2004) gastrik anormallik olan köpeklerde akut gastritisin teşhisinde anamnez, klinik, laboratuvar ve endoskopik muayenelerin birleştirilmesinin gerektiğini; kronik gastritis

ve ülserlerin teşhisinin endoskopik muayene ile yapılabileceğini, ancak kronik gastritislerin sınıflandırılması ve ülserlerin şiddetinin belirlenmesinde endoskopik muayene ile birlikte, histopatolojik verilerin değerlendirilmesinin gerektiğini bildirirken, İnce (2008) endoskopinin tanı yöntemi özelliğine ek olarak sağaltıma yardımcı özellik de taşıdığını ancak endoskopik değerlendirmenin bazı durumlar hariç fonksiyonel bilgi sunmadığını rapor etmektedir. Bu kapsamda bu projede teknolojinin gelişmesi ile her geçen gün pet hekimliğinde kullanımı artan gastroskopinin gastrik hastalıklı köpeklerde diagnostik ve terapötik rolünün retrospektif değerlendirilmesi amaçlanmıştır.



## 2. GENEL BİLGİLER

### 2.1. Mide Hastalıkları

#### 2.1.1. Gastrit

Gastrit gastrik mukozanın yangılanması sonrası akut veya kronik kusma sendromunu tanımlayan genel bir terimdir. Gastritise yol açan iritasyon, enfeksiyon, antijenik stimülasyon veya gastrik mukozanın hasarı (örn: kimyasal, eroziv, ülseratif) yangısal ve vazoaktif mediatörlerin salımını stimüle etmektedir. Bu durum gastrik epiteliyal hücrelerin hasarına, artan gastrik asit salgısına ve gastrik bariyer fonksiyonunun bozulmasına neden olur. Gastrik gerilime duyarlı yüzeysel reseptörler, gastrik enflamasyon ve gastrik içeriğin oluşturduğu gerginlik vagal ve sempatik sinirler yoluyla medulla oblongatanın kusma merkezine uyarılar göndererek kusma refleksini stimüle eder (McGrotty, 2010).

##### 2.1.1.1. Akut gastrit

Akut gastrit sebepleri arasında gıda uyumsuzluğu veya intoleransı (örn. ilk kez bir gıdanın yenilmesi, bozuk gıdalar, kontamine gıdaların veya yabancı maddeler), ilaç veya toksin sindirimi (örn. Antibiyotikler, NSAID'ler, kortikosteroidler, bitkileri kimyasallar), sistemik hastalıklar (örn. pankreatitler, üremik gastropati, hipoadrenokortisizm), endoparazitizm (örn. Physaloptera spp.) veya bakteriyel (örn. Helicobacter spp-ilişkili hastalıklar) veya viral (örn. Canine parvovirus gastroenteritis) enfeksiyonlar bulunmaktadır. Aniden kusma karakteristik bulgudur. Kusmuk içerisinde safra, gıda, köpük, kan (sağlam ya da sindirilmiş) veya sindirilmemiş maddeler (örn. çimen, kemik, yabancı maddeler) bulunabilir (McGrotty, 2010; Mitchell, 2017).

### **2.1.1.2. Kronik gastrit**

Yedi günden uzun süren aralıklı veya inatçı kusmalar izlenen hayvanlarda düşünülmelidir. En sık rastlanan bulgusu yemek veya safranın sürekli olarak kusulmasıdır. Genel halsizlik, kilo kaybı genel bir bulgu olarak görülebilir. Gıda allerjileri veya intoleransı, gastrointestinal ülserler, gastrointestinal enfeksiyonlar, tümörler vb. birçok neden rol oynayabilir (Mitchell, 2017).

Kesin tanı ve sınıflandırma için endoskopik veya operatif biyopsilerin histolojik tanısı gereklidir. Lenfositik-plazmasitik gastritis ve eozinofilik gastritis de gastrik mukoza ve lamina propria lenfositler, plazma hücreleri ve eozinofillerin yoğun infiltrasyonu ile karakterizedir. Benzer infiltrasyonlara ince bağırsakta da rastlanabilir. Nadiren eşlik eden lenfoid hiperplazi, mukozal atrofi veya mukozal fibrosis izlenebilir. Eozinofili ve/veya deri lezyonları ile beraber izlenen eozinofilik gastritis olgularında gıda allerjileri veya hipereozinofilik sendrom düşünülmelidir (McGrotty, 2010; Mitchell, 2017).

### **2.1.1.3. Kronik atrofik gastrit**

Belirgin mononükleer hücre infiltrasyonları, gastrik mukozanın incilmesi ve gastrik bezlerin atrofisi ile karakterizedir. Norveç Lundehound ırkında izlenen ırk ilişkili atrofik gastrit, *Helicobacter* spp ile enfeksiyonla ilişkilendirilirken gastrik adenokarsinoma ile ilişkilendirilmemiştir. *Helicobacter* spp türlerinin atrofik gastrit oluşumundaki rolü bilinmemektedir. Yine de biyopsi örneklerinde *Helicobacter* spp benzeri spiral yapılar tespit edildiğinde tedavi şarttır (Mitchell, 2017).

### **2.1.1.4. Kronik hipertrofik gastrit**

Gastrik mukoza, muskularis veya ikisinin birden diffuz veya fokal hipertrofisi ve değişen miktarda yangısal infiltrasyonlarla karakterizedir. Lezyona genellikle pilorik bölgede gastrik boşalmayı engelleyici olarak rastlanır. Yemekten sonraki saatler içerisinde yiyeceğin fırlatılır şekilde kusulması tanımlayıcı olabilir. Yaşlı, erkek ve küçük ırk köpeklerde daha çok izlenir (örn. Lhasa Apso, Shih Tzu, Maltese, Miniature Poodle). Artan sekresyon (örn. gastrin-salgılayan neoplaziler, basenji gastroenteropati) nedeniyle oluşan hipergastronomiya



veya yetersiz boşaltım (örn. hepatik veya renal hastalıklar, aklorhidriya) mukozal hipertrofiye neden olabilir. Operatif tedavi, klinik bulguları azaltmak için kullanılabilir (Mitchell, 2017).

### **2.1.2. Gastrointestinal Ülserler**

Gastrointestinal mukozal bariyerin ülserasyonu ve bozulması çeşitli ilaçların kullanımı ve bazı hastalıklar sonucu oluşabilir. Gastrik mukozal bariyer kompleks bir koruma mekanizmasıdır, normal mukozayı gastrik lumen içeriğinin sert kimyasal ortamından korur. Gastrik lumende normal olarak bulunan asitler, pepsin ve proteolitik enzimlerin pH değeri 2'dir. Mukozal katman zayıf bir tampon oluşturarak, pH seviyesini 4-6 seviyesinde tutarak asitik luminal içeriği nötralize eder. Gastrointestinal bariyer mukozal hücreler, sıkı bağlantılar ve kalın mukus tabakasından oluşan koruyucu bir katman ile sağlanır. Bu bölgedeki yüksek kan akımı hasarlanan hücrelerin sellüler metabolizması ve hızlı yenilenmesini destekler. Prostaglandinler gastrointestinal mukozal kan akımını ve bütünlüğünün korunmasına yardımcı olarak mukus salgılanmasını ve miktarını artırır, asit salgılanmasını azaltır, epitelial hücrelerin devirlerini stimüle eder. Sıkı bağlantılar gastrik mukozanın hücresel katmanlarını birbirine kitleyerek luminal içeriğin bu hücreler arasına veya çevresine sızmasına engel olur. Epitelial hücrelere diffüz eden az miktarda gastrik asit bu bölgeye gelen yüksek kan basıncıyla kolayca temizlenir (Blois, 2017).

Gastrointestinal mukozal bariyerdeki bir hasar ömür boyu devam eden mukozal hasara neden olabilir. Bu bariyerde oluşan hasar hidroklorik asit, safra asitleri ve proteolitik enzimlerin epitelial hücreleri bozmasına, lipid membranların yıkılmasına ve enflamasyon ve apoptozisin indüklenmesine neden olur. Luminal içeriğin sıkı bağlantılardan emilimi gastrointesinal yangı ve kanamaya neden olur. Mast hücrelerinin degranüle olması histaminin serbest kalmasına ve daha fazla gastrik asit salgımasına neden olur. Yangısal ortam ayrıca kan dolaşımının yavaşlamasına ve işemiye neden olur. Bu durum hücre yenilenmesi, mukus ve hücre koruyucu prostaglandinlerin salınımını azaltır. Mukozal ülserasyon gastrointestinal dokunun submukoza veya daha derin katmanlarının luminal içeriğe maruz kalmasına neden olur (Blois, 2017).

Köpeklerde NSAID uygulamaları, neoplaziler ve hepatik hastalıklar en çok rastlanan sebeplerdir. NSAID'ler gastrointestinal mukozaya direkt topikal hasar verebilirler ve cyclooxygenase (cox)-1 inhibasyonu, koruyucu prostaglandinlerin üretimini düşürür. Cox-2-

özel NSAID'lerin kullanımının gastrointestinal ülserasyonu azalttığı, fakat bu ilaçların kullanımında hala ülserasyon ve perforasyon oluşabileceği bildirilmektedir (Blois, 2017).

Hepatik hastalıklar artan gastrik asit salgısına ve mukozal kan akımında değişikliklere neden olarak ülserler oluşturabilir. Lenfoma, adenokarsinomları, leiomyoma gibi primer gastrointestinal neoplazileri ülserasyona neden olabilir. Ayrıca mast hücreli tümörler ve gastrinomalar (zollinger-ellison sendromu) sonucu oluşan paraneoplastic sendromlar gastrik hidroklorik asit üretiminin artması ve ülserasyonlara neden olabilir (Blois, 2017).

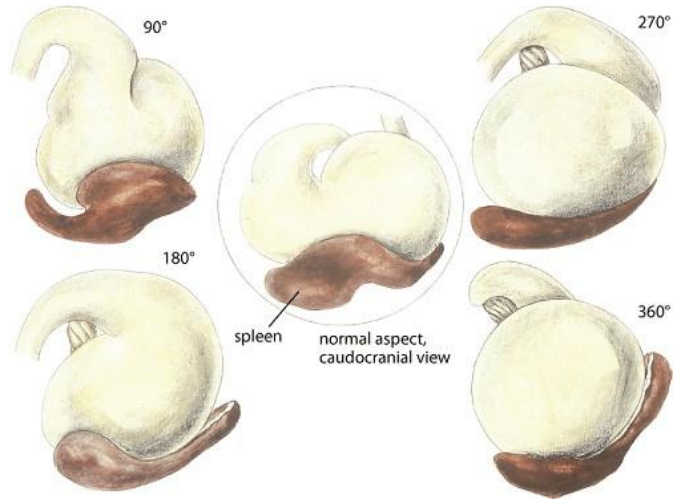
Gastrointestinal ülserasyonların diğer sebepleri arasında spinal hastalıklarda kortikosteroid kullanımı, renal hastalıklar, hipoadrenokortizm, stres, primer gastrointestinal hastalıklar (örn. yangısal bağırsak hastalığı), aşırı egzersiz (örn. kızak köpeği yarışları) ve sepsis bulunur (Blois, 2017).

Klinik olarak melena, hematomazis ve hematoşezi izlenir. Karın ağrısı, anoreksi ve oluşturan hastalığa bağlı bulgular izlenebilir. Ciddi ülserasyon ve/veya perforasyon izlenen hayvanlarda ağrı, zayıflık, solgunluk ve şok izlenebilir (Blois, 2017).

Tanıda gastrointestinal kanalın üst kısımlarının endoskopi ya da deneysel laparotomi ile incelenmesi gereklidir. Endoskopiyle midenin yüzey mukozasından geniş alanlarından fırçalarla örnekler alınıp sitolojik olarak incelenmesi yardımcı olabilir. Midenin birkaç yerinden gastrik biyopsiler alınmalıdır, çünkü lezyonlar yama tarzında sınırlı olabilirler. Hematoksilin eozinler ve özel gümüş boyaları ile değerlendirilir. Mukozal inflamasyon, granüler dejenerasyon ve lenfoid foliküllerde hiperplazi bazı enfeksiyonlarda izlenebilir (Blois, 2017).

### **2.1.3. Gastrik Dilatasyon-Volvulus (GDV)**

Etiyolojisi bilinmemekle birlikte birçok fenotipik ve çevresel risk faktörlerinin GDV'a sebep olduğu düşünülmektedir. Danua, Alman çoban köpeği, İrlanda setteri, gordon setter, weimaraner, saint bernard, standart poodle ve basset hound ırkları hastalığa predisposedir. Her iki cinsiyette de görülebilir. Hayvanlar yaşlandıkça risk artmaktadır. Diğer predispozisyon faktörlere iyi vücut kondüsyonu, derin/dar torasik yapı, GDV geçiren bir köpeklerle birinci dereceden akrabalık, stres, saldırgan veya korkak tavır, günde bir kez besleme, kuru mama, yemeğin çok hızlı tüketilmesi, daha önceden bulunan dalak hastalıkları ve gastrik ligamentlerinin gevşekliğinin artması dâhildir (Şekil 1) (Gibson, 2017).



Şekil 1. Köpekte gastrik dilatasyon ve volvulus. (Gibson, 2017)

Gastrik dilatasyon ve volvulus şüphesi anamnez, bulgu ve klinik tabloya bakarak düşünülür. Radyoloji ayırt etmek için yardımcıdır; bunun için sağ lateral ve dorsoventral pozisyonlarda çekim yapmak en ideal yöntemdir. Mide içeriğinin aspirasyonu söz konusu olacağından ventro dorsal çekim yapmak kaçınılmalıdır. Radyolojide genellikle büyük genişlemiş, gaz ile dolu gölge izlenir. Plöyrus dorsalde izlenir ve fundus çok az kraniyeline yerleşmiştir. Gastrik gölge genellikle plöyrus ve fundus arasındaki yumuşak doku ile kompartmanlara ayrılmış olarak izlenir. Bazı durumlarda splenik genişleme veya yer değiştirme radyografi ile saptanabilir.

#### 2.1.4. Midenin Neoplazileri

Mide neoplazilere nadiren rastlanır, köpeklerinin tüm neoplazilerinin <math><1\%</math>’ini gastrik tümörler oluşturur. Gastrik neoplaziler malignant karakterde olma eğilimindedir. 6-9 yaşları arasında rastlanır (Blois, 2017).

Etiyolojisi bilinmemektedir. Belçika çoban köpekleri gastrik karsinoma predispozedir. Helicobacter spp enfeksiyonları insanlarda gastrik neoplazi ile ilişkilendirilmiştir fakat köpeklerde bu bağlantı saptanamamıştır (Blois, 2017).

#### **2.1.4.1. Adenokarsinomlar**

En sık rastlanan neoplazilerdir, tipik olarak duodenum, kolon ve rektuma, midenin son 1/3'lük bölgesine yerleşirler, bölgesel lenf yumruları ve akciğerlere metastaz yapabilirler. Köpeklerde tanı konulduğu zaman gastrik karsinomların %95'inin metastaz yapmış olduğu saptanır (Blois, 2017).

#### **2.1.4.2. Lenfoma**

Köpeklerde sıkça rastlanır. Genellikle ince bağırsağı ve ekstra-gastrointestinal organ olan karaciğeri etkiler. Köpek gastrointestinal lenfomaları nadiren isimlendirilebilir ve agresif karakterdedirler (Blois, 2017).

#### **2.1.4.3. Gastrointestinal stromal tümörler (Gıst)**

Köpeklerde mezenşimden köken alan gastrointestinal stromal tümörlerin en önemli tanı kriteri immunohistokimyasal pozitif cd117 reaksiyonudur. Gastrointestinal stromal tümörler tanımlanmadan önce bu tümörlerin büyük kısmı leiomyosarkom olarak isimlendirilmiştir. Gastrointestinal stromal tümörler tipik olarak sekum ve kalın bağırsaklarda yerleşirler. Aksine leiomyosarkomlara daha çok mide ve ince bağırsakta rastlanılır. Kesin tanı için endoskopik veya operatif biyopsilerin histopatolojik ve immunohistokimyasal değerlendirilmesi gerekmektedir. Metastaz oranı %30 kadar yüksektir (Blois, 2017).

#### **2.1.4.4. Diğer tümörler**

Mast hücreli tümörler, leiomyomlar, leiomyosarkomlar, fibrosarkomlar ve plazmasitomlar köpeklerin az rastlanan gastrointestinal tümörleridir (Blois, 2017).

### **2.1.5. Gastrik çıkışın tıkanması (Pilorik obstruksiyon)**

Gastrik çıkışın tıkanması, alınan gıda ve suyun, gerektiği gibi mideyi terketmesini engelleyen yabancı cisimlerin pyloris'te veya pyloris yakınında oluşturduğu blokajdır. Bu durumun dört ana sebebi vardır. Bunlar; yabancı cisimler veya intraluminal neoplaziler, muskuler veya mukozal proliferativ yangısal hastalıklar, mide dışındaki organlarda yer alan ve mide çıkışına baskı yapan oluşumlar ve mide pozisyonundan kaynaklanan tıkanmalardır. Bunlara ek olarak, pilorik disfonksiyon da, herhangi bir fiziksel tıkanma olmamasına rağmen, obstruksiyona benzer semptomlara yol açar. Tanı için kontrast radyografiden, endoskopiden ve cerrahi uygulamalardan yararlanılabilir (Halls, 1984).

### **2.1.6. Yabancı Cisimler**

Mide de yabancı cisimlere sıkça rastlanır, endoskop ile beraber çeşitli forseps, basket veya kısıkaçlar kullanılarak çıkarılabilir. Maddeleri çıkarmak için anestezi uygulanmadan önce yabancı cisimin o anki pozisyonu radyoloji ile doğrulanmalıdır. Genellikle yabancı cisimler tanı konulduktan sonra hareket ederler. Bazen endoskop ile görüntülenebilecek yerlere kardiya ve fundus alanına yerleşebilirler. Eğer endoskopi ile yabancı cisim saptanamıyorsa hayvanın pozisyonun değiştirilmesi faydalı olabilir. Mide içerisindeki sıvı veya gıda yabancı cisimlerin saptanmasını zorlaştırır. Eğer mümkün ise endoskopi öncesi midenin boşalmasının beklenmesi tavsiye edilir.

### **2.1.7. Parazitler**

Bazen gastrik parazitler endoskopi yöntemi ile midede saptanabilir. Physaloptera spp. köpeklerin midesinde bulunan bir parazittir ve köpeklerde kronik kusmaya neden olurlar. Dışkıda yumurtalarının saptanması çok nadir olduğu için tanı gastroskopi ile parazitin midede görülmesi olur.

## **2.2. Endoskopi**

### **2.2.1. Endoskopinin Tanımı**

Endoskopi, bir optik araç kullanılarak vücut boşluklarının veya yüzeylelerinin görsel olarak incelenmesidir. Endoskopi; laboratuvar analizleri için biyopsi, sitoloji ve sıvı örneklerinin alınmasını sağlamanın yanı sıra yabancı cisimlerin uzaklaştırılması, gastrotomi tüplerinin yerleştirilmesi ve sonda uygulamanını gibi tedavi imkanları da sunmaktadır. Endoskopi ile morfolojik bozukluklar ortaya konabilirken fonksiyonel bozukluklar belirlenebilmektedir (Guilford ve ark, 1996). Endoskopi en fazla mukozada veya lümeninde lokalize olmuş; özefagus, mide, ince bağırsakların üst kısımları ve kolonorektal bölgelerdeki hastalıkların tanısında kullanılmaktadır. Gastrointestinal sistem dışında endoskopi; kulak, burun boşluğu, farinks, larinks, bronşlar, laparoskopik cerrahi, alt üriner sistem ve eklem hastalıklarının tanısı ve değerlendirilmesinde de kullanım alanı bulmaktadır (Guilford ve ark, 1996). Veteriner hekimlikte endoskopinin, diagnostik, terapotik ve ekonomik yararlarından dolayı ilk kullanılmaya başlandığı yıllardan itibaren popülaritesi sürekli artış göstermektedir (Strombeck, 1992)

### **2.2.2. Tarihçe**

Veteriner hekimlikte gastrointestinal endoskopi, cerrahi yöntemlere karşı bir alternatif olarak ortaya çıkmıştır. Geçmişte endoskopik ekipmanların yüksek maliyeti ve hasta sahiplerinin konu hakkında yeterli bilgiye sahip olmamaları, veteriner hekimlikte endoskopiye olan talebi azaltmıştır (Stasi ve Melendes, 2001)

Veteriner hekimlikte endoskopi ilk kez 1971 yılında Dr. Gerald Jhonson tarafından klinik hastaların değerlendirilmesinde kullanılmıştır (Twedt, 1993). Küçük hayvanlarda gastrointestinal sistemin görüntülenmesi amacıyla 1980'li yıllara kadar sınırlı sayıda çalışmaya rastlanmaktadır (Bonneau ve Reed, 1972). Küçük hayvanlara göre hazırlanan endoskopların yaygınlaşmasıyla 1980'li yıllardan sonra GI endoskopinin daha rutin bir hale geldiği ve endoskopi uygulanan çalışmaların sıklaştığı görülmektedir (Twedt, 1993).

Günümüzde hasta sahiplerinin birçoğu endoskopik prosedürün öneminin farkında olup; tanı ve tedavi yöntemlerine göre bir alternatif olarak görmekte ve endoskopiye olan talebi

arttırmaktadır (Stasi ve Melendes, 2001). Geçmişte sadece bu konuda uzmanlığını yapmış kişiler tarafından uygulanan endoskopi bugün veteriner hekimlik alanında hızla artan bir şekilde yaygınlaşmaktadır (Shumway ve Broussard, 2003).

### 2.2.3. Uygulama Alanları

Endoskoplar, vücut boşlukları veya yüzeylelerinde oluşan lezyonların görüntülenmesi, biyopsi materyali alınması gibi tanısal yöntemlerin yanı sıra yabancı cisimlerin uzaklaştırılması gibi tedavi yöntemleri için de kullanılmaktadır (Shumway ve Broussard, 2003). Veteriner hekimlikte endoskopi aşağıda belirtilen alanlarda sık olarak kullanılmaktadır;

a) Rhinoskopi: Burun akıntısı, aksırık ve yüzde asimetri gibi durumlarda başvuru olan önemli bir tekniktir. Rhinoskopi; nasal hastalıkların akut, kronik, şiddetli veya tedaviye yanıt vermeyen karakterde olup olmadığının belirlenmesinde başvuru olan bir diagnostik yaklaşımdır (Noone, 2001)

b) Bronkoskopi: Köpeklerin solunum yollarında görülen hastalıklarının değerlendirilmesinde önemli tanısal bir araçtır. Solunum yollarındaki yabancı cisimlerin uzaklaştırılabildiği durumlarda önemli bir tedavi aracı da olabilmektedir (Johnson, 2001).

c) Özefagoskopi: Özefagus mukozasını veya lümenini etkileyen hastalıkların ortaya konmasında, özefagus hastalıklarının tanı ve tedavisinde kullanılan en etkin araçlardan biridir. Özefagoskopi ile yaygın olarak belirlenebilen mukoza ve lümen bozuklukları, özefagitis ve striktürlerdir. Köpeklerde özefagoskopi aracılığıyla; ülserler, fistül oluşumu, neoplaziler, megaözefagus, divertikül oluşumu, vasküler ring anomalileri ve hiatal bozukluklar da belirlenebilmektedir (Gualtieri, 2001)

d) Gastroskopi: Gastroskopinin en önemli endikasyonları nedeni belirlenemeyen kusma, hematemesis ve melena yer almaktadır. Gastroskopi sayesinde gastritis, neoplaziler, yabancı cisimler, ülserler ve hipertrofik gastropatiler ortaya konabilirken midenin fonksiyonel bozuklukları belirlenememektedir (Simpson, 1993)

e) Duodenoskopi: İnce bağırsak ishalleri, protein kayıplı enteropatiler, kronik kusmalar ve melena gibi durumlarda başvuru olan bir tekniktir. Yangısal bağırsak hastalıkları, duodenum ülserleri, neoplaziler, yabancı cisimler, giardiasis, bakteriyel üremeler ve alt ileum hastalıklarında duodenoskopiden yararlanılmaktadır (Simpson, 1993).

f) Kolonoskopi: Hipoalbuminemi, kilo kaybı veya sistemik hastalıklarla ilişkili kolon hastalıklarının diyet ve antibakteriyel tedaviye verdiği yanıtın belirlenmesinde ve kolonun muayenesinde kolonoskopiden sıklıkla yararlanılmaktadır. Ayrıca anal bölgeye yakın alanlardaki kanamalı lezyonların veya kitlelerin gözlemlenmesinde oldukça kullanışlı bir yöntemdir (Willard, 2001).

g) Proktoskopi: Temel olarak rektal lezyonlardan biyopsi örnekleri alınmasında başvurulan bir yöntem olan protoskopi; striktür, kitle ve kalınlaşmalar gibi klinikçi tarafından yapılan fiziksel muayenelerin kesin tanısında kullanılan bir tekniktir. Köpeklerde bağırsak tümörlerinin birçoğu rektuma lokalize olduğundan dolayı bu tip lezyonların tanısında da protoskopiden yararlanılmaktadır (Willard, 2001).

h) Diğerleri: Belirtilen temel uygulama alanları yanı sıra, laparoskopik cerrahi, larinks, farinks, dış kulak yolu, alt üriner sistem, vajina ve eklem muayenesinde endoskopik yöntemlerden sıklıkla yararlanılmaktadır (Guilford, 1990).

#### **2.2.4. Endoskop Tipleri**

Temelde endoskoplar; rigid, flexible ve video endoskoplar olmak üzere üç kategoride değerlendirilmektedir. Rigid endoskoplar, gözlemlenecek alanın doğrusal bir yol izlediği idrar kesesi, burun, eklem boşlukları, abdomen veya toraks boşluğundaki organların direkt olarak incelenmesinde kullanılmaktadır (Strombeck ve Guilford, 1991). Flexible endoskoplar rigid endoskoplara göre daha uzundur ve eğilebilir olmalarından dolayı mide ve kolon gibi bölgelere ulaşabilmek için kullanılmaktadırlar. Her iki endoskop da özel vücut sistemlerine göre dizayn edilmiş olmalarına rağmen, sağladığı yarara göre kullanılmaktadırlar.

Rigid endoskoplar: Vücut yüzeyine yakın bölgelerde bulunan dokuların veya doğrusal bir hatta sahip organların incelenmesinde kullanılmaktadır. Bazı prosedürler için muayenesi yapılacak alandan görüntü alabilmek için küçük ensizyon bölgelerine ihtiyaç duyulabilmektedir. Küçük rigid endoskop (çapı 5 mm'den daha küçük) parçaları (teleskop ve dış kap) tek bir parça oluşturabilmek için bir araya getirilir (Strombeck ve Guilford, 1991; Johnson, 1980). Kullanmadan önce paslanmaz çelik veya alüminyumdan oluşan dış kap gerek hastayı korumak gerekse de endoskop üzerinde oluşacak baskıyı engellemek amacıyla küçük bir cerrahi işlem ile yerleştirilir. Bu küçük endoskopların birçoğunda hava/su infüzyonu veya emme kanalı bulunmaktadır. Bu durum biyopsi forsepsinin hareketliliğini sağlayabilmek için teleskopla iç duvar arasında bir boşluk oluşmasını sağlamaktır. Laparoskopi ve torakoskopiye



yönelik olarak dizayn edilmiş rigid endoskopların birçoğu 5 mm çapından büyüktür ve koruyucu bir kaba gereksinim duymazlar. Teleskoplar 1.9 ile 10 mm çapları arasında değişim göstermektedirler (Strombeck ve Guilford, 1991).

Fiberoptik endoskoplar: distal ucu iki veya dört yöne hareket edebilen ve bu hareketi endoskop üzerinden kontrol edilebilen bir araç olarak tasarlanmıştır. Günümüz endoskopları maksimum 180° lik bir bakış açısına sahiptir ve 210° ye kadar dönebilmektedir (Johnson, 1980, Strombeck ve Guilford, 1991). Bazı yüksek düzeyde özelleştirilmiş endoskoplarda elektrokoter veya ultrason özellikleri de bulunmaktadır. Flexible endoskopların boyutları 50-150 cm uzunluğunda ve 7-14mm çapında değişmektedir (Strombeck ve Guilford, 1991). Kullanım amacına bağlı olarak bir endoskop hava ve su infüzyonu yapabilme özelliğine de sahiptir.

Işık kablosu eksternal bir ışık kaynağından kontrol bölümünü geçerek hareketli uca kadar ışığı fiberoptik demetler aracılığı ile taşımaktadır. Kontrol bölümü sert plastikten yapılmış ve görüntüleme lensi, açılı kontrol çarkları, biyopsi kanalı ve kontrol bölümlerini içermektedir. Hareketli olan uç kısımda ise fiberoptik ışık bölümleri, hava veya su kanalları, biyopsi kanalı ve emme kanalı bulunmaktadır. Hareketli uç kısım kontrol bölümündeki açılı kontrol çarkları ile endoskop boyunca iç kısma yerleştirilmiş bir dizi ince kablo ile bağlıdır. Çarkın döndürülmesi kabloyu kısaltmakta ve distal ucun eğilmesini sağlamaktadır. Çarkın serbest bırakılması kablonun gerginliğini azaltmakta ve ucu düzleştirmektedir.

Video endoskoplar: Günümüzde kullanılan video endoskoplar fiberoptik olanlardan belirgin bir şekilde farklıdır. Işığı iletmek amacıyla fiberoptik demetler yerine endoskopun distal ucunun görüntüyü alarak video işlemcisine veya monitöre elektrik kablolarıyla aktarabilen bir mikro-elektronik çipe sahiptir (Johnson, 1981; Strombeck ve Guilford, 1991). Video endoskoplar daha yakın muayene için görüntüyü dondurabilme yeteneğine, biyopsi ve yabancı cisimlerin uzaklaştırılması işlemlerinde kolaylığa ve daha iyi öğretme yeteneğine sahiptir. Günümüzde video endoskoplar fiberoptik olanlar kadar küçük çaplarda (minimum 9.5 mm) imal edilememektedirler (Strombeck ve Guilford, 1991). Bunların yanı sıra en önemli dezavantajı görüntülenen belgelerin saklanabilme koşullarının veya süresinin diğerlerine göre daha kısa olmasıdır.

### **2.2.5. Endoskopi Ekipmanları**

Biyopsi forsepsleri, yabancı cisim forsepsi ve temizlik ekipmaları bir endoskopi ünitesinin vazgeçilmez aksesuarlarıdır. Bunların yanı sıra endoskopi ünitesinde; sitoloji ve kültür fırçaları, polipektomi kapanları, endoskopik aspirasyon iğneleri, genişletici balonlar ve sondaları, perkutanöz endoskopik gastrostomi setleri, kamera ekipmanları, video kaydeciler, adaptörler, endoskop saklama kabinleri ve endoskop yıkayıcıları da bulunabilir (Johnson, 1980; Strombeck ve Guilford, 1991).

**Biyopsi ekipmanları:** Bir biyopsi ekipmanı iki veya üç biyopsi forsepsi içermelidir. Bu forsepsler bükülebilir yapıdadır ve endoskop boyunca biyopsi kanalında ilerletilebilirler. Açma ve kapama işlemi forsepsin üst kısmındaki bir düzencek tarafından kontrol edilir.

**Sitoloji fırçaları:** Endoskop boyunca ilerletilebilen ve hedeflenen dokudaki sitolojik örnekleri, ucundaki bir fırça yardımıyla toplamayı sağlayan bir ekipmandır.

**Balon genişleticiler ve sondalar:** Gastrointestinal çalışmalar için uygun olan balon genişleticiler 6-8 cm uzunluğa ve 15-20 mm genişleyebilme çapına sahiptirler. Daha kısa balon genişleticiler daralmaların uzun olduğu durumlarda lezyon sınırlarına ulaşamayacakları ve genişletme esnasındaki pozisyonlarının korunmasındaki zorluklardan dolayı yeterli olamamaktadır. Sondalar; balon genişleticilere göre daha az doğrusal güç ve kesme kuvvetine sahip olduklarından dolayı daha çok tercih edilen ekipmanlar arasında yer almaktadır.

**Temizleme ekipmanları:** genellikle gluteraldehit gibi temizleme solüsyonlarını ve endoskopun biyopsi/emme kanalı boyunca ilerletilebilen temizleme fırçalarını içermektedir. Endoskopun gazla sterilizasyonu da mümkün olmakla birlikte üretici firmanın önerilerine uyulmalıdır.

### **2.2.6. Köpeklerde Gastroskopi**

#### **2.2.6.1. Endikasyonları ve kontrendikasyonları**

Gastroskopi; mide bulantısı, kusma hematemezis, ptyalism, melena, anoreksi ve nedeni açıklanamayan anormal nefes kokusu gibi durumlarda uygulanması endike olan bir yöntemdir (Guilford ve ark, 1996; Magne ve Tam, 1999; Zoran; 2001). Günümüz küçük hayvan hekimliğinde mide mukozasındaki veya lümenindeki anormalliklerin belirlenmesinde, biyopsi

örneklerinin alınmasında ve tedavi etkinliklerinin izlenmesinde gastroskopiden yaygın olarak yararlanılmaktadır (Magne ve Tam, 1999; Zoran, 2001). Gastroskopi sayesinde midedeki yabancı cisimlerin uzaklaştırılması, gastrik beslenme tüplerinin yerleştirilmesi ve neoplastik dokuların uzaklaştırılması gibi tedaviye ait müdahalelerde yapılabilmektedir (Guilford, 1996; Zoran, 2001).

Gastroskopinin güvenilirlik sınırları oldukça yüksek olduğu için dikkatli ve önerilen şekilde uygulandığında çok az kontrendikasyonu vardır. Başlıca risk hayvanın genel anesteziye girmesidir (Guilford, 1996; Magne ve Tam, 1999, Mason ve Michel, 2000). Tam bir fiziksel muayene ve laboratuvar tekniği uygulanan hastaya uygun premedikasyon yapılması ve hastanın düzenli olarak monitörize edilmesi, anestezi süresince gerekebilecek intravenöz uygulamaların yapılabilmesi için damar yolunun sürekli olarak açık tutulması, hastaya uygun anestezi prosedürünün belirlenmesi ve anesteziden uyanma sırasında hastanın dikkatli bir şekilde gözlemlenmesi sayesinde genel anestezi riskleri en aza indirilmektedir.

#### **2.2.6.2. Hastanın hazırlanması**

Gastroskopi için hastanın midesinin boşaltılması gerekmektedir. Hastada endoskopik muayeneden 12-18 saat önce gıda ve 4 saat önce de su kısıtlamasına gidilmelidir. Gastrik boşalma zamanının uzadığı olgularda (neoplazi, anormal motilite, hipertrofik gastropati) muayeneyi engelleyebilecek kadar önemli miktarda sindirilmemiş içerik, kalıntı veya gastroduodenal sıvı bulunabilmektedir (Zoran, 2001). Bu gibi durumlarda, gastrik mukoza büyük ölçüde görülebiliyorsa endoskopik muayene devam ettirilebilir. Ancak lezyonların gözden kaçabileceği unutulmamalıdır. Mümkünse, işlem materyal uzaklaştırıldıktan sonra yapılmalıdır. Mide lümenindeki materyalin çok büyük veya sert olduğu durumlarda (gıda, kıl ve kan pıhtıları), endoskop aracılığı ile uzaklaştırılabilir (Zoran, 2001). Uygun yaklaşım bir yabancı cisim forsepsi ile materyalin uzaklaştırılması veya bir mide tüpü aracılığı ile mide lavajının yapılıp içeriğin boşaltılmasıdır. Eğer mide içeriği baryum içeriyorsa endoskopiden önce içeriğin geçişinin tamamlanabilmesi için en az 24 saat beklenmelidir, çünkü baryum mide duvarına yapışmakta ve yeterli görüntünün alınmasını engellemektedir (Zoran, 2001). Baryum kontrast ajanları, endoskopun emme kanalı duvarına yapışabileceğinden dolayı emilerek uzaklaştırılmamalıdır (Magne ve Tam, 1999).

Köpeklerde tüm endoskopik muayenelerde; hastanın güvenliği, işlemi yapan kişinin rahat çalışabilmesi ve fiberoskobun korunabilmesi için genel anestezi gerekmektedir. İlave

olarak, hastanın beklenmedik bir zamanda uyanıp fiberoskoba verebileceği hasarı ortadan kaldırmak için her uygulamada ağza bir padan yerleştirilmelidir. Gastroskopiye hasta sol lateral düzlemde yatırılmalıdır. Endoskopiye alınan köpeklerde çok sayıda preanestezik ilaçlar kullanılabilir. Mide motilitesi üzerinde herhangi bir istenmeyen etkiye sahip olmadığı için glikopirolat pre-anestezik, antikolinergik ajan olarak tercih edilebilmektedir (Matz ve ark, 1991). Tiyobarbitüratlar, propofol ve gaz anestezikler (halotan, izofluran, enfluran) gibi birçok anestezik ajanlar gastrik motiliteyi değiştirmediği için prosedür üzerinde belirgin bir etki göstermemektedirler (Lucena ve ark, 2000). Genellikle gastroskopiye alınan hastalar gastrointestinal içeriğin reflüksünden korunabilmesi için entübe edilmeli ve inhalasyon anestezisi uygulanmalıdır. Sukralfat ve diğer mide koruyucu ilaçlar mide mukozasını kaplayarak görüntü alınmasını engelleyebileceklerinden dolayı gastroskopiden önce kullanılmamalıdır (Zoran, 2001).

Birçok köpek için en uygunu; dış çapı 7,8-9,9 mm arasında değişen, alt ucu bükülebilir özelliğine sahip, veteriner veya insan pediatrik, esnek fiberoptik veya video endoskoplardır. Endoskop; 100-1200'lik bir bakış açısına, 2100'lik dönme açısına, 2,5-2,8 mm çapında bir kanala ve en az 100cm'lik bir uzunluğa sahip olmalıdır (DeNovo, 1995; Jones, 1998). Yaklaşık 4,5 kg'dan daha az köpeklerde pilorik kanal ve duodenuma geçişin daha kolay olabilmesi için daha küçük çaplı endoskoplara tercih edilmelidir. Bununla birlikte küçük dış çapa sahip endoskoplarda emme/biyopsi kanalı çapı da azalmaktadır. Bu durumda da emme kapasitesi yanı sıra biyopsi aletlerinin ebatını da küçültmektedir. Daha küçük fiberoptik endoskoplarda ışık yoğunluğu da görüntü kalitesini değiştirebilecek kadar düşüktür.

### **2.2.6.3. Teknik ve normal bulgular**

Özefagusun muayenesinden sonra, endoskop gastroözefageal sfinkterden mideye doğru yavaşça ilerletilir. Mideye girdikten sonra gergin olmayan midede mide kriplerinden dolayı mukozanın tamamının görülebilmesi zor olduğu için mide bir miktar havayla gergin hale getirilir. Görülebilen mide duvarının ilk kısmı genellikle fundus ve korpusun birleşme yeridir. İlk girilen bölgede curvatura minor nadiren görülebilmektedir. Endoskobun uç kısmının mukozadan uzaklaştırılıp bir miktar döndürülmesi ve şişirilmesiyle midenin korpusuna genel bir bakış sağlanabilmektedir.

Endoskopiye yapan kişi midenin tamamen hava ile dolu olduğundan ve mide kriplerinin ortadan kalktığından emin olmalıdır. Midenin hava ile genişlemediği durumlarda; mideden

özefagus aracılığıyla havanın geri çıktığından, endoskobun yeterli hava üfleyemediğinden veya midenin genişlemesini engelleyecek nitelikte baskı yapan oluşumlardan şüphelenilmelidir (Guilford, 1990). Mide kriplerinin ortadan kalkmadığı durumlarda ise hipertrofik gastropatiler mutlaka göz önünde bulundurulmalıdır. Midenin aşırı şekilde gergin hale gelmesi; venöz dolaşımı baskılayabilmekte, tidal volümü düşürebilmekte, endoskobun manevra yeteneğini azaltabilmekte ve endoskobun duodenuma geçişini engelleyecek şekilde antral ve pilorik kontraksiyon frekansını arttırabilmektedir (Guilford, 1990).

Hava aracılığıyla mide hacminin arttırılması, endoskopi yapan kişinin midenin tamamının görüntüleyebilmesini sağlamaktadır ki, aksi takdirde lezyonlar gözden kaçabilir. Endoskop ucunun curvatura majordan pilorusa doğru tek yönlü olarak hareket ettirildiği durumlarda; fundus, kardial ve curvatura minörün gözlemlenmesi için dikkat gerektirmektedir (Zoran, 2001).

Midede sıvı içerik kalmışsa, genellikle fundusta veya curvatura majorda toplanır. Toplanan sıvı bu alanın tanınabilmesini sağlarken mukozanın görülebilmesini engellemektedir. Midede kalan sıvının fazla olduğu durumlarda, mukozanın muayene edilebilmesi ve anesteziden uyanma sırasında aspirasyonu engelleyebilmek amacıyla bu sıvı aspire edilmelidir (Guilford, 1990).

İncisura angularis gastroskopide önemli bir sınırdır. Midenin curvatura minöründen antrumu ayıran ince bir dokudur. Midede ilerletilen endoskop curvatura major üzerinde hareket ettiğinden dolayı, incisuranın tam olarak görülebilmesi için endoskobun ucunun curvatura majorun ters yönünde dikkatli bir şekilde 1800 döndürülmesi gerekmektedir. incisura belirlendikten sonra bir tarafta curvatura minör ve antrum bulunurken diğer tarafta ise kardial görülebilmektedir. Antruma girdikten sonra endoskobun ucu yavaşça pilorusa doğru yönlendirilir. Midenin aşırı gergin olduğu durumlarda endoskobun antruma doğru hareket ettirilmesi oldukça zordur.

Muayenenin bu aşamasında curvatura minörün pilorus tarafında kalan kısmının yakından incelenebildiğinden emin olunmalıdır. Endoskobun bakış açısına bağlı olarak bu bölgedeki lezyonlar kolayca gözden kaçabilmektedir. Normal bir pilor hafif bir baskı ile endoskobun duodenuma girmesine izin verir. Aksi bir durum söz konusu ise pilorus glukagon (0,05 mg/kg total İmg'ı açmamak koşuluyla intravenöz) ile gevşetilebilmektedir (Guilford ve ark, 1996; Magne ve Tam, 1999). Bazı hayvanlarda glukagon taşikardiye yol açabilmektedir (Guilford, 1990).

Midenin normal mukozası açık pembe den kırmızı rene değişebilmekte ve pilorik bölgede renk açılmaktadır. Erozyonlar, kıvam değişiklikleri, gastritis bulguları veya

submukozal damarların belirgin olması sağlıklı bir midede rastlanılmaması gereken durumlardır. Submukozal damarların belirgin olarak görülebildiği durumlarda atrofik gastritis mutlaka akla gelmelidir (Magne ve Tam, 1999). Hipertrofik gastropatide mide kriptleri genellikle hava üflenmesiyle açılmayacak şekilde kıvrımlaşmıştır ve ışığı kuvvetli bir şekilde yansıtır. Mukozal erozyon veya ülserasyonların yaygın alanları kapladığı durumlarda ise gastrik kanserden şüphelenilmelidir (Guilford, 1990).

Normal köpeklerde pilorus farklı görünümlere sahip olabilmektedir. Genellikle düzgün sınırlara sahiptir, yoğun kıvrımlarla gölgelenmiştir ve çoğunlukla ritmik olarak açılıp kapanmaktadır. Nadiren gastroduodenal reflüks görülebilmektedir ki, bu durum birçok köpek için normal bir bulgudur (Guilford, 1990). Hipertrofik piloruslu bir hastada; gastrik boşalma zamanında uzama, gastrik içeriğin midede beklemesi, mukozal erozyonlar ve genellikle endoskobun ilerlemesini engelleyebilecek nitelikte kalınlaşmış kassel görünümlü küçük bir kanala sahip pilorus net olarak belirlenebilmektedir.

#### **2.2.6.4. Olası komplikasyonlar**

Her ne kadar gastroskopi genellikle güvenli bir prosedür olarak bilinse de, direkt veya indirekt olarak muayeneden kaynaklanan komplikasyonlara rastlanılabilmektedir. Gastroskopinin en ciddi komplikasyonları arasında anestezi sonucu ölüm, gastrik perforasyon, pneumoperitoneum, gastrostomi tüpü yerleştirilmesine bağlı olarak gelişebilen subkutanöz amfizem, ana damarların veya organların laserasyonu ve gastrik dilatasyon/volvulus yer almaktadır (Hail, 1994; Magne ve Tam, 1999; Mason ve Michel, 2000). Meydana gelen diğer komplikasyonlar midenin aşırı gergin hale gelmesi (bradikardi, solunum bozulması veya azalan venöz geri dönüşe bağlı gelişen şok) veya yetersiz temizleme tekniklerinin bir sonucu olarak enteropatojenlerin bulaşmasıdır (Hail, 1994; Magne ve Tams, 1999; Mason ve Michel, 2000). Veteriner hekimlikte endoskopi ile ilişkili ortaya çıkan enfeksiyonların insidansı bilinmemektedir.

#### **2.2.6.5. Gastroskopiye sık karşılaşılan anormal bulgular**

Sindirilmemiş gıda, sıvı, paraziter, yabancı cisimler ve pilorik obstrüksiyon sıklıkla karşılaşılan anormal bulgular arasında yer almaktadır. Mide mukozası; kızarıklar, düzensizlik,

peteşi ve hemoraji, granülasyon, kıvam, mukozadaki kalınlaşma veya düzensizlik, erozyonlar, ülserler ve neoplaziler yönünden dikkatlice değerlendirilmelidir. Mide duvarının esnekliğinde ortaya çıkan değişiklikler, mide dışından bir nedene bağlı olarak veya submukozal nedenlerden kaynaklanabilmektedir (Simpson, 1993).

#### **2.2.6.6. Köpeklerde gastroskopinin avantaj ve dezavantajları**

Avantajları: Endoskopinin en önemli avantajlarından biri hasar yapıcı özelliğinin minimum olmasıdır. Endoskopik işlemler anestezi ve küçük bir hazırlık aşaması gerektirmektedir ancak gerekli görüldüğü anda hemen uygulanabilmektedir (Zoran, 2001).

Endoskopi uygulamasında morbidite ve mortalite oranları oldukça düşüktür (Zoran, 2001). Endoskopi yapmaya karar verdikten sonra vazgeçmeye sebep olacak çok az neden söz konusudur. Tek gerçek vazgeçme nedeni hayvanın anestezi için uygun olmamasıdır.

Primer bir gastrolojik hastalıkla ilişkin olsun veya olmasın, medikal bir problemi olan hayvanların anesteziden önce durumları olabildiğince stabilize edilmesi gerekmektedir.

Gastrolojik yabancı cisimlerin endoskopik olarak uzaklaştırılması, endoskopinin tedavi potansiyeli açısından en önemli örnektir. Üzerlerinde herhangi bir pürüz olmayan düzgün yüzeyli yabancı cisimler ile mide duvarının derinine saplanmış olan yabancı cisimlerin birçoğu endoskopi ile çıkarılabilmektedir (Twedt, 1993; Guilfort ve ark, 1996; Magne ve Tam, 1999; Zoran, 2001; Gualtieri, 2001; Michaels ve Levy 2008).

Endoskopi; özefagus, mide, proksimal duodenum, ileum ve kolonun mukozal hastalıklarının teşhisinde oldukça hassas bir tekniktir (Guilfort ve ark, 1996; Gualtieri, 2001; Willard, 2001; Zoran, 2001). Buna ilave olarak endoskopi; sitolojik, histopatolojik, mikrobiyolojik ve parazitolojik örneklerin alınmasına da olanak sağlamaktadır (Guilfort ve ark 1996; Willard, 2001; Willard ve ark, 2001; Zoran, 2001; Jergens ve ark, 2007). Endoskopi bağırsak mukozasından biyopsi ve/veya mikrobiyolojik örnek almak ve bu bölgeyi görüntülemek için mükemmel bir araçtır. Biyopsi forsepsleri ile mukozanın birkaç milimetre derinliğine kadar örnekler alınabilir. Endoskopik biyopsi ile neoplazi ve yüzeysel gastroenteritis gibi lezyonların yanı sıra, *Helicobacter* spp. kolonizasyonları da tespit edilebilmektedir. Ülserasyonlar ve erozyonlar kolaylıkla gözlemlenebilir. Gastrik ve duodenal polipler kadar mide mukozasındaki hipertrofi de görülebilmektedir. Sitoloji fırçaları ile elde edilen sitolojik örnekler bir dizi GI hastalığın tanısında yardımcı olabilmektedir (Willard ve ark, 2001).

Birçok endoskopik ekipman hastalıkların fotoğraf ve/veya video görüntülerinin belgelenmesine olanak sağlamaktadır (Stasi ve Melendes, 2001). Görülebilen lezyonların fiberoskoba takılan cihazlarla fotoğrafları çekilebilmekte veya görüntüleri kaydedilebilmektedir. Endoskopide görülen lezyonlar, tekrar görüntülenemeyeceği için medikal kayıt olarak, eğitim amacıyla ve hasta sahibinin bilgilendirilmesi açısından mutlaka saklanmalıdır.

Dezavantajları: Endoskopi, diğer birçok teknikte olduğu gibi gastrointestinal kanalın fonksiyonel rahatsızlıklarını tespit edemez veya lümenin çapını ölçemez (Guilford, 1996; Gualtieri, 2001). Özefageal motilite bozuklukları veya irritable bowel sendrom gibi gastrointestinal kanalın motilite bozuklukları, endoskopi aracılığıyla tespit edilemezken sadece mukozal veya intraluminal hastalıklar tespit edilebilmektedir. Luminal çap ve motilitenin tespiti için kontrast radyografi daha başarılı olmaktadır.

Endoskop büyük ırk köpeklerde duodenum descendese, küçük ırk köpeklerde ise jejunumun proksimaline kadar ilerletilebilir. Bundan dolayı jejunumun büyük bir kısmı görüntülenemez ve histopatoloji için örnekler elde edilemez (Zoran, 2001). Bu, hayvanlarda bazı hastalıkların tanısını sınırlamakta veya hastalığın ciddiyetinin ortaya konmasını engellemektedir. Her ne kadar GI kanalın birçok hastalığı diffüz olsa da, kedilerde ve köpeklerde yangının şiddeti, yangısal bağırsak hastalığı olan hayvanın intestinal bölümleri arasında değişiklikler göstermektedir (Jacops ve ark, 1990; Dennis ve ark, 1992). Bunun yanı sıra mide ve duodenum mukozasından alınan biyopsiler hastalığın durumu hakkında yeterli bilgi sağlamayabileceği için, daha fazla bilgi edinebilmek amacıyla derin biyopsi alınması gerekmektedir.

Endoskopi, primer olarak bağırsağın submukoza, muskuler kat ve serozasından kaynaklanan hastalıkları tespit etmekte yetersiz kalmaktadır (Guilfort ve ark, 1996). İntestinal mukozada en fazla 2-3 mm derinliğine kadar alınabilen biyopsi örneklerinin kalınlığı genellikle kullanılan ekipmanın uç büyüklüğü ile ilişkilidir. İstenilen derinliğe ulaşabilmek için aynı noktadan birkaç defa arka arkaya biyopsi alınabilir ancak perforasyon riski göz önünde tutulmalıdır. Submukozaya bağlı ortaya çıkan hastalıklar genellikle endoskopi ile tespit edilememektedirler. Genellikle submukozadan köken alan gastrointestinal lenfosarkoma (GI-LSA) endoskopik biyopsinin tüm hikayeyi ortaya koyamadığı en iyi örnektir. Birçok GI-LSA lezyonları submukozada ve lamina propriada diffüz lenfosit infiltrasyonuna neden olmakta, nadiren seroza katma da infiltrasyonu gözlenmektedir. Bu sebeple, tüm bağırsak duvarı kalınlığı boyunca biyopsi alınsa da, her zaman bu örnek ile LSA'yı yangısal bağırsak hastalıklardan ayırt etmek zor olabilmektedir.



Bağırsak perforasyonundan şüphelenilen durumlarda endoskopi uygun bir seçenek değildir (Guilford ve ark, 1996). Endoskopi sırasında uygulanan hava mevcut bir perforasyondan peritonun kontaminasyonunun artmasına yol açabilmektedir. Eğer ekstraluminal gaz varsa veya parasentezis septik bir eksudatın varlığını ortaya koyuyorsa bir sonraki en uygun adım abdominal cerrahi olmalıdır.

Hayvanın yeterli derecede hazırlanmadığı durumlarda endoskopi yapılmamalıdır. Hasta hayvan endoskopi öncesinde uygun olarak hazırlanmalıdır, aksi takdirde mukozanın görüntülenmesi zor veya imkansız olabilmektedir (Guilford ve ark, 1996; Zoran, 2001). Gıda veya baryumla dolu bir midede yapılan uygulama zaman ve para kaybından başka bir şey değildir.

Endoskopi oldukça güvenli bir yöntem olsa da, komplikasyonlar ortaya çıkabilmektedir (Guilford ve ark, 1996; Zoran, 2001). Özellikle mukozanın derinlerine saplanmış yabancı cisimlerin endoskopik olarak çıkartılması esnasında perforasyonlar şekillenebilmektedir. Yetersiz biyopsi tekniği ve manevralar sırasında uygulanan aşırı kuvvet nedeniyle özefagus, mide ve duodenumda perforasyonlar şekillenebilmektedir (Guilford ve ark, 1996). Özellikle derin biyopsilerin alınması sırasında, derin gastrik ülserler perforasyon riskinin artmasına sebep olmaktadır. Bunun yanı sıra GI sisteme yakın bölgedeki ana kan damarlarının veya organlarda laserasyonlar da şekillenebilmektedir (Zoran, 2001). Bu durum, şiddetli basınç veya endoskoba uygulanan aşırı kuvvet nedeniyle meydana gelebilmektedir.

Midenin hava ile aşırı şişirilmesi nedeniyle venöz kanın geri dönüşümünün engellenmesi hipoksiye yol açabilmektedir (Guilford ve ark, 1996; Magne ve Tams, 1999). Aşırı şişirilmiş mide, vena cavaya baskı yaparak kanın kalbe doğru akışını engelleyebilmektedir. Aşırı gergin bir abdomen, insprirasyon sırasında göğüs kafesinin genişlemesini engelleyerek hayvanda hipoksi gelişmesine neden olabilmektedir. Bu komplikasyon; hastanın işlem süresince iyi gözlemlenmesi sayesinde kolaylıkla ortadan kaldırılabılır. Endoskopi uygulanmış hayvanlarda nadir de olsa gastrik dilatasyon/volvulusun şekillenebileceği bildirilmektedir (Guilford ve ark, 1996). Prosedür tamamlandıktan sonra verilen havanın mümkün olduğunca geri alınması bu komplikasyonu engelleyebilmektedir.

İşlem boyunca vagal uyarıya bağlı olarak brikardi de oluşabilmektedir (Guilford ve ark 1996; Zoran, 2001). Bu komplikasyon çoğunlukla küçük ırk köpeklerde, endoskopun duodonuma girişi sırasında uygulanan basınç sırasında ortaya çıkmaktadır. Vagal refleksin uyarılması, aşırı gerilmiş gastrointestinal kanaldan ya da mezenteriumun hareket ettirilmesi sonucu da ortaya çıkabilir (Guilford ve ark, 1996). Glikopirolat gibi antikolinergiklerle yapılan

premedikasyon ve hastanın dikkatli bir şekilde gözlemlenmesiyle bu komplikasyon ortadan kaldırılabilmektedir.

Endoskopinin bir başka komplikasyonu da aşırı mukozal kanama ortaya çıkabilme riskidir (Guilfort ve ark, 1996). Hastalıklı bağırsak mukozasının, normal mukozaya göre kanamaya eğilimi daha fazladır (Guilfort ve ark, 1996). Ülserasyon ve neoplazik oluşumlar dışında müdahale gerektirecek kadar yoğun mukozal kanama nadiren ortaya çıkmaktadır. İnsanlarda endoskopi sonrası ortaya çıkan bakteriyemi bildirilmektedir (Rey ve ark, 1998). Her ne kadar veteriner hekimlikte bununla ilgili bir yayına rastlanmasa da bu durumun hayvanlarda da ortaya çıkabileceği düşünülmektedir (Moore, 2003).



### **3. GEREÇ VE YÖNTEM**

Bu çalışmaya başlamadan önce Adnan Menderes Üniversitesi Hayvan Deneyleri Yerel Etik kurulundan 64583101-2014/181 sayılı etik kurul kararı ile onay alınmıştır.

#### **3.1. Hayvan Materyali**

Araştırmanın hayvan materyalini yaşları 4 ay ile 12 yaş arasında değişen, her iki cinsiyetten (12 dişi, 13 erkek) klinik açıdan kusma şikâyeti olan 25 adet köpek oluşturdu. Köpeklerden alınan direkt röntgen, kontrastlı röntgen, hemogram ve kan biyokimyasal bulgularına ek olarak yapılan endoskopik bakı ve histopatolojik değerlendirilme yapıldı.

#### **3.2. Klinik Muayene**

Gastrik şikâyetleri olan köpeklerin detaylı klinik muayeneleri yapılarak, parazit uygulamalarının ve aşı takvimlerinin kontrolü, kısırlaştırılma yapılıp yapılmadığı, daha öncesinde uygulanan testler ve tedavi girişimleri hakkında detaylı bilgi alındı.

#### **3.3. Laboratuvar Muayeneleri**

Endoskopi işleminin yapılacağı tüm hayvanlardan işlem öncesinde Vena cephalica'dan antikoagülanlı ve antikoagülanlı tüplere 5ml kan örnekleri alındı. Antikoagülanlı (EDTA) tüplere alınan kan örneklerinden kan sayım cihazından hemogram (Abacus Junior Vet, Macaristan) sayımları yapıldı. Alınan kan 3000 devirde 10 dk. santrifüj edilerek serum örnekleri elde edildi ve serum örneklerinden kan biyokimyası alt, ast, üre, kreatin, albümin, globülin (Vettest® Chemistry Analyzer, USA) değerleri ölçüldü.

### 3.4. Röntgen

Bütün hastalara endoskopi uygulamasından 24 saat sonra latero-lateral ve ventro-dorsal pozisyonlarda direkt röntgen çekimi yapıldı. Gerekli görüldüğü takdirde kontrast madde iştirildikten sonra, 0, 15, 30, 45 ve 60. dakikalarda (l/l ve v/d) röntgen çekimi yapıldı.

### 3.5. Endoskopik Muayene

Hayvanlar Medetomidin hidroklorid (Domitor®-Zoetis) ile kombine edilmiş propofol (Propofol-Fresenius Kabi) kullanılarak sedasyona alındı. Hastalar, rahat incelenmesi için sol lateral pozisyonda yatırıldı. Kusma şikâyeti ile getirilen ve 12 saat aç bırakılan köpeklerde üst GI kanalın muayenesi, bir endoskop (Karl Storz, Almanya) ile gerçekleştirildi. Değerlendirme eklerde sunulan Dünya Küçük Hayvan Veteriner Birliği (WSAVA) gastrointestinal standart formuna (Ek 1) göre gerçekleştirildi.

Mideden 3 farklı bölgeden histopatolojik değerlendirme için toplamda 6 parça, endoskopik muayene pensi ile örnek alındı.

Mide ve duodenumda endoskopik görüntülenmenin skorlanması için Garcia-Sancho ve ark (2007), geliştirdikleri sayısal indeks kullanıldı. Bu yöntemde midenin değişik kısımları (kardia, fundus, pilor) incelenerek; safra varlığı, mide kıvrımları (0=normal, 1=kalınlaşmış), granülite artışı (değişikliğin derecesine bağlı olarak 0-3), mukozal eritem (0-3) ve erozyon ve ülserler (0-3), alt özefagal sfinkterin açık (0) ya da kapalı (1) olup olmadığı yönünden değerlendirilip skorlandığında, skorlar toplanarak total makroskopik endoskopik gastrik lezyon skoru saptandı. Herhangi bir değişiklik yok-normal mukoza (0 puan), az miktarda değişiklik (1-3, maksimum skorun %25'ine kadar), orta düzeyde değişiklik (4-6, maksimum skorun %25-50 kadarı) ve şiddetli (7-11, maksimum skorun >%50) olarak değerlendirildi.

### 3.6. Histopatoloji

Çalışma süresince endoskopi yöntemiyle alınan biyopsi örnekleri %10'luk tamponlu formalin çözeltisinde 24 saat tespit edilip rutin doku takip işlemlerinden geçirildi ve bloklandı. Tüm örneklerden rotary mikrotomuyla 2–3 µm kalınlığında seri kesitler alındı. Her

olguya ait kesitlerden bir örnek, ışık mikroskopunda değerlendirilmek üzere hemotoksilen ve eozin ile boyandı. Spiroketlerin izlendiği veya şüphe edildiği durumlarda bloklardan tekrar kesitler alınarak warthin-stary ve doku giemsa yöntemleri ile değerlendirildi (Luna, 1968; Warkel ve ark, 1980). Histolojik tanımlama ve dereceleme güncelleştirilmiş sydney sistemine göre yapıldı (Dixon ve ark, 1996) (Tablo 1).

Tablo 1. Güncelleştirilmiş sydney sistemi

Histolojik özellik	Tanımlama	Derece		
		Hafif	Orta	Belirgin
Kronik inflamasyon	Lenfosit ve plazma hücrelerinin lamina propriadaki yoğunluğu	+	++	+++
Nötrofil aktivitesi	Lamina propria, veya yüzey epitelinde nötrofil infiltrasyonu	<1/3	1/3-2/3	>2/3
Glandüler atrofi	Antrum ve korpus glandlarında kayıp olması	+	++	+++
İntestinal metaplazi	Mukoza epitelinde intestinal metaplazi gözlenmesi durumu	<1/3	1/3-2/3	>2/3
Helicobacter pilori	Epitelde Helicobacter pilori benzeri organizmaların yoğunluğu	+	++	+++

### 3.6. İstatistiksel Değerlendirme

Sayısal verilerin istatistiksel değerlendirilmesi SPSS 10.0 software programında ANOVA testiyle yapıldı. Bu amaçla yaş, hematolojik ve biyokimyasal parametrelerin aritmetik ortalaması ( $\bar{x}$ ) ve standart hataları (SEM) hesaplandı.  $p < 0,05$  değerlerindeki farklılıklar istatistiksel olarak anlamlı kabul edildi.

## 4. BULGULAR

### 4.1. Hasta Bilgileri

Çalışmamızda kullanılan hayvanların ırk, yaş, cinsiyet bilgileri Tablo 2’de verilmiştir.

Tablo 2. Kullanılan hayvanların ırk, yaş, cinsiyet bilgileri.

Vaka no	İrk	Yaş	Cinsiyet
1	Husky	3 yaş (36 ay)	Erkek
2	German shepherd	10 ay	Dişi
3	Golden retriever	2 yaş (24 ay)	Dişi
4	Melez	7 ay	Erkek
5	Melez	4 yaş (48 ay)	Dişi
6	Pointer	8 yaş (96 ay)	Dişi
7	Golden retriever	1 yaş (12 ay)	Erkek
8	Golden retriever	2 yaş (24 ay)	Dişi
9	Golden retriever	4 yaş (48 ay)	Dişi
10	Seter	10 yaş (120 ay)	Erkek
11	Melez	3 yaş (36 ay)	Dişi
12	Melez	10 yaş (120 ay)	Dişi
13	Golden retriever	4 yaş (48 ay)	Erkek
14	Melez	3 yaş (36 ay)	Dişi
15	Cocker	3 yaş (36 ay)	Dişi
16	Terier melezi	5 yaş (60 ay)	Erkek
17	Golden retriever	7 yaş (84 ay)	Dişi
18	Kangal	2 yaş (24 ay)	Erkek
19	Melez	12 yaş (144 ay)	Erkek
20	Pointer	5 yaş (60 ay)	Erkek

Vaka no	İrk	Yaş	Cinsiyet
21	Golden retriever	9 yaş (108 ay)	Erkek
22	German shepherd	3 yaş (36 ay)	Erkek
23	Melez	4 ay	Erkek
24	Cocker	8 yaş (96 ay)	Dişi
25	Melez	9 yaş (108 ay)	Erkek

#### 4.2. Laboratuvar Analizleri

Hayvanlardan alınan kanlardan elde edilen sonuçlar Tablo 3’de verilmiştir.

Tablo 3. Hayvanlardan elde edilen kan değerleri ve biyokimyasal değerler

Parametreler n = 25	$\bar{x} \pm \text{SEM}$ (min - max)
Rbc ( $\times 10^6/\text{L}$ )	9,00 $\pm$ 0,59 5,0-14,0
Hct(%)	45,36 $\pm$ 1,70 32-60
Hg (g/dL)	12,55 $\pm$ 0,22 10,0-14,5
Wbc ( $\times 10^9/\text{L}$ )	16,89 $\pm$ 1,13 4,2-25,0
ALT (U/L)	67,40 $\pm$ 7,14 40-200
AST (U/L)	66,28 $\pm$ 7,37 30-180
Glob (g/dL)	4,05 $\pm$ 0,14 2,8-6,0
Alb (g/dL)	3,20 $\pm$ 0,09 2,5-4,2

<b>Parametreler</b> <b>n = 25</b>	<b><math>\bar{x} \pm SEM</math></b> <b>(min - max)</b>
<b>P (mg/dL)</b>	4,60±0,18 3,0-7,8
<b>Na (Mmol/L)</b>	143,32±1,27 123-155
<b>Crea (mg/dL)</b>	1,80±0,13 1,2-4,2
<b>Bun (mg/dL)</b>	53,56±18,57 10-493

Tablo 4. Hayvanların yaş değerleri

<b>Yaş (ay)</b>				
<b>n</b>	<b>Minimum</b>	<b>Maximum</b>	<b>Mean</b>	<b>SEM</b>
25	4	144	57,00	8,14

### 4.3. Röntgen Bulguları

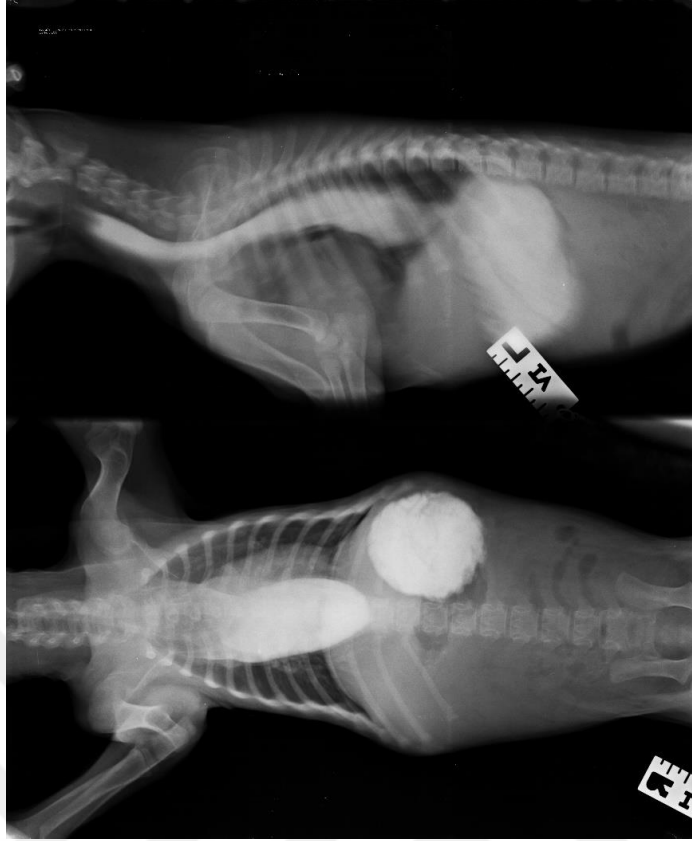Hayvanlara ait röntgen bulguları tablo 5’de verilmiştir.

Tablo 5. Radyolojik bulgular (Ventrodorsal ve latero-lateral direkt abdomen grafilerde)

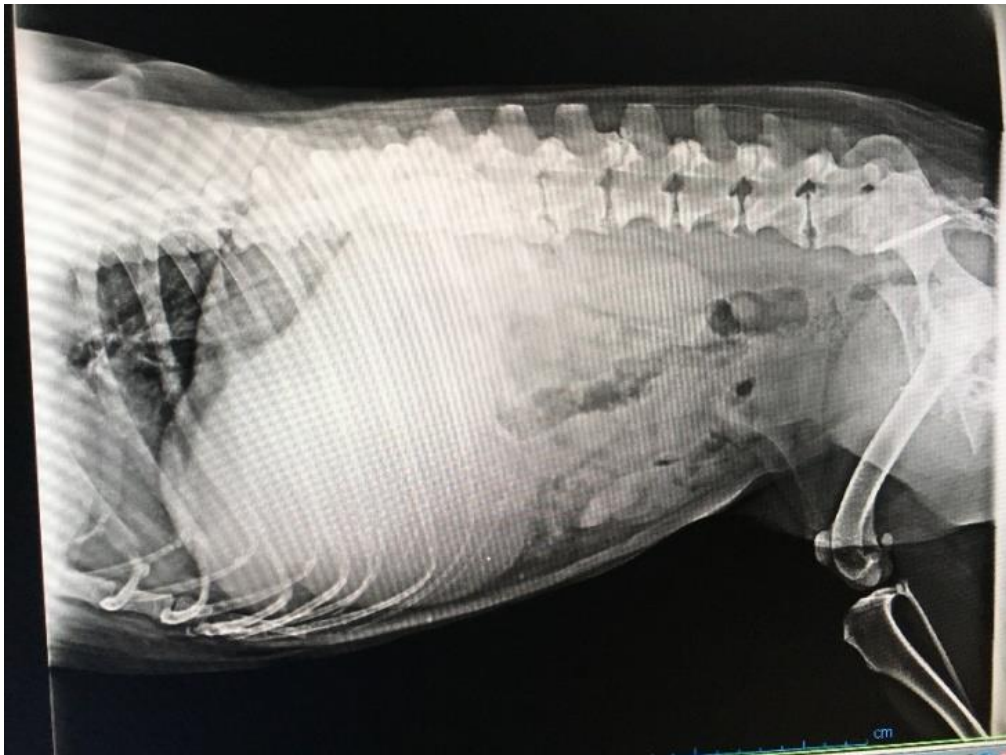
<b>Vaka No</b>	<b>Radyografik bulgular</b>
1	Mide ve barsak görünümleri normal.
2	Mide ve barsak lumeni radyolusent gözüktü, midede gaza bağlı dilatasiyon dikkat çekti.
3	Mide ve barsak görünümleri normal.
4	Mide içerisinde kitlesel bir yoğunluk görüldü
5	Mide ve barsak görünümleri normal.
6	Mide ve barsak görünümleri normal.
7	Mide ve barsak görünümleri normal.



Vaka No	Radyografik bulgular
8	Mide ve barsak görünümüleri normal.
9	Mide ve barsak lumenlerinin normalden daha radyolüsent olduğu, mide içerisinde ve farklı barsak alanlarında gaza bağlı dilatasyon olduğu gözlemlendi. Tam bir obstruksiyonu işaret edecek bir bulgu görülmedi.
10	Mide ve barsak görünümüleri normal.
11	Mide ve barsak görünümüleri normal.
12	Mide ve barsak görünümüleri normal.
13	Mide ve barsak görünümüleri normal.
14	Mide ve barsak görünümüleri normal.
15	Mide ve barsak görünümüleri normal.
16	Mide ve barsak görünümüleri normal.
17	Mide ve barsak görünümüleri normal.
18	Mide ve barsak görünümüleri normal.
19	Mide ve barsak görünümüleri normal.
20	Mide ve barsak görünümüleri normal.
21	Mide ve barsak görünümüleri normal. Ek olarak yapılan kuralına uygun kontrast çekimlerinde herhangi bir patoloji farkedilememiştir.
22	Mide ve barsak görünümüleri normal.
23	Mide ve barsak görünümüleri normal. Ek olarak yapılan kuralına uygun kontrast çekimlerinde hastanın özofagusunun anlamlı şekilde genişlediği gözlemlenmiştir (Şekil 2). Dilatasyonun tüm özofagusa yayılması göz önünde bulundurularak, hasta megaözofagus olarak değerlendirilmiştir.
24	Mide dilate ve abdomendeki komşu organlara baskı yapar şekilde gözlemlenmiştir (Şekil 3). Ek olarak yapılan kuralına uygun kontrast çekimlerde mide boşaltım hızının uzadığı Pilonun normalden çok daha dar bir şekilde sızıntı halinde kontrast maddeyi geçirdiği gözlemlendi.
25	Mide ve barsak görünümüleri normal.



Resim 1. Dilate durumda özofagus görünümü (Vaka 23)



Resim 2. Abdominal kavite lehine genişlemiş diyaframa dilate mide görüntüsü (Vaka 24)

#### 4.4. Endoskopi Bulguları

Hayvanlardan elde edilen bulgulara göre midenin endoskopik skorlaması Tablo 6'da ve endoskopi bulguları Tablo 7'de verilmiştir.

Tablo 6. Midenin endoskopik skorlaması

Vaka no	Lumen yeteri kadar şişti	Hiperemi/Vaskülarite	Ödem	Renk değişimi	Aşınma	Kanama	Epitel kaybı/ Ülser	İçerik (mukus/safra/gıda)	Gastroözofageal sfinkter	Scope Pilora geçebildi mi?	Diğer
1	Evet	0	0	0	0	0	0	Var	Kapalı	Evet	
2	Evet	0	0	0	0	0	0	Var	Kapalı	Hayır	
3	Evet	0	0	0	0	0	0	Var	Açık	Evet	
4	Evet	0	0	0	0	0	0	Var	Kapalı	Hayır	Yabancı cisim(?)
5	Evet	2	2	1	0	0	0	Var	Kapalı	Hayır	
6	Evet	0	0	2	0	0	0	Var	Kapalı	Hayır	
7	Evet	0	0	0	0	0	0	Var	Açık	Evet	
8	Evet	0	0	0	0	0	0	Var	Kapalı	Hayır	
9	Evet	1	1	0	0	0	0	Var	Açık	Hayır	
10	Evet	2	2	1	0	0	1	Var	Kapalı	Hayır	
11	Evet	2	2	0	0	0	0	Var	Açık	Evet	
12	Evet	1	1	0	2	2	1	Var	Kapalı	Hayır	
13	Evet	2	2	0	2	2	2	Var	Açık	Hayır	

Vaka no	Lumen yeteri kadar şışti	Hiperemi/Vaskülarite	Ödem	Renk deęişimi	Aşınma	Kanama	Epitel kaybı/ Ülser	İçerik (mukus/safra/gıda)	Gastroözofageal sfinkter	Scope Pilora geçebildi mi?	Diğer
14	Evet	0	0	0	0	0	0	Var	Açık	Evet	
15	Evet	2	2	0	0	0	0	Var	Açık	Hayır	
16	Evet	0	0	0	0	0	0	Var	Açık	Evet	
17	Evet	2	2	0	2	0	2	Var	Açık	Hayır	
18	Evet	0	0	0	0	0	0	Var	Açık	Hayır	
19	Evet	0	0	3	1	0	2	Var	Kapalı	Hayır	
20	Hayır	*	*	*	*	*	*	Var	Kapalı	Hayır	
21	Evet	2	2	0	0	0	2	Var	Kapalı	Hayır	
22	Evet	0	0	0	0	0	0	Var	Kapalı	Hayır	
23	*	*	*	*	*	*	*	*	*	*	
24	Evet	*	*	*	*	*	*	Var	Kapalı	Hayır	
25	Evet	1	1	2	1	1	2	Var	Kapalı	Evet	

\* Tablo 7’de belirtilen sebeplerden dolayı endoskopik muayenesi ve biyopsi işlemi gerçekleştirilemeyen vakalar

Tablo 7. Endoskopi bulguları

Vaka no	Endoskopik bulgular
1	Ağızdan geçilerek üst özofageal sfinkter geçildi. Servikal torakal ve distal özofagus normal olarak değerlendirildi. Alt özofageal sfinkter kapalıydı, mideye girildi. Korpus ve fundus mukozası doğal saptandı, Antrumda pre-pilorik bölgede hiperemik alanlar görüldü. Pilor normal yapıdaydı. Pilor geçildi. Duodenum normal olarak tespit edildi. Mideden alınan biyopsilerden sonra işlem sonlandırıldı.
2	Ağızdan geçilerek üst özofageal sfinkter geçildi. Servikal torakal ve distal özofagus normal olarak değerlendirildi. Alt özofageal sfinkter kapalıydı mideye girildi. Kardia, fundus ve korpus mukozası normaldi. Pilor normal yapıdaydı. Duodenuma geçilemedi. Midede safra içeriği gözlemlendi. Mideden alınan biyopsilerden sonra işlem sonlandırıldı.
3	Ağızdan geçilerek üst özofageal sfinkter geçildi. Servikal torakal ve distal özofagus normal olarak değerlendirildi. Alt özofageal sfinkteri açıktı. Mideye girildi. Kardia, fundus ve korpus mukozası normaldi. Pilor forme ve santrelizeydi. Duodenum normal olarak tespit edildi. Mideden alınan biyopsilerden sonra işlem sonlandırıldı.
4	Ağızdan geçilerek üst özofageal sfinkter geçildi. Özofagus lumen ve mukozası normal tespit edildi. Özofagus alt uçta grade 11 ozeofajit tespit edildi. Mideye girildi. Mide içerisinde safra içeriği gözlemlendi. Midede yabancı cisim (paket lastiği) tespit edildi (Şekil 4). Endoskopik olarak uzaklaştırıldı.
5	Ağızdan geçilerek üst özofageal sfinkter geçildi. Servikal, torakal ve distal özofagus lumen duvar yapısı ve mukozası normaldi. Mideye girildi. Mide tam ekspansiyon olup açlık sekresyonu normaldi. Fundus, korpus, antrum mukozası hiperemik ve ödemliydi. Pilor formeydi. Pilor geçilemediği için duodenum değerlendirilemedi. Mideden alınan biyopsilerden sonra işlem sonlandırıldı.

Vaka no	Endoskopik bulgular
6	Ağızdan geçilerek üst özofageal sfinkter geçildi. Servikal, torakal ve distal özofagus lumen ve mukozası normaldir. Özofagus alt uçta erozyonlar gözlemlendi. Alt özofageal sfinkter kapalıydı. Mideye girildi. Mideye girildiğinde bol safra belirlendi. Midenin tüm bölümleri izlendi. Antrum mukozası soluk, pembe ve damarsal yapısı belirgin görüldü. Pilor deforme görüldü (Şekil 5). Pilor geçilemedi. Mideden alınan biyopsilerden sonra işlem sonlandırıldı.
7	Ağızdan geçilerek üst özofageal sfinkter geçildi. Servikal, torakal ve distal özofagus normal gözlemlendi. Alt özofageal sfinkter açık olarak gözlemlendi (Şekil 6). Mideye girildi. Karpus, fundus ve Antrum mukozası normal olarak saptandı. Mide içerisinde safra içeriği görüldü. Pilor forme ve santralizeydi. Pilor geçildi. Bulbus ve duodenum normaldi. Mideden alınan biyopsilerden sonra işlem sonlandırıldı.
8	Ağızdan geçilerek üst özofageal sfinkter geçildi. Servikal torakal ve distal özofagus normal olarak değerlendirildi. Alt özofageal sfinkter kapalıydı mideye girildi. Kardial, fundus ve korpus mukozası normaldi. Pilor normal yapıdaydı. Duodenuma geçilemedi. Midede safra içeriği gözlemlendi. Mideden alınan biyopsilerden sonra işlem sonlandırıldı.
9	Ağızdan geçilerek üst özofageal sfinkter geçildi. Servikal torakal ve distal özofagus normal olarak değerlendirildi. Alt özofageal sfinkter açıktı. Mideye girildi. Kardial, fundus ve korpus mukozası hiperemik ve ödemliydi. Pilor formeydi. Duodenuma geçilemedi. Midede safra içeriği gözlemlendi (Şekil 7). Mideden alınan biyopsilerden sonra işlem sonlandırıldı.
10	Ağızdan geçilerek üst özofageal sfinkter geçildi. Servikal, torakal ve distal özofagus lumen duvar yapısı ve mukozası normaldi. Alt özofageal sfinkter kapalıydı. Mideye girildi. Mide tam ekspansiyon olup, açlık sekresyonu normaldi. Fundus, korpus, antrum mukozası hiperemik ve ödemliydi. Özellikle antrum mukozasında multifokal eroziv alanlar ve çevresinde polipoid mukozal değişiklikler gözlemlendi. Pilor formeydi. Piloru geçilemediği için duodenum değerlendirilemedi. Mideden alınan biyopsilerden sonra işlem sonlandırıldı.

Vaka no	Endoskopik bulgular
11	Ağızdan geçilerek üst özofageal sfinkter geçildi. Servikal torakal ve distal özofagus normal olarak değerlendirildi. Alt özofageal sfinkter açıktı. Mideye girildi. Kardia, fundus ve korpus mukozası hiperemik ve ödemliydi. Pilor forme ve santralizeydi. Pilor geçildi. Bulbus ve duodenum normaldi. Mideden alınan biyopsilerden sonra işlem sonlandırıldı.
12	Ağızdan geçilerek üst özofageal sfinkter geçildi. Servikal, torakal ve distal özofagus lumen duvar yapısı ve mukozası normaldi. Mideye girildi. Mide tam expense olup açıklık sekresyonu normaldi. Fundus, korpus, antrum mukozasında yer yer eroziv alanlar üzerinde küçük kanama odakları gözlendi. Pilor formeydi. Pilordan geçilemediği için duodenum değerlendirilemedi. Mideden alınan biyopsilerden sonra işlem sonlandırıldı.
13	Ağızdan geçilerek üst özofageal sfinkter geçildi. Servikal, torakal ve distal özofagus lumen duvar yapısı ve mukozası normaldi. Alt özofageal sfinkter kapalıydı. Fundus, korpus, antrum mukozasında eroziv yaygın sayılabilecek düzeyde peteşiel görünümlü kanama odakları görüldü (Şekil 8 ve 9). Pilor formeydi. Pilordan geçilemediği için duodenum değerlendirilemedi. Mideden alınan biyopsilerden sonra işlem sonlandırıldı.
14	Ağızdan geçilerek üst özofageal sfinkter geçildi. Servikal torakal ve distal özofagus normal olarak değerlendirildi. Alt özofageal sfinkteri açıktı. Mideye girildi. Kardia, fundus ve korpus mukozası normaldi. Pilor forme ve santrelizeydi. Duodenum normal olarak tespit edildi. Mideden alınan biyopsilerden sonra işlem sonlandırıldı.
15	Ağızdan geçilerek üst özofageal sfinkter geçildi. Servikal torakal ve distal özofagus normal olarak değerlendirildi. Alt özofageal sfinkter açıktı. Mideye girildi. Kardia, fundus ve korpus mukozası hiperemik ve ödemliydi (Şekil 10). Pilor formeydi. Duodenuma geçilemedi. Midede safra içeriği gözlendi. Mideden alınan biyopsilerden sonra işlem sonlandırıldı.

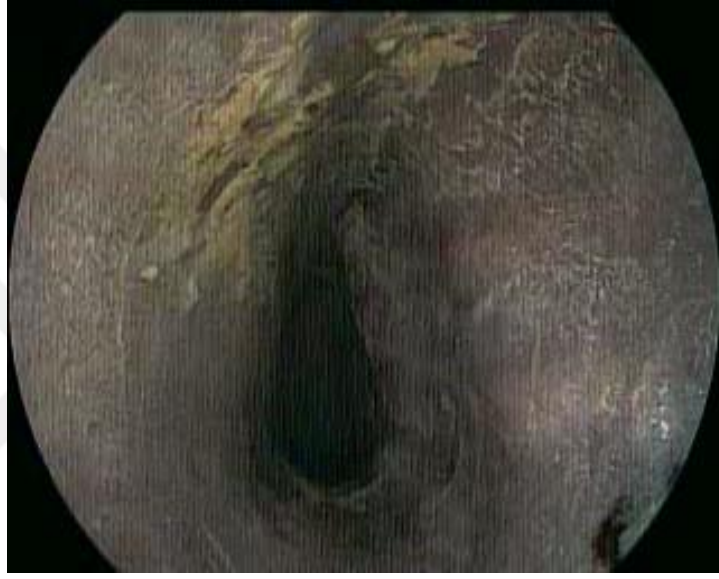Vaka no	Endoskopik bulgular
16	Ağızdan geçilerek üst özofageal sfinkter geçildi. Servikal torakal ve distal özofagus normal olarak değerlendirildi. Özofagus lumeninde gıda artıkları tespit edildi. Alt özofageal sfinkteri 1/3 oranında açıktı. Mideye girildi. Midede ekstra miktarda safra olduğu düşünüldü. Kardial, fundus ve korpus mukozası normaldi. Pilor forme ve santrelizeydi. Duodenum normal olarak tespit edildi. Mideden alınan biyopsilerden sonra işlem sonlandırıldı.
17	Ağızdan geçilerek üst özofageal sfinkter geçildi. Servikal, torakal ve distal özofagus lumen duvar yapısı ve mukozası normaldi. Alt özofageal sfinkter 1/3 oranında açıktı ve gastroözefagal reflüye bağlı hiperemi görüldü (Şekil 11) . Mideye girildi. Mide tam expense olup açlık sekresyonu normaldi. Fundus, korpus, antrum mukozasında damarlar belirgindi (Şekil 12). Pilor formeydi. Pilordan geçilemediği için duodenum değerlendirilemedi. Mideden alınan biyopsilerden sonra işlem sonlandırıldı.
18	Ağızdan geçilerek üst özofageal sfinkter geçildi. Servikal, torakal ve distal özofagus normaldi. Alt özofageal sfinkter açık olarak gözlemlendi. Mideye girildi. Karpus, fundus ve Antrum mukozası normal olarak saptandı. Mide içerisinde ot parçaları görüldü. Pilor forme ve santralizeydi. Pilor geçilemediği için duodenum değerlendirilemedi. Mideden alınan biyopsilerden sonra işlem sonlandırıldı.
19	Ağızdan geçilerek üst özofageal sfinkter geçildi. Servikal, torakal ve distal özofagus lumen ve mukozası normaldir. Alt özofageal sfinkter kapalıydı. Mideye girildiğinde bol safra ve ot belirlendi (Şekil 13). Midenin tüm bölümleri izlendi. Antrum mukozası nekrotik, ülsere ve soluk renkli olarak izlendi. Pilor formeydi. Pilor geçilemediği için duodenum değerlendirilemedi. Mideden alınan biyopsilerden sonra işlem sonlandırıldı.
20	Ağızdan geçilerek üst özofageal sfinkter geçildi. Servikal torakal ve distal özofagus normal olarak değerlendirildi. Alt özofageal sfinkter kapalıydı mideye girildi. Kardiadan itibaren tüm mide gıdayla doluydu, zorlukla gıdaların arasından antruma ulaşıldı, Antrum arka duvarında eroziv alanlar gözlemlendi. Pilorda infiltrate olduğu için distale geçilemedi. Biyopsi alınmadan işlem sonlandırılmıştır.



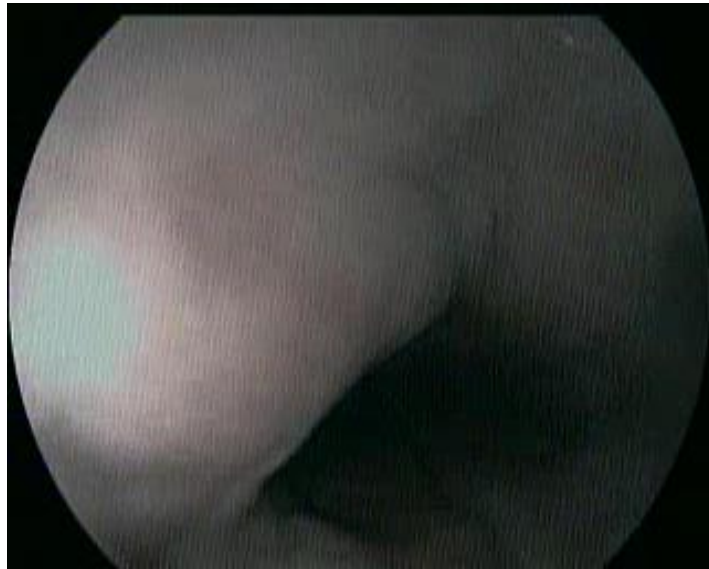
Vaka no	Endoskopik bulgular
21	Ağızdan geçilerek üst özofageal sfinkter geçildi. Servikal, torakal ve distal özofagus lumen duvar yapısı ve mukozası normaldi. Alt özofageal sfinkter kapalıydı. Mideye girildi. Pilor mukozası hiperemik ve ödemliydi (Şekil 14). Pilordan geçilemediği için duodenum değerlendirilemedi. Mideden alınan biyopsilerden sonra işlem sonlandırıldı.
22	Ağızdan geçilerek üst özofageal sfinkter geçildi. Servikal torakal ve distal özofagus normal olarak değerlendirildi. Alt özofageal sfinkter kapalıydı. Mideye girildi. Kardia, fundus ve korpus mukozası normaldi. Pilor normal yapıdaydı. Duodenuma geçilemedi. Midede safra içeriği gözlemlendi. Mideden alınan biyopsilerden sonra işlem sonlandırıldı.
23	Sedasyon sırasında uzayan solunum apnesi yüzünden işlem gerçekleştirilmedi.
24	Ağızdan geçilerek üst özofageal sfinkter geçildi. Servikal ve torakal özofagus normal olarak gözlemlendi, distal özofagusta eroziv alanlar gözlemlendi. Özofagusun lumeninde gıda artıkları ve ot gözlemlendi (Şekil 15). Alt özofageal sfinkter kapalıydı. Mideye girildiğinde midenin sekresyonla ve gıda ile dolu olduğu görüldü scope sekresyona düştüğünden işlem tamamlanamadan sonlandırıldı.
25	Ağızdan geçilerek üst özofageal sfinkter geçildi. Servikal, torakal ve distal özofagus lumen duvar yapısı ve mukozası normaldi. Mideye girildi. Mide tam expense olup açlık sekresyonu normaldi. Fundus, korpus, antrum mukozası solgun ve damarları belirgin gözlemlendi, antrum mukozasında yer yer eroziv alanlar gözlemlendi. Pilor forme ve santralizeydi. Pilor geçildi. Bulbus ve postbulber bölgenin hiperemik ve ödemli olduğu düşünüldü.



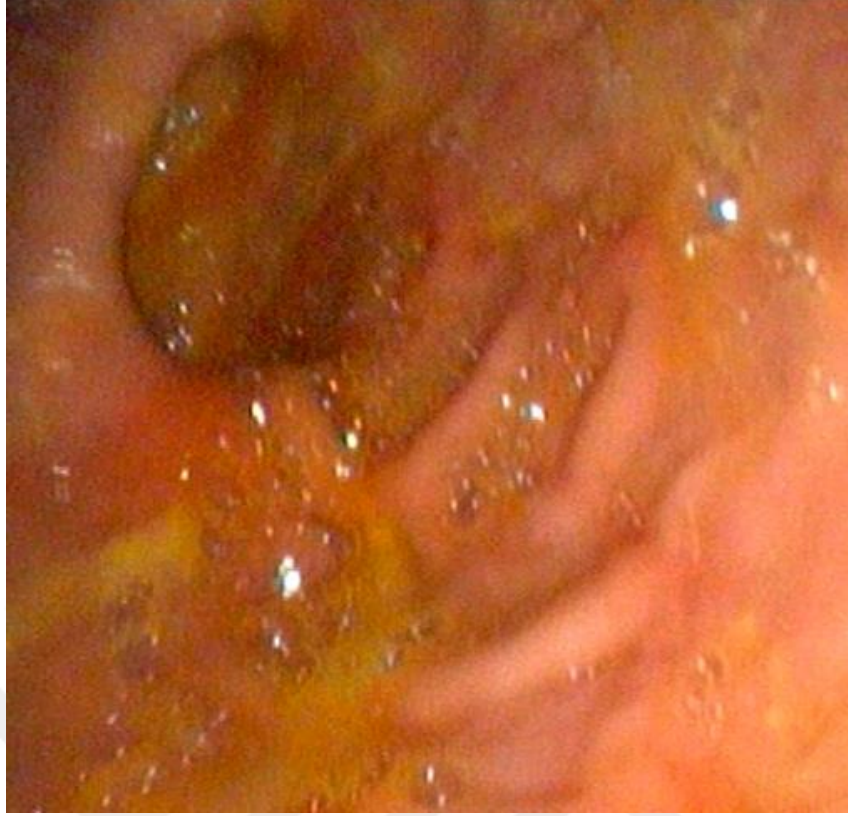Resim 3. Midede yabancı cisim ve forceps yardımı ile uzaklaştırılması (Vaka 4)



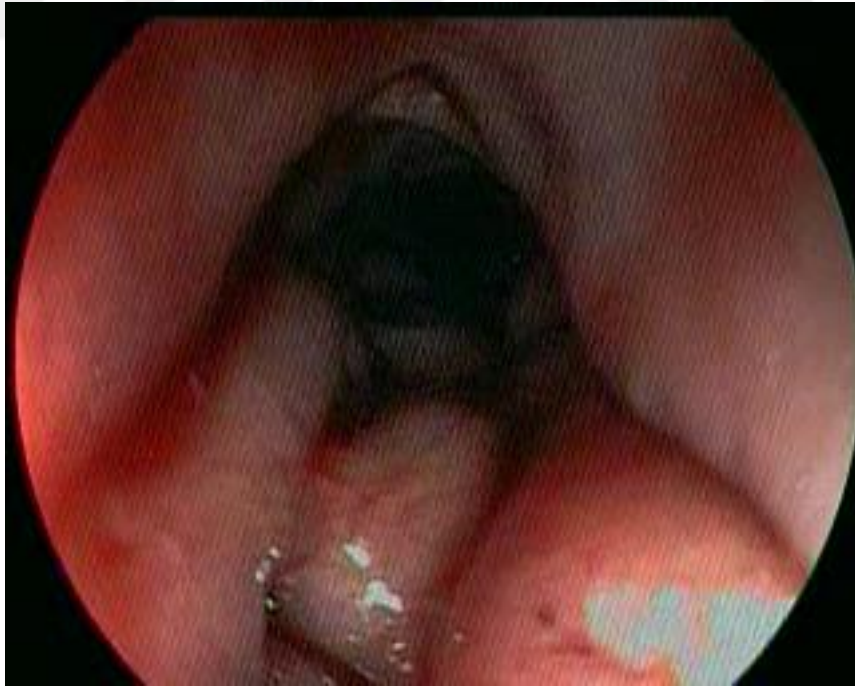Resim 4. Deforme durumda Pilor (Vaka 6)



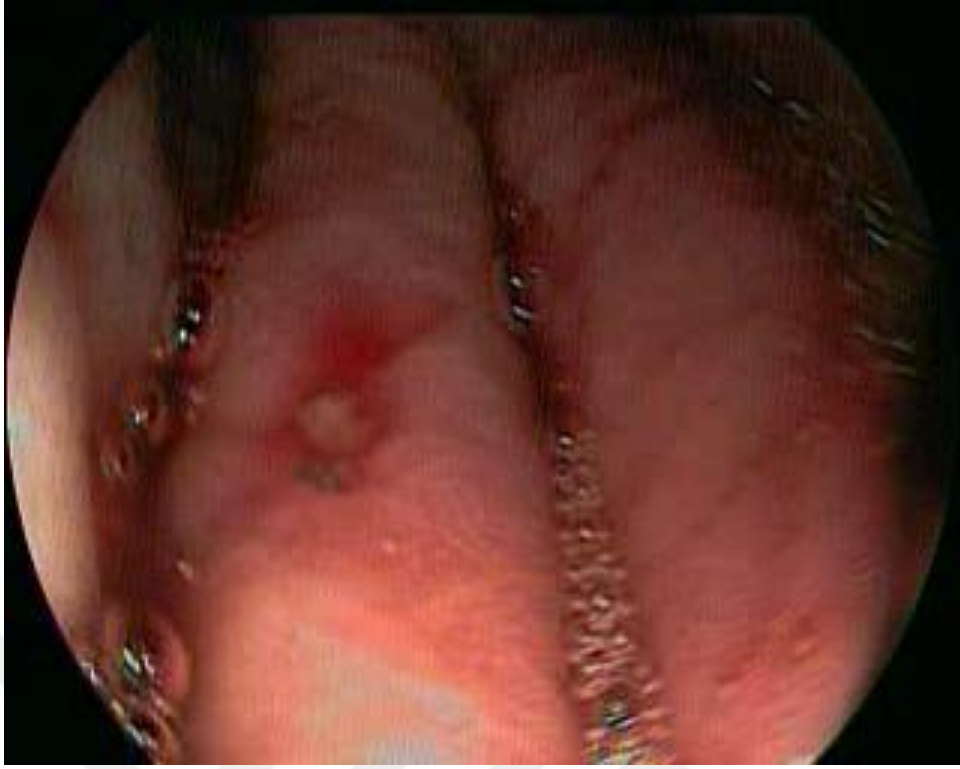Resim 5. Alt özefageal sfinkter açık durumda (Vaka 7)



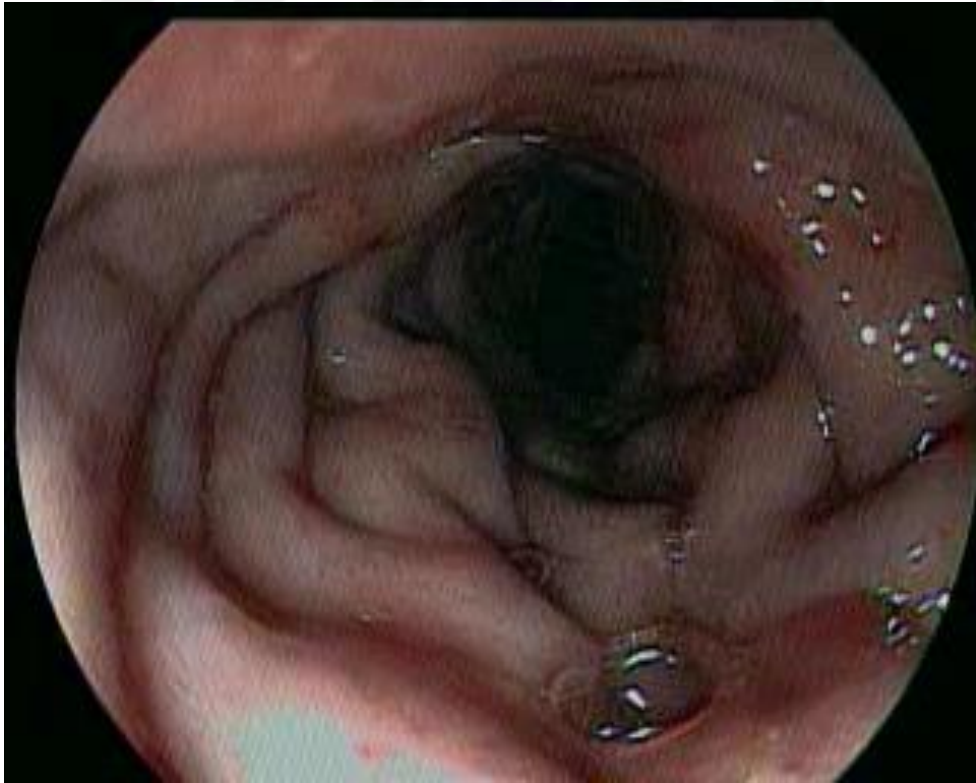
Resim 6. Mide içeriğinde yoğun safra götünümü (Vaka 9)



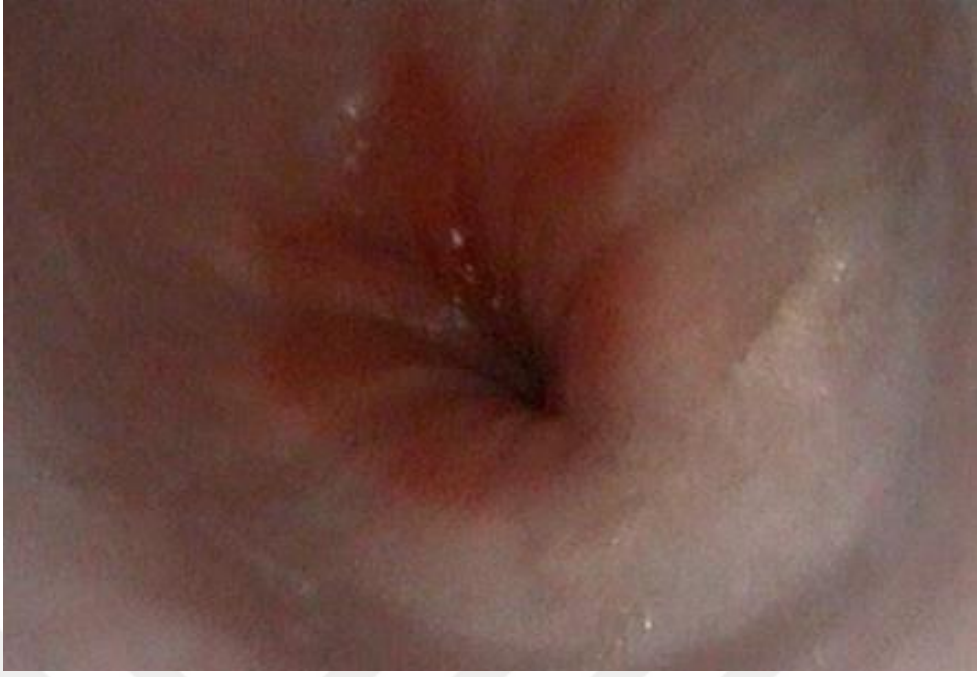Resim 7. Hemorajik gastritis (vaka 14)



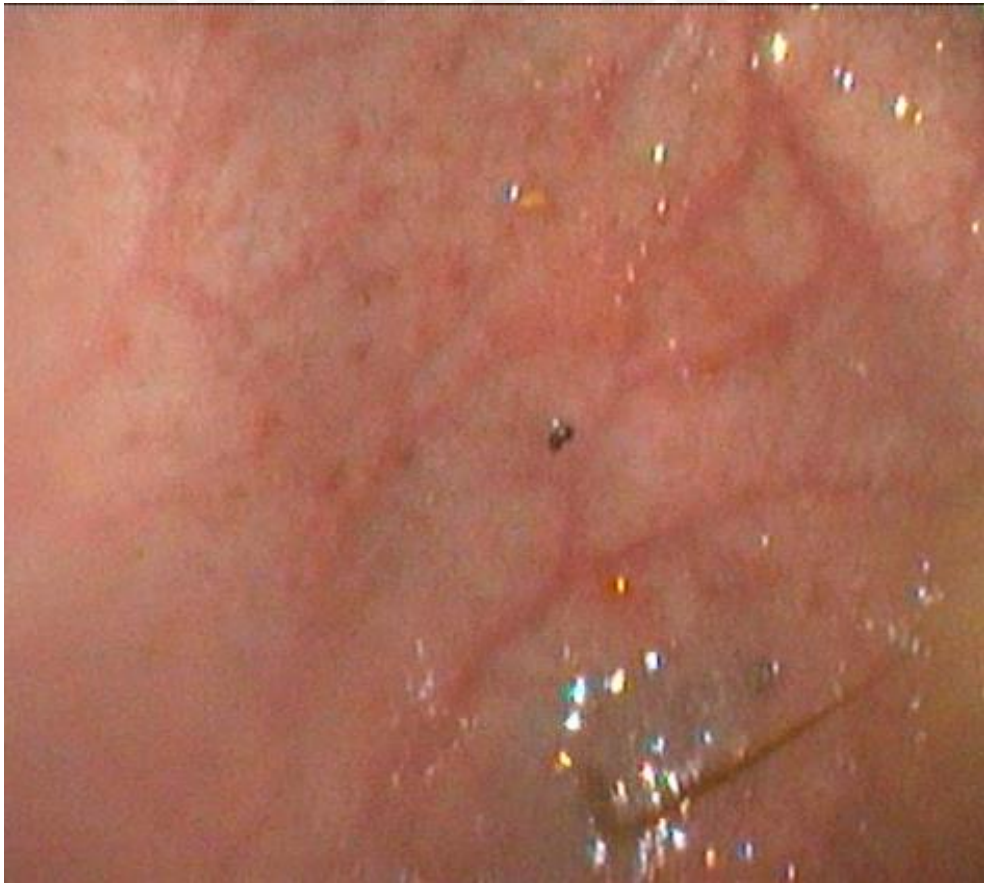Resim 8. Mide rugal kıvrım üzerinde eroziv alan (Vaka 13)



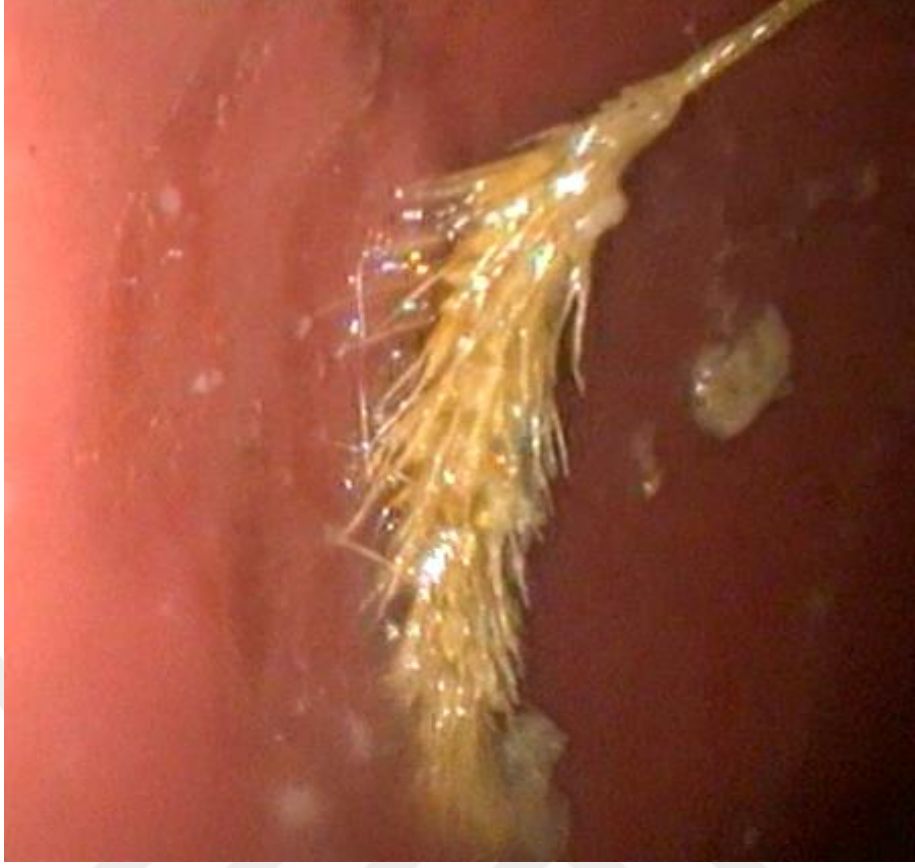Resim 9. Mide rugal kıvrım üzerinde hiperemi ve ödem (Vaka 15)



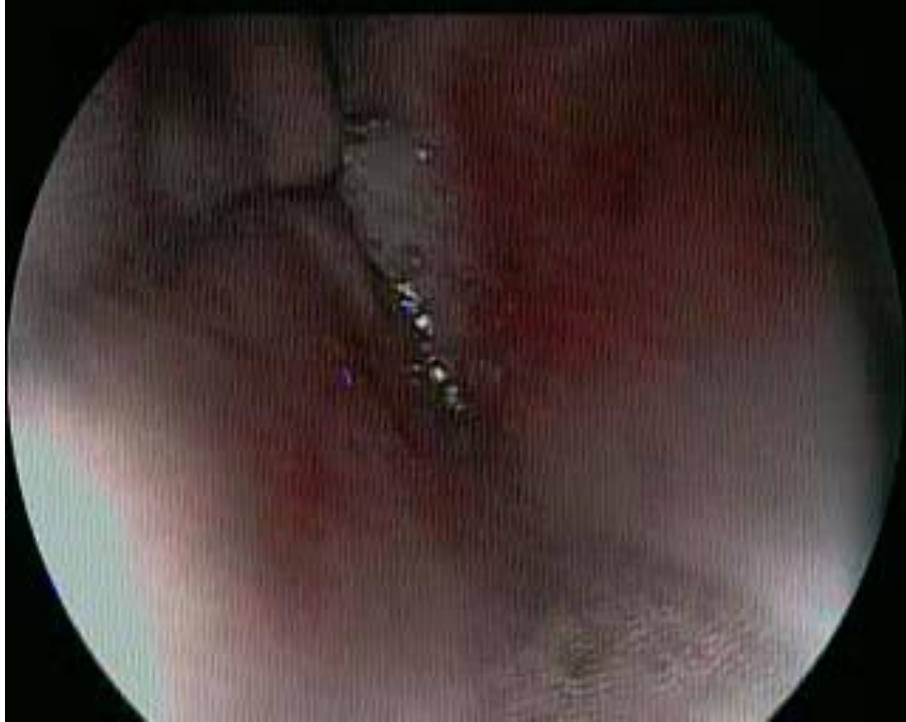Resim 10. Alt özefagal sfinkter (Vaka 17)



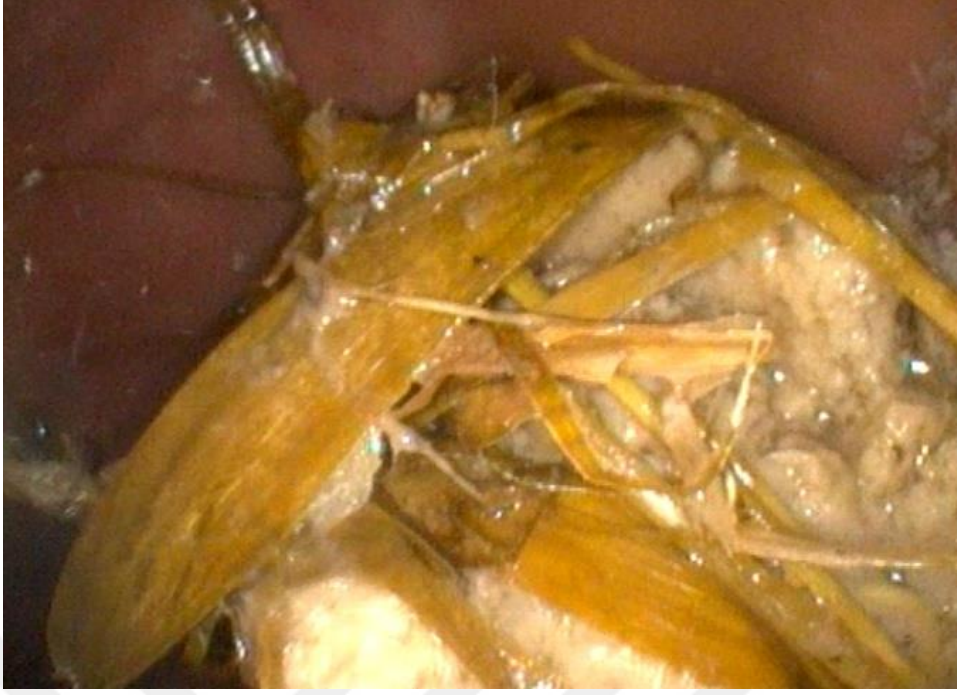Resim 11. Atrofik mide mukoza görüntüsü (Vaka 17)



Resim 12. Mide duvarına tutunmuş ot parçası (Vaka 19)



Resim 13. Pilorik antrumda hiperemi ve ödem (Vaka 21)



Resim 14. Mide içeriğinde ot ve gıdai doluluk (Vaka 24)

#### **4.5. Histopatoloji bulguları**

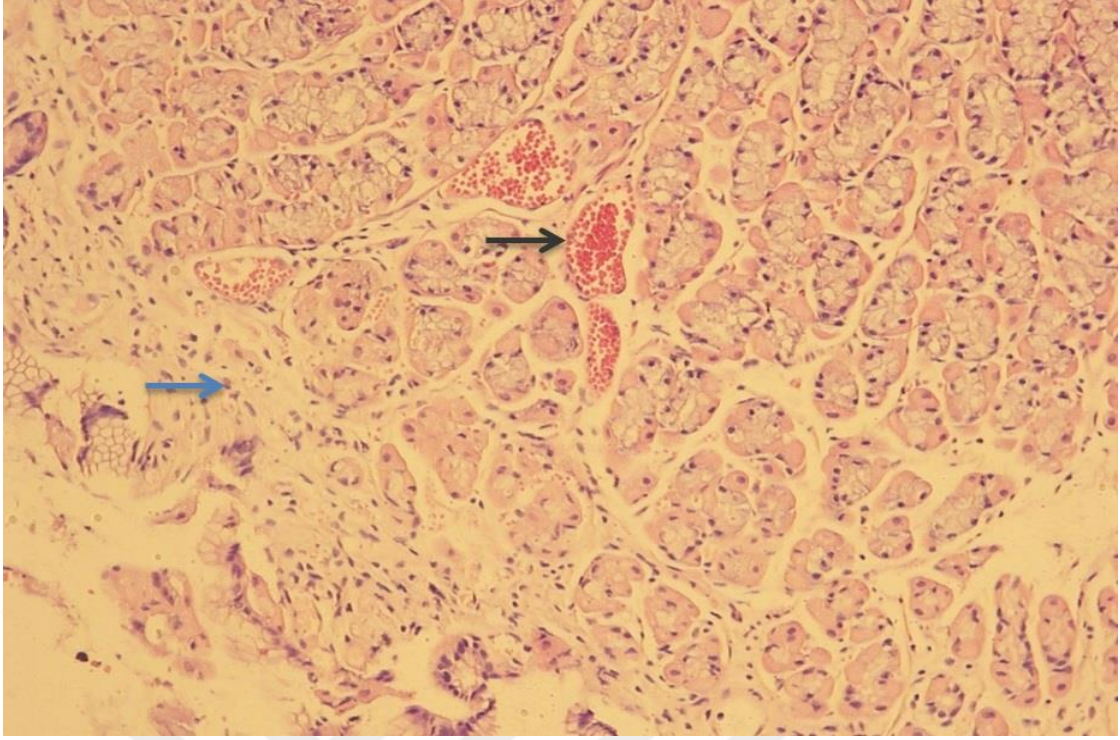
Gönderilen biyopsi örneklerinden elde edilen histopatolojik bulgular ve sydney sistemine göre skora Tablo 8'de verilmektedir.

Tablo 8: Histopatolojik bulgular ve Sydney sistemine göre skorlanması

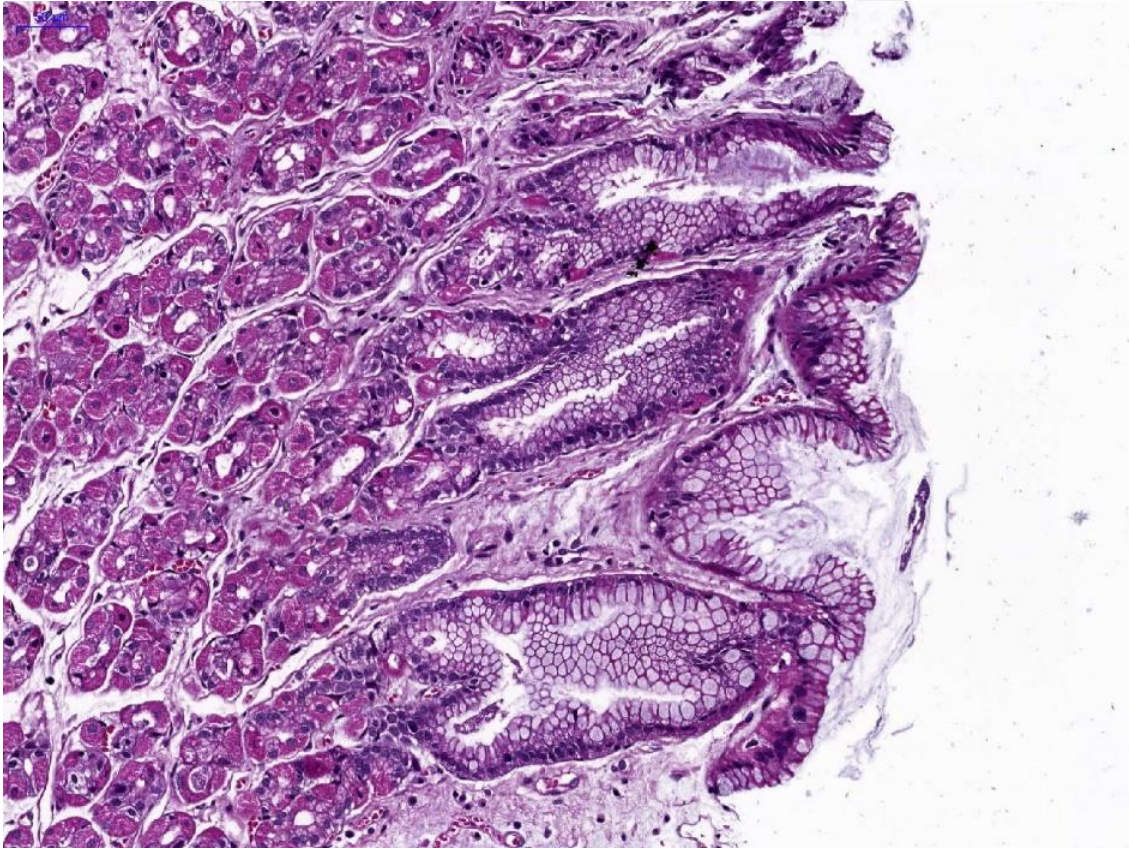
Vaka no	Histopatolojik tanı	Kronik inflamasyon	Nötrofil aktivitesi	Glandüler atrofi	İntestinal metaplazi	Hp
1	Hafif düzeyli gastrit (Şekil 16)	-	Hafif	-	-	-
2	Normal (Şekil 17)	-	-	-	-	-
3	Normal	-	-	-	-	-
4	Histopatolojik örnek alınamadı	*	*	*	*	*
5	Atrofik gastritis ve h.pylori	++	-	++	-	+
6	Hafif düzeyli atrofik gastritis (Şekil 18)	+	-	+	-	-
7	Normal	-	-	-	-	-
8	Normal	-	-	-	-	-
9	Normal	-	-	-	-	-
10	Kronik gastritis (Şekil 19)	+++	-	-	-	-
11	Hafif düzeyli gastritis (Şekil 20)	-	Hafif	-	-	-
12	Kronik gastritis	+++	-	-	-	-
13	Hemorajik gastritis (Şekil 21)	+	-	+	-	-
14	Normal	-	-	-	-	-
15	Hafif gastritis	-	Hafif	-	-	-
16	Normal	-	-	-	-	-
17	Atrofik gastritis ve h.pylori (Şekil 22, 23 ve 24)	++	-	++	-	+
18	Normal	-	-	-	-	-
19	Kronik atrofik gastritis (Şekil 25, 26, 27 ve 28)	++	-	++	-	-
20	Histopatolojik örnek alınamadı	*	*	*	*	*
21	Kronik gastritis	+++	-	-	-	-
22	Normal	-	-	-	-	-
23	Histopatolojik örnek alınamadı	*	*	*	*	*
24	Histopatolojik örnek alınamadı	*	*	*	*	*
25	Kronik gastritis	+++	-	-	-	-

\* Tablo 7’de belirtilen sebeplerden dolayı endoskopik muayenesi ve biyopsi işlemi gerçekleştirilemeyen vakalar

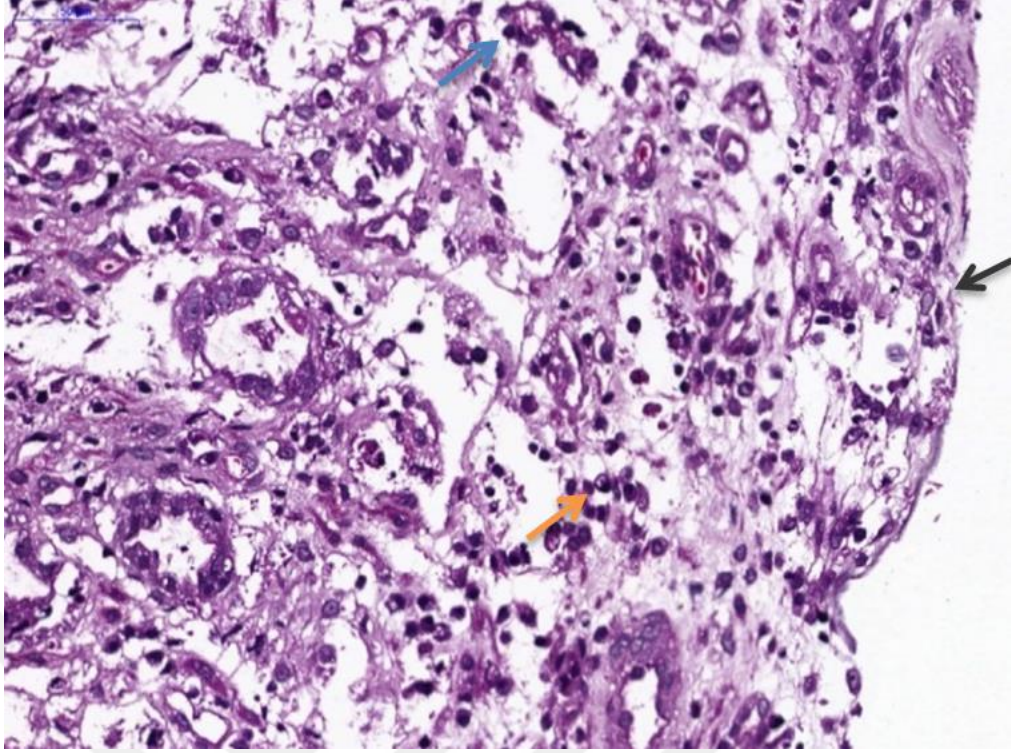




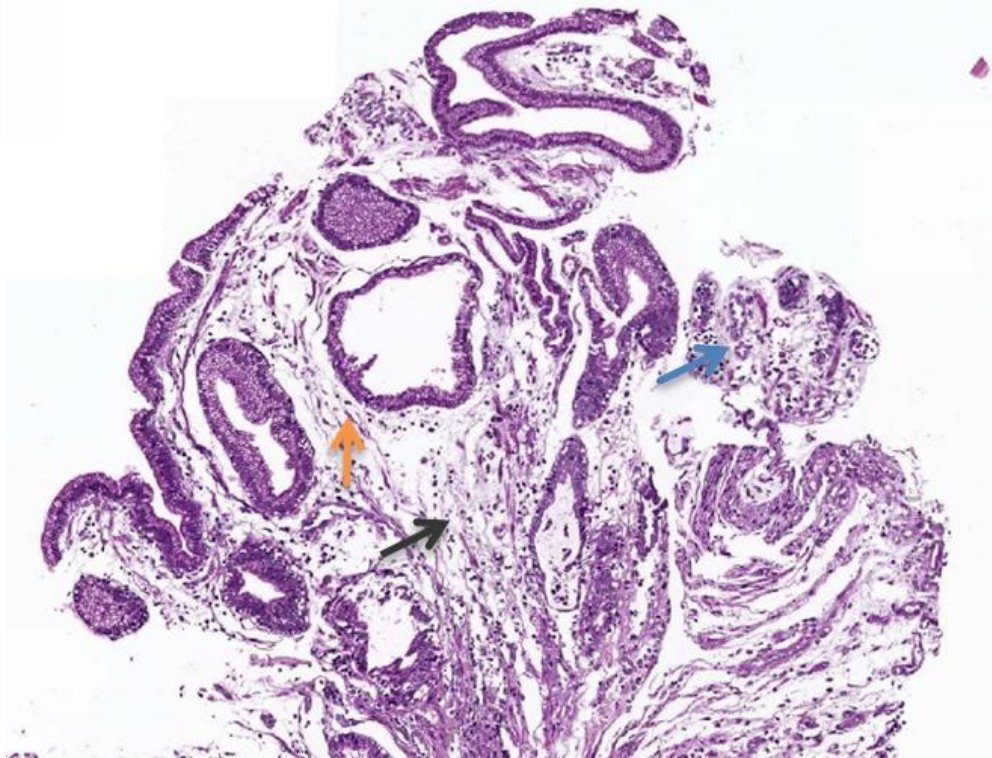
Resim 15. Akut gastritis: mukoza ödem, hafif yagısal infiltrasyon (mavi ok), hiperemi (siyah ok) (Vaka 1)



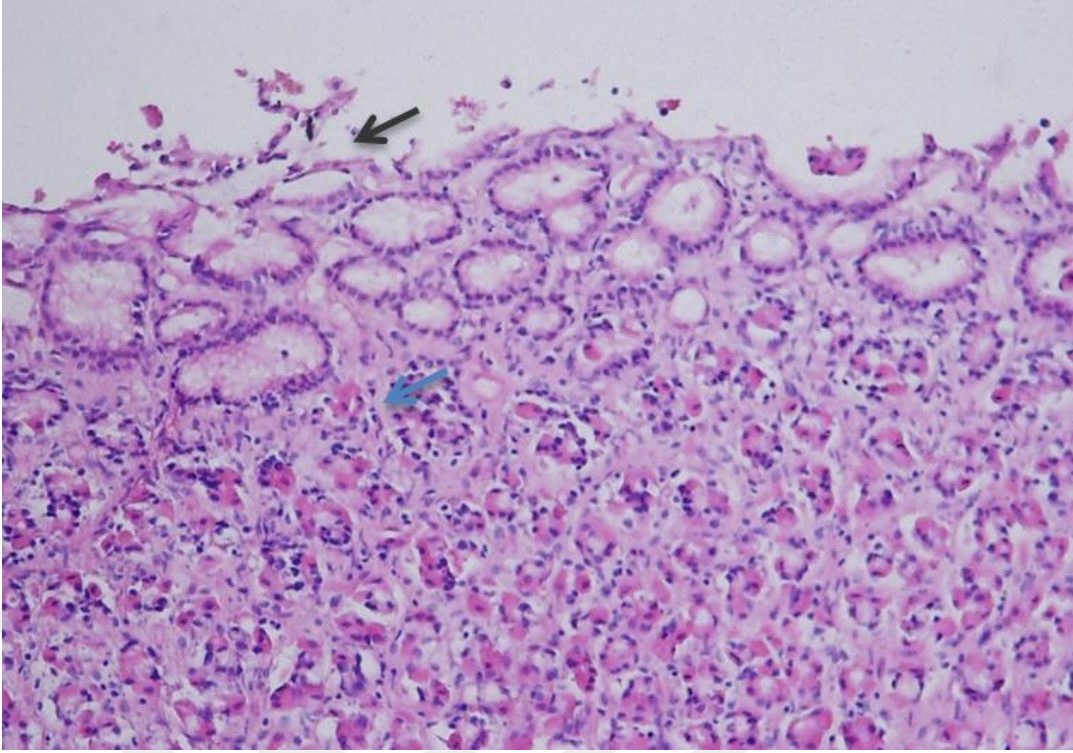
Resim 16. Normal mide mukozası (Vaka 2)



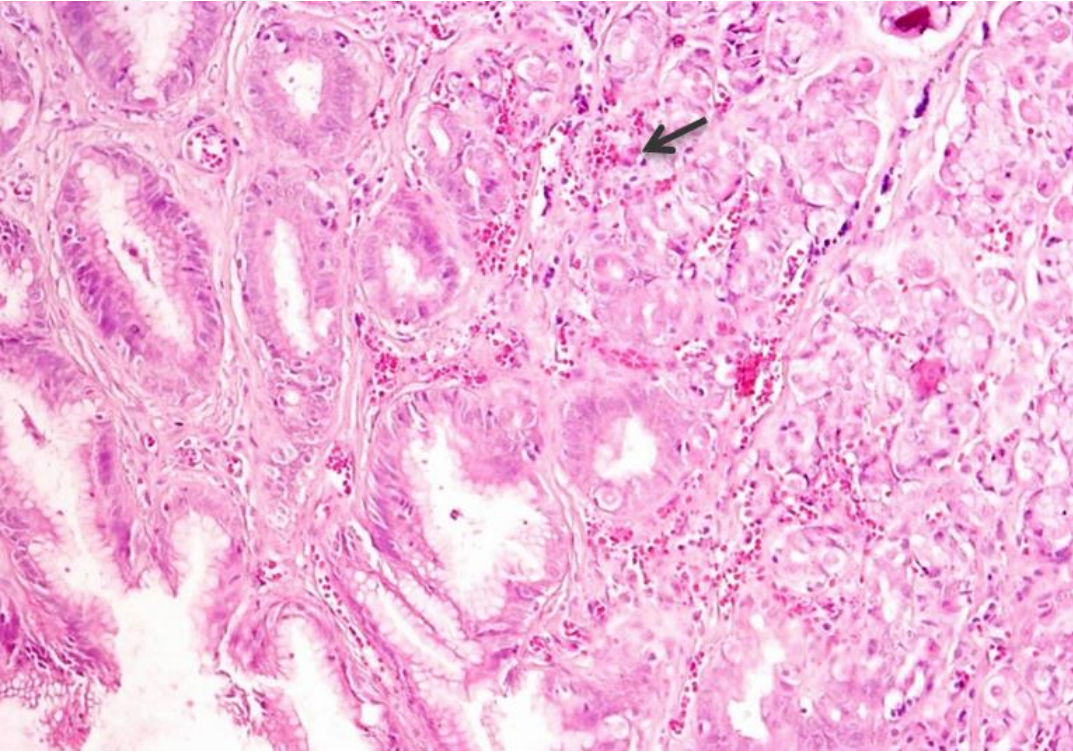
Resim 17. Kronik atrofik gastritis: yüzey epitellerinde deskuamasyon (siyah ok), mide bezlerinde atrofi (mavi ok), yangısal hücre infiltrasyonları (turuncu ok) (Vaka 6)



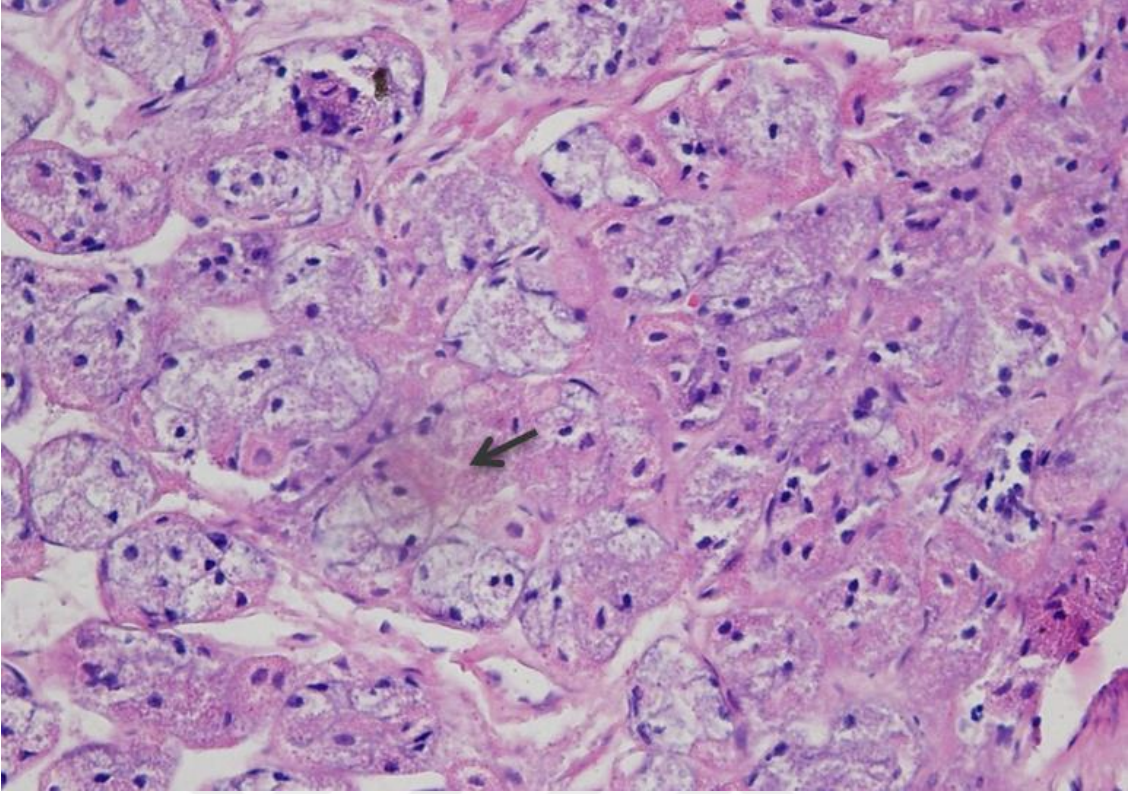
Resim 18. Kronik gastritis: mukozada ödem, hafif yangısal infiltrasyon (siyah ok), mide bezlerinde atrofi (mavi ok), dilatasyon (turuncu ok) (Vaka 10)



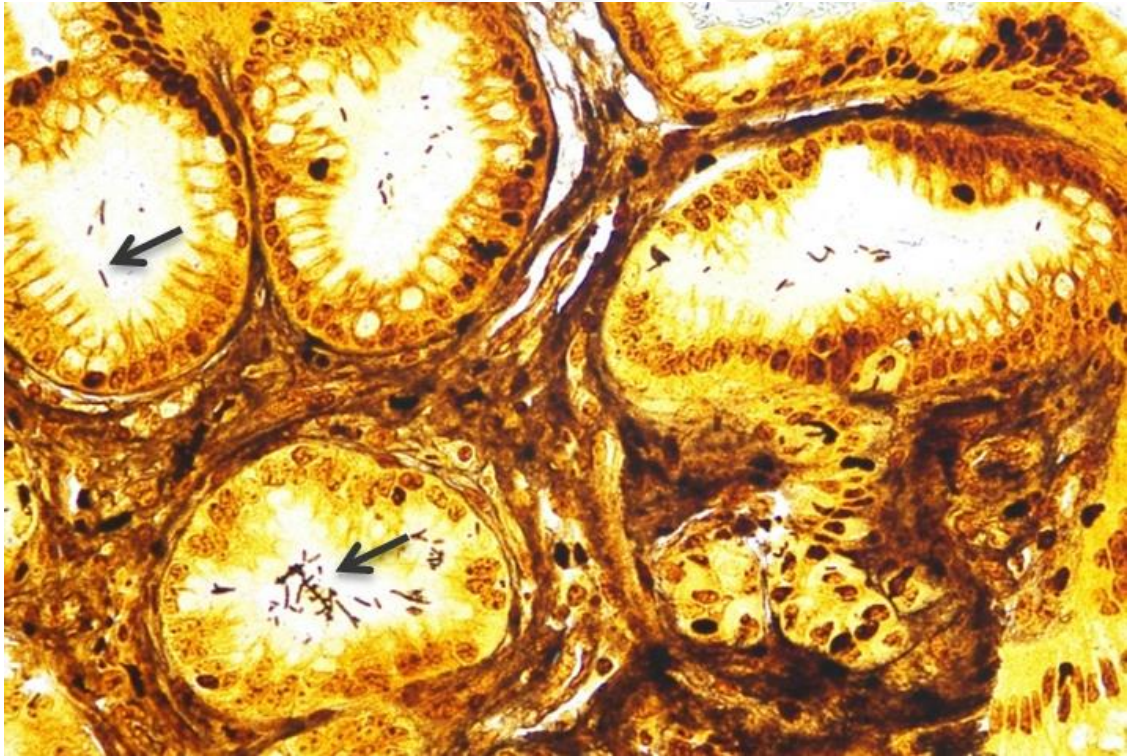
Resim 19. Akut gastritis: epiteliyal deskuamasyon (siyah ok), mukozada ödem ve hafif düzeyde yangısal hücre infiltrasyonu (mavi ok) (Vaka 11)



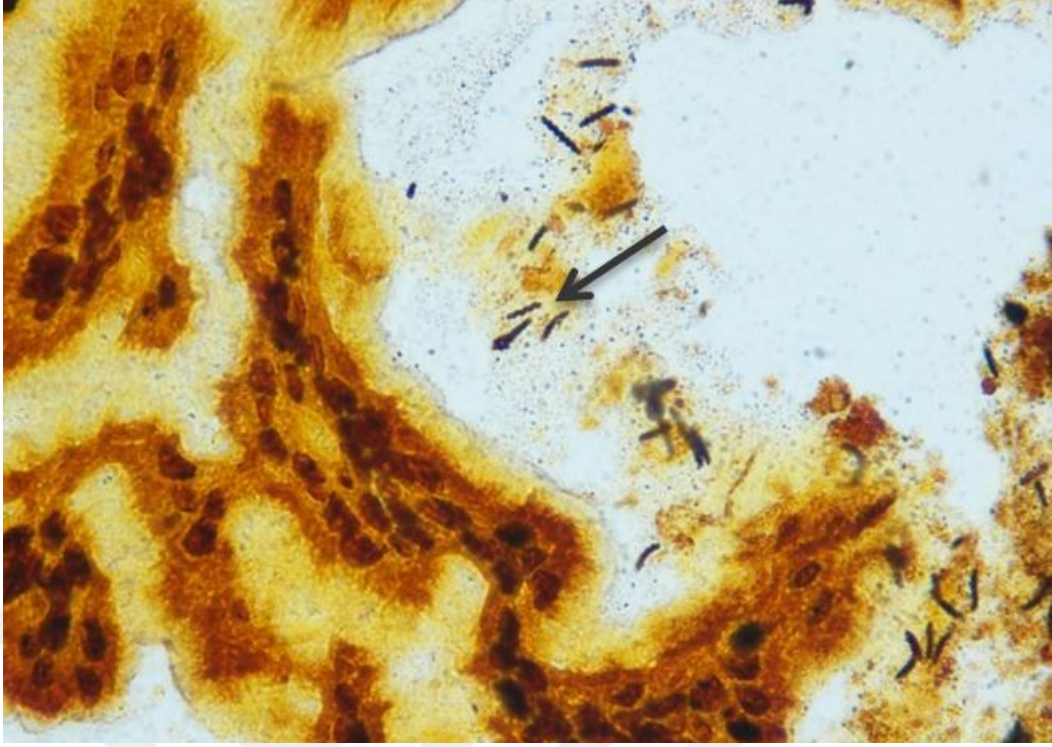
Resim 20. Hemorajik gastritis: mukozada bezler arasında eritrosit infiltrasyonları (Vaka 13)



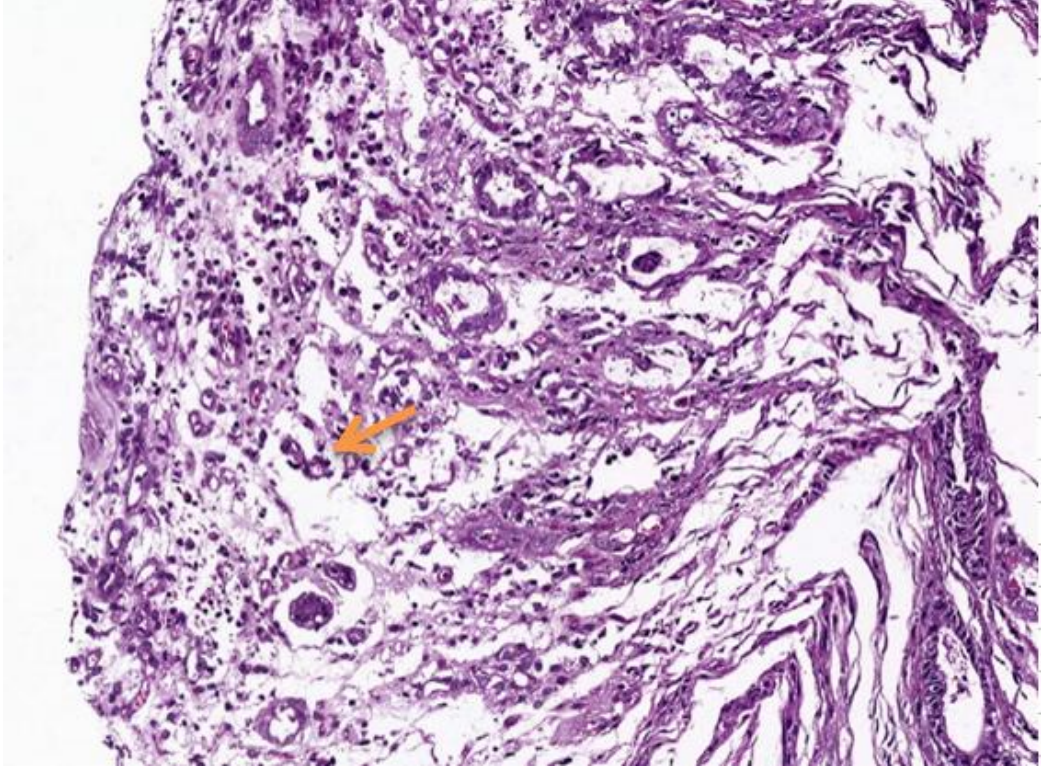
Resim 21. Mukoza bezleri arasında pembe renkte ödematöz sıvı (Vaka 17)



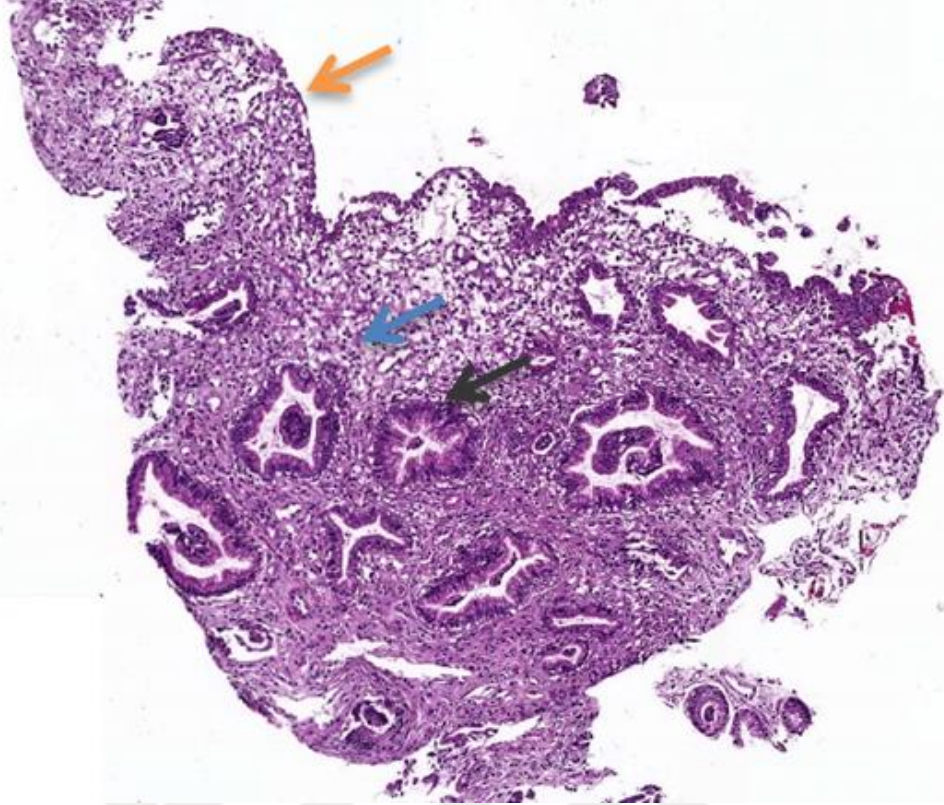
Resim 22. Mide bezleri içerisinde warthin starry pozitif spiroket yapıları (Vaka 17)



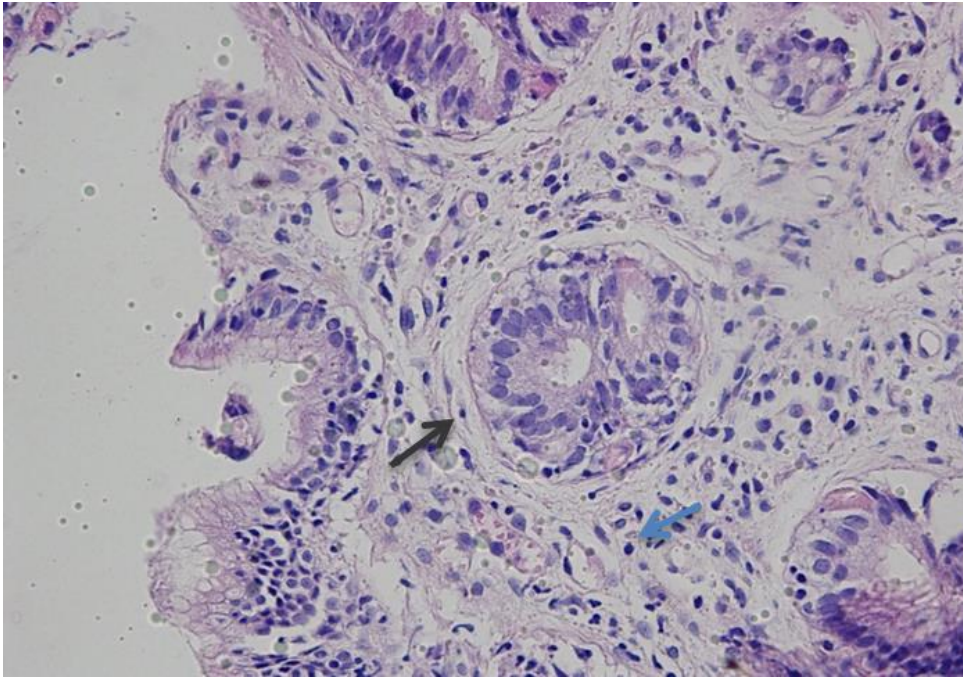
Resim 23. Mide bezleri içerisinde warthin starry pozitif spiroket yapıları (Vaka 17)



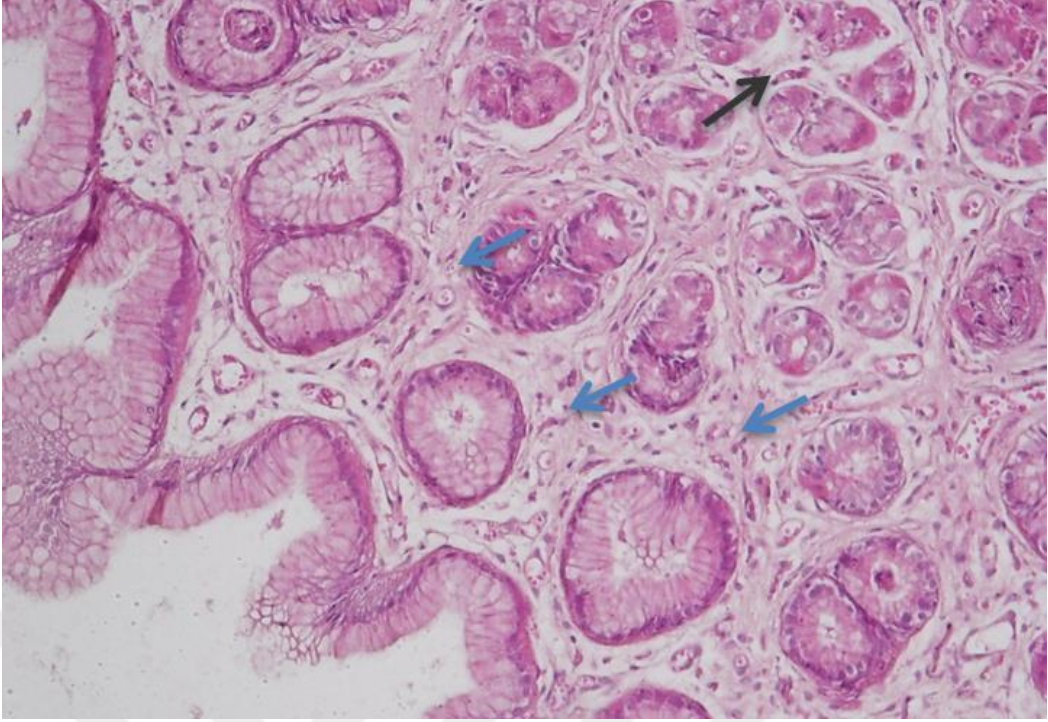
Resim 24. Kronik atrofik gastrit: mukozada ödem, yagısal hücre infiltrasyonları epitelyal deskuamasyon (Vaka 19)



Resim 25. Kronik atrofik gastritis: mide bezlerinde atrofi (siyah ok), çok sayıda mononükleer yangı hücresi infiltrasyonu (mavi ok), epitelyal deskuamasyon (turuncu ok) (Vaka 19)



Resim 26. Kronik atrofik gastritis: mide bezlerinde atrofi, bezler çevresinde fibrozis (siyah ok) ve mononükleer hücresel infiltrasyonlar (mavi ok) (Vaka 19)



Resim 27. Kronik atrofik gastritis: mide bezlerinde atrofi (siyah ok), bezler çevresinde fibrozis (mavi ok) ve mononükleer hücresel infiltrasyonlar (Vaka 19)

## 5. TARTIŞMA

Köpeklerde gastrointestinal sistem hastalıkları veteriner klinik ve hastahanelerine başvuruların önemli nedenlerinden birini oluşturmaktadır. Bu hastalıkların bazıları akut karakterli ve kendiliğinden iyileşebilirken, bazıları ise, kronik kusma, regürjitasyon, disfaji, pityalizm, diyare ve kilo kaybı gibi ciddi problemler ortaya çıkarabilmektedir (Jones ve ark, 1989; David ve Micheal, 1989). Gastrointestinal sistem hastalıklarında prognoz ve uygun tedavi için kesin tanı konması gereklidir, ancak çoğu vakada kesin tanı koymak zaman alıcı ve pahalı olabilmektedir (Jones ve ark, 1989; Williams, 1997). Bu çalışmada, gastrik hastalıklı köpeklerde gastroskopinin diagnostik ve terapötik rolünün retrospektif değerlendirilmesi amaçlanmıştır.

Köpeklerde yaş ve cinsiyetin gastrointestinal sistem problemlerinin oluşumunda önemli bir etkiye sahip olduğu bildirilmektedir. Rakha ve arkadaşları (2015), kusma şikâyetinin 3 yaş ve üzeri köpeklerde daha sık ve erkeklerde dişilerden daha fazla görüldüğünü bildirmektedir. Bu çalışmada da incelenen gastrik hastalıklı 25 olguda yaş ortalamasının 4 yaş 9 ay olduğu (57 ay), 3 köpeğin 1 yaşın altında, 14 köpeğin 1-5 yaş arasında, 8 köpeğin ise 5 yaşının üzerinde olduğu belirlendi. Bu durum Rakha ve ark (2015)'in belirttiği gibi gastrointestinal hastalarla ilişkili olduğu fakat olguların 13 tanesinin erkek, 12 tanesinin dişi olması hastalıkların cinsiyete bağlı olmadığını gösterdi.

Gastritis olgularında, hematolojik ve biyokimyasal bulguların değişken olabileceği, bazı olgularda anemi, lökositosis ve eozinofili ile birlikte hipoproteinemi, melena ve metabolik alkalozis görülebileceği bildirilmektedir (Strombeck, 1992; Leib ve ark, 1993; Rodriquez ve ark, 1995; Guilford ve ark, 1996). Bu çalışmada kusma şikâyeti ile değerlendirilen 25 köpeğin hematolojik ve biyokimyasal verilerinin genel değerlendirilmesinde dikkat çeken bir bulguya rastlanılmamıştır. Patel ve arkadaşlarının (2018), belirttiği gibi klinik anormalliğin süresi, şiddeti ve nedeni ile ilişkili olabileceğini düşündürmektedir. Bununla birlikte bu çalışmada incelenen 25 köpeğin 4'ünde serum üre ve kreatin düzeylerinin yüksek olduğu bunun ikisinin renal kökenli, ikisinin ise prerenal nedenlerle ilişkili olduğu belirlendi. Bu durum Lidbury ve arkadaşlarının (2009) belirttiği gibi, serum biyokimyasal ve hematolojik incelemelerinin gastrointestinal hastalığın sekonder nedenlerini belirlemek veya gastrointestinal hastalığın metabolik bulgularını tanımlamak için gerçekleştirilmelidir görüşünü desteklemektedir.



Düz ve kontrast radyografiler abdominal rahatsızlıkların olası kaynağını belirlemek için yararlı olmakla birlikte, gastrik hastalıkların doğrulanmasında tatmin edici olmayabilir. (Guarino, 2008). Uygulama kolaylığı ve özellikle gastrointestinal sistemin fonksiyonel değerlendirilmesi açısından sağladığı yararlar, bu yöntemin günümüzde de geçerliliğini korumasını sağlamaktadır. Fakat bu tanı yöntemi önemli bilgiler sağlamasına rağmen bazı durumlarda yetersiz kalmaktadır. Endoskopi mukozal görüntüleme ve biyopsi örnekleri toplamak, tedaviyi yönlendirmek ve prognoza karar vermek için önemli bir görüntüleme yöntemidir (Shaneen ve ark, 2010). Bu nedenle çeşitli gastrointetinal hastalıkların tanı ve prognozunun ayırımında en duyarlı yöntem olarak değerlendirilmektedir. Nitekim bu çalışmada olgularımızdan %84'ünün (21/25) radyolojik değerlendirmesinde mide ve bağırsak görünümleri normal olarak saptanmışken, endoskopik bakıda %12,5 (3/24) normal olarak değerlendirildi. Bu durum Dooley ve arkadaşlarının (1984) gastrointestinal sistem değerlendirmesinde, endoskopinin radyografiye göre daha doğru bir tanı yöntemi olduğu ile ilgili bildiriyle uyumludur.

Non-invaziv olarak değerlendirilen endoskopi uygulamayı yapan hekimin tecrübesi ile çok kısa sürede oldukça fazla bilgi sağlamaktadır. Ancak hemen hemen tüm endoskopik işlemlerin genel anestezi altında uygulanması gerekliliği endoskopinin en büyük dezavantajıdır (Moore, 2003). Gastrik hastalıklarda, hastanın gıda alımının azalması, kusmaya bağlı önemli iyon kayıpları anestezi riskini arttırmaktadır. Gastroskopide propofol ile idame ettirilen anestezi uygulamaları, gerek anesteziye giriş ve çıkış kolaylığı, gerekse güvenilirlik açısından tercih edilmektedir (Koç ve ark, 2004; Vargo, 2004). Ancak propofol anestezisinin, derinliğine bağlı olarak solunumu geçici olarak baskılaması önemli bir komplikasyondur. Bu çalışmada da 23 no'lu olguda propofol infüzyonu sonrasında solunum baskılandı ve buna bağlı olarak endoskopi işlemi örnek alınmadan sonlandırıldı.

Endoskopi uygulamasında, hastanın özefagus ve midesinin tam olarak değerlendirilmesi için, gıda alımının 24-36 saat önceden kesilmesi uygun görülmektedir. Çalışmada, hasta sahipleri gıda alımı ile ilgili olarak uyarılmış olmalarına rağmen, 20 ve 24 olgularda, endoskopik uygulamada tüm midede gıda içeriği izlendi. Bu nedenle çalışmada bu 2 olgudan ve yabancı cisim tespit edilen 4 nolu olgudan histopatolojik biyopsi alınamadı.

Bazı yazarlar endoskopi ile histopatolojik değişiklikler arasında farklılıklar olduğunu bildirmektedirler. Lidbury ve ark (2009) bu farklılığın biyopsi alınmasının zorluğu, alınan biyopsilerin yeri, biyopsilerin fikzasyon ve preparat hazırlanması sırasında geçirdiği işlemler ile ilişkili olabileceğini rapor etmektedirler. Panarelli ve Yantiss (2016) de birçok hastalığın sindirim sisteminde düzensiz dağılımlar oluşturduğunu ve endoskopik bulguların histopatoloji

ile ilişkilerinin zayıf olduğunu belirtmektedirler. Bu çalışmada; örnek alınan 21 köpekten; 12 tanesi (%57,2) histopatolojik olarak akut (3) ve kronik (9) gastritis tanısı alırken, bu köpeklerin 10 tanesinde (%47,6) endoskopik bulgulara rastlanması, Marchesi ve ark (2017)'in da belirttiği gibi endoskopik ve histopatolojik tanı yüzdelerinin birbiri ile uyumlu olduğunu göstermektedir. Bu durum gastritislerin klinik olarak belirlenmesinde endoskopik muayenenin önemini vurgularken, gastritislerin sınıflandırılması ve şiddetinin belirlenmesinde endoskopik muayene ile birlikte, histopatolojik verilerin değerlendirilmesinin gerekli olduğunu göstermektedir.

Gastrik hastalıklarda yoğun bir şekilde tanı amacıyla kullanılan endoskopinin terapötik etkinliğe de sahip olduğu rapor edilmektedir. Simpson (1993), en önemli terapötik kullanım durumlarının, gastrointestinal kanala yerleşen yabancı cisimlerin çıkartılması, beslenme tüpü yerleştirilmesi, balon kateter ile genişletme ve ülseratif alanların direkt gözlemlenerek elektrokoter ile tedavisi olduğunu bildirmektedir. Bu çalışmada midede paket lastiği tespit edilen 4 no'lu olguda, kavrayıcı forseps yardımı ile cerrahi müdahaleye ihtiyaç duyulmadan uzaklaştırılması endoskopinin terapötik etkinliğini ortaya koyan güzel bir örnektir.

## 6. SONUÇLAR VE ÖNERİLER

Gastroskopi; günümüz küçük hayvan hekimliğinde mide mukozasındaki veya lümenindeki anormalliklerin belirlenmesinde, biyopsi örneklerinin alınmasında ve tedavi etkinliklerinin izlenmesinde yaygın olarak kullanılmaktadır.

Bu çalışmada, gastrik hastalıklı köpeklerde retrospektif olarak gastroskopinin diagnostik ve terapötik rolü değerlendirildi.

Sonuç olarak;

1. Gastrik hastalıkların teşhisinde klinik, laboratuvar, röntgen, endoskopik ve histopatolojik muayenelerin birlikte değerlendirilmesinin yararlı olduğu,
2. Gastritislerin sınıflandırılması ve şiddetinin belirlenmesinde endoskopik muayene ile birlikte, histopatolojik verilerin değerlendirilmesinin gerektiği,
3. Gastroskopinin diagnostik önemi kadar terapötik etkinliğinin de veteriner pratikte kullanılmasının önemli olduğu kanısına varıldı.

## KAYNAKLAR

- Alkan Z.** Köpeklerde gastrointestinal sistem hastalıklarının belirlenmesinde klinik, radyografik ve endoskopik bulguların değerlendirilmesi. Ankara Üniversitesi Bilimsel Araştırma Projeleri Kesin Raporu, 2009.
- Blois SL.** Gastrointestinal ulcers in small animals. In: The Merck Manual Medical Library: The Merck Manual of Diagnosis and Therapy, 2008.
- Bonneau NH, Reed JH.** Use of the gastroscope in the dog. *Journal of the American Veterinary Medical Association*, 1972.
- David CT, Micheal LM.** Diseases of The Stomach. In: Textbook of Veterinary Internal Medicine. Ed. Ettinger, SJ. WB Saunders, Philadelphia, 1989, 85.
- Dennis JS, Kruger JM, Mullaney TP.** Lymphocytic/plasmacytic gastroenteritis in cats: 14 cases (1985-1990). *Journal of the American Veterinary Medical Association*, 1992, 200(11), 1712-1718.
- Dixon MF, Genta RM, Yardley JH, Correa P.** Classification and grading of gastritis: the updated Sydney system. *The American Journal of Surgical Pathology*, 1996, 20(10), 1161-1181.
- Dooley CP, Larson AW, Stace NH, Renner IG, Valenzuela JE, Eliasoph J, Colletti PM, Halls JM, Weiner JM.** Doublecontrast barium meal and upper gastrointestinal endoscopy. A comparative study. *Annals of Internal Medicine*, 1984, 101, 538-545.
- Garcia-Sancho M, Rodriguez-Franco F, Sainz A, Mancho C, Rodriguez A.** Evaluation of clinical, macroscopic, and histopathologic response to treatment in nonhypoproteinemic dogs with lymphocytic-plasmacytic enteritis. *Journal Of Veterinary Internal Medicine*, 2007, 21(1), 11-17.
- Gibson TWG.** Gastric dilation and volvulus in small animals. In: The Merck Manual Medical Library: The Merck Manual of Diagnosis and Therapy, 2008.
- Gualtieri M.** Esophagoscopy. The Veterinary Clinics of North America. *Small animal practice*, 2001, 31(4), 605-30.
- Guarino A.** Foreword: ESPGHAN/ESPID evidence-based guidelines for the management of acute gastroenteritis in children in Europe. *Journal of Pediatric Gastroenterology and Nutrition*, 2008, 46, 7-8.

- Guilford WG.** Upper gastrointestinal endoscopy. *Veterinary Clinics of North America: Small Animal Practice*, 1990, 20(5), 1209-1227.
- Guilford WG, Center SA, Strombeck DR, Williams DA, Meyer DJ.** Strombeck's small animal gastroenterology. Third Edit. Saunders Comp, Philadelphia, 1996.
- Güzelbektaş H, Aslan V.** Gastrik Anormallik Olan Köpeklerde Endoskopik Ve Laboratuvar Bulguların Karşılaştırılması. *Selçuk Üniversitesi Dergisi*, 2004.
- Hail EJ.** Small intestinal disease: Is endoscopic biopsy the answer? *Journal of Small Animal Practise*, 1994, 35, 408.
- Hall JA.** Diseases of the stomach. In: Textbook of Veterinary Internal Medicine. Ed: Ettinger, S.J., Feldman, E.C. Inc. W.B. Saunders Co., Philadelphia, 2000, 1154-1182.
- Işık N, Derinbay Ekici Ö, Köse Sİ.** Konya yöresi sokak köpeklerinde dışkı bakısına göre saptanan gastro-intestinal helmintler eurasian, *Journal of Veterinary Science*, 2014, 30, 3, 162-165.
- İnce BF.** Köpeklerde Özefagus ve Mide Hastalıklarında Endoskopik ve Radyografik Bulguların Değerlendirilmesi, 2008.
- Jacobs I, Oram D, Fairbanks J, Turner J, Frost, C, Grudzinskas JG.** A risk of malignancy index incorporating CA 125, ultrasound and menopausal status for the accurate preoperative diagnosis of ovarian cancer. *BJOG: An International Journal of Obstetrics & Gynaecology*, 1990, 97(10), 922-929.
- Jergens AE, Morrison JA, Miles KG, Silverman WB.** Percutaneous endoscopic gastrojejunostomy tube placement in healthy dogs and cats. *Journal Of Veterinary Internal Medicine*, 2007, 21(1), 18-24.
- Johnson L.** Diagnostic and surgical arthroscopy, the knee and other joints, 1981.
- Johnson L.** Small animal bronchoscopy. *The Veterinary clinics of North America: Small animal practice*, 2001, 31(4), 691-705.
- Johnson L.** Tracheal collapse: diagnosis and medical and surgical treatment. *Veterinary Clinics of North America: Small Animal Practice*, 2000, 30 (6), 1253-1266.
- Jones DB, Jargens AE, Guilford WG.** Diseases of the esophagus. In: Textbook of Veterinary Internal Medicine. Ed. Ettinger, SJ. WB Saunders Company, Philadelphia, 1989, 83.
- Koç Y, Turgut K, Şen İ, Alkan F, Birdane FM.** Persistent Right Aortic Arch and Its Surgical Correction in a Dog. *Turkish Journal of Veterinary and Animal Sciences*, 2004, 28, 441– 446.

- Leib MS, Saunders GK, Moon ML, Mann MA, Martin RA, Matz ME, Nix B, Smith MM, Waldron DR.** Endoscopic diagnosis of chronic hypertrophic pyloric gastropathy in dogs. *Journal of Veterinary Internal Medicine.* 1993, 7 (6), 335-41.
- Lidbury JA, Suchodolski JS, Steiner JM.** Gastric histopathologic abnormalities in dogs: 67 cases (2002–2007). *Journal of the American Veterinary Medical Association,* 2009, 234(9), 1147-1153.
- Lucena R, Ignacio R, Santisteban JM, Ginel PJ, Novales M, Gomez-Villamandos R.** Romifidine-propofol-halothane anesthesia for endoscopic exploration of the digestive tract in dogs. *Canine Practice,* 2000, 25(3), 8-11.
- Luna LG.** Manual of histologic staining methods of the Armed Forces Institute of Pathology. McGraw-Hill Book Co. New York, 1968.
- McGrotty Y.** Medical management of acute and chronic vomiting in dogs and cats. *In practice,* 2010, 32(10), 478.
- Magne ML, Tams TR.** Laparoscopy: instrumentation and technique. *Small Animal Endoscopy,* Missouri, 1999, 397-408.
- Marchesi MC, Timpano CC, Busechian S, Pieramati C, Rueca F.** The concordance between endoscopic and histological diagnosis in 114 dogs affected by gastric disease. *Veterinaria Italiana,* 2017, 53(4), 309-313.
- Mason NJ, Michel KE.** Subcutaneous emphysema, pneumoperitoneum and pneumoretroperitoneum after gastrostomy tube placement in a cat. *Journal of the American Veterinary Medical Association,* 2000, 216(7), 1096-1099.
- Matz ME, Leib MS, Monroe WE, Davenport DJ, Nelson LP, Kenny JE.** Evaluation of atropine, glucagon, and metoclopramide for facilitation of endoscopic intubation of the duodenum in dogs. *American Journal Of Veterinary Research,* 1991, 52(12), 1948-1950.
- Michaels A, Levy C.** Endoscopic and surgical management of primary sclerosing cholangitis. *The Medscape Journal of Medicine,* 2008, 10(10), 242.
- Mitchell KD.** Gastritis in small animals. In: *The Merck Manual Medical Library: The Merck Manual Of Diagnosis And Therapy,* 2008.
- Moore LE.** The advantages of endoscopy. *Clinical Techniques in Small Animal Practice,* 2003, 18 (4), 250-253.
- Noone KE.** Rhinoscopy, pharyngoscopy, and laryngoscopy. *The Veterinary clinics of North America. Small animal practice,* 2001, 31(4), 671-689.

- Panarelli NC, Yantiss RK.** The importance of biopsy sampling practices in the pathologic evaluation of gastrointestinal disorders. *Current opinion in gastroenterology*, 2016,32, 374-381.
- Patel PK, Patel SK, Dixit SK, Rathore RS.** Gastritis and Peptic Ulcer Diseases in Dogs: A Review. *International Journal of Current Microbiology and Applied Sciences*, 2018, 7(3), 2475-2501.
- Rakha GM, Abdl-Haleem MM, Farghali HA, Abdel-Saeed H.** Prevalence of common canine digestive problems compared with other health problems in teaching veterinary hospital, Faculty of Veterinary Medicine, Cairo University, Egypt. *Veterinary world*, 2015, 8(3), 403.
- Rey JR, Axon A, Budzynska A, Kruse A, Nowak A.** Guidelines of the European Society of Gastrointestinal Endoscopy (ESGE) antibiotic prophylaxis for gastrointestinal endoscopy. *European Society of Gastrointestinal Endoscopy*, 1998, 30(3), 318-324.
- Rodriquez A, Rodriquez F, Pena L, Flores JM, GonzaAÖS MC.** Eosinophilie gastroenteritis syndrome in a dog. *Veterinary Quarterly*, 1995, 17, (1): 34-36.
- Roth L, Walton AM, Leib MS, Burrows CF.** A grading system for lymphocytic plasmacytic colitis in dogs. *Journal of Veterinary Diagnostic Investigation*, 1990, 2(4), 257-262.
- Shaheen M, Zaman A, Muhee A.** Clinical, Endoscopic and Therapeutic Studies on Canine Gastritis. *Intas Polivet*, 2010, 11(2).
- Shumway R, Broussard JD.** Maintenance Of Gastrointestinal Endoscopes. *Clinical Techniques In Small Animal Practice*, 2003, 18(4), 254-261.
- Simpson KW.** Gastrointestinal endoscopy in the dog. *Journal of Small Animal Practice*, 1993, 34(4), 180-188.
- Stasi K, Melendez L.** Care and cleaning of the endoscope. *The Veterinary clinics of North America: Small animal practice*, 2001, 31(4), 589-603.
- Strombeck DR, Guilford WG.** Small animal gastroenterology (No. Ed. 2). Wolfe Publishing Ltd.. 1991.
- Strombeck DR.** Chronic gastritis, gastric retention and gastric neoplasms. In: Small Animal Gastroenterology. Ed. Strombeck, DR; Davis, CA. Philadelphia, 1992.
- Twedt DC.** Perspectives on gastrointestinal endoscopy. *Veterinary Clinics of North America: Small Animal Practice*, 1993, 23(3), 481-495.
- Vargo JJ.** Propofol-mediated Gastrointestinal Endoscopy. *Techniques in Gastrointestinal Endoscopy*, 2004, 6 (2): 60 – 64.

**Warkel RL, Luna LG, Helwig EB.** A Modified Warthin-Starry Procedure at Low p H for Melanin. *American Journal of Clinical Pathology*, 1980, 73(6), 812-815.

**Willard MD, Lovering SL, Cohen ND, Weeks BR.** Quality of tissue specimens obtained endoscopically from the duodenum of dogs and cats. *Journal of the American Veterinary Medical Association*, 2001, 219(4), 474-479.

**Willard MD.** Colonoscopy, proctoscopy, and ileoscopy. *The Veterinary clinics of North America: Small animal practice*, 2001, 31(4), 657-69.

**Williams AD.** Gastrointestinal Endoscopy, WSAVA, 8SAVA and FECAVA Congress, International Convention Centre, Birmingham, UK. 1997

**Zoran DL.** Gastroduodenoscopy in the dog and cat. *The Veterinary Clinics of North America: Small Animal Practice*, 2001, 31(4), 631-56.





## EKLER

**MİDE** Normal  Yabancı cisim  Kitle  Polip(ler)  Parazit(ler)   
Lezyonların bölgeleri: Organ içi  Vücut  Çentik  Antrum  Pylorus   
Biyopsilerin bölgeleri: Organ içi  Vücut  Çentik  Antrum  Pylorus

Lezyon	Num.	Yorumlar
Lumen yeteri kadar şişmedi		
Hiperemi/vaskülarite		
Ödem		
Renk değişimi		
Aşınma		
Kanama		
Epitel kaybı/ülser		
İçerik (mukus/safra/gıda)		
Gastroözofageal sfinkter		
Scope pylorusa geçebildi mi?		
Diğer		

**DUODENUM/BOŞ BARSAK** Normal  Yabancı cisim  Kitle  Polip  Parazit(ler)   
Papillalar görüldü mü? Evet  (Hangi? \_\_\_\_\_) Hayır

Lezyon	Num.	Yorumlar
Lumen yeteri kadar şişmedi		
Hiperemi/vaskülarite		
Ödem		
Renk değişimi		
Aşınma		
Doku		
Kanama		
Epitel kaybı/ülser		
Lakteal genişleme		
İçerik (mukus/safra/gıda)		
Diğer		

Numaralandırma: Normal = 0 Hafif = 1 Orta = 2 Şiddetli = 3

Açıklamalar ve Önciller: \_\_\_\_\_

\_\_\_\_\_

Endoskopistin imzası: \_\_\_\_\_



This standard form was developed by the WSAVA Gastrointestinal Standardization Group (Drs Washabau, Willard, Hall, Jergens, Day, Mansell, Wilcox, Minami, Guilford, and Biltzer) with sponsorship from Hill's Pet Nutrition

## ÖZGEÇMİŞ

**Soyadı, adı** : Egeden Evrim  
**Uyruk** : T.C.  
**Doğum yeri ve tarihi** : İstanbul, 29.05.1979  
**Telefon** : 0530 403 55 04  
**E-mail** : evrimmayauzay@gmail.com  
**Yabancı dil** : İngilizce

### Eğitim

Derece	Kurum	Mezuniyet tarihi
Y. Lisans	Adnan Menderes Üniversitesi	
Lisans	Uludağ Üniversitesi	30.01.2003

### İş deneyimi

Yıl	Yer/kurum	Ünvan
2006-....	Ada veteriner poliklinik	Veteriner Hekim