



T.C.
BURSA ULUDAĞ ÜNİVERSİTESİ
TIP FAKÜLTESİ
TIBBİ PATOLOJİ ANABİLİM DALI

KRONİK LENFOSİTİK TİROİDİTİN IGG4 İLİŞKİLİ HASTALIK İLE
İLİŞKİSİNİN RETROSPEKTİF OLARAK ARAŞTIRILMASI

Dr. Ziya KOKARAĞAÇ

UZMANLIK TEZİ

BURSA – 2020



T.C.
BURSA ULUDAĞ ÜNİVERSİTESİ
TIP FAKÜLTESİ
TIBBİ PATOLOJİ ANABİLİM DALI

KRONİK LENFOSİTİK TİROİDİTİN IGG4 İLİŞKİLİ HASTALIK İLE
İLİŞKİSİNİN RETROSPEKTİF OLARAK ARAŞTIRILMASI

Dr. Ziya KOKARAĞAÇ

UZMANLIK TEZİ

Tez Danışmanı: Doç. Dr. Özlem SARAYDAROĞLU

BURSA – 2020

İÇİNDEKİLER

ÖZET	iii
ABSTRACT	v
KISALTMALAR	vii
GİRİŞ	1
1. Genel Özellikler	1
2. Tiroidin Embriyolojisi, Anatomisi, Histolojisi ve Fizyolojisi	2
2.1. Embriyoloji	2
2.2. Anatomi	3
2.3. Histoloji	4
2.4. Fizyoloji	5
3. Tiroid glandına karşı gelişen otoantikolar	9
3.1. Tiroglobulin reseptör antikoru	9
3.2. Tiroid peroksidaz reseptör antikoru	9
3.3. Tiroid stimüle edici hormon reseptör antikoru	9
4. Tiroidin Hormonal Bozuklukları	10
4.1. Hipertiroidi	10
4.2. Hipotiroidi	11
5. Tiroidin Enflamatuar Bozuklukları (Tiroiditler)	12
5.1. Akut tiroidit	12
5.2. Subakut (granülomatöz) tiroidit	13
5.3. Palpasyon tiroiditi	14
5.4. Kronik lenfositik tiroidit	14
5.5. Kronik otoimmün tiroidit	16
5.6. Riedel tiroiditi	18
6. IgG4-ilişkili Hastalık	19
6.1. Genel bilgiler	19
6.3. Patogenez	21
6.4. Tanı	25
6.5. Ayırıcı tanı	26
6.6. Tedavi	27

6.7. Tedavi takibi	28
7. IgG4-İlişkili Otoimmün Tiroid Hastalığı	28
7.1. IgG4-Tiroiditi	29
GEREÇ VE YÖNTEM	32
8. Olguların Seçimi ve Biyopsi Raporlarının Değerlendirilmesi	32
9. İmmünohistokimyasal Yöntem	33
9.1. İmmünohistokimyasal boyama tekniği	33
9.2. İmmünohistokimyasal boyama sonuçlarının değerlendirilmesi	34
10. İstatistiksel Değerlendirme.....	35
BULGULAR.....	36
11. Kronik Lenfositik Tiroiditin Alt Sınıflandırması	36
12. Klinik ve Laboratuvar Verilerinin Karşılaştırılması.....	36
13. Histopatolojik Verilerin Karşılaştırılması.....	39
14. İmmünohistokimyasal Verilerin Karşılaştırılması.....	41
TARTIŞMA VE SONUÇ.....	54
KAYNAKLAR	62
ŞEKİLLER LİSTESİ.....	70
TABLolar LİSTESİ.....	72
RESİMLER LİSTESİ.....	73
TEŞEKKÜR	74
ÖZGEÇMİŞ.....	75

ÖZET

IgG4-ilişkili hastalık (IgG4-IH) iki binli yıllarda tanımlanmış, pek çok organ sistemini tutan, yoğun lenfoplazmositer infiltrasyon içinde artmış IgG4 pozitif plazma hücreleri içeren, fibrozis ile karakterize otoimmün bir hastalıktır.

Kronik lenfositik tiroidit, tiroid bezinde lenfosit infiltrasyonu gösteren pek çok hastalığı kapsayan histopatolojik bir tanımlamadır.

Literatürde IgG4-IH'in tiroid bezini tutabildiğini gösteren yayınlar mevcuttur. Bu tutulum sonucu IgG4-Tiroiditi denen yeni bir antite tanımlanmıştır.

Çalışmamızın amacı kronik lenfositik tiroidit tanısı verdiğimiz hastaların tiroid dokularını immünohistokimyasal olarak inceleyip; IgG4-ilişkili ve IgG4-ilişkisiz olarak ayırarak bu iki grubu histopatolojik, serolojik ve klinik farklılıkları açısından araştırmaktır.

Çalışmamızda Uludağ Üniversitesi Tıp Fakültesi Patoloji Anabilim Dalı'nda 2017-2019 yılları arasında KLT tanısı almış 84 olgu incelenerek immünohistokimyasal olarak IgG4-ilişkili ve ilişkisiz olarak iki gruba ayrıldı.

IgG4-ilişkili olarak değerlendirilen 9 olguda, diğer 75 olguya göre immünohistokimyasal olarak IgG4 pozitif plazmosit sayısı, IgG4/IgG pozitif plazmosit oranları (sırasıyla $p<0,0001$, $p<0,0001$); histopatolojik olarak lenfoplazmositer infiltrasyon, fibrozis (sırasıyla $p<0,0001$, $p<0,0001$); serolojik olarak anti-Tiroid peroksidaz ve anti-Tiroglobulin düzeyleri (sırasıyla $p<0,0001$, $p<0,0001$); klinik olarak hipotiroidi sıklığı açısından anlamlı bir yükseklik ($p<0,0001$) saptanırken; lenfoid folikül formasyonu, eşlik eden benign lezyonlar, tiroid bezi ağırlıkları, yaş ve cinsiyet ile anlamlı bir farklılık olmadığı görülmüştür.

Sonuç olarak çalışmamızda IgG4-Tiroiditin kronik lenfositik tiroiditlerin kalanına göre anlamlı histopatolojik, immünohistokimyasal, klinik ve serolojik farklılıkları olduğu ortaya konmuştur. Yeni bir tiroidit grubu olarak

kabul edilmesi için genetik ve immünolojik farklılıklarının ortaya konacağı yeni çalışmalarla konunun incelenmesi gerekmektedir.

Anahtar Kelimeler: IgG4-ilişkili hastalık, IgG4-Tiroiditi, kronik lenfositik tiroidit, Hashimoto tiroiditi, IgG4



ABSTRACT

A RETROSPECTIVE STUDY OF CHRONIC LYMPHOCYtic THYROIDITIS' RELATION WITH IGG4-RELATED DISEASE

IgG4-Related disease (IgG4-RD) is a newly recognised autoimmune disease characterized with fibrosis and increased IgG4-positive plasma cells in dense lymphoplasmocytic infiltration which involves many organ systems.

Chronic lymphocytic thyroiditis is a histopathological description which includes many diseases that show lymphocyte infiltration in the thyroid gland.

In the literature, there are publications showing that IgG4-RD can involve the thyroid gland. As a result of this involvement, a new entity called IgG4-Thyroiditis is defined.

The aim of this study was to investigate the thyroid tissues of patients with chronic lymphocytic thyroiditis and immunohistochemically divide them as IgG4-related and not IgG4-related; and investigate histopathological, serological and clinical differences of these two groups.

In our study, 84 patients diagnosed with chronic lymphocytic thyroiditis between 2017-2019 at Uludağ University Faculty of Medicine Pathology Department were examined and immunohistochemically divided into two groups as IgG4-related and unrelated.

In the 9 cases evaluated as IgG4-related as opposed to other 75 cases: immunohistochemically number of IgG4-positive plasmocytes, IgG4 / IgG-positive plasmocyte ratios ($p < 0.0001$, $p < 0.0001$ respectively); histopathologically lymphoplasmocytic infiltration, fibrosis ($p < 0.0001$, $p < 0.0001$ respectively); serologically anti-Thyroid peroxidase and anti-Thyroglobulin levels ($p < 0.0001$, $p < 0.0001$ respectively); clinically, a

significant increase in the frequency of hypothyroidism ($p < 0.0001$) was detected. There was no significant difference between lymphoid follicle formation, accompanying benign lesions, thyroid gland weights, age and gender.

In conclusion, it was found that IgG4-Thyroiditis has significant histopathological, immunohistochemical, clinical and serological differences compared to the rest of chronic lymphocytic thyroiditis. In order to be accepted as a new thyroiditis group, it is necessary to examine the subject with new studies that will reveal genetic and immunological differences.

Keywords: IgG4-related disease, IgG4-thyroiditis, chronic lymphocytic thyroiditis, hashimoto's thyroiditis, IgG4

KISALTMALAR

- IgG4-İH:** İmmünglobulin G4 ilişkili hastalık
IgG4: İmmünglobulin G4
İHK: İmmünohistokimyasal
KLT: Kronik lenfositik tiroidit
HT: Hashimoto tiroiditi
IgG4-T: IgG4-Tiroiditi
TSH: Tiroid stimüle edici hormon
T4: Tiroksin
T3: Triiyodotirozin
TRH: Tirotropin salgılatıcı hormon
cAMP: Siklik adenozin monofosfat
ER: Endoplazmik retikulum
TG: Tiroglobulin
TREs: Tiroid cevap elementleri
MİT: Monoiyodotirozin
DIT: Diiyodotirozin
PTH: Parathormon
I⁻: İyodür
I²: İyot
NIS: Sodyum-iyodür birlikte taşıyıcı
TPO: Tiroid peroksidaz
TSHR: Tiroid stimüle edici hormon reseptörü
AIDS: Edinilmiş bağışıklık yetersizliği sendromu
HLA-Bw35: İnsan lökosit antijeni-Bw35
MHC-II: Majör doku uyumsuzluk proteini-II
IgG: İmmünglobülin G
TG-RA: Tiroglobulin reseptör antikoru
TPO-RA: Tiroid peroksidaz reseptör antikoru
TSHR-A: Tiroid stimüle edici hormon reseptör antikoru

ANA: Antinükleer antikor
Th2: T-helper 2
Th1: T-helper 1
Treg: T-regülatör
IL-10: İnterlökin-10
TGF- β : Transforming growth faktör-beta
HP: Helikobakter pylori
IL-3: İnterlökin-3
IL-14: İnterlökin-14
IL-13: İnterlökin-13
B memory cells: İmmün sistem hafıza hücreleri
HLA: İnsan lökosit antijeni
CTLA-4: T lenfosit ilişkili antijen-4
TNF- α : Tümör nekroz faktör-alfa
FCRL3: Fc Reseptör benzeri-3
PTPN22: Protein tirozin fosfataz reseptör olmayan tip 22
HE: Hematoksilen-eozin
IPMN: İntraduktal papiller müsinöz neoplazi
BBA: Büyük büyütme alanı
EDTA: Etilen diamin tetra asetik asit
DAB: Diaminobenzidin
IgG4 (+) PH: IgG4 pozitif plazma hücresi
IgG (+) PH: IgG pozitif plazma hücresi

GİRİŞ

1. Genel Özellikler

İmmünglobülin G4 ilişkili hastalık (IgG4-İH) ilk kez 2001 yılında Hamano ve ark. tarafından tanımlanmış otoimmün bir hastalıktır (1).

Otoimmün pankreatitli hastalarda tanımlanmasının ardından, bu hastalığın çeşitli organ ve dokulardaki rolü araştırılmış; pankreas (1), biliyer sistem (2), akciğer (3), retroperiton (4), karaciğer (5), lakrimal bez (6), böbrek (7), orbita (8), mezenter (9), mesane (10), testis (11) aort (12), prostat (13), meme (14), tiroid bezi (15), tükürük bezi (16), mide (17), lenf nodu (18), santral ve periferik sinir sistemi (19), hipofiz bezi (20) ve deri (21) gibi pek çok yeri tutabilen sistemik bir hastalık olduğu ortaya konmuştur.

Etkilenen organda kitle veya şişlik ile birlikte biyokimyasal olarak serum İmmünglobülin G4 (IgG4) düzeyi artışı saptanmaktadır. Histopatolojik incelemede storiform fibrozis ile yoğun lenfoplazmositer infiltrasyon görülmektedir. Bu infiltrasyonun içinde immünohistokimyasal (İHK) olarak artmış sayıda IgG4 pozitif plazma hücreleri izlenmektedir (22).

Kronik lenfositik tiroidit (KLT); Hashimoto tiroiditi (HT), sessiz tiroidit, lenfositik tiroidit gibi tiroid glandında lenfosit infiltrasyonu ile karakterize olan pek çok hastalığı kapsayan histopatolojik bir tanıdır (23).

IgG4-İH'da hipotiroidinin sık görülmesi ile tiroid bezini tutabileceği düşünülmüş (24), 2009 yılında HT'nin bir alt grubu olabileceği yorumunda bulunan ilk çalışma yayınlanmıştır (15).

Sonrasında yapılan çalışmalarda incelenen serilerle histopatolojik ve İHK özelliklerinin yanı sıra; farklı klinik, serolojik ve sonografik özellikleri olduğu da ortaya çıkarılan bu antite "IgG4-Tiroiditi (IgG4-T)" olarak isimlendirilmiştir (25,26).

Bilgimiz dahilinde, hastalığın tanımlandığı uzak doğu haricinde, İngilizce literatüre geçmiş ilk IgG4-T vakası 2014 yılında Luiz ve arkadaşları

tarafından bildirilmiştir (27).

Çalışmamızda KLT tanısı verdiğimiz hastaların tiroid dokularını İHK olarak inceleyip; IgG4-ilişkili ve IgG4-ilişkisiz olarak ayırarak bu iki grubu histopatolojik, serolojik ve klinik farklılıkları açısından araştırmayı amaçladık.

2. Tiroidin Embriyolojisi, Anatomisi, Histolojisi ve Fizyolojisi

2.1. Embriyoloji

Embriyolojik olarak gelişimine ilk başlayan endokrin bez olan tiroid, fertilizasyondan 24 gün kadar sonra oluşumuna başlar (28).

Birinci faringeal arkusun (mandibular arkus) orta hattını tüberkulum impar denen bir çıkıntı ikiye ayırır. Bu tüberkulumun altında foramen caecum bulunur (29). Foramen caecum tabanından gelişen tiroid bezi embriyo büyüdükçe iki loblu bir divertikül şeklinde, gelişmekte olan laringeal kıkırdağı ve hyoid kemiği ventral yönde geçerek, boyunda aşağı doğru yol alır. Tiroid glandı bu yolculuğu süresince dil köküne tiroglossal kanal denen bir kanal ile bağlı kalır (30) (Şekil 1).

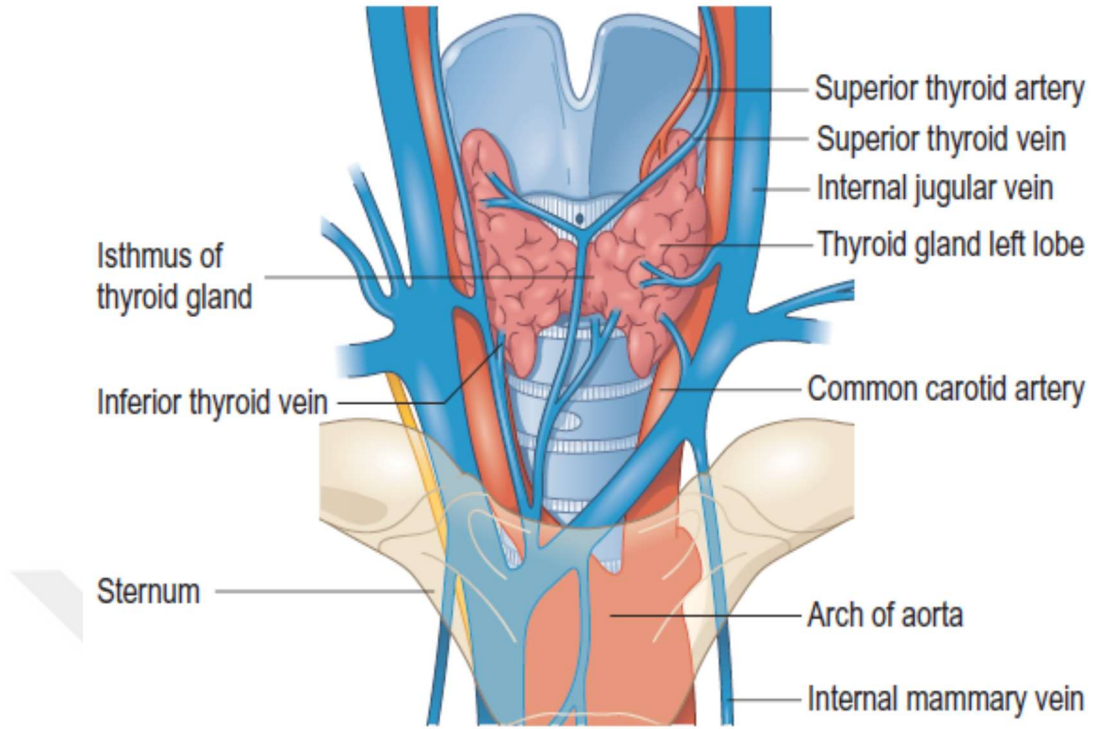
Gelişimin 7. haftasına gelindiğinde çoğu kişideki en son lokalizasyonu olarak trakea önüne yerleşir. Ortada istmus olmak üzere sağ ve sol loblardan oluşan son şeklini alır. Bu süreçte tiroglossal kanal kapanmış olur (30).

İnsanların yaklaşık %50'sinde istmus'un superiorunda uzanan tiroglossal kanalın distal ucundan köken alan bir piramidal lob bulunur (28).

Tiroid taslağını oluşturan endodermal hücreler çoğalır ve bunların oluşturduğu kordonların arasını mezenşim kökenli vasküler bağ dokusu sarar. Böylece tiroid folikül yapılarının oluşumu başlar (28).

Gelişmekte olan tiroid kaudal faringeal kompleks ile birleşir ve bu etkileşimden ultimobrankiyal cisim oluşur. Ultimobrankiyal cisimden ise kalsitonin üretimini yapacak olan parafoliküler hücrelerin geliştiği düşünülmektedir (29).

On birinci haftadan itibaren folikül yapılarında kolloid materyal üretimi ve tiroid hormonu sentezi başlar. İlerleyen haftalarda tiroid stimüle edici



Şekil 2: Tiroid bezinin önden görünümü ve arterial ve venöz damarlanması (32).

Tiroid bezine dakikada 80-120 ml kan getiren arteria thyroidea superior ve arteria thyroidea inferior'un kendi aralarında bol miktarda anastomozu bulunur. Ayrıca %10-20 oranında arteria thyroidea ima denen diğer bir arter de tiroid bezinin kanlanmasına yardımcı olur (31).

Bezin ve trakea'nın ön tarafında bir ağ oluşturan venae thyroidea superior, venae thyroidea media ve venae thyroidea inferior tiroid bezini drene eder. Bu venlerden ilk ikisi venae jugularis interna'ya, sonuncusu ise venae brachiocephalica'ya açılır (31) (Şekil 2).

Bezin lenf damarları sıklıkla arterleri takip ederek yerleşirler. Bu damarlar nodi lymphatici prelaryngeales, pretracheales ve paratracheales'e açılırlar (31).

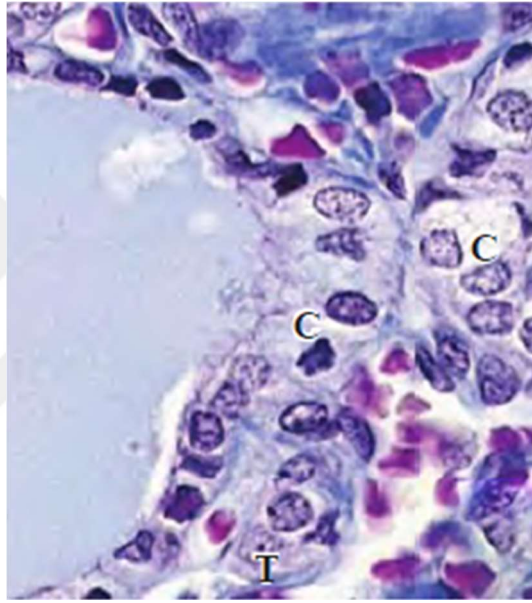
Bezin innervasyonu üst, orta ve alt servikal gangliondan gelen sempatik liflerden sağlanır. Parasempatik lifler ise nervus vagus'tan beze ulaşır (33).

2.3. Histoloji

Tiroid bezi foliküllerinin ortasında çok miktarda inaktif formda hormon depoladığından diğer tüm bezlere göre eşsiz bir özelliğe sahiptir (34).

Tiroid bezinin parankimi santrali hematoksilin-eozin boyamada pembe boyanan, kolloid denen jelatinöz bir materyal ile dolu, birbirlerine bir bazal membran ile bağı, hormon sentezinin hızına göre küboidalden kısa kolumnara kadar değişebilen basit, bir epitel ile döşeli milyonlarca folikül yapısından oluşur (35).

Capsula fibrosa tiroid bezi parankimine doğru ilerler ve bezi lobüllere böler. Capsula fibrosa'nın oluşturduğu kollajenöz ağları kan damarları, lenfatikler ve sinirler takip eder (35).



Şekil 3: Tiroid folikül yapısı (Mallory-trikrom boyası, x400) T: Tirosit, C: C hücresi (35).

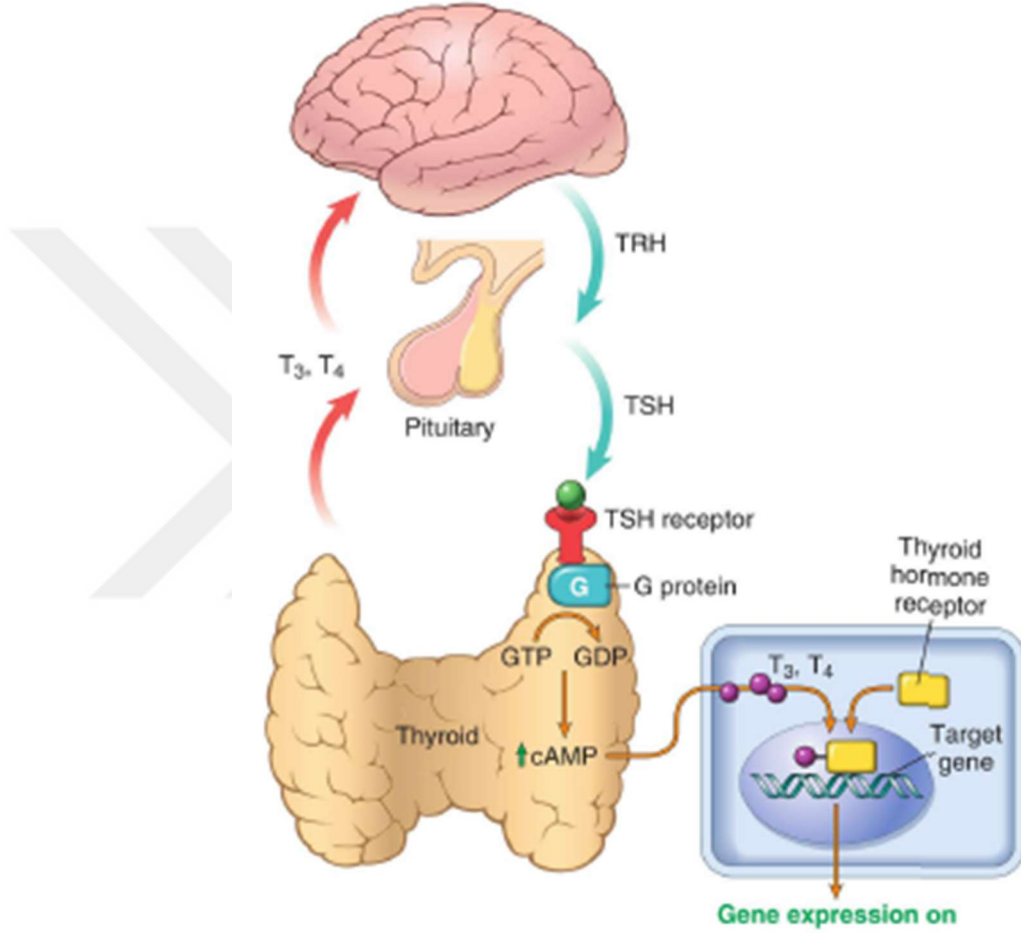
Tirositlerin çekirdeği genelde santralde ve yuvarlak olarak izlenir. Hücrelerin bazali düz endoplazmik retikulumdan, apikali ise golgi kompleksleri ve sekretuar granüllerden zengindir (35).

Nöral krestten köken alan parafoliküler hücre veya C hücreleri denen hücreler foliküler epitelin bazal membranının içinde veya parafoliküler alanda saçılmış olarak bulunurlar. Tirositlerden hafifçe büyüktürler ve daha düşük yoğunlukta boyanırlar. Boyutları da değişkenlik gösterir (35). (Şekil 3)

2.4. Fizyoloji

Tiroid bezinin folikül hücreleri metabolizma hızı üzerine etkili tiroksin (T4) ve triiyodotirozin (T3) olmak üzere iki önemli hormonu salgılar. Ayrıca C hücreleri kalsitonin salgısını gerçekleştirir (36).

Hipotalamustan salınan tiotropin salgılatıcı hormon (TRH) ön hipofizdeki tiotropik hücreleri uyarıp TSH salgılatır. TSH'da tiroid glandında G proteini tipindeki reseptörüne bağlanıp siklik adenozin monofosfat (cAMP) artışı ile gland içi etkilerin oluşumunu sağlar. Bu sayede T₃, T₄ hormonlarının yapımı ve kana salınması hızlanır (37) (Şekil 4).

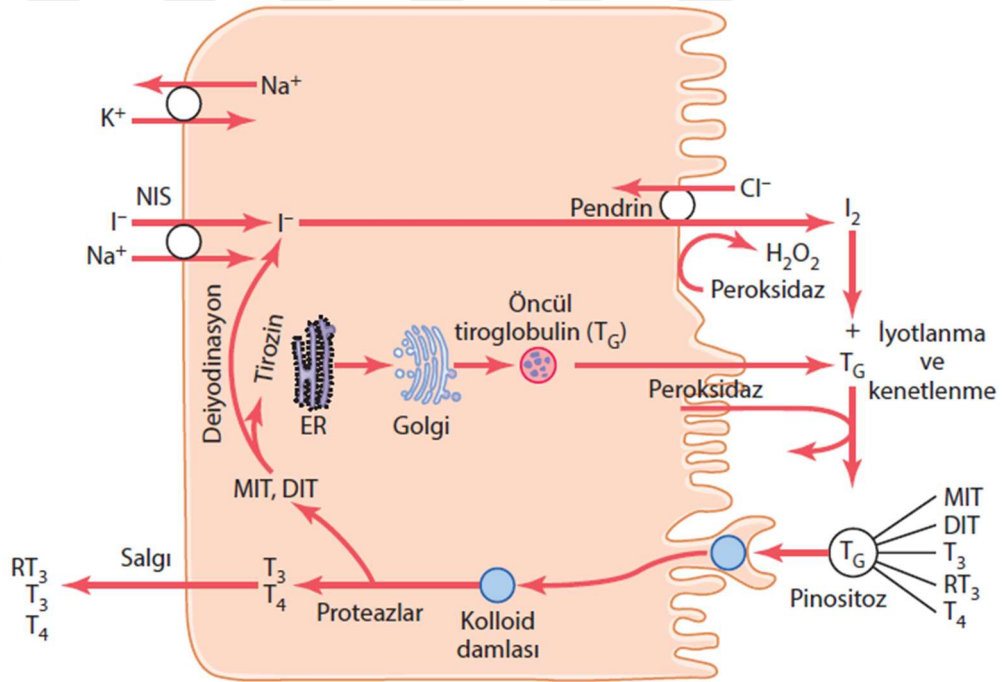


Şekil 4: Hipotalamus hipofiz ve tiroid bezi arasındaki homeostaz arki. Hipotalamustan salınan TRH, ön hipofizdeki tiotropik hücreleri uyarır, bu hücrelerden salgılanan TSH'da G proteini türünde olan TSH reseptörüne bağlanarak hücre içi cAMP miktarının artırılmasını sağlar. Böylece tiroid hormon üretimi ve kana salınımı artar. Kanda artan T₃ ve T₄ düzeyleri ise negatif geri besleme ile hipotalamus ve hipofizi inhibe eder. Periferde T₃ ve T₄ tiroid hormon reseptörlerine bağlanarak hücre içine alınır ve çekirdeğe taşınıp tiroid cevap elementlerini (TREs) oluşturarak transkripsiyonu indükler (37).

Yeterli miktarda tiroksin salgısı için iyodürler şeklinde haftada yaklaşık 1 mg iyot alımı gereklidir. Alınan iyodürler çok hızlı şekilde böbreklerden süzülür, ancak beşte biri kadarı tiroid bezi tarafından yakalanır (36).

Tirositlerdeki endoplazmik retikulum (ER) ve golgi cisimciği içinde tiroglobulin (TG) üretilerek, folikül içine salgılanıp orada depolanır. TG daha sonra iyotla birleşerek tiroid hormonlarını oluşturur. Tiroid hormonları TG'in içinde folikül lümeninde üretilir (36).

İyodun TG içindeki tirozin amino asidi ile birleşebilmesi için okside olması gerekmektedir. Bu işlem için hidrojen peroksit ve peroksidaz enzimi gerekir. Okside iyot, iyodinaz enzimi ile tirozin amino asidine bağlanır. Tirozin önce monoiyodotirozine (MIT), sonra diiyodotirozine (DIT) iyotlanır. Bunlar da birbirleri ile birleşerek tiroksini (T4) oluşturur. Bir molekül MIT ile bir molekül DIT birleşmesi ile de depolanan hormonların yaklaşık 1/15'i kadar olan triiyodotironin (T3) oluşur. Bunlar TG'e bağlı olarak depolanır (36). (Şekil 5)



Şekil 5 : Tiroid bezinin hücresel mekanizmaları (36)

DIT: Diiyodotirozin, ER: Endoplazmik retikulum, I⁻: İyodür iyonu, I²: İyot, H₂O₂: Hidrojen Peroksit, MIT: Monoiyodotirozin, NIS: Sodyum-iyodür birlikte taşıyıcı, RT₃: Ters triiyodotironin, T₃: Triiyodotironin, T₄: Tiroksin, TG: Tiroglobulin

Hormon salınması gerektiğinde folikül hücrelerine kolloidin bir kısmı pinositik veziküller halinde alınır. Lizozomlar bunlarla birleşerek sindirim veziküllerini oluşturur. Proteaz enzimlerinin TG molekülünü sindirmesiyle, T₃ ve T₄ serbest kalarak difüzyon ile kana geçer (36).

Tiroid bezinin salgısının yaklaşık olarak %93'ü T4, %7'si ise T3'den oluşur. Tiroid hormonlarından T4 kana çok daha yoğun oranda salınıyor olmasına rağmen, periferde T4'lerin hemen hepsinden bir iyodür iyonu uzaklaştırılarak T3 oluşturulur. T3'de kendisine afinitesi çok daha fazla olan hücre içi tiroid hormon reseptörlerine bağlanarak metabolik aktiviteyi artırıcı genel etkilerini oluşturur (36).

Tiroid C hücrelerinden üretilen ve salınan kalsitonin, iskelet sisteminde kalsiyum depolanmasını uyarır, ayrıca osteoklastların kemik rezorpsiyonu yapmasını inhibe ederek parathormon (PTH)'a zıt olacak şekilde işlev görür (37).

2.4.1. Tiroid Glandının Önemli Antijenleri

Tiroid glandının en önemli antijenleri TG, tiroid peroksidaz (TPO) ve tiroid stimüle edici hormon reseptör (TSHR) antijenleridir (38).

2.4.1.1. Tiroglobulin

660 kDa'luk homodimerik bir glikoproteindir. Tiroid hormon sentezinde özelleşmiş bir matriks olarak görev alır. Ayrıca inaktif tiroid hormonlarını ve iyodu gerektiğinde kullanılmak üzere depolar. Tiroid folikül hücrelerinin ER'larında üretilip golgilerinden geçerken tersiyer yapısını oluşturur ve folikül içinde kolloid olarak depolanır. TG'in tiroid folikül fonksiyonunda bir düzenleyici olduğu düşünülmektedir. Tiroid hormonu sentezinin yapılabilmesi için düzgün tersiyer yapıda TG ile kompleks protein sistemleri gerekir (39).

TG molekülünün merkezinde "region II" olarak adlandırılan bir alan bulunur. Otoimmün tiroid hastalarında sıklıkla bulunan tiroglobulin reseptör antikoru (TG-RA) bu alanı tanıyarak TG'e bağlanır (40).

2.4.1.2. Tiroid Peroksidaz

Eski adı mikrozomal antijen olan 107 kDa'luk oldukça büyük, yuvarlak, glikolize, hücre membranında lokalize bir hemoproteindir. Folikül lümenine bakan ekstraselüler bir ucu, kısa bir membranöz kısmı ve sitoplazmik kuyruk bölgesi vardır. TG'in iyodizasyonunda ve tiroid hormonlarının oluşmasını sağlamada görevlidir (38).

Tiroid peroksidaz reseptör antikoru (TPO-RA) en sık, TPO'ın immüno-dominant bölgesini tanıyarak bağlanır (39).

2.4.1.3. Tiroid stimüle edici hormon reseptörü

G proteini ile ilişkili reseptör ailesinin bir üyesidir. Lösünden zengin ekstraselüler bir ucu, transmembranöz kısmı ve intraselüler parçası olan bir proteindir (38). Aktivasyonu cAMP üretimini uyararak tiroisitlerin büyümesini ve fonksiyon görmesini sağlar (39).

TSHR adipositler, over, testis, kemik iliği gibi farklı dokularda düşük düzeyde de olsa eksprese edilmektedir. Tiroid dışı dokulardaki ekspresyonunun işlevleri henüz tam olarak anlaşılamamıştır (41).

3. Tiroid glandına karşı gelişen otoantikorlar

3.1. Tiroglobulin reseptör antikoru

Tiroid hastalıklarının tanısındaki değeri TPO-RA'ndan daha düşüktür. Artışı ile tiroid hormon düzeyleri arasında tam bir korelasyon bulunmadığından taramada kullanılması önerilmez ancak otoimmün tiroid hastalığı şüphesi fazla ise düzeylerine bakılmalıdır (39). Ayrıca tiroid papiller karsinomunun nüks ve relaps izleminde takibi önerilmektedir (42).

Çoğunluğu IgG yapısında olan tiroglobulin reseptör antikoru (TG-RA) kompleman sistemini aktive edemez, dolayısıyla otoimmün tiroid hastalıklarının patogenezinde önemli bir rol almadığı düşünülmektedir (40).

3.2. Tiroid peroksidaz reseptör antikoru

Tiroid disfonksiyonunun göstergesi olan bu antikor hem otoimmün tiroiditlerde hem de Graves hastalığında artmış olarak görülür (38).

Sensitivitesi %100'e yakın olmakla birlikte normal popülasyonun %10 kadarında artmış olarak saptanabileceği akılda tutulmalıdır (39).

Otoimmün tiroid hastalıklarında TG-RA'na göre daha iyi bir belirteç olduğu kabul edilmektedir (43).

3.3. Tiroid stimüle edici hormon reseptör antikoru

Tiroid stimüle edici hormon reseptör antikoru (TSHR-A) Graves hastalığının en önemli belirtecidir. TSHR'ünü uyaran ve bloke eden olmak

üzere iki türü vardır. Bloke eden türü otoimmün tiroiditli hastaların %10'u ile 15'i kadarında saptanabilir (44).

4. Tiroidin Hormonal Bozuklukları

4.1. Hipertiroidi

Dolaşımdaki T3 ve T4 düzeyinin artışına bağlı olarak oluşan klinik duruma “tirotoksikoz” denmektedir. En yaygın olarak tiroid glandının hiperfonksiyonu nedeniyle görüldüğünden hipertiroidizm ile eş anlamlı olarak kullanılır. Ancak her zaman tiroid hormonunun artmış üretimi ile değil, önceden üretilen hormonun salınımına veya tiroid dışı bir kaynağa bağlı olarak da görülebilir (37).

En yaygın hipertiroidi nedenleri Graves hastalığı, multinodüler guatr ve hiperfonksiyone tiroid adenomlarıdır (39) (Tablo 1).

Tablo 1: Tirotoksikoz nedenleri

Hipertiroidizm ile birlikte görülen	
Primer	Graves hastalığı Hiperfonksiyone (toksik) multinodüler guatr Hiperfonksiyone (toksik) adenom İyotla indüklenen hipertiroidi Neonatal tirotoksikoz (maternal Graves hastalığına bağlı)
Sekonder	TSH-sekrete eden pitüiter adenom*
Hipertiroidizm ile birlikte görülmeyen	Granülomatöz tiroidit Subakut lenfositik tiroidit Struma ovarii Ekzojen tiroksin alımına bağlı

* TSH artışı ile karakterizedir (diğer tüm nedenlerde TSH baskılanır)

Klinikte artmış bazal metabolizma hızına bağlı semptomlar görülür. İlk etkilenen sistem kardiyovasküler sistemdir. Taşikardi ve kardiyomegali yanı sıra sempatik sinir sisteminin aşırı aktivitesi sonucu tremor, hiperaktivite ve anksiyete ile de sık karşılaşılır. Musculus superior tarsalis'in aşırı uyarılmasına bağlı gözler daha büyük görünür. Bu bulgu sadece Graves'te görülen proptosis ile karıştırılmamalıdır. Hipertiroidinin bir diğer bulgusu iskelet sisteminde kemik yıkımının uyarılmasına bağlı kırıklar görülebilmesidir. En önemli klinik durum tiroid fırtınası denen ağır hipertiroidi durumudur, medikal bir acildir, genellikle Graves'li hastalarda görülür (39).

Hipertiroidi tanısı çok erken evrelerden itibaren TSH salgısı baskılandığı için klinik ve laboratuvar sonuçları ile genellikle kolayca konur. Sekonder hipertiroidi tanısı için TRH stimülasyon testi de gerekebilir (37). Tedavisinde anti-tiroidal ilaçlar (metimazol gibi) verilebilir, radyoaktif iyot ile ablasyon veya subtotal tiroidektomi yapılabilir (45).

4.2. Hipotiroidi

Hipotiroidi oldukça yaygındır ve tiroidin en yaygın klinik bozukluğudur. En sık tiroid hormon üretimindeki fonksiyonel veya yapısal bir bozukluk nedeniyle (primer) görülür. Ancak hipofizden TSH veya hipotalamustan TRH üretimi eksikliğine bağlı yani sekonder olarak da görülebilir (37,39).

Primer hipotiroidi konjenital, otoimmün veya iyatrojenik olabilir. Hipotiroidinin en yaygın sebebi; tüm dünyada iyot eksikliği, gelişmiş ülkelerde ise HT ve tiroid ablasyon tedavisidir (37,39) (Tablo 2).

Her yaştan ve cinsiyetten insanı etkileyebilmekle birlikte hastaların büyük çoğunluğu kadınlardır (39).

Hipotiroidi kliniği nedenden bağımsız olarak yorgunluk, letarji, mental fonksiyon bozukluğu, depresyon, kilo alma, konstipasyon gibi semptomlara sebep olur. Konuşmada ve hareketlerde yavaşlama, hiporefleksi, bradikardi gibi bulgular verir (39).

Tablo 2: Hipotiroidi nedenleri

Primer Hipotiroidi	İyot eksikliği Otoimmün hipotiroidi (Hashimoto tiroiditi) Radyoaktif iyot tedavisi sonrası Tiroidektomi sonrası Bazı ilaçlar (lityum vs.) İnfiltratif hastalıklar (amiloidoz, skleroderma) Genetik defektler (PAX8, FOX1, TSH-R mutasyonları) Dishormonogenetik guatr (konjenital)
Sekonder Hipotiroidi	Pitüiter bozukluk Hipotalamik bozukluk

PAX-8: Paired box 8, FOX1: Forkhead box 1

Hipotiroidi tanısı yüksek serum TSH düzeyleri (>10 mU/L) ve düşük serbest T4 düzeyleri ile konur. Ayrıca TSH düzeyleri artmış (>4 mU/L) ama serbest T4 düzeyleri normal olan subklinik hipotiroidi şeklinde de gözlenebilir. Hastalık geniş bir klinik spektrumda görülebilir. Subklinik hipotiroidisi olanlar hiç semptom göstermez ya da hafif semptomlar izlenebilirken, geç yakalanan olgularda tanı miksödem koması ile konabilir (39).

5. Tiroidin Enflamatuvar Bozuklukları (Tiroiditler)

Tiroidit terimi bir tür tiroid enflamasyonunu içeren oldukça farklı tiroid bozukluklarını kapsar (46).

5.1. Akut tiroidit

Akut tiroidit nadirdir ve çoğunlukla bir enfeksiyöz etkenle oluşmakla birlikte radyoterapi tedavisi sonrasında da karşılaşılabılır. Hastalıkla en sık karşılaşılan gruplar yetersiz beslenen çocuklar, düşkün yaşlılar, immün-yetersiz kişiler ve boyunda travma öyküsü olan sağlıklı bireylerdir (47).

Çocukluk çağında en sık piriform sinüs fistülü gibi konjenital anomalisi olanlarda görülür (46). Rekürren akut tiroiditin en sık nedeni de piriform sinüs fistülüdür (45).

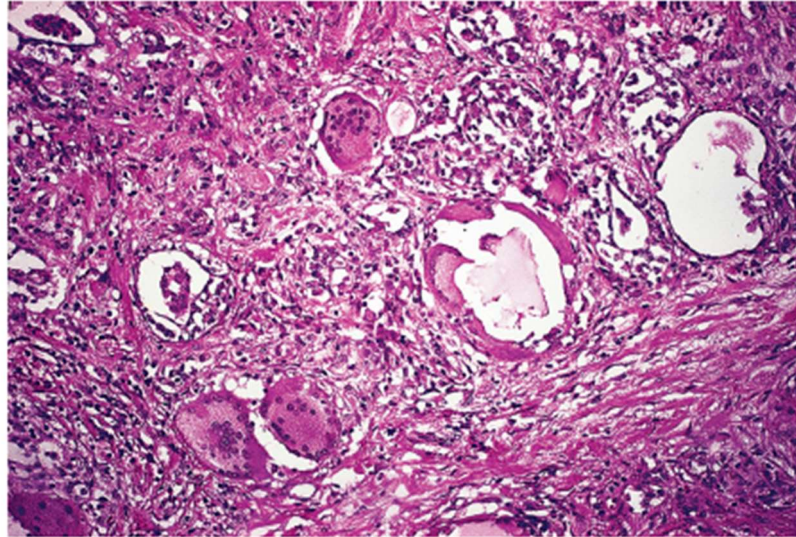
En sık enfeksiyöz etkenler stafilokoklar ve pnömokoklardır. Gram negatif bakteriler ve mantarlar (özellikle kandida türleri) görülebilir. Viral etkenler nadir de olsa edinilmiş bağışıklık yetersizliği sendromu (AIDS) hastalarında sitomegalovirüslerin enfeksiyon yapabileceği bildirilmiştir (45).

Süpüratif olan ve olmayan formları bulunabilen akut tiroiditin en sık morfolojik bulgusu nötrofilik infiltrasyon ve nekrozdur. Süpüratif formlar apse oluşumuna neden olabilir (45).

En iyi tanı koyma metodu ince iğne ile tiroidden materyal alıp; sitolojik inceleme yapmak ve mikrobiyolojik etken açısından kültür yapmaktır. Tedavide medikal tedavi ve apse varlığında cerrahi olarak boşaltılması genelde yeterlidir (45).

5.2. Subakut (granülomatöz) tiroidit

Subakut tiroidit, granülomatöz tiroidit, dev hücreli tiroidit, De Quervain tiroiditi, subakut granülomatöz tiroidit veya ağrılı subakut tiroidit olarak bilinen hastalıktır (45).



Şekil 6: Subakut tiroidit (HE, x100) (45). Dev hücreler ve granülom yapıları

İnsan lökosit antijeni-Bw35 (HLA-Bw35) ile ilişkili bulunan hastalık, orta yaşlı kadınlarda boğaz ağrısı, yutkunmada ağrı ve palpasyonda belirgin sertlik bulguları ile kendini gösterir (46). Başlangıç fazında folikül epitelinin hasarına bağlı kana kolloid sızması sonucu T3 ve T4 yüksekliği ile tirotoksikoz bulguları gözlenebilir (45). Bu ilk bulgular ortadan kalktıktan sonra çoğu hastanın kliniği düzelir ancak hastaların yaklaşık %5-9'u arasında bası bulguları ve hipotiroidizm görülebilir (47).

Makroskopik olarak asimetric tutulum sonucu kliniği karsinom ile karışabilir. Mikroskopik olarak yoğun enflamasyon ile yabancı cisim tipi dev hücreleri içeren, sıklıkla foliküller tarafından çevrelemiş granülomlar görülür (45) (Şekil 6).

Etken olarak viral enfeksiyonlar öne sürülmüş ve hatta epidemiler şeklinde karşımıza çıkabileceği iddia edilmiştir (47). Ancak hastalığın etyolojisi hala kesin olarak kanıtlanamamıştır (45).

5.3. Palpasyon tiroiditi

Multifokal granülomatöz folikülit olarak da bilinen palpasyon tiroiditi, adından anlaşılacağı şekilde elle manipülasyonun sık ve/veya şiddetli yapılması sonucunda ortaya çıkar (45).

Çeşitli nedenlerle opere edilen hastalarda tiroid spesmenlerinin %85-95'inde görülebilir (47). Mikroskopik olarak fokal alanlarda kolloidi bozularak dağılmış tiroid foliküllerinin yerini, çoğunluğu histiyositlerin oluşturduğu yabancı cisim tipi dev hücreleri içeren iltihabi hücre infiltrasyonu alır (45).

5.4. Kronik lenfositik tiroidit

Otoimmün tiroidit ve HT ile eş anlamlı olarak kullanılmaktaydı. Sadece tiroiddeki lenfosit infiltrasyonunun varlığı ile otoimmün tiroidit tanısı konamayacağı için günümüzde bu kullanım şekli terkedilmiştir (45).

Mizukami ve arkadaşları 601 olgu üzerinde yaptıkları çalışmada kronik lenfositik tiroidit hastalarını 4 gruba ayırmışlardır (23) (Tablo 3). Bu sınıflandırma tiroiddeki lenfositik infiltrasyonu sınıflandırmada sağlam bir çatı oluşturduğundan halen değerini korumaktadır.

Tablo 3: Kronik lenfositik tiroiditin histolojik sınıflandırması

Kronik tiroidit, oksifilik		Diffüz hücresele infiltrasyon: Orta - şiddetli Oksifilik epitelyal deęişiklikler Fibrozis: Orta - şiddetli
Kronik tiroidit, karma		Diffüz hücresele infiltrasyon: Orta Foliküler epitelyal deęişiklikler: Deęişken (oksifilik, hiperplastik veya normal) Fibrozis: Hafif – orta
Kronik tiroidit, fokal	Hafif	Fokal hücresele infiltrasyon Hücresele infiltrasyonun yaygınlığı <%10
	Orta	Fokal hücresele infiltrasyon Hücresele infiltrasyonun yaygınlığı <%10-50
	İleri	Fokal hücresele infiltrasyon Hücresele infiltrasyonun yaygınlığı > %50
Kronik tiroidit, hiperplastik		Fokal hücresele infiltrasyon Diffüz hiperplastik epitelyal deęişiklikler: Hafif – şiddetli

Kronik tiroiditin oksifilik grubunda hastalar sıklıkla hipotiroidiktir. Karma grubunda hastalar hipotiroidik, ötiroidik veya hipertroidik olabilir. Hiperplastik grubunda lenfosit infiltrasyonuna glandüler hiperplazi eşlik etmekte ve hastalar genelde hipertroidik olmaktadır. Fokal grubunda hastaların çoęu ötiroidiktir. Bu tür fokal bir lenfositik infiltrasyon genellikle tümörlere eşlik eder ve non-spesifiktir (23,47).

Sınıflandırmanın oksifilik ve karma grubu kronik otoimmün tiroiditler denen hastalık grubuna uymaktadır (48). Bu hastalık grubu bölüm 5.5'de detaylı olarak anlatılmıştır.

Karma olarak geçen grup günümüzde lenfositik tiroidit şeklinde de isimlendirilmektedir. Parankim hasarının eşlik etmedięi lenfosit infiltrasyonu görülmektedir. Germinal merkezler mevcuttur ancak azdır, onkositik deęişiklikler fokal olarak izlenebilir ve fibrozis hafiftir (45).

Tiroid parankimindeki fokal lenfositik infiltrasyon çeşitli nedenlerle yapılan tiroidektomi spesmenlerindeki oldukça yaygın bir bulgudur (49). Otopsi serileri fokal lenfositik infiltrasyonun kadınlarda daha fazla olduğunu ve yaşla arttığını göstermektedir (50).

5.5. Kronik otoimmün tiroidit

Tiroidin otoimmün hastalıkları sıklıkla hipertiroidik Graves hastalığı ve hipotiroidik tiroiditler (HT ve Riedel tiroiditi) şeklinde birbirinin fenotipik zıttı olarak karşımıza çıkmaktadır. Ayrıca daha nadir olarak karşımıza çıkan postpartum tiroidit ve sessiz tiroidit de bu hastalık spektrumunda kabul edilmektedir (38).

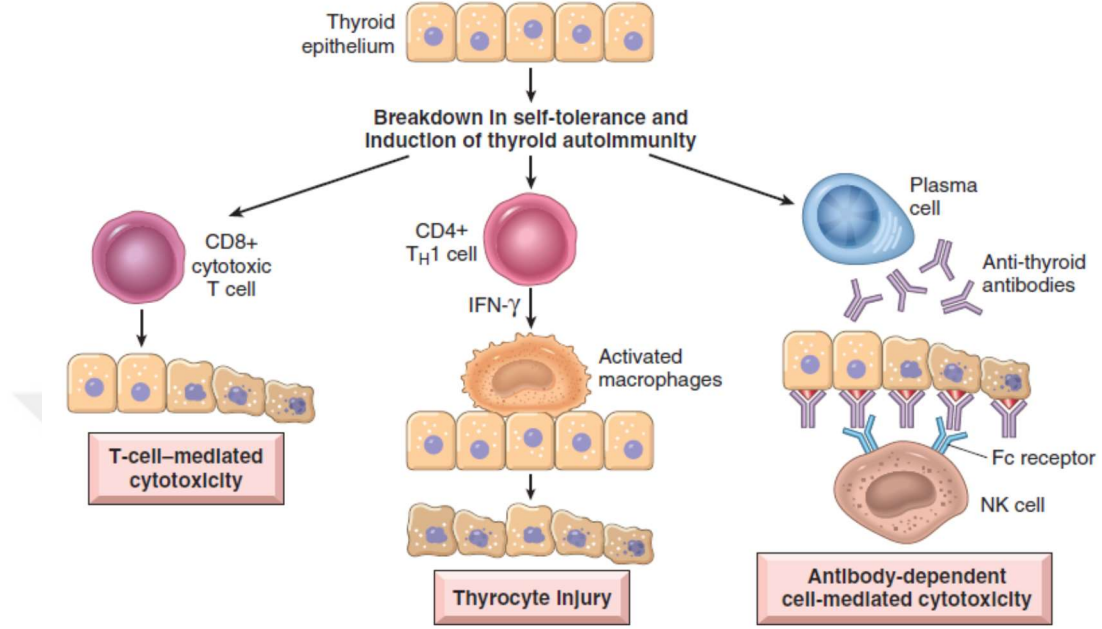
Bu hastalık grubu genel popülasyonda oldukça yaygın görülmekte ve sıklıkla kadınları tutmaktadır (51). Son meta analizler otoimmün hipotiroidizm insidansının erkeklerde yılda 80/100.000, kadınlarda yılda 350/100.000 olduğunu rapor etmektedir (51).

Lenfositik tiroidit ve HT'nin, otoimmün tiroiditler denen immün sistem aracılı hastalığın farklı fazlardaki organ tutulumunu temsil ettiği görüşü yaygınlık kazanmaktadır (45).

Histopatolojik olarak otoimmün tiroidit tanısında germinal merkez formasyonu da içeren lenfositik infiltrasyon izlenmelidir. Basitçe sınıflandırmak gerekirse parankim hasarı yok veya sınırlı miktarda ise lenfositik tiroidit, yoğun parankim hasarına onkositik değişiklikler eşlik ediyorsa HT tanısı uygun olur (48).

Otoimmün tiroiditin patogenezinde hem humoral hem de selüler immünite mekanizmaları rol alır. İmmün toleransın immünolojik, genetik ve çevresel faktörlerin birleşimi ile azaltılması otoimmün tiroidit sonucunu doğurmaktadır. Asıl tetikleyici olayın enfeksiyonlara veya toksinlere bağlı olarak otoimmünitenin uyarılması olduğu düşünülmektedir. Hasarlanmış tiroisitler yeni epitoplara oluşturur ve majör doku uyumsuzluk proteini-II (MHC-II) pozitif antijen sunan hücreler tiroide yerleşir. Tiroid spesifik antijenleri sunmaları sonucunda da CD4 ve CD8 pozitif T hücreleri ile Immünglobulin G (IgG) antijenini üreten B hücrelerinin tiroid içinde çoğalmasına neden olurlar.

Bu hücreler de otoimmün enflamatuar prosesin oluşmasına yol açarlar (52) (Şekil 7).



Şekil 7: Otoimmün tiroiditin patogenezi. Tiroid antikorlarının uyarısıyla T-hücre aracılı sitotoksiste, lokal salınan sitokinlerin etkisi veya antikor bağımlı hücre aracılı sitotoksiste ile tiroid glandındaki enflamatuar proses hızlanır ve tiroisitlerin yıkımı/fonksiyon kaybı gerçekleşir (36). (HT örnek alınarak gösterilmiştir.)

5.5.1. Hashimoto tiroiditi

1912 yılında Hashimoto tarafından tiroid bezinin şişmesi ve belirgin parankimal hasarının olması olarak tanımlanıp "struma lenfomatoza" olarak isimlendirilmiştir (53).

40 yaş üstü kadınlarda sıktır. Diffüz, sert tiroid büyümesi (guatr) ile karakterizedir. Trakeal veya özofageal bası bulguları eşlik edebilir. Başlangıçta hafif bir hipertiroidizm görülse de sonuçta hipotiroidi gelişir (46).

Klinik tanısı için hipotiroidi bulguları, tiroid antijenlerine karşı gelişmiş antikorların varlığı ve tiroid ultrasonundaki azalmış ekojenitenin gösterilmesi gereklidir. Tanıda günümüzde tiroid ince iğne aspirasyon sitolojisi ve radyoaktif iyot alımı testi sık kullanılmamaktadır (54).

Makroskopide glandın kesit yüzeyleri sarımsı gri renkte olup belli belirsiz nodüler yapılar içermektedir. Bu görünüm reaktif bir lenf noduna benzer (45).

Mikroskopisinde folikül epitelinin oksifilik değışiklikleri ve lenfositik infiltrasyon dikkati çeker. Plazma hücrelerinin de eşlik ettiği T hücresi ağırlıklı lenfositik infiltrasyon lobüllerin çevresini sarar ve germinal merkezler oluşturur (55). Tiroid folikülleri sıklıkla atrofiktir ancak fokal alanlarda rejeneratif hiperplazi gösterebilir. Foliküllerin çoğunu granüllü ve eozinofilik sitoplazmalı büyük hücreler (Hürthle hücreleri) çevreler. Ayrıca nadiren kronik enflamasyona sekonder geliştiğı düşünölen skuamöz hücre adaları görölebilir (45).

HT'nin tedavisinin şekline hastalık şiddeti ile karar verilir. Hafif vakalara tedavi gerekmez, izlemi yapılır; hipotiroidi klinik hal almışsa tiroid hormon takviyesi verilir. Şayet bası bulguları belirgin hale gelmiş ise veya malignite kuşkusunu oluşursa total veya subtotal tiroidektomi kaçınılmazdır (54).

Tiroid lenfoması, Hürthle hücreli neoplaziler ve papiller tiroid karsinomu, HT'nin komplikasyonları olarak kabul edilmektedir (56).

5.5.1.1. Hashimoto tiroiditinin varyantları

Fibröz varyant Hashimoto tiroiditi: 1974 yılında Katz ve Vickery tarafından tarif edilmiştir. HT'ne parankimin üçte birinden fazlasını kaplayan fibrozisin eşlik etmesiyle karakterizedir (57).

Riedel tiroiditinden fibrozisin daha hyalen tipte olması ve tiroid dışına yayılım yapmaması ile ayrılır (57). Ancak Riedel tiroiditi ile birlikte görölebileceğı akılda tutulmalıdır (58).

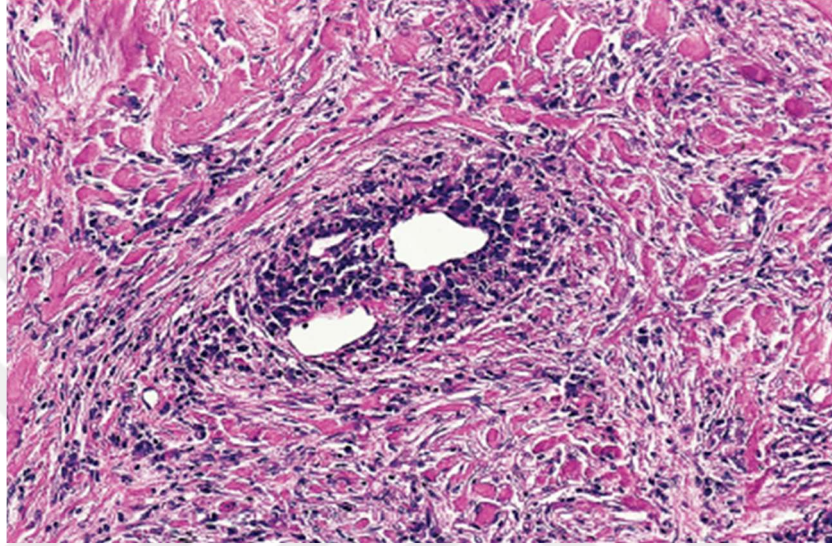
IgG4-Tiroiditi (IgG4-T): Bölüm 7.1.'de ayrıntılı olarak bahsedilecektir.

5.6. Riedel tiroiditi

İleri yaştaki erişkin hastaları etkileyen son derece nadir bir tiroidit formudur. Riedel struma, fibröz tiroidit ve invaziv tiroidit olarak da bilinir. Asimetrik büyümüş tiroid bezi görölür. Sıklıkla dispne eşlik eder. Palpasyonda ele taş sertliğinde kitle gelir. Cerrahi sırasında ve makroskopide tiroid glandının tutulmuş alanlarını kesebilmek oldukça zordur (45).

Mikroskopik incelemede, asimetrik tutulumdan ötürü normal alanların yanında tutulmuş alanlar görölür. Fibroblastların ve myofibroblastların aktif proliferasyonu sonucu storiform büyüme, yoğun kollajen birikimi ve fibrozis

oluşur. Lenfosit ve plazma hücrelerinden oluşan iltihabi infiltrasyon görülür. Fibrozis ile çevrelenmiş venöz damarların duvarları obliteratif flebit denen tipik bir enflamasyon gösterir. Bu yapının görülmesi tanıda önemlidir (45) (Şekil 8).



Şekil 8: Riedel tiroiditinde görülen obliteratif flebit yapısı (45).

Riedel tiroditinin de IgG4-İH spektrumunda olduğu kabul edilmektedir (59).

Tedavide kortikosteroidler erken yakalanan hastalarda işe yarayabilmekle birlikte çoğu vakada semptomları rahatlatmak amacıyla ve anaplastik tiroid karsinomu şüphesini kesin olarak bertaraf edebilmek için cerrahi müdahale gerekir (45).

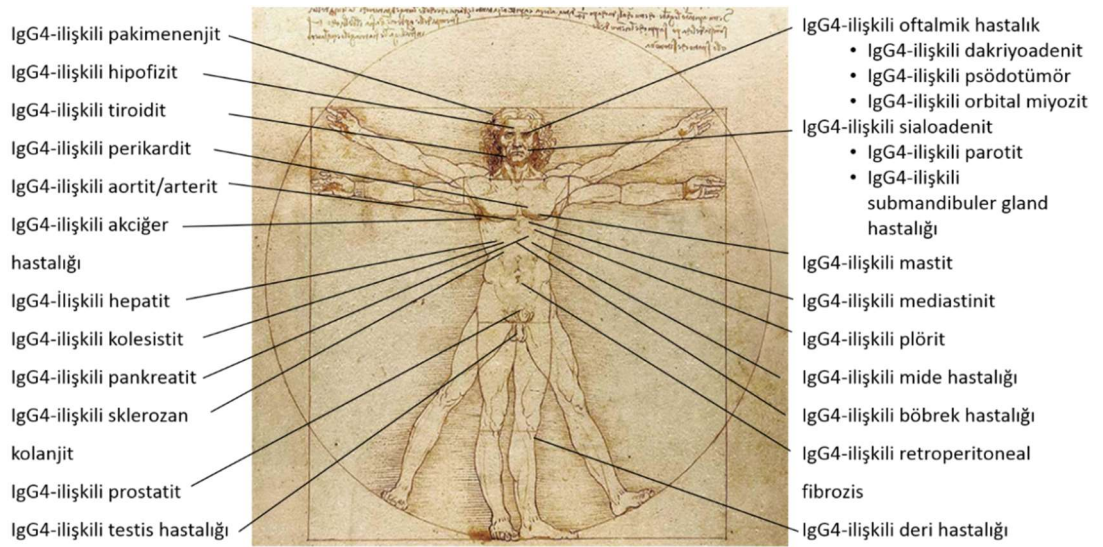
6. IgG4-İlişkili Hastalık

6.1. Genel bilgiler

İlk olarak sklerozan pankreatitli hastaların serum IgG4 düzeylerinin yüksek olmasıyla gündeme gelmiş bir antidedir (1). 2003 yılında Kamisawa ve ark. otoimmün pankreatitin sistemik bir hastalığın organ tutulumu olduğunu öne sürerek, bu sistemik hastalığı IgG4-ilişkili otoimmün hastalık olarak

tanımlamışlardır (60). “Hiper-IgG4 sendromu”, “IgG4-İlişkili sistemik hastalık” gibi isimlerle de anıldıktan sonra 2010 yılında şimdiki adını almıştır (22,61)

Daha sonra yapılan çalışmalarla pankreasın yanı sıra, biliyer sistem (2), akciğer (3), retroperiton (4), karaciğer (5), lakrimal bez (6), böbrek (7), orbita (8), mezenter (9), mesane (10), testis(11) aort (12), prostat (13), meme (14), tiroid bezi (15), tükürük bezi (16), mide (17), lenf nodu (18), santral ve periferik sinir sistemi (19), hipofiz bezi (20) ve deri (21) gibi pek çok yeri tutabildiği gösterilmiştir. (Şekil 9)



Şekil 9: IgG4-ilişkili hastalığın tutulum yaptığı organ ve dokuların Leonardo Da Vinci'nin “L'uomo vitruviano” çizimi üzerinden şematik gösterimi.

IgG4-İH ile ilgili olarak son yıllarda farklı ülkelerden yapılan çalışmalardan yayınlanan kohort çalışmaları ile Behçet hastalığı gibi sadece bir coğrafik bölgeye sınırlı olmadığı gösterilmiştir. Ancak uluslararası kabul görmüş tanı kriterlerinin yokluğu ve dünyada klinisyenler arasındaki tanınırlığının hala düşük olması nedeniyle coğrafya, ırk gibi özelliklere ne kadar bağlı olduğu hakkında kesin yorum yapabilmek mümkün değildir (62).

Kohort çalışmaları verilerine göre 1,6:1 ile 4:1 arasında değişen erkek predominansı göstermekte, cinsiyete bağlı organ tutulumları arasında ufak farklar görülebilmektedir (62). Özellikle baş-boyun bölgesi tutulumları her iki cinsiyeti de eşit tutmaktadır (63). Sistemik tutulum varlığı (çoklu organ tutulumu) %41 ile %88, tanı anındaki ortalama yaş ise 50,3 ile 62 arasında

değişmektedir (62). Ancak 10 yaşında bile tanı alan vaka bildirilmiştir (64). Japonya için prevalans 6/100.000 civarında bulunmuştur (65). Diğer bölgeler için prevalans verisi henüz yoktur ancak hastalığın bilinirliği arttıkça benzer prevalans oranlarına ulaşılacağı düşünülmektedir (66). Literatürde hastalığın insidansı ile ilgili bilgiye rastlanmamıştır.

6.2. Klinik

Bir veya daha fazla organda açıklanamayan büyümeler olması halinde IgG4-İH'in akla getirilmesi gerekir (67). Tutulan organa göre çok farklı semptom ve bulgular verebilmektedir (66,68) (Tablo 4). Major organ tutulumu oldukça sıktır ve organ yetmezliği dahi görülebilir (67).

Tablo 4: IgG4-ilişkili hastalığın lokalizasyonlarına göre semptom ve bulguları

Orbita	Orbital dokuda şişme ve proptozis
Lakrimal bez	Glandlarda şişme ve sekresyon üretiminde yetersizlik
Tükürük bezi	Glandlarda şişme ve sekresyon üretiminde yetersizlik
Tiroid bezi	Hipotiroidi, ağrı, şişlik, disfaji, dispne
Karaciğer	Sağ üst kadranda ağrısı ve sarılık
Safra Kesesi	Sarılık, kolestaz ve kaşıntı
Büyük damarlar	Dispne, göğüs ağrısı
Retroperiton	Yan ağrısı, periferik ödem
Böbrek	Hematüri, proteinüri, kronik böbrek yetmezliği
Deri	Papülonodüler lezyonlar, purpura

En sık hepato-pankreatiko-biliyer sistem tutulur. Hastalarda ortalama olarak iki organ tutulmaktadır (69).

Henüz geniş kapsamlı çalışmalar bulunmamakla birlikte IgG4-İH ile takipli hastalarda çeşitli organ malignitelerinin genel popülasyondan daha sık bulunduğunu bildiren yayınlar mevcuttur (70,71).

6.3. Patogenez

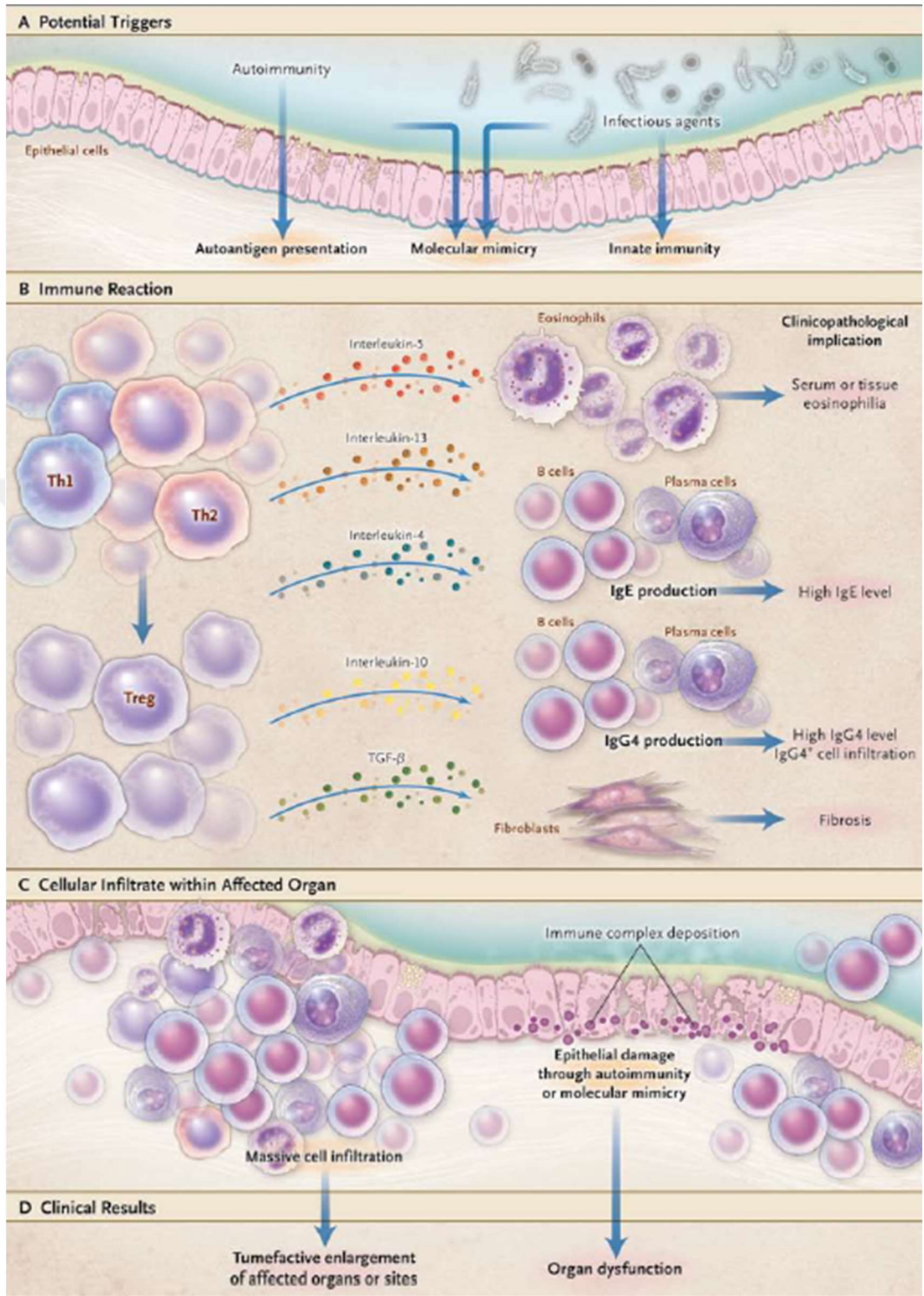
IgG4-İH'in immünite aracılı bir hastalık olduğu düşünülmektedir ancak patogenezini hala tam olarak aydınlatılamamıştır (67). Hastalığın prototipi olan pankreas üzerine yapılan çalışmalarda hastalarda antinökleer

antikor (ANA), laktoferrin, karbonik anhidraz II ve IV, tripsinojenler ve pankreatik sekretuar tripsin inhibitörünün hedef olduğu saptanmıştır (72–75). Bu çalışmalar otoimmün bir zemini işaret etmektedir. Karma B ve T hücreli lenfosit infiltrasyonu ve IgG4 üreten plazma hücrelerinin varlığı da immünite aracılı patogenezi işaret etmektedir (76). Ayrıca galektin-3'ü de sorumlu otoantijenlerden biri olarak gösteren çalışmalar mevcuttur (77)

IgG4 üretimi T-helper 2 (Th2) tarafından kontrol edilmektedir. Predispozan nedenler sonucu oluşan T-helper 1 (Th1) aracılı enflamatuar yanıtın uzun süreli olması, Th2 ağırlıklı enflamasyonun oluşmasına neden olur. Th2, T-regülatuar (Treg) hücreleri uyarır. Bu uyarım dokularda germinal merkezlerin oluşumu ve Treg hücrelerinden interlökin-10 (IL-10) ve transforming growth faktör-beta (TGF- β) 'nın salınmasından sorumludur. Sonuçta B hücreleri IgG4 üreten plazma hücrelerine dönüşecek şekilde uyarılır (67,78). IgG4 antikorlarının patojenik mi yoksa yan ürün mü olduğu konusu henüz açıklığa kavuşmamıştır (78). Ancak bu prosesin sonucunda organ disfonksiyonu ve fibrozis dokularda görülen genel etkilerdir (79) (Şekil 10).

Patogeneizde tetikleyici olarak bakteriyel etkenlerden helikobakter pylori (HP) enfeksiyonu da suçlanmaktadır. HP'nin α -karbonik anhidrazı ile insan karbonik anhidraz II'si ve HP'nin plazminojen-bağlayıcı proteini ile pankreatik asiner hücrelerde bulunan ubikuitin-protein ligaz 3'ün bir komponenti arasında benzerlikler mevcuttur (80). Yapılan bir çalışma otoimmün pankreatitli hastaların çoğunda HP'nin plazminojen-bağlayıcı proteinine karşı gelişmiş antikorların bulunduğunu göstermiştir (81).

Yeterli tedaviye rağmen relaps saptanan hastalarda, relaps nedeni olarak immün sistem hafıza hücreleri (B memory cells)'nin immünsüpresif tedavi sürecinden sağ çıkabilmesi gösterilmektedir (82).



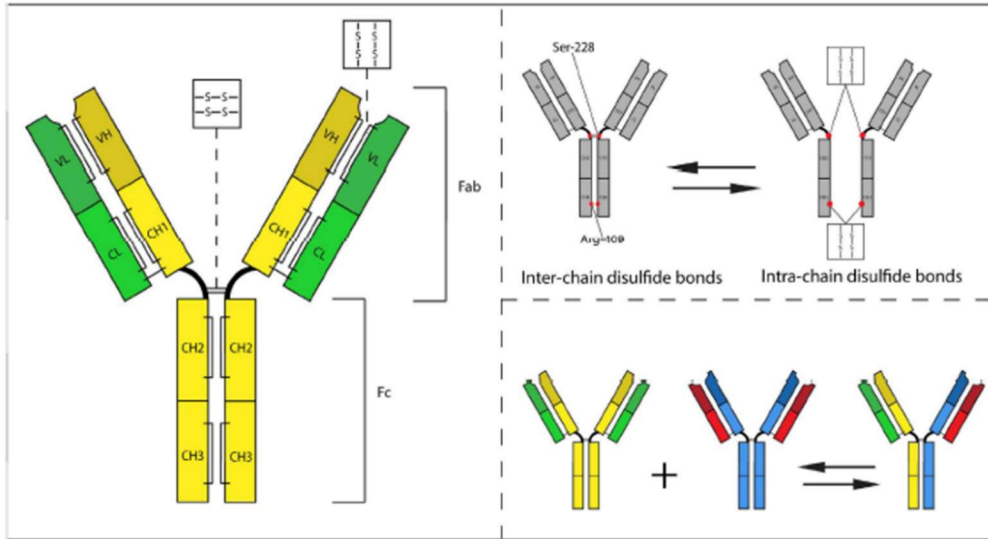
Şekil 10: IgG4-IH'da patogenez ve klinikopatolojik korelasyon (83).

A) Otoimmünite ve enfeksiyöz ajanların potansiyel tetikleyiciler olduğu düşünülmektedir. **B)** Önce Th2 sonra Treg baskın enflamasyondan interlökin-3 (IL-3), interlökin (IL-14), IL-10, interlökin (IL-13) ve TGF-β salgılanarak eozinofili, İmmünglobülin E (IgE), IgG4 artışı sağlanır ve fibroblastlar uyarılarak fibrozis gelişir. **C)** Yoğun enflamatuar hücre infiltrasyonu ve epitel hasarı oluşur. **D)** Bu yoğun infiltrasyonun ve epitel hasarının sonucu olarak etkilenen organ fonksiyonları bozulur ve organ hiperlaziye uğrar.

Genetik deęişikliklere bakıldığında Japon popülasyonunda insan lökosit antijeni (HLA) gen gruplarından DRB1*0405 ve DRB1*0401'e (84), Koreli'lerde DQβ1-57'ye (85); non-HLA gen gruplarından sitotoksik T lenfosit ilişkili antijen-4 (CTLA-4), tümör nekroz faktör-alfa (TNF-α) ile Fc Reseptör benzeri-3 antikor (FCRL3), protein tirozin fosfataz reseptör olmayan tip 22 (PTPN22) ve CD40'a sahip olanlarda hastalık sıklığının arttığı gösterilmiştir (86–88).

6.3.1. IgG4

IgG'nin 1-4 arası numaralanan 4 farklı izotopu mevcuttur. IgG4 toplam serum IgG'sinin %3-7 kadarını oluşturmaktadır ve düzeyleri genel olarak stabildir. Yarılma ömrü ise 21 gündür (89).



Şekil 11: IgG4'ün moleküler yapısı ve Fab-arm deęişimi. Zincir içi ve zincir arası disülfid bağları IgG4'ün yapısını oluşturur. Ser-228 ve Arg-409 aminoasitleri arası zincir içi bağlar, zincir arası hale gelince IgG4 bölünmüş olur (90).

IgG4 bu alt tiplerin en ilginçidir. IgG4'lerin Fc-Fc kolları arasındaki disülfid bağları, Fab-kol deęişimine neden olur. Bu da disülfid bağlarını zayıflatarak, immün kompleksler oluşturamayan antikorların oluşumunu sonuçlandır. Ayrıca dięer IgG'lerin Fc kısımları ile bağlanarak onları da inhibe eder (79,91) (Şekil 11). Özetle IgG4 C1q reseptörlerine çok düşük afinite gösterir ve klasik kompleman şelalesini aktive etmez (91). Sonuç olarak ana rolü Fc-aracılı immüniteyi baskılayarak enflamasyonu azaltmaktır (92).

6.4. Tanı

IgG4-İH hastalık için halen uluslararası kabul görmüş tanı kriterleri oluşturulamamıştır (62). Önerilen tanı kriterlerinin arasında kapsamı en geniş olan ve en yaygın kullanılan tanı algoritması Umehara ve ark. tarafından hazırlanmıştır. Olgular klinik, biyokimyasal ve histopatolojik özelliklerine göre değerlendirilmiş ve bu tanı kriterlerine göre kesin, muhtemel ve olası olarak sınıflandırılmıştır (Tablo 5). Ayrıca bu kriterlerin bazıları çeşitli nedenlerle değerlendirilemezse (biyopsi/rezeksiyon zorluğu vb.) hastalar organ spesifik kriterler ile tanı alabilmektedir (93).

Tablo 5: IgG4-ilişkili hastalık kapsamlı tanı kriterleri (93)

1. Klinik olarak bir veya birden çok organı tutan karakteristik diffüz veya lokalize şişlik veya kitlenin varlığı
2. Kanda serum IgG4 düzeyinin artmış olarak gösterilmesi (≥ 135 mg/dl)
3. Histopatolojik çalışmalarda alttaki iki kriterin de sağlanması (i) Belirgin plazmosit ve lenfosit infiltrasyonu ile storiform fibrozis (ii) IgG4 pozitif plazma hücresi infiltrasyonu - IgG4 pozitif plazma hücrelerinin IgG pozitif plazma hücrelerine oranının %40'dan fazla olması -büyük büyütme alanında (BBA) 10'dan fazla IgG4 pozitif plazma hücresi bulunması
<ul style="list-style-type: none">• 1, 2 ve 3 birlikte sağlanırsa "kesin"• 1 ve 3 birlikte sağlanırsa" muhtemel"• 1 ve 2 birlikte sağlanırsa "olası"
❖ Tanı konabilmesi için her organ için malign tümörler (kanser, lenfoma) ve benzer otoimmün hastalıklar (Sjögren sendromu, sarkoidoz vb.) kesin olarak dışlanmalıdır.
❖ Bu kriterler ile tanı verilemeyen hastalarda organ spesifik kriterlere bakılarak tanı almaları sağlanabilir.

IgG4-İH'da serum IgE, eozinofil ve mast hücresi düzeylerinin anlamlı olarak yükseldiği ve doku biyopsilerinde İHK olarak IgE pozitif boyanan mast hücrelerinin artmış olarak bulunduğu bildirilmiş; serum IgE düzeylerinin tanıda ve relaps tayininde işe yarar olduğu bulunmuştur (94). Serum IgE düzeylerinin artışının IgG4-İH'ı düşündürecek bulgular olarak alan tanı rehberleri de mevcuttur (95).

Serum IgG4 düzeylerinden bağımsız olarak serum plazmoblast düzeylerinin, hastalarda normal düzeylerine göre anlamlı olarak yükseldiği ve hastalığın biyobelirteci olarak kullanılabileceği öne sürülmüştür (96).

6.5. Ayırıcı tanı

IgG4-İH'ın serum IgG4 düzeylerinin yüksek olduğu maligniteler ve bazı non-spesifik enflamasyon içeren hastalıklardan ayrımı gerekebilir (95,97) (Tablo 6).

Tablo 6: Serum IgG4 düzeylerinin belirgin olarak yükseldiği durumlar

Maligniteler	Pankreas adenokarsinomu Kolanjiyokarsinom Akciğer adenokarsinomu Bazı sarkomlar İntraduktal papiller müsinöz neoplazi (IPMN)
Otoimmün Hastalıklar	Sistemik lupus eritematozus Antifosfolipid sendromu Otoimmün hepatit Romatoid artrit Sistemik skleroz Sjögren sendromu Polimiyozit / dermatomiyozit Enflamatuar barsak hastalıkları
ANCA-İlişkili Vaskülitler	Churg-Strauss sendromu Mikroskopik polianjit Wegener sendromu

Tablo 6: Serum IgG4 düzeylerinin belirgin olarak yükseldiği durumlar (devamı)

Enfeksiyonlar	Parazitik enfeksiyonlar Bakteriyel enfeksiyonlar Viral enfeksiyonlar
Diğer	Multisentrik Castleman hastalığı Eozinofilik hastalıklar (hipereozinofili sendromu, pnömoni vb.) Kronik hepatit Siroz Bronşiyal astım İntersitisyel pnömoni Primer sklerozan kolanjit Akut ve kronik pankreatit Behçet hastalığı Histiyositozis

Çoğu hastalıkta doku biyopsisinde IgG4 pozitif plazmosit sayılarına bakılarak kesin ayırım yapılabilmeyle birlikte; maligniteler IgG4 pozitif plazmosit miktarını da artırabileceği için özellikle fibrozis olmak üzere diğer histopatolojik bulguların dikkatli incelenmesi önemlidir (67).

6.6. Tedavi

IgG4-İH'in tanımlanmasının üstünden 18 yıl geçmesine rağmen hala evrensel bir tedavi protokolü oluşturulamamıştır (98).

Tanı almış ancak uzun yıllar klinik bulgu vermeden sessiz gidiş gösteren hastalarda tedavi uygulamadan izle-gör yaklaşımının uygulanabileceği düşünülmektedir (99).

Hastalığın diğer bir ilginç özelliği de sistemik tutulumun yaygınlığı ile tedavi gereksinimi arasında bir korelasyonunun izlenememesidir. Acil tedavi ihtiyacı olan tek organ tutulumu olabileceği gibi, çoklu organ tutulumu olmasına rağmen tedavi ihtiyacı olmayan hastalar olabilmektedir (83).

Glukokortikoidler uzun yıllardır ilk basamak tedavi olarak kullanılmaktadır (100). Ancak tedaviye başlangıç endikasyonları, ilacın

kullanım dozları ve süresi arasında ciddi farklılıklar görülmektedir (83). Relaps durumunda veya şiddetli hastalık varlığında ikinci bir ajanın (azotiopürin, metotreksat, rituksimab vb.) tedaviye eklenmesi gündeme gelmektedir (98).

Steroid kullanımı kontrendike olan vakalarda ise ilk basamak tedavi olarak anti-CD20 antikoru olan rituksimab'ın kullanımının çok olumlu sonuçlar verdiği görülmüştür (101,102).

Klinik bulguları ağır olan vakalarda ve fibrozis ileri evrelerde ise çeşitli cerrahi operasyonlar uygulanabilmektedir (78).

Ayrıca orbital tutulumu olan hastalarda radyoterapi tedavisi ile remisyon sağlanabilmiştir (103).

6.7. Tedavi takibi

Tedavi takibini izlemede "IgG4-İH tedavi yanıt indeksi" adı verilen bir form oluşturulup klinisyenlere kaynak alacakları bir tedavi takibi standardizasyonu formatı sağlanmıştır. Çeşitli organ tutulumlarının varlığı/şiddeti ile serum IgG4 düzeylerine bakılarak doldurulan form ile belli bir aktivite skoru alan hastaların tedavisi buna göre yeniden düzenlenmektedir (104).

Bu tedavi yanıt indeksinin kullanımının hastalık aktivitesi ve hastalık ilişkili hasarı saptamada faydalı olduğu görülmüştür (105).

Hasta izleminde relaps ve rekürrens olabileceği ve normal popülasyona göre malignite görülme ihtimalinin artmış olabileceği akılda tutulmalıdır (69).

7. IgG4-İlişkili Otoimmün Tiroid Hastalığı

Otoimmün pankreatitli hastalarda hipotiroidizm sıklığının artmış olarak bulunduğu gösterilmesinden sonra tiroid bezinin de IgG4-İH spektrumunda olabileceğine dair tartışmalar başlamıştır (24).

Bunun üzerine yapılan araştırmalarda HT (15) ,HT'nin fibröz varyantı (106), Ridel tiroiditi (59) ve Graves hastalığının (107); IgG4-ilişkili tiroid hastalığı başlığında toplanabileceği gösterilmiştir.

Graves hastalığında serum IgG4 düzeyleri yüksek oranda artmış olarak gösterilmesine rağmen (107–109) histopatolojik olarak IgG4-İH ile uyumlu özelliklere rastlanmamıştır (110).

Son araştırmalar IgG4-İH'in tiroid tutulumunu tüm baş boyun bölgesi tutulumlarının %4'ü kadar bir oranda gördüğünü bildirmektedir (111). Ancak hastalığın bilinirliğinin düşük olması ve kesin tanı kriterlerinin hala tam olarak ortaya konamamış olması bu sayının çok daha fazla olabileceğini düşündürmektedir.

7.1. IgG4-Tiroiditi

HT ve Riedel tiroiditinin değişen derecelerde fibrozis ile lenfoplazmositer infiltrasyon yapmaları ve hipotiroidiye neden olabilmeleri IgG4-İH'in tiroid tutulumu için en olası adaylar olmasını sağlamıştır.

Riedel tiroiditi çok nadir görülen bir tiroidit formudur. IgG4 ile pozitif boyanan plazma hücresi artışı göstermektedir. Ancak vaka sayısının azlığı nedeniyle kısıtlı sayıda İHK çalışma yapıp histopatolojik verifikasyon sağlanabilmiştir (112).

HT de IgG4-İH spektrumunda olduğu düşünülen diğer bir tiroidit formudur. IgG4-T öncelikle HT'nin alt grubu olarak düşünülmüş (15) ve İHK, klinik, serolojik ve sonografik olarak daha farklı özelliklere sahip olduğu gösterilmiştir (113). IgG4-T'nin özellikle HT'nin fibröz varyantı ile daha yakın ilişkide olduğu bulunmuştur (114). Ancak IgG4-T'ni tüm benzer özelliklerine rağmen HT'nden ayrı bir antite olarak kabul eden yayınlar da mevcuttur (25,26).

Inomata ve ark. TG ve izoformlarının serum IgG4 antijenleri ile tanındığını kanıtlayarak, IgG4-İH'in tiroid glandını sıklıkla tek başına tutabilmesini açıklayabilmişlerdir (115).

7.1.1. Histopatolojik ve immünohistokimyasal özellikleri

Histopatolojik olarak sıklıkla interfoliküler tarzda yoğun stromal fibrozis, yoğun lenfoplazmositer infiltrasyon ve orta düzeyde lenfoid folikül formasyonu görülür. HT'nde görülen Hürthle hücre değişiklikleri ve folikül epitel hasarıyla da sık ve artmış olarak karşılaşılır. IgG4-İH'in diğer organ

tutulularından farklı olarak obliteratif flebit varlığı tiroid bezinde hiçbir vakada gösterilememiştir (116).

İHK olarak IgG4 pozitif plazma hücreleri artmış olarak bulunur (117).

7.1.2. Klinik ve serolojik özellikleri

Klinik olarak diğer tiroiditlere göre daha genç yaşta görülür ve kadınlarda daha sık görülse de erkekleri tutma oranı diğer tiroiditlere göre artmıştır. Tiroid fonksiyonları incelendiğinde hipotiroidi daha sık görülür. Anti-TPO ve anti-TG değerleri IgG4-ilişkili olmayan tiroiditlere göre oldukça yüksektir.

7.1.3. Tanısı

Hastalığın tanımlandığından itibaren geçen yaklaşık on yıllık sürede sayısal değerlerde ufak farklılıklar olmakla birlikte araştırmacıların çoğu benzer histopatolojik ve İHK tanı kriterlerini kabul etmiştir (15,115,117–121).

Literatürde hastaların sadece serum IgG4 düzeylerine bakılarak tanı verilebileceğini savunan çalışmalar mevcuttur (122–124). Serum IgG4 düzeyleri ile histopatolojik korelasyonun zayıf olduğunu ve tanı için serum düzeylerinin tek başına kullanılmaması gerektiğini savunan çalışmalar da bulunmaktadır (121).

Tiroid bezi için genel kabul görmüş organ spesifik tanı kriterleri halen mevcut olmadığından yayınlanan serilerdeki kriterler tablo 7’de paylaşılmıştır.

Tablo 7: IgG4-Tiroiditin tanı kriterleri

1. Histopatolojik Bulgular: <ul style="list-style-type: none">i. Belirgin stromal fibrozisii. Belirgin lenfoplazmositer infiltrasyon
2. İmmünohistokimyasal Bulgular: <ul style="list-style-type: none">i. IgG4 pozitif plazmosit sayısı > 20 / BBAii. IgG4/IgG pozitif boyanan plazmosit sayısı >%40
3. Laboratuvar Bulguları <ul style="list-style-type: none">i. Serum IgG4 \geq135 mg/dL
Not: IgG4-İH kapsamlı tanı kriterleri tablo 5’de verilmiştir.

7.1.4. Tedavisi

Erken tanınması halinde tedavide IgG4-IH'a benzer şekilde steroidlere iyi yanıt vereceđi düşünölmektedir. Watanabe ve ark. hipotiroidik IgG4-T hastalarının kortikosteroid tedavisiyle hem TSH düzeylerinde hem de T4 düzeylerinde istatistiksel olarak anlamlı düzelmeler olduđunu göstermiştir (26).

7.1.5. Prognozu

Cerrahi tedavi gereksinimi öncesi hastalık süresinin görece kısa olması nedeniyle progresyonunun daha hızlı olduđu ve kliniđinin diđer tiroiditlere göre daha kötü seyrettiđi bildirilmiştir (113).

Ayrıca papiller tiroid karsinomlu hastalarda daha kötü klinik seyre sebep olduđu söylenmektedir (125).

GEREÇ VE YÖNTEM

8. Olguların Seçimi ve Biyopsi Raporlarının Değerlendirilmesi

Uludağ Üniversitesi Tıp Fakültesi Tıbbi Patoloji Anabilim Dalı'nda 01.01.2017-30.09.2019 yılları arasında KLT tanısı almış hastalar hastane veri tabanından taranarak bulundu. Total / parsiyel tiroidektomi lamları arşivden çıkarıldı. Dokuların yeterliliği, tespit ve takip kalitesi değerlendirilerek gözden geçirildi. Hastaların yaş, cinsiyet, klinik ve laboratuvar bilgilerine hastane bilgi işlem sistemi üzerinden ulaşıldı. Çalışmaya dahil edilme ve reddedilme kriterleri belirlendi. Yaş ve cinsiyet ayrımı yapılmaksızın KLT tanısı almış, olgular çalışmaya dahil edilirken; lenfositik infiltrasyonun, insidental olarak, fokal alanlarda saptandığı olgular, klinik ve laboratuvar verilerine ulaşılamayan ve tespit-takip kalitesi kötü olan dokular çalışma dışında bırakıldı.

Tüm bu değerlendirmeler ışığında Uludağ Üniversitesi Tıp Fakültesi Patoloji Anabilim Dalı'nda 2017-2019 yılları arasında KLT tanısı almış 84 olgudan oluşan çalışma grubu belirlendi.

Çalışmaya dahil edilen olgulara ait hematoksil-eozin (HE) boyalı kesitler; histopatolojik tanı, lenfoplazmositer infiltrasyonun derecesi, lenfoid folikül formasyonu düzeyi ve fibrozis derecesi gibi histopatolojik parametreler iki ayrı patolog tarafından yeniden incelenerek değerlendirildi.

Olguların lenfoplazmositer infiltrasyon derecesi hafif, orta, yüksek; lenfoid folikül formasyonu yoğunluğu ise nadir, orta, sık olarak skorlandı.

Olguların fibrozisinin değerlendirilmesi için HE boyalı lamları incelendi ve fibrozis derecesi sıfırdan üçe kadar dört kategoride puanlandırıldı. Bu skora göre; fibrozis bulunmuyorsa yok, tiroid parankiminin %10'undan az fibrozis mevcutsa hafif, tiroid parankiminin %10'u ile %30'u arasında fibrozis mevcutsa orta, tiroid parankiminin %30'undan fazlası fibrozis gösteriyorsa yoğun olarak skorlandı.

Çalışma için Uludağ Üniversitesi Tıp Fakültesi Tıbbi Araştırmalar Etik Kurulu'nun 09.04.2019 tarih, 2019-7/27 numaralı kararı ile onay alındı ve 25.12.2019 tarih, 2019-21/32 numaralı kararı ile değişiklik yapıldı.

9. İmmünohistokimyasal Yöntem

HE boyalı kesitlerin incelenmesi ile İHK boyamalar için her olguda lezyon morfolojisini en iyi temsil eden, en yüksek derecede fibrozis ve lenfoplazmositer infiltrasyonu içeren, değerlendirmeye en uygun preparatlar seçildi. Bu preparatların patoloji arşivindeki parafin bloklarına ulaşıldı. Bu bloklardan IgG, IgG4 ve CD138 İHK boyamaları için 4 mikrometre kalınlığında kesitler hazırlandı. İHK yöntemde kullanılacak olan kesitler pozitif şarjlı lamlara alındı. IgG, IgG4 ve CD138 antikoları için pozitif kontrol bloğu olarak tonsil dokusu kullanıldı.

9.1. İmmünohistokimyasal boyama tekniği

İHK boyamalar için bir saat etüvde bekletilen lamlar Leica Bond Max otomatik immünohistokimya boyama cihazına (Leica Microsystems, Berlin, Germany) yerleştirildi.

CD138 için aşağıdaki prosedür uygulandı;

- 1) 40 dakika deparafinizasyon
- 2) Etilen Diamin Tetra Asetik Asit (EDTA) ile pH 6'da antijen geri kazanımı yöntemi
- 3) 30 dakika boyunca 1/200 dilüsyonda primer antikor inkübasyonu (Monoklonal tavşan CD138 antikor, Cell Marque, Clone EP201)
- 4) 6 dakika boyunca mixed 3,3' Diaminobenzidine (DAB) rafine
- 5) HE ile zıt boyama.

IgG4 için aşağıdaki prosedür uygulandı;

- 1) 40 dakika deparafinizasyon
- 2) Sitrat ile pH 6,5'da antijen geri kazanımı yöntemi
- 3) 20 dakika boyunca 1/200 dilüsyonda primer antikor inkübasyonu (Monoklonal tavşan IgG4 antikor Cell Marque, Clone EP138)
- 4) 6 dakika boyunca mixed 3,3' DAB rafine

5) HE ile zıt boyama.

IgG4 için aşağıdaki prosedür uygulandı;

1) 40 dakika deparafinizasyon

2) EDTA ile pH 6'da antijen geri kazanımı yöntemi

3) 30 dakika boyunca 1/200 dilüsyonda primer antikor inkübasyonu
(Monoklonal fare IgG antikor, Novocastra, Clone EP201)

4) 6 dakika boyunca mixed 3,3' DAB rafine

5) HE ile zıt boyama.

Tüm immünohistokimya boyaları için makineden çıkarılan lamalar 3 kez 3 dakika boyunca saf alkolde, ardından 3 kez 3 dakika boyunca ksilende bekletildi. Sakura Tissue-Tek Film kapama cihazında film ile kapama yapıldı.

9.2. İmmünohistokimyasal boyama sonuçlarının değerlendirilmesi

İHK boya sonuçları bölümümüzdeki iki patolog tarafından, her bir antikorun boyanması için aşağıda anlatıldığı şekliyle, ayrı ayrı değerlendirildi.

Her olguya ait arşivden çıkarılan HE boyalı lamalar eş zamanlı olarak immünohistokimya preparatlarıyla birlikte incelendi.

9.2.1. IgG4, IgG ve CD138 antikorları

IgG4, IgG ve CD138 antikorları ile plazma hücrelerinin sitoplazmik boyanması dikkate alınarak değerlendirildi. Özellikle IgG antikorunun yaptığı yoğun zemin boyanması nedeniyle değerlendirmesi yapılırken HE preparatları ve CD138 immünohistokimya boyaması ile plazma hücrelerinin boyanması açısından çapraz incelenerek yalancı pozitiflik önlenmeye çalışıldı.

IgG4, IgG ve CD138 pozitif plazma hücreleri germinal merkezler ve malign tümörlerin yakın çevresi haricinde kalan, en yoğun boyanan alanlardan seçilerek 5 adet 400'lük BBA'ndan sayıldı ve bu alanların ortalaması alınarak her bir vaka için ayrıca değerlendirildi. Hafif derecede lenfoplazmositer infiltrasyonu olan olgularda 5 BBA sayılmıyor ise en yüksek sayıda hücre ile boyanan tek alan seçilerek sayıldı.

IgG4-T tanısında yüksek sensitivite ve spesifitesi olduğundan;

i. IgG4 pozitif plazmosit sayısı >20/BBA ve

- ii. IgG4/IgG pozitif plazmosit oranı >%40, kriterlerini sađlayan olgular IgG4-iliřkili olarak kabul edildi.

10. İstatistiksel Deđerlendirme

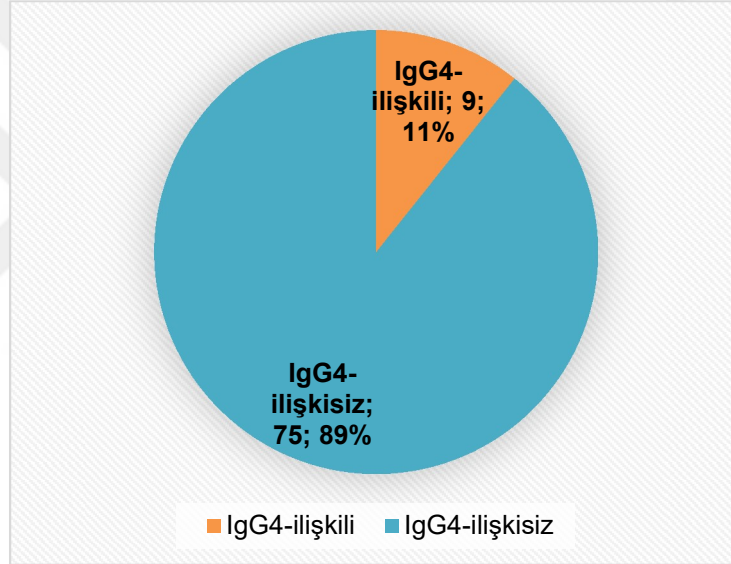
Sonuçların istatistiksel deđerlendirilmesi Uludađ Üniversitesi Biyoistatistik Anabilim Dalı tarafından SPSS 21 istatistik paket programı kullanılarak gerekleřtirildi. Verilerin normal dađılıma uygunluđu Shapiro-Wilk testiyle test edildi. Normal dađılıma uymayan verilerde Mann-Whitney U testi, normal dađılıma uyan verilerde t-testi ile gruplar arası karřılařtırmalar yapıldı. Kategorik deđiřkenler Ki-kare ve Fisher's exact test ile incelendi. Anlamlılık seviyesi $\alpha=0,05$ alındı.

BULGULAR

11. Kronik Lenfositik Tiroiditin Alt Sınıflandırması

KLT tanısı alan 84 olgumuz IgG4 ve IgG ile İHK olarak boyanan plazma hücre sayıları ve bunların oranlarına göre (>20/BBA IgG4 ve IgG4/IgG>%40) IgG4-ilişkili (n=9, %10,7) ve IgG4-ilişkısiz (n=75, %89,3) olarak iki alt sınıfa ayrıldı (Tablo 8).

Tablo 8: Kronik lenfositik tiroidit vakalarının IgG4-ilişkili ve ilişkisiz olarak ayrımı



12. Klinik ve Laboratuvar Verilerinin Karşılaştırılması

IgG4-ilişkili grubun tamamı kadınlardan oluşmaktaydı ve yaş ortalamaları 48,11 yıldır (39-63 yıl aralığında). IgG4-ilişkısiz grubun ise 6'sı erkek, 69'u kadındır ve yaş ortalamaları 46,24 yıldır (20-83 yıl aralığında) (Tablo 9). İki grubun yaşları ve cinsiyetleri arasında anlamlı bir fark saptanmadır (sırasıyla p=0,388, p=1,000).

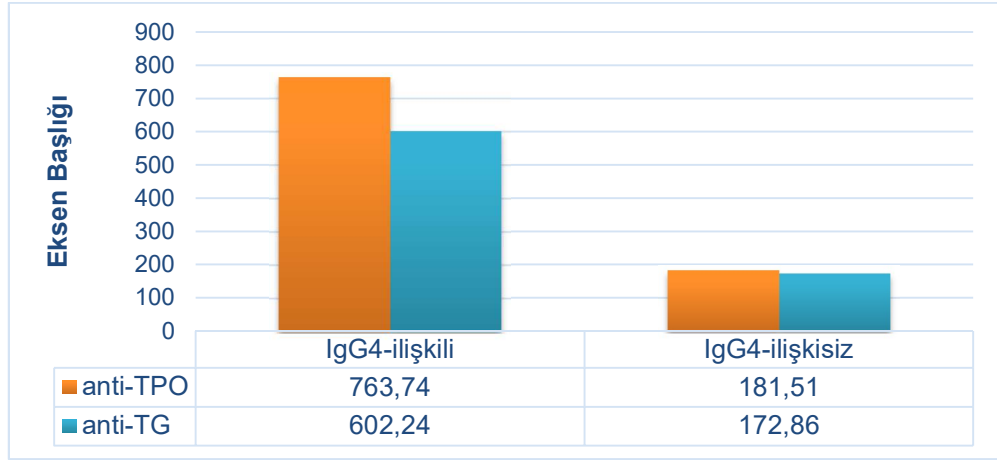
Tablo 9: Olguların yaş ve cinsiyet dağılımı

	Cinsiyet	Sayı (n)	Yüzde (%)	Yaş ortalaması	Yaş dağılımı
IgG4- ilişkili grup	<i>Erkek</i>	0	0	-	-
	<i>Kadın</i>	9	100	48	39-63
IgG4- ilişkisiz grup	<i>Erkek</i>	6	8	42	22-63
	<i>Kadın</i>	69	92	47	20-83

Cerrahi rezeksiyon endikasyonları incelendiğinde IgG4-ilişkili grup için 4'ü boyunda şişlik, 5'i malignite şüphesi nedeniyle; IgG4-ilişkisiz grupta 7 hasta boyunda şişlik, 12 hasta bası bulguları, 53 hasta malignite şüphesi ve 3 hasta paratiroidektomiye sekonder olarak tiroidektomi endikasyonu almıştı. Bunlar arasında da anlamlı bir farklılık saptanmadı (P=0,52).

Merkezimizin laboratuvarında anti-TPO ve anti-TG değerleri 1000 kU/L'yi geçtiği zaman, kullanılan cihazlar ve kitlerden ötürü, sonucu ">1000" olarak vermekteydi. İstatistiksel incelemeler yapabilmek adına ">1000" olan değerlerin tamamını 1001 kU/L kabul edildi. (IgG4-ilişkili grupta 5 hastanın anti-TPO, 2 hastanın anti-TG değeri; IgG4-ilişkisiz grupta 5 hastanın anti-TPO, 3 hastanın anti-TG değeri ">1000" idi). IgG4-ilişkili grupta ortalama anti-TPO değeri 764,14 kU/L (5.3-1001), anti-TG değeri 602.15 kU/L (6,4–1001) arasında değişmekteydi. IgG4-ilişkisiz grupta, serum değerlerine ulaşamayan 3 vaka hariç tutulduğunda; anti-TPO ortalaması 183,49 kU/L (0.1–1001), anti-TG ortalaması 172.66 kU/L (1,2–1001) olarak izlendi (Tablo 10). İki grubun anti-tiroid antikörlerinin değeri IgG4-ilişkili olan grupta anlamlı olarak daha yüksekti (sırasıyla p<0,001, p=0,005).

Tablo 10: Cerrahi öncesi anti-TPO ve anti-TG değerleri karşılaştırması



Tiroid fonksiyonlarına bakıldığında IgG4-ilişkili grupta 6 vaka (%66,66) hipotiroidik, 3 vaka (%33,33) ötiroidik; IgG4-ilişkisiz grupta 7 vaka (%9,77) subklinik hipotiroidik, 63 vaka (%87,5) ötiroidik, 2 vaka (%2,77) subklinik hipertroidik izlendi (Tablo 11). IgG4-ilişkili gruptaki hastalar anlamlı olarak daha yüksek oranda hipotiroidizm göstermekteydi ($p < 0,0001$).

Tablo 11: Tiroid fonksiyonel durumunun karşılaştırması

	Subklinik Hipotiroidik		Ötiroidik		Subklinik Hipertroidik	
	Sayı	Yüzde	Sayı	Yüzde	Sayı	Yüzde
IgG4-ilişkili grup	6	66,66	3	33,33	0	0
IgG4-ilişkisiz grup	7	9,77	63	87,5	2	2,77

Total tiroidektomi yapılan 74 olgunun tiroid spesmenlerinin ağırlıkları karşılaştırıldı. İki olgu dış merkez konsültasyon preparatları olduğundan değerlendirme dışı tutuldu. IgG4-ilişkili gruptaki 7 olguda ortalama ağırlık 41,78 gram (minimum 16, maksimum 182 gram); IgG4-ilişkisiz gruptaki 67

olguda 39,14 gram (minimum 12, maksimum 70 gram) olarak bulundu. Bu iki değer arasında anlamlı bir fark izlenmedi ($p=0,140$).

84 olgudan sadece 1'inde, patoloji raporunda IgG4-ile ilişkili hastalık olabileceği belirtildiği için, serum IgG4 değerine bakılmıştı. Bu hastanın serum IgG4 değeri 140 mg/dL olarak tanı kriterinin (≥ 135 mg/dL) üzerinde idi.

Olguların tiroid dışında, patolojik olarak tanı konmuş hastalıkları incelendiğinde; IgG4-ilişkili grupta bir hasta endometriyal intraepitelyal neoplazi, bir hasta meme invaziv duktal karsinom tanısı; IgG4-ilişkisiz grupta 5 hasta kronik gastrit, 3 hasta meme invaziv duktal karsinom, 2 hasta paratiroid adenomu, 1 hasta sjögren hastalığı, 1 hasta pankreatik müsinöz kistik tümör tanısı almıştı. İki grup arasında diğer organ patolojileri açısından anlamlı bir fark saptanmadı ($p=0,641$).

İncelenen 84 hastanın hiçbirinde diğer organlarda IgG4-İH tutulumunu destekleyebilecek bulguya rastlanmadı.

13. Histopatolojik Verilerin Karşılaştırılması

Olguların tümünde tiroid glandı içinde eşlik eden benign ve malign lezyonlara bakıldığında:

IgG4-ilişkili grupta 9 vakanın; 5'ine (%55,5), 3'ü kolloidal nodül ve 2'si adenomatöz nodül olmak üzere benign bir tiroid lezyonu eşlik ediyordu. 9 vakanın 2'sine (%22,2) papiller karsinom olmak üzere malign bir lezyon eşlik ediyordu. Bir vakada ek lezyon malignite potansiyeli belirsiz Hürthle hücreli neoplazi idi. Bir vakada da benign ya da malign ek lezyon gözlenmedi.

IgG4-ilişkisiz grupta 75 vakanın 37'sine (%49,33) 5 adenomatöz nodül, 23 kolloidal nodül, 10'una Hürthle hücreli nodül, 3'üne foliküler adenom olmak üzere, benign bir lezyon veya lezyonlar eşlik ederken; 53 vakanın ise (%70,66) malignitesi mevcuttu. Bunların 28'i papiller karsinom, 24'ü papiller mikrokarsinom, 1'i Hürthle hücreli karsinom olarak tanı almıştı. Ayrıca bir vakada papiller karsinoma medüller karsinom eşlik ediyordu. Bu gruptaki olgulardan 2'si malignite potansiyeli belirsiz iyi diferansiye tümör, 1'i

malignite potansiyeli belirsiz Hürthle hücreli neoplazi, 1', malignite potansiyeli belirsiz foliküler tümör olarak raporlanmıştı.

KLT'e tiroid glandında eşlik eden benign lezyonlar açısından istatistiki değerlendirmede anlamlı bir farka rastlanmadı ($p=0,724$). Malign lezyonlar açısından ise IgG4-ilişkisiz grupta anlamlı olarak artmış izlendi ($p=0,014$) (Tablo 12).

Tablo 12: Malign ve benign olmak üzere eşlik eden lezyonların gösterimi

	Ek lezyon	Sayı (n)	Yüzde
IgG4-ilişkili Grup (n=9)	<i>Malign</i>	2	22,22
	<i>Benign</i>	5	55,5
	<i>MPB</i>	1	11,11
	<i>Yok</i>	1	11,11
IgG4-ilişkisiz Grup (n=75)	<i>Malign</i>	53	70,66
	<i>Benign</i>	37	49,33
	<i>MPB</i>	4	5,33

MPB: Malignite potansiyeli belirsiz
Not: Yüzdeler ilgili grubun tamamı üzerinden verilmiştir. Aynı hastada hem malign hem benign lezyon bir arada görülebildiği akılda tutulmalıdır.

İki grubun lenfoplazmositer infiltrasyonun derecesini karşılaştırdığımızda: IgG4-ilişkili grupta 2 vaka (%22,22) orta, 7 vaka (%77,77) yüksek derecede; IgG4-ilişkisiz grupta 35 vaka (%46,66) hafif, 35 vaka (%46,66) orta, 5 vaka (%6,66) yüksek derecede izlendi (Tablo 13). Sonuçlar istatistiki olarak kıyaslandığında IgG4-ilişkili grupta lenfoplazmositer infiltrasyonun derecesi anlamlı olarak yüksekti ($p<0,0001$).

İki grubu lenfoid folikül formasyonlarının yoğunluğu açısından karşılaştırdığımızda: IgG4-ilişkili grupta 5 vakada (%55,55) nadir, 4 vakada (%44,44) orta derecede izlenirken; IgG4-ilişkisiz grupta 60 vakada (%80) nadir, 11 vakada (%14,66) orta, 4 vakada (%5,33) sık olarak tespit edildi (Tablo 13). Lenfoid folikül formasyonu yoğunluğu açısından iki grup arasında anlamlı bir fark saptanmadı ($p=0,78$).

İki grubun fibrozis derecelerini karşılaştırdığımızda: IgG4-ilişkili grupta 1 vakada (%11,11) hafif, 5 vakada (%55,55) orta derecede, 3 vakada (%33,33) yoğun izlenirken, fibrozisi olmayan vaka yoktu. IgG4-ilişkisiz grupta 43 vakada (%57,33) hafif, 14 vakada (%18,66) orta derecede izlenirken, 18 vakada (%24) fibrozis yoktu. Yoğun fibrozisi olan vaka da izlenmedi (Tablo 13). Görülen tüm fibrozisler stromal tipteydi, storiform fibrozis hiçbir olguda saptanmadı. Fibrozis açısından IgG4-ilişkili grupta artmış olarak anlamlı fark izlendi ($p<0,0001$).

Tablo 13: Tiroid spesmenlerinin lenfoplazmositer infiltrasyon, lenfoid folikül formasyonu ve fibrozis özelliklerinin karşılaştırması

		IgG4-ilişkili grup		IgG4-ilişkisiz grup	
		Sayı	Yüzde	Sayı	Yüzde
Lenfoplazmositer infiltrasyon derecesi	<i>Hafif</i>	0	0	35	46,66
	<i>Orta</i>	2	22,22	35	46,66
	<i>Yüksek</i>	7	77,77	5	6,66
Lenfoid folikül formasyonu yoğunluğu	<i>Nadir</i>	5	55,55	60	80
	<i>Orta</i>	4	44,44	11	14,66
	<i>Sık</i>	0	0	4	5,33
Fibrozis derecesi	<i>Yok</i>	0	0	18	24
	<i>Hafif</i>	1	11,11	43	57,33
	<i>Orta</i>	5	55,55	14	18,66
	<i>Yoğun</i>	3	33,33	0	0

84 olgunun hiçbirinde obliteratif flebit ve storiform fibrozis bulgusuna rastlanmadı.

14. İmmünohistokimyasal Verilerin Karşılaştırılması

CD138 pozitif plazmosit sayıları karşılaştırıldığında: IgG4-ilişkili grupta bir BBA'nda (x400) ortalama 78,6 (minimum 61, maksimum 95) hücre;

IgG4-ilişkisiz grupta bir BBA'nda (x400) ortalama 26,98 (minimum 3, maksimum 65) hücre sayıldı. IgG4-ilişkili gruptaki plazma hücresi sayısı anlamlı olarak artmış bulundu ($p<0,0001$).

IgG pozitif plazma hücresi [IgG (+) PH] sayıları karşılaştırıldığında: IgG4-ilişkili grupta bir BBA'nda (x400) ortalama 53,33 (minimum 39, maksimum 76) hücre; IgG4-ilişkisiz grupta bir BBA'nda (x400) ortalama 13,41 (minimum 1, maksimum 52) hücre sayıldı (Tablo 14). IgG4-ilişkili gruptaki IgG (+) PH sayıları anlamlı derecede artmış idi ($p<0,0001$).

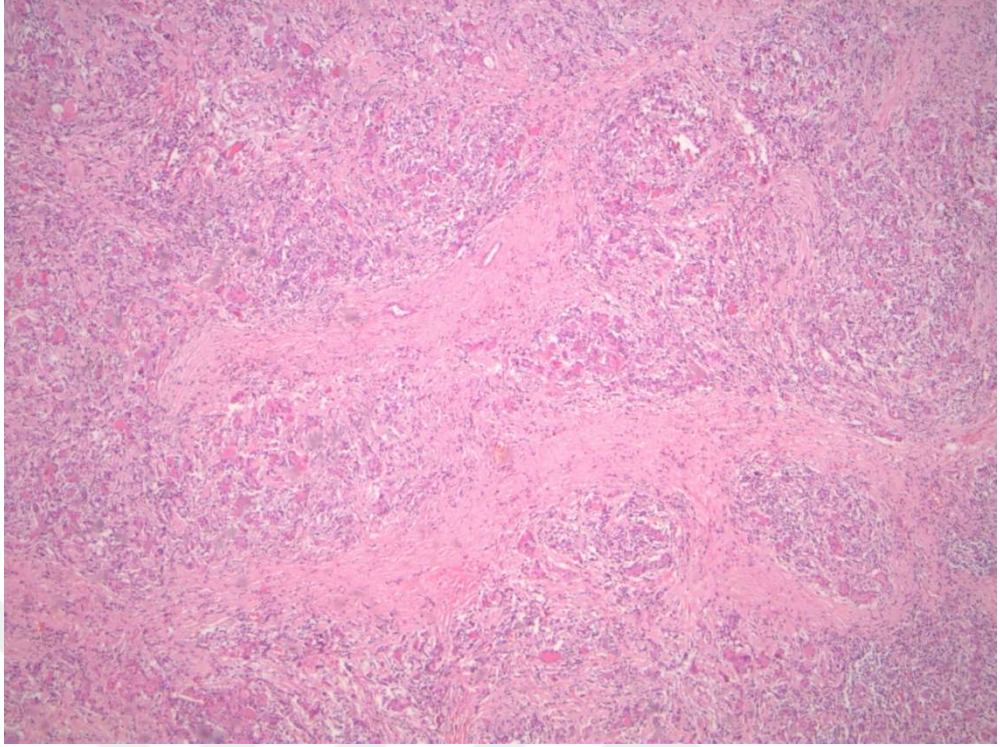
IgG4 pozitif plazma hücresi [IgG4 (+) PH] sayıları karşılaştırıldığında: IgG4-ilişkili grupta bir BBA'nda (x400) ortalama 26,67 (minimum 20, maksimum 38) hücre; IgG4-ilişkisiz grupta bir BBA'nda (x400) ortalama 4,14 (minimum 0, maksimum 16) hücre sayıldı (Tablo 14). IgG4-ilişkili gruptaki IgG4 (+) PH sayısı anlamlı olarak artmış bulundu ($p<0,0001$).

IgG4 ve IgG antijeniyle pozitif boyanan plazma hücreleri sayılarının oranları karşılaştırıldığında: IgG4-ilişkili grupta %49 (minimum %41, maksimum %64); IgG4-ilişkisiz grupta ortalama %28 (minimum %0, maksimum %68) olarak bulundu (Tablo 14). IgG4-ilişkili gruptaki IgG4 / IgG pozitif plazma hücrelerinin oranı anlamlı derecede yüksek bulundu ($p<0,0001$).

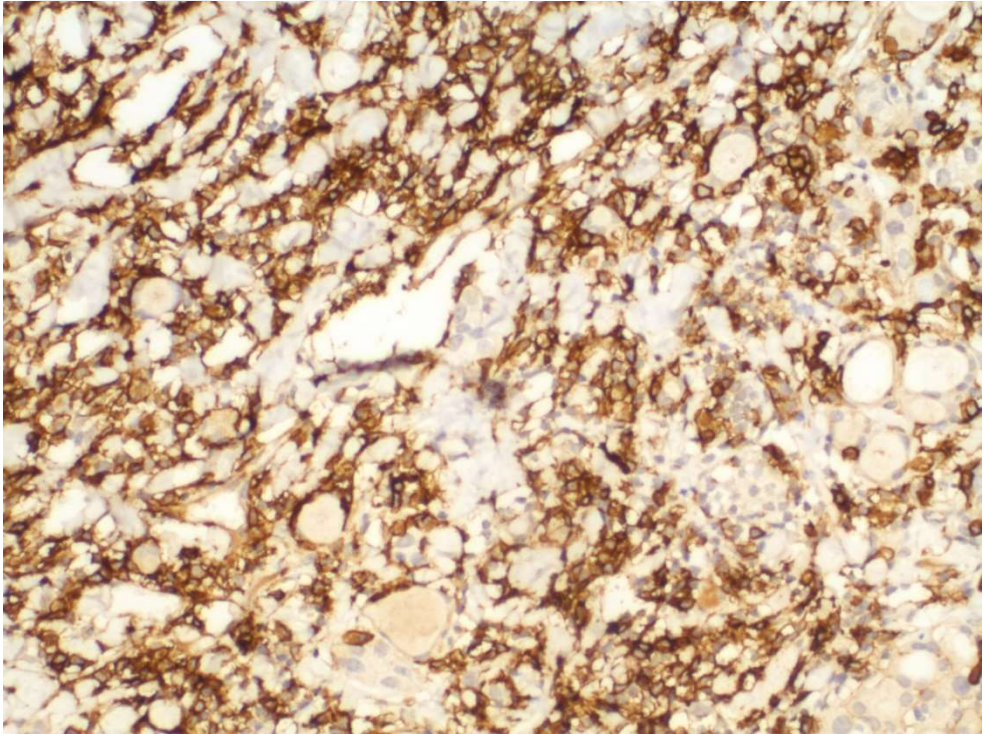
Tablo 14: İmmünohistokimyasal bulgular

	IgG4-ilişkili grup			IgG4-ilişkisiz grup		
	Ort.	Min.	Maks	Ort.	Min.	Maks.
CD138 / BBA	78,6	61	95	26,98	3	65
IgG / BBA	53,33	39	76	13,41	1	52
IgG4 / BBA	26,67	20	38	4,14	0	16
IgG4 / IgG	%49	%41	%64	%28	%0	%68

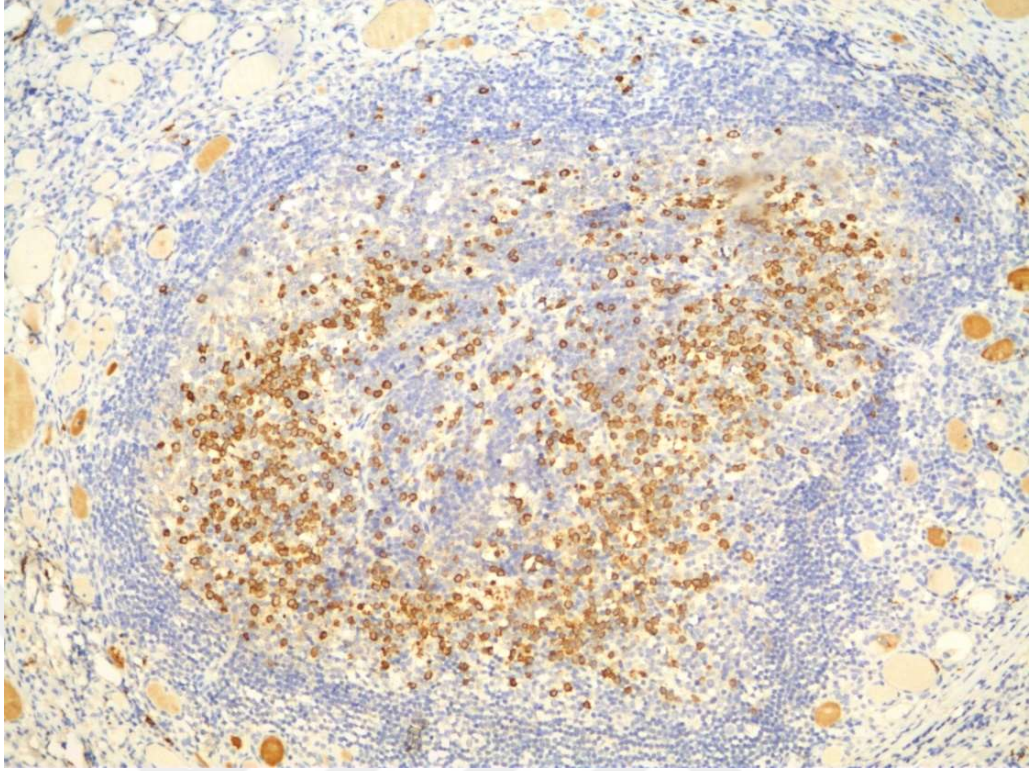
Ort.:Ortalama; Min.:Minimum; Maks: Maksimum; BBA: Büyük büyütme alanı (x400)



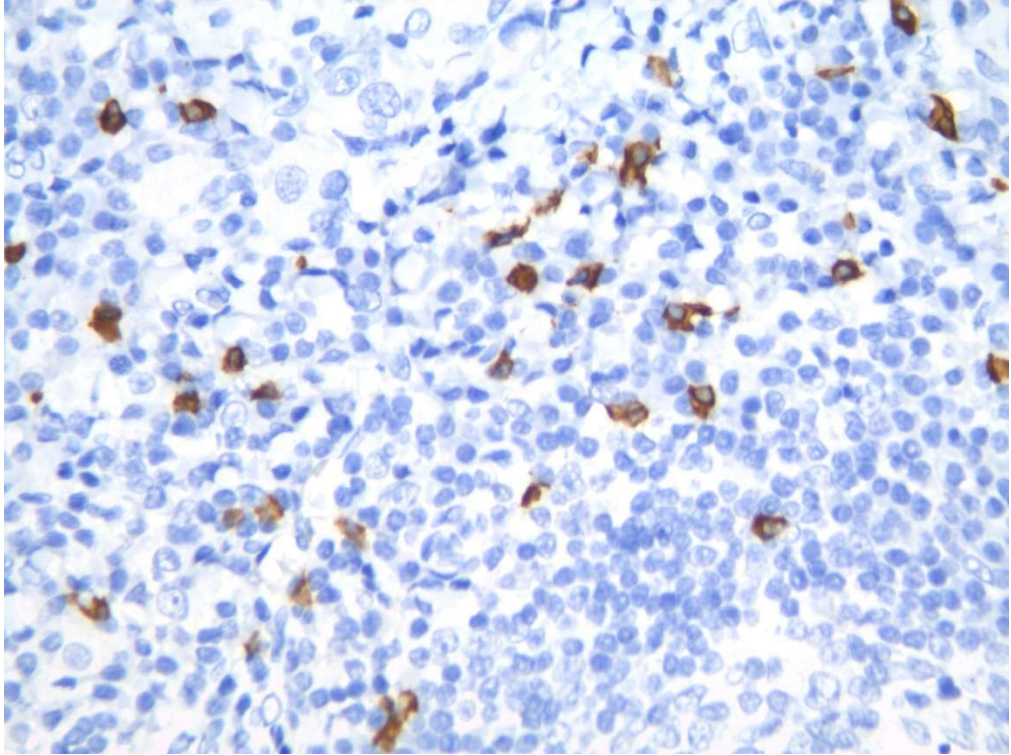
Resim 1: IgG4-ilişkili grup, lenfoplazmositer infiltrasyonu ve fibrozis derecesi yüksek olan bir vakanın mikroskopik görünümü (HE, x100)



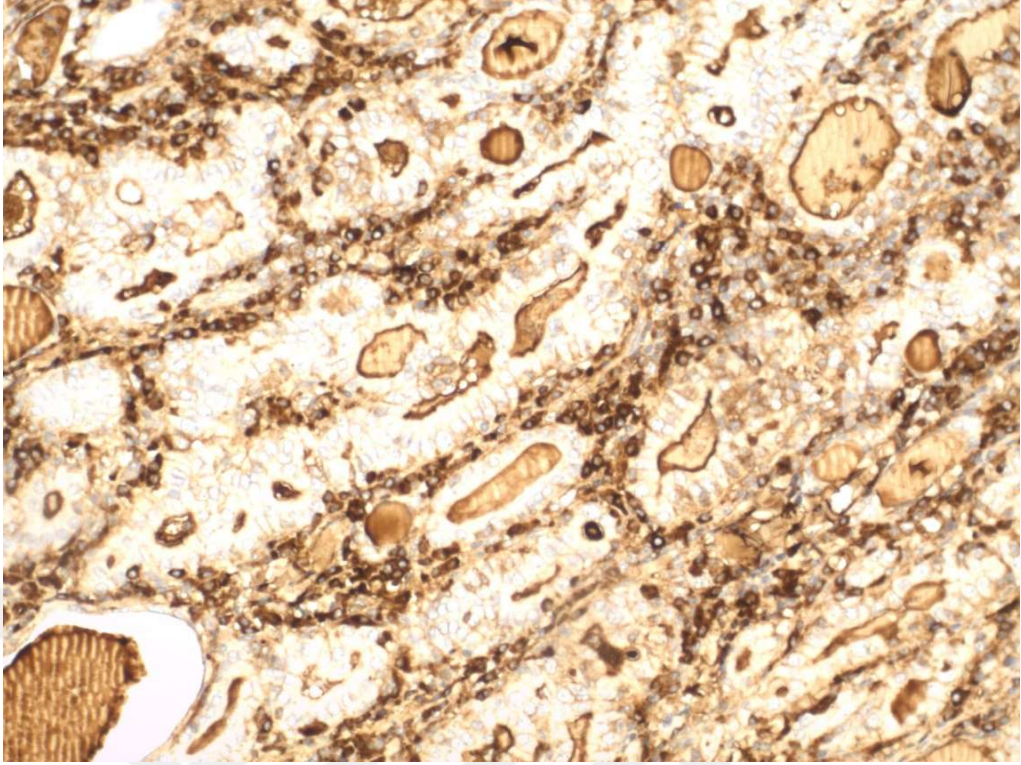
Resim 2: IgG4-ilişkili grup, CD138 ile pozitif boyanan çok sayıda plazma hücresi (CD138, x400)



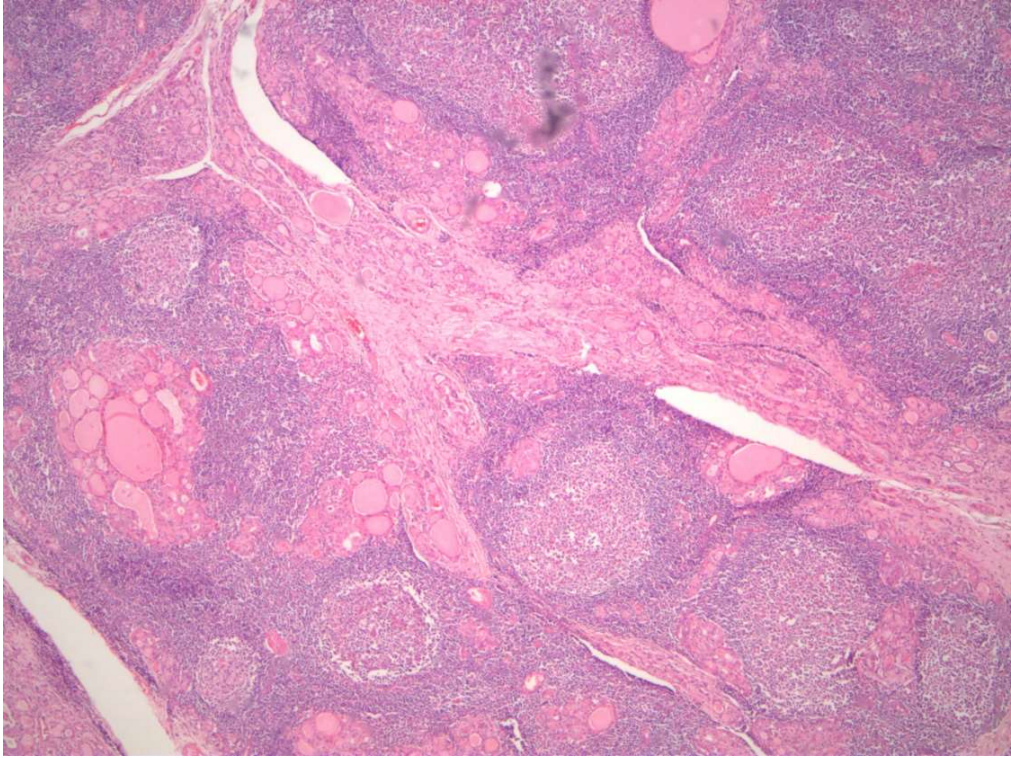
Resim 3: IgG4-ilişkili grup, lenfoid folikül formasyonları içinde çok sayıda IgG4 pozitif plazmosit varlığı (IgG4, x200)



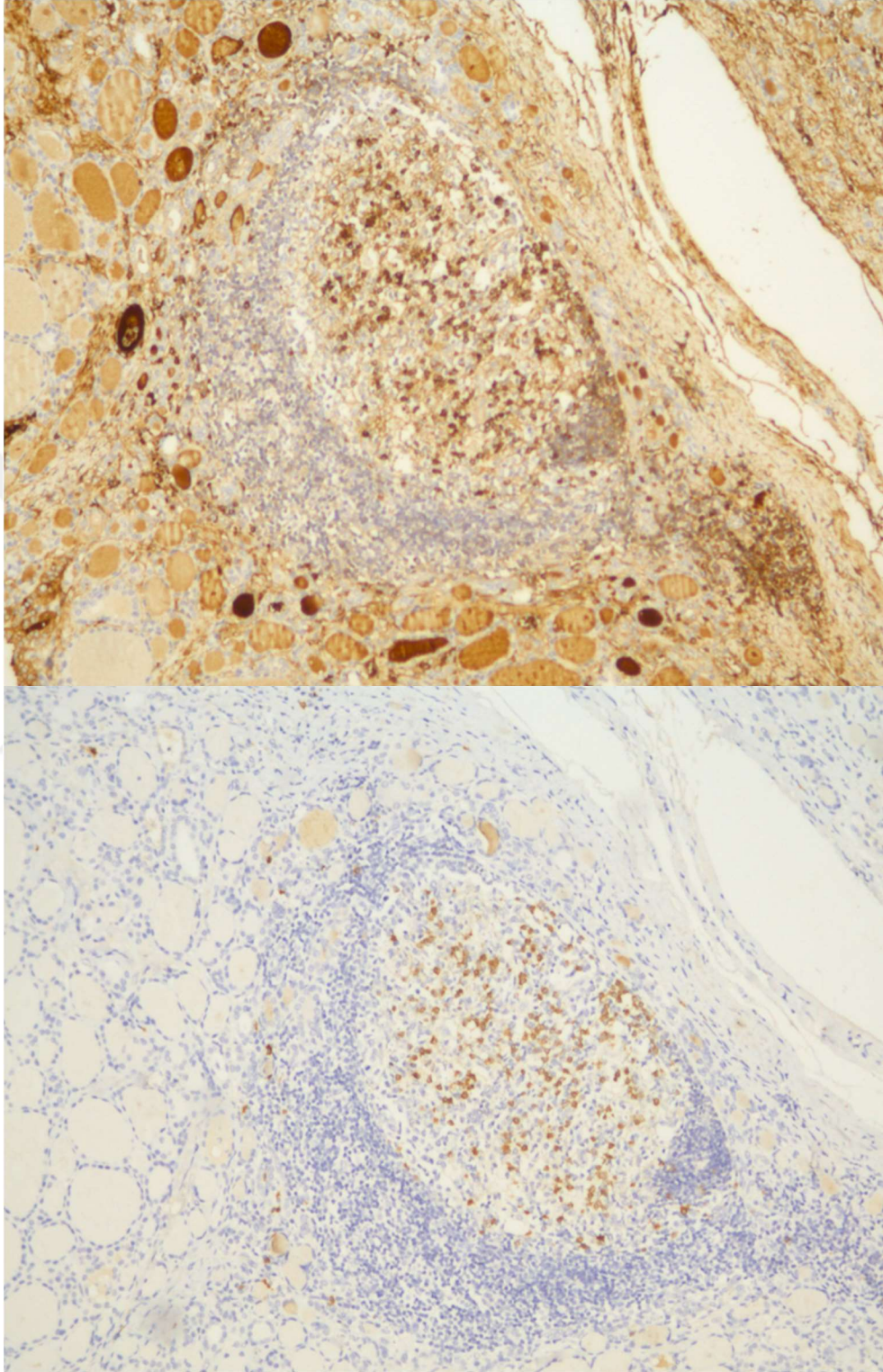
Resim 4: IgG4-ilişkili grup, folikül dışı alanda IgG4 pozitif boyanan plazma hücreleri (IgG4, x400)



Resim 5: IgG4-ilişkili grup, artefaktif olarak yoğun zemin boyanması gösteren IgG pozitif plazma hücreleri (IgG, x200)



Resim 6: IgG4-ilişkisiz grup, sık lenfoid folikül formasyonu, yoğun enflamasyon ve orta derecede fibrozis (HE, x40)



Resim 7: IgG4-ilişkisiz grup, lenfoid foliküllerin merkezinde yaygın IgG (üstte) ve IgG4 (altta) pozitif plazma hücreleri (x100)

Tablo 15: IgG4-ilişkili gruptaki olguların histopatolojik, immünohistokimyasal ve biyokimyasal özellikleri

Hasta No	Yaş	Cinsiyet	Ameliyat Nedeni	Ameliyat prosedürü	SA (gram)	Ek patolojik tanı	Diğer organ patolojileri	LPI*	LFF*	Fibrozis*	IgG4 (+) PH	IgG (+) PH	IgG4/IgG	CD138 (+) PH	TSH	T4	Hormonal durumu	Anti-TG	Anti-TPO
1	63	K	Ş	Total	64	-	-	3	1	3	38	76	0.50	88	28.8	0.49	Hipo	861.7	>1000
2	45	K	Ş	PLE	22	MPBHHN	-	3	1	2	33	67	0.49	95	3.6	0.81	Ö	>1000	475.2
3	39	K	M / MŞ	Total	25	MPK + AN	-	3	2	3	31	63	0.49	85	6.46	0.64	Hipo	574	>1000
4	41	K	M / MŞ	Total	14	AN	-	2	1	2	26	47	0.55	63	7.66	1.12	Hipo	593.6	>1000
5	49	K	M / MŞ	Total	26	KN	İDK	3	1	3	25	61	0.41	77	5.68	0.86	Hipo	>1000	909.6
6	55	K	M / MŞ	Total	31	KN	-	3	2	2	25	39	0.64	70	0.84	0.96	Ö	6.4	>1000
7	50	K	Ş	HT	70	KN	-	2	2	1	21	42	0.50	83	5.06	1.04	Hipo	740.9	483.6
8	41	K	M / MŞ	Total	60	-	EİN	3	1	2	21	51	0.41	86	7.3	0.62	Hipo	23.2	>1000
9	50	K	Ş	Total	64	PK	-	3	2	2	20	43	0.47	61	2.27	1.09	Ö	620.4	5.3

SA: Spesmen ağırlığı, LPI: Lenfoplazmositer infiltrasyon, LFF: Lenfoid Folikül Formasyonu, Fibrozis, (+) PH: Pozitif plazma hücreleri

M/MŞ: Malignite ve/veya şüphesi, Ş: Şişlik, Total: Total tiroidektomi, PLE: Piramidal lob eksizyonu, HT: Hemitiroidektomi, MPBHHN: Malignite potansiyeli belirsiz Hürthle hücreli nodül, MPK: Multifokal papiller karsinoma, PK: Papiller karsinom, AN: Adenomatoid nodül, KN: Kolloidal nodül, İDK: İnvaziv duktal karsinoma, EİN: Endometrial intraepitelyal neoplazi, Hipo: Subklinik Hipotiroidik, Ö: Ötiroidik

*LPI: 1 + hafif, 2 + orta, 3 + yüksek olarak; lenfoid folikül formasyonu yoğunluğu 1 + nadir, 2 + orta, 3 + sık, Fibrozis: yok 0, 1+ <%10, 2+ >%10 - <%30, 3+ >%30.

TSH: mU/L, T4: ng/L, anti-TPO ve anti-TG: kU/L değerleri karşılarındaki birimlerin cinsinden yazılmıştır.

Tablo 16: IgG4-ilişkisiz gruptaki olguların histopatolojik, immünohistokimyasal ve biyokimyasal özellikleri

Hasta No	Yaş	Cinsiyet	Ameliyat Nedeni	Ameliyat prosedürü	SA (gram)	Ek patolojik tanı	Diğer organ patolojileri	LPI*	LFF*	Fibrozis*	IgG4 (+) PH	IgG (+) PH	IgG4/IgG	CD138 (+) PH	TSH	T4	Hormonal durumu	Anti-TG	Anti-TPO
1	83	K	BB	Total	182	DKN	-	2	1	1	16	35	0.46	53	5.35	1.24	Hipo	43	172.5
2	46	K	BB	Total	92	MPK,KN	-	2	2	1	16	28	0.57	51	0.7	0.91	Ö	695.4	822.4
3	40	K	P	Total	31	DKN	-	2	1	2	13	19	0.68	31	0.6	1.27	Ö	328.1	2.9
4	42	K	M / MŞ	Total	21	MPMK	-	3	1	0	12	25	0.48	50	2.52	0.85	Ö	4.6	27.4
5	65	K	Ş	Total	140	DKN	-	1	1	0	11	52	0.21	63	0.08	1.16	Hiper	8.7	275.7
6	38	K	M / MŞ	Total	16	PMK, HHA, KN	-	2	1	1	11	32	0.34	45	2.45	0.93	Ö	4	479.5
7	30	K	M / MŞ	Total	19	MPK	-	2	2	2	10	18	0.56	24	3.19	0.87	Ö	356.4	>1000
8	64	K	M / MŞ	Total	25	MPMK, KN	-	3	3	2	8	35	0.23	51	2.9	0.97	Ö	32.7	109.7
9	69	K	M / MŞ	Total	24	PMK,HHA	-	2	1	2	8	34	0.24	65	0.75	0.4	Ö	550.2	<1
10	38	K	Ş	Total	41	-	-	2	2	1	8	21	0.38	32	0.5	1.23	Ö	>1000	107.8
11	30	K	M / MŞ	Total	20	MPK	-	2	1	2	8	16	0.50	20	0.87	1.24	Ö	118.3	3.2
12	44	K	M / MŞ	Total	12	MPK	-	2	2	2	8	20	0.40	25	5.45	1.06	Hipo	10	541.6
13	53	K	M / MŞ	THT	6	PMK	-	1	1	1	6	16	0.38	20	-	-	-	-	-
14	31	K	BB	HT	57	KN	-	2	2	1	6	16	0.38	22	2.11	1.01	Ö	62	2.7
15	67	K	M / MŞ	Total	14	HTT	-	2	1	1	16	35	0.46	53	5.35	1.24	Hipo	83.3	51.9

Tablo 16: IgG4-ilişkisiz gruptaki olguların histopatolojik, immünohistokimyasal ve biyokimyasal özellikleri (devamı)

Hasta No	Yaş	Cinsiyet	Ameliyat Nedeni	Ameliyat prosedürü	SA (gram)	Ek patolojik tanı	Diğer organ patolojileri	LPI*	LFF*	Fibrozis*	IgG4 (+) PH	IgG (+) PH	IgG4/IgG	CD138 (+) PH	TSH	T4	Hormonal durumu	Anti-TG	Anti-TPO
16	43	K	Ş	Total	134	-	-	1	1	1	6	17	0.35	25	1.02	1.18	Ö	263.8	22.4
17	42	K	Ş	Total	31	PMK	-	3	3	2	6	11	0.55	32	1.92	0.75	Ö	12.4	221.3
18	31	K	M / MŞ	Total	11	PMK	-	2	1	1	6	24	0.25	39	2.72	0.9	Ö	6.3	467.1
19	22	E	M / MŞ	Total	10	PK	-	2	3	2	6	11	0.55	16	1.19	0.92	Ö	5.4	106.4
20	53	K	M / MŞ	Total	28	İDT	-	3	2	1	5	17	0.29	31	1.16	1	Ö	1.5	105.4
21	46	K	M / MŞ	Total	23	MPMK	KAG	2	1	1	5	19	0.26	38	147	0.93	Hipo	5.2	913.9
22	67	K	BB	Total	86	MPK	KG	1	1	1	5	16	0.31	22	1.22	1.21	Ö	4	33.5
23	38	K	M / MŞ	Total	10	MPK	-	2	1	1	5	18	0.28	38	0.67	0.73	Ö	1.8	50
24	33	K	P	Total	14	MPMK	-	2	1	0	5	18	0.28	27	0.47	0.97	Ö	64.4	37.7
25	55	K	M / MŞ	Total	60	MK + PK	-	2	1	1	5	12	0.42	23	0.58	0.92	Ö	33	1.8
26	38	K	M / MŞ	Total	20	PK	-	2	1	1	5	16	0.31	48	2.29	0.98	Ö	18.5	716.1
27	36	K	M / MŞ	Total	-	-	-	1	1	0	4	14	0.29	22	-	-	-	-	-
28	43	K	M / MŞ	Total	15	MPK	-	1	1	0	4	13	0.31	21	1.03	0.55	Ö	5.1	287.2
29	28	K	M / MŞ	Total	15	MPK	-	3	3	1	4	13	0.31	28	2.16	0.94	Ö	33.8	>1000
30	43	K	M / MŞ	Total	12	PMK	-	1	1	1	6	17	0.35	25	1.02	1.18	Ö	263.8	22.4

Tablo 16: IgG4-ilişkisiz gruptaki olguların histopatolojik, immünohistokimyasal ve biyokimyasal özellikleri (devamı)

Hasta No	Yaş	Cinsiyet	Ameliyat Nedeni	Ameliyat prosedürü	SA (gram)	Ek patolojik tanı	Diğer organ patolojileri	LPI*	LFF*	Fibrozis*	IgG4 (+) PH	IgG (+) PH	IgG4/IgG	CD138 (+) PH	TSH	T4	Hormonal durumu	Anti-TG	Anti-TPO
31	42	K	Ş	Total	14	PK	-	2	1	2	4	12	0.33	43	5.16	0.79	Hipo	33.3	1.3
32	45	K	M / MŞ	Total	17	MPK	-	2	1	1	4	21	0.19	34	2.32	0.89	Ö	77.1	0.6
33	35	K	M / MŞ	Total	-	MPMK, KN	-	2	2	1	4	17	0.24	31	-	-	-	-	-
34	28	K	M / MŞ	Total	24	MPK	-	1	2	1	4	12	0.33	19	0.6	1	Ö	250.5	47.3
35	49	K	M / MŞ	Total	34	HHL	-	2	1	2	4	12	0.33	43	4.41	0.75	Ö	26.7	>1000
36	66	K	M / MŞ	Total	8	MPMK	-	2	1	1	4	9	0.44	19	3.46	0.85	Ö	60.7	29.1
37	54	K	M / MŞ	Total	17	MPK	-	2	1	2	4	9	0.44	42	2.23	0.92	Ö	488.2	99.7
38	28	K	Ş	Total	38	PK	-	2	1	2	4	11	0.36	16	0.89	1.11	Ö	27.2	283.6
39	48	K	M / MŞ	Total	29	PMK	KG	2	2	1	4	9	0.44	20	2.81	<0,2	Ö	618	45.8
40	61	K	M / MŞ	Total	11	PK	-	2	1	1	3	16	0.19	46	2.52	1.04	Ö	183.5	<1
41	47	K	M / MŞ	HT	20	PMK, HHL	-	1	1	1	3	8	0.38	17	2.73	0.86	Ö	15.8	103
42	44	K	M / MŞ	Total	70	MPMK, KN	-	1	1	1	3	9	0.33	17	0.1	1.22	Ö	318.4	34.4
43	81	K	M / MŞ	Total	23	MPMK, HHN	-	1	1	0	3	19	0.16	53	0.2	0.94	Ö	319.5	<0,5
44	26	K	M / MŞ	Total	151	AN	-	1	1	1	3	23	0.13	35	0.75	0.8	Ö	26.4	0.7
45	45	K	M / MŞ	Total	10	PMK	-	1	1	1	3	5	0.60	10	3.18	0.89	Ö	7.4	150

Tablo 16: IgG4-ilişkisiz gruptaki olguların histopatolojik, immünohistokimyasal ve biyokimyasal özellikleri (devamı)

Hasta No	Yaş	Cinsiyet	Ameliyat Nedeni	Ameliyat prosedürü	SA (gram)	Ek patolojik tanı	Diğer organ patolojileri	LPI*	LFF*	Fibrozis*	IgG4 (+) PH	IgG (+) PH	IgG4/IgG	CD138 (+) PH	TSH	T4	Hormonal durumu	Anti-TG	Anti-TPO
46	50	K	M / MŞ	Total	4	MPK	-	2	1	1	3	21	0.14	35	4.73	1.06	Hipo	11	426.4
47	52	K	M / MŞ	Total	20	PK	İDK	2	2	2	2	14	0.14	63	14.2	1.42	Hipo	12.6	309.8
48	41	E	BB	HT	11	FA	-	1	1	0	2	6	0.33	24	0.19	0.99	Ö	119	1.1
49	54	K	M / MŞ	Total	34	PK, KN	-	1	1	0	2	8	0.25	20	1.71	1.03	Ö	36.8	276
50	43	K	M / MŞ	Total	9	PK	-	2	1	0	2	8	0.25	16	1.85	1.12	Ö	182.3	2.5
51	50	K	BB	Total	53	PMK, AN	KAG	2	1	1	2	11	0.18	24	4.17	0.87	Ö	15.7	0.2
52	30	K	M / MŞ	Total	20	MPK	-	2	2	1	2	6	0.33	10	1.31	0.42	Ö	485.6	42.6
53	48	K	Ş	Total	17	-	-	1	1	1	2	12	0.17	27	1.5	0.93	Ö	2.7	23.5
54	54	K	M / MŞ	Total	104	PMK	-	2	1	1	2	6	0.33	32	5.14	0.82	Hipo	>1000	>1000
55	30	K	M / MŞ	Total	17	MPK	-	2	1	1	2	12	0.17	27	2.85	0.96	Ö	882.7	100.7
56	41	K	BB	Total	72	DKN	-	1	1	0	1	3	0.33	10	0.9	0.82	Ö	1	<0,5
57	56	K	M / MŞ	Total	10	HHK, KN	-	1	1	1	1	13	0.08	15	2.09	1.12	Ö	101	<1
58	50	K	M / MŞ	Total	23	MPMK, KN	-	2	1	1	1	17	0.06	38	1.51	0.51	Ö	4.1	43.6
59	49	K	M / MŞ	Total	12	PMK	-	1	1	0	1	12	0.08	20	3.38	0.96	Ö	331.4	152.5
60	47	E	BB	Total	154	MPK, DKN	-	1	1	1	1	9	0.11	32	0.58	0.78	Ö	48	2.5

Tablo 16: IgG4-ilişkisiz gruptaki olguların histopatolojik, immünohistokimyasal ve biyokimyasal özellikleri (devamı)

Hasta No	Yaş	Cinsiyet	Ameliyat Nedeni	Ameliyat prosedürü	SA (gram)	Ek patolojik tanı	Diğer organ patolojileri	LPI*	LFF*	Fibrozis*	IgG4 (+) PH	IgG (+) PH	IgG4/IgG	CD138 (+) PH	TSH	T4	Hormonal durumu	Anti-TG	Anti-TPO
61	38	K	M / MŞ	Total	77	MPK, HHL	-	1	1	1	1	3	0.33	8	1.18	0.96	Ö	33.1	0.6
62	36	E	M / MŞ	Total	21	MPMK	KG	1	1	1	1	8	0.13	17	1.24	0.92	Ö	26	<0,5
63	75	K	M / MŞ	Total	60	PK, KN	-	1	1	1	1	4	0.25	16	0.83	1.61	Ö	88.4	3.2
64	74	K	BB	Total	30	MPMK, KN	PT, PA	1	1	0	1	5	0.20	16	1.3	0.97	Ö	577.3	39.1
65	53	K	BB	Total	63	MPBFT, DKN	-	1	1	1	1	3	0.33	6	1.19	0.46	Ö	39	0.6
66	59	K	M / MŞ	HT	14	-	PA	1	1	0	1	4	0.25	14	1.3	0.91	Ö	1.4	29
67	63	E	BB	Total	171	HHDGN	-	1	1	1	1	5	0.20	20	0.09	0.66	Hiper	>1000	>1000
68	20	K	M / MŞ	THT	22	PK	-	1	1	1	1	3	0.33	9	0.45	1.2	Ö	138.6	3.5
69	66	K	M / MŞ	Total	26	Makroadenom	-	1	1	1	1	3	0.33	8	1.42	1.07	Ö	45	0.6
70	36	K	M / MŞ	Total	18	MPBİDT	-	1	1	0	0	2	0.00	9	0.69	1.09	Ö	1.2	26
71	46	K	M / MŞ	Total	16	PK	Sjög	1	1	1	0	1	0.00	3	4.25	0.79	Ö	31.3	<0,5
72	32	K	M / MŞ	HT	30	PMK	-	1	1	0	0	3	0.00	11	0.61	1.07	Ö	36	<0,5
73	40	K	P	HT	7	-	PA	1	1	0	0	3	0.00	12	1.06	0.99	Ö	25	0.7
74	34	K	BB	Total	80	DKN	-	1	1	0	0	1	0.00	12	0.78	0.83	Ö	681.4	49.8

Tablo 16: IgG4-ilişkizis gruptaki olguların histopatolojik, immünohistokimyasal ve biyokimyasal özellikleri (devamı)

Hasta No	Yaş	Cinsiyet	Ameliyat Nedeni	Ameliyat prosedürü	SA (gram)	Ek patolojik tanı	Diğer organ patolojileri	LPİ*	LFF*	Fibrozis*	IgG4 (+) PH	IgG (+) PH	IgG4/IgG	CD138 (+) PH	TSH	T4	Hormonal durumu	Anti-TG	Anti-TPO
75	48	E	M / MŞ	Total	27	MPMK	-	1	1	0	0	1	0.00	3	1.62	0.93	Ö	26,01	<0,1

SA: Spesmen ağırlığı, LPİ: Lenfoplazmositer infiltrasyon, LFF: Lenfoid Folikül Formasyonu, Fibrozis, (+) PH: Pozitif plazma hücreleri
M/MŞ: Malignite ve/veya şüphesi, BB: Bası bulguları, Ş: Şişlik, P: Paratiroidektomiye sekonder, Total: Total tiroidektomi, PLE: Piramidal lob eksizyonu, HT: Hemitiroidektomi, MPBHHN: Malignite potansiyeli belirsiz Hürthle hücreli nodül, MPK: Multifokal papiller mikrokarsinoma, PMK: Papiller mikrokarsinoma PK: Papiller karsinom, AN: Adenomatoid nodül, KN: Kolloidal nodül, FA: Foliküler adenom, DKN: Dejenere kolloidal nodül, HHDGN: Hürthle hücre değişiklikleri gösteren nodül, MPBFT: Malignite potansiyeli belirsiz Hürthle foliküler tümör, HHL: Hürthle hücreli lezyon, HTT: Hyalinize trabeküler tümör, İDK: İnvaziv duktal karsinoma, EİN: Endometrial intraepitelyal neoplazi, PT: Pankreatik müsinöz kistik tümör, Sjog: Sjögren hastalığı, KAG: Kronik aktif gastrit, KG: Kronik gastrit, PA: Paratiroid adenomu, Hipo: Subklinik hipotiroidik, Ö: Ötiroidik, Hiper: Hipertiroidik
*LPİ: 1 + hafif, 2 + orta, 3 + yüksek olarak; lenfoid folikül formasyonu yoğunluğu 1 + nadir, 2 + orta, 3 + sık, Fibrozis: yok 0, 1+ <%10, 2+ >%10 - <%30, 3+ >%30.
TSH: mU/L, T4: ng/L, anti-TPO ve anti-TG: kU/L değerleri karşılardaki birimlerin cinsinden yazılmıştır.

TARTIŞMA VE SONUÇ

IgG4-İH'a ait ilk ipuçları 2001 yılında Hamano ve ark. (1) tarafından sklerozan pankreatitli hastalarda yüksek serum IgG4 düzeylerinin gözlenmesiyle yakalanmıştır. 2003 yılında Kamisawa ve ark. (60) otoimmün pankreatitin sistemik bir hastalığın tutulumu olduğunu söyleyerek bu yeni sistemik hastalığın adını "IgG4-ilişkili otoimmün hastalık" olarak belirlemişlerdir. 2010 yılında da hastalık şu anki adını almıştır (61). İnsidansı ile ilgili yorum yapılabilecek yeterli bilgiye henüz sahip olmamakla birlikte prevalansı Japonya için 6/100.000'dir ve dünyanın geri kalanında da benzer oranlarda olması beklenmektedir (66). Patogenezi henüz tam olarak aydınlatılamamıştır ancak birçok araştırma hedef organlardaki çeşitli antijenlerin immün sistem tarafından hedef alındığını göstermektedir (76). Serolojik olarak serum IgG4 artışı, histopatolojik olarak yoğun lenfoplazmositer iltihabi hücre infiltrasyonu, artmış IgG4 pozitif plazmositler, obliteratif flebit ve storiform fibrozis varlığı ile karakterize bu hastalık çok değişik doku ve sistemleri tutabilmekte; tutulum yeri ve derecesine göre farklı klinik bulgularla karşımıza çıkabilmektedir (83).

KLT; HT, sessiz tiroidit, lenfositik tiroidit gibi lenfosit infiltrasyonu ile karakterize olan pek çok hastalığı kapsayan histopatolojik bir tanıdır (23).

IgG4-İH'da hipotiroidinin sık görülmesinden şüphelenilip tiroid bezini tutabileceği düşünülmüş (24), araştırmalar sonucunda Riedel tiroiditi (59) ve HT (15) ile ilişkili bulunmuştur. IgG4-İH'da sık görülen histopatolojik bulgular olan obliteratif flebit ve stromal fibrozis sınırlı sayıdaki IgG4-ilişkili Riedel tiroiditi vakası hariç bildirilmemiştir (126). Çalışmamızda da IgG4-ilişkili ve ilişkisiz gruplarda obliteratif flebiti ve stromal fibrozisi olan olguya rastlanmadı. Riedel tiroiditi ile birlikte olmayan ve sistemik hastalık bulgusu gösteren tek IgG4-T vakasını Watanabe ve ark. (26) bildirmiştir. Bu durumun nadir görülmesi kesin tanı için biyopsi/rezeksiyon gerektiğinden, tanı zorluğuyla açıklanabilir. IgG4-İH'da sıklıkla iki organ tutulumu olurken tiroid bezi tutulumlarının sıklıkla tek organda görülmesi nedeniyle Riedel tiroiditinde

görülen tutulumu sistemik, HT'nde görülen tutulumu ise lokal olarak kabul eden çalışmalar vardır (25). Sonuç olarak HT'nin IgG4-İH spektrumuna ait olup olmadığı ile ilgili tartışmalar devam etmektedir (126). IgG4-T'nin diğer tiroiditlere göre farklı klinik, morfolojik, serolojik ve İHK özellikler gösterdiği genel olarak kabul görmektedir (113). IgG4-İH'ın sistemik formundan bağımsız olarak da görülebilen bu antite günümüzde IgG4-T olarak isimlendirilmektedir (25).

IgG4-T üzerine olan çalışmaların çoğu histopatolojik (15,113,114,116–118,120,121) veya klinik (122–124) olarak HT tanılı hastalarda yapılmıştır. Çalışmamızda fokal, non-spesifik iltihabi infiltrasyon görülen vakaları değerlendirme dışı tutarak KLT tanısı verdiğimiz tüm hastaları çalışmamıza dahil ettik ve daha genel bir hasta grubunda tiroiditler ile IgG4-İH ilişkisi araştırdık.

IgG4-T'inde genelde araştırmacılar IgG4 (+) PH >20/BBA ve IgG4 (+) / IgG (+) plazmosit oranı >%30'u tanı kriteri olarak almışlardır. Literatürdeki serilerin tanı kriterlerini ayrıntılı incelediğimizde; sadece serum IgG4 > 135 mg/dL kriterini alan (122–124), serum IgG4 > 135 mg/dL kriterini de tanı için kullanan (115,121), IgG4 (+) PH sayısını >30/BBA olarak kabul eden (119) ve IgG4 (+) / IgG (+) plazmosit oranını >%40 olarak kabul eden (120) çalışmalar mevcuttur. Ayrıca tanı kriterleri birebir aynı olan çalışmalar arasında bile heterojenite mevcut olabilmektedir. Örneğin bazı yayınlarda tiroid glandı içerisindeki lenfoid folikül merkezlerinde bulunan IgG4 (+) plazma hücrelerinin sayılmadığı belirtilirken, çoğunda bu konuda bilgiye rastlanmamıştır. IgG4-T tanısında, literatürdeki tüm yayınlarda, bir BBA'ndaki IgG4 (+) PH sayısının 20'nin üzerinde olması tanısal kabul edilmektedir. Oysa ki genel hastalığın tanı kriterlerinde bu sayı 10'un üzerinde olunca tanısal olmaktadır (93). Serimizde tanı kriteri olarak literatüre uygun şekilde IgG4 (+) PH sayısı >20/BBA olarak kabul edildi. Ayrıca yalancı pozitifliği önleyerek spesifiteyi artırmak adına IgG4 / IgG pozitif plazmosit oranı ise 2017 yılında Umehara ve ark. (93)'nin kapsamlı tanı kriterlerine göre >%40 olarak kabul edildi.

IgG4-T hastalarının çoğu kadın olmakla birlikte erkeklerde diğer

otoimmün tiroiditlere göre biraz daha artış görüldüğünden bahsedilir (126). Hastalığın prevalans ve insidansı ile ilgili yorum yapabilmemiz için yeterli veri literatürde mevcut değildir. Ancak IgG4-T'ni de kapsayan otoimmün tiroidit grubu için erkek/kadın oranı ortalama 1/5 olarak tahmin edilmektedir (51). Literatürde IgG4-ilişkili olduğu bildirilen toplam 164 hastanın 35'i erkek (%27), 129'u (%73) kadındır. Literatürdeki seriler arasındaki kadın erkek oranı da %0 (123) ile %50 (122) arasında değişmektedir. Bizim araştırmamızda IgG4-ilişkili grubun tamamı (n=9) kadın idi. Literatürdeki serilerde Li ve ark. (113,116) IgG4-ilişkisiz gruba göre erkek hasta sayısını anlamlı derecede yüksek bulmuştu; diğer çalışmalarda ise erkek/kadın oranları arasında anlamlı fark yoktu. Bizim serimizde de gruplar arası erkek/kadın oranlarında anlamlı bir fark saptanmadı (p=0,379).

Literatürdeki serileri incelediğimizde prevalans oranları %5,3 (107) ile %42,4 (117) arasında değişmekteydi. Çalışmamızda incelediğimiz 84 hastanın 9'u (%10,7) IgG4-ilişkili grupta bulundu.

Literatürde IgG4-T hastalarının yaş ortalamaları 35 (118) ile 75,5 (122) arasında değişmekte olup; bildirilen en genç hasta 17 (119), en yaşlı hasta 82 (122) yaşındaydı. Bizim IgG4-ilişkili olan vakalarımızdan en genci 39, en yaşlısı 63 yaşında idi ve ortalama yaş 48,11 idi. Literatüre baktığımızda IgG4-ilişkili grubun yaş ortalamasını Li ve ark. (116), Zhang ve ark. (118), Jokisch ve ark. (120), Yu ve ark. (121) istatistiksel olarak anlamlı derecede düşük; Takeshima ve ark. (122) ise anlamlı olarak yüksek bulmuştu. Bizim çalışmamızda IgG4-ilişkili grubun yaş ortalaması hafif yükselmiş olarak tespit edildi ancak iki grup arasında anlamlı fark görülmedi (p=0,388).

KLT'de hastalar sıklıkla hipotiroidik görülmekle birlikte, ötiroidik ve hatta hipertiroidik bile olabilirler (46). IgG4-T'nde de hastalar sıklıkla hipotiroidik veya ötiroidik görülürler. Literatürdeki serilerde tiroid hormon durumlarını istatistiksel olarak karşılaştıran Li ve ark. (113,116), Yu ve ark. (121) anlamlı olarak hipotiroidi izlendiğini bildirmiştir. Zhang ve ark. (118) ise tiroidin fonksiyonel durumu açısından anlamlı fark saptamamıştır. Çalışmamızda tiroid fonksiyonel durumu açısından IgG4-ilişkili grupta (n=9) 6

hasta (%66,6) hipotiroidik ve 3 hasta (%33,3) ötiroidik bulundu. IgG4-ilişkili grupta IgG4-ilişkisiz gruba göre hipotiroidi görülme sıklığı anlamlı olarak artmıştı ($p<0,001$).

Tanı için gerekmemesine karşın IgG4-T otoimmün bir hastalık olduğundan anti-TG ve anti-TPO değerlerini normal popülasyona göre yüksek beklemekteyiz. IgG4-T ile diğer KLT gruplarını kıyaslamak için literatüre baktığımızda anti-TG ve anti-TPO değerlerinin; serilerin bazılarında (113,116,120) IgG4-ilişkili grup lehine istatistiksel olarak artmış olarak bulunduğunu ama bazılarında (115,118,121,122,124) iki grup arasında istatistiksel olarak anlamlı fark bulunmadığını görmekteyiz. Biz çalışmamızda IgG4-ilişkili grupta IgG4-ilişkisiz gruba göre cerrahi operasyon öncesi anti-TG ve anti-TPO oranları ortalamasını sırasıyla 4,2 ve 3,48 kat yüksek olarak bulduk. Anti-TG ve anti-TPO değerleri IgG4-ilişkili grupta anlamlı olarak yüksek bulundu (sırasıyla $p=0,005$, $p<0,001$).

IgG4-İH'da kanser sıklığının artmış olarak bulunduğu çalışmalar mevcuttur (70,71). IgG4-T'nde ise kanser birlikteliği ile ilgili az sayıda çalışma mevcuttur (125,127). Çalışmamızda ise KLT'e tiroid glandında eşlik eden malign lezyonlar, IgG4-ilişkisiz grupta anlamlı olarak artmış izlendi ($p=0,014$).

Histopatolojik özelliklerine baktığımızda IgG4-T'nde diğer otoimmün tiroiditlere kıyasla; lenfoplazmositer iltihabi infiltrasyonun yoğunluğu ve fibrozisin derecesi daha dikkat çekicidir (116). Lenfoplazmositer infiltrasyonunun ve fibrozisin artmış olarak görülmesi bazı araştırmalarda izlenen hızlı klinik progresyonun sebebi olarak düşünülmüştür (113).

Lenfoplazmositer infiltrasyonun derecesi hastalığın histopatolojik verilerini karşılaştıran serilerin çoğunda incelenmiştir: (15,113,115,116,119). Lenfoplazmositer infiltrasyon tüm çalışmalardaki IgG4-T gruplarında istatistiksel olarak anlamlı derecede yüksektir. Biz de kendi çalışmamızda lenfoplazmositer infiltrasyonu IgG4-ilişkili grupta 2 vakada (%22,22) orta, 7 vakada (%77,77) yüksek derecede; IgG4-ilişkisiz grupta 35 vakada (%46,66) hafif, 35 vakada (%46,66) orta, 5 vakada (%6,66) yüksek derecede izledik. Sonuçlar istatistiksel olarak kıyaslandığında IgG4-ilişkili grupta

lenfoplazmositer infiltrasyonun derecesi, literatüre benzer şekilde, anlamlı olarak yüksek bulundu ($p<0,0001$).

Lenfoid folikül formasyonu otoimmün tiroiditlerden özellikle HT'de sık görülen histopatolojik bulgudur (45). IgG4-T'nde değişen derecelerde izlenebilmektedir. Bu konuda Li ve ark. (15,113,116), Kojima ve ark. (117), Jokisch ve ark. (120)'nin yapmış olduğu çalışmalarda lenfoid folikül formasyonu yoğunlukları açısından iki grup arasında anlamlı fark bulunamazken; Inomata ve ark. (115) IgG4-T grubunda anlamlı artış izlemişlerdir. Kendi olgularımızdaki lenfoid folikül formasyonlarının yoğunluğu IgG4-ilişkili grupta 5 vakada (%55,55) nadir, 4 vakada (%44,44) orta; IgG4-ilişkisiz grupta 60 vakada (%80) nadir, 11 vakada (%14,66) orta, 4 vakada (%5,33) sık olarak izlendi. Lenfoid folikül formasyonu yoğunluğu açısından iki grup arasında literatürün çoğunluğuna uygun olarak, anlamlı bir fark saptanmadı ($p=0,78$).

Storiform fibrozis IgG4-İH'da görülen karakteristik bulgulardan biridir (83). IgG4-T'nde ise sıklıkla interfoliküler tarzda stromal fibrozis görülür (116). Fibrozisin morfolojik olarak farklı bir şekilde görülmesi tiroid glandının IgG4-İH tutulumunu, diğer organ tutulumlarından morfolojik olarak farklı kılan özelliklerinden biridir (25). Bu konudaki verilerini sunan çalışmalar Li ve ark. (15,113,116), Kojima ve ark. (117), Inomata ve ark. (115), Jokisch ve ark. (120), Yu ve ark. (121) ve Raess ve ark. (119)'na aittir. Literatürde bildirilen tüm vakalar (165 hasta) incelendiğinde, sadece 6'sında fibrozisin olmadığı tespit edildi. Ayrıca tüm çalışmalarda fibrozisin IgG4-ilişkili grupta istatistiksel açıdan anlamlı olarak artmış olduğu görüldü. Çalışmamızda iki grubun fibrozis derecelerini karşılaştırıldığında: IgG4-ilişkili grupta 1 vakada hafif (%11,11), 5 vakada orta derecede (%55,55), 3 vakada yoğun (%33,33) fibrozis izlendi. Fibrozisi olmayan vaka gözlenmedi. IgG4-ilişkisiz grupta 43 vakada az (%57,33), 14 vakada (%18,66) orta derecede fibrozis izlenirken, 18 vakada (%24) fibrozis saptanmadı. Ayrıca yoğun fibrozisi olan vaka izlenmedi. Fibrozis açısından iki grup arasında literatür ile benzer şekilde anlamlı fark izlendi ($p<0,0001$). Katz ve Vickery (57) HT hastalarında fibrozis derecesi arttıkça hipotiroidizm görülme sıklığının arttığını bildirmişlerdir. Bizim

verilerimiz de bu kanıyı desteklemektedir. Buradan IgG4-T hastalarının tiroid yetmezliğine girme ihtimalinin daha yüksek olabileceği çıkarımı yapılabilir ancak hastalarımızın uzun süreli klinik takip verileri elimizde olmadığından ileri yorum yapılamamıştır.

Rezeksiyon materyalinin İHK incelemesi IgG4-T'nin tanısı için gereklidir. Tanı kriterlerinin değerlendirilmesinde açıkladığımız gibi IgG4 ve IgG pozitif plazmositlerin sayımında uygulanan kriterlerde literatürde ciddi farklılıklar mevcuttur. Vakalarımızı değerlendirirken yalancı pozitifliği önlemek adına lenfoid foliküllerinin merkezlerindeki ve tümörlerin yakın çevresindeki iltihabi infiltrasyon alanları değerlendirme dışı bırakıldı. IgG antikorumuzun non-spesifik zemin boyama sorununu aşmak için plazma hücrelerinin aynı mikroskop sahasında IgG ile CD138 boyanmaları, çapraz karşılaştırılarak değerlendirildi.

Literatürde IgG4-T gruplarında bir BBA'nda IgG4 ile pozitif boyanan plazma hücresi sayıları ortalaması en düşük 32,4 (115) ile en yüksek 54 (116) arasında değişmekte ve tanı kriterlerinin oldukça üstünde görülmektedir. Verilerini yayınlayan tüm çalışmaların IgG4-T gruplarında, diğer gruplara göre istatistiksel olarak anlamlı sayıda daha fazla IgG4 (+) PH izlenmiştir. Kendi verilerimize baktığımızda IgG4-ilişkili grupta bir BBA'nda ortalama 26,67 hücre (minimum 20, maksimum 38); IgG4-ilişkisiz grupta bir BBA'nda ortalama 4,14 hücre (minimum 0, maksimum 16) sayıldı. IgG4-ilişkili gruptaki IgG4 ile pozitif boyanan plazma hücresi sayısı anlamlı olarak artmış bulundu ($p<0,0001$). Bulgularımız literatür ile uyumlu olmakla birlikte yayınlanan serilerin en düşük ortalamasına sahiptir.

Literatürde IgG (+) PH sayılarını paylaşan çalışma sayısı azdır (15,113,116,120). En düşük ortalama 74,8 (15), en yüksek ortalama 101,9 (113)'dur. Kendi verilerimize baktığımızda IgG4-ilişkili grupta bir BBA'nda ortalama 53,33 (minimum 39, maksimum 76) hücre; IgG4-ilişkisiz grupta bir BBA'nda ortalama 13,41 (minimum 1, maksimum 52) hücre tespit ettik. IgG4-ilişkili gruptaki IgG ile pozitif boyanan plazma hücresi sayısı anlamlı olarak artmış bulundu ($p<0,0001$). Literatürdeki az sayıda çalışma ile kıyaslandığında bir BBA'ndaki en düşük IgG (+) PH sayısı ortalaması bizim

serimizde görülmektedir. IgG (+) PH sayısının literatüre göre düşük olmasını yoğun zemin boyanması nedeniyle değerlendirmeye alamadığımız hücrelerden kaynaklandığını düşünmekteyiz.

Bir dokuda IgG pozitif plazmositlerin aşırı çoğalmasından ötürü IgG4 (+) PH sayısı da artacaktır. Bu nedenle IgG4 ve IgG pozitif plazmosit oranlarına bakılması IgG4-İH tanısında yalancı pozitifliği önlemek adına önemlidir. Literatürü incelediğimizde tiroid bezindeki çalışmalarda IgG4 / IgG pozitif plazmosit sayısı ortalamasının en düşük %32 (119), en yüksek %60 (120) olduğu gözlenmiştir. Çalışmamızda bu oranlar IgG4-ilişkili grupta %49 (minimum %41, maksimum %64); IgG4-ilişkisiz grupta ortalama %28 (minimum %0, maksimum %68) olarak tespit edildi. IgG4-ilişkili grupta bu oran literatür ile de uyumlu olarak anlamlı derecede artmış bulundu ($p<0,0001$).

SONUÇ;

Çalışmamızda KLT tanısı verdiğimiz hastaların IgG4-T tanı kriterlerine göre IgG4-ilişkili ve ilişkisiz olarak gruplandırılabilir olma durumu araştırıldı. Ayrıca iki grubun klinik, serolojik, histopatolojik ve İHK özelliklerinin farklılığı değerlendirildi.

İncelediğimiz tiroid dokularında histopatolojik olarak obliteratif flebit ve storiform fibrozis gibi karakteristik IgG4-İH bulguları görülmedi. Bu nedenle çalışmamızda IgG4-T'nin, IgG4-İH'ın sistemik formunun tutulumu olduğunu düşündürebilecek histopatolojik bulguya rastlanmadı. Ancak hastalarımızın hiçbirine ayrıntılı sistemik tarama yapılmadığından sistemik tutulumu kesin olarak ekarte edebilmek mümkün olmadı.

Çalışmamızda IgG4-ilişkili grup ile ilişkili olmayan grup arasında klinik, serolojik, morfolojik ve İHK olarak anlamlı farklar saptandı. Buradan yola çıkarak IgG4-T'nin KLT'lerin otoimmün tiroiditler grubunun yeni üyesi olmaya aday olduğunu düşünmekteyiz. Bu kanımızı desteklemek ve IgG4-T'ni HT'nden kesin olarak ayırmak için immünolojik ve genetik yapının inceleneceği yeni çalışmalar yapılması gerekmektedir.

Çalışmamızın doğası gereği rezeksiyon materyallerini incelediğimizden IgG4-T'nin sadece ileri seviyedeki tutulumlarını izleyip, hafif

vakaları gözden kaçırmış olabileceğimizi kabul etmemiz gerekir. Hastalığın erken evresini de yakalayabilecek yeni çalışmaların planlanması bu eksikliği kapatılmak adına gereklidir.

IgG4-T hızlı ilerleyen ama erken yakalanabilirse steroid tedavisine iyi yanıt veren bir hastalıktır. Ülkemizdeki bilinirliğinin artması ve hastaların erken tanı alabilmesi sağlanırsa; görece basit bir steroid tedavisi ile olası komplikasyonların ve cerrahi operasyonların önüne geçilebileceği düşünülmektedir.



KAYNAKLAR

1. Hamano H, Kawa S, Horiuchi A. High serum IgG4 concentrations in patients with sclerosing pancreatitis. *N Engl J Med* 2001;344:732–8.
2. Uehara T, Hamano H, Kawa S, Sano K, Honda T, Ota H. Distinct clinicopathological entity “autoimmune pancreatitis-associated sclerosing cholangitis.” *Pathol Int* 2005;55:405–11.
3. Zen Y, Kitagawa S, Minato H, et al. IgG4-positive plasma cells in inflammatory pseudotumor (plasma cell granuloma) of the lung. *Hum Pathol* 2005;36:710–7.
4. Kamisawa T, Chen PY, Tu Y, Nakajima H, Egawa N. Autoimmune pancreatitis metachronously associated with retroperitoneal fibrosis with IgG4-positive plasma cell infiltration. *World J Gastroenterol* 2006;12:2955–7.
5. Zen Y, Fujii T, Sato Y, Masuda S, Nakanuma Y. Pathological classification of hepatic inflammatory pseudotumor with respect to IgG4-related disease. *Mod Pathol* 2007;20:884–94.
6. Cheuk W, Yuen HKL, Chan JKC. Chronic sclerosing dacryoadenitis: Part of the spectrum of IgG4-related sclerosing disease? *Am J Surg Pathol* 2007;31:643–5.
7. Saeki T, Nishi S, Ito T, et al. Renal lesions in IgG4-related systemic disease. *Intern Med* 2007;46:1365–72.
8. Aihara Y, Azumi A, Furuta M, et al. A prevalence study of IgG4-related ophthalmic disease in Japan. *Jpn J Ophthalmol* 2013;57:573–9.
9. Minato H, Shimizu J, Arano Y, et al. IgG4-related sclerosing mesenteritis: a rare mesenteric disease of unknown etiology. *Pathol Int* 2012;62:281–6.
10. Park S, Ro JY, Lee DH, Choi SY, Koo H. Immunoglobulin G4-associated inflammatory pseudotumor of urinary bladder: A case report. *Ann Diagn Pathol* 2013;17:540–3.
11. De Buy Wenniger LM, Scheltema JM, Verheij J, Beuers U. Testicular inflammation as a new manifestation of IgG4-associated disease. *Urology* 2013;82:e15–6.
12. Ito H, Kaizaki Y, Noda Y, Fujii S, Yamamoto S. IgG4-related inflammatory abdominal aortic aneurysm associated with autoimmune pancreatitis. *Pathol Int* 2008;58:421–6.
13. Uehara T, Hamano H, Kawakami M, et al. Autoimmune pancreatitis-associated prostatitis: Distinct clinicopathological entity. *Pathol Int* 2008;58:118–25.
14. Cheuk W, Chan A, Lam W, Chow S. IgG4-related sclerosing mastitis: description of a new member of the IgG4-related sclerosing diseases. *Am J Surg Pathol* 2009;33:1058–64.
15. Li Y, Bai Y, Liu Z, et al. Immunohistochemistry of IgG4 can help subclassify Hashimoto’s autoimmune thyroiditis. *Pathol Int* 2009;59:636–41.

16. Li W, Chen Y, Sun ZP, et al. Clinicopathological characteristics of immunoglobulin G4-related sialadenitis. *Arthritis Res Ther* 2015;17:1–10.
17. Kawano H, Ishii A, Kimura T, et al. IgG4-related disease manifesting the gastric wall thickening. *Pathol Int* 2016;66:23–8.
18. Wu P, Chang Y, Liao L. IgG4-Related Disease Presenting as Cervical Lymphadenopathy. *J Med Ultrasound* 2018;4:115–7.
19. AbdelRazek MA, Venna N, Stone JH. IgG4-related disease of the central and peripheral nervous systems. *Lancet Neurol* 2018;17:183–92.
20. Yuen KCJ, Moloney KJ, Mercado JU, et al. A case series of atypical features of patients with biopsy-proven isolated IgG4-related hypophysitis and normal serum IgG4 levels. *Pituitary* 2018;21:238–46.
21. Shenoy A, Mohandas N, Gottlieb A. Cutaneous and systemic IgG4-related disease: A review for dermatologists. *Dermatol Online J* 2019;25:0–12.
22. Umehara H, Okazaki K, Masaki Y, et al. A novel clinical entity, IgG4-related disease (IgG4RD): General concept and details. *Mod Rheumatol* 2012;22:1–14.
23. Mizukami Y, Michigishi T, Kawato M, et al. Chronic thyroiditis: Thyroid function and histologic correlations in 601 cases. *Hum Pathol* 1992;23:980–8.
24. Komatsu K, Hamano H, Ochi Y, et al. High prevalence of hypothyroidism in patients with autoimmune pancreatitis. *Dig Dis Sci* 2005;50:1052–7.
25. Kakudo K, Li Y, Taniguchi E, Mori I. IgG4-related disease of the thyroid glands. *Endocr J* 2012;59:273–81.
26. Watanabe T, Maruyama M, Ito T, et al. Clinical features of a new disease concept, IgG4-related thyroiditis. *Scand J Rheumatol* 2013;42:325–30.
27. Luiz HV, Gonçalves D, Silva TN da, et al. IgG4-related Hashimoto's thyroiditis – A new variant of a well known disease. *Arq Bras Endocrinol Metabol* 2014;58:862–8.
28. Moore KL, Persaud T. *The Developing Human Clinically Oriented Embryology*. 8th ed. New York: Saunders, 2007.
29. Devi S V, editor. *Inderbir Singh's Human Embryology*. 11th ed. New Delhi: Jaypee Brothers Medical Publishers (P) Ltd, 2018.
30. Sadler TW. *Langman's Medical Embryology*. 13th ed. Philadelphia: Lippincott Williams and Wilkins, 2015.
31. Arıncı K, Elhan A. *Anatomi*. Ankara: Güneş Kitapevi, 2005.
32. Kocjan G, Gray W, Levine T, Kardum-Skelin I, Vielh P. *Diagnostic cytopathology essentials*. 1st ed. Edinburgh: Churchill Livingstone, 2013.
33. Sancak B, Cumhuriyet M. *Fonksiyonel Anatomi*. 3rd ed. Ankara: ODTÜ Yayıncılık, 2004.
34. Young B, O'Dowd G, Woodford P. *Wheater's Functional Histology*. 6th ed. Philadelphia: Churchill Livingstone, 2013.
35. Mescher AL. *Junqueira's Basic Histology: Text and Atlas*. 14th ed. New

- York: Mcgraw-Hill Education, 2016.
36. Hall JE. Guyton ve Hall Tıbbi Fizyoloji. 13th ed. Ankara: Güneş Tıp Kitabevleri, 2017.
 37. Kumar V, Abbas AK, Aster JC. Robbins and Cotran Pathologic Basis of Disease. 9th ed. Philadelphia: Elsevier Inc., 2015.
 38. Orgiazzi J. Thyroid autoimmunity. *Presse Med* 2012;41:e611–25.
 39. Braverman LE, Cooper DS. Werner and Ingbar's The Thyroid. 10th ed. Philadelphia: Lippincott Williams & Wilkins, 2013.
 40. Hadj-Kacem H, Rebuffat S, Mnif-Féki M, Belguith-Maalej S, Ayadi H, Péraldi-Roux S. Autoimmune thyroid diseases: Genetic susceptibility of thyroid-specific genes and thyroid autoantigens contributions: Review Article. *Int J Immunogenet* 2009;36:85–96.
 41. Williams GR. Extrathyroidal expression of TSH receptor. *Ann Endocrinol (Paris)* 2011;72:68–73.
 42. Pacini F, Schlumberger M, Dralle H, et al. European consensus for the management of patients with differentiated thyroid carcinoma of the follicular epithelium. *Eur J Endocrinol* 2006;154:787–803.
 43. McLachlan SM, Rapoport B. Why Measure Thyroglobulin Autoantibodies Rather Than Thyroid Peroxidase Autoantibodies? *Thyroid* 2004;14:510–21.
 44. Michalek K, Morshed SA, Latif R, Davies TF. TSH receptor autoantibodies. *Autoimmun Rev* 2009;9:113–6.
 45. Rosai J. Rosai and Ackerman's Surgical Pathology. 11th ed. Philadelphia: Elsevier Inc., 2018.
 46. Pearce EN, Farwell AP, Braverman LE. Thyroiditis. *N Engl J Med* 2003;348:2646–55.
 47. Sternberg SS, Mills SE, Carter D. Sternberg's diagnostic surgical pathology. 5th ed. Philadelphia: Wolters Kluwer Health/Lippincott Williams & Wilkins, 2010.
 48. Dayan CM, Daniels GH. Chronic Autoimmune Thyroiditis. *New Engl J of Med* 1996;335:99–107.
 49. Mitchell JD, Kirkham N, Machin D. Focal lymphocytic thyroiditis in southampton. *J Pathol* 1984;144:269–73.
 50. Vecchiatti SMP, Lin CJ, Capelozzi VL, Longatto-Filho A, Bisi H. Prevalence of Thyroiditis and Immunohistochemistry Study Searching for a Morphologic Consensus in Morphology of Autoimmune Thyroiditis in a 4613 Autopsies Series. *Appl Immunohistochem Mol Morphol* 2015;23:402–8.
 51. McGrogan A, Seaman HE, Wright JW, De Vries CS. The incidence of autoimmune thyroid disease: A systematic review of the literature. *Clin Endocrinol (Oxf)* 2008;69:687–96.
 52. Dong YH, Fu DG. Autoimmune thyroid disease: mechanism, genetics and current knowledge. *Eur Rev Med Pharmacol Sci* 2014;18:3611–8.
 53. Zur HH. Kenntniss der lymphomatösen Veränderung der Schilddrüse (Struma lymphomatosa). *Arch Klin Chir* 1912;97:219–48.
 54. Caturegli P, De Remigis A, Rose NR. Hashimoto thyroiditis: Clinical and diagnostic criteria. *Autoimmun Rev* 2014;13:391–7.
 55. Hsi ED, Singleton TP, Svoboda SM, Schnitzer B, Ross CW.

- Characterization of the lymphoid infiltrate in Hashimoto thyroiditis by immunohistochemistry and polymerase chain reaction for immunoglobulin heavy chain gene rearrangement. *Am J Clin Pathol* 1998;110:327–33.
56. Ahmed R, Al-Shaikh S, Akhtar M. Hashimoto thyroiditis: A century later. *Adv Anat Pathol* 2012;19:181–6.
 57. Katz SM, Vichery AL. The Fibrous variant of Hashimoto's thyroiditis. *Hum Pathol* 1974;5:161–70.
 58. Julie C, Vieillefond A, Desligneres S, Schaison G, Grunfeld JP, Franc B. Hashimoto's thyroiditis associated with Riedel's thyroiditis and retroperitoneal fibrosis. *Pathol Res Pract* 1997;193:573–7.
 59. Dahlgren M, Khosroshahi A, Nielsen GP, Deshpande V, Stone JH. Riedel's thyroiditis and multifocal fibrosclerosis are part of the IgG4-related systemic disease spectrum. *Arthritis Care Res* 2010;62:1312–8.
 60. Kamisawa T, Funata N, Hayashi Y, et al. A new clinicopathological entity of IgG4-related autoimmune disease. *J Gastroenterol* 2003;38:982–4.
 61. Stone JH, Khosroshahi A, Deshpande V, et al. Recommendations for the nomenclature of IgG4-related disease and its individual organ system manifestations. *Arthritis Rheum* 2012;64:3061–7.
 62. Martínez-Valle F, Fernández-Codina A, Pinal-Fernández I, Orozco-Gálvez O, Vilardell-Tarrés M. IgG4-related disease: Evidence from six recent cohorts. *Autoimmun Rev* 2017;16:168–72.
 63. Tirelli G, Gardenal N, Gatto A, Quatela E, Del Piero GC. Head and neck immunoglobulin G4 related disease: Systematic review. *J Laryngol Otol* 2019;132:1–5.
 64. Pasic S, Ristic G, Djuricic S. PReS-FINAL-2276: IgG4 related disease in a 10-year-old girl. *Pediatr Rheumatol* 2013;11:266.
 65. Kanno A, Masamune A, Okazaki K, et al. Nationwide epidemiological survey of autoimmune pancreatitis in Japan in 2011. *Pancreas* 2015;44:535–9.
 66. Brito-Zerón P, Ramos-Casals M, Bosch X, Stone JH. The clinical spectrum of IgG4-related disease. *Autoimmun Rev* 2014;13:1203–10.
 67. Yadlapati S, Verheyen E, Efthimiou P. IgG4-related disease: a complex under-diagnosed clinical entity. *Rheumatol Int* 2018;38:169–77.
 68. Sebastian A, Sebastian M, Misterska-Skóra M, et al. The variety of clinical presentations in IgG4-related disease in Rheumatology. *Rheumatol Int* 2018;38:303–9.
 69. Sekiguchi H, Horie R, Kanai M, Suzuki R, Yi ES, Ryu JH. IgG4-Related Disease: Retrospective Analysis of One Hundred Sixty-Six Patients. *Arthritis Rheumatol* 2016;doi: 10.1002/art.39686.
 70. Yamamoto M, Takahashi H, Tabeya T, et al. Risk of malignancies in IgG4-related disease. *Mod Rheumatol* 2012;22:414–8.
 71. Ahn SS, Song JJ, Park YB, Lee SW. Malignancies in Korean patients with immunoglobulin G4-related disease. *Int J Rheum Dis* 2017;20:1028–35.
 72. Aparisi L, Farre A, Gomez-Cambronero L, et al. Antibodies to carbonic anhydrase and IgG4 levels in idiopathic chronic pancreatitis:

- Relevance for diagnosis of autoimmune pancreatitis. *Gut* 2005;54:703–9.
73. Asada M, Nishio A, Uchida K, et al. Identification of a novel autoantibody against pancreatic secretory trypsin inhibitor in patients with autoimmune pancreatitis. *Pancreas* 2006;33:20–6.
 74. Löhr J-M, Faissner R, Koczan D, Bewerunge P. Autoantibodies against the exocrine pancreas in autoimmune pancreatitis: gene and protein expression profiling and immunoassays identify pancreatic enzymes as a major target of the inflammatory process. *Am J Gastroenterol* 2010;105:2060–71.
 75. Nishimori I, Miyaji E, Morimoto K, Nagao K, Kamada M, Onishi S. Serum antibodies to carbonic anhydrase IV in patients with autoimmune pancreatitis. *Gut* 2005;54:274–81.
 76. Okazaki K, Uchida K, Koyabu M, Miyoshi H, Takaoka M. Recent advances in the concept and diagnosis of autoimmune pancreatitis and IgG4-related disease. *J Gastroenterol* 2011;46:277–88.
 77. Perugino CA, AlSalem SB, Mattoo H, et al. Identification of galectin-3 as an autoantigen in patients with IgG 4 -related disease. *J Allergy Clin Immunol* 2019;143:736–45.
 78. Vasaitis L. IgG4-related disease: A relatively new concept for clinicians. *Eur J Intern Med* 2016;27:1–9.
 79. Aalberse RC, Stapel SO, Schuurman J, Rispens T. Immunoglobulin G4: An odd antibody. *Clin Exp Allergy* 2009;39:469–77.
 80. Guarneri F, Guarneri C, Benvenga S. Helicobacter pylori and autoimmune pancreatitis: Role of carbonic anhydrase via molecular mimicry? *J Cell Mol Med* 2005;9:741–4.
 81. Frulloni L, Lunardi C, Simone R, et al. Identification of a novel antibody associated with autoimmune pancreatitis. *N Engl J Med* 2009;361:2135–42.
 82. Mattoo H, Mahajan VS, Della-Torre E, et al. De novo oligoclonal expansions of circulating plasmablasts in active and relapsing IgG4-related disease. *J Allergy Clin Immunol* 2014;134:679–87.
 83. Stone JH, Yoh Z, Deshpande V. IgG4-Related Disease. *N Engl J Med* 2012;141:539–51.
 84. Kawa S, Ota M, Yoshizawa K, et al. HLA DRB1*0405-dqb1*haplotype is associated with autoimmune pancreatitis in the Japanese population. *Gastroenterology* 2002;122:1264–9.
 85. Park DH, Kim MH, Oh HB, et al. Substitution of Aspartic Acid at Position 57 of the DQB1 Affects Relapse of Autoimmune Pancreatitis. *Gastroenterology* 2008;134:440–6.
 86. Chang MC, Chang YT, Tien YW, et al. T-cell regulatory gene CTLA-4 polymorphism/haplotype association with autoimmune pancreatitis. *Clin Chem* 2007;53:1700–5.
 87. Umemura T, Ota M, Hamano H, Katsuyuma Y. Association of autoimmune pancreatitis with cytotoxic T-lymphocyte antigen 4 gene polymorphisms in Japanese patients. *Gut* 2006;55:1367–8.
 88. Umemura T, Ota M, Hamano H, et al. Association of autoimmune pancreatitis with cytotoxic T-lymphocyte antigen 4 gene polymorphisms

- in Japanese patients. *Am J Gastroenterol* 2008;103:588–94.
89. Nirula A, Glaser SM, Kalled SL, Taylora FR. What is IgG4? A review of the biology of a unique immunoglobulin subtype. *Curr Opin Rheumatol* 2011;23:119–24.
 90. Trampert DC, Hubers LM, van de Graaf SFJ, Beuers U. On the role of IgG4 in inflammatory conditions: lessons for IgG4-related disease. *Biochim Biophys Acta - Mol Basis Dis* 2018;1864:1401–9.
 91. Kolfshoten M van der N, Schuurman J, Losen M, Bleeker WK. Anti-Inflammatory Activity of Human IgG4 Antibodies by Dynamic Fab Arm Exchange. *Science (80-)* 2007;317:1554–7.
 92. Collins AM, Jackson KJL. A temporal model of human IgE and IgG antibody function. *Front Immunol* 2013;4:1–6.
 93. Umehara H, Okazaki K, Nakamura T, et al. Current approach to the diagnosis of IgG4-related disease—Combination of comprehensive diagnostic and organ-specific criteria. *Mod Rheumatol* 2017;27:381–91.
 94. Culver EL, Sadler R, Bateman AC, et al. Increases in IgE, Eosinophils, and Mast Cells Can be Used in Diagnosis and to Predict Relapse of IgG4-Related Disease. *Clin Gastroenterol Hepatol* 2017;15:1444–52.
 95. Stone JH, Brito-Zerón P, Bosch X, Ramos-Casals M. Diagnostic Approach to the Complexity of IgG4-Related Disease. *Mayo Clin Proc* 2015;90:927–39.
 96. Wallace ZS, Mattoo H, Carruthers M, et al. Plasmablasts As A Biomarker For IgG4-Related Disease, Independent Of Serum IgG4 Concentrations 2016;74:190–5.
 97. Ebbo M, Grados A, Bernit E, et al. Pathologies associated with serum IgG4 elevation. *Int J Rheumatol* 2012;doi: 10.1155/2012/602809.
 98. Khosroshahi A, Wallace ZS, Crowe JL, et al. International consensus guidance statement on the management and treatment of IgG4-related disease. *Arthritis Rheumatol* 2015;67:1688–99.
 99. Cheuk W, Yuen HKL, Chu SYY, Chiu EKW, Lam LK, Chan JKC. Lymphadenopathy of IgG4-related sclerosing disease. *Am J Surg Pathol* 2008;32:671–81.
 100. Kawa S, Okazaki K, Kamisawa T, Shimosegawa T, Tanaka M. Japanese consensus guidelines for management of autoimmune pancreatitis: II. Extrapancreatic lesions, differential diagnosis. *J Gastroenterol* 2010;45:355–69.
 101. Khosroshahi A, Bloch DB, Deshpande V, Stone JH. Rituximab therapy leads to rapid decline of serum IgG4 levels and prompt clinical improvement in IgG4-related systemic disease. *Arthritis Rheum* 2010;62:1755–62.
 102. Carruthers MN, Topazian MD, Khosroshahi A, et al. Rituximab for IgG4-related disease: a prospective, open-label trial. *Ann Rheum Dis* 2015;74:1171–7.
 103. Sato Y, Ohshima KI, Ichimura K, et al. Ocular adnexal IgG4-related disease has uniform clinicopathology. *Pathol Int* 2008;58:465–70.
 104. Carruthers MN, Stone JH, Deshpande V, Khosroshahi A. Development of an IgG4-RD responder index. *Int J Rheumatol* 2012;2012:1–7.

105. Wallace ZS, Khosroshahi A, Carruthers MD, Cory AP. An International, Multi-Specialty Validation Study of the IgG4- Related Disease Responder Index. *Arthritis Care Res* 2017;176:139–48.
106. Kottahachchi D, Topliss DJ. Immunoglobulin G4-Related Thyroid Diseases. *Eur Thyroid J* 2016;5:231–9.
107. Takeshima K, Inaba H, Furukawa Y, et al. Elevated serum immunoglobulin g4 levels in patients with graves' disease and their clinical implications. *Thyroid* 2014;24:736–43.
108. Bozkirli E, Bakiner OS, Ersozlu Bozkirli ED, et al. Serum Immunoglobulin G4 levels are elevated in patients with Graves' ophthalmopathy. *Clin Endocrinol (Oxf)* 2015;83:962–7.
109. Torimoto K, Okada Y, Kurozumi A, Narisawa M, Arao T, Tanaka Y. Clinical features of patients with basedow's disease and high serum IgG4 levels. *Intern Med* 2017;56:1009–13.
110. Nishihara E, Hirokawa M, Ito M, et al. Graves' disease patients with persistent hyperthyroidism and diffuse lymphoplasmacytic infiltration in the thyroid show no histopathological compatibility with IgG4-related disease. *PLoS One* 2015;10:1–9.
111. Mulholland GB, Jeffery CC, Satija P, Côté DWJ. Immunoglobulin G4-related diseases in the head and neck: A systematic review. *J Otolaryngol - Head Neck Surg* 2015;44:1–7.
112. Takeshima K, Inaba H, Ariyasu H, et al. Clinicopathological features of Riedel's thyroiditis associated with IgG4-related disease in Japan. *Endocr J* 2015;62:725–31.
113. Li Y, Nishihara E, Hirokawa M, Taniguchi E, Miyauchi A, Kakudo K. Distinct clinical, serological, and sonographic characteristics of Hashimoto's thyroiditis based with and without IgG4-positive plasma cells. *J Clin Endocrinol Metab* 2010;95:1309–17.
114. Deshpande V, Huck A, Ooi E, Stone JH, Faquin WC, Nielsen GP. Fibrosing variant of Hashimoto thyroiditis is an IgG4 related disease. *J Clin Pathol* 2012;65:725–8.
115. Inomata K, Kurisaki H, Yamashita H, et al. Identification of Thyroglobulin and its Isoforms as Target Antigens for IgG4 Thyroiditis. *J Clin Cell Immunol* 2018;09:1–8.
116. Li Y, Zhou G, Ozaki T, et al. Distinct histopathological features of Hashimotos thyroiditis with respect to IgG4-related disease. *Mod Pathol* 2012;25:1086–97.
117. Kojima M, Hirokawa M, Kuma H, et al. Distribution of IgG4- and/or IgG-positive plasma cells in Hashimoto's thyroiditis: An immunohistochemical study. *Pathobiology* 2010;77:267–72.
118. Zhang J, Zhao L, Gao Y, et al. A Classification of Hashimoto's Thyroiditis Based on Immunohistochemistry for IgG4 and IgG. *Thyroid* 2014;24:364–70.
119. Raess PW, Habashi A, El Rassi E, Milas M, Sauer DA, Troxell ML. Overlapping Morphologic and Immunohistochemical Features of Hashimoto Thyroiditis and IgG4-Related Thyroid Disease. *Endocr Pathol* 2015;26:170–7.
120. Jokisch F, Kleinlein I, Haller B, Seehaus T, Fuerst H, Kremer M. A

- small subgroup of hashimoto's thyroiditis is associated with IgG4-related disease. *Virchows Arch* 2016;468:321–7.
121. Yu Y, Yu N, Lu G, et al. Hashimoto's thyroiditis with elevated serum IgG4 concentrations is not equivalent to IgG4 Hashimoto's thyroiditis. *Clin Endocrinol (Oxf)* 2018;88:943–9.
 122. Takeshima K, Ariyasu H, Inaba H, et al. Distribution of serum immunoglobulin G4 levels in Hashimoto's thyroiditis and clinical features of Hashimoto's thyroiditis with elevated serum immunoglobulin G4 levels. *Endocr J* 2015;62:711–7.
 123. Kawashima ST, Tagami T, Nakao K, et al. Serum levels of IgG and IgG4 in Hashimoto thyroiditis. *Endocrine* 2014;45:236–43.
 124. Popławska-Kita A, Kościuszko-Zdrodowska M, Siewko K, et al. High serum IgG4 concentrations in patients with hashimoto's thyroiditis. *Int J Endocrinol* 2015;2015:6.
 125. Yu Y, Zhang J, Lu G, et al. Clinical relationship between IgG4-positive Hashimoto's thyroiditis and papillary thyroid carcinoma. *J Clin Endocrinol Metab* 2016;101:1516–24.
 126. Mario R, Andrea C, Francesca C, Rodolfo F, Luca C. IgG4-related thyroid autoimmune disease. *Eur J Endocrinol* 2019;180:R175–83.
 127. Ito M, Naruke Y, Mihara Y, et al. Thyroid papillary carcinoma with solid sclerosing change in IgG4-related sclerosing disease. *Pathol Int* 2011;61:589–92.

ŞEKİLLER LİSTESİ

Şekil 1: A: Tiroid glandı foramen ceacum'daki kabarıklıktan köken alır ve tiroglossal kanal boyunca aşağı doğru göç eder. B: Tiroid glandının yetişkin bir bireydeki pozisyonu. Kırmızı kesikli çizgi tiroid glandının insandaki göçünü göstermektedir (30).....	3
Şekil 2: Tiroid bezinin önden görünümü ve arterial ve venöz damarlanması (32).....	4
Şekil 3: Tiroid folikül yapısı (Mallory-trikrom boyası, x400) T: Tirosit, C: C hücresi (35).....	5
Şekil 4: Hipotalamus hipofiz ve tiroid bezi arasındaki homeostaz arki. Hipotalamustan salınan TRH, ön hipofizdeki tirotropik hücreleri uyarır, bu hücrelerden salgılanan TSH'da G proteini türünde olan TSH reseptörüne bağlanarak hücre içi cAMP miktarının artırılmasını sağlar. Böylece tiroid hormon üretimi ve kana salınımı artar. Kanda artan T3 ve T4 düzeyleri ise negatif geri besleme ile hipotalamus ve hipofizi inhibe eder. Periferde T3 ve T4 tiroid hormon reseptörlerine bağlanarak hücre içine alınır ve çekirdeğe taşınıp tiroid cevap elementlerini (TREs) oluşturarak transkripsiyonu indükler (37).....	6
Şekil 5 : Tiroid bezinin hücrel mekanizmaları (36).....	7
Şekil 6: Subakut tiroidit (HE, x100)(45). Dev hücreler ve granülom yapıları	13
Şekil 7: Otoimmün tiroiditin patogenezi. Tiroid antikorlarının uyarısıyla T-hücre aracılı sitotoksisite, lokal salınan sitokinlerin etkisi veya antikor bağımlı hücre aracılı sitotoksisite ile tiroid glandındaki enflamatuvar proses hızlanır ve tirositlerin yıkımı/fonksiyon kaybı gerçekleşir (36). (HT örnek alınarak gösterilmiştir.).....	17
Şekil 8: Riedel tiroiditinde görülen obliteratif flebit yapısı (45).....	19
Şekil 9: IgG4-ilişkili hastalığın tutulum yaptığı organ ve dokuların Leonardo Da Vinci'nin "L'uomo vitruviano" çizimi üzerinden şematik gösterimi.	20
Şekil 10: IgG4-IH'da patogenez ve klinikopatolojik korelasyon (83).....	23

Şekil 11: IgG4'ün moleküler yapısı ve Fab-arm değişimi. Zincir içi ve zincir arası disülfid bağları IgG4'ün yapısını oluşturur. Ser-228 ve Arg-409 aminoasitleri arası zincir içi bağlar, zincir arası hale gelince IgG4 bölünmüş olur (90). 24

TABLULAR LİSTESİ

Tablo 1: Tirotoksikoz nedenleri	10
Tablo 2: Hipotiroidi nedenleri	12
Tablo 3: Kronik lenfositik tiroiditin histolojik sınıflandırması	15
Tablo 4: IgG4-ilişkili hastalığın lokalizasyonlarına göre semptom ve bulguları	21
Tablo 5: IgG4-ilişkili hastalık kapsamlı tanı kriterleri (93)	25
Tablo 6: Serum IgG4 düzeylerinin belirgin olarak yükseldiği durumlar.....	26
Tablo 7: IgG4-Tiroiditin tanı kriterleri	30
Tablo 8: Kronik lenfositik tiroidit vakalarının IgG4-ilişkili ve ilişkisiz olarak ayrımı	36
Tablo 9: Olguların yaş ve cinsiyet dağılımı	37
Tablo 10: Cerrahi öncesi anti-TPO ve anti-TG değerleri karşılaştırması	38
Tablo 11: Tiroid fonksiyonel durumunun karşılaştırması	38
Tablo 12: Malign ve benign olmak üzere eşlik eden lezyonların gösterimi... 40	
Tablo 13: Tiroid spesmenlerinin lenfoplazmositer infiltrasyon, lenfoid folikül formasyonu ve fibrozis özelliklerinin karşılaştırması	41
Tablo 14: İmmünohistokimyasal bulgular	42
Tablo 15: IgG4-ilişkili gruptaki olguların histopatolojik, immünohistokimyasal ve biyokimyasal özellikleri	47
Tablo 16: IgG4-ilişkisiz gruptaki olguların histopatolojik, immünohistokimyasal ve biyokimyasal özellikleri	48

RESİMLER LİSTESİ

Resim 1: IgG4-ilişkili grup, lenfoplazmositer infiltrasyonu ve fibrozis derecesi yüksek olan bir vakanın mikroskopik görünümü (HE, x100)	43
Resim 2: IgG4-ilişkili grup, CD138 ile pozitif boyanan çok sayıda plazma hücresi (CD138, x400)	43
Resim 3: IgG4-ilişkili grup, lenfoid folikül formasyonları içinde çok sayıda IgG4 pozitif plazmosit varlığı (IgG4, x200)	44
Resim 4: IgG4-ilişkili grup, folikül dışı alanda IgG4 pozitif boyanan plazma hücreleri (IgG4, x400)	44
Resim 5: IgG4-ilişkili grup, artefaktif olarak yoğun zemin boyanması gösteren IgG pozitif plazma hücreleri (IgG, x200).....	45
Resim 6: IgG4-ilişkisiz grup, sık lenfoid folikül formasyonu, yoğun enflamasyon ve orta derecede fibrozis (HE, x40)	45
Resim 7: IgG4-ilişkisiz grup, lenfoid foliküllerin merkezinde yaygın IgG (üstte) ve IgG4 (altta) pozitif plazma hücreleri (x100).....	46

TEŐEKKÜR

Tezimin hazırlanması aŐamasında bŸyŸk katkıları olan sayın hocam; Doç. Dr. Ŗzlem Saraydarođlu'na, her konudaki desteđi ve emeiđi iin anabilim dalı baŐkanımız ve sayın hocamız Prof. Dr. Ŗlviye Yalinkaya'ya, bilgi ve desteklerini asla esirgememiŐ olan patoloji anabilim dalının diđer tŸm saygıdeđer hocalarına, yıllarca birlikte alıŐtıđım asistan arkadaşlarıma, Uludađ Ŗniversitesi Tıp FakŸltesi Tıbbi Patoloji Laboratuvarı'nda gŸrevli teknisyen, sekreter ve personel arkadaşlara yardımları ve destekleri iin teŐekkŸrlerimi sunarım.

Ayrıca her koŐulda yanımda olan annem, babam ve kardeŐime; sevgisini ve desteđini her daim hissettiren sevgili eŐim Dr. Leman Damla Kokarađaç'a ve mutluluk kaynađım, biricik kızım Arya Kokarađaç'a teŐekkŸrlerimi sunarım.

ÖZGEÇMİŞ

03.03.1989 yılında Bursa'da doğdum. İlköğretimimi Kükürtlü Ticaret ve Sanayi Odası İlköğretim Okulu'nda; lise eğitimimi Bursa Turhan Tayan Anadolu Lisesi'nde tamamladım. 2008 yılında başladığım Süleyman Demirel Üniversitesi Tıp Fakültesi'nden 2013 yılında mezun oldum. 2015 yılının Ağustos ayından beri Uludağ Üniversitesi Tıp Fakültesi Tıbbi Patoloji Anabilim Dalı'nda sürdürdüğüm uzmanlık eğitimime devam etmekteyim.

