

T.C.  
AYDIN ADNAN MENDERES ÜNİVERSİTESİ  
SAĞLIK BİLİMLERİ ENSTİTÜSÜ  
ANATOMİ (VETERİNER)  
YÜKSEK LİSANS PROGRAMI

YENİ ZELANDA TAVŞANINDA (*ORYCTOLAGUS  
CUNICULUS L.*) A. ILIACA INTERNA'NIN SEYRİ VE  
DALLANMASININ İNCELENMESİ

Özden ÇAVDIR  
YÜKSEK LİSANS TEZİ

DANIŞMAN  
Prof. Dr. Erkut TURAN

Bu tez Aydın Adnan Menderes Üniversitesi Bilimsel Araştırma Projeleri Birimi tarafından  
VTF-17044 proje numarası ile desteklenmiştir

AYDIN-2019

## KABUL VE ONAY SAYFASI

T.C. Aydın Adnan Menderes Üniversitesi Sağlık Bilimleri Enstitüsü Veteriner Anatomi Anabilim Dalı Yüksek Lisans programı çerçevesinde Özden ÇAVDIR tarafından hazırlanan “Yeni Zelanda Tavşanında (*Oryctolagus Cuniculus L.*) A. Iliaca Interna'nın Seyri ve Dallanmasının İncelenmesi” başlıklı tez, aşağıdaki jüri tarafından Doktora/Yüksek Lisans Tezi olarak kabul edilmiştir.

Tez Savunma Tarihi: 19/07/2019

Üye (Tez Danışmanı): Prof. Dr. Erkut TURAN Aydın Adnan Menderes Üniversitesi  
.....  
Üye: Prof. Dr. İlknur DABANOĞLU Aydın Adnan Menderes Üniversitesi  
.....  
Üye: Dr. Öğr. Üyesi Ömer Gürkan DİLEK Burdur Mehmet Akif Ersoy Üniversitesi  
.....

### ONAY:

Bu tez Aydın Adnan Menderes Üniversitesi Lisansüstü Eğitim-Öğretim ve Sınav Yönetmeliğinin ilgili maddeleri uyarınca yukarıdaki jüri tarafından uygun görülmüş ve Sağlık Bilimleri Enstitüsünün .....tarih ve .....sayılı oturumunda alınan .....nolu Yönetim Kurulu kararıyla kabul edilmiştir.

Prof. Dr. Cavit KUM  
Enstitü Müdürü

## TEŐEKKÜR

Yüksek Lisans tez çalışmamda ilgi, yardım ve hoşgörüsünü esirgemeyen danışmanım Prof. Dr. Erkut TURAN'a çok teşekkür ederim. Ayrıca bana her konuda yardımcı olan ve desteğini esirgemeyen Prof. Dr. Erkut KARA, Araştırma Görevlisi Firuze TÜRKER'e teşekkürü bir borç bilirim.

Tez çalışmam süresince gösterdiği sabır, özveri ve destekleri için aileme ayrıca teşekkür ederim.



# İÇİNDEKİLER

KABUL VE ONAY SAYFASI.....	i
TEŞEKKÜR .....	ii
İÇİNDEKİLER.....	iii
SİMGELER VE KISALTMALAR DİZİNİ .....	iv
ŞEKİLLER DİZİNİ .....	v
RESİMLER DİZİNİ .....	vi
TABLolar DİZİNİ.....	vii
ÖZET .....	viii
ABSTRACT .....	ix
1. GİRİŞ.....	1
2. GENEL BİLGİLER.....	3
2.1. A. Iliaca Interna'nın Embriyolojik Gelişimi .....	3
2.2. Evcil Memeli Hayvan Türleri, İnsan ve Tavşanda Aorta Abdominalis'in Son Dalları ...	6
2.3. A. Iliaca Interna'nın Evcil Memelilerde Dalları ve Dağılımı.....	7
2.3.1. A. Iliaca Interna'nın Visceral Kökünden Çıkan Damarlar.....	7
2.3.2. A. Iliaca Interna'nın Parietal Kökünden Çıkan Damarlar.....	8
2.4. Tavşanda A. Iliaca Interna'nın Dallanması .....	10
3. GEREÇ VE YÖNTEM.....	12
3.1 Gereç.....	12
3.2 Yöntem .....	12
4. BULGULAR .....	14
5. TARTIŞMA.....	25
6. SONUÇLAR VE ÖNERİLER .....	29
KAYNAKLAR.....	30
EKLER .....	33
ÖZGEÇMİŞ.....	34

## SİMGELER VE KISALTMALAR DİZİNİ

- A.** : arteria  
**INC.** : incisura  
**M.** : musculus  
**N.** : nervus



## ŞEKİLLER DİZİNİ

Şekil 1. A. Iliaca Interna'nın Çap ve Orijin Noktası Mesafesi Ölçümü.....	13
Şekil 2. A. Iliaca Interna'nın Diseksiyonunda Tespit Edilen Varyasyonlar .....	16



## RESİMLER DİZİNİ

<b>Resim 1.</b> İnsanda Bacak Damarlarının Gelişimi .....	5
<b>Resim 2.</b> İnsan ve Evcil Memeli Hayvanlarda Aort Abdominalis'in Son Dalları .....	6
<b>Resim 3.</b> Sağ a. Iliaca'nın Seyri ve Dallanması. Ventralden Görünüm .....	17
<b>Resim 4.</b> A. Iliolumbalis (8) ve A. Glutea Cranialis (9)'in A. Iliaca Interna'dan Ayrı Ayrı Dallanması. Ventralden Görünüm.. .....	18
<b>Resim 5.</b> A. Iliolumbalis (6) ve A. Glutea Cranialis (7)'in Tek Bir Kökten Çıkarak Ayrı Kökler Olarak Dağılması. Ventralden görünüm.....	19
<b>Resim 6.</b> Ventralden Görünüm. Sağ A. Iliaca Interna .....	20
<b>Resim 7.</b> A. Circumflexa Ilium Profunda ve A. Iliaca Interna'ların Orijinlerinde Gözlenen Asimetri. ....	21
<b>Resim 8.</b> A. Pudenda Interna (8)'nin A. Obturatoria (7)'nin Hemen Yakınından Değil; Geriden, A. Glutea Caudalis'in Orijininden Sonra Orijin Alması. Ventralden Görünüm .....	22
<b>Resim 9.</b> A. Circumflexa Ilium Profunda Sinistra (2), A. Abdominalis (1)'den A. Circumflexa Ilium Profunda Dextra (3) İse A. Iliaca Communis Dextra (8)'den Orijin Almıştır. Ventralden Görünüm. ....	23
<b>Resim 10.</b> A. Umbilicalis (5, 7) A. Iliaca Communis (2,3)'den Orijin Almıştır. Ventralden Görünüm. ....	24

## TABLÖLAR DİZİNİ

<b>Tablo 1.</b> Tavşanlara Ait Vücut Ağırlığı, A. İliaca Interna'nın Sağ ve Sol Taraf Çap, Mesafe Ölçümleri. ....	14
<b>Tablo 2.</b> Erkek ve Dişi Tavşanlara Ait Vücut Ağırlığı, A. İliaca Interna'nın Sağ ve Sol Taraf Çap, Mesafe Ölçümleri. ....	14
<b>Tablo 3.</b> A. İliaca Interna'ya Ait Varyasyonların Görüldüğü Denekler .....	17





## ÖZET

### YENİ ZELANDA TAVŞANINDA (*ORYCTOLAGUS CUNICULUS L.*) A. ILIACA INTERNA'NIN SEYRİ VE DALLANMASININ İNCELENMESİ

ÇAVDIR Ö. Aydın Adnan Menderes Üniversitesi Sağlık Bilimleri Enstitüsü Anatomi  
(Veteriner) Programı Yüksek Lisans Tezi, Aydın, 2019.

Bu tez çalışmasında; Yeni Zelanda tavşanında (*Oryctolagus cuniculus L.*) a. iliaca interna'ya ait morfometrik özelliklerin, bu damardan ayrılan ana dalların makroanatomik olarak incelenmesi ve bu dalların gösterdiği varyasyonların saptanması amaçlanmıştır. Bu amaçla 7 adet erkek, 7 adet dişi olmak üzere toplam 14 adet tavşana aorta abdominalis yoluyla renklendirilmiş sıvı lateks verilmiştir. Lateksin donmasını takiben anatomik diseksiyonla a. iliaca interna'nın seyri ve dallanması tespit edilmiştir. Diseksiyon bulgularına göre a. iliaca interna'nın seyri dallanması açısından Yeni Zelanda tavşanı evcil memeli türlerden ruminant ve sus'a daha çok benzediği saptanmıştır. Tavşanda a. iliaca interna'dan ayrılan ilk damarın a. umbilicalis olduğu; daha sonra sırasıyla a. obturatoria, a. iliolumbalis, a. glutea cranialis a. pudenda interna, a. glutea caudalis, a. perinealis ventralis'in orijin aldığı ve a. iliaca interna'nın a. caudalis lateralis'i vererek sonlandığı tespit edildi.

Diseksiyonlar sonucunda temelde 5 tip damar varyasyonu tespit edilmiştir.

Varyasyon 1<sub>A</sub>: A. circumflexa ilium profunda sinistra et dextra a. iliaca communis'den orijin aldığı;

Varyasyon 1<sub>B</sub>: A. circumflexa ilium profunda sinistra'nın aorta abdominalis'den a. circumflexa ilium profunda dextra'nın ise a. iliaca communis'den orijin aldığı;

Varyasyon 2: A. iliaca interna sinistra et dextra'nın orijin noktaları arasında asimetri olduğu;

Varyasyon 3: A. umbilicalis'in a. iliaca communis'ten orijin aldığı;

Varyasyon 4: A. iliolumbalis ve a. glutea cranialis'in ortak bir kökten başlangıç aldığı;

Varyasyon 5: A. pudenda interna'nın orijinin geride a. glutea caudalis'in orijininininden sonra olduğu tespit edilmiştir.

Bu çalışmada elde edilen dallanma paterni ve varyasyon bilgilerinin Yeni Zelanda Tavşanının kullanıldığı anatomik, girişimsel ve cerrahi araştırmalara katkı sağlaması umut edilmektedir.

**Anahtar Kelimeler:** Aorta Abdominalis, A. Iliaca Externa, A. Iliaca Interna, Oryctolagus Cuniculus L., Yeni Zelanda Tavşanı.

## ABSTRACT

### INVESTIGATION OF THE EXAMINATION AND BRANCHING OF THE A. ILIACA INTERNA IN NEW ZEALAND RABBIT (*ORYCTOLAGUS CUNICULUS L.*)

ÇAVDIR Ö. Aydın Adnan Menderes University Institute of Health Sciences Anatomy (Veterinary) Program Master Thesis, Aydın, 2019.

The aim of this thesis study is to macroanatomic investigation the morphometric features of the a. iliaca interna and the variations main branches separated from this vessel in the New Zealand rabbit (*Oryctolagus cuniculus L.*). For this purpose, coloured liquid latex was given through to the aorta abdominalis a total of 14 (7 male and 7 female) rabbits. Later, the course and branching of the a. iliaca interna were determined by anatomical dissection. According to dissection findings, New Zealand rabbit was found to be more similar to ruminant and pig than other domestic mammal species in terms of branching of the a. iliaca interna. The first vessel separated from the a. iliaca interna in the rabbit was a. umbilicalis; then it originated from a. obturatoria, a. iliolumbalis, a. glutea cranialis, a. pudenda interna, a. glutea caudalis, a. perinealis ventralis respectively and the a. iliaca interna terminated by giving the a. caudalis lateralis.

As a result of the dissections, 5 types of vessel variations were identified.

Variation 1A: A. circumflexa ilium profunda sinistra et dextra originates from a. iliaca communis;

Variation 1B: A. circumflexa ilium profunda sinistra originated from aorta abdominalis, a. circumflexa ilium profunda dextra originates from a. iliaca communis dextra;

Varyasyon 2: A. iliaca interna sinistra ve dextra'nın başlangıç noktaları arasındaki asimetri;

Variation 3: A. umbilicalis a. originates from iliaca communis;

Variation 4: A. iliolumbalis and a. glutea cranialis has a common root orijin;

Variation 5: The origin of the a. pudenda intena is behind, it is later than the origin of a. glutea caudalis.

It is hoped that the branching pattern and variation information obtained in this study will contribute to anatomical, interventional and surgical studies using New Zealand Rabbit.

**Keywords:** Aorta Abdominalis, A. Iliaca Externa, A. Iliaca Interna, New Zealand Rabbit, *Oryctolagus Cuniculus L.*

# 1. GİRİŞ

Yeni Zelanda Tavşanı (*Oryctolagus cuniculus L.*); anatomik ve fizyolojik özellikleri nedeniyle deneysel ve girişimsel arařtırmalarda tercih edilen bir hayvan türüdür. Günümüzde birçok arařtırma alanında deney hayvanı olarak kullanılmaktadır. Atherosclerosis çalıřmaları için kullanılan ilk hayvan modelinin tavşan olduđu bildirilmiřtir (Ignatowski, 1908). Kolay temin edilebilmesi, bakımı ile yönetiminin kolay ve ekonomik olması nedeniyle günümüzde atherosclerosis arařtırmaları için fareden sonra en çok tercih edilen hayvan türüdür (Getz ve Reardon, 2012). Yeni Zelanda tavşanı bu amaçla en sık kullanılan tavşan ırkıdır (Fuster ve ark, 2012). İnsanda atherosclerosis'de derin arter anjiyoplastisi için a. poplitea'nın kullanıldıđı ve sıklıkla ateromlar nedeniyle bacak ve ayak damarlarının zarar gördüđu bildirilmiřtir. Bu iřlemin deneysel uygulaması için tavşan a. iliaca communis ve a. iliaca externa'sının, insan a. poplitea'sıyla benzer çapa sahip olması nedeniyle çok uygun bir model olduđu ifade edilmiřtir (Balastegui ve ark, 2014).

Klasik kaynaklar yanında tavşanın dolařım sistemini, damar dallanmasını detaylı řekilde ortaya koyan çok sayıda arařtırmaya ulařmak mümkündür. Tavşanda aorta thoracica'nın dallanması (Ding ve ark, 2006; Ekim ve Dursun, 2011), aorta abdominalis'in verdiđi dallar (Singhm ve ark, 1982; Mohamed, 2014), aorta abdominalis'in son dalları (Balastegui ve ark., 2014), arka bacak damarlarının dallanmasını (Nur ve ark, 1995; Yang ve Morris, 1998) detaylı řekilde açıklayan anatomik çalıřmalar bulunmaktadır. Bununla birlikte tavşanda a. iliaca interna'nın dallanmasına ait anatomik bilgi klasik kaynaklarla sınırlı olup; a. iliaca interna'nın bazı ana dallarını inceleyen (Orsi ve ark, 1979) sadece bir adet çalıřmaya ulařılabilmektedir. Bu kaynaklardaki a. iliaca interna ve dallarına ait bilgiler birbiriyle örtüşmemekte gerek damarların dallanması gerekse adlandırılması konularında önemli farklılıklar bulunmaktadır. Bu durum tavşanda a. iliaca interna'nın kullanıldıđı deneysel çalıřmalarda da dikkati çekmektedir (Nagata ve ark, 1998; Hong ve ark, 2001; Abe ve ark, 2012).

Bu tez çalıřmasında; dolařım sistemine iliřkin hastalıklarda deney modeli olarak yaygın bir kullanıma sahip olan Yeni Zelanda Tavşanı'nda a. iliaca interna'ya ait morfometrik özelliklerin, bu damardan ayrılan ana dalların makroanatomik olarak incelenmesi ve bu dalların gösterdiđi varyasyonların saptanması amaçlanmıřtır. Kaynak taramalarında tavşanda bu damara ait bilgilerin sınırlı ve birbiri ile örtüşmeyen anatomik tanımlamalar olduđu görölmüřtür. Bu arařtırmada, tavşanda a. iliaca interna ile ilgili ihtiyaç duyulabilecek anatomik detayların sunulması hedeflenmiřtir. Çalıřmada elde edilen

dallanma paterni ve varyasyon bilgilerinin Yeni Zelanda Tavşanı'nın kullanıldığı anatomik, girişimsel ve cerrahi arařtırmalara katkı sađlaması umut edilmektedir.



## 2. GENEL BİLGİLER

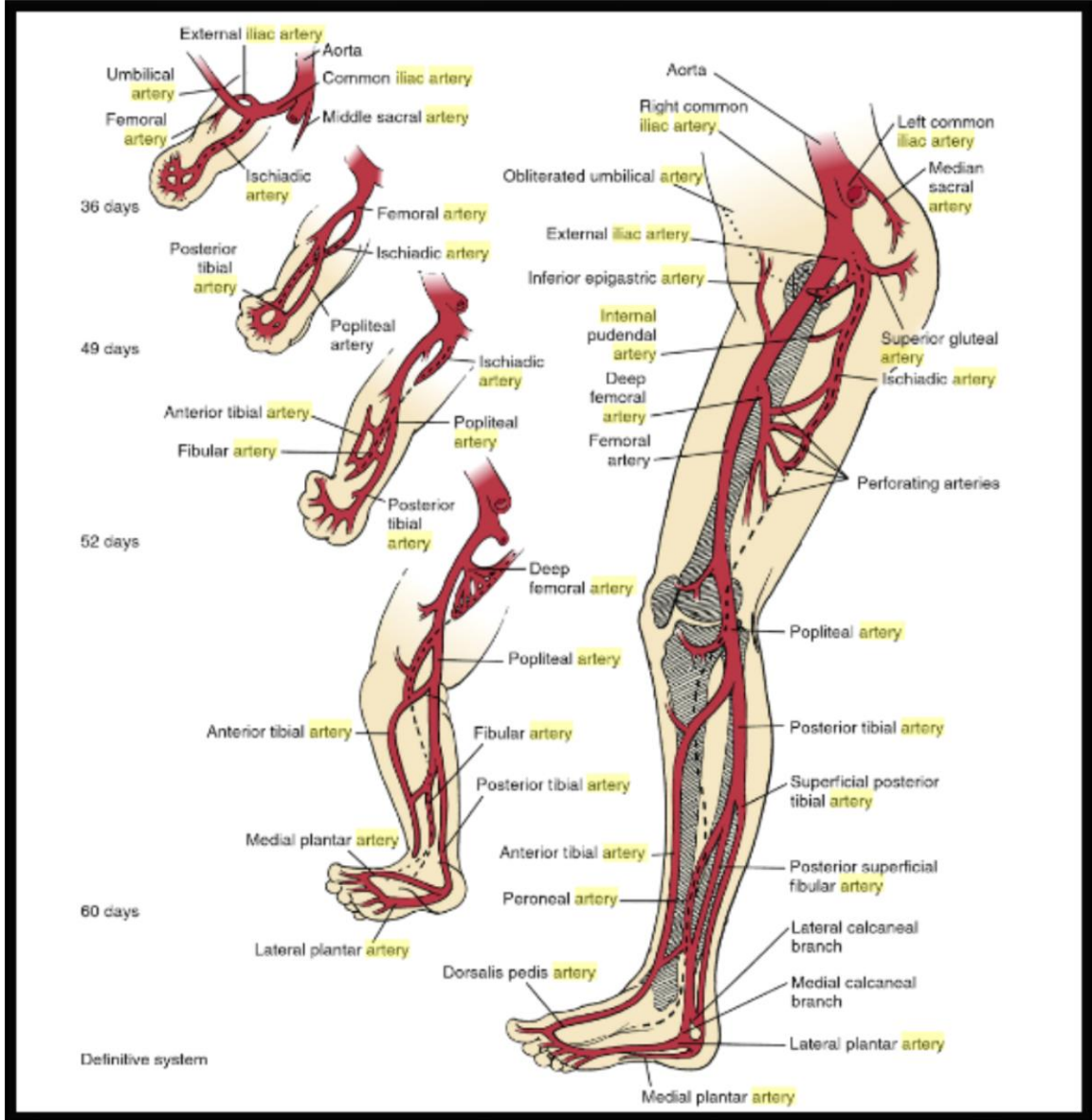
### 2.1. A. Iliaca Interna'nın Embriyolojik Gelişimi

Vasküler kanallar ya da damarlar hücrelerin bir araya gelmesi ve belirli bir düzen içinde dizilimiyle oluşmaktadır; insanda vasküler sistemin gelişimi başlangıç aşamasında ilkel omurgalılardaki gelişime benzerdir. Vasküler kanallarda olagelen bir dizi değişim erişkin damar sisteminin oluşumunu sağlamaktadır. Alt extremitenin vaskularizasyonunu sağlayan damar sisteminin oluşumu bu değişimin bir parçasıdır. Alt extremitenin damarlarının gelişimi vücudun geri kalan kısmının damar gelişimine nazaran daha az karmaşık olup; anlaşılması daha kolaydır. Embriyo gebeliğin ilk 3 haftasında ihtiyaç duyduğu besinleri ve oksijeni vitellüs kesesi ile anne kanından almaktadır. Üçüncü haftanın sonunda hızlı bir şekilde gelişim gösteren embriyo bu gelişim için daha karmaşık bir damar sistemine ihtiyaç duyar. Endotelial kaplı kanallar gelişen kalp ile bağlantı kurarlar; embriyoda 3. haftada dolaşım yeteneğine sahip sadece iki adet tüp/boru bulunmaktadır (Patten, 1946; Giardino, 2006).

Dördüncü haftanın başlangıcında bu iki tüp vücudu baştan sona kat eden iki parçalı dorsal aorta ile bağlantı kurar. Her bir dorsal aorta segmental olarak bulunan 36-38 adet dorsal, lateral ve ventral dallara sahiptir. Cervical 7. vertebra düzeyinde dorsal aorta'lar birleşir fakat segmental dallar varlığını sürdürür. Bu nedenle birleşen dorsal aorta 2 ventral, her iki tarafında birer adet lateral ve 2 dorsal dala sahiptir. Bu dallar erişkin arterial sistemin farklı segmentlerini oluştururlar. Lateral segmental arterler birleşir ve birer adet bilateral renal arterler oluşurlar. Proximal ventral dallar birleşerek a. coeliaca, a. mesenterica superior (cranialis), a. mesenterica inferior (caudalis)'u oluştururlar. Dorsal dallardan boyun bölgesinde a. vertebralis, göğüs düzeyinde a. intercostalis, karın düzeyinde a. lumbalis'ler oluşur. En distaldeki ventral dallar a. iliaca communis'i oluştururlar. En distalde bulunan dorsal dallar ise a. iliaca interna'yı oluşturur ve iliaca communis ile birleşir. Alt extremitenin vaskularizasyonu bu iki damar ve dalları vasıtasıyla gerçekleşir (Patten, 1946; Giardino, 2006).

Alt extremitenin embriyonun 4. haftasının başlangıcında gelişmeye başlar. Bu aşamada gövdenin her iki tarafında küçük kabartılar ya da tomurcuklar (bacak tomurcukları) görünür hale gelir. Mezoderm bacak tomurcukları içerisine doğru girinti yapar ve alt extremitenin yapılarını şekillendirmek üzere farklılaşır. Bacak tomurcuklarının gelişimini desteklemek üzere embriyoda iki adet vasküler sistem gelişir. Birinci sistem axial sistemdir ve aşağı

yönlü olarak bacak tomurcuğunun merkezine ilerler. Axial sistem a. iliaca interna'dan gelişir ve n. ischiadicus ile uyluğun posterior yüzünde seyreder. Bu gelişen arter a. ischiadica'dır ve a. poplitea düzeyinde sonlanır. A. ischiadica'nın gelişiminin tamamlanmasıyla ikinci vaskuler sistem olan a. iliaca externa a. iliaca communis'den gelişir. A. iliaca externa, a. femoralis superficialis ve a. femoralis profunda'yı vermek üzere gelişimine devam eder. A. poplitea'ya kadar olan erişkin damar sisteminin gelişimi tamamlandığında a. iliaca interna'nın dalları, a. poplitea'nın dalları, a. fibularis (peroneus) hariç a. ischiadica tamamen geriler ve kaybolur. İlkel siyatik sistem ve iliofemoral sistemin uyluğun alt bölümündeki birleşiminden yetişkin a. poplitea oluşur. A. poplitea'nın distal segmenti m. popliteus'un anterior'unda geriler ve kaybolur. Daha sonra a. iliofemoralis'den gelişen a. poplitea superficialis m. popliteus'un posterior'unda bulunur ve siyatik sistemin a. popliteus superficialis'inin proximal segmenti ile birleşir ve erişkin a. poplitea'yı şekillendirir (Resim 1) (Patten, 1946; Giardano, 2006; Albay ve ark, 2012).

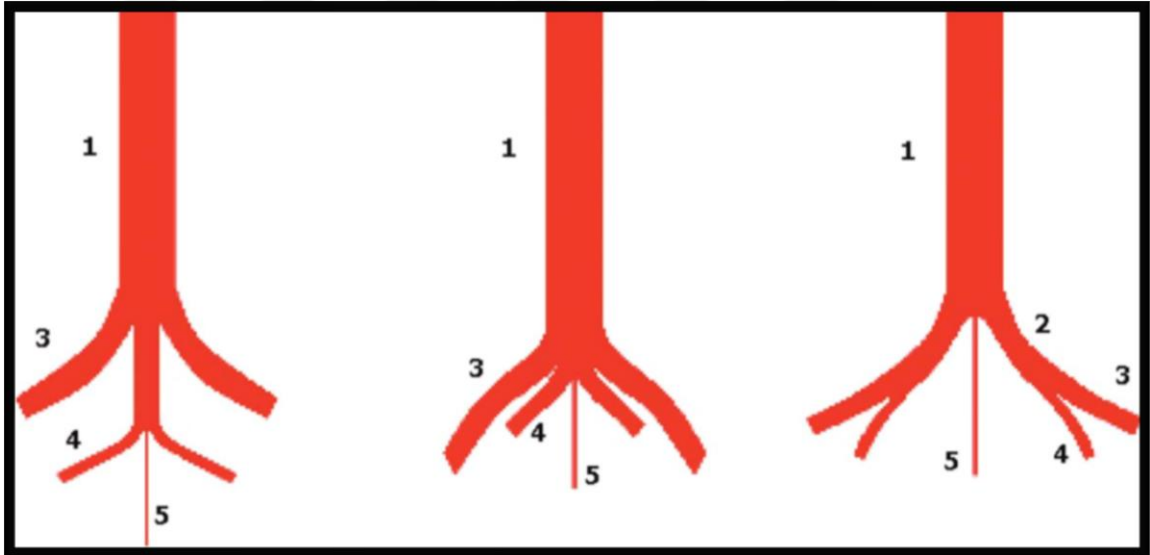


**Resim 1.** İnsanda bacak damarlarının gelişimi (Giardano, 2006).

A. ischiadica bacağın vasküler sistemini oluşturan ilk vasküler sistemdir. Bu sistem gerileyerek yerini iliofemoral sisteme bırakır. Bununla birlikte %0,05 oranında siyatik sistem kaybolmaz ve bacağın vaskularizasyonunu sağlayan ana damar halinde varlığını sürdürebilir. Böylece a. iliaca interna ile a. poplitea arasında bir damar olarak varlığını sürdürür. Arter anatomik olarak n. ischiadicus ile birlikte incisura ischiadica major'dan uyluğun posterioruna çıkar ve fossa poplitea'ya ulaşarak a. poplitea ile birleşir. Klinik olarak bu bireylerde popliteal düzeyde ve bilek düzeyinde nabız kolaylıkla hissedilir ancak a. femoralis nabızı yoktur (Giardano, 2006; Albay ve ark, 2012).

## 2.2. Evcil Memeli Hayvan Türleri, İnsan ve Tavşanda Aorta Abdominalis'in Son Dalları

Aorta abdominalis'in son bölümünde yaptığı çatallanma (bifurkasyon) türlere göre değişiklik göstermektedir. İnsanda ve evcil memeli hayvanlarda da aort'un bu çatallanması bazı farklılıklara sahiptir. Ruminant, carnivor ve domuzda, aorta'dan önce a. iliaca externa dextra ve a. iliaca externa sinistra ayrılır. Bundan sonra ayrılan damarlar a. iliaca interna sinistra ve a. iliaca interna dextra'dır. A. iliaca interna'lar arasındaki açıdan çıkan damar a. sacralis mediana'dır. Atta aorta'nın son dalları ortak bir a. iliaca communis olmadan ancak a. iliaca interna ve externa'lar ortak bir kökten ayrılıyormuşçasına görünüm arz etmektedir. İnsan ve tavşan aort bifurkasyonu açısından benzer olup aorta'dan önce a. iliaca communis ve bu damardan sırasıyla a. iliaca externa ve a. iliaca interna'nın ayrıldığı görülmektedir. Bu türlerde de a. sacralis mediana aorta'nın devamı gibidir (Resim 2) (Balastegui ve ark, 2014).



Ruminant, Carnivor, Sus

Equidae

Tavşan, İnsan

**Resim 2.** İnsan ve evcil memeli hayvanlarda aorta abdominalis'in son dalları (Balastegui ve ark, 2014). 1, aorta abdominalis; 2, a. iliaca communis; 3, a. iliaca externa; 4, a. iliaca interna; 5, a. sacralis mediana



### 2.3. A. Iliaca Interna'nın Evcil Memelilerde Dalları ve Dağılımı

Evcil memelilerde a. iliaca interna, ala ossis sacri'nin pelvinal yüzüne doğru seyir göstermektedir. Equide ve carnivorlarda bu damar iki köke ayrılır. Bu köklerden biri pelvis boşluğu duvarının vaskülarizasyonunu sağlayan parietal damarların oluşturduğu kök, diğeri ise genital organlarda dağılan visceral damarların oluşturduğu köktür. Ruminantlarda ve sus'ta ise hem pelvis boşluğu duvarında hem de genital organlarda dağılan dallar herhangi bir kök oluşturmadan ayrı ayrı olacak şekilde direk a. iliaca interna'dan çıkarlar (Dursun 1981; Nickel ve ark, 1981; Dursun 1994).

#### 2.3.1. A. Iliaca Interna'nın Visceral Kökünden Çıkan Damarlar

##### 1. A. umbilicalis

Equidelerde a. pudenda interna'dan çıkarken, ruminant, sus ve carnivorlarda a. iliaca interna'nın orijini yakınından çıkar. İntrauterin dönemde, fetüsteki venöz kanın anne plasantasına taşınmasından sorumlu kuvvetli bir damardır. Doğumdan sonra fonksiyonu bittiği için son bölümü kısmen oblitere olarak ligamentum teres vesicae isimli fibröz banda dönüşür. A. umbilicalis'in başlangıç bölümündeki lümeninden a. ductus deferentis ve a. vesicalis cranialis dallanır. Sus ve ruminant'larda ise bu damarların yanı sıra a. uterina'nın da çıktığı görülür (Dursun 1981; Nickel ve ark, 1981; Dursun 1994).

**A. ductus deferentis:** Ductus deferens'le uzanarak testis'e kadar gelir. Ureter içerisinde ramus uretericus'u verir. Atta a. cremasterica'nın dallarıyla anastomoz yapar (Dursun 1981; Nickel ve ark, 1981; Dursun 1994).

**A. vesicalis cranialis:** Tek tırnaklılarda 3-4 dal halinde bulunan bu damar sidik kesesine uzanarak özellikle sidik kesesinin apex ve corpusunu besler (Dursun 1981; Nickel ve ark, 1981; Dursun 1994).

##### 2. A. prostatica

Equide ve carnivor'larda a. pudenda interna'dan, ruminant ve sus'da ise a. iliaca interna'dan köken alır. A. prostatica, equide, ruminant ve sus'da ilk önce ramus ductus deferentis'i, sonrasında a. rectalis media'yı equide ve carnivorlarda, son olarak ramus urethralis'i ise ruminant ve sus'da verir. A. prostatica'nın tamamı prostat'ta dağılarak karşı tarafın aynı dalları ile anastomoz yapar (Dursun 1981; Nickel ve ark, 1981; Dursun 1994).

### **3. A. vaginalis**

Erkeklerdeki a. prostatica'nın homologudur. A. vaginalis'de a. prostatica'nın çıktığı yerden başlangıç alan bir damar olmasına rağmen a. prostatica'dan daha kalın bir yapıya sahiptir. Başlangıç noktasından hemen sonra ramus uterinus (köpekte a. uterina'dır) ve a. rectalis media olmak üzere iki dala ayrılır.

Ramus uterinus hem kalınlığı hem de yönü bakımından a. vaginalis'in devamı gibidir. Ramus uterinus'tan idrar kesesinin arka kısmında dağılan a. vesicalis caudalis çıkar. Bu daldan da ureter'e giden ramus uretericus ile urethra'ya giden ramus urethralis ayrılır. Equidelerde a. vaginalis aynı zamanda ramus vestibularis'i de verir (Dursun 1981; Nickel ve ark, 1981; Dursun 1994).

### **4. A. perinealis ventralis**

A. pudenda interna'nın son iki dalından biridir. Anüs ve perineum'un ventral kısmında dağılım gösterirken a. rectalis caudalis dalı rectum'un caudal kısmında dağılım gösterir.

A. perinealis ventralis, equide ve ruminantlarda a. rectalis caudalis ve ramus labialis dorsalis dallarını, carnivor ve sus'da ise a. rectalis caudalis, rami scrotales dorsales ile rami labiales dorsales dallarını verir (Dursun 1981; Nickel ve ark, 1981; Dursun 1994).

### **5. A. penis**

A. pudenda interna'nın son dalı olan a. penis, a. bulbi penis, a. profunda penis ve a. dorsalis penis olarak üç dala ayrılır. Corpus cavernosum penis'de a. bulbi penis, crura penis ile corpus cavernosum penis'de a. profunda penis, penis derisinde ise a. dorsalis penis dağılır (Dursun 1981; Nickel ve ark, 1981; Dursun 1994).

### **6. A. clitoridis**

Erkeklerde bulunan a. penis'in homologu ve a. pudenda interna'nın son dalı olan bu damar dişide bulunur. Equidede a. clitoridis'in karşılığı a. obturatoria'nın bir dalı olan a. clitoridis media'dır. A. clitoridis'in a. bulbi vestibuli isimli dalı vestibulum'da, a. profunda clitoridis isimli dalı corpus cavernosum clitoris'de, a. dorsalis clitoridis dalı ise glans clitoris'de dağılır (Dursun 1981; Nickel ve ark, 1981; Dursun 1994).

## **2.3.2. A. Iliaca Interna'nın Parietal Kökünden Çıkan Damarlar**

Pelvis boşluğu duvarını besleyen damarlara ait köktür. Equide'lerde parietal damarların kökü a. glutea caudalis'dir. Yalnız bu hayvanlarda parietal damar kökü ikincil bir damar kökü oluşturmuştur. Bu ikincil köklerden bir tanesinden a. glutea cranialis, a.

iliolumbalis ve kökün devamı olarak da a. obturatoria çıkar. Diğer ikincil kökten ise, a. sacralis mediana genellikle bulunmadığı, bulunduğu takdirde ise çok zayıf bir damar olduğu için a. sacralis mediana'nın vermesi gereken dalların çıktığı kök olduğu görülmektedir. Bu kökten de a. caudalis mediana, a. caudalis ventrolateralis ve a. caudalis dorsolateralis ortak olarak çıkarken kökün devamı a. glutea caudalis olarak son bulur. Sadece equide'lerde varolan parietal kökün ikincil dalı, köpeklerde yoktur. Ruminant ve sus da olduğu gibi carnivorlarda da a. sacralis mediana kuvvetli bir yapıya sahiptir. Bundan dolayıdır ki, equide'lerde ikincil damarlardan çıkan dallar ruminant, sus ve carnivor'larda a. sacralis mediana'dan ayrılırlar (Dursun 1981; Nickel ve ark, 1981; Dursun 1994).

### **1. A. glutea cranialis**

Equide ve carnivor'larda a. glutea caudalis'ten, ruminant ve sus da ise a. iliaca interna'dan çıkan kalın damardır. Genellikle 2 veya 3 kola ayrılan bu damar, m. gluteus medius ile m. gluteus profundus'da dağılarak sonlanır (Dursun 1981; Nickel ve ark, 1981; Dursun 1994).

### **2. A. iliolumbalis**

Equide'de a. glutea cranialis'ten, köpekte a. glutea caudalis'ten, ruminant ve sus da ise a. iliaca interna'dan köken alır. Ruminant'larda 6. lumbal arter a. iliolumbalis'den ayrılır (Dursun 1981; Nickel ve ark, 1981; Dursun 1994).

### **3. A. obturatoria**

Equide ve carnivor'larda a. glutea cranialis'ten, sus da ise a. iliolumbalis'ten köken alır. Bu damar foramen obturatum'dan geçtikten sonra m. obturatorius externus ile adduktor kaslarda dağılarak buraların kanlanmasını sağlar. A. obturatoria, equide'lerde a. iliacofemoralis ve erkekte a. penis media, dişide a. clitoridis media isminde iki damarı verdikten sonra m. semimembranosus'da dağılır (Dursun 1981; Nickel ve ark, 1981; Dursun 1994).

### **4. A. glutea caudalis**

Equide ve carnivor'larda a. iliaca interna'dan çıkan parietal damarların köküdür. Bütün evcil hayvanlarda m. biceps femoris'de dağılarak sonlanır (Dursun 1981; Nickel ve ark, 1981; Dursun 1994).

## 2.4. Tavşanda A. Iliaca Interna'nın Dallanması

Tavşanda kardiovasküler sistemin anatomisinin anlatıldığı sınırlı sayıda klasik kaynak bulunmaktadır. Bu kaynaklarda a. iliaca interna için verilen anatomik bilgi temel düzeydedir. Kaynaklar arasında a. iliaca interna'nın dallanması ve verdiği dalların tanımlanıp adlandırılmasına ait önemli farklılıklar bulunmaktadır.

A. iliaca communis'in dalları arka bacakların, pelvis duvarının ve pelvis organlarının beslenmesini sağlayan dalları veren ana damardır. A. iliaca communis'den ayrılan ilk dal genellikle karın duvarına dağılan a. iliolumbalis'dir. Bu damarın orijin noktası farklılık gösterebilmekte ve aorta abdominalis üzerinde olabilmektedir. A. iliaca communis'in lateral yönde ilerleyen güçlü dalı a. iliaca externa'dır. Pelvisin dorsal duvarına doğru medial yönde ilerleyen zayıf dalı ise a. hypogastrica'dır (bu damar daha önceleri a. iliaca interna olarak adlandırılmaktadır). A. iliaca interna, a. iliaca externa'dan ayrıldığı yerde a. umbilicalis adlı damarı verir. Bu damar idrar kesesi ve dışide uterus ile vagina'nin beslenmesini sağlayan damardır. Erkeklerde ductus deferens'in beslenmesini sağlayan damar a. umbilicalis'den orijin alır. A. iliaca interna'dan ayrılan sonraki dal pelvis duvarını besleyen a. obturatoria'dır. Hemen hemen aynı noktada uyluk kaslarına doğru uzanan a. circumflexa femoris medialis orijin almaktadır. Biraz daha geride erkeklerde rectum'un kenarı, urethra'nın yakınında; dişilerde ise rectum'un kenarı yakınlarında orijin alan damar a. hemoroidalis medialis'dir. A. iliaca interna daha sonra a. ischiadica adını alarak pelvis boşluğunu terk eder ve daha geride a. pudenda interna ve a. caudalis lateralis adlı dallara ayrılır (Craigie, 1948).

Aorta descendens ekstremitelere doğru a. iliaca communis dextra et sinistra ve kuyruğun altında caudal yönde ilerleyen a. caudalis'i vererek sonlanmaktadır. A. iliaca communis arka bacağın ve pelvis bölgesinin beslenmesini sağlayan ana damardır. Uyluk bölgesine ulaşmadan hemen önce üç dala ayrılır. İlk ayrılan dal a. iliolumbalis dextra et sinistra'dır. Bu damarın orijininin hemen distalinden a. hypogastrica olarak da adlandırılan a. iliaca interna dextra et sinistra başlangıç almaktadır. A. iliaca interna pelvis içindeki organların ve gluteal bölge kaslarının beslenmesini sağlayan damardır. A. iliaca interna ile kıyaslandığında daha büyük olan a. iliaca externa dextra et sinistra arka bacağın beslenmesini sağlayan damardır (Wingerd, 1985).

A. iliaca communis lateral, ventral karın duvarı ve lumbal bölge kaslarının beslenmesi için a. circumflexa ilium profunda adlı damarları verir. Bu ayırmadan sonra başlangıç alan damar a. iliaca interna'dır. A. iliaca communis bu dalları verdikten sonra a. iliaca externa adını alır. A. iliaca interna idrar kesesinin, dışide vagina ve uterus'un

beslenmesini sağlamak üzere a. umbilicalis'i verir. Daha sonra pelvis duvarını beslemek üzere a. obturatoria'yı ve a. hemoroidalis media'yı verir ve bu damar a. mesenterica caudalis'in hemorodial dalı ile anastomoz yapar (McLaughlin ve Chiasson, 1990).

A. circumflexa ilium profunda, a. iliaca communis'den orijin almaktadır. A. iliaca communis'in lateral yönde ilerleyen güçlü dalı a. iliaca externa'dır. Pelvisin dorsal duvarına doğru medial yönde ilerleyen dalı ise a. iliaca interna'dır. A. iliaca interna'dan başlangıç alan ilk damar a. iliolumbalis'dir. Bu damarın orijininin sonra hemen hemen aynı düzeyde bir dorsal yönde; a. glutea cranialis diğeri ventral yönde; a. obturatoria adlı damarlar a. iliaca interna'dan orijin almaktadır. Bu iki damarın ardından başlangıç alan damar a. umbilicalis'dir. Daha geride dorsal yönde a. iliaca interna'dan ayrılan damar a. glutea caudalis'dir. Sonra sırasıyla a. pudenda interna, a. perinealis ventralis ve a. caudalis lateralis a. iliaca interna'dan orijin almaktadır (Popesko ve ark, 1992).

A. circumflexa ilium profunda'nın orijin aldığı damar a. iliaca communis'dir. A. iliaca communis arka bacağa doğru a. iliaca externa ve pelvis'e doğru a. iliaca interna'yı verir. A. iliaca interna'dan başlangıç alan ilk damar a. glutea cranialis'dir. Bu damardan sonra sırasıyla a. iliaca interna'dan orijin alan damarlar a. obturatoria ve a. vaginalis'dir. Daha geride a. iliaca interna'dan sırasıyla ramus gluteus caudalis, a. pudenda interna ve a. caudalis lateralis orijin almaktadır (Barone ve ark, 1973).

### 3. GEREÇ VE YÖNTEM

#### 3.1. Gereç

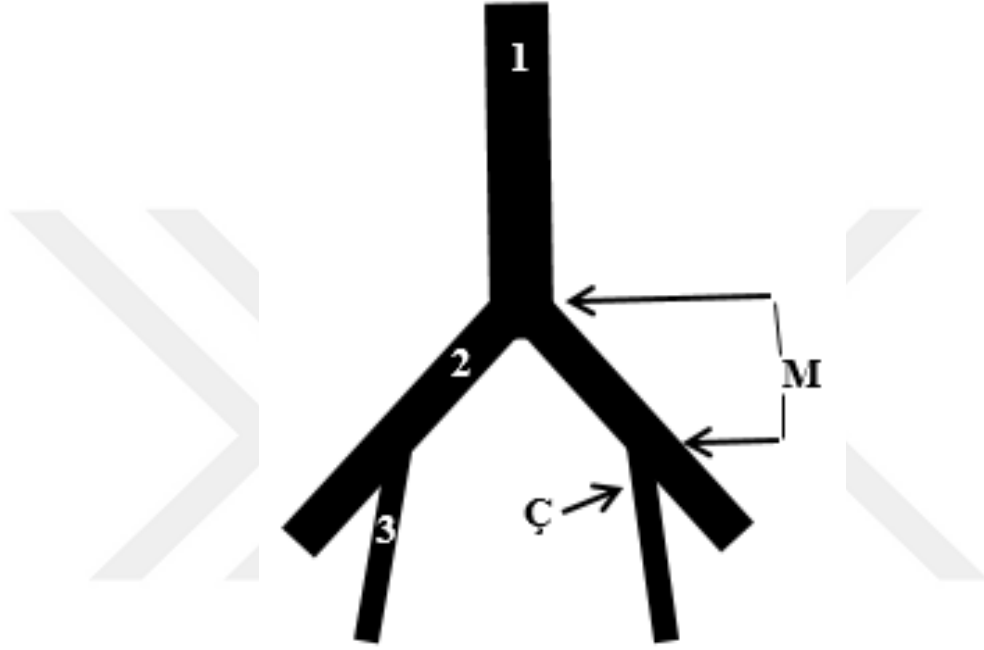
Bu çalışmada, 7 adet dişi, 7 adet erkek olmak üzere toplam 14 adet erişkin, sağlıklı Yeni Zelanda tavşanı (*Oryctolagus cuniculus L.*) kullanılmıştır. Tavşanlar, Tarım Bakanlığı onaylı, deney hayvanı üretici, tedarikçi çalışma iznine sahip bir ünite olan Saki YENİLLİ deney hayvanları üretim laboratuvarından temin edildi.

#### 3.2 Yöntem

Tavşanlar 5mg/kg Xylazine Hydrochlorid ve 35 mg/kg Ketamine'in intramüsküler enjeksiyonuyla genel anestezi altına alınmıştır. Anesteziideki tavşanlara damarlardaki kanın pıhtılaşmasını engellemek için kulak venasından antikoagulan madde (Nevparin, 500 IU/kg) verilmiştir. Takiben tavşanların göğüs kafesi açılıp kalbin apex'i kesilerek, kanın boşaltılması sağlanmıştır. Vücuttaki kanın boşalmasından sonra sol ventriculus yoluyla arcus aortae'ya plastik sonda yerleştirilmiştir. Enjektör yardımıyla sondadan verilen %0,9'luk NaCl çözeltisi ile kan uzaklaştırılana kadar damarlar yıkanmıştır. Yıkama işlemi sonrası aynı yolla %10'luk formalin solüsyonu verilerek tavşanların tespit edilmesi sağlanmıştır. Daha sonra karın boşluğu linea alba boyunca ensize edilmiştir. Arcus aortae'ya yerleştirilen sonda a. abdominalis'in sonuna doğru ilerletilerek ligatüre edilmiştir. A. iliaca interna'nın dallarının diseksiyonu ve takibi için aorta'ya yerleştirilen sondadan damar içerisine polimerize, kırmızı renkli çini mürekkebi ile renklendirilmiş latex sabit bir basınçla perfüze edilmiştir. Hazırlanan materyaller %10'luk formalin solüsyonu içerisine yerleştirilerek +4 °C soğuk dolapta saklanmıştır. Hazırlanan materyallerin önce derileri diseke edilerek uzaklaştırılmış ve ardından cavum abdominalis linea alba boyunca ensize edilmiştir. Materyallerin kalın bağırsakların son kısmı cavum abdominalis'in dışarısına çıkarılarak cranial ve caudal olmak üzere iki bölgeden bağlandıktan sonra; anal yoldan gönderilen kateterle bağırsak içeriği yıkanarak temizlenmiştir. Diseksiyon işleminde aorta abdominalis kılavuz olarak kullanılmıştır. Aorta abdominalis'ten sonra a. iliaca externa ve sonrasında a. iliaca interna görülünceye kadar damar çevresinde bulunan bağ doku ve fascialar diseke edilmiştir. A. iliaca interna'nın diseksiyonla ortaya çıkarılmasıyla damardan ayrılan ana dalların takip edilebilmesi için 3 numara bistüri sapı, 11 numara bistüri bıçağı ve farklı boyutlarda pensetler kullanılarak; diseksiyon merceği yardımıyla diseke edilmiştir. Daha sonra a. iliaca interna ve dalları fotoğraflanmıştır. A. iliaca interna'nın orijin aldığı yerden çap ve sağ ve sol tarafta a. iliaca communis'in ayrıldığı yer ile a. iliaca interna'nın

bařladıđı yer arası mesafe ölçümleri mikrometrik kumpas ile alınmıřtır (řekil 2). Damarların adlandırılmaları için Nomina Anatomica Veterinaria (NAV 2017) esas alınmıřtır.

Çalıřmada elde edilen ölçüm verileri minimum (min), maksimum (maks) deđerler ortalama deđer (MV)  $\pm$  Standart Sapma (SD) řeklinde tablolarla gösterilmiřtir.



**řekil 1.** A. iliaca interna'nın çap ve orijin noktası mesafesi ölçümü. 1. aorta abdominalis, 2. a. iliaca communis, 3. a. iliaca interna. M: mesafe ölçümü, Ç: çap ölçümü noktası.

## 4. BULGULAR

Çalışmada 7 adet erkek, 7 adet dişi olmak üzere toplan 14 adet erişkin Yeni Zelanda tavşanı (*Oryctolagus cuniculus L.*) kullanılmıştır. Tavşanların vücut ağırlıkları ortalama  $2113.79 \pm 299.70$  gr' dır (Tablo 1).

**Tablo1.** Tavşanlara ait vücut ağırlığı, a. iliaca interna'nın sağ ve sol taraf çap, uzunluk ölçümleri.

	N	Min	Maks	MV $\pm$ SD
Canlı Ağırlık (g)	14	1774	2660	$2113.79 \pm 299.70$
Çap Sağ (cm)	14	0.87	1.70	$1.21 \pm 0.25$
Çap Sol (cm)	14	0.88	1.66	$1.27 \pm 0.24$
Mesafe Sağ (cm)	14	6.28	10.80	$8.64 \pm 1.31$
Mesafe Sol (cm)	14	3.19	11.12	$7.16 \pm 2.04$

**Tablo 2.** Erkek ve dişi tavşanlara ait vücut ağırlığı, a. iliaca interna'nın sağ ve sol taraf çap, mesafe ölçümleri.

Ölçüm	Erkek				Dişi			
	N	Min	Maks	MV $\pm$ SD	N	Min	Maks	MV $\pm$ SD
Canlı Ağırlık (g)	7	1774	2117	$1908.43 \pm 129.74$	7	2000	2660	$2319.14 \pm 281.73$
Çap Sağ (cm)	7	0.88	1.70	$1.23 \pm 0.31$	7	0.87	1.47	$1.19 \pm 0.22$
Çap Sol (cm)	7	0.95	1.66	$1.29 \pm 0.27$	7	0.88	1.59	$1.26 \pm 0.24$
Mesafe Sağ (cm)	7	6.28	10.59	$8.37 \pm 1.5$	7	7.54	10.80	$8.92 \pm 1.12$
Mesafe Sol (cm)	7	4.10	11.12	$7.15 \pm 2.33$	7	3.19	8.83	$7.17 \pm 1.90$

Aorta abdominas'ın sağ ve sol tarafa a. iliaca communis dextra et sinistra'yı verdikten sonra bu ana kökten önce a. circumflexa ilium profunda sinistra et dextra'nın ayrıldığı gözlemlendi. Ardından a. iliaca communis'lerden her iki tarafta sırasıyla a. iliaca externa ve a. iliaca interna'nın ayrıldığı saptandı. Median hatta yerleşmiş olan a. sacralis mediana'nın, aorta'nın devamı gibi seyrettiği tespit edildi. A. iliaca interna'dan ayrılan ilk damarın a. umbilicalis olduğu gözlemlendi. Bu damardan öne doğru erkeklerde a. ductus deferentis ve dişilerde a. uterina'nın ayrıldığı görüldü. A. umbilicalis'den ayrılarak ve arkaya doğru yönelen damarın ise a. vesicalis cranialis olduğu tespit edildi. A. iliaca interna'dan ayrılan ikinci ana damarın foramen obturatum'a doğru ilerleyen a. obturatoria olduğu saptandı. A. obturatoria'nın ayırım noktasına çok yakın bir yerleşimle incisura ischiadica major düzeyinde önce a. iliolumbalis'in ve sonra a. glutea cranialis'in ayrıldıkları



tespit edildi. Bu damarların ayırımından hemen sonra pelvis boşluğu içerisine doğru a. pudenda interna'nın başlangıç aldığı gözlemlendi. A. pudenda interna'dan öne doğru a. vesicalis caudalis'in ve geriye doğru dışıde a. vaginalis'i erkekte a. prostatica'yı verdiği saptandı. A. pudenda interna'nın ayrılmasından sonra damarın m. coccygeus'un altına doğru dalıp, gözden kaybolduğu tespit edildi. Damarın m. coccygeus'un altına yönelmeden hemen önce inc. ischiadica minor hizasında dorsal yönde a. glutea caudalis'i verdiği gözlemlendi. A. iliaca interna'nın coccygeus'un altından geçtikten sonra tekrar görünür hale geldiği ve sonra sırasıyla a. perinealis ventralis ve a. caudalis lateralis'i vererek sonlandığı tespit edildi.

Diseksiyon bulguları tavşanda a. iliaca interna ve ana dallarının genel olarak yukarıda bahsedildiği şekilde seyrettiği ancak çalışma materyallerinde bu genel dağılım dışında farklılıkların/varyasyonların olduğu saptandı. Varyasyonlar aşağıda ifade edildiği şekilde gruplandırıldı.

**Varyasyon 1<sub>A</sub>:** A. circumflexa ilium profunda sinistra et dextra a. iliaca communis'den orijin almaktadır. 11 adet denekte (6 dişi, 5 erkek) ve a. circumflexa ilium profunda sinistra a. circumflexa ilium profunda dextra'dan daha önce ayrıldığı tespit edilmiştir (%78,6) (Şekil 1).

**Varyasyon 1<sub>B</sub>:** 2 adet denekte (2 erkek) A. circumflexa ilium profunda sinistra'nın a. abdominalis'den a. circumflexa ilium profunda dextra'nın ise a. iliaca communis'den orijin aldığı saptanmıştır (%14,3) (Şekil 1).

Sadece bir adet denekte a. circumflexa ilium profunda sinistra et dextra'nın aynı düzeyde a. iliaca communis'den orijin aldığı gözlenmiştir (%7,1) (Şekil 1).

**Varyasyon 2:** A. iliaca interna sinistra et dextra'nın orijin noktaları arasında asimetri saptanmış olup; 4 adet denekte (1 dişi, 3 erkek) a. iliaca interna sinistra'nın orijininin daha önde olduğu görülmüştür (%28,6) (Şekil 1).

Kalan 10 adet denekte sağ ve sol tarafta damarın çıkış noktası hemen hemen aynı hizadadır (%71,4) (Şekil 1).

**Varyasyon 3:** A. umbilicalis'in 5 adet denekte (3 dişi, 2 erkek) a. iliaca communis'ten orijin aldığı tespit edilmiştir (%35,7) (Şekil 1).

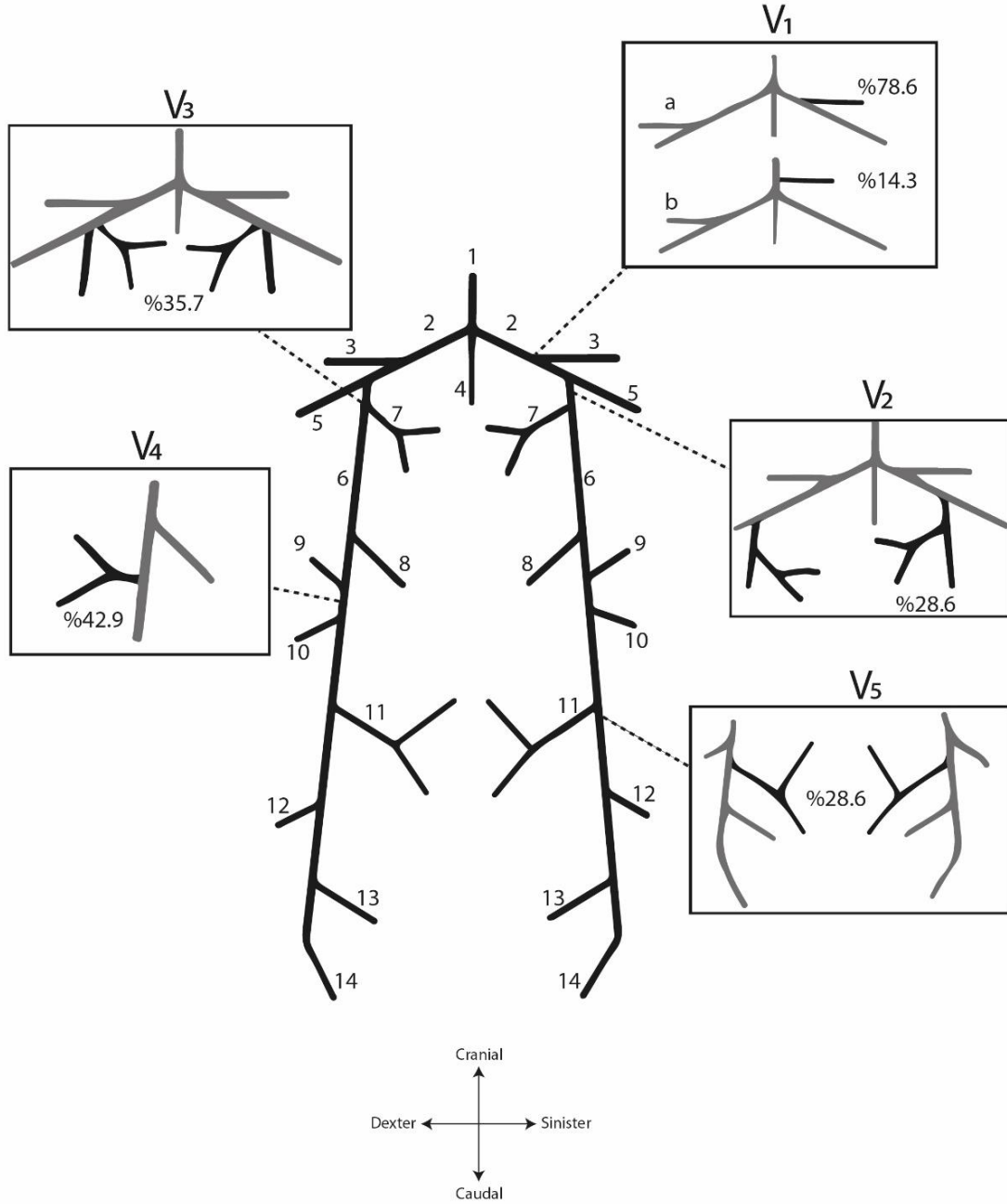
Kalan 9 adet denekte a. umbilicalis'ler a. iliaca interna'dan orijin almıştır (%64,3) (Şekil 1).

**Varyasyon 4:** A. iliolumbalis ve a. glutea cranialis'in 6 adet denekte (3 dişi, 3 erkek) ortak bir kökten başlangıç alıp ikiye ayrılarak dallandığı gözlenmiştir (%42,9) (Şekil 1).

Kalan 8 adet denekte bu iki damarın a. iliaca interna'dan ayrı damarlar şeklinde orijin aldığı gözlenmiştir (%57,1) (Şekil 1).

**Varyasyon 5:** 4 adet denekte (2 dişi, 2 erkek) a. pudenda interna'nın orijinin geride a. glutea caudalis'in orijinininden sonra olduğu tespit edilmiştir (%28,6) (Şekil 1).

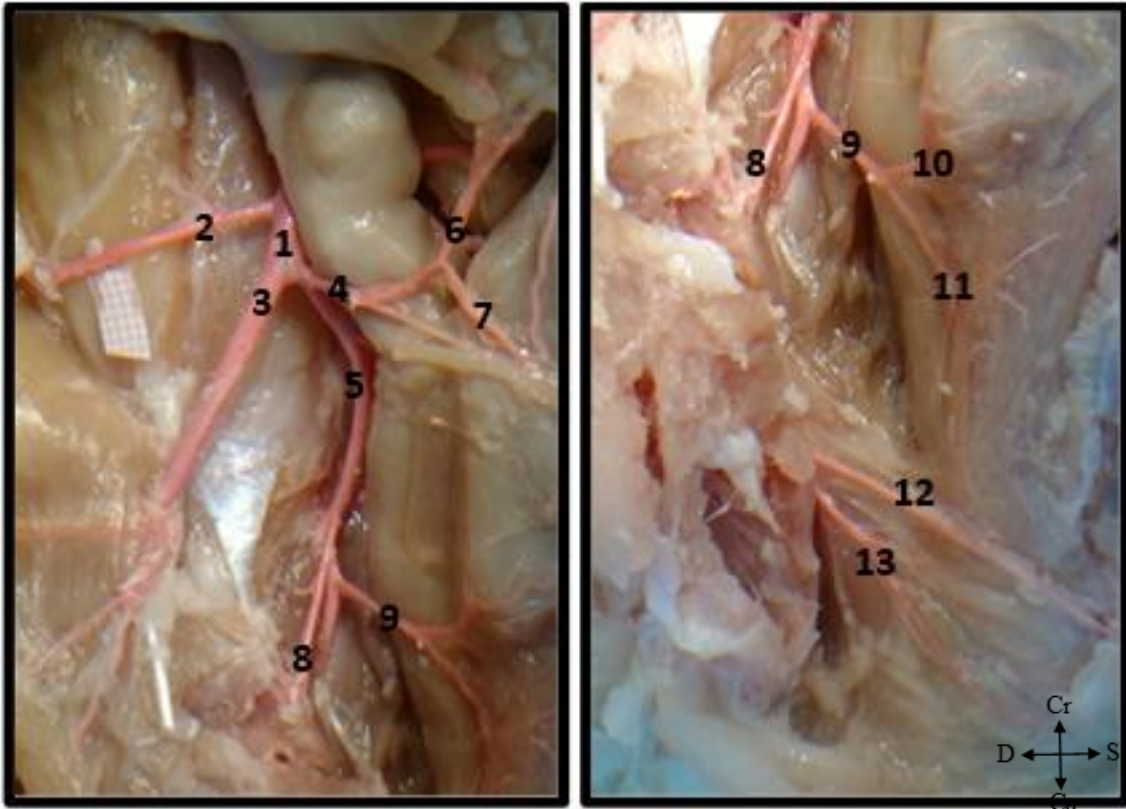
Kalan 10 adet denekte a. pudenda interna'nın orijini a. obturatoria'dan hemen sonradır. (%71,4) (Şekil 1).



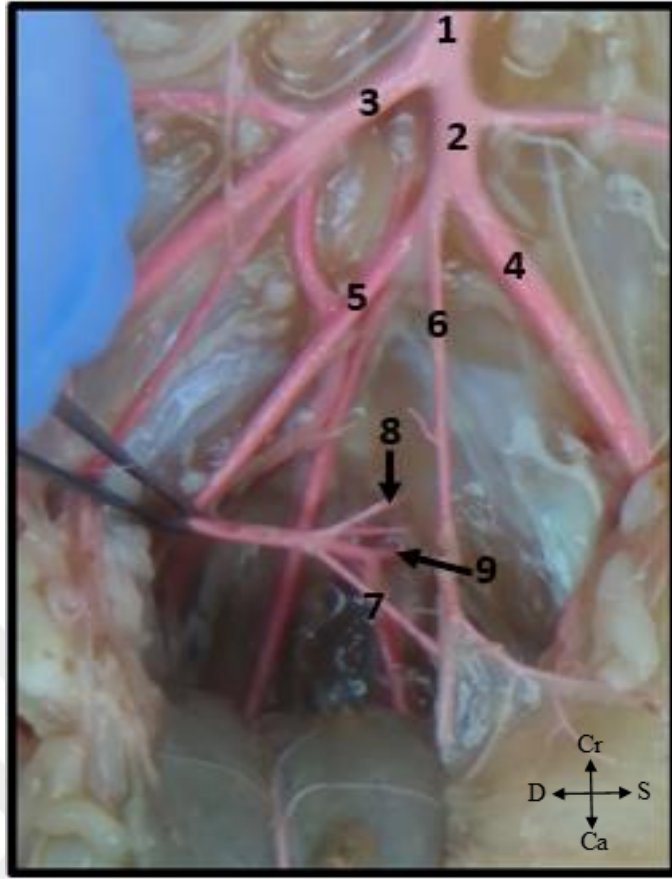
**Şekil 2.** A. iliaca interna'nın diseksiyonunda tespit edilen varyasyonları. 1: aorta abdominalis, 2: a. iliaca communis, 3: a. circumflexa ilium profunda, 4: a. sacralis mediana, 5: a. iliaca externa, 6: a. iliaca interna, 7: a. umbilicalis, 8: a. obturatoria, 9: a. iliolumbalis, 10: a. glutea cranialis, 11: a. pudenda interna, 12: a. glutea caudalis, 13: a. perinealis ventralis, 14: a. caudalis lateralis.

**Tablo 3.** A. iliaca interna'ya ait varyasyonların görüldüğü denekler

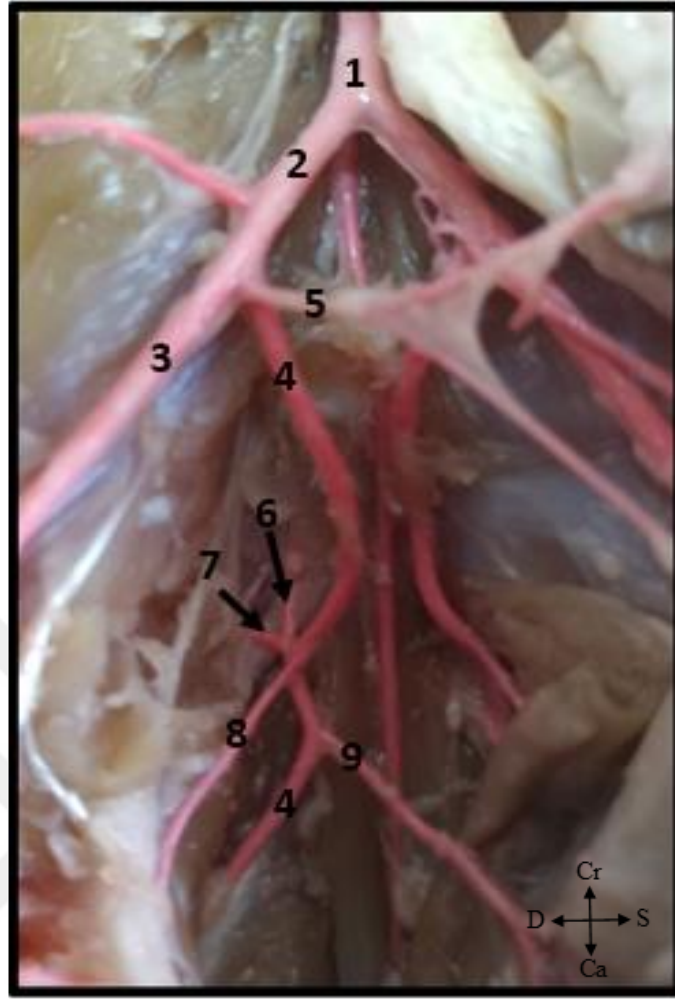
Numara- Cinsiyet	VARYASYON					
	V1 <sub>A</sub>	V1 <sub>B</sub>	V2	V3	V4	V5
1 ♀	X				X	
2 ♀						
3 ♀	X		X	X	X	
4 ♀	X			X		X
5 ♂		X	X			
6 ♂	X		X			
7 ♀	X			X		
8 ♂	X					
9 ♂	X			X		X
10 ♀	X				X	X
11 ♂		X	X	X	X	X
12 ♂	X				X	
13 ♀	X					
14 ♂	X				X	



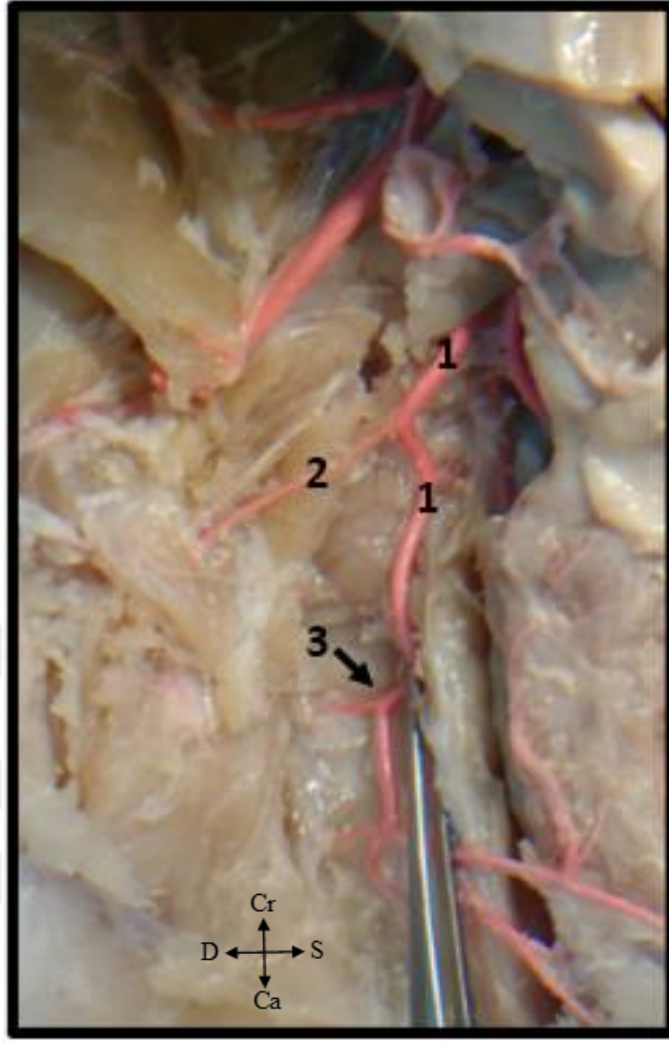
**Resim 3.** Sağ a. iliaca interna'nın seyri ve dallanması. Ventralden görünüm. 1: a. iliaca communis dextra, 2: a. circumflexa ilium profunda, 3: a. iliaca externa, 4: a. umbilicalis, 5: a. iliaca interna, 6: a. uterina, 7: a. vesicalis cranialis, 8: a. obturatoria, 9: a. pudenda interna, 10: a. vesicalis caudalis, 11: a. vaginalis, 12: a. perinealis ventralis, 13: a. caudalis lateralis.



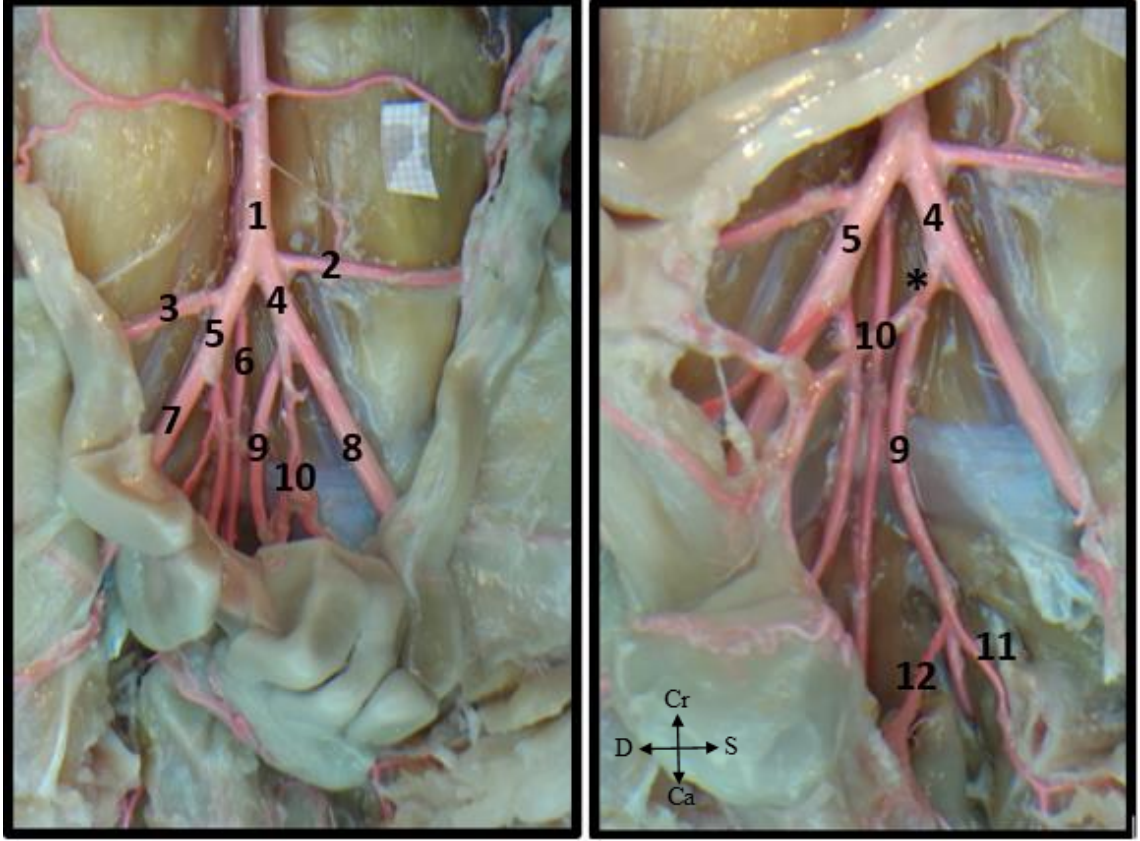
**Resim 4.** A. iliolumbalis (8) ve a. glutea cranialis (9)'in a. iliaca interna'dan ayrı ayrı dallanması. Ventralden görünüm. 1: aorta abdominalis, 2: a. iliaca communis sinistra, 3: a. iliaca communis dextra, 4: a. iliaca externa sinistra, 5: a. iliaca interna sinistra, 6: a. umbilicalis sinistra, 7: a. obturatoria sinistra, 8: a. iliolumbalis sinistra, 9: a. glutea cranialis sinistra.



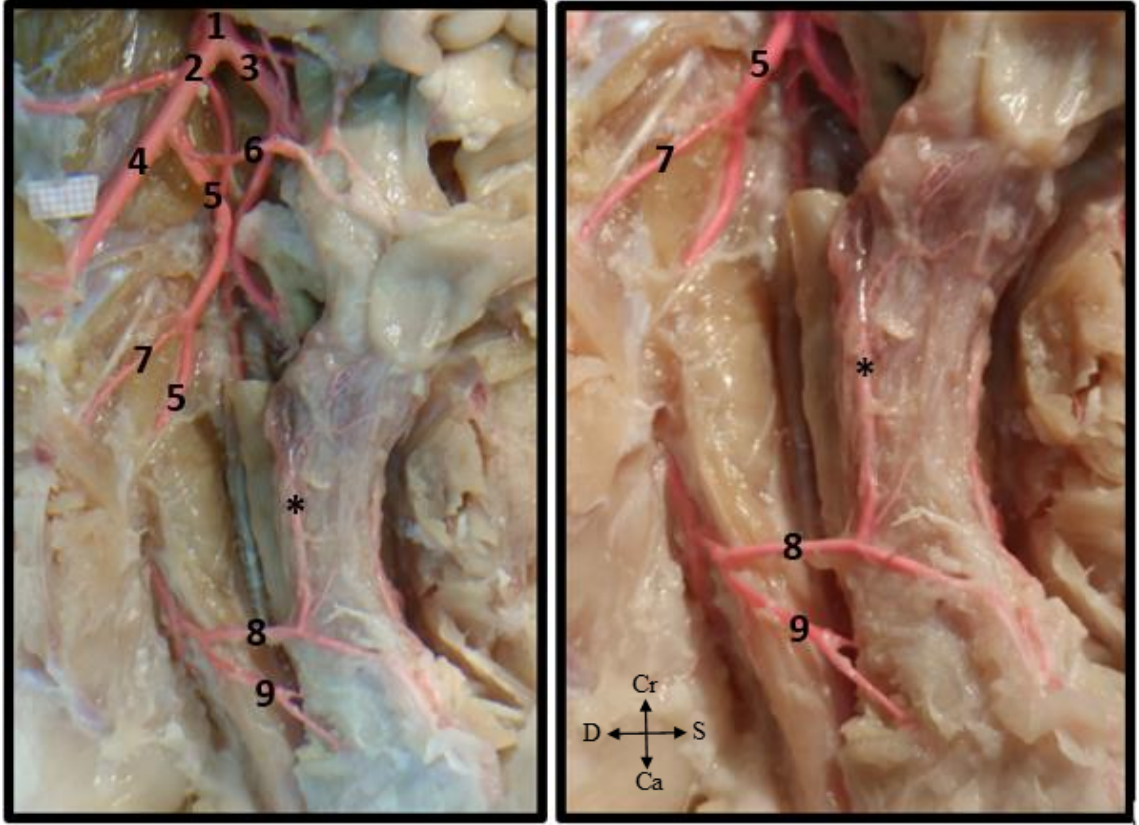
**Resim 5.** A. iliolumbalis (6) ve a. glutea cranialis (7)'in tek bir kökten çıkarak ayrı kökler olarak dağılması. Ventralden görünüm (varyasyon 4). 1: aorta abdominalis, 2: a. iliaca communis dextra, 3: a. iliaca externa dextra, 4: a. iliaca interna dextra, 5: a. umbilicalis dextra, 6: a. iliolumbalis dextra, 7: a. gluetta cranialis dextra, 8: a. obturatoria dextra, 9: a. pudenda interna dextra.



**Resim 6.** Ventral'den görünüm. Sağ a. iliaca interna (1). 1: a. iliaca interna, 2: a. obturatoria  
3: a. glutea caudalis.

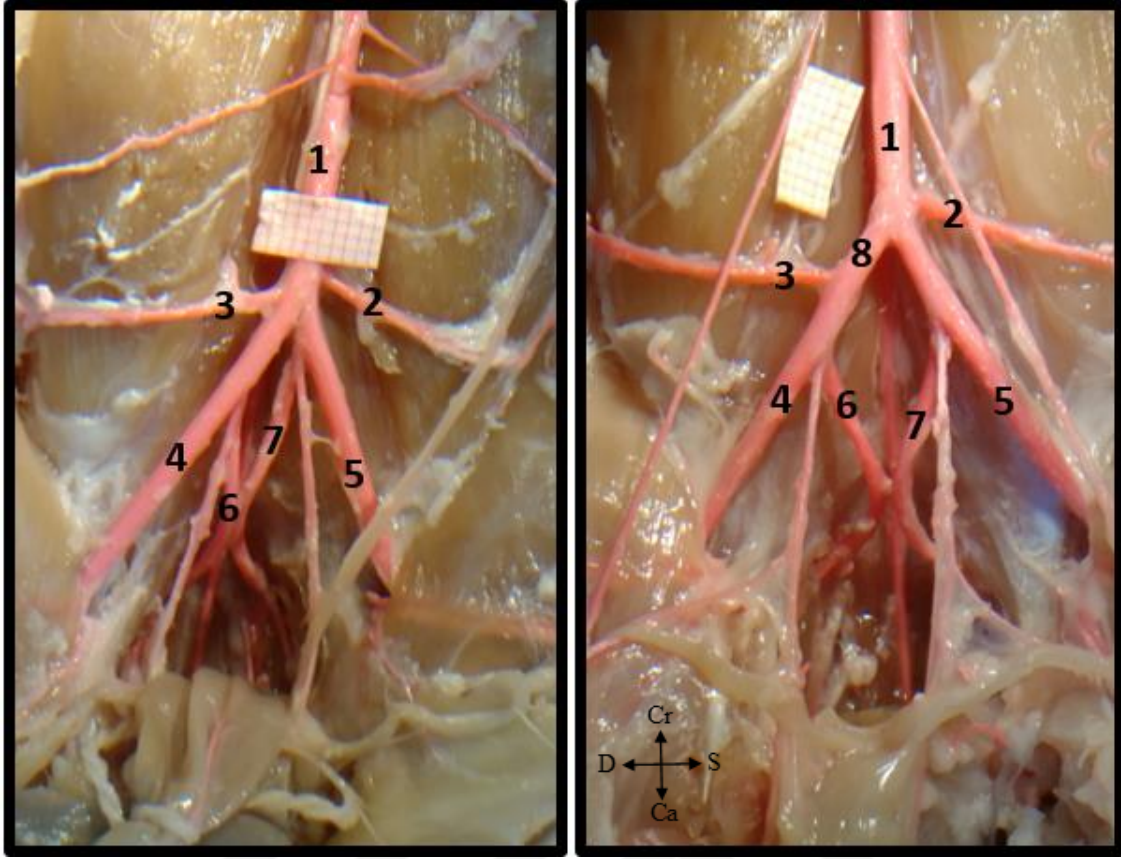


**Resim 7.** A. circumflexa ilium profunda ve a. iliaca interna'ların orijinlerinde gözlenen asimetri. \*A. umbilicalis a. iliaca interna'dan orijin almaktadır. Ventralden görünüm (varyasyon 1A, varyasyon 2, varyasyon 3). 1: aorta abdominalis, 2: a. circumflexa ilium profunda sinistra, 3: a. circumflexa ilium profunda dextra, 4: a. iliaca communis sinistra, 5: a. iliaca communis dextra, 6: a. sacralis mediana, 7: a. iliaca externa dexter, 8: a. iliaca externa sinister, 9: a. iliaca interna sinister, 10: a. umbilicalis sinister, 11: a. obturatoria, 12: a. pudenda interna.

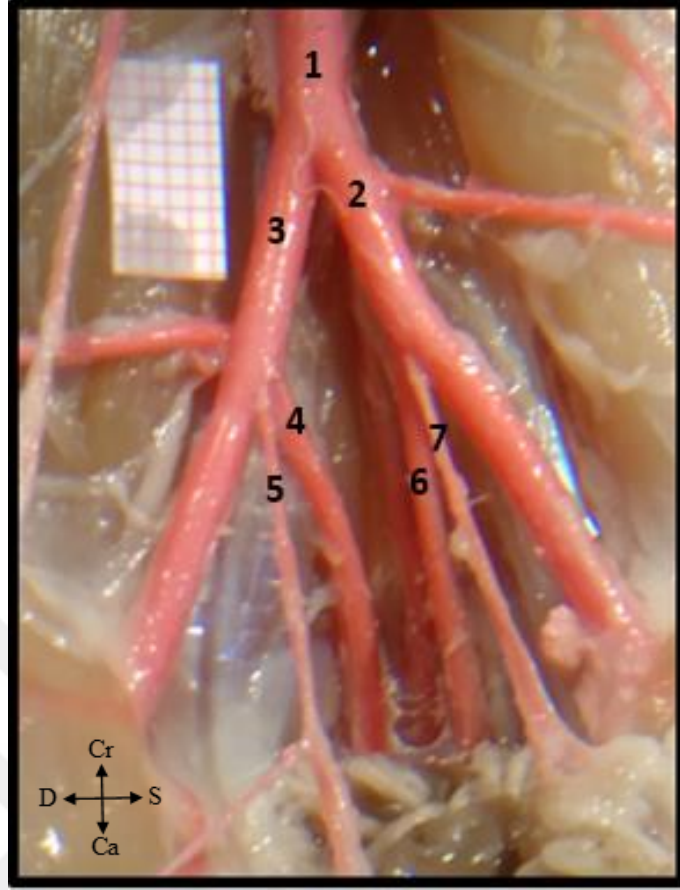


**Resim 8.** A. pudenda interna (8)'nin a. obturatoria (7)'nin hemen yakınından değil; geriden, a. glutea caudalis'in orijinininden sonra orijin alması. Ventralden görünüm (varyasyon 5). 1: aorta abdominalis, 2: a. iliaca communis dextra, 3: a. iliaca communis sinistra, 4: a. iliaca externa dextra, 5: a. iliaca interna dextra, 6: a. umbilicalis dextra, 7: a. obturatoria dextra, 8: a. pudenda interna dextra, 9: a. perinealis ventralis dextra. \* vesica urinaria'yı beslemek üzere a. pudenda interna'dan ayrılarak cranial yönde seyreden damar.





**Resim 9.** A. circumflexa ilium profunda sinistra (2), a. abdominalis (1)'den a. circumflexa ilium profunda dextra (3) ise a. iliaca communis dextra (8)'den orijin almıştır. Ventralden görünüm (varyasyon 1B). 1: aorta abdominalis, 2: a. circumflexa ilium profunda sinistra, 3: a. circumflexa ilium profunda dextra, 4: a. iliaca externa dextra, 5: a. iliaca externa sinistra, 6: a. iliaca interna dextra, 7: a. iliaca interna sinistra, 8: a. a. iliaca communis dextra



**Resim 10.** A. umbilicalis (5, 7) a. iliaca communis (2,3)'den orijin almıştır. Ventralden görünüm (varyasyon 3). 1: aorta abdominalis, 2: a. iliaca communis sinistra, 3: a. iliaca communis dextra, 4: a. iliaca interna dextra, 5: a. umbilicalis dextra, 6: a. iliaca interna dextra, 7: a. umbilicalis sinistra.

## 5. TARTIŞMA

Tavşan, dolaşım sistemine ilişkin hastalıkların nedenleri, seyirleri ve tedavi süreçlerinin kavranabilmesi için yaygın olarak kullanılan bir deney hayvanı türüdür. Fizyolojik ve anatomik özellikleri nedeniyle, dolaşım sistemiyle ilgili hastalık modellerinin oluşturulması, girişimsel ve cerrahi müdahalelerin gerçekleştirilmesinde özellikle tercih edildiği bildirilmektedir (Nagata ve ark, 1998; Hong ve ark, 2001; Abe ve ark, 2012; Fuster ve ark, 2012; Getz ve Reardon, 2012; Balastegui ve ark, 2014). Bu nedenle mevcut tez çalışmasında dolaşım sistemi hastalıkları araştırma alanında en çok tercih edilen tavşan ırkı (Fuster ve ark, 2012) olan Yeni Zelanda tavşanı kullanılmıştır.

Tavşanın dolaşım sistemi anatomisini, damarların dağılımını ve varyasyonlarını ortaya koyan çok sayıda araştırma bulunmaktadır (Singhm ve ark, 1982; Nur ve ark, 1995; Yang ve Morris, 1998; Ding ve ark, 2006; Ekim ve Dursun, 2011; Balastegui ve ark, 2014; Mohamed, 2014). Bununla birlikte a. iliaca interna tavşanda girişimsel ve deneysel cerrahi uygulamalarında (Nagata ve ark, 1998; Hong ve ark, 2001; Abe ve ark, 2012) kullanılan bir damar olmasına rağmen seyri ve dağılımına ait sınırlı sayıda kaynak vardır (Craigie, 1948; Barone ve ark, 1973; Orsi ve ark, 1979; Wingerd, 1985; McLaughlin ve Chiasson 1990; Popesko ve ark, 1992) ve bu kaynaklarda verilen bilgilerin önemli oranda eksik ve birbirleri ile örtüşmediği görülmektedir. Bu tez çalışmasında; Yeni Zelanda tavşan'ında a. iliaca interna'nın morfometrik özelliklerinin, bu damardan ayrılan ana dalların makroanatomik olarak incelenmesi ve bu dalların gösterdiği varyasyonların saptanması amaçlanmıştır. Bu amaç doğrultusunda 7 adet dişi ve 7 adet erkek olmak üzere 14 tavşanın damar yoluna renklendirilmiş sıvı lateks verilmiş; lateksin donmasını takiben klasik diseksiyon yöntemiyle a. iliaca interna ve ana dallarının çıkış yerleri tespit edilmiştir.

Tavşanda a. iliaca interna'nın anatomisinin verildiği bazı kaynaklarda damarların adlandırılmasında kullanılan terminolojide (Craigie, 1948; McLaughlin ve Chiasson, 1990) bir örneklik olmadığı görülmektedir. Kaynaklardaki terminolojinin bir bölümü iki ayak üzerinde duran memelilere ait iken; diğer bazı bölümlerinin dört ayak üzerinde duran evcil memelilere aittir. Tavşan anatomisi için takip edilebilecek özel bir terminoloji kaynağı bulunmamaktadır. Bu nedenle bu çalışmada damarların adlandırılması için evcil memeli hayvanların anatomik terminolojisi temel kaynağı olan Nomina Anatomica Veterinaria (NAV 2017) kullanılmıştır. Damarlar evcil memelilerde tarif edilen vaskularizasyon alanlarına uyumlu olarak adlandırılmışlardır.

Evcil memeli hayvanlarda pelvisi çevreleyen kaslar ve pelvis içi organların beslenmesi aorta abdominalis'in son dallarından biri olan a. iliaca interna tarafından sağlanmaktadır. Ruminant ve sus'da a. iliaca interna pelvis tabanı boyunca geriye doğru seyretmekte ve bu damardan pelvis duvarı ve organlarını beslemek üzere damarlar orijin almaktadır. Equidae ve canis'de ise a. iliaca interna'dan güçlü bir damar olarak orijin alan a. pudenda interna pelvis içi organların vaskularizasyonunu sağlamaktadır (Dursun 1981; Nickel ve ark, 1981; Dursun, 1994). Bu çalışmanın diseksiyon bulgularına göre a. iliaca interna'nın seyri dallanması açısından Yeni Zelanda tavşanı evcil memeli türlerden ruminant ve sus'a daha çok benzemektedir.

Tavşanda a. circumflexa ilium profunda, a. iliaca communis'den başlangıç almaktadır (Barone ve ark, 1973; McLaughlin ve Chiasson, 1990; Popesko ve ark, 1992; Craigie, 1948) tavşana ait diğer kaynaklarında a. circumflexa ilium profunda olarak adlandırılan damarı a. iliolumbalis olarak adlandırılmıştır (Craigie, 1948). Bu nedenle mevcut çalışmada a. circumflexa ilium profunda'nın da orijini dikkate alınarak değerlendirilmiştir. A. circumflexa ilium profunda karnın yan ve alt duvarının beslenmesine katılan bir daldır (Nickel ve ark, 1981). Çalışmanın diseksiyon bulguları a. iliaca communis'den başlangıç alan bu damarın beslediği yere göre; a. iliolumbalis değil a. circumflexa ilium profunda olduğunu göstermektedir. Bu dallanma şeklinin diğer evcil memeli türlerle de uyumlu olduğu görülmüştür. Diseksiyon bulguları a. circumflexa ilium profunda sinistra'nın %78,6 oranında sağ taraf damarına göre daha önden çıktığını; %14,3 oranında damarın sol tarafta aorta abdominalis'den başlangıç aldığını göstermiştir. Sağ ve sol tarafının damarları sadece %7,1 oranında aynı seviyeden simetrik olarak orijin almışlardır.

A. iliaca interna'dan ayrılan ilk damar a. umbilicalis' dir (Craigie, 1948; McLaughlin ve Chiasson, 1990; Popesko ve ark, 1992) a. iliaca interna'dan orijin alan ilk damarın a. iliolumbalis olduğunu bildirirken; Barone ve ark, (1973) ilk damarın a. glutea cranialis olduğunu ifade etmişlerdir. Popesko ve ark, (1992) na göre; a. umbilicalis, a. iliolumbalis, a. glutea cranialis ve a. obturatoriadan sonra a. iliaca interna'dan orijin alan 4. damardır. Bu çalışmanın diseksiyon bulguları a. iliaca interna'dan ayrılan ilk dalın seyir ve beslediği organlar açısından değerlendirildiğinde a. umbilicalis olduğunu göstermiştir. Bu damarın diğer evcil memeli türlerde görülen seyir ve dağılıma da uyumlu bir şekilde öne doğru erkekte a. ductus deferentis, dişide a. uterina'yı verdiği saptanmıştır. Damar geriye doğru her iki cinsiyette idrar kesesinin ön kısmına dağılan a. vesicalis cranialis'i vermektedir. Bu

çalışmanın diseksiyon bulgularına göre a. umbilicalis %64,3 oranında a. iliaca interna'dan orijin alırken; %35,7 oranında a. iliaca communis'den orijin almıştır.

Orsi ve ark, (1979) a. umbilicalis'in a. vesicalis cranialis'i verdiğini ve caudal yönde de pelvis içindeki ürogenital organları ve rectum'u besleyen bir dal verdiğini bildirmişlerdir. Bu çalışmada da a. umbilicalis'in cranial ve caudal olarak iki dal verdiğini ancak bu dallardan öne doğru olanın erkeklerde a. ductus deferentis ve dişilerde a. uterina olduğu görülmüştür. Caudal'e doğru yönelen damarın ise a. vesicalis cranialis olduğu tespit edilmiştir.

A. umbilicalis'den sonra a. iliaca interna'dan ayrılan dal pelvis duvarını besleyen a. obturatoria'dır (Craigie, 1948; McLaughlin ve Chiasson, 1990). Hemen hemen aynı noktada uyluk kaslarına doğru uzanan a. circumflexa femoris medialis orijin almaktadır (Craigie, 1948). McLaughlin ve Chiasson, (1990)'a göre a. obturatoria'nın orijininin hemen sonra ayrılan damar a. haemorrhoidalis media'dır. Tavşanda a. circumflexa femoris medialis'in a. femoralis'in dalı olduğu bildirilmiştir (Popesko ve ark, 1992). Diğer evcil memeli türlerde de aynı damar a. iliaca externa'nın ana dallarından biri olan a. profunda femoris'den orijin almaktadır (Nickel ve ark, 1981; Dursun, 1994). McLaughlin ve Chiasson, (1990) tarafından bildirilen a. haemorrhoidalis media, a. rectalis media adlı damarın diğer adıdır (Tecirlioğlu, 1986). Kaynaklarda var olan bilgiler bu damarların adlandırılması ile önemli farklılığın olduğunu göstermektedir. Bu çalışmanın diseksiyon bulguları a. iliaca interna'dan ayrılan ikinci ana damarın foramen obturatum'a doğru ilerleyen a. obturatoria olduğunu; bu damarın ayrım noktasına çok yakın bir yerleşimle incisura ischiadica major düzeyinde önce a. iliolumbalis'in ve sonra a. glutea cranialis'in ayrıldığını göstermiştir. A. iliolumbalis ve a. glutea cranialis %42,9 oranla ortak bir kökten başlangıç alıp ikiye ayrılarak dallanırken; %57,1 oranında a. iliaca interna'dan ayrı iki damar şeklinde orijin aldığı gözlenmiştir. Köpekte %1,72 oranında a. iliolumbalis ve a. glutea cranialis'in a. iliaca interna'dan ortak bir kökten orijin aldığı bildirilmiştir (Avedillo ve ark, 2015).

Damarın bundan sonra vermiş olduğu dallarla ilgili kaynaklarda farklı ifadelerin olduğu gözlenmektedir. Popesko ve ark, (1992) daha geride dorsal yönde a. iliaca interna'dan ayrılan damarın a. glutea caudalis olduğu, daha sonra sırasıyla a. pudenda interna, a. perinealis ventralis ve a. caudalis lateralis'in orijin aldığını ifade etmiştir. Barone ve ark, (1973)'na göre a. obturatoria'dan sonra sırasıyla ramus gluteus caudalis, a. pudenda interna ve a. caudalis lateralis orijin almaktadır. Craigie, (1948) ise a. obturatoria ve a. circumflexa femoris medialis'in orijininin sonra daha geride a. haemorrhoidalis media'nın orijin aldığını ve a. iliaca interna'nın a. ischiadica adını alarak pelvis boşluğunu terk ettiği; daha geride de a. pudenda interna ve a. caudalis lateralis adlı dallara ayrılarak sonlandığını

bildirmiştir. Bu çalışmada a. obturatoria'nın ayırımına çok yakın bir yerleşimle pelvis içerisine doğru a. pudenda interna'nın orijin aldığı gözlenmiştir. A. pudenda interna'dan öne doğru a. vesicalis caudalis'in ve geriye doğru dişide a. vaginalis'i, erkekte a. prostatica'yı verdiği saptanmıştır. A. pudenda interna'nın orijinini takiben damarın m. coccygeus'un altına doğru dalıp, gözden kaybolduđu tespit edilmiştir. M. coccygeus'un altına yönelmeden hemen önce inc. ischiadica minor hizasında dorsal yönde orijin alan damarın ise a. glutea caudalis olduđu saptanmıştır. A. iliaca interna m. coccygeus'un altından geçtikten sonra tekrar görünür hale geldiğinde ise sırasıyla a. perinealis ventralis ve a. caudalis lateralis'i vererek sonlandıđı tespit edilmiştir. Çalışmada a. pudenda interna'nın %28,6 oranında orijinin daha geride a. glutea caudalis'in orijinininden sonra olduđu saptanmıştır. A. pudenda interna'nın orijin yeri ile tespit edilen bu durum Popesko ve ark, (1992) ve Barone ve ark., (1973) ile uyum içinde olmakla birlikte bu çalışmada a. pudenda interna'nın orijin noktası %71,4 oranda a. obturatoria'nın orijinine yakın bir yerleşimden başlangıç aldıđı gözlenmiştir.

Erişkin evcil memeli hayvanlarda Craigie, (1948) tarafından bildirilen, a. ischiadica adında bir damar bulunmamaktadır (NAV 2017). Ancak tüm omurgalı canlıların embriyonel yaşamlarının bir döneminde a. iliaca interna'dan gelişerek ve n. ischiadicus ile birlikte uyluđun caudal yüzünde seyreden damara verilen adın a. ischiadica olduđu; bu damarın a. poplitea düzeyinde sonlandıđı bildirilmektedir. Arka bacađın ilk vasküler sistemini oluşturan bu damarın gerileyerek yerini a. iliaca externa ve a. femoralis'e bırakmaktadır (Patten, 1946; Funke ve Kuhn, 1998; Giardano, 2006). Gelişimsel bir bozukluk olarak erişkin insanlarda a. ischiadica'nın %0,05 oranında varlığını sürdürebildiđi ve bacađın vaskularizasyonunu sađlayan ana damar halinde bulunabildiđi bildirilmiştir. Anatomik olarak n. ischiadicus ile birlikte incisura ischiadica major'dan uyluđun posterioruna çıkan bu damarın ve fossa poplitea'ya ulařarak a. poplitea ile birleřtiđi bildirilmiştir. Ancak klinik olarak bu bireylerde arka bacak vaskularizasyonu ile ilgili önemli bazı sorunların yařandıđı ifade edilmektedir (Giardano, 2006; Albay ve ark, 2012). Evcil memeli hayvan türleri ve tavřanda benzeri bir klinik durum bildirilmemiştir.

## 6. SONUÇLAR VE ÖNERİLER

Tavşanda a. iliaca interna'nın ana dallarının orijinleri, adlandırmaları ve dağılımlarıyla ilgili, kaynaklarda var olan anatomik bilginin örtüşmediği görülmektedir. Bu konuda kaynaklar arasında önemli sayılabilecek farklılıkların bulunduğu görülmüştür. Tavşanda a. iliaca interna girişimsel uygulamalarda da kullanılan bir damardır. Nagata ve ark, (1998) tavşanda a. iliaca interna ve a. iliolumbalis'i kullanarak emboli modeli oluşturduklarını bildirmişlerdir. Ancak kaynaklarda a. iliolumbalis'in a. iliaca interna'dan orijin alan hangi damar olduğu konusunda farklı bilgiler vardır. Bu durum, emboli için kullanılan a. iliolumbalis'in hangi kaynağa göre kullanıldığı sorusunu akla getirmektedir. Bu konuda kaynaklar arasında bir örnekliliği sağlamak için damarların beslediği alanlar göz önüne alınarak evcil memelilerde Nomina Anatomica Veterinaria'da bildirilen adlandırmalara uyumlu bir tanımlama yapılmalıdır. Bu çalışmanın diseksiyon bulguları a. iliaca interna'nın dağılımı göz önüne alındığında Yeni Zelanda tavşanı'nın evcil memeli türlerden ruminant ve sus'daki a iliaca interna'nın dağılımına daha çok benzediğini göstermiştir. Tavşanda a. iliaca interna'dan ayrılan ilk damarın a. umbilicalis olduğu; daha sonra sırasıyla a. obturatoria, a. iliolumbalis, a. glutea cranialis, a. pudenda interna, a. glutea caudalis, a. perinealis ventralis'in orijin aldığı ve a. iliaca interna'nın a. caudalis lateralis'i vererek sonlandığı tespit edilmiştir. Diseksiyonların sonuçlarında ana dalların dağılımı açısından 5 tip damar varyasyonu görülmüştür. Tavşanda a. iliaca interna'nın konu olduğu anatomik, deneysel ve girişimsel araştırmalarda çalışmamızda tanımlanmış olan varyasyonların göze alınarak değerlendirilmesinin uygun olacağı düşünülmektedir.

## KAYNAKLAR

**Abe Y, Hotta Y, Okumura K, Kataoka T, Maeda Y, Kimura K.** Temporal Changes in Erectile Function and Endothelium-Dependent Relaxing Response of Corpus Cavernosal Smooth Muscle After Ischemia by Ligation of Bilateral Internal Iliac Arteries in the Rabbit. *Journal of Pharmacological Sciences*, 2012, 120(3), 250-253.

**Albay S, Kastamoni Y, Koyuncu E.** Embriyonal kalıntı arterler. *Süleyman Demirel Üniversitesi Tıp Fakültesi Dergisi*, 2012, 19(2), 62-67.

**Avedillo L, Martín-Alguacil N, Salazar I.** Anatomical Variations of the Blood Vascular System in Veterinary Medicine The Internal Iliac Artery of the Dog: Part One. *Anat. Histol. Embryol*, 2015, 44(4), 299-307.

**Balastegui M.T, Carrillo J.M, Monteagudo-Franco S.P, Esteban E, Liste F.** Anatomical Variations in the Aortic Bifurcation in New Zealand White Rabbits on Arteriography. *Anat Rec*, 2014, 297, 663–669.

**Barone R, Pavaux C, Blin PC, Cuq P.** *Atlas D' Anatomie Du Lapin*, Paris: Masson T Cie. 1973.

**Craigie E.H.** *Bensley's Practical Anatomy of the Rabbit. An Elementary Laboratory Textbook in Mammalian Anatomy.* 8th Ed. The Blakiston Company. Philadelphia, 1948.

**Ding Y.H, Dai D MD, Layton K.F, Lewis D.A, Danielson M.A, Kadirvel R, Cloft H.J, Kallmes D.F.** Vascular Anatomic Variation in Rabbits. *J Vasc Interv Radiol*, 2006, 17, 1031–1035.

**Dursun N.** Veteriner Komparatif Anatomi Dolaşım Sistemi. A. Ü. Vet ... 1981, 99-100.

**Dursun N.** Veteriner Anatomi II. Medisan Yayınevi, Ankara, 1994, 249.

**Ekim O, Dursun N.** Yeni Zelanda Tavşanı'nda (*Oryctolagus cuniculus* L.) arcus aortae ve ilişkili dallarının makroanatomi. *Veteriner Hekim Derneği Dergisi*, 2011, 82(2), 25-32.



**Funke C, Kuhn H.J.** The Morphogenesis of the Arteries of the Pelvic Extremity A Comparative Study of Mammals with special Reference to the Tree Shrew *Tupaia be/angeri* (Tupaiaidae, Scandentia, Mammalia). *Advances in Anatomy Embryology and Cell Biology*, 1998, (144), 1-93.

**Fuster J.J, Castillo A.I, Zaragoza C, Ibanez B, Andres V.** Animal Models of Atherosclerosis. *Progress in Molecular Biology and Translational Science*, 2012, (105), 2-19.

**Getz G.S, Reardon C.A.** Animal models of arterioscler. *Arteriosclerosis, Thrombosis, and Vascular Biology*, 2012, (32), 1104–1115.

**Giardano J.** *Diabetic Foot: Lower Extremity Arterial Disease and Limb Salvage* (1 st ed), Sidawy AN. (Edt), Lippincott William & Wilkins, Philadelphia. Pp. 2006, 167-169.

**Hong J.H, Bahk Y.W, Suh J.S, Kwak B.K, Shim H.J, Kim J.S, Kim H.S, Moon Y.H, Kim S.J, Chung J.W, Park J.H.** An experimental model of ischemia in rabbit hindlimb. *Journal of Korean Medical Science*, 2001, 216(5), 630-5.

**Ignatowski AC.** Influence of animal food on the organism of rabbits. *ST Petersburg Izvest Imp Voyenno-Medical Academy*, 1908, (16), 76-154.

**McLaughlin CA, Chiasson RB.** *Laboratory Anatomy of the Rabbit*. Wm. C. Brown Company Publis-her, 8<sup>th</sup> Ed., 1990, 77-78.

**Mohamed R.A.A.** Arterial Supply of the Intestine of Baladi Rabbit. *Inter J Vet Sci*, 2014, 3(2). 52-60.

**Nagata Y, Fujiwara K, Okajima K, Mitsumori M, Mizowaki T, Ohya N, Hiraoka M, Abe M, Ohura K, Wataya S.** Transcatheter arterial embolization for malignant osseous and soft-tissue sarcomas. I. A rabbit experimental model. *Cardiovasc Intervent Radiol*, 1998 21(3). 7-205.

**Nickel R, Schummer A, Seiferle H.** *The Anatomy of the Domestic Animal*. Vol. 3. Verlag Paul Parey. Berlin-Hamburg, 1981, 236-260.

**Nur İ.H, Karadağ H, Arı H.H, Özüdoğru Z.** Yeni Zelanda Tavşanlarında arka bacak arteria'ları üzerine makroanatomik ve subgros araştırmalar. *Yüzüncü Yıl Üniversitesi Veteriner Fakültesi Dergisi*, 1995, 6 (1-2), 38-45.

**Orsi AM, Pinto e Silva P, Fernandes de Abreu MA, Mello Dias S.** Pelvic visceral arteries of rabbits (*Oryctolagus cuniculus*). *Acta Anat (Basel)*. 1979, 104(1), 72-8.

**Patten,** Human Embryology. The Blakiston company Philadelphia, Toronto, 1946, 634-637.

**Popesko P, Rajtowa V, Horak J.** *A Colour Atlas of Anatomy of Small Laboratory Animals*, Vol. I: Rabbit, Guinea Pig. Wolfe Publishing Ltd., 1992, 120.

**Singhm A.P, Singh G.A, Sharma D.N, Nigamm J.M, Bhargava A.K.** Arteriographic anatomy of the abdominal aorta in the goat, dog, pig, and rabbit. *Veterinary Radiology*, 1982, 23(6). 279-281.



**Tecirlioğlu S.** *Komparatif Anatomi Terimleri*. Ankara: Ankara Üniversitesi Veteriner Fakültesi Yayınları, 1986.

**Yang D, Morris SF.** Anatomical study of intramuscular arterial patterns in rabbits. *Canadian Journal of Plastic Surgery*, 1998, 6(4), 183-189.

**Wingerd B.D.** *Rabbit Dissection Manual*. The John Hopkins University Press. London, 1985, 62.

## EKLER

### Ek 1. Etik Kurul Onay Sayfası

**T.C.  
ADNAN MENDERES ÜNİVERSİTESİ  
HAYVAN DENEYLERİ YEREL ETİK  
KURULU  
(ADÜ-HADYEK)**

Aydın, 27.Şubat. 2017

**Oturum** : Hayvan Deneyleri Yerel Etik Kurulu 2017 Yılı II. Oturum

**Sayı** : 64583101/2017/021

**Proje Başlığı** : Yeni Zellanda tavşanında (*Oryctolagus cuniculus* L.) a. *iliaca interna*'nın seyri ve dallanmasının incelenmesi.

**Proje Yürütücüsü** : Erkut TURAN

**Proje Eldibi** : Özden ÇAVDIR










**Bu çalışmanın hiçbir bölümünde:**

- İnsan embriyosu ve fötüsü kullanılması
- İnsan embriyosu ve fötüsü dokularının kullanılması
- Diğer insan doku ve hücrelerinin kullanılması

**Hayvan Çalışması**

- İnsanlarda araştırma
- İnsan olmayan primatların kullanılması
- Transjenik hayvanların kullanılması
- Hayvanlarda genetik modifikasyon öngörülmemiştir.

**Bu çalışmanın yapılmasında etik açıdan bir sakınca bulunmamaktadır**

 Prof. Dr. M. Dinçer BILGIN Başkan	 Prof. Dr. Tuhan DOST Başkan Yardımcısı	 Prof. Dr. Işıl SÖNMEZ Üye
 Prof. Dr. Deniz ÇOBAN Üye	 Prof. Dr. Yücel KOCA Üye	 Yrd. Doç. Dr. Evrim DERELİ FIDAN Üye
 Vet. Hek. Sertdar AKTAŞ Üye	 Vet. Hek. Dr. Birgül ÜNAL Üye	 Yurdagül ALTINBAŞ Üye

Bu rapor, sadece Adnan Menderes Üniversitesi'nde yapılacak çalışmalar için geçerlidir.

## ÖZGEÇMİŞ

Soyadı, Adı : Özden ÇAVDIR  
Uyruk : T.C.  
Doğum Yeri ve Tarihi : Yalvaç 02/02/1971  
Telefon : 05326519072  
E-mail : ozdencavdir@gmail.com  
Yabancı Dil : İngilizce

### EĞİTİM

<u>Derece</u> :	<u>Kurum</u> :	<u>Mezuniyet tarihi</u> :
Y. Lisans	Aydın Adnan Menderes Üniv Sağlık Bil. Ens. Anatomi Anabilim Dalı vet anatomi	2019
Lisans	İnönü Üniversitesi Sağlık Yüksekokulu Sağlık Eğitimi	2010

### İŞ DENEYİMİ

<u>Yıl</u> :	<u>Kurum</u> :	<u>Unvan</u> :
2012–2017	Özel Yücelen M.T. A.L	Kurum Müdürü
2011-2012	Fethiye Anadolu Sağlık Meslek Lisesi	Müdür Yardımcısı
1995–2010	Fethiye Sağlık Meslek Lisesi	Müdür Yardımcısı / Acil Sağlık Hizmetleri Alan Öğretmeni

### AKADEMİK YAYINLAR

İlk Yardım ders kitabı / Vizyon Basımevi, Ağustos 2016, Kültür Bakanlığı Sertifika no:15512, 148 sayfa  
Enfeksiyon Hastalıkları ders kitabı / Vizyon Basımevi, Ağustos 2016, Kültür Bakanlığı Sertifika no:15512, 160 sayfa

### 2. PROJELER

Attendance Certificate, Modena, Italy ( Erasmus + Koordinatörü)  
Euro Key Certificate, Marbella, Spain ( Erasmus + Koordinatörü)  
Completion Certificate, Marbella, Spain ( Erasmus + Koordinatörü)  
Certificate of Participation, Marbella, Spain ( Erasmus + Proje Koordinatörü)  
Certificate of Participation, Pöztz, Deutschland ( Erasmus + Proje Koordinatörü)  
Attendance Certificate, Praha, Czech Republic ( Erasmus + Proje Koordinatörü)  
Attendance Certificate of 15 hours of Italian Language Program