

**T.C.
PAMUKKALE ÜNİVERSİTESİ
TIP FAKÜLTESİ
RADYODİAGNOSTİK
ANABİLİM DALI**

**DİYABETİK HASTALARDA ELDE OLUŞAN
NÖROVASKÜLER KOMPLİKASYONLARIN
ULTRASON VE RENKLİ DOPPLER İLE
DEĞERLENDİRİLMESİ**

UZMANLIK TEZİ


DR. BİRNUR TAVASLI

TEZ DANIŞMANI

DOÇ. DR. NURAN SABİR

DENİZLİ 2007

İş bu çalışma jürimiz RADYODİYAGNOSTİK ANABİLİM DALI'NDA TIPTA UZMANLIK TEZİ olarak kabul edilmiştir.


BAŞKAN Doç.Dr.Nevzat KARABULUT

ÜYE Prof.Dr. Ali KESKİN

ÜYE Doç.Dr. Nuran SABİR AKKOYUNLU

ÜYE Yrd.Doç.Dr. A.Baki YAĞCI

ÜYE Yrd.Doç.Dr. Yılmaz KIROĞLU

Yukarıdaki imzaların adı geçen öğretim üyelerine ait olduğunu onaylarım.

25.12.2007

DEKAN
Prof. Dr. Hüseyin BAĞCI
Dekan

TEŐEKKÜR

Uzmanlık eđitimim ve tez alıŐmalarım boyunca ok emeđi geen deđerli hocam Sn.Do.Dr. Nuran SABİR baŐta olmak üzere, eđitimimde büyük katkıları olan deđerli hocalarım Sn.Do.Dr. Nevzat KARABULUT, Sn.Yrd.Do.Dr. A.Baki YAĐCI, Sn.Yrd.Do.Dr. Yılmaz KIROĐLU' na ayrıca Endokrinoloji Anabilim Dalı Öğretim Üyesi Sn.Yrd.Do.Dr. Semin FENKÇİ ve Biyoistatistik Anabilim Dalı Öğretim Üyesi Sn.Yrd.Do.Dr. Beyza AKDAĐ'a teŐekkürlerimi en içten dileklerle sunarım.

İÇİNDEKİLER

	Sayfa No
GİRİŞ	1
GENEL BİLGİLER	3
DİABETES MELLİTUS	3
SINIFLANDIRMA VE İNSİDANS	3
PATOGENEZ	5
DİYABETES MELLİTUSUN TANI KRİTERLERİ	7
DİYABETES MELLİTUSTA LABORATUVAR	7
DİYABETES MELLİTUSTA	
AKUT METABOLİK DEKOMPANSASYONLAR	8
DİYABETİN KRONİK VASKÜLER KOMPLİKASYONLARI	8
PROTEİNLERİN ENZİMATİK OLMAYAN GLUKOZİLASYONU	9
POLİYOL- MYOİNOSİTOL YOLU	10
HEMODİNAMİK DEĞİŞİKLİKLER	11
REDOKS POTANSİYELLERİNDEKİ DEĞİŞİKLİKLER	11
DİYABETİK HASTALARDA GÖRÜLEN	
KAS-İSKELET KOMPLİKASYONLARI	12
KARPAL TÜNEL SENDROMU	13
KARPAL TÜNELİN ANATOMİSİ	14
KARPAL TÜNEL SENDROMUNDA ETYOPATOLOJİ	15
KARPAL TÜNEL SENDROMUNUN KLİNİK BULGULARI	17
KARPAL TÜNEL SENDROMUNUN TEDAVİSİ	19
ATELLEME	19
LOKAL STEROİD ENJEKSİYONLARI	19
NONSTEROİD ANTİENFLAMATUAR İLAÇLAR VE DİĞER AJANLAR	19
CERRAHİ	20
ULTRASONOGRAFİK ANATOMİ	20
RENKLİ DOPPLER ULTRASONOGRAFİ (RDUS)	20
TIKAYICI TİPTE PERİFERİK ARTER HASTALIKLARI	21

GEREÇ YÖNTEM	23
RADYOLOJİK İNCELEME	23
İSTATİKSEL ANALİZ	27
BULGULAR	27
TARTIŞMA	33
SONUÇLAR	39
ÖZET	40
YABANCI DİL ÖZETİ	41
KAYNAKLAR	42

TABLolar ÇİZELGESİ

	Sayfa No
Tablo- 1: Tip I ve Tip II Diyabetin Bulgularının Karşılaştırılması	6
Tablo- 2 : KTS etyopatogenezindeki faktörler	16
Tablo- 3 : Hasta ve kontrol grubunda US bulguları ve HbA1c düzeylerinin karşılaştırılması	28
Tablo- 4 : Klinik bulgular ile ultrasonografik bulguların korelasyonu	29
Tablo- 5 : Monofazik akım paterni ile korelasyon gösteren bulgular	29
Tablo- 6: Klinik bulgusu olan ve olmayan hasta grubunda US ve Doppler bulguları	31
Tablo- 7: Hasta ve kontrol grubunda cinsiyete göre median sinir ve FRK ölçümleri	32

RESİMLER ÇİZELGESİ

	Sayfa No
Resim- 1 : Diabetico Necrobiose Lipoidica	13
Resim- 2 : Elde iyileşmiş ülseratif lezyon	13
Resim- 3 : Median sinir, fleksör retinakulum, ulnar sinir ve arter, fleksör carpi radialis tendonu, fleksör pollicis longus tendonu, fleksör digitorum süperficialis tendonları, fleksör digitorum profundus tendonları	24
Resim- 4 : a-Fleksör retinakulum ölçümü, median sinirin hipoekoik görünümü b-Elin nötral pozisyondaki US incelemesi	25
Resim- 5 : Fleksör tendonun çevresindeki hipoekoik olarak izlenen sıvı koleksiyonu	25
Resim- 6 : Kontrol grubundaki hastanın radial arterinde izlenen trifazik akım paterni	26
Resim- 7 : 25 yıldır diyabeti olan hastada radial arterde izlenen monofazik akım paterni	26

GİRİŞ

Diabetes mellitus (DM), hiperglisemi ile karakterize, karbonhidrat, protein ve lipid metabolizmalarının bozukluğu ile seyreden, kronik ve ilerleyici bir hastalıktır (1). Bozuk karbonhidrat (glukoz) kullanımına yol açan defektif ya da yetersiz insülin salgısı, diabetes mellitusun karakteristik bir özelliğidir (1,2). Uzun süreli hipergliseminin damarlarda olumsuz değişiklikler yaptığı birçok araştırma ile gösterilmiştir. Bu değişiklikler, başlıca makrovasküler ve mikrovasküler komplikasyonlar olmak üzere iki grup altında incelenir. Ayrıca diyabetik hastalarda yapısal proteinlerin (Tip IV kollajen, laminin) glukozilasyonu, bu proteinlerde anormal çapraz bağlanmalar meydana getirerek işlevini bozar ve normal parçalanmaya dayanıklı hale gelir. Kollajenaz enziminin glukozilasyonu ile kollajeni parçalama işlevi de bozulurak dokuda birikime uğrar ve biriktiği dokuda hasara neden olur. Deri kollajeninin glukozilasyonu, derinin elastikiyetinin azalmasına, sertleşmesine ve eklem hareketlerinin kısıtlanmasına neden olur (3,4).

Karpal tünel sendromu (KTS), el bileğinde median sinirin karpal tünel içerisinden geçerken basıya uğraması sonucu gelişen en yaygın sıkışma nöropatisidir. El ve el bileğinde ağrı, median sinir dağılım alanında uyuşma ve parestezi ile karakterizedir. Karpal tünelin görüntülenmesinde, kemiklerdeki belirgin patolojiler dışında konvansiyonel radyolojik yöntemler pek az yardımcı olmaktadır. Son yıllarda Ultrason (US), Bilgisayarlı Tomografi (BT) ve Manyetik Rezonans (MR) görüntüleme yöntemleri kullanılarak yapılan araştırmalar bu alanda ümit verici gelişmeler sağlamıştır. Daha yaygın ve ekonomik olması nedeniyle US, BT ve MR'a göre daha sık kullanım alanı bulmaktadır.

Bu çalışmada amacımız; diyabetik hastaların ellerinde KTS başta olmak üzere (fleksör retinakulum kalınlaşması, tendinopatik değişiklikler gibi) gelişen kas-iskelet komplikasyonlarını görüntülemeye US'nin katkısını

arařtırmaktır. Literatürde diyabetik hastalarda, eldeki kas-iskelet tutulumunun US ile erken tespiti için yapılmıř bir çalıřma bulunmamaktadır.

Ayrıca diyabetik hastalarda diyabetin kronik vasküler komplikasyonlarına baėlı geliřen eldeki arteryel akım paterni deėiřikliklerini Renkli Doppler US ile görüntüleyerek, akım paternindeki bu deėiřikliklerin eldeki kas-iskelet komplikasyonları ile iliřkisi olup olmadıėını saptamayı amaçladık.

GENEL BİLGİLER

DIABETES MELLİTUS

Diabetes mellitus, pankreasın insülin sekresyonunun mutlak veya nisbi yetersizliği, insülinin etkisizliği (insülin molekülündeki yapısal bozukluklar) sonucunda oluşur. DM etyolojisi, genetik ve klinik tablosu ile heterojen özelliktedir. Kronik ve ilerleyici bir hastalıktır. Seyri sırasında mikrovasküler, makrovasküler ve nöropatik komplikasyonlar gelişebilmektedir (1). Bozuk karbonhidrat (glukoz) kullanımına yol açan defektif ya da yetersiz insülin salgısı, diabetes mellitusun karakteristik bir özelliğidir (1,2). Uluslararası Diyabet Federasyonu (IDF) verilerine göre 2000 yılında 20-79 yaş grubundaki prevalans %4,6'dır. Bu durum Kuzey Amerikada (%7,8), Türkiyenin de bulunduğu Doğu Akdenizde ve Ortadoğu ülkelerinde (%7,7) olarak bulunmuştur. 2025 yılında dünya genelinde üçyüzmilyon insanın diyabetik olması öngörülmektedir (1).

Sınıflandırma ve İnsidans

DM hakkındaki bilgilerin giderek artması sınıflandırmanın ve tanı kriterlerinin yeniden gözden geçirilmesini gerektirmiş ve 1997'de Amerikan Diyabet Birliği yeni sınıflandırmayı bildirmiştir. Bu yenilik 1998'de yayınlanmış ve 1999'da WHO tarafından rapor edilmiştir. Bu sınıflandırmada 4 ana grup yer almaktadır. Bunlar; Tip I DM, Tip II DM, diğer spesifik DM tipleri ve gestasyonel DM'dir (1).

Diabetes Mellitusun Yeni Sınıflandırması

1-Tip I Diyabet (Tip I DM)

- İmmün aracılı : Tip I A
- İdyopatik : Tip I B

2-Tip II Diyabet (Tip II DM)

- İnsülin direnci; nisbi insülin eksikliği

- İnsülin salınım bozukluğu; insülin rezistansı

3- Diğer Spesifik Tipler

- Beta hücre fonksiyonunda genetik hata
- İnsülin etkisinde genetik hata
- Ekzokrin pankreas hastalıkları
- Endokrinopatiler
- İlaçlar ve kimyasal maddeler
- Enfeksiyonlar
- Nadir görülen immün aracılı diyabet
- Diğer genetik sendromlar

4-Gestasyonel DM (GDM)

Tip I Diyabet (Tip I DM)

Tip I diyabette primer bozukluk pankreas beta hücrelerinden insülin sekresyonunun azalmasıdır. Hastalar sağkalım için insüline bağımlıdır. İnsülin olmaksızın akut ketoasidoz ve koma gibi ciddi metabolik komplikasyonlar gelişir. İdyopatik vakaların %10-20'sinden bu tip sorumludur (1,2).

Tip II Diyabet (Tip II DM)

Tip II diyabet heterojen bir hastalıktır. Karaciğer, kas ve adipöz dokuda insülin duyarlılığının azalması ve beta hücre fonksiyon bozukluğu ile karakterizedir. Erişkin başlangıçlı olup, hastaların %80-90'nı bu gruptadır (1,2).

Bu iki major diyabet tipi farklı patogenetik mekanizmalara ve metabolik özelliklere sahip olmalarına rağmen kan damarları, böbrekler, gözler ve sinirlerdeki uzun dönemde gelişen komplikasyonlar, her ikisinde de

bulunmakta ve diyabet morbitidesinin ve ölümün en önemli nedenlerini oluşturmaktadır (2).

Patogenezi

İnsülin salgılanmadan önce sentez edilip, pankreas adacıklarındaki beta hücrelerinde depolanır. Beta hücrelerinden salgılanma iki insülin havuzunu ilgilendiren bifazik bir süreç olarak oluşur. Kan glukoz seviyesinde bir yükselme öncelikle beta hücrelerindeki depolardan hızlı bir insülin salınımına neden olur. Eğer sekretuar uyarı devam ederse insülinin aktif sentezini içeren gecikmiş ve belirgin bir cevap bunu takip eder. İnsülin salgılanmasını tetikleyen en önemli uyarıcı glukozdur ve aynı zamanda insülin sentezini de başlatır. İnsülin major bir anabolik hormondur. Glukoz ve aminoasitlerin transmembranöz transportu, karaciğerde ve iskelet kasında glikojen oluşumu, glukozun trigliseritlere dönüşümü, nükleik asit ve protein sentezi için gereklidir. İnsülinin ana metabolik fonksiyonu vücudun bazı hücrelerine glukoz giriş hızını arttırmaktır. Bunlar çizgili kas hücreleri, miyokard hücreleri, fibroblastlar ve yağ hücreleridir. Bu hücreler toplam vücut ağırlığının yaklaşık üçte ikisini oluştururlar (2). İnsülin, hedef hücreleri öncelikle insülin reseptörlerine bağlanarak etkiler. Hücrelere bağlanan insülin miktarı reseptör sayısı ile ilgili olduğundan bunların miktar ve fonksiyonu insülin etkisini düzenlemede önemlidir. Reseptöre bağlanan insülin, mitokondrilerdeki insüline hassas enzimlerin aktivasyonu ve inhibisyonunu, protein ve DNA sentezini içeren birçok hücre içi cevabı tetikler (2).

Tip I Diyabet Patogenezi

Diyabetin bu formu beta hücre kitlesindeki azalma ile insülinin ciddi ve mutlak kaybından kaynaklanır. Beta hücre hasarından üç mekanizma sorumlu olup bunlar; genetik eğilim, otoimmünite ve çevresel etkilerdir. Genetik eğilimin Class II major histokompatibilite kompleksinin spesifik allelleri ile ilgili olduğu düşünülür ve bu hastaların adacık beta hücrelerine karşı bir otoimmünite gelişimine yol açarlar.

Otoimmün reaksiyon kendiliğinden ya da daha büyük bir olasılıkla çevresel bir ajan tarafından tetiklenir (örn. virüsler ya da kimyasal ajanlar) ve beta hücrelerinde hafif hasara neden olur. Değişen beta hücrelerine karşı gelişen immün reaksiyon ile beta hücre hasarı daha da artar ve daha sonra hücrelerin çoğu tahrip olduğunda açık diabetes mellitus gelişir (2).

Tip II Diyabet Patogenezi

Tip II diyabeti karakterize eden iki metabolik defekt bulunmaktadır. Bunlar glukoz yüküne göre gecikmiş ya da yetersiz insülin sekresyonu ve periferik dokularda insülin cevabının yetersizliğidir (insülin direnci). Tip II diyabetin erken döneminde insülin sekresyonu normaldir ve plazma insülin seviyeleri azalmamıştır. Normal insanlarda insülin sekresyonu pulsatil ya da dalgalı paterndedir. Tip II diyabetlilerde normal insülin salınımı kaybolur. Aynı zamanda glukoz tarafından uyarılan insülin sekresyonun hızlı ilk fazı kaybolur, insülin salınımının ikinci fazı normaldir (2) (Tablo-1).

Tablo- 1: Tip I ve Tip II Diyabetin Bulgularının Karşılaştırılması

	Tip I	Tip II
Klinik	Başlangıç < 20 yaş Normal kilolu Kan insülini azalmış Adacık hücre antikoları var	>30 yaş Obez Normal ya da artmış kan insülini Adacık hücre antikoları yok
Genetik	İkizlerde % 50	İkizlerde % 90-100
Patogenez	Otoimmünite İmmünopatolojik mekanizmalar	İnsülin direnci
Beta hücreleri	Erken insülitis Belirgin atrofi ve hücre azalması	İnsülitis yok Fokal atrofi ve amiloid birikimi Hafif beta hücre azalması

Diyabetes Mellitusun Tanı Kriterleri

- I. Diyabet semptomları (susama, idrar miktarında artış, açıklanamayan kilo kaybı) ile birlikte plazma glukozunun 200 mg/dl (11,1 mmol/L) ve üstünde olması
- II. Açlık plazma glukozunun en az 8 saatlik gece açlığını takiben 126 mg/dl (7 mmol/L) ve üzerinde olması
- III. Standart 75 gr. glukoz yüklemesi sonrası 2. saat değerinin 200 mg/dl ve üzerinde olması (3).

Diyabetes Mellitusta Laboratuvar

Diyabetik hastanın incelenmesinde, tam kan ya da plazma bazal glukozu ve glukoz yüklemesi kadar idrarda glukoz ve keton cisimlerinin ölçümleri de önemlidir. Hemogloblin A1c (HbA1c) ölçümü hem başlangıç incelemesinde hem de tedavinin etkinliğinin belirlenmesinde yararlıdır.

Bazı durumlarda insülin ya da C peptid ölçümü ve karbonhidrat metabolizmasında rol alan diğer hormonların (glukagon, growth hormon) ölçümü yararlı olur (1).

Glukohemoglobin, glukoz ile hemoglobinin her iki beta zincirlerinin N-terminal aminoasitlerinin birleşmesiyle ortaya çıkan bir ketoamin reaksiyonudur. Glukohemoglobinin major formu, hemogloblin A1c'dir (HbA1c) ve normalde total hemoglobinin %4-6'sını oluşturmaktadır. Kalan glukohemoglobinler (total hemoglobinin %2-4'üdür), fosforlanmış glukoz (HbA1a) ve fruktozu (HbA1b) içerirler. HbA1c fraksiyonu kan glukozu uzun süre yüksek olan diyabetiklerde yükselir ve metabolik kontrol ile orantılıdır. Hemoglobinin glukozillenmesi kan glukoz konsantrasyonuna bağlıdır. Reaksiyon geri dönüşümsüzdür ve glukolize hemoglobinin yarı ömrü eritrosit yaşam süresi ile ilişkilidir (120 gün). 8-12 haftalık diyabet kontrolünü yansıtır. Normal düzeye yakın (%5-8) HbA1c düzeyi iyi bir 2-3 aylık glisemi

kontrolünü gösterirken, %12-15 gibi deęerler kötü glisemik kontrolü gösterir (1,3).

Diyabetes Mellitusta Akut Metabolik Dekompansasyonlar

Diabetes Mellitusun seyri sırasında görülebilecek akut metabolik komplikasyonlar 4 grupta toplanmaktadır.

Bunlar ;

1. Diyabetik ketoasidoz (DKA),
2. Hiperosmolar hiperglisemik sendrom (HHS),
3. Laktikasidoz (LA),
4. Hipoglisemidir.

Bunlardan DKA ve HHS, hiperglisemi ile seyreden hipoglisemi ise iyatrojenik olarak oluşan önemli mortalite ve morbidite nedeni olan akut metabolik dekompanasyonlardır. Aslında DKA ve HHS hiperglisemik dekompanasyon spektrumunun 2 uç noktasını oluşturmaktadır. Farklılıkları hipergliseminin seviyesi, asidoz ve ketoneminin ciddiyeti ve dehidratasyonun derecesinden kaynaklanmaktadır. Bu nedenle, gerek iki önemli tablonun, gerekse aynı semptomatolojinin farklı boyutlarda görüldüğü stres hiperglisemisi, laktik asidoz, hiperkloremik asidoz, üremik asidoz, salisilizm, ilaçlara baęlı asidoz ile ketotik hipoglisemi ve alkolik ketoz gibi dięer koşulların özelliklerinin iyi deęerlendirilmesi ve ayırımlarının yapılması ile doęru tanı konulması çok önemlidir (3).

DKA ve HHS ilk olarak 1886'da Dreschfeld tarafından tanımlanmış ve öldürücü oldukları vurgulanmıştır. Sonraki yıllarda ise hem patogenez hem de tedavi ile ilgili önemli gelişmeler olmuştur (3).

Diyabetin Kronik Vasküler Komplikasyonları

Uzun süreli hipergliseminin damarlarda olumsuz deęişiklikler yaptığı birçok araştırma ile gösterilmiştir. Bu deęişiklikler, başlıca makrovasküler ve mikrovasküler komplikasyonlar olmak üzere iki grup altında incelenir.

Diyabetik makrovasküler komplikasyonlar aterosklerozla oluşan kardiyovasküler değişikliklerin aynısı olup, hiperglisemi varlığında daha erken ortaya çıkarlar.

Mikrovasküler komplikasyonlar ise, diyabete özgü değişiklikler olup, organsal hasar, sinir sistemi, böbrek ve retinada daha belirgin olduğundan, sırasıyla diyabetik nöropati, nefropati ve retinopati olarak adlandırılır (3,4). Diyabetin mikrovasküler komplikasyonlarının oluşmasında rol oynayan faktörler her ne kadar kesin olarak anlaşılmamış ise de, etkili olduğu bilinen bazı mekanizmalar şunlardır;

- 1- Proteinlerin enzimatik olmayan glukozilasyonu,
- 2- Poliyol- myoinositol yolunun yoğun işlerliği,
- 3- Hiperfiltrasyon ve hipertansiyon gibi hemodinamik değişiklikler,
- 4- Endotel, endotelin destek dokuları ve ekstraselüler matriksin primer bozuklukları,
- 5- Koagülasyon sistemi, büyüme faktörlerine ait bozukluklar.

Proteinlerin Enzimatik Olmayan Glukozilasyonu

Glukozun enzim yardımı olmaksızın proteinlerin amino gruplarına kimyasal olarak bağlanmasıdır. Glukoz, ortamda fazla miktarda mevcutsa kontrol edilemeyen bir şekilde proteinlerin yapısına katılır. Bazal membran proteinleri, $\alpha 2$ makroglobulin, kollajen, bazı hücre membran reseptörleri, HLA antijenleri, immünglobülinler, glukoprotein hormonlar glukozilasyona uğrayan bazı proteinlerdir. Vücutta bulunan tüm proteinler, yüksek glukoz düzeylerine maruz kalırsa glukozilasyona uğrar. Glukozun hücreye girmesi için insülinin gerekli olduğu hücrelerdeki intraselüler proteinler, bu glukozilasyondan kısmen korunurlar (2,3). İrreversibl olarak glukozilasyona uğramış proteinlere ilerlemiş glukozilasyon son ürünleri (Advanced glukozilasyon end products-AGE) denir. Glukozilasyona uğramış intraselüler ve ekstraselüler proteinlerin bazılarının fonksiyonları (hemoglobin, albümin, lens proteini, fibrin, kollajen, lipoproteinler, antitrombin sistemi ve hepatik endotelyal glukoprotein tanıma sistemi) değişir, bazılarında ise değişiklik

olmaz. Glukozile albümin, doğal albümine göre küçük kan damarları tarafından daha kolay alınır, fibrin glukozile olduğunda plazmine daha dayanıklı olur. Lens proteininin (kristalin) glukozilasyonu, katarakt oluşmasında rol oynar (3,4).

Poliyol- Myoinositol Yolu

Sorbitol ve myoinositol metabolizmalarındaki hiperglisemiye bağlı oluşan değişiklikler, diyabetik komplikasyonların oluşumunda önemlidir. Myoinositol glukozdan sentez edilir. Glukoz ve myoinositolun kimyasal yapısı birbirine benzer ve bu benzerlik nedeniyle glukoz ortamda fazla miktarda bulunduğu myoinositol taşıyıcılarıyla yarışmaya girerek, hücrelere myoinositol transferini engeller ve hücrelerde myoinositol eksikliği yaratır. Myoinositol gıda yoluyla alınır barsaktan emilir, plazmaya geçtikten sonra bir kısmı hücrelere girer. Hücrelerde de ayrıca glukoz 6 fosfattan sentez edilir. Hücreye girmeyen ise böbrekten atılır. Hücre içi myoinositol azalması fosfoinositol metabolizmasını bozarak azaltır. Bu sistem aktivitesinin azalması protein C kinaz ve Na/K ATP az enzim aktivitelerinin azalmasına neden olur. Na/K ATP az birçok dokuda özellikle sinir dokusunda enerji için gereklidir. Azalmış Na/K ATP az aktivitesi intraselüler sodyuma bağlı myoinositol transportunu azaltır ve kısır döngü oluşur. Azalmış Na/K ATP az aktivitesi intraselüler sodyum birikimi sonucunda miyelinli sinir liflerinde, Ranvier nodlarında ödeme, nodal depolarizasyonun, sinir iletiminin blokajına ve dolayısıyla iletim hızının azalmasına neden olur. Daha ileri evrelerde paranodal demiyelinizasyon olur. Sinir dışı dokularda da (retina, renal glomerül, aort) hipergliseminin myoinositolü azalttığı ve Na/K ATP az aktivitesini azalttığı gösterilmiştir (3,4). Glukoz normal miktarlarda iken, aldoz redüktaz enzimi tarafından substrat olarak seçilmez. Hiperglisemide ise glukoz aldoz redüktaz enzimi yoluyla sorbitole dönüşür.

Sorbitol bir alkol şekeri olup, sorbitol dehidrojenaz enzimi vasıtasıyla fruktoza dönüştürülür. Hiperglisemide aldoz redüktazın mevcut olduğu dokularda (retina, böbrek papillası, schwann hücreleri, aort, lens) aldoz

redüktaz aktivitesi artarken, sorbitol dehidrojenaz enzim aktivitesi azalır ve bu dokularda fazla miktarda sorbitol birikir. Osmotik etki gösteren sorbitol hücre içine fazla miktarda suyun çekilmesine, böylece hücre ödemine neden olur. Bu yolun aktivitesi, lenste lens fibrillerinin şişmesine, parçalanmasına ve proteinlerin çökmesi ile katarakt oluşmasına neden olur. Aynı yol retinopati, nefropati ve aort hastalığının oluşmasında da önemli rol oynar (3).

Hemodinamik Değişiklikler

Tip I diyabet oluşumundan kısa bir süre sonra, doku kan akımlarında artma olmaktadır. Kan basıncı normaldir ancak periferik rezistans azalması olmaktadır. İnsülin yetersizliği nedeniyle, kontrainsülin sistem aktivasyonu sonucu, kanda yüksek miktarlarda olan büyüme hormonu, glukagon, kortizol vazodilatör etki yaparak, dokularda kan akımının artmasına neden olur. Artmış hidrostatik basınç, kapiller yatakta tahribat yapabilecek birçok proteinin ve immün kompleks gibi makromoleküllerin kan damarları duvarından filtrasyonunu artırır. Bu moleküllerin birikmesi sonucu, bazal membran sentezi stimüle olur. Bu proteinlerin bazal membranda birikime uğraması, damar geçirgenliğini daha da artırır ve diyabetik mononöropatilerin oluşumunda bu olayın önemli rolü olduğu kabul edilmektedir (3,4).

Redoks Potansiyellerindeki Değişiklikler

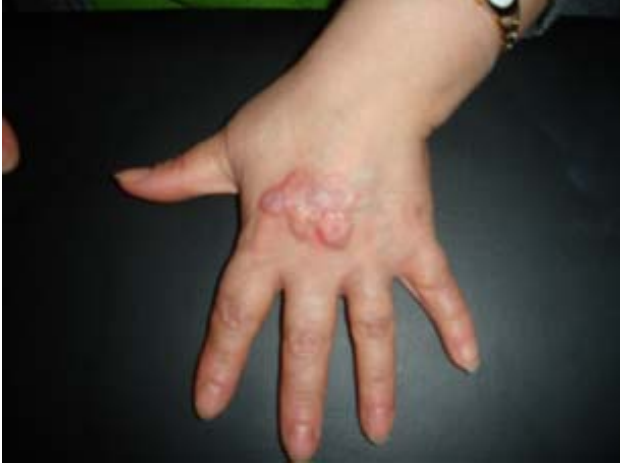Serbest oksijen radikalleri (süperoksit, hidrojen peroksit ve hidroksil vb.) hipoksik ve hiperglisemik durumlarda vasküler fonksiyonları bozmaktadır. Bu nedenle diyabetik komplikasyonlardan sorumlu kabul edilmektedir. Endotel, endotelin destek dokuları ve ekstraselüler matriksin primer bozuklukları, koagülasyon sistemi ve büyüme faktörlerine ait anormallikler de diyabetik komplikasyonların oluşumundan sorumlu tutulmaktadır (3,4).

DİYABETİK HASTALARDA GÖRÜLEN KAS - İSKELET KOMPLİKASYONLARI

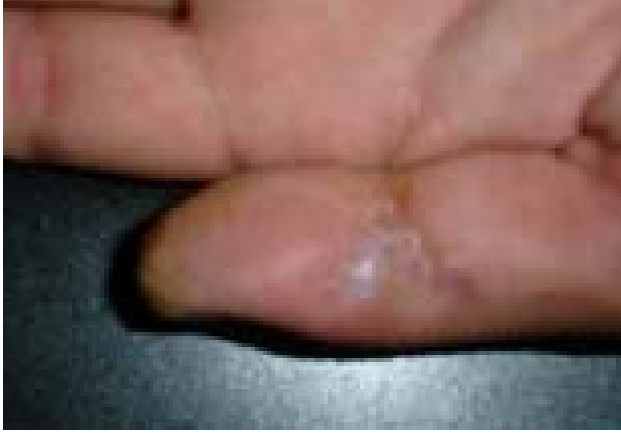Yapısal proteinlerin (Tip IV kollajen, laminin) glukozilasyonu, bu proteinlerde anormal çapraz bağlanmalar meydana getirerek işlevini bozar ve normal parçalanmaya dayanıklı hale gelir. Kollajenaz enziminin glukozilasyonu ile kollajeni parçalama işlevi de bozulurak dokuda birikime uğrar ve dokuda hasara neden olur. Deri kollajeninin glukozilasyonu, derinin elastikiyetinin azalmasına, sertleşmesine ve eklem hareketlerinin kısıtlanmasına neden olur (3,4). Deride (Diabetico Necrobiose Lipoidica) adı verilen lezyonlar izlenebilmektedir (Resim-1). Nöropatik değişiklikler ve kollajende oluşan değişiklikler kas iskelet komplikasyonlarında rol oynamaktadır. Görülen komplikasyonlar aşağıda özetlenmiştir;

1. Diyabetik elde sertleşme (cheiroarthropathy)
2. Diyabetik ayak
3. Fleksör tenosinovit
4. Döpüytren kontraktürü
5. Charcot artropatisi
6. Donuk omuz
7. Refleks sempatik distrofi
8. Difüz idiyopatik iskelet hiperostozisi.

Elde gelişen komplikasyonlardan en sık görüleni; fleksör tenosinovit, Döpüytren kontraktürü, diyabetik elde sertleşme, KTS ve enfeksiyonlardır (Resim-2).



Resim- 1: Diabetico Necrobiose Lipoidica



Resim- 2: Diyabetik elde iyileşmiş ülseratif lezyon

Karpal Tünel Sendromu

Karpal Tünel Sendromu (KTS), ile ilgili en değerli çalışma 1966'da Phalen tarafından 439 hastanın 644 bileği değerlendirilerek yapılmış ve bu sıkışma nöropatisindeki bulgular ayrıntılı olarak belirlenmiştir (5). BT, US ve MR görüntüleme yöntemleri kullanılarak normal el bileğinin radyolojik kesit anatomisini ve KTS'de meydana gelen morfolojik değişiklikleri görüntüleyen ilk araştırmalar 1980'li yıllarda başlamıştır. Pinchoff ve arkadaşları 1981'de BT ile, Fornage ve arkadaşları 1985'te US ile normal karpal tünel yapılarını görüntülemişlerdir (6,7). Son yıllarda yapılan çalışmalarda MR ve yüksek rezolüsyonlu US incelemeler yoğunluk kazanmaktadır (8-12).

Karpal Tünelin Anatomisi

Karpal tünel, el bileğindeki proksimal transvers piliden avuç proksimaline kadar uzanan bölgede, karpal kemiklerin iki sıra halinde açıklığı palmar yüze bakacak şekilde oluşturduğu bir oluğun, önde fleksör retinakulum tarafından örtülmesi ile meydana gelen fibroosseöz bir kanaldır. Fleksör retinakulum radial tarafta skafoid ve trapezium kemiklerin tüberküllerine, ulnar tarafta ise pisiform kemiğe ve hamatum çengeline yapışan transvers fibrillerden oluşmaktadır. Fleksör retinakulumun yapıştığı kemik yapılar palpe edilebilir. Trapez tüberkülüne ve hamatum çengeline yapışan distal bölümde fleksör retinakulum daha kalındır ve erişkinlerde genişliği yaklaşık 3,5 cm.'dir. Karpal tünel içinden 2., 3., 4. ve 5. parmağa giden iki sıra halinde dizilmiş ve ortak sinovyal kılıfla sarılmış 4 süperfisiyal ve 4 derin fleksör tendon ile ayrı bir sinovyal kılıfı olan baş parmağın fleksör longus tendonu ve median sinir geçer. Ayrıca fleksör retinakulum trapezium tüberkülüne yapıştığı radial kenarında retinakulumun derin ve süperfisial tabakaları arasında fleksör karpi radialisin tendonu geçmektedir. Ulnar tarafta ise fleksör retinakulum Guyon kanalının tabanını oluşturur. Bu kanalın üzerini pisiform kemik ile fleksör retinakulum arasında uzanan volar karpal ligament örter. Ulnar tünel olarak da adlandırılan üçgen şeklindeki bu kanaldan ulnar sinir, ulnar arter ve bir çift ulnar ven geçmektedir (13). Fleksör retinakulumun üzerindeki doku yağ dokusudur ve bu alanda palmar aponöroz yer almaktadır. Aponevrozun lifleri arasında median ve ulnar sinirlerin palmar kütanöz dalları ve fleksör palmaris longusun tendonu geçer (14,15). Median sinir fleksör retinakulumun hemen altından geçer ve tünel distalinden itibaren uç dallarına ayrılır. Median sinir, el fonksiyonlarının büyük kısmından sorumlu olan ilk üç parmak ile dördüncü parmağın radial yarısındaki duyusal inervasyonu ve bu alandaki tenar ve lumbrikal kasların büyük bir bölümünün motor inervasyonunu sağlamaktadır. Önemli bir anatomik varyasyon olarak popülasyonun %15'inde motor inervasyonunu median sinirin sağladığı tenar kas ve median sinir duyu alanları ulnar sinirden de dallar almaktadır (Martin Gruber anastomozu).

Karpal Tünel Sendromunda Etyopatoloji

Karpal tünel sendromlu hastalarda karpal tünel içerisindeki basınç artar ve bu basınç artışı mikrokaterli özel bir ölçüm aygıtı kullanılarak gösterilebilir (11,16). Tünel içi basıncın artmasına ve median sinirin sıkışmasına neden olan iki temel etyopatolojik mekanizma vardır. Bunlardan biri çevre dokuların yer kaplayan lezyonları veya şişliği gibi nedenlerle karpal tünel kapasitesindeki azalma, diğeri ise fleksör tenosinovit örneğinde olduğu gibi tünel içeriklerinin volumünde artış meydana gelmesidir (17,18). Tablo-2’de KTS etyopatogenezinde yer alan faktörler, morfolojik, fizyolojik ve dinamik bozukluklar başlıkları altında sınıflandırılmıştır (19). Günümüzde gelişmiş tanı yöntemlerinin kullanılması ile KTS’nin etyolojik faktörleri daha yüksek oranda ortaya konabilmektedir. Ancak bazı olgularda etyoloji ayırt edilemez ve idopatik KTS olarak adlandırılır. Eli zorlayıcı mesleki aktivitelerin bu bozukluğa neden olduğu bilinmektedir ve bu şekilde gelişen hastalığa dinamik KTS adı da verilir (19). KTS, ellerin fazlaca kullanıldığı meslek çalışanlarında ve dominant elde daha çok görülmektedir. Bu durum hastalığın oluşumunda eli zorlayıcı aktivitelerin önemli bir rolü olduğunu desteklemektedir (repetitive strain syndrome). Özellikle uzun süre klavye kullanarak çalışanlar, bileğini fleksiyon pozisyonunda tutan müzisyenler, yiyecek kesicileri, tornavida kullanıcıları, ekskavatör operatörleri ve sürekli el örgüsü yapanlar KTS gelişimine daha yatkındırlar (16,17,19,20,21,22). Kristal oluşturan romatizmal hastalıkların KTS nedeni olduğu bilinmektedir (18). Gut olgularında gelişen depozitler veya tenosinovit, sinirde sıkışma yapabilir (16). Romatizmal olgularda KTS için yapılan cerrahi sırasında alınan biyopsi materyallerinde tendon kılıfında kalsiyum pirofosfat dihidrat ve apatit kristalleri gösterilebilmektedir (23,24). KTS, skleroderma, polimiyozitis, polimiyaljiya romatika gibi bazı bağ dokusu hastalıklarında ve en sık olarak da romatoid artrit (RA) hastalığının bir komplikasyonu olarak da rapor edilmiştir. RA’da KTS sıklığı için farklı görüşler vardır. Genel olarak tüm romatoid hastalıkların yarısından fazlasında median sinirde uzamış duyu iletim hızı saptanmaktadır. Bu olgularda KTS, romatoid fleksör tenosinovit sonucu gelişmektedir. Birçok metabolik ve endokrin hastalık KTS yapabilir. Bu hastalıklar arasında diyabet, miksödem, mukopolisakkaridoz ve

akromegali bulunmaktadır. Patogenezi açıklanamamakla birlikte lateral epikondilit olgularında KTS daha sık görülmektedir. Karpal kemikleri veya fleksör tendonları tutan enfeksiyonlar KTS'ye neden olabilir. Bunlar; koksidiomikozis, histoplazmozis, mikobakterium tüberkülozis ve atipik mikobakteriler gibi kronik granülomatöz enfeksiyonlardır. Amiloidozisin tüm türleri KTS yapabilir. Miyelomatöz formunda fleksör tendonlar boyunca biriken amiloid, karpal tünelde tendonların yapışmasına neden olmaktadır. Gebelikte KTS oluşumu iyi bilinmekte ancak bu bozukluğun patogenezi açıklanamamaktadır. Bu olgularda, karpal tünelde gelişen sıvı reaksiyonunun sorumlu olduğu düşünülmektedir. Gebe kadınların %21'inde tipik KTS parestezisi veya hipoestezisi bildirilmiştir (16). Hastaların birçoğunda belirtiler üçüncü trimesterde başlar ve çoğunlukla doğumdan hemen sonra kendiliğinden geriler. Bu olgular cerrahi tedavi gerektirmezler.

Tablo- 2: KTS etyopatogenezindeki faktörler (19).

Morfolojik Bozukluklar

- Karpal tünel boyutlarında azalma
 - Karpal kemik patolojileri
 - Transvers karpal ligament kalınlaşması
 - Akromegali
- Kanal içeriklerinde artma
 - Nöroma, Lipoma, Miyeloma
 - Anormal kas uzanımı, Persistan median arter
 - Sinovyal hipertrofi
 - Distal radius fraktür kallusu, Posttravmatik osteofitler
 - Hematom (hemofili, antikoagülan tedavi)

Fizyolojik Bozukluklar

- Nöropatik nedenler
 - Diyabet, Alkolizm
 - Median sinir proksimal lezyonu (double crush syndrome)
 - Endüstriyel solvent zehirlenmesi
- Enflamatuar nedenler
 - Tenosinovit, Romatoid artrit, Enfeksiyon, Gut
- Sıvı dengesinde bozulmalar
 - Gebelik, Eklampsi, Miksödem, Obezite
 - Kronik hemodiyaliz
 - Kol düşey pozisyondayken kas relaksasyonu (uyku)
 - Raynaud hastalığı

Dinamik Bozukluklar

- Tekrarlayıcı fleksiyon ve ekstansiyon
- Tekrarlayıcı ve zorlayıcı alet kullanımı (pense, tornavida)
- Bilek ekstansiyondayken parmak hareketleri
-Yazı yazma (daktilo), müzik aletleri kullanımı
- Bilek ekstansiyondayken ağırlık desteği
- Parapleji, uzun süre bisiklet kullanımı
- Bilek fleksiyon ve ulnar deviasyondaiken immobilizasyonu
-Colles fraktürü sonrası alçı yapılması, biçimsiz uyku pozisyonu
- Elin vibrasyona maruz kalması

Karpal Tünel Sendromunun Klinik Bulguları

Karpal tünel sendromunda, median sinirin inerve ettiği ilk üç parmak ile dördüncü parmağın radial yarısında parestezi meydana gelir. Tipik olarak hastalar elde yanma, dokunma ve ağrı duyularının kaybı ile parmaklarda uyuşukluktan şikayet ederler. Hastaların paresteziyi genellikle ellerin tamamında hissettiklerini söylemelerine karşın, dikkatli bir duyu muayenesi parestezinin median sinir dağılım alanında olduğu ortaya çıkarılabilir. Bazı olgularda elin median sinir dağılım alanı dışında da ağrı olabilir. Bir çalışmada KTS'li hastaların %34'ünde ulnar sinir sıkışma bulguları saptanmıştır (25). Proksimal ağrı da KTS'nin yaygın bulgularından biridir. Ağrı antekübital bölgeye veya omuz lateraline yayılabilir (19). Bileğin tekrarlayan veya zorlayıcı fleksiyon ve ekstansiyon hareketleri hastadaki yakınmaları arttırır. KTS'li hastaların en çok rahatsız olduğu tipik yakınmalardan biri de geceleri ağrı ile uyanmalarıdır (19). KTS'li olgularda tespit edilen klinik bulgular median parestezi, nokturnal parestezi ve proksimal ağrı yayılımıdır. Tinel testi; median sinir üzerine hafifçe vurularak bakılır. Hastalar distale yayılan parestezi hissederse pozitifdir. Tanısal değeri testin uygulama şekline bağlıdır. Etkili bir perküsyon için bilek ekstansiyonda olmalıdır. Bilek fleksiyon testi veya Phalen testi; hastanın bileği fleksiyonda bir dakika tutularak yapılır. Parestezi meydana gelirse pozitifdir. Phalen testi, Tinel testi kadar tanısal değildir ancak pozitif olduğunda tanıyı destekler (16).

Karpal tünel sendromunun tanısı, anamnez, klinik muayene, elektrodiagnostik incelemeler ve görüntüleme yöntemleri ile konur. Elektrodiagnostik olarak en değerli yöntem, median sinirin karpal tünel geçişinde

duyusal sinir ileti hızının ölçülmesidir. KTS'de distal duyu ve motor ileti hızı yavaşlamış olarak bulunur (26, 27).

Görüntüleme yöntemi olarak, bilekteki kemik patolojilerini incelemek için konvansiyonel radyogramlar kullanılabilir. Gelişmiş kesitsel görüntüleme yöntemleri ile karpal tünelde median sinir ve çevresindeki morfolojik değişiklikler değerlendirilebilir. Son zamanlarda yüksek rezolüsyonlu US kullanılarak karpal tünelin görüntülenmesinde ümit verici gelişmeler sağlanmıştır (8,9,10,11,28). US incelemenin ekonomikliği yanı sıra kolay uygulanabilirliği, noninvaziv olması, multiplanar ve dinamik inceleme yapılabilmesi önemli avantajlarıdır. Karpal tünel çevresindeki kemik patolojileri saptamadaki yetersizliği ve kullanıcıya bağımlı olması ise dezavantajlarını oluşturur. Buchberger ve arkadaşları karpal tünel sendromu olan hastalarda tünel proksimalinde median sinir şişliği (%80), distalde median sinir yassılaşması (%65), fleksör retinakulum palmar yaylanması (%45), fleksör tendonları saran hipoeoik doku (%25) ve bu bulguların en az birinin varlığı (%95) olarak bulmuşlar (8). Yüksek rezolüsyonlu BT inceleme ile ince kesit kalınlığı kullanılarak karpal tüneli oluşturan anatomik yapılar, KTS'deki morfolojik değişiklikler ve özellikle kemik patolojileri ayrıntılı olarak görüntülenebilir. Bu inceleme yöntemiyle yumuşak dokuların net olarak görülmesi ve değerlendirilmesi kullanılan BT aygıtının rezolüsyon yeteneğine bağlıdır (29,30,31). MR görüntüleme, yumuşak doku rezolüsyonunun yüksekliği nedeniyle karpal tünelin görüntülenmesinde oldukça değerli bir görüntüleme yöntemidir (11,12,32). MR'da uzun TR/TE görüntülerinde median sinir sinyal intensitesi artmış olarak görülür (33). Ancak bu yöntemin uzun inceleme süresi gerektirmesi, ekonomik olmaması ve daha da önemlisi bütün merkezlerde bulunmaması rutin kullanımına engel olmaktadır. Bu nedenle US ve BT, MR incelemeye göre daha yaygın kullanım olanağı bulmaktadır. US, BT ve MR görüntülemeye bulguların KTS'deki tanı değerini araştıran çalışmalar devam etmektedir.

Karpal tünel sendromunun ayırıcı tanısında karpal tünelin proksimalindeki sıkışma sendromları akla getirilmelidir. Pronator teres sendromu, C(6-7) servikal radikülopati ve torasik çıkış sendromu bunlar arasında sayılabilir (34).

Karpal Tünel Sendromunun Tedavisi

Karpal tünel sendromunun spesifik tedavisi büyük oranda sıkışma nedeninin ortaya konabilmesine bağlıdır. Periyodik olarak yapılan elektrodiagnostik ve radyolojik incelemeler, klinisyenin doğru tedavi yaklaşımını seçmesine yardımcı olur. Tedavi yöntemleri arasında; el bileğinin atellenmesi, lokal steroid enjeksiyonu, oral ilaç verilmesi, fizik tedavi uygulamaları ve cerrahi tedavi yer almaktadır (16,21,35,36).

Atelleme

Volar bilek ateli, bileği nötral pozisyonda tutarak, özellikle geceleri ağrıya neden olan bilek fleksiyonunu engeller. Atelleme, belirtileri azaltarak tanıyı doğrulamaya da yardımcı olabilen, basit, ucuz ve etkili bir yöntemdir. Özellikle bilek hareketleriyle ilerleme gösteren dinamik KTS'de en etkin tedavi yaklaşımıdır (37).

Lokal Steroid Enjeksiyonları

Başlangıç evresindeki belirgin kas güçsüzlüğü olmayan hastalarda, karpal tünel içine steroid enjeksiyonu etkili bir tedavi yöntemidir. Metilprednizolon veya triamsinolon kullanılabilir. Birlikte lokal anestezi de verilebilir, ancak sık enjeksiyonlardan kaçınılmalıdır (37).

Nonsteroid Antienflamatuar İlaçlar ve Diğer Ajanlar

Tenosinovit gibi enflamatuar kaynaklı bazı durumlarda nonsteroid antienflamatuar ilaçlar kullanılır (16). KTS'de B6 vitamini eksikliğinin rol oynayabileceği bildirilmiş olup, pridoksin tedavisi önerilmiştir. Ancak tedavide aşırı pridoksin alımı da duyuşal nöropatiye yol açabilmektedir (36).

Cerrahi

Konservatif tedavinin yetersiz kaldığı, tedaviye dirençli nörolojik değişikliklerin geliştiği ve kas atrofisinin olduğu olgularda transvers karpal ligamentin cerrahi olarak serbestleştirilmesi etkili bir tedavi yöntemidir (23,38). Operasyon tekniği olarak açık cerrahi yöntemlerin yanı sıra son zamanlarda literatürde endoskopik karpal tünel dekompresyonu yapılan çalışmalarda yer almaktadır (39- 41). RA ve granülomatöz hastalıklarda olduğu gibi belirgin tenosinovitin olduğu olgularda basit dekompresyon yeterli olamayabilir. Bunlarda ek olarak tenosinovektomi yapılmalıdır. Amiloid birikimi gibi tendonları tutan infiltratif olaylarda ise tenolizis gerekebilir (24).

Ultrasonografik Anatomi

Karpal tünelin kemik ve ligamentöz duvarları ile içindeki yumuşak dokular aksiyel planda daha iyi incelenir (28). Tünelin arka duvarı; proksimalde skafoid, triquetrum, lunatum ve pisiform, distalde ise trapez, trapezoid, kapitatum ve hamatum kemikleri ile oluşmaktadır. Karpal kemiklerin yüzeyi arka duvar gölgelenmesi gösteren parlak hiperekoik görünümde düz ya da hafifçe öne bombeleşmiş olarak izlenir ve tünel distalinde kalınlaştığı görülür. Süperfisyal ve derin fleksör tendonlar ile fleksör pollicis longus tendonu 4-5 mm. çapında yuvarlak veya ovoid şekilde ve çevresini saran synoviyal kılıfa ait hipoekoik yapılar arasında daha ekojen olarak görülür. Median sinir, fleksör retinakulumun hemen altında ve fleksör pollicis longus ile süperfisyal digital fleksör kaslarının tendonları arasında uzanır ve aksiyel kesitlerde uzun aksı fleksör retinakulumu paralel olan ovoid şekilde fibriler bir yapı olarak görülür. US tarama açısı sinire dik konumda olduğunda hiperekoik, hafifçe oblik konumda ise hipoekoik görünümde (28). Longitudinal kesitlerde median sinir fleksör tendonlar üzerinde uzanan bant şeklinde fibriler bir yapı olarak izlenir.

Renkli Doppler Ultrasonografi (RDUS)

Periferik arter hastalıklarının tanı, klinik değerlendirme, tedavi planlama ve takibinde çok büyük önem taşıyan görüntüleme yöntemidir. Son yıllarda

ultrasonografi görüntüleme sistemlerindeki gelişmeler ve Doppler tekniğindeki ilerlemeler RDUS'u periferik arter hastalığının incelenmesinde ilk tercih edilecek radyoloji tekniği haline getirmiştir (42,43). B-mode ultrason (US) incelemede incelenen periferik arterler, paralel duvarlar ile sınırlı anekoik tübüler yapılar olarak izlenir ve dalları takip edilebilir. Arterin çapı, duvar yapısı, iç yüzeyi, lümen içi ekojenitesi, duvar düzensizlikleri ve bunların nitelikleri tanımlanır. RDUS incelemesinde ise renk kodlamada uygun puls tekrarlamaya sıklığı (PRF), filtre ve renk kazançları ile periferik arteriyel akım lümen içinde olarak sistolde ileri doğru, protodiastolde kısa süreli geriye doğru izlenir. Spektral akım kodlamasında dinlenmiş normal hastada trifazik akım formu izlenir. Sistolde keskin bir yükseliş ardından keskin bir düşüş ve protodiastolik reflü ile ters akım, en sonda ise diyastol sonu zayıf ileri akım izlenir. Erken diyastoldeki ters akım distal arteriyel yatağın musküler yüksek direncinden kaynaklanır. Geç diyastolik zayıf ileri akım ise proksimal arteriyel elastik yapıya ve damar duvarının sertleştiği yaşlı nüfusta azalır (42,43). Üst ekstremité arteriyel sistem incelemesine hasta supin pozisyonda ve kollar iki yanda normal anatomik pozisyondayken başlanır. İlk olarak subklavyan arterler incelenir, proksimal kesim için düşük frekanslı konveks problar tercih edilir. Supraklavikuler boşluk ve sternal çentikten yaklaşımla sağda brakiosefalik arter ve her iki tarafta subklavyan arterler görüntülenir. Subklavyen arter orta ve distal ise yüksek frekanslı lineer prob ile incelenmelidir. Aksiller arter, brakial arter ve devamında radial-ulnar arterler de lineer proba incelenir.

Aksiller arter incelenirken kola abduksiyon yaptırmak gereklidir, sonrası gene normal anatomik pozisyonda incelenir. Bifurkasyon antekubital düzeyde izlenir ve radyal ve ulnar arterler takip edilir. El arkını değerlendirmek için kompresyon testleri yapılabilir, proksimalde yapılacak bası ile distalde akımın tersine dönmesi ya da distal kompresyona karşın digital düzeyde pulsatile akımın devam etmesi, indirekt olarak arkın komplet olduğunu gösterir (42).

Tıkaçıcı Tipte Periferik Arter Hastalıkları

Ateroskleroz, 40 yaş üstü hasta grubunda ekstremitelerde kronik iskemi ile sonuçlanan periferik arter sorunlarının en önemli nedenidir. 70 yaş üstü nüfusta

ise %5 periferik arter hastalığı mevcuttur. Ateroskleroz harici tıkaçıcı tipteki periferik arter hastalıkları içinde Burger hastalığı, arteritler, bağ dokusu hastalıkları ve periferik emboli nedenleri sayılabilir. Ateroskleroz erkeklerde sık görülür ve risk faktörleri arasında diabetes mellitus, sigara kullanımı, hipertansiyon, hiperlipidemi, hiperkolesterolemi, obezite, genetik yatkınlık ve ileri yaş bulunmaktadır. Klinik bulgular tutulan artere, tutulum derecesine, kollateral dolaşımın yeterliliğine ve altta yatan hastalığın tipine bağlıdır. Zayıf ya da kaybolmuş periferik nabızlar, ciltte rubor ve trofik lezyonlar en sık rastlanan klinik bulgulardır. Hastalığın ileri evresinde ise ciddi iskemi, ülserasyonlar ve doku kaybı ile sonuçlanır. İstirahatte ağrısı olan hastalar periferik nöropatisi olanlar ile benzer semptomlar sergileyebilir. Cilt ülserleri, venöz yetmezlik ve mikroanjyopatik değişikliklere bağlı olabilir. Gangren nedenleri içinde enfeksiyon, immünolojik hastalıklar ve mikroanjyopatiler unutulmamalıdır (44). Stenoz sonucunda RDUS incelemesine en belirgin yansıyan bulgular fonksiyonel değişikliklerdir. Renk kodlamasında laminer akımın bozulması ile homojenite ortadan kalkar, renkler karışır (mozaik patern). Arter duvarının hızlı akımdan etkilenmesi ile çevre yumuşak dokularda renk saçılmaları oluşabilir. Normal damarda sistol ve erken diyastolde net akım gözlenirken, anlamlı stenozda akım devamlı hal alır ve diyastol sonrasında da izlenir. Stenozun hemen distalinde ise türbülans nedeniyle renk karmaşası mevcuttur. Darlık değerlendirilmesinde pik sistolik akım, akım formu değişiklikleri ve damar lümen çapı değişiklikleri kullanılmaktadır. Spektral akım formu değerlendirilmesi genellikle objektif bulgular verir. Hemodinamik olarak anlamlı fark yaratan darlıklar derecelendiğinde minör darlık (<%20) durumunda, proksimal akıma göre %0-30 hızlanma ve spektral kabalaşma izlenir, orta derecede darlıkta (%20-50) akım hızında proksimale göre %30-100 artış olur ve spektral kabalaşma dikkat çeker; %50'yi aşan darlıklarda akım hızı proksimale göre yaklaşık 2 kat artarken, %75 darlıkta 4 kat, %90 darlıkta yaklaşık 7 kat artar, spektrum belirgin nitelik kazanır (44). Stenozun distalinde monofazik akım formu izlenir .

GEREÇ YÖNTEM

Pamukkale Üniversitesi Tıp Fakültesi Hastanesinde Ocak 2006 – Kasım 2006 tarihleri arasında 50'si diyabetik hasta, 50'si kontrol grubuna ait toplam 100 olgunun elleri değerlendirildi.

Çalışma Grubu

Diyabet tanısı (Tip I ve II) almış İç Hastalıkları Endokrinoloji polikliniğinde takip edilen, yaş ortalaması 53 ± 11.7 yıl olan 50 diyabetik hastanın (22 kadın, 28 erkek) her iki eli US ve Doppler US ile değerlendirildi. Hastaların hangi ellerini dominant olarak kullandıkları soruldu. Çalışma grubunda 11 hasta Tip I, 39 hasta Tip II diyabet tanısı ile takip edilmekteydi. Artralji, ellerde uyuşma ve eklemlerde hareket kısıtlılığı gibi klinik bulguların varlığı değerlendirmeye alındı. Diyabetin süresi ve hastaların kaç yıldır tedavi aldığı öğrenildi. Hasta grubunda HbA1c düzeylerine bakıldı.

Kontrol Grubu

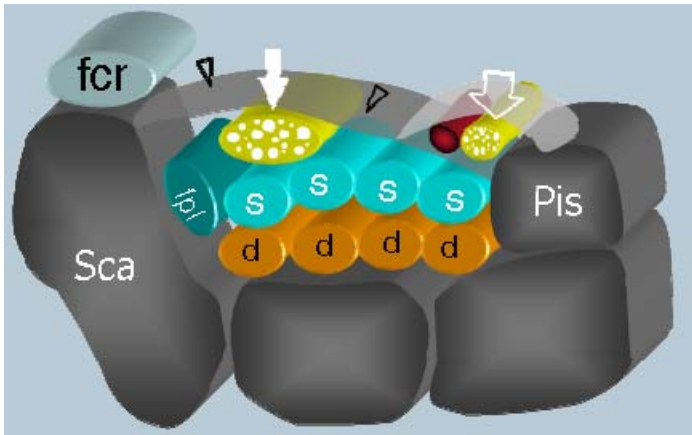
Radyoloji polikliniğine diğer tetkikler için başvuran, diyabet hastası olmayan ve ellerinde herhangi bir şikayeti bulunmayan yaş ortalaması $53 \pm 10,8$ yıl olan (21 kadın, 29 erkek) toplam 50 hasta kontrol grubu olarak alındı. Romatoid artrit gibi bağ dokusu hastalığı tanısı almış ya da artralji şikayeti bulunan veya karpal tünel sendromuna yol açabilecek meslekleri bulunan hastalar çalışma dışı bırakıldı. Kontrol grubunda da HbA1c düzeylerine bakıldı.

Radyolojik İnceleme

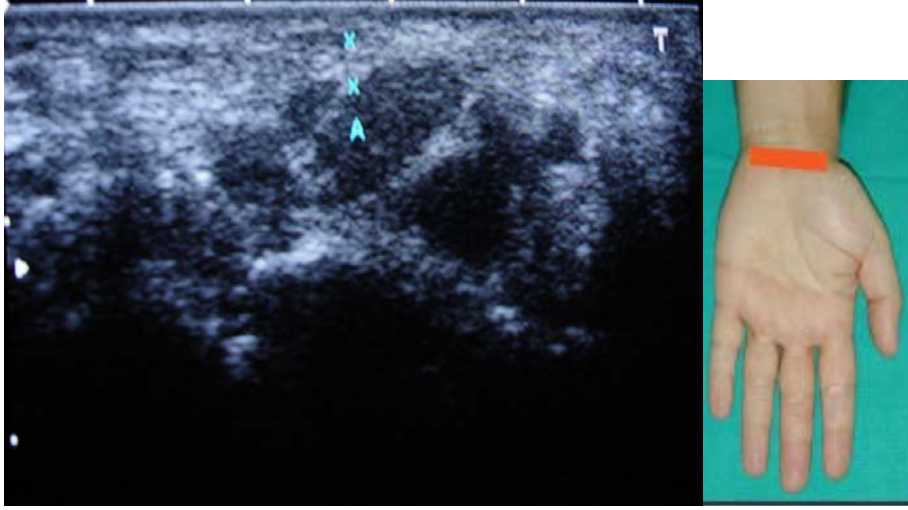
Tüm olgularda hasta sırtüstü pozisyonda iken; her iki el nötral pozisyonda US ile değerlendirildi. US muayenesinde 7,5- 12 MHz lineer prob (Toshiba Nemio SSA-550A Otowara, Japan) kullanıldı. US incelemesi üç ay

ön çalışma yaparak sonografik olarak deneyim kazanmış, son yıl radyoloji asistanı tarafından yapıldı.

Median sinir lokalizasyonu, aksiyel planda, dinamik inceleme ile parmakların fleksiyon ve ekstansiyon hareketleri sırasında 2. ve 3. parmak fleksör tendonlarından yararlanılarak belirlendi ve fleksör retinakulum altında ilk üç parmağın fleksör tendonları arasında, hipoekoik, fibriler bir oluşum olarak görüldü. Median sinir çapı, çevresi, alanı ve fleksör retinakulum (FR) kalınlığı aksiyel kesitlerde en geniş görüldüğü kesimde ölçülerek kaydedildi (Resim-4). Ultrasonda fleksör tendonların ekojenitesindeki azalma, peritendinöz sıvı koleksiyonu ve ödeme bağlı kenar keskinliğinin kaybı değerlendirildi (Resim-5). Renkli doppler incelemede, açı 45-60 derece arasında olacak şekilde, uygun PRF ayarı yapılarak radial, ulnar ve palmar ark arterlerindeki akım paterni (trifazik, bifazik, monofazik) değerlendirildi (Resim-6,7).



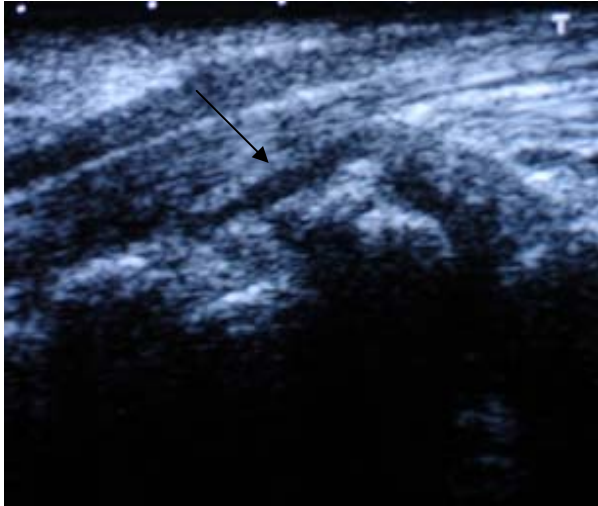
Resim- 3 : Beyaz ok; Median sinir, siyah ok başları; fleksör retinakulum, beyaz içi boş ok; ulnar sinir ve arter, fcr; fleksör carpi radialis tendonu fpl; fleksör pollicis longus tendonu, s; fleksör digitorum süperficialis tendonları, d; fleksör digitorum profundus tendonları



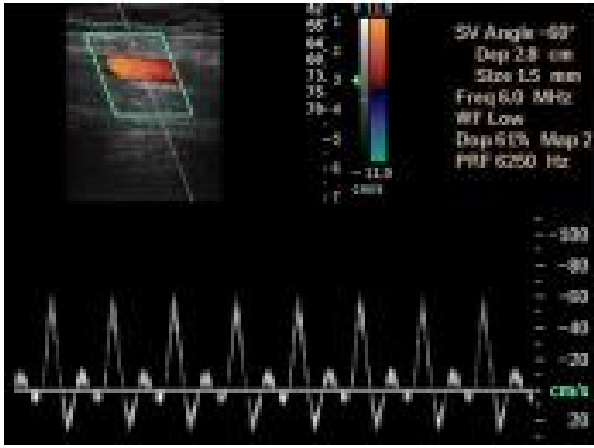
a

b

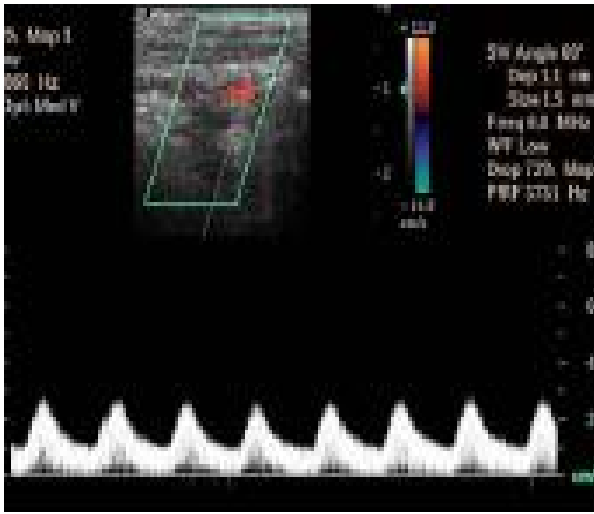
Resim- 4: a- Fleksör retinakulum ölçümü (İki kursor içerisinde gösterilen) (A ile gösterilen) median sinirin hipoekoik görünümü
b-Elin nötral pozisyondaki US incelemesi



Resim- 5 : Fleksör tendonun çevresindeki hipoekoik olarak izlenen sıvı koleksiyonu (siyah ok)



Resim- 6 : Kontrol grubundaki hastanın radial arterinde izlenen trifazik akım paterni



Resim- 7: 25 yıldır diyabeti olan hastada radial arterde izlenen monofazik akım paterni

İSTATİKSEL ANALİZ

Hastalarda yaş, diyabetin süresi, HbA1c düzeyi, fleksör retinakulum kalınlığı, median sinirin alan, çevre ve çap ölçümleri Pearson korelasyon testi ile, radial, ulnar ve palmar arter akım paternleri, tendon ekojenitesi, peritendinöz sıvı ve klinik bulguların varlığı Spearman's korelasyon katsayısı testi ile birbirleri ile korele edildi.

Hasta ve kontrol grubunda median sinir çap, alan, çevre ve FR kalınlığı ölçümleri arasındaki farklılık Independent Samples t-testi ile karşılaştırıldı. Hasta ve kontrol grubunda tendon ekojenite değişiklikleri, monofazik akım paterni ve peritendinöz sıvı varlığı Ki-kare testi ile karşılaştırıldı. Klinik bulgular ile tendon ekojenitesi arasında azalma Ki-kare testi ile karşılaştırıldı. Diyabetin süresi ile tendon ekojenitesindeki azalma Mann Whitney U testi ile karşılaştırıldı. Hastaların dominant ve non-dominant elleri arasında median sinir alan, çevre, FR kalınlığı ölçümleri ile tendon ekojeniteleri ve peritendinöz sıvı farklılığı için Wilcoxon eşleştirilmiş iki örnek testi kullanıldı. İstatiksel analiz SPSS'te (11. versiyonu) yapıldı.

Bulgular

Hasta grubunda median sinir çapı (3,8x5,1) mm, median sinir alanı (15,5±5,1) mm² , median sinir çevresi (14,3±2,4) mm, FR kalınlığı (2,1±0,3) mm. ölçüldü. Kontrol grubunda median sinir çapı (2,7x4) mm, median sinir alanı (8,7± 1,9) mm² , median sinir çevresi (11,1±1,3) mm, FR kalınlığı (1,7±0,1) mm. ölçüldü. Hasta grubunda HbA1c düzeyi ortalama (12,8±1,2), kontrol grubunda ise ortalama (7,1±0,4) olarak bulundu. Hasta grubunda median sinir çapı, alanı, çevresi, FR kalınlığı ve HbA1c düzeyleri artmış bulundu (p<0,05).

Kontrol grubunda tendon ekojenitesinde azalma ve peritendinöz sıvı izlenmedi. Hasta grubunun ellerinde bilateral tendon ekojenitesinde azalma 11 hastada (%22), peritendinoz sıvı varlığı 21 hastada (%42), el bileği ve palmar arkta monofazik akım paterni 10 hastada (%20) izlendi. Kontrol grubuna göre istatistiksel olarak anlamlı fark bulundu ($p < 0,05$) (Tablo-3).

Tablo- 3: Hasta ve kontrol grubunda US bulguları ve HbA1c düzeylerinin karşılaştırılması

	Median sinir Çapı (mm)	Median sinir Alanı mm ²	Median sinir Çevresi mm	FR kalınlığı (mm)	Tendon ekojenite sinde azalma	Peritendinöz Sıvı (%)	HbA1c	Monofaz. Akım (%)
Hasta Grubu (100)	(3,8x5,1) *	(15,5±5,1) *	(14,3±2,4) *	(2,1±0,3) *	11 (%22) *	21(%42) *	%12,8*	10(%20) *
Kontrol Grubu (100)	(2,7x4)	(8,7± 1,9)	(11,1±1,3)	(1,7±0,1)	0 (%)	0 (%)	%7,1	0 (%)

* $p < 0,05$

43 hastada ellerde ağrı, uyuşma ve hareket kısıtlılığı tespit edildi. Klinik bulgular ile ultrasonografik bulgular olan median sinir çapı ($r=0,571$, $p=0,000$), median sinir alanı ($r=0,549$, $p=0,000$), median sinir çevresi ($r=0,550$, $p=0,000$), monofazik akım paterni ($r=0,338$, $p=0,022$), fleksör retinakulum kalınlığı ($r=0,367$, $p=0,012$) ve peritendinöz sıvı ($r=0,388$, $p=0,008$) arasında anlamlı korelasyon bulundu (Tablo-4).

Tablo- 4: Klinik bulgular ile ultrasonografik bulguların korelasyonu

Klinik Bulgular (ađrı, uyuşma, hareket kısıtlılığı)	Monofazik Akım Paterni (r= 0,338, p=0,022)
	Fleksör Retinakulum Kalınlığı (r= 0,367, p=0,012)
	Peritendinöz Sıvı (r= 0,388 , p=0,008)
	Median N. Çapı (r= 0,571, p=0,000)
	Median N. Alanı (r= 0,549, p=0,000)
	Median N. Çevresi (r= 0,550, p=0,000)

Doppler incelemede 10 hastanın her iki elinde (%20), radial, ulnar ve palmar ark arterlerinin her üçünde de monofazik akım paterni tespit edildi. Monofazik akım paterni ile fleksör retinakulum kalınlığı (r=0,508, p=0,000), tendon ekojenitesinde azalma (r=0,507, p=0,000), peritendinöz sıvı (r=0,498, p=0,000) ve HbA1c (r=0,528, p=0,000) arasında anlamlı korelasyon saptandı (Tablo-5).

Tablo- 5: Monofazik akım paterni ile korelasyon gösteren bulgular

Monofazik Akım Paterni	Fleksör Retinakulum Kalınlığı (r= 0,508, p=0,000)
	Tendon Ekojenitesinde Azalma (r= 0,507, p=0,000)
	Peritendinöz Sıvı (r= 0,498, p=0,000)
	HbA1c (r= 0,528, p=0,000)

Hasta grubunun her iki elinde radial, ulnar ve palmar arterlerde; 14 hastada (%28) trifazik, 26 hastada (%52) bifazik akım, 10 hastada (%20) monofazik akım paterni izlendi. Kontrol grubunda 26 hastada (%52) trifazik, 24 hastada (%48) bifazik akım paterni izlendi. Hasta ve kontrol grubunda radial ($p=0,0001$), ulnar ($p=0,0001$) ve palmar ($p=0,0001$) arterlerde izlenen monofazik akım paterni, kontrol grubu ile karşılaştırıldığında istatistiki olarak anlamlı bulundu.

Hasta grubunda klinik bulgusu olan 43 hasta (%88), klinik bulgusu olmayan 7 hasta (%12) olduğundan; denek sayısı dağılımı yeterli olmadığı için diyabetin süresi ve ile klinik bulguların varlığı arasında istatistiki olarak değerlendirme yapılamadı. Ancak hasta grubunda klinik bulguları olanların ortalama diyabet süresi $12,6 \pm 9,1$ yıl olarak bulundu. Hastaların yaşına göre klinik bulguların varlığı, arasında denek sayısı dağılımı yeterli olmadığı için istatistiki olarak değerlendirme yapılamadı.

Diyabetin süresi ile tendon ekojenitesindeki azalma ($p=0,087$), median sinir alanı ($p=0,184$), median sinir çevresi ($p=0,111$) ve FR kalınlığı ($p=0,121$) arasında istatistiksel olarak anlam saptanmadı.

Klinik bulgular ile tendon ekojenitesindeki azalma arasında ($p=0,174$) istatistiksel olarak anlam saptanmadı. Klinik bulguları olan hastaların 12'sinde (%28) trifazik akım, 21'inde (%49) bifazik akım, 10'unda (%23) monofazik akım izlendi (Tablo-6).

Klinik bulgusu olan 43 hastanın 23'ünde (%53,5) HbA1c değeri yüksek, 20'sinde (%46,5) HbA1c değeri normal sınırlarda bulundu. Ancak klinik bulgusu olanlar ile olmayanlar arasında diğer değişkenler için (diyabetin süresi, akım paterni, median sinir ölçümleri, HbA1c düzeyi gibi) denek sayısı dağılımı yeterli olmadığı için istatistiki olarak değerlendirme yapılamadı.

Tablo- 6: Klinik bulgusu olan ve olmayan hasta grubunda US ve Doppler bulguları

	Trifazik akım	Bifazik akım	Monofazik akım	Peritendinöz sıvı	Tendon ekojenitesinde azalma
Klinik bulgusu olan hasta sayısı (43)	12	21	10	14	10
Klinik bulgusu olmayan hasta sayısı (7)	2	5	–	7	1

Diyabetik hastaların dominant ve non-dominant elleri arasında median sinir alan ölçümü, median sinir çevre ölçümü, FR kalınlığı ölçümü ile tendon ekojeniteleri ve peritendinöz sıvı için istatistiki açıdan anlamlı fark saptanmadı.

22 kadın hastanın median sinir ölçümlerinde, median sinir alanı ($18,1\pm 2,7$ mm²), median sinir çevresi ($15,4\pm 1,1$ mm), FR kalınlığı ölçümü ($2,2\pm 0,4$ mm) bulundu. 28 erkek hastanın median sinir ölçümlerinde, median sinir alanı ($13,1\pm 5,4$ mm²), median sinir çevresi ($13,3\pm 2,8$ mm), FR kalınlığı ölçümü ($1,9\pm 0,3$ mm) bulundu. Kontrol grubundaki 21 kadında median sinir alanı ($7,3\pm 1,2$ mm²), median sinir çevresi ($10,1\pm 1,0$ mm), FR kalınlığı ölçümü ($1,6\pm 0,1$ mm) bulundu. Kontrol grubundaki 29 erkekte median sinir alanı ($9,4\pm 1,4$ mm²), median sinir çevresi ($11,5\pm 0,8$ mm), FR kalınlığı ölçümü ($1,7\pm 0,1$ mm) bulundu. Kontrol grubundaki erkeklerin kadınlara oranla median sinir ölçümleri ve FR kalınlığı ölçümleri yüksek bulundu (Tablo-7).

Tablo- 7: Hasta ve kontrol grubunda cinsiyete göre median sinir ve FR kalınlığı ölçümleri

Hasta Grubu	Median Sinir Alanı	Median Sinir Çevresi	FR Kalınlığı
Kadın	(18,1± 2,7 mm ²)*	(15,4 ± 1,1 mm)*	(2,2 ± 0,4 mm)*
Erkek	(13,1 ± 5,4 mm ²)	(13,3 ± 2,8 mm)	(1,9 ± 0,3 mm)
Kontrol Grubu			
Kadın	(7,3 ± 1,2mm ²)	(10,1 ± 1,0 mm)	(1,6 ± 0,1 mm)
Erkek	(9,4 ± 1,4mm ²)	(11,5 ± 0,8 mm)	(1,7 ± 0,1 mm)

* p< 0,05

Hasta grubunda kadın ve erkek arasındaki median sinir alanı (p=0,003), median sinir çevresi (p=0,040) ve FR kalınlığı (p=0,017) arasında istatistiksel olarak anlamlı fark bulundu. Kadın hastalarda median sinir alanı, median sinir çevresi, FR kalınlığı artmış olarak bulundu.

TARTIŞMA

Diabetes mellitus, birçok dokuda hasara neden olan, kronik ve ilerleyici bir hastalıktır. Hem Tip I DM, hem de Tip II DM çeşitli organlarda nefropati, retinopati, nöropati gibi çok iyi bilinen komplikasyonlara neden olmaktadır (45). Diyabetik ayak sık görülen ve iyi bilinen bir komplikasyondur. Buna karşılık elde de DM'nin bir kısmı çok iyi bilinen, bir kısmı çok iyi tanınmayan, fakat sık görülen çeşitli komplikasyonları ortaya çıkmaktadır (46,47). Elde gelişen komplikasyonlardan en sık görüleni; fleksör tenosinovit, Dupuytren kontraktürü, diyabetik elde sertleşme, KTS ve enfeksiyonlardır.

Karpal tünel sendromu, en sık görülen tuzak nöropatisidir (48-51). İdyopatik olarak görülebileceği gibi KTS'e neden olabilen pek çok durum da bulunmaktadır. Predispozan faktörlerden biri de Diabetes Mellitustur. Diyabetik hastalarda KTS oranı %15-33 olarak bulunmuştur (52-54).

Tedavi yönteminin doğru seçimi ve başarısında KTS'nin tanı aşamasında ortaya konması önemlidir. Bu alanda yapılan araştırmalar görüntüleme yöntemlerinin kullanılmasını gerektirmiştir. Yüksek rezolüsyonlu kesitsel görüntüleme yöntemlerinin gelişmesiyle birlikte, ekstremitelerin belirli bölgelerindeki periferik sinirler görülebilir hale gelmiştir. Yüksek rezolüsyonlu US aygıtlarının, klinik kullanımda yaygınlaşmasıyla birlikte karpal tünelin görüntülenmesinde de kullanılmaya başlanmıştır. İlk kez Fornage ve arkadaşları tarafından median siniri de içeren çeşitli periferik sinirlerin sonografik görünümleri tanımlandı (7). Bu çalışmada periferik sinirler tendona benzer fibriler yapıda ekojeniteler olarak gösterildi. Ayrıca yüksek frekanslı US elin yumuşak doku lezyonlarının tanısı içinde kullanılmaya başlandı (7,55).

Buchberger ve arkadaşları 25 KTS'li olgunun 28 bileği ile 14 normal olgunun 28 bileğini US ile incelemişler ve ilk çalışmalarında karpal tünelin proksimal ve distalinde median sinir şişliği ile fleksör retinakulumun palmar yaylanma oranında artış olduğunu öne sürmüşlerdir (28). Aynı yazarın ikinci

çalışmasında ise 18 KTS'li olgunun 20 bileğini US ve MR ile inceleyerek sonuçları karşılaştırmışlar, 16 bilekte (%80) karpal tünelin proksimalinde median sinirde şişme, 13 bilekte (%65) distal bölümde median sinirde yassılaşıma, 9 bilekte (%45) fleksör retinakulumun palmar yaylanmasında artış saptamışlar ve KTS'de US'nin median sinir basısını ortaya koyabileceğini belirtmişlerdir (8).

Çalışmamızda 50 hastanın bilateral el bileklerinde median sinir ve FR kalınlığı ölçümleri kontrol grubuna göre artmış bulundu. Diyabetik hasta grubunda median sinir alanı ortalama $(15,5 \pm 5,1)$ mm² idi. Kontrol grubunda $(8,7 \pm 1,9)$ mm² bulundu. Literatürdeki bir çalışmada, karpal tünel sendromu olan 172 el bileğinde gri skala incelemede median sinirin alanını en az 11 mm² olarak ölçmüşler ve median sinirde şişlik tespit etmişler. Median sinir şişliğinin kesin sensitivitesini %91 bulmuşlar (56).

Karpal tünel sendromu en sık 30-60 yaşları arasında görülür ve prevalansı yaşla artmaktadır (49,51). Bizim hasta popülasyonumuzda yaş ortalaması $53 \pm 11,3$ yıl idi. Ancak yaş ortalaması $53 \pm 10,8$ yıl olan kontrol grubunda median sinir çapları ve FR kalınlığı hasta grubuna göre daha düşük bulundu.

Çalışmamızda 43 hastada ellerde ağrı, uyuşma ve hareket kısıtlılığı tespit edildi. Klinik bulgular ile median sinir çapı, median sinir alanı, median sinir çevresinde ve fleksör retinakulum kalınlığında artış ile monofazik akım paterni, peritendinöz sıvı arasında anlamlı korelasyon bulduk ($p < 0,05$) (Tablo-4). Klinik bulgusu olan hastalarda median sinir ve FR kalınlığı ölçümleri kontrol grubuna göre artmış bulundu ve bu hastalarda peritendinöz sıvı izlendi.

Doppler incelemede 10 hastanın her iki elinde (%20), radial, ulnar ve palmar ark arterlerinin her üçünde de monofazik akım paterni tespit edildi. Monofazik akım paterni ile fleksör retinakulum kalınlığı, tendon

ekojenitesinde azalma, peritendinöz sıvı, HbA1c düzeyindeki artış ile arasında anlamlı korelasyon saptadık ($p<0,05$) (Tablo-5).

Hasta grubunda klinik bulguları olanların ortalama diyabet süresi ($12,6\pm 9,1$ yıl) olarak bulduk. Çalışmamızda diyabetin süresi ile tendon ekojenitesindeki azalma, median sinir alanı, median sinir çevresi ve fleksör retinakulum kalınlığında artış arasında istatistiksel olarak anlam saptamadık.

Gamsted ve arkadaşları 100 diyabetik hastayı içeren kesitsel bir çalışmada hastaların %20'sinde KTS, Döpüytren kontraktürü, fleksör tenosinovit olduğunu ve bu komplikasyonlar ile diyabet süresi arasında anlamlı ilişki olduğunu ancak metabolik kontrol veya diğer diyabetik komplikasyonlar ile eldeki kas-iskelet komplikasyonları arasında ilişki olmadığını saptamışlar ve diyabetik hastalarda eldeki kas-iskelet komplikasyonlarının prevalansının yüksek olduğunu ve diyabet süresi ile prevalansının arttığını belirtmişlerdir (57). Comi ve arkadaşları 401 diyabetik hastada karpal tünel sendromu prevalansını ve diyabetik KTS ile ilişkili risk faktörlerini değerlendirdikleri çalışmada EMG ile 45 olguda (%11,2) KTS, 168 olguda (%41,8) periferik nöropati saptamışlar. Diyabetik KTS ile ilişkili en önemli risk faktörlerinin sırasıyla kadın cinsiyet, ileri yaş ve nöropati varlığı olduğunu bulmuşlardır. Yine bu çalışmada polinöropatinin diyabet süresi ile ilişkili olduğu ancak KTS'nin diyabet süresi ile ilişkili olmadığını saptanmıştır (58).

Başka bir çalışmada romatizmal yakınmalarla birlikte Tip II DM olanlar, diyabeti olmayıp sadece romatizmal yakınmaları olanlar ve diyabeti ve romatizmal yakınmaları olmayan sağlıklı kontrol olgularını içeren bir çalışmada KTS oranını sırasıyla %7-14, %1-2, %0 olarak saptamışlar ve aradaki farkın istatistiksel olarak anlamlı olduğunu bulmuşlardır. Bu çalışmada DM süresi ile KTS arasında ilişkinin ise anlamsız olduğunu tespit etmişlerdir (54).

Bazı arařtırmacılar, diyabet süresi ile diyabetik eldeki kas-iskelet komplikasyonlarının prevalansının arttıđını saptamıř, buna karřın bařka bir alıřmada diyabet süresi ile KTS arasında anlamlı iliřki bulunamamıřtır (57,58). Alp ve arkadařlarının Tip II diyabet hastalarında KTS prevalansını deđerlendirdikleri alıřmada da diyabet süresi ile KTS arasında anlamlı korelasyon olduđu bulunmuřtur (59). Ancak literatürde ultrason ile diyabetin süresi ve karpal tünel sendromu bulguları arasında yapılmıř bir alıřma bulunmamaktadır.

Hasta grubumuzdaki kadın ve erkek arasındaki median sinir alanı, median sinir evresi ve FR kalınlıđı arasında istatiksel olarak anlamlı fark bulundu. Kontrol grubundaki erkeklerin kadınlara oranla median sinir ölçümleri ve FR kalınlıđı ölçümleri yüksek bulunduđu halde, hasta grubundaki kadınlarda median sinir alanı, median sinir evresi, FR kalınlıđı artmıř olarak bulundu. alıřmamızda diyabetik hasta grubunda kadın cinsiyette median sinir ölçümlerini erkeklere oranla artmıř bulduk. eliker ve arkadařları karpal tünel sendromu prevalansını kadınlarda (%9,2), erkeklerde (%0,6) olduđunu bulmuřlar ve kadınlarda sıklıđının arttıđı bildirmiřler (60). Bizim alıřmamızda eliker ve arkadařlarının alıřmasıyla uyum göstermektedir.

alıřmamızda diyabetik grupta HbA1c düzeyi ortalama (12,8±1,2), kontrol grubuna (7,1±0,4) göre daha yüksek bulundu. Klinik bulgusu olan 43 hastanın 23'ünde (%53,5) HbA1c deđerı yüksek, 20'sinde (%46,5) HbA1c deđerı normal sınırlarda bulundu. Literatürde 82 diabetes mellituslu ve 65 sađlıklı kontrol grubunun oluřturduđu bir alıřmada kronik komplikasyonu olan diyabetiklerde ortalama HbA1c düzeyi (13,2±4,3), kronik komplikasyonu olmayan diyabetiklerde ortalama (10,1±1,5), kontrol grubunu oluřturan sađlıklı kiřilerde ortalama (7,8±0,9) olarak bulunmuřtur. Ü grup arasındaki farklılıklar istatiksel olarak anlamlı bulunmuřtur ($p<0,01$) (61). Bu arařtırmanın da gösterdiđi gibi kronik diyabet komplikasyonları ve glukozile hemoglobin seviyesinin yüksekliđi bir paralellik göstermektedir. Bizim alıřmamızda da klinik bulgusu olan hastalarda HbA1c düzeyi yüksek bulunarak (%53,5) kısmen uyumlu sonuçlar elde edilmiřtir.

Klinik bulgular ile median sinir ölçümleri, fleksör retinakulum kalınlığı ve tendinopatik değişiklikler arasında anlamlı korelasyon bulunmuştur. Bunun nedeni ise tendonlarda ve fleksör retinakulumda anormal kollajen birikiminin, median sinirin karpal tünelde sıkışması ile ağrıya neden olabilmesidir. Yapısal proteinlerin (Tip IV kollajen, laminin) glukozilasyonu, bu proteinlerde anormal çapraz bağlanmalar meydana getirerek işlevini bozar ve normal parçalanmaya dayanıklı hale gelir. Kollajenaz enziminin glukozilasyonu ile kollajeni parçalama işlevi de bozulurak dokuda birikime uğrar ve biriktiği dokuda hasara neden olur. Deri kollajenin glukozilasyonu, derinin elastikiyetinin azalmasına, sertleşmesine ve eklem hareketlerinin kısıtlanmasına neden olur (3,4). Bu mekanizma ile FR kalınlığının artmasında ilişki olduğunu düşünmekteyiz.

Ayrıca monofazik arteriyel akım paterni ile US bulguları arasında (median sinir ölçümleri, fleksör retinakulum kalınlığı ve tendinopatik değişiklikler) anlamlı korelasyon saptandı. Bunun nedeni iskemiye bağlı gelişen makrovasküler hasarın, fibrotik reaksiyonlara ve dokuda aşırı kalınlaşmaya yol açması olabilir.

Diyabetik hastalarda immün yanıtın azalmasına bağlı, enfeksiyonlara eğilim artmakta ancak elde oluşan enfeksiyonlar ve ülserasyonlar ayağa göre daha az görülmektedir. Buna bağlı olarak bazı yazarlar elde oluşan selülit ve osteomyelit gibi enfeksiyonları klasifiye etmemiştir. Diyabetik hastalardaki el ülserasyonları ve enfeksiyonları ilk olarak 1977 yılında Amerika'da tanımlanmıştır (62). Diyabetik hastalarda selülit, derin ülserlere bağlı osteomyelit ve gangren gelişebilmektedir. Dokulardaki iskemi bu süreci hızlandırmaktadır. İskemik kan akımının tespiti ile erken tanı ve tedavi mümkün olmaktadır.

Sonuç olarak; diyabetik hastalarda elde, başta KTS olmak üzere diyabetik komplikasyonların sıklığı kontrol grubuna göre artmış olup, erken tanı ve tedavinin yönlendirilmesinde yüksek rezolüsyonlu US maliyeti düşük ve kolay ulaşılabilir olduğundan tercih edilen bir yöntem olmalıdır. Monofazik

akım paterni, diyabette gelişebilecek iskemik komplikasyonları önceden bildirmede yardımcı olabilmektedir. Endokrinoloji üniteleri ile işbirliği ve düzenli bir glisemik kontrol ile diyabetik hastalarda elde gelişen kas-iskelet komplikasyonlarının tespitinde ve erken tanısında US'nin kullanılması uygun olacaktır.

SONUÇLAR

- 1) Diyabetik hastalarda median sinir çapı, median sinir alanı, median sinir çevresinde kontrol grubuna göre artış saptandı.
- 2) Klinik bulgular ile median sinir çapı, median sinir alanı, median sinir çevresinde ve fleksör retinakulum kalınlığında artış ile monofazik akım paterni, peritendinöz sıvı arasında anlamlı korelasyon bulundu.
- 3) Doppler incelemede monofazik akım paterni (radial, ulnar ve palmar ark) 10 hastada (%20) tespit edildi. Monofazik akım paterni ile fleksör retinakulum kalınlığı, tendon ekojenitesinde azalma, peritendinöz sıvı, HbA1c düzeyindeki artış ile arasında anlamlı korelasyon saptandı.
- 4) Hasta grubumuzdaki kadın ve erkek arasındaki median sinir alanı, median sinir çevresi ve FR kalınlığı arasında istatistiksel olarak anlamlı fark bulundu. Hasta grubunda kadın cinsiyette median sinir ölçümleri erkeklere oranla artmış bulundu.
- 5) Diyabetik hastaların dominant ve non-dominant elleri arasında, median sinir alan ve çevre ölçümleri ile fleksör retinakulum kalınlığı, tendon ekojeniteleri ve peritendinöz sıvı için istatistiki açıdan anlamlı fark saptanmadı.

ÖZET

AMAÇ

Diyabete bağılı olarak eldeki kas iskelet hastalıklarını US ile tespit etmek ve arteryel dopplerdeki kan akım patern değişiklikleri ile arasındaki ilişkiyi saptamak.

GEREÇ VE YÖNTEM

Yaş ortalaması 53 ± 11.7 yıl olan 50 diyabetik hastanın (22 kadın, 28 erkek) her iki eli US ile değerlendirildi. US'da median sinir çapı, alanı ve çevresi, fleksör retinakulumun kalınlığı (FR) ölçüldü. Diyabet hastası olmayan ve ellerinde herhangi bir şikayeti olmayan yaş ortalaması $53 \pm 10,8$ yıl olan (21 kadın, 29 erkek) hasta kontrol grubu olarak alındı. İki grupta tendonların ekojenitesindeki azalma, peritendinöz sıvı koleksiyonu gibi tendinopatik değişiklikler değerlendirildi. Radial, ulnar ve palmar ark arterlerinde arteryel doppler akım paterni değerlendirildi. Artralji, ellerde uyuşma ve eklemlerde hareket kısıtlılığı gibi klinik bulguların varlığı değerlendirmeye alındı.

BULGULAR

Hasta grubunda median sinir çapları (3.8×5.1 mm), alanı (15.5 ± 5.1 mm²), çevresi (14.3 ± 2.4 mm) ve FR kalınlığı (2.1 ± 0.3 mm) kontrol grubuyla karşılaştırıldığında (sırasıyla 2.7×4.0 mm, 8.7 ± 1.9 mm², 11.1 ± 1.3 mm, 1.7 ± 0.1 mm) hasta grubunda anlamlı artış saptandı ($P < 0.05$). Monofazik akım paterni 10 hastada (%20) tespit edildi ve FR kalınlığı ($P = 0.000$), tendon ekojenitesinde azalma ($P = 0.000$), peritendinöz sıvı koleksiyonu ($P = 0.000$) ve HbA1c düzeyindeki artış ile ($P = 0.000$) ile aralarında anlamlı korelasyon saptandı. Klinik bulgular ile arteryel monofazik akım paterni ($P = 0.022$), FR kalınlığı ($P = 0.012$), peritendinöz sıvı ($P = 0.008$), median sinir çapları ($P = 0.000$), median sinir alanı ($P = 0.000$), ve median sinir çevresi ($P = 0.000$) arasında anlamlı korelasyon saptandı. Diyabetik hastaların sağ ve sol elleri arasında median sinir alan ölçümü, median sinir çevre ölçümü, FR kalınlığı ölçümü ile tendon ekojeniteleri ve peritendinöz sıvı için istatistiki açıdan anlamlı fark saptanmadı. Hasta grubunda kadın ve erkek arasındaki median sinir alanı ($p = 0,003$), median sinir çevresi ($p = 0,040$) ve FR kalınlığı ($p = 0,017$) arasında istatistiksel olarak anlamlı fark bulundu. Kadın hastalarda median sinir alanı, median sinir çevresi, FR kalınlığı artmış olarak bulundu.

SONUÇ

Diyabetik elde gelişen kas-iskelet hastalıklarını (tendinopatik değişiklikler, KTS bulguları ve monofazik akım paterni varlığını) US ile değerlendirebiliriz. İleride gelişebilecek kas-iskelet komplikasyonlarının erken tanısında, bu US bulgularını kullanabiliriz.

SUMMARY

Purpose

To detect the musculoskeletal disorders of diabetes affecting the hand by ultrasonography (US) and to study the relationship of these changes with the arterial Doppler blood flow pattern.

Materials and Methods

Both hands of 50 diabetic patients (age 53 ± 11.7 years) (22 female, 28 male) were examined by US and compared to age and sex-matched control group (age 53 ± 10.8 years) (21 female, 29 male). Median nerve diameters, area and circumference measurements, flexor retinaculum thickness and tendinopathic changes such as decrease in echogenicity, peritendinous fluid collection were studied. Arterial Doppler echo pattern of radial, ulnar and palmar arch arteries were also studied. Clinical findings such as arthralgia, numbness and limited joint mobility were recorded.

Results

Patients group showed a significant increase ($P < 0.05$) in median nerve (MN) diameters (3.8×5.1 mm), MN area (15.5 ± 5.1 mm²), MN circumference (14.3 ± 2.4 mm) and flexor retinaculum (FR) thickness measurements (2.1 ± 0.3 mm), compared with the control group values (2.7×4.0 mm, 8.7 ± 1.9 mm², 11.1 ± 1.3 mm, 1.7 ± 0.1 mm, respectively). Monophasic arterial flow pattern was seen in 10 patients (20%) and revealed a significant correlation with FR thickness ($P = 0.000$), decreased tendon echogenicity ($P = 0.000$), peritendinous fluid collection ($P = 0.000$) and HbA1c ($P = 0.000$). Clinical findings were also significantly correlated with arterial monophasic flow pattern ($P = 0.022$), FR thickness ($P = 0.012$), peritendinous fluid ($P = 0.008$), median nerve diameters ($P = 0.000$), median nerve area ($P = 0.000$), and circumference measurements ($P = 0.000$). No significant differences were found between right and left hand in all the recorded measurements. However, All the measurements were increased in female patients and a significant difference was seen between both sexes in, MN area ($p = 0.003$), MN circumference ($p = 0.040$) and FR thickness ($p = 0.017$).

Conclusion

We can evaluate the musculoskeletal disorders of the diabetic hand by assessing the ultrasonographic findings of tendinopathy, presence of carpal tunnel syndrome and the monophasic change in the arterial flow pattern. Moreover we may use these findings as a predicting factor for the possible changes in the future.

KAYNAKLAR

- 1- Erdoğan G. Endokrinoloji Temel ve Klinik Kitabı. Diyabetes Mellitusun Sınıflandırılması. Ankara: Medikal ve Nobel Tıp Kitap Sarayı, 2005: 342-348.
- 2- Kumar V, Cotran RS, Robbins SL. Temel Patoloji. Pankreas. İstanbul: Nobel Tıp Kitabevi, 1992: 569- 580.
- 3- İliçin G, Biberöglü K, Süleymanlar G, Ünal S. İç Hastalıkları. Diyabetes Mellitusta Tanı ve Sınıflandırma. Ankara: Güneş Kitabevi, 2003: 2279- 2295.
- 4- Braunwald E, Fauci AS, Kasper DL, Hauser SL, Longo DL, Jameson JL. Diabetes Mellitus. In: Harrison, U.S.A: Mc Graw Hill Medical Publishing Brision, 2001: 2109- 2138.
- 5- Phalen GS. The carpal tunnel syndrome -17 year's experience in diagnosis and treatment of 654 hands. J Bone Joint Surg 1966; 48: 211- 228.
- 6- Pinchoff BZ, Hermann G, Srinivasan R. Computed Tomography of the Carpal Tunnel: A Radioanatomical Study. J Comput Assist Tomogr 1981; 4:525- 528.
- 7- Fornage BD, Schenberg FL, Rifkin MD. Ultrasound Examination of the Hand. Radiology 1985; 155:785 -788.
- 8- Buchberger W, Judmaler W, Birbamer G, Lener M, Schimidauer C. Carpal Tunnel Syndrome: Diagnosis with High- Resolution Sonography. AJR 1992; 159: 793- 798.
- 9- Nakamichi K, Tachibana S. The Use of Ultrasonography in Detection of Synovitis in Carpal Tunnel Syndrome. J Hand Surg 1993; 18:176- 179.
- 10- Nakamichi K, Tachibana S. Ultrasonography in the Diagnosis of Carpal Tunnel Syndrome Caused by Occult Ganglion. J Hand Surg 1993; 18:174- 175.
- 11- Rosenbaum RB. The Role of Imaging in the Diagnosis of Carpal Tunnel Syndrome. Invest Radiol 1993; 28:1059- 1062.
- 12- Soccetti A, Rafaelli P, Giovagnoni A, Ercolani P, Mercante O, Pelliccioni G. MR Imaging in the Diagnosis of Carpal Tunnel Syndrome. J Orthop Traumatol 1992; 18:123- 127.

- 13- Totterman SMS, Miller R, Wasserman B, Blebea JS, Rubens DJ. Intrinsic Carpal Ligaments: Evaluation by Three- Dimensional Fourier Transform MR Imaging. *AJR* 1993; 160: 117- 123.
- 14- Dowdy PA, Richards RS, McFarlane RM. The Palmar Cutaneous Branch of the Median Nerve and the Palmaris Longus Tendon: A Cadaveric Study. *J Hand Surg* 1994; 19:199- 201.
- 15- Szabo RM, Pettey J. Bilateral Median Nerve Bifurcation with an Accessory Compartment within the Carpal Tunnel. *J Hand Surg* 1994; 19:22- 23.
- 16- Nashel DJ. Entrapment Neuropathies. *Rheumatology* 1994; 19:4- 8.
- 17- Bleecker ML. Medical Surveillance for Carpal Tunnel Syndrome in Workers. *J Hand Surg* 1987;12:845- 848.
- 18- Rommens P, Towfigh H. Carpal Tunnel Syndrome. *Acta Chir Belg* 1987; 87:142- 146.
- 19- Szabo RM, Madison M. Carpal Tunnel Syndrome. *Orthop Clin North Am* 1992; 23:103- 109.
- 20- Bleecker ML, Bohlman M, Moreland R, Tipton A. Carpal Tunnel Syndrome: Rol of Carpal Canal Size. *Neurology* 1985; 35:1599- 1604.
- 21- Mumenthaler M, Schliack H. In: Median Nerve Periferal Nerve Lesions Diagnosis and Therapy. New York: The Georg Thieme Verlag Co, 1991: 235- 253.
- 22- Papaioannou T, Rushworth G, Atar D, Dekel S. Carpal Canal Stenosis in Men with Idiopathic Carpal Tunnel Syndrome. *Clin Orthop* 1992; 285:210- 213.
- 23- Bande S, De Smet L, Fabry G. The Results of Carpal Tunnel Release Open Versus Endoscopic Technique. *J Hand Surg* 1994; 19:14- 17.
- 24- McQuarrie IG. Periferal Nerve Surgery: Today and Looking Ahead. *Clin Plast Surg* 1986; 13:255-268.
- 25- Kenan MAE, Kaufmann DL, Garland DE, Smith C. Late Ulnary Neuropathy in the Brain Injured Adult. *J Hand Surg* 1988; 13:120- 124.
- 26- Gurtekin Y, Saracoglu M, Akyatan N. Which Electrophysiologic Method is Quickest and Most Sensitive in Diagnosis Carpal Tunnel Syndrome.

(Abstract) VII th European Congress of Clinical Neurophysiology. Budapest-Hungary 1994; July, 3- 7.

27- Johnson EW. In: Carpal Tunnel Syndrome. Practical Electromyography. Baltimore: The Williams and Wilkins Co, 1988:187- 205.

28- Buchberger W, Schon G, Stasser K, Jungwirth W. High Resolution Ultrasonography of the Carpal Tunnel. J Ultrasound Med 1991; 10:531- 537.

29- Akan H, Akyar S, Nuza B, Tosun M. Karpal Tünelin Bilgisayarlı Tomografisi. Radyoloji ve Tıbbi Görüntüleme Dergisi 1992; 2: 176- 178.

30- Akan H, Akyar S, Taşçıoğlu A. Karpal Tünel Sendromunda Bilgisayarlı Tomografi Bulguları. Bilgisayarlı Tomografi Bülteni 1993; 4:37- 39.

31- Gazzeri G, Natali G, Santucci N. Computerized Tomography in the Diagnosis of Carpal Tunnel Syndrome. Riv Neurol 1984; 54: 405- 410.

32- Stoller DW, Genant HK. In: The Joints Computed Tomography of the Body with Magnetic Resonance Imaging Second Edition Vol 2, (Ed) Moss, AA, Gamsu , Genant, HK. Philadelphia: WB Saunders Co,1992: 468-471.

33- Middleton WD, Kneeland JB, Kellman GM, Cates JD, Sanger JR, Jesmanowicz A, Froncisz W, Hyde JS. MR Imaging of the Carpal Tunnel: Normal Anatomy and Preliminary Findings in the Carpal Tunnel Syndrome. AJR 1987; 148: 307- 316.

34- Epstein NE, Epstein JA, Carras R. Coexisting Cervical Spondylotic Myelopathy and Bilateral Carpal Tunnel Syndromes. J Spinal Disord 1989; 2:36- 42.

35- Kapandji AI. Plastic Surgical Enlargement of the Anterior Carpal Ligament in the Treatment of Carpal Tunnel Syndrome. Ann Chir Main Membr Super 1990; 9: 305- 314.

36- Kasdan ML, Janes C. Carpal Tunnel Syndrome and Vitamin B6. Plast Reconst Surg 1986; 79: 456- 459.

37- Weiss APC, Sachar K, Gendreau M. Conservative Management of Carpal Tunnel Syndrome: A Reexamination of Steroid Injection and Splitting. J Hand Surg 1994;19: 419- 415.

38- Hunter JM, Read RL, Gray R. Carpal Tunnel Neuropathy Caused by Injury: Reconstruction of the Transverse Carpal Ligament for the Complex Carpal Tunnel Syndromes. J Hand Ther 1993; 6:145- 151.

- 39- Erdmann MWH. Endoscopic Carpal Tunnel Decompression. J Hand Surg 1994; 19:5- 13.
- 40- Evans D. Endoscopic Carpal Tunnel Release-The Hand Doctor's Dilemma. J Hand Surg 1994; 19:3- 4.
- 41- Molitor PJ. A Diagnostic Test for Carpal Tunnel Syndrome Using Ultrasound. J Hand Surg 1988; 13:40- 41.
- 42- Zwiebel WJ, Pellerito JS. Vasküler Ultrasona Giriş. Üst Ekstremitte Arteriyel Sistem Oklüziv Hastalıklarının Değerlendirilmesi. İstanbul: Medikal Yayıncılık Ltd, 2006 :297-323.
- 43- Sacks D, Robinson ML, Marinelli DL. Peripheral Arterial Doppler Ultrasonography: Diagnostic Criteria. J. Ultrasound Med 1992; 11:95- 103.
- 44- Göktay AY. Ekstremitte Arteriyel RDUS İncelemesi. Doppler Ultrasonografi Kursu Ders Notları 2006.
- 45- Ataoğlu S. Diabetes Mellitusta Sınırlı Eklem Hareket Sendromu. Romatizma Acta Rheumatologica Turcica 2002; 17(3):156- 63.
- 46- Lekholm C, Sundkvist G, Lundborg G, Dahlin L. The diabetic hand-complications of diabetes. Lakartidningen 2001; 98(4):306- 12.
- 47- Roverano S, Paira S, Panario R, Cordini R, Fabiano A, Garcia S. Syndrome of limited joint mobility (SLJM) in diabetic patients. Clin Rheumatol 1994; 13(3):545-546.
- 48- Wermer RA, Andary M. Carpal Tunnel Syndrome Pathophysiology and Clinical Neurophysiology. Clinical Neurophysiology 2002; 113:1373- 1381.
- 49- Beyazova M, Gokçe KY, Şenel K. Fiziksel Tıp ve Rehabilitasyon. El ve El Bileği Ağrısı. Ankara: Güneş Kitabevi, 2000: 1455- 1464.
- 50- Thomas MA, Felsenthal G, Fast A, Young M. In: Peripheral Neuropathy Joel A. Delisa, Bruce M, Gans Nicolas E Walsh. Physical Medicine and Rehabilitation. Philadelphia: 2005: 895- 911.
- 51- Magee DJ. Orthopedic Physical Assessment 2002; 355- 423.
- 52- Özkul Y, Sabuncu T, Kocabey Y, Nazlıgül Y. Outcomes Of Carpal Tunnel Release In Diabetic And Non-diabetic Patients. Acta Neurol Scand 2002; 106: 168- 172.

- 53- Chammas M, Bousquet P, Renard E, Poirier JL, Jaffol C, Albeu Y. Dupuytren's Disease, Carpal Tunnel Syndrome, Trigger Finger And Diabetes Mellitus. J Hand Surg 1995; 20 :109- 114.
- 54- Nas K, Gur A, Cevik R, Erdogan F, Sarac AJ, Altindag O, Kilinc S, Karakoc M. Tip 2 Diyabetes Mellitus İle Birlikte Görülen Romatizmal Hastalıklar. Ege Fiz Tıp Reh Der 2001; 7 (3- 4): 83- 90.
- 55- Fornage BD, Rifkin MD. Ultrasound Examination of the Hand and Foot. Radiol Clin North Am 1998; 26:109- 111.
- 56- Ammar M, Petra P, Thomas T, Hildgunde P, Gerd B. Predictors of Carpal Tunnel Syndrome Accuracy of Gray Scale and Color Doppler Sonography. AJR 2006; 186:1240- 1245.
- 57- Gamsted A, Holm Gind J, Ohlson CG, Sunstrom M. Hand Abnormalities Are Strongly Associated With The Duration Of Diabetes Mellitus. J Internal Medicine 1993; 234: 189- 193.
- 58- Comi G, Lozza L, Galardi G, Ghilardi MF. Presence Of Carpal Tunnel Syndrome In Diabetics: Effect Of Age, Sex, Diabetes Duration And Polyneuropathy. Acta Diabetol Lat 1985; 22(3): 259- 262.
- 59- Alp R, Türk Börü Ü, Sargın H. Tip 2 Diyabetiklerde Semptomatik Karpal Tünel Sendromu. Turkish J Endocrinology and Metabolism 2003; Vol:7, No.1.
- 60- Çeliker R, Arslan Ş, İnanıcı F. Corticosteroid Injection vs. Nonsteroidal Antiinflammatory Drug And Splinting In Carpal Tunnel Syndrome. Am J Phys Med Rehabil 2002; Vol.81, No.3:182- 186.
- 61- Türkalp T, Akman M. Uzun Süreli Diyabetik Komplikasyonlar ve HbA1c Diyabet ve Endokrinoloji Yıllığı 6 İstanbul 1988; 134.
- 62- Mann RJ, Peacock JM. Hand Infections In Patients With Diabetes Mellitus. J Trauma 1977; 17: 376- 80.