

T.C.
PAMUKKALE ÜNİVERSİTESİ
TIP FAKÜLTESİ
NÖROŞİRÜRJİ ANABİLİM DALI

**SUPRATENTORYAL İNTRAKRANİAL KİTLELERDE LOKAL
ANESTEZİYLE TAM UYANIK KRANIOTOMİ**

UZMANLIK TEZİ
DR. EYÜP BAYKARA

DANIŞMAN
DOÇ. DR. MEVCİ ÖZDEMİR

DENİZLİ – 2016

T.C.
PAMUKKALE ÜNİVERSİTESİ
TIP FAKÜLTESİ
NÖROŞİRÜRJİ ANABİLİM DALI

**SUPRATENTORYAL İNTRAKRANİAL KİTLELERDE LOKAL
ANESTEZİYLE TAM UYANIK KRANIOTOMİ**

UZMANLIK TEZİ
DR. EYÜP BAYKARA

DANIŞMAN
DOÇ. DR. MEVCİ ÖZDEMİR

DENİZLİ – 2016

ONAY SAYFASI

Doç. Dr. Mevci Özdemir danışmanlığında Dr. Eyüp Baykara tarafından yapılan "Supratentoryal İntrakranial Kitlelerde Lokal Anesteziyle Tam Uyanık Kraniotomi" başlıklı tez çalışması 26.10.2016 tarihinde yapılan tez savunma sınavı sonrası yapılan değerlendirme sonucu jürimiz tarafından Nöroşirürji Anabilim Dalı'nda TIPTA UZMANLIK TEZİ olarak kabul edilmiştir.

BAŞKAN

Prof. Dr. Feriðun Acar

ÜYE

Doç. Dr. Mevci Özdemir

ÜYE

Yrd. Doç. Dr. Ali Yılmaz

Yukarıdaki imzaların adı geçen öğretim üyelerine ait olduğunu onaylım.
gün 08/ay 08./yıl 2016

Y.
Prof. Dr.
Melak İbrahim KUCUKATAM
Pamukkale Üniversitesi
Tıp Fakültesi Dekanı

TEŐEKKÖR

Tez alıőmam boyunca ve uzmanlık eđitim sűresince bilgi ve deneyimlerinden faydalandıđım sayın hocam Do. Dr. Mevci Őzdemir'e; uzmanlık eđitimim sűresince her konuda anlayıő ve desteklerini esirgemeyen, bilgi ve deneyimlerini aktaran deđerli hocalarım; sayın Prof. Dr. Mehmet Erdal Coőkun'a, sayın Prof. Dr. Bayram ırac' a, sayın Prof. Dr. Feridun Acar'a, sayın Do. Dr. Mevci Őzdemir'e, Yrd. Do. Dr. Veli ıtıőlı'ya, Yrd. Do. Dr. İsmail Demir'e; birlikte alıőmaktan mutluluk duyduđum nűroőirurjiyen arkadaşlarıma ve nűroőirurji kliniđinin tűm alıőanlarına teőekkűrlerimi sunarım.

Buđűnlere gelmemde bűyűk emeđi olan, desteklerini hibir zaman esirgemeyen ve her zaman yanımda olan sevgili aileme sonsuz teőekkűr ederim.

Dr. Eyűp Baykara

İÇİNDEKİLER

ONAY SAYFASI	Hata! Yer işareti tanımlanmamış.
TEŞEKKÜR.....	iii
TABLolar DİZİNİ.....	viii
RESİMLER DİZİNİ.....	ix
ÖZET	x
SUMMARY	Hata! Yer işareti tanımlanmamış.
GİRİŞ VE AMAÇ.....	1
GENEL BİLGİLER.....	3
İNTRAKRANİAL KİTLELERE GENEL BAKIŞ VE SINIFLANDIRILMASI	3
NÖROEPİTELYAL TÜMÖRLER.....	6
SUPRATENTORYAL TÜMÖRLERE ÖZGÜ KLİNİK BULGULAR.....	9
SEREBRAL KORTEKSİN FONKSİYONEL ANATOMİSİ.....	9
SUPRATENTORYAL İNTRAKRANİAL KİTLE CERRAHİSİNDE UYGULANAN ANESTEZİ YÖNTEMLERİ.....	19
GEREÇ VE YÖNTEM.....	33
BULGULAR.....	35
TARTIŞMA.....	42
SONUÇ.....	48
KAYNAKLAR.....	49

SİMGELER VE KISALTMALAR

MRG	: Manyetik Rezonans Görüntüleme
DSÖ	: Dünya Sağlık Örgütü
BOS	: Beyin Omurilik Sıvısı
MSS	: Merkezi Sinir Sistemi
KİBAS	: Kafa İçi Basınç Artışı Sendromu
İKB	: İntrakranial Basınç
SPB	: Serebral Perfüzyon Basıncı
İKK	: İntrakranial Kitle
SKA	: Serebral Kan Akımı
BMH	: Beyin Metabolizma Hızı
CVP	: Santral Venöz Basınç
LMA	: Larengeal Maske
O2	: Oksijen
CO2	: Karbondioksit
SD	: Standart Deviasyon
TL	: Türk Lirası

ŞEKİLLER DİZİNİ

SAYFA NO

Şekil 1	Beynin Lobları.....	12
Şekil 2	Primer Motor Korteks Ve Motor Homunkulus.....	13
Şekil 3	Prefontal Korteks.....	15
Şekil 4	Ortalama, En Büyük ve En Küçük Yaş	30
Şekil 5	Cinsiyete Göre Hasta Dağılımı.....	31
Şekil 6	Anestezi Çeşidine Göre Postop. Motor Defisit.....	32
Şekil 7	Anestezi Çeşidine Göre Postop. Konuşma Defisit.....	33
Şekil 8	Grupların Yatış Süreleri Bakımından Karşılaştırılması.....	34
Şekil 9	Grupların Maliyet Bakımından Karşılaştırılması.....	35
Şekil 10	Grupların Ameliyat Süreleri Bakımından Karşılaştırılması.....	36

TABLolar DİZİNİ**SAYFA NO**

Tablo 1	Beyin tümörlerinin Dünya Sağlık Örgütü(WHO) kriterlerine göre sınıflandırılması	5-6
Tablo 2	Karnofsky Performans Skalası	29
Tablo 3	Glaskow Koma Skalası	29
Tablo 4	Ortalama, En Büyük ve En Küçük Yaş	30
Tablo 5	Cinsiyete Göre Hasta Dağılımı.....	31
Tablo 6	Anestezi Çeşidine Göre Postop. Motor Defisit.....	32
Tablo 7	Anestezi Çeşidine Göre Postop. Konuşma Defisiti.....	33
Tablo 8	Grupların Yatış Süreleri Bakımından Karşılaştırılması.....	34
Tablo 9	Grupların Maliyet Bakımından Karşılaştırılması.....	35
Tablo 10	Grupların Ameliyat Süreleri Bakımından Karşılaştırılması.....	36

RESİMLER DİZİNİ

SAYFA NO

Resim 1	Skalp insizyonu yapılacak bölge.....	25
Resim 2	İnsizyon bölgesine lokal anestezi ajan infiltrasyonu.....	25
Resim 3	Hastanın steril örtüm şekli.....	26
Resim 4	Cerrahi alan.....	26



ÖZET

Motor korteks ve konuşma alanı gibi fonksiyonel alanlarda yer alan kitlelerin cerrahisi yüksek morbiditeye yol açmaktadır. Bu kitlelerin eksizyonunda güvenli bir metod olan uyanık kraniotomi yöntemi modern anlamda ilk olarak 1960'lı yılların başında uygulamaya girmeye başlamıştır. Nörolojik tümör cerrahisinde amaç hastaya ek nörolojik defisit oluşturmadan radikal tümör rezeksiyonunu elde etmektir. Tümör rezeksiyonunun miktarı intraaksial beyin tümörlerinin prognozunda en önemli belirleyici faktördür. Ortalama yaşam süresi ve rekürrens süresi agresif tümör rezeksiyonu yapılan hastalarda daha uzun bulunmuştur. Radikal tümör rezeksiyonu hassas beyin bölgelerinde yüksek morbidite riski taşımaktadır. Cerrah agresif tümör çıkarmak ile morbidite oluşturma arasındaki hassas dengeyi gözetmelidir.

Biz de çalışmamızda hassas kortikal bölgelerdeki tümörleri nedeniyle ameliyat edilen 60 hastayı retrospektif olarak inceledik. İncelenen 60 hastanın 30'u uyanık kraniotomi tekniğiyle, kalan 30'u standart genel anestezi tekniğiyle ameliyat edilen hastalardı. Her iki grubada glaskow koma skorları 13'ün ve karnofsky performans skalaları 70'in üzerinde olan hastalar alındı. İki grup postop. motor ve konuşma defisiti, hastaneden kalış süresi, ameliyat süresi ve ameliyat maliyetleri bakımından karşılaştırıldı.

Çalışmamızda uyanık kraniotomi tekniğiyle ameliyat edilen hastaların genel anestezi grubuna göre postop. motor defisit oranları istatistiksel olarak anlamlı şekilde düşük saptandı, postop. konuşma defisit oranları sayısal olarak uyanık kraniotomi grubunda daha düşük görülmesine rağmen istatistiksel olarak anlamlı fark saptanmadı. Hastanede kalış süreleri, ameliyat maliyetleri ve ameliyat süreleri uyanık kraniotomi grubunda genel anestezi grubuna göre istatistiksel olarak anlamlı şekilde düşük saptandı.

Çalışmamız hassas kortikal bölgelerde yerleşen tümörlerin cerrahisinde uyanık kraniotominin postop. nörolojik defisit, ameliyat süresi ve maliyeti ve hastanede kalış sürelerinin daha düşük olduğunu göstermesi bakımından dikkat çekicidir.

Anahtar kelimeler: Uyanık kraniotomi, Hassas Kortikal Bölge, Beyin Tümörü, Lokal Anestezi



SUMMARY

Surgery of masses located in functional areas such as motor cortex and Broca's area leads to high morbidity. Awake craniotomy, a safe method for excision of such masses, was first employed in a modern sense in the beginning of 1960's. Neurological tumour surgery aims to perform resection of radical tumour without creating any additional neurological deficit. The amount of tumour resection is the most determinant factor in the prognosis of intra-axial brain tumours. Average life and recurrence time were found to be higher in patients who underwent resection of aggressive tumour. Radical tumour resection in eloquent cortex poses a high risk of morbidity. Surgeons should be aware of the delicate balance between removing an aggressive tumour and risk of leading to morbidity.

This study examines retrospectively 60 patients who underwent an operation due to their tumours in eloquent cortex. Out of 60 patients involved in the study, 30 were operated through awake craniotomy, whereas the remaining 30 were operated through standard general anaesthesia technique. Both groups were composed of patients with a Glasgow Coma Score above 13 and Karnofsky Performance Scale Index above 70. The two groups were compared in terms of postoperative motor and speech deficit, length of hospital stay, duration of operation and costs of operation.

Motor deficit ratios of patients operated through the use of awake craniotomy technique were found to be lower (statistically significant), whereas no statistically significant difference was found between the two groups' speech deficit ratios although it was lower in the awake craniotomy group. The lower length of hospital stay, costs of operation and duration of operation in the awake craniotomy group compared to the general anaesthesia group were found to be statistically significant.

Our study is remarkable in the sense that it indicates a lower postoperative neurological deficit, duration and cost of operation, and length of hospital stay for patients operated for removal of a tumour in sensitive cortical regions.

Keywords: Awake craniotomy, Eloquent Cortex, Brain Tumour, Local Anaesthesia

GİRİŞ VE AMAÇ

Motor korteks ve konuşma alanı gibi fonksiyonel alanlarda yer alan kitlelerin cerrahisi yüksek morbiditeye yol açmaktadır. Bu kitlelerin eksizyonunda güvenli bir metod olan uyanık kraniotomi yöntemi modern anlamda ilk olarak 1960'lı yılların başında uygulamaya girmeye başlamıştır. Nörolojik tümör cerrahisinde amaç hastaya ek nörolojik defisit oluşturmadan radikal tümör rezeksiyonunu elde etmektir. Tümör rezeksiyonunun miktarı intraaksial beyin tümörlerinin prognozunda en önemli belirleyici faktördür. Ortalama yaşam süresi ve rekürrens süresi agresif tümör rezeksiyonu yapılan hastalarda daha uzun bulunmuştur. Radikal tümör rezeksiyonu hassas beyin bölgelerinde yüksek morbidite riski taşımaktadır. Cerrah agresif tümör çıkarmak ile morbidite oluşturma arasındaki hassas dengeyi gözetmelidir. Hassas beyin bölgeleri: santral sulkus, presantral girus, postsantral girus, dominant hemisferde frontal operkulum, angular girustur. Tümöre güvenli yaklaşım ve güvenli rezeksiyon amaçlı farklı yöntemler uygulanmıştır. Genel anestezi altında yapılan bu uygulamalar intraoperatif MRG, çerçevesiz stereotaktik cerrahi veya navigasyon, küçük kranial açılışlar ile minimal beyin açılması gibi yöntemler kullanılmaktadır.

Bu hastalarda cerrahiden bağımsız bir diğer risk faktöründe genel anestezidir. Operasyon sonrası derlenme sırasında gelişebilecek hipertansiyon, ekstübasyona bağlı ıkınma, anestezik ajanlara karşı gelişebilecek bulantı ve kusma kafa içi basıncını arttırarak beyin ödeme ve operasyon lojunda kanama gibi komplikasyonlara yol açabilmektedir. Ek sistemik hastalık varlığı, ileri yaş, zor entübasyon gibi faktörlerde genel anestezinin risklerini arttırarak mortalite ve morbiditeye katkıda bulunmaktadır. Ayrıca uygulanan genel anestezinin ek bir maliyet oluşturduğuda gözardı edilmemelidir.

Uyanık cerrahi uygulanma kolaylığı ve ek maliyet oluşturmaması açısından kolay uygulanabilir bir yöntem olarak görülmektedir. Nöroşirürji pratiğinde, eksternal ventrikül drenajı, burr hole ile hematoma boşaltılması, stereotaktik biopsiler gibi lokal anestezi ile yapılan kranial ameliyatlara sıklıkla uygulanmaktadır. Bu

nedenle beyin cerrahları lokal anestezi ile intra kranial girişim yapma deneyimine sahiptir.

Bizim bu çalışmadaki amacımız fonksiyonel bölgelere komşu veya fonksiyonel bölgeler üzerinde yerleşim gösteren kitlelerin rezeksiyonunda lokal anestezi eşliğinde tam uyanık kraniotomi tekniğinin maksimum kitle rezeksiyonu, postoperatif nörolojik defisit, ameliyat maliyeti, hastanede kalış süresi ve anestezi risklerinin, genel anesteziyle ameliyat edilen olgularla kıyaslayarak avantaj ve dezavantajlarını göstermektir.



GENEL BİLGİLER

İNTRAKRANİAL KİTLELERE GENEL BAKIŞ VE SINIFLANDIRILMASI

İnsidans: Primer beyin tümörü insidansı yılda 6/100.000' dir. Metastatik beyin tümör insidansının da bu düzeyde olduğu sanılmaktadır. Primer beyin tümörlerinin yaklaşık 1/12' si 15 yaşın altında görülür.

Yerleşim: Erişkinlerde intrakranial tümörlerin %85' i supratentorial bölmede yerleşirler. Gliomlar, Meningiomalar ve metastazlar en sık görülen tipleridir. Çocuklarda intrakranial tümörlerin %60' ı infratentorial bölmede yerleşir, en sık görülen tipler medullablastoma ve serebellar astrositomadır.

Patoloji: İntrakranial tümörlerin benign ve malign tiplerinden söz edilir, ancak bu deyimler ekstrakranial tümörlerdeki gibi değerlendirilmemelidir. Benign intrakranial tümörler, kraniumun sabit hacmi içinde büyüdüklerinde ağır sonuçlara yol açabilirler. Benign astrositomalar beyin dokusunu yaygın biçimde infiltre edebilirler veya beynin kritik bir bölgesinde büyüyebilir dolayısıyla total ve parsiyel eksizyonları mümkün olmayabilir. Malign tümörlerde hızlı büyüme, düşük diferansiasyon, hücre artışı, mitoz, nekroz, vasküler proliferasyon tipiktir, ekstrakranial metastaz çok seyrek.

Patolojik sınıflama: Dünya sağlık örgütü, 1979' da hücresel kökeni temel alan uluslararası bir sınıflama yayımlamıştır.

Tablo 1. Beyin tümörlerinin Dünya Sağlık Örgütü(WHO) kriterlerine göre sınıflandırılması

1.Nöroepitelyal tümörler

A. Astrositik Tümörler

- a. İntilratif Astrositomlar(fibriler,gemistositik,protoplazmik)
 - i. Astrositom(evre2)
 - ii. Anaplastik(malign) astrositom(evre3)
 - iii.Glioblastoma multiforme(evre4)
 - Dev hücreli glioblastom
 - Gliosarkom
- b.İyi sınırlı lezyonlar
 - i.Pilositik astrositom
 - ii.Pleomorfik ksantoastrositom
 - iii.Subependimal dev hücreli astrositom

B. Oligodendrogial tümörler

Oligodendrogliom(evre2⇒ 4)

C. Ependimal Tümörler

- a. Ependimom
 - i. Sellüler
 - ii.Papiller
 - iii.Berrak hücreli
 - iv.Tanisitik
- b.Anaplastik(malign) ependimom
- c.miksopapiller ependimom
- d.subependimom

D.Miks glial tümörler

- a.Oligoastrositom
- b.diğer

E.Koroid pleksus tümörleri

- a.Koroid pleksus papillomu
- b.Koroid pleksus karsinomu

F.Nöronal ve miks nöronal-gliyal tümörler

- a.Gangliositom
- b.Gangliogliom
- c.Santral nörositom
- d.Desmoplastik infiltratif gangliogliom
- e.Serebellar displastik gangliositom
- f.Disembriyoplastik nöroepitelyal tümörler
 - g.Estesionöroblastom

G.Pineal tümörler

4.Metastatik tümörler

5.Hematopoetik neoplazmlar

- A.Primer SSS lenfoması(malign lenfoma)
- B.Plazmositom
- C.Granülositik sarkom
- D.Diğer

6.Meninkslerden gelişen tümörler

A.Meningotelyal tümörler

- a.Meningiom
 - i.Meningotelyal
 - ii.Fibröz(fibroblastik)
 - iii.Miks(transizyonel)
 - iv.Psammomatöz
 - v.Anjiomatöz
 - vi.Mikrokistik
 - vii.Sekretuar
 - viii.Berrak hücreli
 - ix.Lenfoplasmositik
 - x.Kordoid
 - xi.Metastatik

- b.Atipik meningiom
- c.Anaplastik(malign) meningiom

B.Mezenkimal-nonmeningotelyal tümörler

- a.Benign neoplazmlar
 - i.Lipom
 - ii.Fibröz histiositom
 - iii.Osteokartilajinöz tümörler
 - iv.Diğer
- b.Malign neoplazmlar
 - i.Hemanjioperisitom
 - ii.Kondrosarkom
 - iii.Malign fibröz histiositom
 - iv.Rabdomiyosarkom
 - v.Meningeal sarkomatosis
 - vi.Diğer
- c.Primer melanositik lezyonlar
 - i.Melanositom

- a.Pinealositom
- b.Pinealoblastom
- c.Miks/transizyonel pineal tümörler

H.Embriyonal tümörler

- a.Medulloepitelyom
- b.Nöroblastom
- c.Retinoblastom
- d.Ependimoblastom
- e.Primitif nöroektodermal tümörler(PNET)
 - i. Medulloblastom
 - ii. Supratentoryal ve spinal PNET

2.Kranial ve spinal sinir kılıfından gelişenler

A.Schwannom(nörinom)

- a.Sellüler
- b.Pleksiform
- c.Melanotik

B.Nörofibrom

- a.Soliter
- b.Pleksiform

C.Malign periferik sinir kılıfı tümörleri

- a.Epiteloid
- b.Melanotik
- c.Mezenkimal veya epitelyal farklılaşım gösterenler

3.Sellar bölge tümörleri

- A.Pituiter adenom
- B.Pituiter karsinom
- C.Kranyofarenjiom
 - a.Adamantinomatöz
 - b.Papiller

- ii.Malign melanom
- iii.Diffüz melanosis
- d.Kapiller hemanjiyoblastom(hemanjiyoblastom)

7.Germ hücreli tümörler

- A.Germinom
- B.Embriyonal karsinom
- C.Yolk sak tümörü
- D.Koryokarsinom
- E.Miks germ hücreli tümörler
- F.Teratolar
 - a.Matür
 - b.İmmatür
 - c.Anoplastik

8.Kist ve tümör benzeri lezyonlar

- A.Rathke kleft kisti
- B.Kolloid kist
- C.Epidermoid kist(kolesteatoma)
- D.Dermoid kist
- E.Nazal glial heterotopi
- F.Plazma hücreli granülom
- G.Hipotalamik hamartom
- H.Koristoma
- I.Nöroglial kist
- J.Enterojenik kist

9.Bölgesel tümörlerin lokal uzanımları

- A.Glomus jugulare tümörleri(kemodektoma)
- B.Kordoma
- C.Kondrom-Kondrosarkom
- D.Karsinom

10.Embriyonik artıklar

- A.Lipom

NÖROEPİTELYAL TÜMÖRLER

Astrositoma: En sık görülen primer beyin tümörüdür, tüm intrakranial tümörlerin yaklaşık %40'ını oluştururlar. Astrositlerden gelişirler. İki temel histolojik tipi vardır: fibriller astrositomalar; erişkinde ve serebral hemisferde sıktır. Piloitik astrositomalar; çocukta ve serebellumda sıktır. Histolojik özelliklerine göre üç dereceye (grade) ayrılırlar. Grade 1 astrositomalar yaşamın 4.on yılında sık görülürler,tüm intrakranial tümörlerin %2-4 'ünü oluştururlar. Piloitik astrositomaların tümü bu gruptadır. Grade 2 (anaplastik) astrositomalar dır. 5 on yılda sıktırlar, tüm intrakranial tümörlerin %11-13' ünü oluştururlar. Grade 3 astrositoma, “glioblastome multiforme” adını alır ve tüm intrakranial tümörlerin %25' ini oluşturur. En sık görülen tiptir. 5.on yıldan sonra insidans artar. Glioblastome multiforme, bazı patologlar tarafından ve DSÖ sınıflamasında az diferensiyel embriyoner kökenli tümörler arasında sayılmaktadır.

Ependimal Tümörler Ve Koroid Pleksus Tümörleri: Ependimoma, ventriküllerin ve spinal santral kanalın duvarını kaplayan ependim hücrelerinden gelişir. Ventriküler sistem ve spinal kanal boyunca herhangi bir yerde görülebilirler. Ancak 4.ventrikül ve kauda equina'da sıktırlar. Çevre dokuları infiltre eder, subaraknoid mesafe yoluyla metastaz yapabilirler. Ependimoma tüm intrakranial tümörlerin %5-6' sını oluşturur. Koroid pleksus papillomu tüm intrakranial tümörlerin %0.5-1' ini oluşturur. Genellikle benign dir. Aşırı BOS salgılayarak hidrocefaliye yol açabilir.

Oligodendrioglioma: Oligodentrositlerden gelişir. Tüm intrakranial tümörlerin %2-4' ünü oluşturur. Yavaş büyüyen sık kalsifikasyon gösteren keskin sınırlı bir tümördür. **Az Diferensiyel Embriyoner Tümörler:** Glioblastome multiforme dışında en önemli üyesi medullablastomadır. Çocukta sıktır (Tüm intrakranial tümörlerin %8-10'u) serebellar vermiste yerleşirler. BOS yoluyla spinal ve intrakranial metastaz yapabilir.

Pineostoma, Pineoblastoma: Pineal bezin esas hücrelerinden gelişirler. Tüm intrakranial tümörlerin %1 ini oluşturur.

Ganglioma, Gangliostoma, Nöroblastoma: Nöronlardan gelişen, ganglion hücreleri ve normal nöronlar içeren nadir tümörlerdir. (Tüm intrakranial tümörlerin %1 inden az)

MENENGIOMALAR

Aaraknoid zarın sinsitiyal hücrelerinden gelişirler. Genellikle venöz sinüsler yakınında ve araknoid granülasyonların olduğu parasagital bölgede, hemisfer konveksitesinde yerleşirler. Meningiomalar komşu beyin dokusunda basıya neden olurlar. Kraniumu infiltre etmelerine rağmen çoğu benigndir. Tüm intrakranial tümörlerin %15-20 sini oluştururlar.

HİPOFİZ ADENOMLARI

Adenohipofiz hücrelerinden gelişen aşırı miktarlarda prolaktin, somatotropin veya kortikotropin salgılayan benign tümörlerdir. Tüm intrakranial tümörlerin %10-15 ini oluştururlar.

NÖRİNOMLAR

Kranial sinirlerin kılıf hücrelerinden (schwann) gelişen nörinomaların büyük çoğunluğu statoakustik, küçük bir bölümü de trigeminal sinir üzerindedir. Tüm intrakranial tümörlerin %5-10 unu meydana getirirler. Nörilemmoma (nörinom, schwannoma) yavaş büyüyen , infiltre olmayan tipidir. Nörofibroma tüm siniri genişleten diffüz tipidir, von recklinghausen hastalığında siktir, malign dejenerasyon yüksektir.

GELİŞİMSEL TÜMÖRLER

MSS' nin gelişmesindeki bozukluk sonucu oluşan tümörlerdir. Kraniofaringioma; rathke kesesi artıklarından gelişen, hipofiz sapıyla yakından ilişkide olan , çoğunlukla kistik, histolojik olarak benign bir tümördür. Tüm intrakranial tümörlerin %2-4 ünü meydana getirir. Epidermoid ve dermoidler; ektopik hücre artıklarından gelişen epidermal ve dermal elemanlar içeren benign tümörlerdir. Tüm intrakranial tümörlerin %0.5-1.5 ini oluştururlar. Kolloid kist; 3.ventrikül tavanındaki embriyolojik artıktan gelişen kistik, benign bir tümördür. Tüm intrakranial tümörler içindeki oranı %0.5-1.5 tur.

DAMARSAL TMRLER

Hemangioblastoma, serebellar parankim ve spinal 8azen siktir. Tm intrakranial tmrler iindeki oranı %1.5-2.5 tur. Serebellar ve / veya spinal hemangioblastomanın retinal angiomlarla birlikte grlmesi ‘‘Von Hippel Lindau’’ hastalıęı adını alır.

GERM HCRESİ TMRLERİ

Germinoma; testis seminomuna benzeyen primitif bir tmrdr. Teratoma; iyi diferensiye doku paraları (dermis, kas, kemik) ieren bir tmrdr. Nadir grlrler, sıklıkla pineal blge yerleřimlidirler.

KOMŐU ORGAN VE DOKULARDAN GELİŐEN TMRLER

Kordoma; notokord artıklarından geliřen, klivus ve sakrokoksigeal blgede sık grlen nadir bir tmrdr. Glomus jugulare tmr (kemodektoma); juguler bulbus, 8azen glomus timpanikumdan geliřen kafa kaidesinde petrz kemięi tahrip ederek byyen vaskler bir tmrdr.

PRİMER BEYİN LENFOMASI

Retiklum hcreli sarkoma, mikroglioma: damarlar evresinde geliřen B hcreli lenfomadır. Tek veya multifokal olabilir. Bazı hastalarda ekstrakranial tutulumda vardır. Bunlarda primer odaęın ekstrakranial mi yoksa intrakranial mi olduęu belirlenemez. Tm intrakranial tmrler iinde %1-3 oranında rastlanırlar.

METASTATİK TMRLER

Tm intrakranial tmrler iinde %12-17 oranında grlrler. Bronő ve meme karsinomları en sık rastlanan tipleridir.

ETYOLOJİ

oęu intrakranial tmrn nedeni belli deęildir, bazı predispozan faktrler şunlardır: Kranial radyasyon – deęişik nedenlerle (rn. Tinea capitis) yapılan tm kafa ışınlamalarından sonra intrakranial tmr insidansının arttıęı belirlenmiřtir. İmmnosupresif tedavi- intrakranial lenfoma sıklıęını artırır. Nrofibramatozis-

Optik glioma, meningioma ve akustik nörinoma bu hastalıkta siktır. Tüberskleroz-subependimal astrositoma (supepandimoma) bu hastalığın bir komponentidir.

KLİNİK BULGULAR

Semptomlar genellikle sinsidir. Malignite derecesine baėlı olarak birkaç hafta yada yılda yavaşça ilerleme gösterir. Bazen tümör içine kanama veya hidrocefali nedeniyle akut bir klinik tablo ortaya çıkarır. İntrakranial tümörlerin semptom ve bulgularını 2 grupta toplamak mümkündür.

1.KİBAS ve serebral herniasyonlar: Bař ağrısı, kusma, papil stazı ana semptom ve bulgulardır. Herniasyona baėlı bilinç bozukluğu, pupil ışık reaksiyonu anomalileri gelişebilir.

2.Epilepsi: Beyin tümörlü hastaların %30-50 sinde generalize, parsiyel veya parsiyel başlayıp generalize olan nöbetlere rastlanır. Parsiyel (fokal) nöbetler tümör yerinin belirlenmesinde yardımcıdır. Jacksonien (fokal) motor nöbetler motor korteks çevresindeki tümörlerde, duysal fokal nöbetler parietal duysal korteks tümörlerinde, kompleks parsiyel nöbetler medial temporal lob tümörlerinde görülürler. Saf görsel veya işitsel nöbetler çok nadirdir.

SUPRATENTORYAL TÜMÖRLERE ÖZGÜ KLİNİK BULGULAR

Frontal lob: Kontrateral hemiparezi/pleji, motor disfazi, (dominant hemisferde), kişilik deėişikliği, antisosyal davranış, durgunluk, entelektüel bozukluk (demans)

Parietal lob: Duyu bozuklukları- iki nokta ayırımı, atopognozia, asterognozia, duysal ihmal, görme alanı defekti- alt homonim kuadronapsi, duysal afazi sağ sol ayırımının bozulması, parmak agnozisi, akalkuli, agrafi, (dominant hemisferde), apraksi, agnozi (nondominant hemisferde)

Temporal lob: Görme alanı defektları- üst homonim kuadranopsi, duysal afazi (dominant hemisferde)

Oksipital lob: Görme alanı defektleri- homonim hemianopsi

Korpus kallosum: Diskonneksiyon sendromları, apraksi, kelime körlüğü

Hipotalamus/hipofiz:Endonrin bozukluklar

Supratentorial tümörler 1. Ve 2. Kranial sinirleri doğrudan hasara uğratabilirler. Kavernöz sinüs basısı veya infiltrasyonu 3.ve 4. Kranial sinir lezyonlarına neden olabilir.

SEREBRAL KORTEKSİN FONKSİYONEL ANATOMİSİ

Serebral Korteks

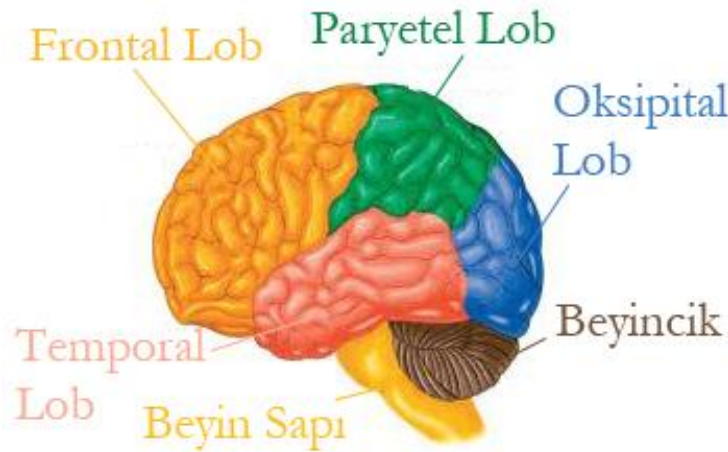
Anatomik, fizyolojik, kimyasal özellikleri ve subkortikal merkezlerle olan yoğun bağlantıları ile istemli hareketlerin denetlenmesi, duyuların birleştirilip yönlendirilmesi, yüksek düzeydeki zihinsel ve duygusal işlevlerin düzenlenmesinden sorumlu olan serebral korteks, hemisferin komple bir örtüsü olarak şekillenir. Korteks kelimesi Latince ‘kabuk’ kelimesinden gelmektedir. Serebral korteks, substantia grisea olarak adlandırılan yapıdan oluşmaktadır ve kalınlığı 1,5-4,5 mm arasında değişmektedir. Serebral korteksteki girintilere sulcus ve çıkıntılara gyrus denilmektedir ve bu şekilde beynin yüzey alanı arttırılmıştır. Serebral korteks sinir hücreleri, sinir lifleri, nöroglia ve kan damarlarından oluşur. Serebral korteks filogenetik gelişimi bakımından allokorteks (heterogenik korteks) ve neokorteks (neopallium-isokorteks) olmak üzere iki kısımdan oluşur. Allokorteks arkiokorteks (archipallium) ve paleokorteksten oluşur.

Neokorteks ise korteksin %90“ ını oluşturur ve histolojik olarak altı tabakalıdır.

- 1.Pleksiform tabaka
- 2.Dış granüler tabaka
- 3.Dış pramidal tabaka
- 4.İç granüler tabaka
- 5.İç pramidal tabaka
- 6.Multiform tabaka

Yapısal ayrımlar gösteren korteks alanları fonksiyonel bakımdan da birbirinden farklıdır. Serebral korteksin alanları kortikal motor ve duyu merkezleri olarak belirtilmiştir. Kortekste her lobta belirli fonksiyonel alanlar bulunur. Bu alanların günümüzde en yaygın kullanılan sınıflandırması Broadmann" in 1909 yılında yaptığı haritadır. Broadmann, serebral kortekste 52 farklı alan tanımlamıştır.

Serebral kortekste duyunun bilince ulaştığı duyu bölgeleriyle motor fonksiyonların istek doğrultusunda başlatıldığı ve sonlandırıldığı motor alanlar belirlenmiştir. Bunların dışında var olan assosiasyon bölgelerinde kompleks bağlantılar sonucunda kişiye özel davranış alanları gibi üst düzey bölgeler bulunur. Hemisferler iki derin sulcusla dört loba ayrılmaktadır: Frontal lob, parietal lob, temporal lob ve oksipital lobtur.



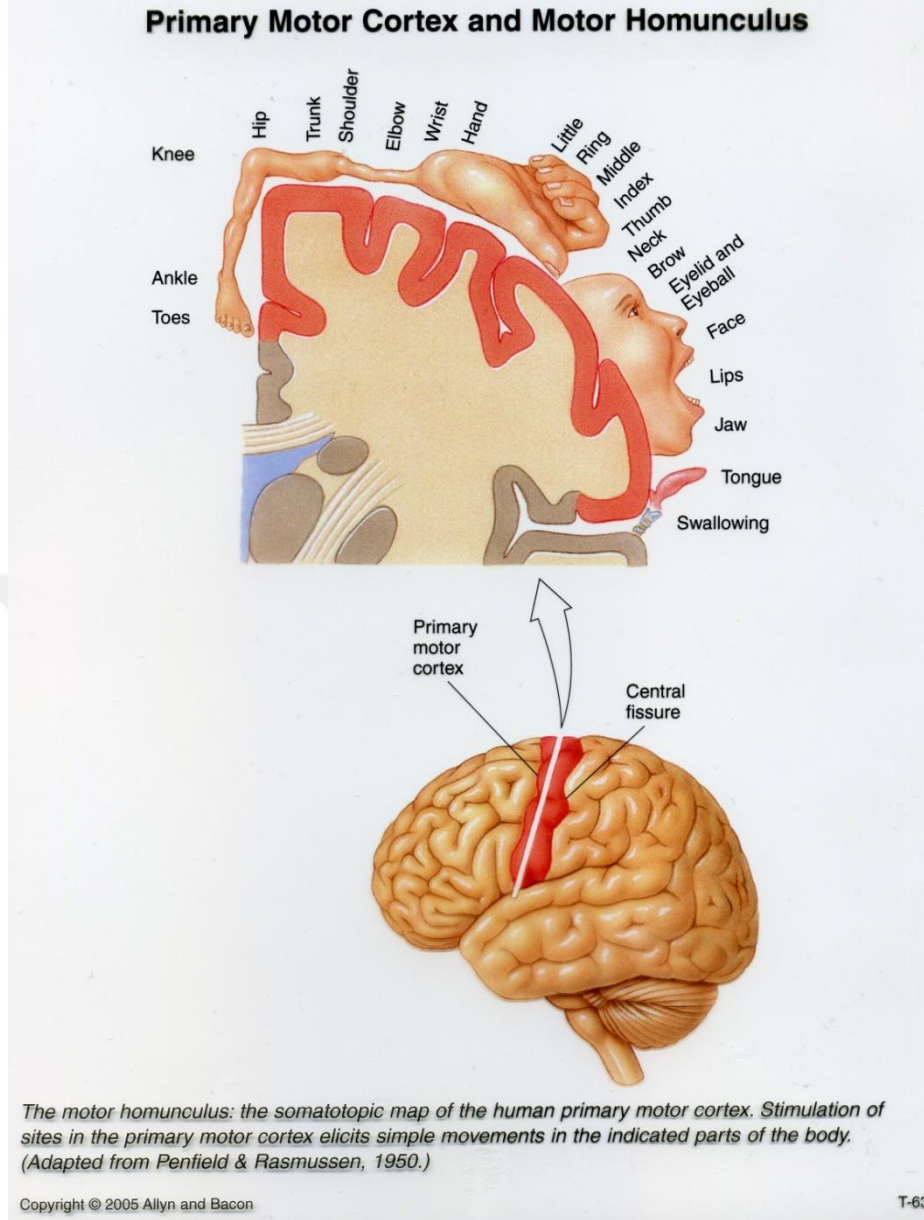
Şekil 1. Beynin Lobları

Frontal Lob: Santral sulkusun önünde yer alan frontal lob, toplam korteks alanının üçte birini oluşturur. Başlıca üç bölgeye ayrılır, motor korteks, prefrontal korteks ve orbitofrontal korteks ve Broca alanıdır.

Motor korteks: Dört ayrı motor alanı bulunmaktadır:

- | | |
|---------------------|-----------------------|
| a)Primer motor alan | c)Sekonder motor alan |
| b)Premotor korteks | d)Suplemer alan |

a)Primer motor alan: Brodmann“ in 4. Alanı olan primer motor alan, motor korteks olarak bilinir. Primer motor alanın temel afferentleri, seconder motor alanlardan, primer ve sekonder somestetik alanlardan ve thalamus“ un nuclei ventrales laterales“ inden gelirler. Bu bölgenin en önemli efferent uzantıları ise motor hareketlerin oluşumunda önemli rolü olan piramidal yolun (Tr. Corticospinalis ve Tr. Corticonuclearis) oluşumuna katılanlarıdır. Primer motor alanda vücudun hareket alanları, kontralateral gyrus precentralis“ te tersine dönmüş bir şekilde temsil edilir, vücut kısımlarının ayrı ayrı somatotopik lokalizasyonları vardır. Buna motor homonculus denir ve şekli ters dönmüş bir insan konfigürasyonu görünümündedir. Bu alan kontralateral vücut yarısının istemli motor hareketlerinden sorumludur. Motor homonculus“ ta hareketin temsil edildiği korteks alanı, harekete katılan kas kitesinin boyutları ile değil, yapılan hareketin becerisi (inceliği) ile ilgilidir. Bu nedenle örneğin parmak ve el kaslarının temsil edildiği alan tüm gövde kaslarının temsil edildiği alandan çok daha büyüktür.



Şekil 2. Primer motor korteks ve motor homunculus

b)Premotor korteks: Primer motor korteksin önünde 6. Ve 8. Alana verilen addır. Bu alanın subkortikal afferentleri talamusun ventroanterior nükleusundan gelir. Efferentleri ise primer motor korteks, beyin sapı ve spinal korda gider. Premotor alanın temel işlevi suplementer (yardımcı) motor alanla birlikte, geçmiş deneyimler ile elde edilen motor aktiviteleri depolamak, işitme, görme ve somatik duyular gibi uyarılara cevaben oluşturulacak istemli motor hareketleri planlamak ve bu hareketleri başlatmaktır. Hareket başladıktan sonra premotor alanın aktivitesi

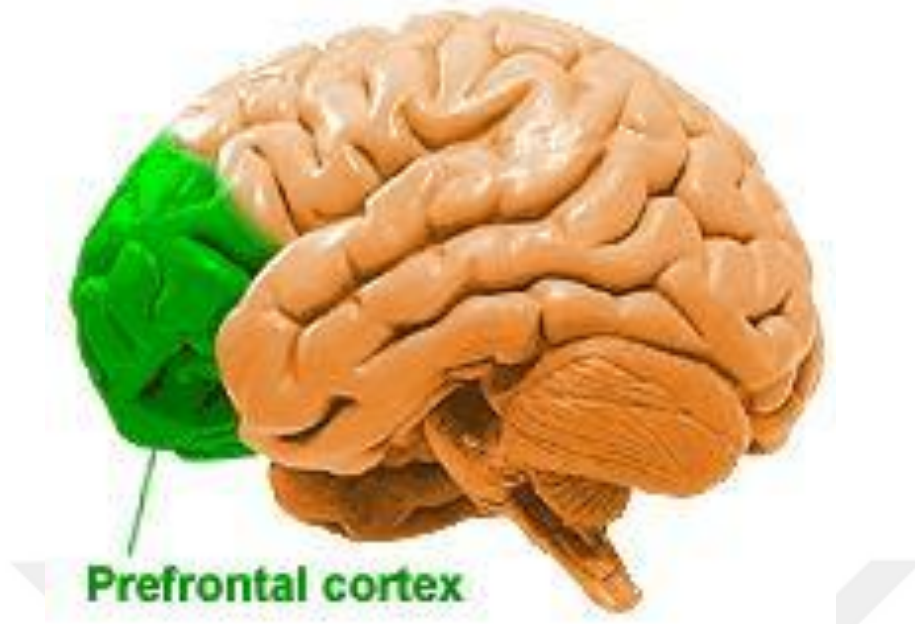
azalır, primer motor alan hareketi yürütür. Premotor alanın basal ganglionlarla olan bağlantıları aracılığıyla kaba postural hareketlerin düzenlenmesinde ve rutin motor hareketlerin gerçekleştirilmesinde de rol oynadığı ve motor beceri kazanmada etkili olduğu düşünülmektedir.

c) Sekonder motor alan: Pre ve post-santral girusların tabanında yer alan en küçük korteks alanıdır.

d) Suplementer motor alan: Hemisferin medial yüzünde parasantral lobulün rostralinde yer alır ve hareketin başlatılmasında rolü vardır. Plementer motor alanın çıkarıldığı insanlarda geçici konuşma bozuklukları meydana geldiği, çift taraflı lezyonlarında ise fleksor kaslarda (parazi ya da pleji" nin eşlik etmediği) bir tonus artışı (hipertoni) oluştuğu bilinmektedir.

Prefrontal ve Orbitofrontal korteks: İnsanda iyi gelişmiş olan bu alan motor ve premotor alanların rostralindeki Brodmann" in 9, 10, 12, 46 ve 11, 17. Alanlarını kapsar. Prefrontal alan, çok sayıdaki afferent ve efferent bağlantılar aracılığıyla, cortex cerebri" nin diğer alanları, thalamus, hypothalamus, basal ganglionlar, limbik sistem ve cerebellum ile karşılıklı ilişki içerisindedir. Bu yaygın bağlantıları sayesinde, prefrontal alan; geçmiş deneyimlerin değerlendirilerek davranışların ve tepkileri oluşturulmasında, karar vermede, öngörü geliştirmede önemli rol üstlenir. İnsanların kişilikleri üzerinde etkili olur.

Prefrontal korteks alanları kişide sakinlik, aşırı sevinç, keder ve mutluluk, dostluk ve huysuzluk gibi karmaşık cevapların kaynaklandığı alanlardır. Gözlerin üzerinden alnın bitimine kadar olan bölgeyi kapsar. Beynin yönetim merkezidir. Zaman yönetimi, yargılama, planlama, düzenleme, davranış kontrolü, ayrıntılı düşünme ve etkiye gösterilen tepki (dürtü kontrol) düzenlenmesi bu bölgede gerçekleşir. Nerede, ne şekilde tavır ve davranışlarımızın olabileceği, amaca ulaşmak için gereken davranış modeli, işin oluşması için gereken yönetim şekli, olgun ve etkili kişilik özellikleri bu bölgede şekillenir.



Şekil 3. Prefrontal korteks

Broca alanı (44,45. Alan): İnférieur frontal girusun operkular ve trianguler kısmındadır. Bu alan konuşmanın motor merkezidir ve dominant merkezdeki aktiftir. Fonksiyonu primer motor korteksin seslerin oluşması ile ilgili dudak, dil, farenks ve larenksle ilgili alanları tarafından üretilen seslerin konuşulan lisan şekline dönüştürülmesidir. Bu alanın lezyonunda konuşma bozukluğu ortaya çıkar. Hasta kelimenin anlamını bilir, söylemek ister ama söyleyemez. Buna Broca afazisi denir.

Parietal Lob: Santral sulkusun arkasında, parietooksipital sulkusa kadar uzanan bu lob talamustan gelen duyuşal modalitelerin işlemlerinin yüksek seviyede yapılması ve işitme, görme, somatik kortikal alanlardan gelen nöral bilgilerin entegrasyonu ile ilgilidir.

Parietal lobun major anatomik bölümleri postsentral girus, superior parietal lobül ve inferior parietal lobüldür. İnférieur parietal lobül yalnızca yüksek assosiasyon korteksinden oluşur.

Primer Somatik alan: Postsantral girusta yer alan primer somatik alan yüzeysel ve derin somatik duyuşların sonlandığı alandır. Burada aynı motor kortekste olduğu gibi bir duyuşal homonkolus vardır ve ağız, yüz ve elin kapladığı alan en geniştir. 2.

Alana daha çok derin duyular (pozisyon, basınç, vibrasyon) gelirken, 3.alana ise dokunma duyusu gelir. Tat duyusu ve intraabdominal yapılara ait duyular ise 43. Alana ve parainsular kortekse gelir.

Primer somatik alanın aslında sensorimotor özelliği de vardır. Bu alanın lezyonunda vücudun karşı yarısında duyu bozuklukları görülür ve özellikle ekstremitenin distalinde daha belirgindir. Bir süre sonra ısı, dokunma, ağrı duyuları ham bir şekilde geri dönebilir ancak ısıların derecesi, dokunmanın lokalizasyonu ve nesnelerin ağırlık ve şeklini yargılayamaz.

Sekonder Somatik alan: Bu alan postsantral girusun tabanında sekonder motor alanla birlikte yer alır. Burada yüz, ağız, boğaza ait alan yoktur. Fonksiyonu tam olarak bilinmemektedir.

Somatik Assosiasyon alanı (5,7,39 ve 40. Alanlar): Bu alanlardan 5 ve 7.alanlara süperior parietal alan, 39 ve 40. Alanlara ise inferior parietal alan da denmektedir.

Somatik assosiyasyon alanlarının talamusun lateral nükleer grubu, postsantral girus (3, 1, 2), işitme (22. Alan) ve görme (18 ve 19. Alanlar) korteks assosiyasyon alanları ile olan yoğun bağlantıları duyuların ayrıntılı algılanmasını ve böylelikle kişinin çevresinden ve kendisinden haberdar olabilmelerini sağlamaktadır. Bu alanların ayrıca gnozi, praksi, okuma, yazma, hesaplama konuşulanları anlama gibi yüksek kortikal fonksiyonları da vardır.

Temporal Lob: Genel olarak altı tabakalı neokorteks ve allokorteks özelliklerini taşır. Neokorteksin işitme, vestibuler, emosyon, kişilik, bellek ve davranış ile ilgili fonksiyonları varken, allokorteks koku duyusu ve limbik sistemle ilişkilidir. Ayrıca görme korteksi ile de yoğun bağlantıları vardır.

Primer İşitme alanı (41ve 42. Alanlar): Bu alana çoğu karşı kulaktan olmak üzere her iki kulağın kohleasından işitme yolları gelir. Yani işitme temporal lobda

bilateral temsil edilir. Bir kulağın stimülasyonunda her iki hemisfer cevap verir. Ancak ses karşı hemisferde daha yüksektir.

Primer işitme alanının yanında 22. Alan Wernicke Alanı vardır. Bu alan işitmenin assosiyasyon alanıdır. Afferentlerini 41, 42. Alanlardan alır 22. Alanın dominant hemisferdeki unilateral lezyonunda hasta sesleri duyar ancak ne konuşulduğunu ne sesi olduğunu anlayamaz.

Temporal lob neokorteksinin polusa yakın kısmı, frontal ve limbik lobla olan bağlantıları ile davranış, emosyon ve kişilik ile ilgilidir. Bu kısma psişik korteks de denir.

Temporal lobun en medial kısmı hipokampusdur. Bu bölgenin öğrenme ve yakın bellekle ilişkisi olduğu görüşü vardır. Hipokampusun bilateral lezyonlarında yakın bellek kaybı ve hafif davranış değişikliği görülür, uzak bellek ise genellikle bozulmaz.

Oksipital Lob: Esas olarak görme korteksinden oluşmuştur. (17, 18 ve 19. Alanlar) ve büyük bir kısmı hemisferin medialinde yer almaktadır. 17. Alana sitriat alan veya primer vizüel korteks, 18. Alana parasitriat alan denir. 18 ve 19. Alanlar vizüel assosiyasyon alanlarıdır. 17. Alanın unilateral lezyonunda santral görmenin korunduğu kontralateral homonimus hemianopsi, bilateral lezyonunda ise ışık refleksinin alınabildiği kortikal körlük görülür.

18 ve 19. Alanlar görmenin değerlendirildiği alanlardır. Vizüel assosiyasyon alanlarının özellikle dominant hemisferdeki lezyonlarında vizüel agnozi veya psişik körlük görülür. Bunların dışında 17 ve 18. Alanlar renkli görme ile ilgilidir. Bu alanların ve oksipital korteksin inferiomezial kısmının lezyonunda akromatopsi görülür. Hasta her şeyi gri gördüğünü ifade eder.

Sitriat ve parasitriat kortekslerin bilateral lezyonlarında hasta görmediği halde bunu inkar eder. Bu durum Anton sendromu olarak tanımlanır.

Serebral Dominans:

Her iki hemisfer, yapı bakımından yetişkin popülasyonun çoğunda hemen hemen benzer olduğu halde el becerisi, dil kavrayışı, konuşma, uzaya ait veriler ve davranış ile ilgili alanlar bir hemisfer tarafından kontrol edilir. İnsanların yaklaşık %90' ı sağ elini kullanır ve kontrol sol hemisfer ile sağlanır; geri kalanı sol elini kullanır ve az sayıda birey iki elini de aynı rahatlıkla kullanır. Bireylerin %90' ında konuşma, konuşulanı ve yazılan dili anlama, sol hemisfer tarafından kontrol edilir; böylece çoğu yetişkinde sol hemisfer dominanttır.

Son yıllarda her iki hemisferin fonksiyonları daha ayrıntılı olarak aydınlandıkça hemisferler için dominant, nondominant kavramlarından ziyade her ikisinin de ayrı ayrı fonksiyonlarının önemini vurgulayabilmek amacı ile, konuşma ve analitik işlemlerle ilgili dominant hemisfer için "kategorikal hemisfer"; görsel, uzaysal ve zamansal ilişkilerin algılanmasında daha becerikli olan nondominant hemisfer için "reprezentasyonel hemisfer" kavramları kullanılmaya başlanmıştır.

Kategorikal hemisfer analitik zeka, konuşma, yazma, problem çözme ile ilgilidir. Lezyonları konuşma bozukluklarına (aphasia) yol açar.

Reprezentasyonel hemisfer ise müzik yetenekleri, sanat, emosyonel zeka, insanları yüzlerinden tanıma, yer ve yön bulma gibi uzaysal ve zamansal, yani ifade edilemeyen soyut becerilerde üstündür. Lezyonları kişilerde şekiller, cisimler ve vücut parçaları ile ilgili algılama bozukluklarına yol açar. Özellikle reprezentasyonel hemisferin parietal lobunda oluşan lezyonlarda, astereognosis (objeleri dokunarak tanıyamama), hatta unilateral inatansiyon ve ihmal sendromu ortaya çıkar. Unilateral inatansiyon, hastanın primer görme işitme veya diğer somatik duyuyla ilgili hiç bir sorunu olmamasına rağmen, cisimlerin, hatta kendi vücudunun yarısını algılamaması ile karakterizedir. Bu kişiler yüzlerinin yarısını traş eder veya giyinirken vücudun yarısını giydirirler. Bu kişilerde kortikal lezyonun karşı tarafındaki vücut parçaları ve bunların etrafındaki uzaysal bilgiler ile ilgili duyuyla hasta hemisfer tarafından dikkate alınmamakta ve değerlendirilmemektedir.

SUPRATENTORYAL İNTRAKRANİAL KİTLE CERRAHİSİNDE UYGULANAN ANESTEZİ YÖNTEMLERİ

1. GENEL ANESTEZİ

İyi bir nöroanestezi yöntemi için gerekenler, alışıktı olmadığı pozisyonda saatler boyunca hiç hareket etmeden kalacak bir hasta, hiç ekspiratuar direncin olmadığı ve yeterli ventilasyonun sağlanabildiği iyi bir havayolu, düşük venöz basınç, minimal kanama, gevşek bir beyin, indüksiyondan derlenmeye kadar olan süre içerisinde ıkınma, öksürmenin olmaması ve bilincin hızlı bir şekilde geri dönebilmesidir.

İKK olan hastalar anestezistler için ayrı bir öneme sahiptir. Bu hastaların anestezisinde hemodinamik ve solunumsal stabiliteyi sürdürmek, İKB ve SPB'deki geçici değişiklikleri en alt düzeye indirmek gerekir. Erken postoperatif dönemdeki nörolojik değerlendirmenin önemi göz önüne alınırsa anesteziden derlenmenin önemide ortaya çıkmaktadır.

Nöroanestezide kullanılacak anestezi ajanlarının aşağıdaki özelliklere sahip olması beklenir:

1. SKA ve BMHO^{1/2}'nin sürdürülmesi ve/veya azaltılması
2. İKB' nin düşürülmesi
3. SPB' nin ve paCO^{1/2}'ye karşı serebrevasküler reaktivitenin sürdürülmesi
4. Serebral koruyucu etkinin olması veya en azından zarar vermemesi.
5. Antikonvülzan etkisinin olması, elektrofizyolojik monitörizasyona izin vermesi.
6. Major organ sistemlerini etkilememesi.
7. Kolay uygulanabilmesi(çabuk etki süresi ve erken derlenme açısından) ve pahalı olmaması.

Nöroanestezide bu özellikleri sağlayabilecek ideal bir ajan arayışı halen devam etmektedir.

Preoperatif değerlendirme: İntrakranial kitleler (İKK) konjenital, neoplastik(benign, malign, metastatik), enfeksiyöz(apse, kist) veya vasküler(hematom, malformasyon) kaynaklı olabilirler. İKK'lar büyüme hızına,

lokalizasyonuna ve İKB deęişikliklerine göre bulgu verirler. Yavaş büyüyen kitleler uzun süre semptom vermezken, hızlı büyüyen kitleler aniden ortaya çıkabilirler. Supratentoryal kitleler epilepsi, hemipleji veya afazi gibi bulgularla ortaya çıkarken, infratentoryal kitleler serebellar disfonksiyon (ataksi, nistagmus, dizartri) veya beyin sapı basısı (kranial sinir felçleri, bilinç deęişiklikleri, anormal solunum) bulgularıyla ortaya çıkarlar.

Preoperatif deęerlendirmede intrakranial hipertansiyonun var olup olmadığı araştırılmalıdır. Beyin ödemi, orta hatta 0.5cm'den fazla sağa veya sola yer deęiştirme olup olmadığına bakılmalıdır. Nörolojik muayene yapıp mental durum ve herhangi bir nörolojik defisit olup olmadığı araştırılmalıdır. Hastanın aldığı kortikosteroidler, diüretikler ve antikonvülsif tedaviler gözden geçirilmelidir. Laboratuvar deęerlendirmesinde hastada kortikosteroid kullanımına baęlı hiperglisemi, diüretiklere baęlı elektrolit bozukluęu olup olmadığına bakılmalıdır. Epileptik nöbetler kontrol altına alınamamışsa kan ilaç düzeylerine bakılmalıdır.

Premedikasyon: İntarakranial hipertansiyonu olan hastalara premedikasyon verilmez. Solunum depresyonu nedeniyle gelişebilecek hiperkapni İKB artırır ve fatal olabilir. İKB normal olan hastalara benzodiyazepin ile premedikasyon verilebilir. Kortikosteroid ve antikonvülzan tedavilere operasyon saatine kadar devam edilmelidir.

İndüksiyon: İntarakranial kompliyansı kötü olan veya İKB'si yüksek olan hastalarda anestezi indüksiyonu ve endotrakeal entübasyon en kritik dönemlerdir. Osmotik diüretikler, steroidler veya ventrikülostomi aracılığıyla BOS drenajı indüksiyondan önce intrakranial kompliyansı biraz düzenleyebilir. Hangi yöntem kullanılırsa kullanılsın amaç anestezi indüksiyonunu ve endotrakeal entübasyonu yavaş, kontrollü bir şekilde, İKB arttırmadan ve SKA'yı bozmadan gerçekleştirmek olmalıdır. İndüksiyon sırasında oluşan arterial hipertansiyon SKA'yı artırır ve serebral ödem oluşumunu hızlandırır. Kan basıncında oluşacak aşırı düşüşlerde tehlikelidir ve SPB'nin düşmesine neden olur.

En çok kullanılan indüksiyon teknięi tiyopental ile birlikte hiperventilasyon uygulanmasıdır. İndüksiyonda propofolde kullanılabilir. Kooperasyonu iyi olan

hastalardan preoksijenizasyon sırasında hiperventilasyon yapmaları istenebilir. Tiyopental verildikten sonra kontrollü solunumla hiperventilasyon yaptırılır. Bu İKB'nin düşmesini, laringoskopi ve entübasyon sırasında oluşacak ağrılı uyarıların hissedilmemesini sağlayabilir. Tiyopentalden önce verilecek bir i.v opioid(Fentanil 5-10 ug/kg) vazopressör yanıtı azaltabilir. Ventilasyonu kolaylaştırmak, ıkmama ve öksürmeyi önlemek için kas gevşetici verilir.

İndüksiyonda oluşacak hipertansiyon ek tiyopental veya düşük doz izofluranla hiperventilasyon yaptırılarak tedavi edilebilir. Hipertansiyon tedavisinde esmolol ve labetolol de kullanılabilir. SKA ve İKB üzerindeki etkilerinden dolayı dura açılıncaya kadar vazodilatör kullanımından kaçınmak gerekir. Geçici hipotansiyon i.v sıvı tedavisinden ziyade vazopressörlerle(Efedrin, fenilefrin) tedavi edilmelidir.

Monitörizasyon: Kraniotomi uygulanacak hastalarda genel monitörizasyona ek olarak mutlaka intraarterial basınç izlenmesi ve üriner kateterizasyon gerekir. İndüksiyon, hiperventilasyon, entübasyon, pozisyon verme, cerrahi manipülasyon ve uyanma sırasında sürekli kan basıncı izlenmesi optimal serebral perfüzyonun sağlanabilmesi için gereklidir. Ayrıca PaCO₂'nin yakından takibi için arterial kan gazı ölçümleride yapılmalıdır. SBP'nı daha kolay hesaplayabilmek için arterial basınç transdüserinin sıfır çizgisini sağ atrium yerine baş (dış kulak meatusu) seviyesine ayarlamak daha uygundur. End-tidal CO₂ ölçümleri ventilasyonun doğru olarak düzenlenebilmesi için tek başına güvenilir değildir. Arterial CO₂'nin end-tidal CO₂'ye gradiyentide belirlenmelidir. Vazoaktif ilaç kullanılması gereken hastalarda santral venöz yol açılması ve basıncın izlenmesi gereklidir. Santral venöz yol için internal juguler venin kullanılması tartışmalıdır, çünkü yanlışlıkla karotise girme riski vardır ve kateter beyin venöz drenajını engelleyebilir. Medial bazilik venden uzun bir kateterle santral yol açmak en uygundur. Alternatif olarak subklavyen, femoral veya eksternal juguler ven kullanılabilir. Sık diüretik kullanımı, operasyonların uzun sürmesi ve sıvı düzenlemesinde yararlı olduğu için üriner kateterizasyon gereklidir.

İdame: Anestezi nitroz-opioid-nöromusküler bloke edici ajan tekniği ile idame ettirilebilir. Devamlı hipertansiyon, düşük doz izofluran, sevofluran veya

desfluran kullanımını gerektirir. Alternatif olarak opioid ve düşük doz inhalasyon anesteziği kombinasyonu veya TİVA tekniği uygulanabilir. Günümüzde sağladığı avantajlardan dolayı TİVA uygulanması giderek artmaktadır.

Öğürme, ıkınma ve hareketi önlemek için nöromusküler monitörizasyon ve tam paralizi gerekmektedir. Laringoskopi, cilt insizyonu gibi ağrı verici uyarının olduğu dönemlerde anestezi ihtiyacı en yüksektir.

İntraoperatif dönemde PaCO₂ 30-32mmHg olacak şekilde hiperventilasyon yapılarak SKA azaltılabilir. CVP arttırarak İKB'de olası ters etkileri nedeniyle , pozitif end ekspiratuar basınç (PEEP) ve yüksek ortalama hava yolu basıncı (düşük hızda yüksek tidal volüm) ile sonlanan ventilasyon tekniklerinden kaçınılmalıdır.

Uyanma: Nörolojik fonksiyon kaybı olmadığı sürece hastalar ekstübe edilebilirler. Ekstübasyon sırasında olabilen öksürme, ıkınma ve laringospazm İKB arttırarak operasyon lojunda kanama meydana getirebilir. İntratorasik basınçlardaki artış kalbe venöz dönüşü etkileyerek, hipoksemi ve atelektaziye yol açabilir. İntraabdominal ve intraoküler basınçlardaki artış ise organ hasarına yol açabilir. Ekstübasyon sırasında katekolamin deşarjına bağlı olarak kalp hızı miyokard kontraktilitesi ve sistemik vasküler rezistansdaki artış hipertansiyon, taşikardi, aritmi ve kardiyak arreste yol açabilir. Tüm bu durumları önlemek için ekstübasyon öncesi düşük dozda hipnotik, opioid analjezi, lidokain, adrenerjik blokörler uygulanabilir. Uygun doz ve zamanda ilaç uygulanması ile stabil bir hemodinami sağlanarak erken nörolojik değerlendirmenin yapılmasına imkan sağlanmalıdır. Hastaların çoğu nörolojik fonksiyonların yakın monitörizasyonu için postoperatif dönemde yoğun bakımda takip edilir.

2. UYANIK KRANIOTOMİ

Uyanık kraniotomi hassas kortikal bölgede yerleşim gösteren patolojilerde, şuuru yerinde ve koopere olan, ödemi az, kanama ve nöbet riski normal sınırlarda olan, zor havayolu öngörülme, pozisyonu süpin ya da lateral ameliyat olacak ve ameliyat sırasında uyanık olmayı kabul eden hastalarda uygulanır. Uyanık kraniotomi tekniği

modern anlamda 1960'lı yıllarda uygulanmaya başlamıştır. O yıllardan günümüze uyanık kraniyotomi tekniği kendi içerisinde farklı şekillerde uygulanmıştır. Bu uygulama teknikleri operasyon öncesi skalp bloğu ve operasyon sırasında sedasyon, uyur-uyanık-uyur tekniği ve sadece lokal anesteziyle tam uyanık tekniktir. Başarılı bir uyanık kraniyotomi için uygun hasta seçimi ve preoperatif değerlendirme şarttır. Uyumlu bir ekip çalışması ve sakin bir ameliyathane ortamı olmalıdır.

Uyanık Kraniyotomilerin Modern Tarihi

Erken arkeolojik kayıtlar trepanasyon şeklinde uyanık kraniyotomilerin genel anestezi öncesi başarıyla uygulandığını göstermektedir. Peru'da çıkarılan kafatasları 214 hastanın % 55'inde tam iyileşme göstermektedir. Koka yapraklarının kokain kaynaklı lokal anestezi sonrası trepanasyona yol açmış olabileceği olasılığı ileri sürülmüştür.

Wilder Penfield ve André PASQUET yerel ve aralıklı sedasyon ve analjezi uygulamasından sonra cerrahi ve cerrahi anestezi özellikleri hakkında dönüm noktası olan yazılarını yayınladıklarında, uyanık kraniyotomilerde modern çağ 50 yıl öncesinde birçok yönden başlamıştır. Özetledikleri kavramların çoğu günümüzle ilgilidir. Uyanık kraniyotomi gerçekleştirme yetileri nöroşirürjide önemli uygulamaların ve nöroonkolojide tedavi yöntemlerinin bir parçası haline gelmiştir. Bu kraniyotomiye gerçekleştirmek için deneyimli cerrahi ve anestezi ekibi gereklidir. Serebral lokalizasyon ve geliştirilmiş anestezi tekniklerinin temel kavramları da bu konu ile ilgilidir.

Serebral lokalizasyonun modern anlayışı hastaların gözlemleri ile ilgili titiz belgelerden kaynaklanmaktadır. Greenblatt'ın ilişkilendirdiği gibi, 19. yüzyılda ayrıntılı nörolojik muayene ve sonrasında serebral lokalizasyonun temellerini oluşturan iki önemli figür Jean-Martin Charcot ve John Hughlings Jackson olmuştur. Greenblatt'a göre, Charcot önceki kuşaklarından öğrendiği "Fizik muayenede klinik bulgular ve patolojik bulgular arasında doğrudan ampirik bağıntılar kurma" temel ilkelerini geniş ölçüde uygulamıştır. Nörolojik bozukluklar ile ilgili bu sistematik yaklaşım, mikroskopinin artan kullanımı ile birleştiğinde klinik bulgular ile ilişkili patofizyolojik değişikliklerin daha iyi anlaşılmasına yol açmıştır.

1861 yılında, Pierre Paul Broca dili anlayan ancak konuşamayan bir hasta ile karşı karşıya kalmıştır. Bu hastada yapılan otopside, şu anda Broca bölgesi adı verilen frontal lob posterior bölgede bir lezyon tespit edilmiştir. Broca'nın keskin gözlemleri onu 1964 yılında benzer lezyonlara sahip sekiz hasta daha tanımlamasına sebep oldu. Buna dayanarak "Nous parlons avec 'hemisphere gauche' u beyan etti!. ("Beynimizin "sol bölümü" ile konuşuyoruz!") [Kandel ve ark. belirtmiştir.¹⁰].

Yaklaşık olarak aynı dönemde, John Hughlings Jackson inme veya nöbet geçiren hastalarda yaptığı klinik ve patolojik bulguları titizlikle kaydediyordu. 1865 yılında hemiplejisi olan 500 hastayı görmüştü ve bu bireylerde bazı kas fonksiyonlarının belirgin olarak korunduğu ilgisini çekmişti. Kariyerinin başlarında, Jackson tüm sensorimotor fonksiyonun subkortikal olduğuna inanıyordu. Eylül 1865 yılında afazi ve sağ hemipleji olan bir hastanın otopsi sonuçlarını bildirdi. Bu noktada bazı kortikal sensorimotor fonksiyonları üzerinde spekülasyon yapmaya başladı. Greenblatt'a göre Jackson'ın "beyin lokalizasyon tarihine temel katkısı serebral korteksin duyuşal-motor psikofizyolojiye genişletilmesi olmuştur." Broca'nın ve Jackson gibi öncülerin bir çalışması serebral lokalizasyon alanlarında bir arama başlatmıştır. 1870 yılında Gustav Fritsch ve Eduard Hitzig hayvanların beynin belli bölgelerini uyararak köpeklerde karakteristik hareketleri ortaya çıkarmıştır. Bu kişilerin çalışmasının iki önemli etkisi olmuştur: 1) Bireysel hareketler korteksin küçük, ayrı bölgelerinde temsil edilir; ve 2) Kol bacak hareketi karşı presantral girus uyarılmasıyla üretilebilir. 1874 yılında, Roberts Bartholow bu bulguları beyni yüzeyi ülşere maruz kalan talihsiz bir hastada doğrulamıştır.

Beynin elektriksel stimölasyonu hastanın kontralateral kol ve bacağındaki kas kasılmalarını ve paresteziyi üretmiştir.

Serebral lokalizasyon kavramının ilerleme hareketi yavaş büyüyordu. 1876 yılında Carl Wernicke dönüm noktası olan "Afazi Semptom Kompleksi: Anatomik Bazda Bir Psikolojik Çalışma" isimli bir yazı yayınladı. Bu yazıda konuşabilen ancak anlayamayan bir grup hasta sunmuştur. Bu hastalarda kortikal lezyon parietal ve oksipital loblar ile keşisme yerinde, temporal lobun arka kısmında bulunmaktaydı.

Bu rapor, tek bir davranışın farklı bileşenlerinin beynin farklı bölgelerinde işlenebilir olduğu kavramını geliştirmiştir.

Bu bulgular Wilder Penfield'in arařtırmaları için zemin hazırlamıştır. 1928 yılında, Penfield patogenezi ve epilepsi cerrahi yönetimini çalışan Otfred Foerster ile 6 ay geçirmiştir. Ateşli silah yaralanması nedeniyle beyin yaraları eksizyonunda kortikal stimülasyon ile ilgili Foerster yöntemine burada aşına olmuştur. Penfield Montreal'e döndüğünde ameliyat sırasında lokal anestezi uygulamasından sonra hastanın nöbet oluşturma özelliklerini oluşturmak için başlangıçta bu yöntemi benimsemiştir. Penfield tarafından tekniğin ilk uygulaması epilepsi cerrahisinde olmuştur. Galvanik akım, motor ve duyuşsal alanları belirlemek için kullanılmış ve nöbet özelliklerini oluşturmak için faradik bir bobin kullanılmıştır. Bir cam tutucu içinde bir platin telden oluşan tek taraflı ya da çift kutuplu elektrotlar ile bir tiratron uyarıcı kullanmıştır. Penfield sadece zeki bir klinisyen/cerrah değildir, aynı zamanda da titizlikle ve metodolojik olarak intraoperatif bulgularını belgelemiştir.

Penfield'in önerdiği serebral lokalizasyon eşlemesi günümüzde kullanılmaya devam etmektedir. 1937 yılında, Penfield ve Boldrey duyuşsal ve motor homunkülus olarak tasvir edilen motor ve duyuşsal tepkiler için kortikal eşlemeler oluşturmuştur. 1941 yılında, Penfield ve Erickson hastalarında temporal korteksin uyarılmasının canlı hatıraları geri çağırıldığını bildirmişlerdir. Rasmussen ve Roberts ile birlikte Penfield tarafından ayrıntılılandırılan gözlemler konuşma mekanizmasının eşsiz bir sezgi kaynağı oluşturduğunu kaydetmişlerdir.

Wicker göre, Koller 1884 yılında kokain kullanımını bir lokal anestezi olarak ortaya atmıştır. Bu ilacın kısa etkili özelliğı ve güçlü analjezik yeteneğine belirgin itirazlar vardı. Bu itiraz 1899 yılında prokain hidroklorürü sentezleyen Alfred Einhorn için bir ivme görevi yaptı.

1901 yılında lokal anestezi ilaçların yaygın kullanımı Harvey Cushing'in "bölgesel anestezi" terimini ortaya atmasına yol açtı. Lokal anestezi ajanların artan kullanımı ile, orta ve uzun etkili ilaçlara artan talep vardı. Wicker, Lofgren ve Lundqvist'in 1943 yılında, bir orta etkili ajan olan lidokain hidroklorürü tanıttıklarını

belirtir. Bunu 1959 yılında prilokain hidroklorür sentezi, ve ardından 1957 yılında uzun etkili lokal anestezi bupivakain olan Ekenstam izledi.

Bu ilaçların mevcudiyeti uyanık kraniyotomiler alanında nöroşirürjik gelişmelerin önünü açmaya başlayacaktı. Uyanık kraniyotomilerde 30 yıllık cerrahi deneyim sonrası, Wilder Penfield elektriksel uyarının yürütülmesi sırasında hastanın bilinçli ve uyanık olması gerektiğini belirtmiştir. "Sık sık duyumları hakkında cerraha yardımcı olmalıdır. Cerrahın kriz aurasını üretmesi gerekiyorsa hızla uyarmalıdır. Kortikal eksizyon baskın hemisferde planlandığında, hasta okumalı veya konuşmalı ya da cerrah geçici olarak konuşması için gerekli korteksin bir alanına müdahale ederken bazen yazmalıdır." Beyin cerrahisinde anestezi rejimlerinin hedefi hastanın rahatını maksimize etmek ve uyanık kortikal eşlemeye yol açmak olmuştur. Uyanık kraniyotomilerde anestezinin modern çağı beyin cerrahları tarafından yürütülen lokal anestezi ile başlamıştır.

Preoperatif Değerlendirme

Hastanın uyanık kraniyotomi için hazırlanması anestezi ve primer hekiminin hasta ile operasyon öncesi görüşmesi ile başlar. Bu görüşme ile hastanın detaylı tıbbi durumun incelenmesinin yanı sıra, hastanın kişilik ve psikolojik durumu da değerlendirilir. Bu değerlendirmeye göre uygulanacak uyanık kraniyotomi tekniğine karar verilir; uyur-uyanık-uyur (Sleep-Awake-Sleep) veya uyanık (Awake) kraniyotomi. Bu görüşme sırasında ameliyat sırasında hastanın hazırlıklı olabilmesi için gerektiği takdirde idrar sondası takılması, uzun süreli supin pozisyonda yatma, ağız kuruluğu gibi olası rahatsızlık verebilecek durumlar hakkında bildirme yapılır. Ameliyat sırasında zaman zaman elini kolunu, ayağını ve bacağına oynatmasının isteneceği; bir hekimin zaman zaman kendisini muayene edeceği anlatılmalıdır. Hastalar ameliyat sırasında, ekstremitesinde uyuşma, ağırlaşma gibi hisleri olduğu zaman bunu belirtmesi konusunda uyarılmalıdır. Hastaya dürüst ve açık olarak, problemleri önceden anlatıp, bilgilendirerek doktoru ile hasta arasında bir güven köprüsü kurmaya çalışır.

Operasyon Öncesi Skalp Bloğu Ve Operasyon Sırasında Sedasyon Tekniđi

Skalpı inerve eden sinirlerin infiltrasyon anestezisi ile bloke edilmesidir. Başarılı skalp blođu ile çivili başlık yerleřtirilirken ve kemik flebi kaldırılırken hasta rahatsızlık duymaz. Ařađıdaki sinirlerin bilateral infiltrasyonu gerekir:

1. Supraorbital ve supratroklear sinir (2 Ml kařın üst kenarına),
2. Orikulotemporal ve zigomatikotemporal sinirler (5 Ml lokal anestetik tragusun 1.5 cm önüne),
3. Büyük orikular sinirin postorikular dalı (tragus hizasında kulađın arkasına 2 Ml lokal anestetik),
4. Greater, lesser ve üçüncü oksipital sinir (5 Ml üst nukal hat boyunca; oksipital protüberans ve mastoid proçesin ortasından geçen çizgi).

Adrenalin ile karıřtırılmıř bupivakain ve lidokain kullanılabilecek lokal anestetiklerdir. Ropivakain ile yapılan başarılı skalp blokları da bildirilmiřtir. Skalp blođunun başarısı, uyanık kraniyotominin başarısını da belirler; eđer başarısız olursa hasta ađrı duyar ve daha fazla sedatif ve analjezik ihtiyacı olurur.

Sedasyonda kullanılan ajanlar her hastanın ihtiyacına göre titre edilmelidir. Kısa etkili ve aynı zamanda hastanın nörolojik deđerlendirmesinin yapılabileceđi anestetik ilaçlar tercih edilir. Uyanık kraniyotomi süresince hastanın belirli pozisyonda hareketsiz ve sakin kalması gerekir. Remifentanil çok kısa etki başlama ve eliminasyon süresi ile en çok tercih edilen ajandır. Dozu fazla verilirse hipotansiyon ve bradikardi görülebilir. Propofole ek olarak kullanılan fentanil ve remifentanilin karřılařtırıldıđı bir çalıřmada ikisi de ađrı kontrolü ve sedasyonda etkili bulunmuřtur. En belirgin yan etkisi solunum depresyonu yapmasıdır. Olguların %18'inde solunum problemleri yařanmıřtır ancak hızlı bir şekilde kolayca düzeltilmiřtir. Çeřitli ilaçlar tek başına veya kombinasyon şeklinde önerilmiřtir. Eskiden fentanil ve droperidol aralıklı olarak kullanılırken, günümüzde propofol ile remifentanil infüzyonu pek çok anesteziistin ortak seçeneđidir.

Deksmedetomidin, selektif alfa-2 reseptör agonistidir. Propofol ve opioidlerden farklı olarak solunum depresyonu yapmadan sedasyon ve analjezi sađlar.

İntraoperatif ve postoperatif anestezi ihtiyacını azaltır. Deksmetomidin verilen hastalar rahat bir şekilde uyur ve sözel uyarıyla kolaylıkla uyandırılır. Uyanık kraniyotomide başarıyla kullanılmıştır, ancak kortikal haritalama için durdurulduktan sonra nörolojik değerlendirmenin hızla yapılamadığına dair görüş ve tecrübeler vardır. En belirgin yan etkisi hipotansiyon ve bradikardidir. Hastaya telkinde bulunmak ve elini tutmak gibi farmakolojik olmayan yöntemlerin önemi göz ardı edilmemelidir. Kortikal haritalama yapılırken hastanın tam uyanıklığını sağlamak için sedatif ajanlar durdurulmalı ve haritalama işleminden sonra tekrar başlanmalıdır. Propofol, kısa etki, amnezik, antiemetik, nöbet olasılığı daha az, ventilasyon üzerine minimal etkilerinden dolayı tercih edilir. İdrar sondası bütün hastalarda rutin değildir, çünkü hastaya rahatsızlık verip tedirginlik yaratabilir. Bütün hastalara nazal oksijen desteği verilir. Antibiyotik, antiemetik ve steroidler ameliyatın başlangıcında verilir. Hastaya supin veya lateral pozisyon verilir, lateral pozisyon uzun süren cerrahide hastaya daha fazla konfor sağlamaktadır. Ek lokal anestetik cerrahi dura açıldıktan sonra sedatiflerin dozu azaltılabilir ve tekrar cerrahi sonrası dura kapanırken artırılabilir. Hastanın üstü cerrahi örtülerle örtülürken, yüzü açılıp, göz kontağı sağlanabilmelidir. Hasta ile kooperasyona bütün cerrahi boyunca devam edilmeli ve operasyonun aşamaları hakkında bilgilendirilmelidir.

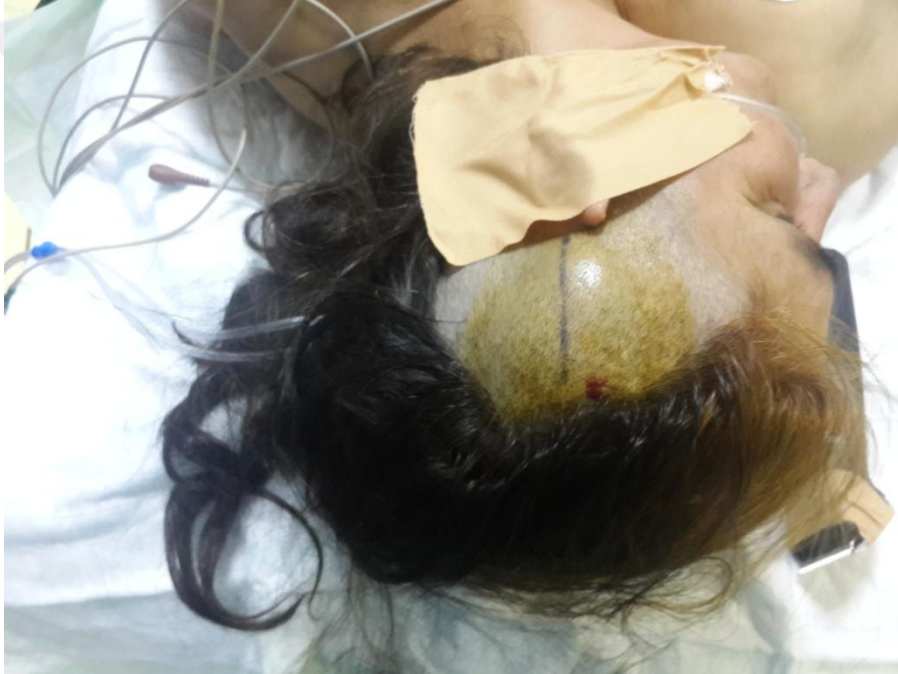Uyur-Uyanık-Uyur Tekniği

Alternatif olarak, kraniyotomi açılırken ve kapanırken hava yolunun kontrol altına alındığı genel anestezi dönemi ve kortikal haritalama yapılırken hastanın uyanık olduğu yöntemdir. İntraoperatif nörolojik değerlendirme için öncesi hasta tamamen uyandırılır. Bu teknik kraniyotomiyi sedasyon ile tolere edemeyen, uzun süren işlemlerde tercih edilir. Çocuklarda da kullanılmıştır. Sıklıkla propofol-remifentanil kombinasyonu kullanılır, anestezinin seviyesini titre etmek daha kolaydır ve hasta rahatlıkla uyandırılabilir. Hedef kontrollü anestezi ve anestezi derinliği monitörizasyonu ile daha güvenli ve etkili bir yöntem haline gelmiştir. Larengeal maske (LMA) “uyuma” döneminde sıklıkla kullanılır. Hastanın spontan solunumu korunabilir veya mekanik ventilatörle havalandırılabilir. Mekanik ventilasyonda Proseal LMA daha güvenli bir seçenek olur. “Uyanıklık” dönemi için bütün anestetik ilaçlar durdurulur ve hasta uyanıp koopere olduktan sonra nörolojik muayene yapılır. Muayene veya tümör rezeksiyonu sonrası tekrar anestezi

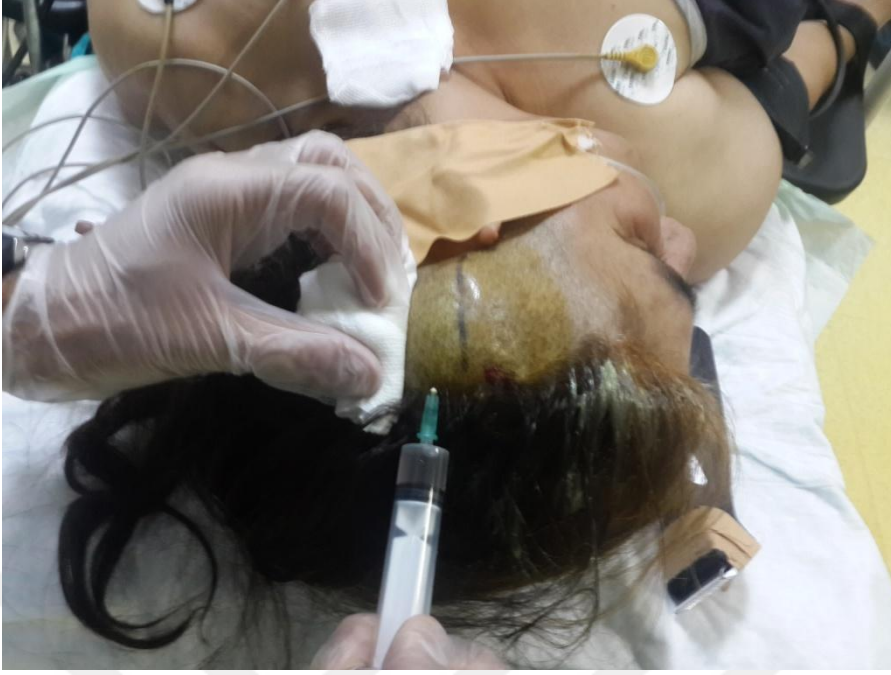indüksiyonu yapıp LMA yerleştirilir. Diğer yöntemler, topikal anestezi altında LMA, fiberoptik yardımıyla LMA, fiberoptik endotrakeal entübasyon veya kafli orofarengeal airway'dir.

Lokal Anesteziyle Tam Uyanık Tekniđi

Tüm işlemler sırasında hasta uyanıktır. Sadece skalp insizyonu yapılacak bölgeye lokal anestezi ajan uygulanır.

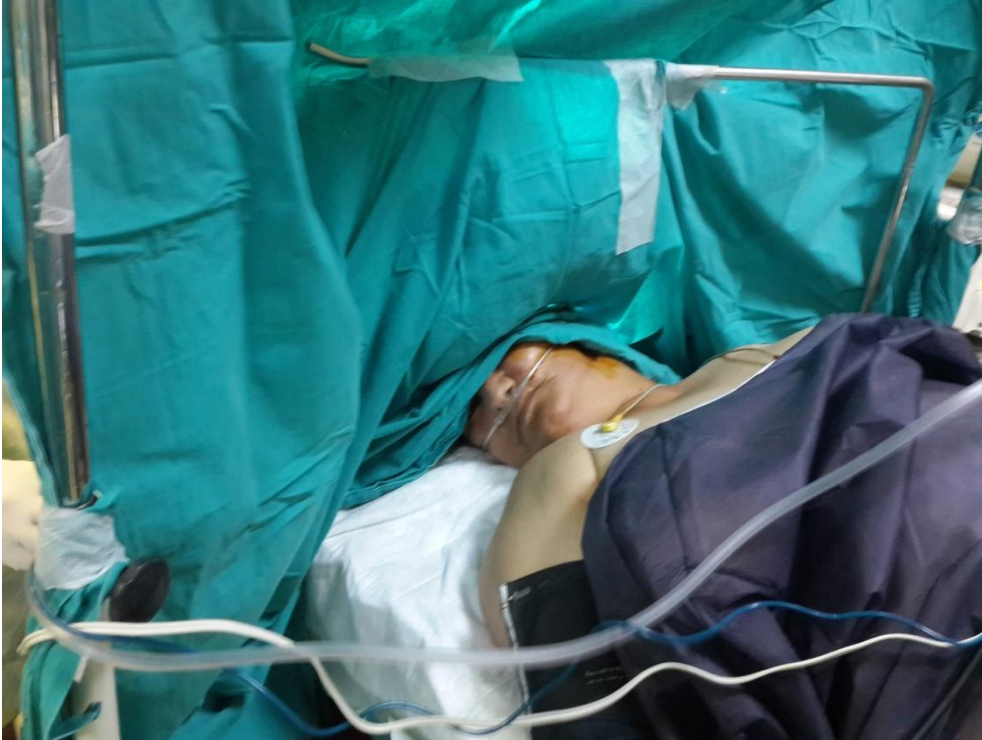

Resim 1:Skalp insizyonu yapılacak bölge

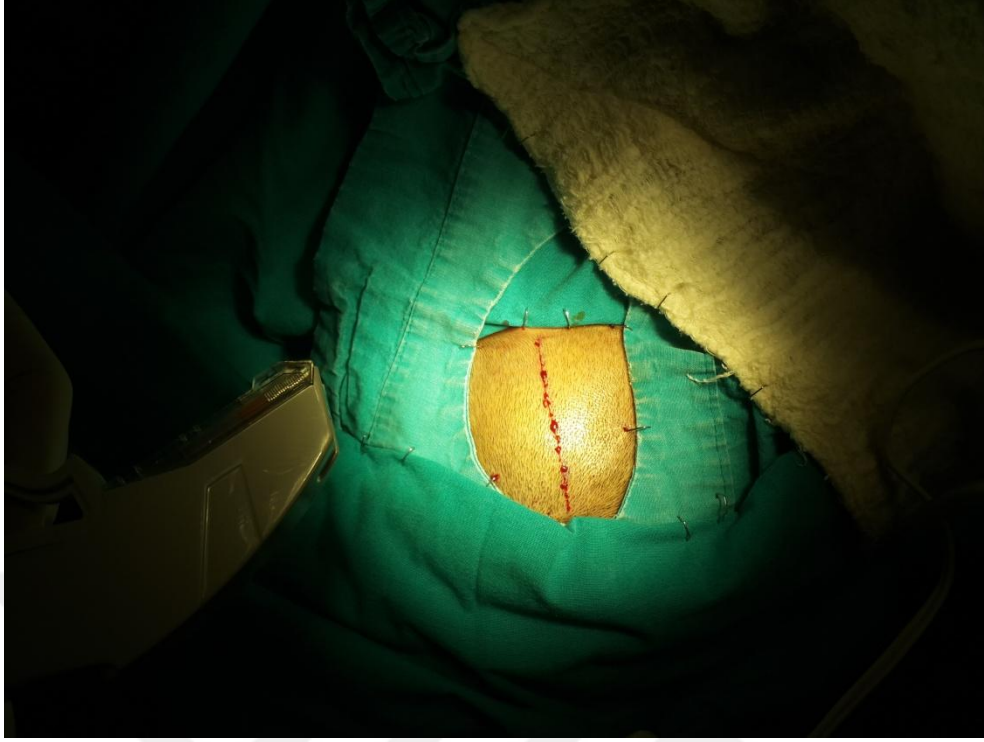


Resim 2:İnsizyon bölgesine lokal anestezi ajan infiltrasyonu

Operasyon öncesi operasyonun tüm basamakları hastaya detaylı bir şekilde anlatılır. Hastanın örtümü yüzü ve gövdesi açık kalarak hastayla diyalog kuracak şekilde yapılmalıdır.



Resim 3:Hastanın steril örtüm şekli



Resim 4:Cerrahi alan

Ağrıya duyarlı olduğu düşünülen dura materin açılması sırasında dahi hiçbir sedasyon uygulanmaz. Bilindiği gibi beynin kendisi hemen hemen tamamen ağrıya duyarsızdır. Korteksin duysal bölgelerinin kesilmesi veya elektriksel uyarılması bile nadiren ağrıya yol açar. Ancak venöz sinüslerin gerilmesi, bazaldeki duranın gerilmesi şiddetli ağrıya yol açabilir. Ayrıca duranın asıl besleyici arteri olan orta meningeal arterin gerilmesi veya ezilmeside ağrı yaratabilir. Dura insize edilip cerrahi eksplorasyon sağlandıktan sonra rezeksiyon sırasında hassas kortikal bölgeye yaklaşıldığı zaman hastaya sedasyon uygulanmadığı için sedatif ajanın etkisinin geçmesini beklemeye gerek duyulmadan direkt olarak nörolojik muayene yapılarak rezeksiyon sınırları belirlenir. Ayrıca sedatif ajanın yan etkilerinde kaçınılmış olunur.

Bu tekniğin uygulanabilmesi için hastanın uyumlu olması ve hastayla tam kooperasyon kurulması gerekir.

Uyanık Kraniotomi Kontredikasyonları

1. Tecrübeli ekibin olmaması
2. Mental retarde hasta
3. Hastada konfüzyon olması veya bilinç düzeyinde bozulma

4. İletişim zorluğu (konuşulan dillerin aynı olmaması veya disfazi)
5. Şiddetli anksiyete

Olası Komplikasyonlar

- a. Bulantı, kusma; temporal lob ve büyük damarların manipülasyonu sırasında gelişebilir. Antiemetikler kullanılır.
- b. Hastanın huzursuz olması ve koopere olamaması durumunda hastaya telkinlerde bulunulur.
- c. Havayolu kapanması. Bu durumdada nazofarengeal airway kullanılabilir.
- d. Hastanın ağrı duyması. Ek analjezik verilebilir.
- e. Baş ağrısı; intraoperatif ve postoperatif en sık görülebilecek komplikasyondur.
- f. Nöbet; nöbet öncesi görülen belirtiler hasta ile daha önce görüşülmeli ve hasta intraoperatif olarak anesteziyi uyarabilir, çoğunlukla kortikal haritalama veya tümör rezeksiyonu sırasında görülür, oluşursa haritalama ve rezeksiyon durdurulur ve korteks soğuk salin solüsyonu ile irrigé edilir ve midazolam ve/veya propofol ile tedavi edilir veya genel anesteziye geçilebilir.
- g. Hastanın idrarının sıkışması. İdrar sondası takılabilir.
- h. Beynin sert olması durumunda hiperventilasyon için hasta teşvik edilip, diüretik verilebilir.
- i. O₂ saturasyonunun düşmesi; beden kitle indeksi 30'un üzerindeki olgularda risk daha fazladır. O₂ konsantrasyonunu artırılır hala düzelmeyorsa çene asma manevrası veya oral airway kullanılabilir.
- j. Hava embolisi; çok nadir bir komplikasyondur. Klinikte, öksürük, aritmi, hipotansiyon, göğüs ağrısı, hipoksemi, ekspirasyon sonu karbondioksit seviyesinde düşme görülebilir. Durumdan şüphelenip erken müdahale ederek trendelenburg pozisyonunun verilmesi tedavide esastır.
- k. Postoperatif geçici nörolojik defisit; rezeke edilen tümörün çevresindeki geçici ödeme ve inflamasyona bağlı görülebilir.
- l. Diğer medikal komplikasyonlar; derin ven trombozu, idrar yolu infeksiyonu ve pnömoni nadir görülür ancak hastaneden taburculuğu geciktirebilir.

GEREÇ VE YÖNTEM

Bu çalışmada Pamukkale Üniversitesi Tıp Fakültesi Nöroşirürji AD'da supratentoryal intrakranial kitle nedeniyle opere edilen 60 hastanın kayıtları yerel etik kurul onayı alındıktan sonra retrospektif olarak incelendi. Araştırmamızda elde edilen verilere bu kayıtlardan ulaşıldı. Hasta verilerine ulaşmak için probel bilgi sistemi olarak adlandırılan hasta kayıtlarının ve bilgilerinin tutulduğu hastane bilgisayar sisteminden faydalanıldı.

Çalışmada hastalar iki gruba ayrılarak incelendi. Birinci gruba supratentoryal intrakranial kitle tanısı konulup genel anesteziyle ameliyat edilen 30 hasta, ikinci grubada yine supratentoryal intrakranial kitle tanısı konulup lokal anesteziyle ameliyat edilen 30 hasta dahil edildi.

Her iki grubada glaskow koma skorları 13'ün ve karnofsky performans skalaları 70'in üzerinde olan hastalar alındı.

Tablo 1. Karnofsky performans skalası.

1	%100	Normal, yakınması yok, semptom yok.
2	%90	Normal aktivitesini sürdürebilir, hastalığın birkaç semptomu veya bulgusu olabilir.
3	%80	Bazı zorluklarla beraber normal aktivitesini sürdürür, hastalığın minör bulgu ve belirtisi var.
4	%70	Kendine bakabilir, normal aktivite ve işini yapamaz.
5	%60	Gereksinimlerini karşılayabilir, nadir yardım gerekir, biraz yardıma ihtiyaç duyar
6	%50	Sıkça yardım ve tıbbi bakım gerekir.
7	%40	Özel bakım ve yardım gerekir.
8	%30	Hastane bakımı gerektirecek derecede sakat fakat ölüm riski yoktur.
9	%20	Çok hasta, hastanede aktif destek tedavisi gereksinimi vardır.
10	%10	Ölmek üzere.
11	%0	Ölüm.

Tablo2:Karnofsky Performans Skalası

Glasgow Koma Skalası

Göz Açma (E)		Motor Yanıt (M)		Sözel yanıt (V)	
Spontan	4	Spontan,istemli	6	Spontan	5
Sözel uyararla	3	Uyararı lokalize ediyor	5	Konfüzyonel	4
Ağrılı uyararı ile	2	Uyarıdan kaçınma	4	Uyumsuz cevap	3
Yok	1	Global fleksör yanıt	3	Homurtu	2
		Global ekstensör yanıt	2	Yok	1
		Yanıt yok	1		

Tablo3:Glaskow Koma Skalası

İki gruba ayrılan hastalar postoperatif motor ve konuşma defisiti, hastanede yatış süreleri, ameliyat maliyetleri ve ameliyat süreleri bakımından karşılaştırıldı. Tüm istatistiksel analizler SPSS(Statistical Package For Social Sciences) 17.0 versiyonu kullanılarak yapıldı. Verilerin değerlendirilmesinde tanımlayıcı istatistikler, isimsel verilerin değerlendirilmesinde Ki-Kare, ikili sayısal değerlerin karşılaştırılmasında Mann –Whitney U testleri kullanılmıştır. $P < 0,05$ olan değerler istatistiksel olarak anlamlı kabul edilmiştir.

BULGULAR

1. Hastaların Demografik Özellikleri

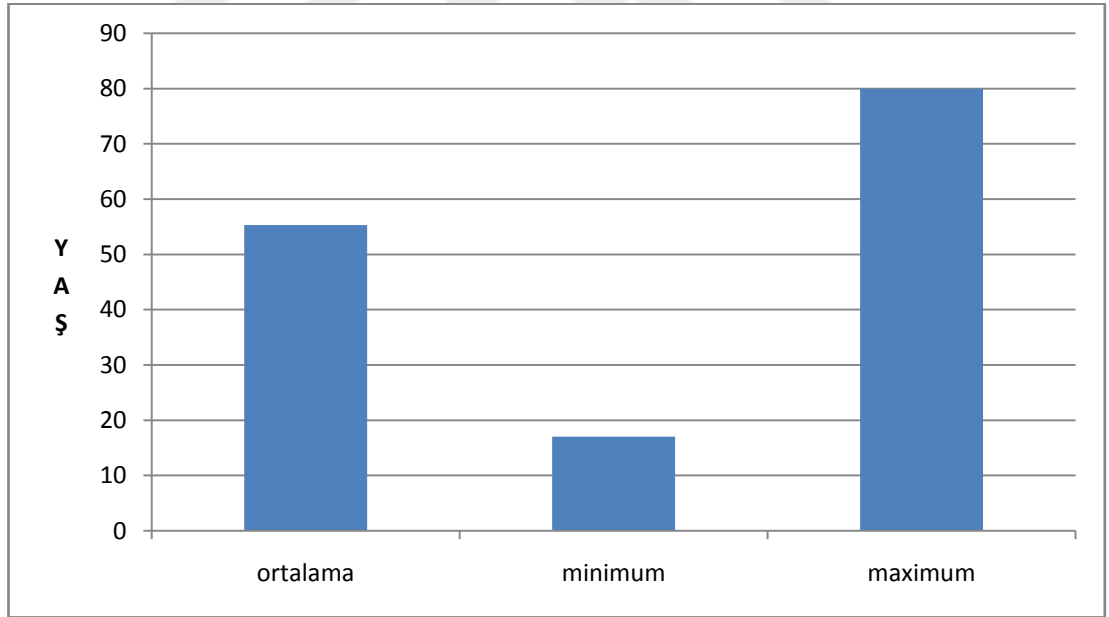
a.Yaşa Göre Hastaların Dağılımı

Kliğinimizde supratentoryal intrakranial kitle nedeniyle ameliyat edilen 60 hastanın ortalama yaşı ve ameliyat edilen en küçük ve en büyük yaş tablo IV ve şekil 4’de görülmektedir.

Tablo IV:Ortalama, En Büyük ve En Küçük Yaş

Hasta Sayısı	Ortalama Yaş	Minimum	Maximum
60	55,3	17	80

Şekil 4: Ortalama, En Büyük ve En Küçük Yaş



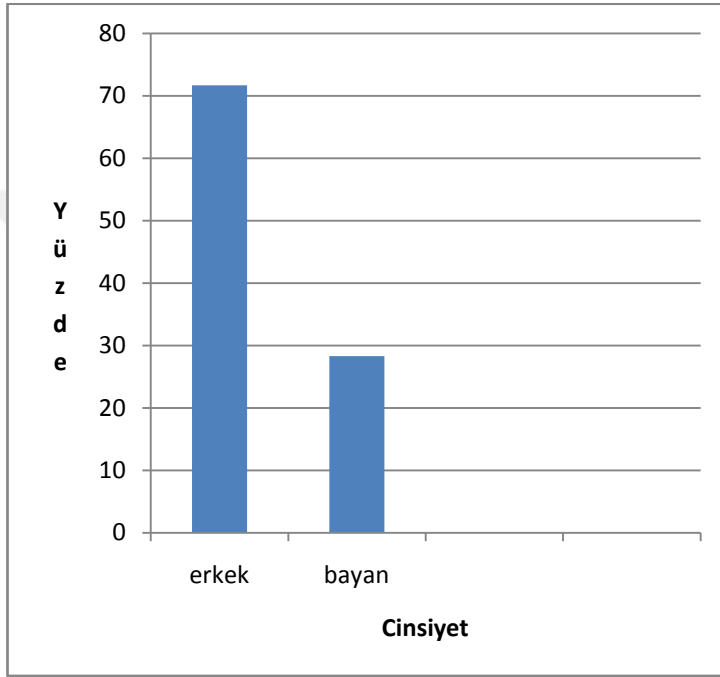
b.Cinsiyete Göre Hastaların Dağılımı

Çalışmamızda hastaların 17’si bayan (% 28,3) 43’ü erkek (% 71,7) olduğu saptanmıştır.(Tablo V ve Şekil 5)

Tablo V:Cinsiyete G6re Hasta Dađılımlı

Cinsiyet	Hasta Sayısı	Yüzdesi
Kadın	17	28,3
Erkek	43	71,7
Toplam	60	100

Şekil 5:Cinsiyete G6re Hasta Dađılımlı



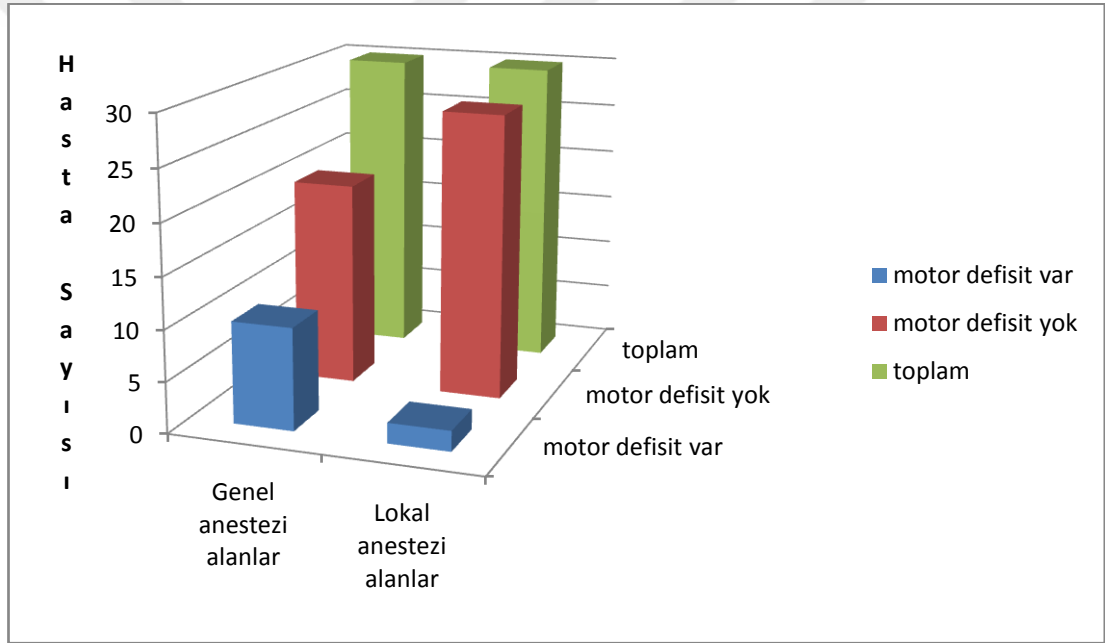
2. Anestezi Çeşidine G6re Postoperatif Motor Defisit Gelişme Oranı

Çalışmamızda genel anestezi alan 30 hastanın 10'unda (%33,3), lokal anestezi alan 30 hastanın 2'sinde (%6,7) postop. motor defisit görölmüştür. İki grup karşılaştırıldığında lokal anesteziyle ameliyat edilen hastalarda postoperatif motor defisit gelişme oranı, genel anesteziyle ameliyat edilen hastalara göre istatistiksel olarak düşük bulunmuştur.($p<0,05$). (Tablo VI ve Şekil 6)

Tablo VI: Anestezi Çeşidine Göre Postop. Motor Defisit

Anestezi			Hasta Sayısı	Yüzdesi
Genel	motor defisit var		10	33,3
	motor defisit yok		20	66,7
		toplam	30	100
Lokal	motor defisit var		2	6,7
	motor defisit yok		28	93,3
		toplam	30	100

Şekil :6 Anestezi Çeşidine Göre Postop. Motor Defisit



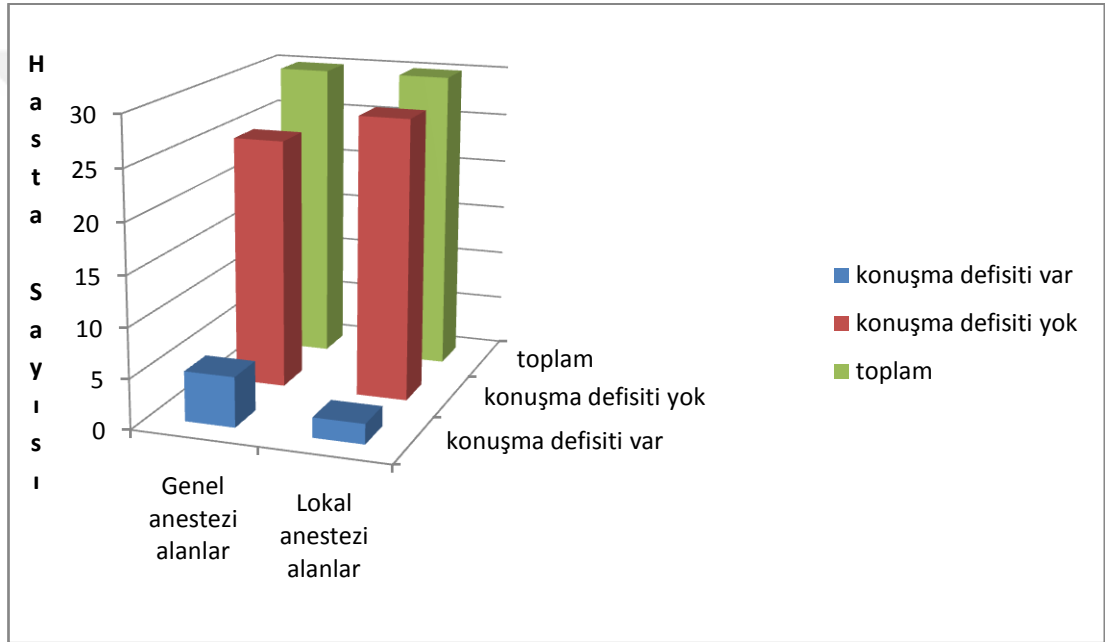
3. Anestezi Çeşidine Göre Postoperatif Konuşma Defisiti Gelişme Oranı

Çalışmamızda genel anestezi alan 30 hastanın 5'inde (%16,7), lokal anestezi alan 30 hastanın 2'sinde (%6,7) postop. konuşma defisiti görülmüştür. İki grup sayısal olarak karşılaştırıldığında fark görülmesine rağmen istatistiksel olarak anlamlı farklılık saptanmamıştır. $p(>0,05)$ (TabloVII ve şekil 7)

Tablo VII: Anestezi Çeşidine Göre Postop. Konuşma Defisiti

Anestezi	Hasta Sayısı	Yüzdesi
Genel konuşma defisit var	5	16,7
	25	83,3
	30	100
Lokal konuşma defisit var	2	6,7
	28	93,3
	30	100

Şekil 7: Anestezi Çeşidine Göre Postop. Konuşma Defisiti



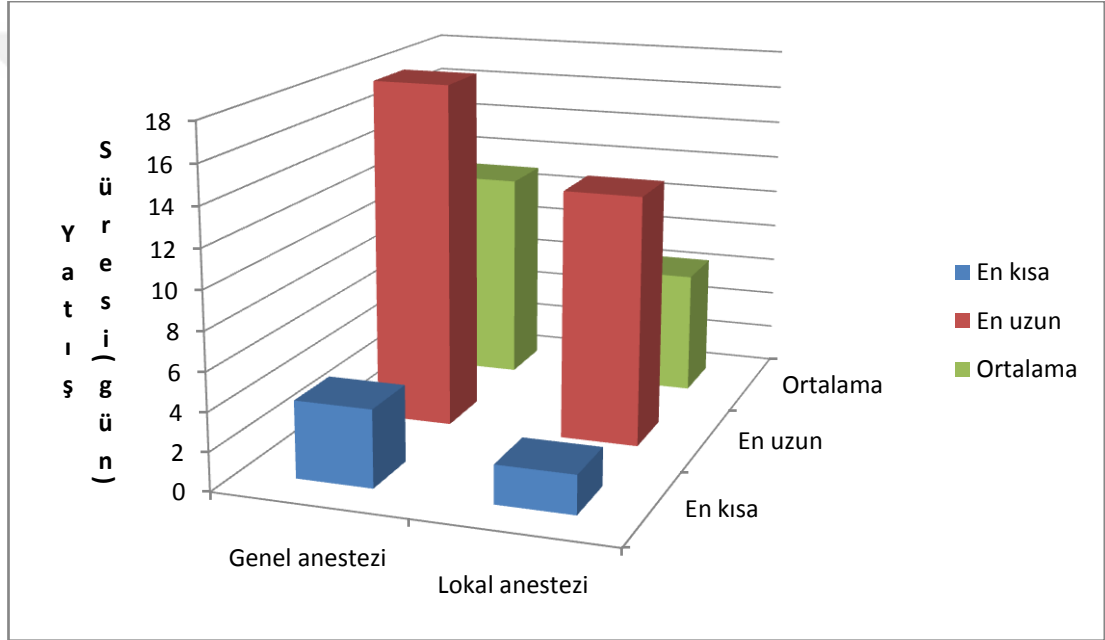
4. Grupların Hastanede Yatış Süreleri Bakımından Karşılaştırılması

Çalışmada genel anestezi alan 30 hastanın ortalama yatış süresi $11,03 \pm 3,65$ sd. Gün bulunmuş olup en kısa yatış süresi 4 gün, en uzun yatış süresi 18 gün olarak tesbit edilmiştir. Lokal anestezi alan 30 hastanın ortalama yatış süresi $6,4 \pm 2,59$ sd. Gün, en kısa yatış süresi 2, en uzun yatış süresi 13 gün olarak görülmüştür. İki grup karşılaştırıldığında lokal anesteziyle ameliyat edilen hastaların yatış süreleri istatistiksel olarak anlamlı şekilde düşük bulunmuştur. ($p < 0,05$) (Tablo VIII ve şekil 8)

Tablo VIII: Grupların Yatış Süreleri Bakımından Karşılaştırılması

Anestezi	Ortalama Yatış	En Kısa Yatış	En Uzun Yatış
Genel	11,03±3,65 sd.	4	18
Lokal	6,4±2,59 sd.	2	13

Şekil 8: Grupların Yatış Süreleri Bakımından Karşılaştırılması



5. Grupların Ameliyat Maliyetleri Bakımından Karşılaştırılması

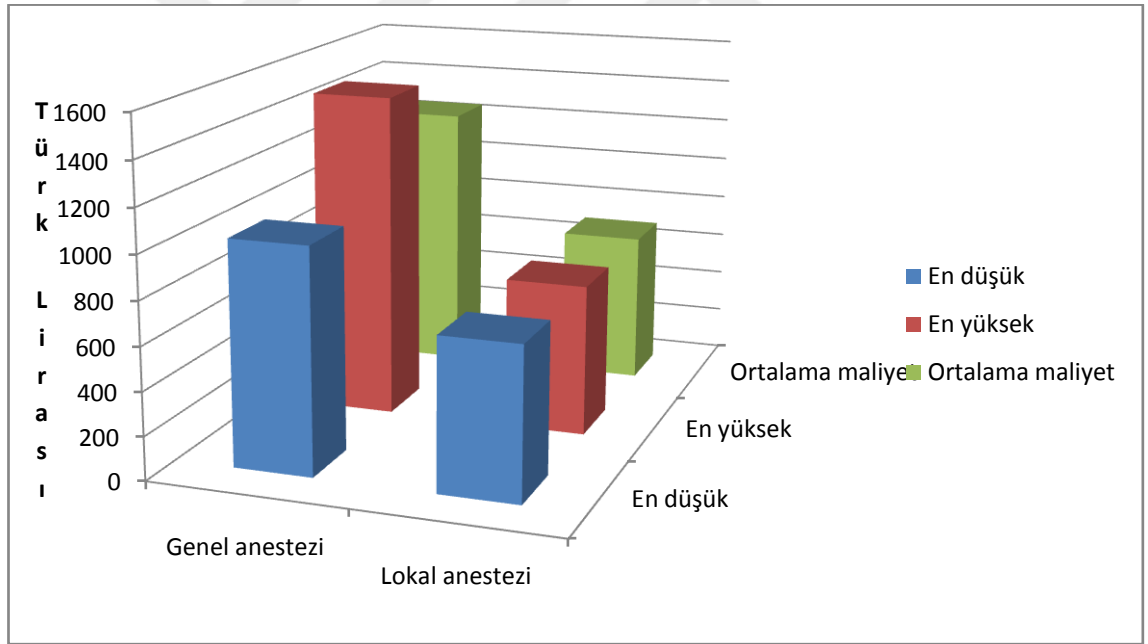
Çalışmada genel anestezi alan 30 hastanın ortalama ameliyat maliyeti 1253 TL±175,1 TL sd. Bulunmuş olup en düşük maliyet 1028 TL, en yüksek maliyet 1497 TL olarak tesbit edilmiştir. Lokal anestezi alan 30 hastanın ortalama ameliyat maliyeti 699,6 TL±7,9 TL sd. , en düşük maliyet 697 TL, en yüksek maliyet 728 TL olarak görülmüştür. Genel anestezi grubunda maliyetin daha yüksek çıkmasının sebebi her hastaya santral venöz kateter takılması, intraarteriyel tansiyon takibi için arter açılması, entübasyon yapılması ve kullanılan medikal ilaçlardan kaynaklanmaktadır. Lokal anestezi grubunda ise sadece skalp insizyonu sırasında jetokain kullanılmıştır. İki grup karşılaştırıldığında lokal anesteziyle ameliyat edilen

hastaların ameliyat maliyetleri istatistiksel olarak anlamlı şekilde düşük bulunmuştur.($p<0,05$) (Tablo IX ve şekil 9)

Tablo IX: Grupların Maliyet Bakımından Karşılaştırılması

Anestezi	Ortalama	En Düşük	En Yüksek
Genel	1253 TL	1028 TL	1497 TL
Lokal	699,6 TL	697 TL	728 TL

Şekil 9: Grupların Maliyet Bakımından Karşılaştırılması



6. Grupların Ameliyat Süreleri Bakımından Karşılaştırılması

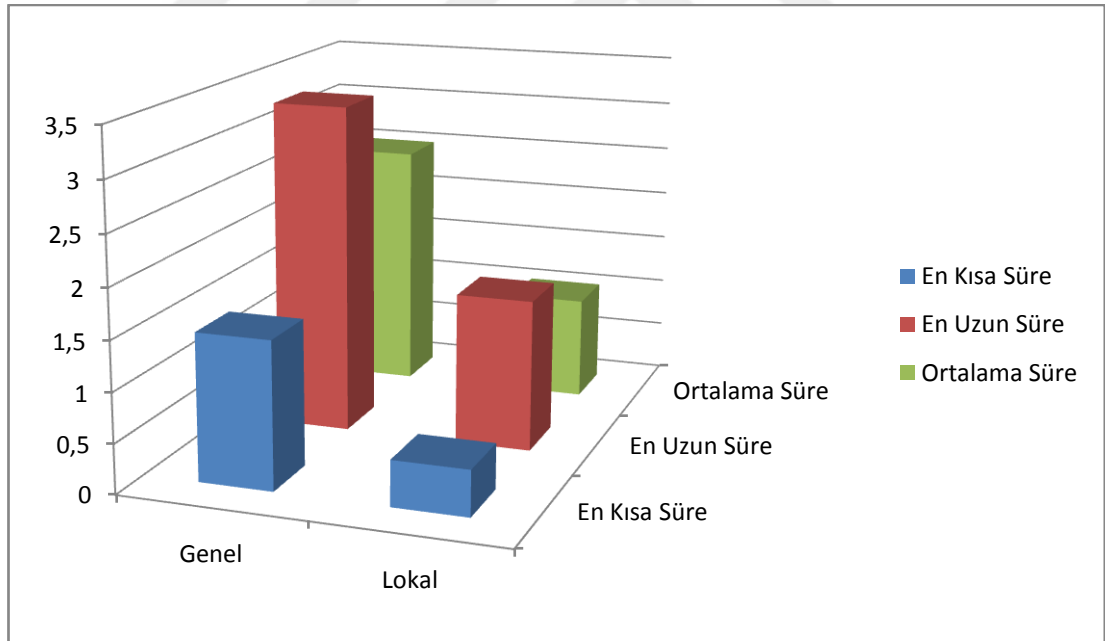
Çalışmada genel anestezi alan 30 hastanın ortalama ameliyat süresi 2,51 saat \pm 0,51 saat sd. Bulunmuş olup en kısa süre 1,48 saat, en uzun süre 3,33 saat olarak tesbit edilmiştir. Lokal anestezi alan 30 hastanın ortalama ameliyat süresi 1,04 saat \pm 0,31 saat sd. , en kısa süre 0,46 saat, en uzun süre 1,53 saat olarak görülmüştür. İki grup

karşılaştırıldığında lokal anesteziyle ameliyat edilen hastaların ameliyat süreleri istatistiksel olarak anlamlı şekilde düşük bulunmuştur.($p < 0,05$)(Tablo X ve şekil10)

Tablo X: Grupların Ameliyat Süreleri Bakımından Karşılaştırılması

Anestezi	Ortalama Süre	En Kısa Süre	En Uzun Süre
Genel	2,51	1,48	3,33
Lokal	1,04	0,46	1,53

Şekil 10: Grupların Ameliyat Süreleri Bakımından Karşılaştırılması



TARTIŞMA

İntrakranial tümör cerrahisinde her zaman amaç hastaya ek nörolojik defisit oluşturmadan maksimum tümör rezeksiyonunu sağlamaktır. Radikal tümör rezeksiyonu hassas kortikal bölgelerde yüksek morbidite riski taşımaktadır. Ayrıca özellikle ek sistemik hastalık varlığında genel anestezisinde cerrahiden bağımsız bir risk faktörü olduğu unutulmamalıdır. Bu risklerden dolayı gelişen teknoloji ile birlikte nöroşirürjiyenler tümöre güvenli yaklaşım ve güvenli rezeksiyon amaçlı farklı yöntemler uygulamıştır. İntraoperatif MR, çerçevesi stereotaktik cerrahi veya navigasyon, küçük kranial açılışlar ile minimal beyin açılması gibi yöntemler kullanılmaktadır. Son yıllarda popülaritesi artan uyanık cerrahi, uygulanma kolaylığı ve ek maliyet oluşturmaması açısından kolay uygulanabilir bir yöntem olarak görülmektedir. Nöroşirürji pratiğinde, eksternal ventrikül drenajı, burr hole ile hematoma boşaltılması, stereotaktik biyopsiler gibi lokal anestezi ile yapılan kranial ameliyatlara sıklıkla uygulanmaktadır. Bu nedenle beyin cerrahları lokal anestezi ile intra kranial girişim yapma deneyimine sahiptir.

Bizde çalışmamızda hassas kortikal bölgelerde yerleşim gösteren kitlelerin rezeksiyonunda geleneksel olarak uygulanan genel anestezi ile son yıllarda giderek artan oranda uygulanan lokal anestezi tekniğini postoperatif nörolojik defisit, ameliyat maliyetleri, hastanede kalış ve ameliyat süreleri bakımından kıyaslayarak hangi tekniğin avantajlı ve dezavantajlı olduğunu göstermeyi hedefledik.

Literatüre bakıldığında lokal anesteziyle uyanık kraniotomi tekniğiyle ilgili birçok çalışma görülmektedir. Ancak bu çalışmalarda uygulanan lokal anestezi tekniklerinin büyük çoğunluğunda cilt insizyonu, kraniotomi ve dura açılması sırasında sedasyon uygulanmış olup tümöre yaklaşıldığında sedasyon kesilip sadece rezeksiyon esnasında hastaların tam uyanık olması sağlanmıştır. Bazı çalışmalarda dura açılması sırasında ağrı olduğundan dolayı dura insizyonu sırasında sedasyon ihtiyacı olduğu bildirilmiştir. Fakat çoğu referans kaynaklarda(.....) sadece bazal dura ve venöz sinüslere yakın bölgelerdeki duranın gerilmesi veya insize edilmesi sırasında ağrı hissedildiği bilinmektedir. Bizim bu çalışmada kullandığımız teknikte sadece skalp insizyonu sırasında cilde lokal anestezi ajanı zerk edilmiş olup, diğer

girişimler sırasında hastalara ne lokal anestezi, ne de sedatif bir ajan uygulanmamıştır ve hastaların tüm girişimler sırasında tam uyanık olması bakımından çarpıcıdır.

Genel anestezi ile ameliyat edilen hastalarda da postoperatif nörolojik defisiti en aza indirmek için son yıllarda gelişen teknolojiden faydalanılmaya çalışılmıştır. Russel ve Kelly suplemanter motor alanda tümör rezeksiyonu için volümetrik stereotaktik tümör rezeksiyonu kullanmıştır (30 32). Motor korteks tayini amacıyla uyanık beyin haritalaması dışında faz reversal, tümör eksizyonu sırasında SEP ve MEP ile nöromonitorizasyon kullanılmaktadır. Her yöntemin farklı avantaj ve dezavantajları vardır. Zentner ve ark., suplementar motor alan nörolojik kötüleşme ile ameliyattan çıkan hastaların ameliyat süresince elektrofizyolojik testlerinin normal seyrettiğini göstermiştir (45). SEP ve MEP ile motor korteksin belirlenmesi önemli bir yardımcı yöntem olmasına karşın konuşma alanında kullanımı mümkün olmamaktadır.

Fonksiyonel alan ve çevresine yönelik tümör cerrahisinde radyolojik tetkiklerde cerrahi planlama açısından çok önemlidir. Fonksiyonel alan lokalizasyonundaki tümörler, bazı olgularda fonksiyonel alanın içinde olabilir veya fonksiyonel alanı itmiş olabilirler. Bu konuda en çok yardımcı olan inceleme fonksiyonel MR ile fonksiyonel korteksin belirlenmesidir (7). Fonksiyonel MR çekiminde işlemin yapıldığı MR cihazının rezolüsyon ve programı ve MR teknisyeninin bu konudaki bilgi ve deneyimi önemlidir. Bazı olgularda özellikle konuşma ile ilgili fonksiyonel MR yeterli veriyi verememektedir. Bu olgularda ameliyat sırasında haritalama daha da önem kazanır. Preoperatif MR tetkiklerinde son yıllarda uygulanmaya başlanan traktografi (DTİ) tümörün sadece korteks insizyonu sırasında değil derin yerleşimli kısımlarının çıkarılması sırasında da nerelerde dikkatli olunması gerektiğini göstermek açısından oldukça yararlı olmuştur.

Tüm bu teknolojik gelişmeler eşliğinde yapılan hassas kortikal bölgelerde yerleşen tümörlerin rezeksiyonunda postoperatif nörolojik defisit gelişme oranı istenilen seviyelere indirgenememiştir. Ayrıca bahsedilen cihazların yüksek maliyeti

nedeniyle her merkezde bulunamayabileceğide bilinmelidir. Uyanık cerrahinin kolay uygulanabilir olması, ek maliyet oluşturmaması ve en önemlisi eş zamanlı gerçek nörolojik muayeneyi mümkün kılması bu tekniği daha öne çıkarmaktadır.

Jaaskelainen, birçok hastanın uyanık cerrahi uygulanma fikrinden korktuğunu ancak yeterli açıklama yapıldığı zaman doktora güven duyduğunu vurgulamıştır (17). Bizim deneyimimizde de hastaların bir kısmı uyanık cerrahi teknikleri ile ameliyat riskinin azaldığı düşüncesi ile kolay adapte olmakta bir kısmı ise o sırada ağrı duyacağı endişesi taşımaktadır. Hastalara lokal anestezi yapılacağı ve ameliyatta ağrı duymayacağı anlatılarak rahatlatılmalıdır. Whitley'in çalışması da birçok hastanın uyanık cerrahiye iyi tolere ettiğini göstermiştir.

Jones ve Smith (18) uyanık kraniotomiler için üç değişik anestezi yöntemini tarif etmiştir. Bu teknikler sadece lokal anestezi, sedasyon, ve uyuma-uyandırma-uyutma teknikleridir. Geniş kraniotomi yapılma gereksinimi olan tümör rezeksiyonunda sadece lokal anestezi uygulanmasının yeterli olmadığı düşünülmüş. Bu olgularda ilk yıllarda propofol ve fentanil ile hastalar önce uyutulmuş haritalama sırasında uyandırılmıştır (9-12,19,20,24,25,34). Ancak bu yöntem ile yapılan ameliyatlarda iki olguda farklı anestezi ekiplerinin deneyimsizlikleri nedeniyle ameliyat sırasında solunum arresti gelişmesi ve ameliyatın genel anesteziyle sürdürülmek zorunda kalınması nöroşirürjiyenleri farklı yöntem arayışlarına yönlendirdi. Midazolam ve fentanil kombinasyonu ile geniş kraniotomi yapılmasına olanak sağlayacak yeterli sedasyonun sağlandığı görüldü. Ancak rezeksiyon sırasında sedatif ilaçların kesilmesinden sonra bazı hastaların nörolojik muayene esnasında tam koopere olamamaları sedasyon tekniğinin dezavantajı olarak sayılabilir.

Brown ve arkadaşlarının 2013'te yaptığı çalışmada kritik bölgelerde yerleşim gösteren gliomların rezeksiyonunda uyanık kraniotominin genel anesteziye göre daha iyi bir alternatif olduğu, çünkü bu yöntemle cerrahların fonksiyonel dokuyu rezeksiyon sırasında tanımlayıp fonksiyonel dokuya zarardan kaçındıkları gösterilmiştir. Bizim çalışmamızda da lokal anesteziyle ameliyat edilen hastalarda postoperatif nörolojik defisit görülme oranı genel anesteziyle ameliyat edilmiş olgulara göre anlamlı olarak düşük bulundu. Sacko ve arkadaşlarının 2011'deki

çalışmasında(48) hassas kortikal bölgede yerleşen tümörlerin rezeksiyonunda postop. nörolojik defisit gelişme oranı uyanık kraniotomi grubunda %3,3 , genel anestezi grubunda %57 olarak bulunmuştur.

Çalışmamızda uyanık kraniotomi ile opere edilen hastalarda postop. konuşma defisiti gelişme oranı sayısal olarak düşük görülmesine rağmen istatistiksel olarak anlamlı fark görülmedi. İstatistiksel olarak anlamlı farklılık saptanmamasının muhtemel sebebi çalışmaya dahil edilen hasta sayısı ile ilgili olabilir. Satoer ve arkadaşları tarafından daha geniş hasta popülasyonu ile yapılan 2012'deki çalışmasında sol hemisferde gliomlu hastaların ameliyat öncesi ve sonrası bilişsel puanlarını karşılaştırmışlardır. Uyanık kraniotomi ve genel anestezi arasında hiçbir ayırım yapmamışlardır. Genel anestezi alan grupta postop. konuşma ve bilişsel işlevlerde önemli düşüş rapor etmişlerdir.

Peruzzi ve arkadaşlarının 2011'de yaptığı retrospektif bir çalışmada(47), tek supratentorial gliom nedeniyle uyanık kraniotomi tekniğiyle opere edilen bir hasta, genel anestezi altında aynı prosedürü geçiren bir hasta ile karşılaştırıldığında hastanede kalış süresi anlamlı derecede daha kısadır. Bizim çalışmamızda lokal anesteziyle ameliyat edilen hastaların ortalama yatış süreleri anlamlı olarak düşük bulundu.

Yine Peruzzi ve arkadaşlarının(47) yukarıdada bahsettiğimiz çalışmasında uyanık kraniotomi grubunun hem ameliyat maliyetinin hemde genel hastane maliyetinin genel anestezi grubuna göre daha düşük olduğu tesbit edilmiştir. Altı yıllık süre içinde cerrahi uygulanan 200 hastayı içeren geniş bir çalışmada, toplam hastanede kalış süresinin dört günden tek bir güne azaltılabileceğini göstermiştir, postoperatif yoğun bakıma başvuran hasta sayısı %80 ile % 10 azaltılabilir ve ortalama ameliyat süresi % 4.25 ile % 3.25 saat arasında azaltılabileceği gösterilmiştir. Bizim çalışmamızda benzer sonuçlar elde edilmiştir. İki grup arasındaki maliyet farklılığının sebebi uyanık kraniotomi grubunda operasyon sırasında sadece lokal anestezi ajan kullanılması ve kritik bölgedeki kitlenin rezeksiyonu sırasında cerrahın eş zamanlı nörolojik muayene yaparak fonksiyonel dokuyu korumasına bağlı ameliyat sonrası yoğun bakım ihtiyacı gelişmemesidir.

Genel anestezi grubunda, hastayı genel anestezi altına almak ve idamesini sağlamak için kullanılan medikal ajanların maliyetleri, fonksiyonel dokuya zarar vermemek ve tümör sınırları içerisinde kalmak için kullanılan nöronavigasyon gibi yüksek maliyetli teknolojik cihazlar, operasyon sırasında hasta genel anestezi altında olduğundan postoperatif nörolojik durumunun tahmin edilememesine bağlı operasyon sonrası yoğun bakımda takip gerekliliği genel anestezi grubunun ameliyat ve hastane maliyetlerini arttıran başlıca sebepler olarak sayılabilir.

İşlekel S. ve arkadaşlarının yayınladığı 801 hastanın dahil edildiği retrospektif bir çalışmada, uyanık kraniyotomi ile opere edilen hastaların postoperatif nörolojik defisitlerde artış oranının minimal düzeyde olduğu ve kalıcı defisit görülme oranının çok düşük olduğu görülmüştür.

Çalışmamızda uyanık kraniyotomi uygulanan 3 hastada, kortikal insizyon veya tümör rezeksiyonu sırasında nöbet görülmüştür. Ek doz antiepileptik ve ek doz antiepileptiğe rağmen nöbeti durmayan 1 hastayada midazolam verilerek nöbet kontrol altına alınıp rezeksiyona devam edilmiştir. Nöbet çoğunlukla kortikal stimülasyon sırasında, uyanık kraniyotomi sırasında gözlenen bir komplikasyondur. İntraoperatif dönemde nöbet sıklığı % 3-10 olarak bildirilmiştir. Serletis, Bernstein, Sinha ve arkadaşları çalışmamıza benzer olan sırasıyla % 9.5 ve % 5 gibi nöbet görülme sıklığını bildirmişlerdir. Sinha ve ark. Nöbet kontrolü için intraoperatif ve ameliyat öncesi anti-epileptik ajanlar ve midazolam kullanmışlardır. Diğer bir komplikasyonda dura açılması, kortikal insizyon veya tümör rezeksiyonu sırasında gelişebilecek bulantı kusmadır. Bizim çalışmamızda hastalarımızın hiçbirinde intraoperatif bulantı ve kusma gelişmemiştir. Bunun nedeni tüm hastalara antiemetik premedikasyon uygulanmasıdır. Literatüre bakıldığında bulantı ve kusma sıklığının bazı çalışmalarda % 70 kadar yüksek olduğu rapor edilmiştir.

Yukarıda bahsettiğimiz çalışmaların çoğu uyanık kraniyotominin genellikle iyi tolere edilen prosedür olduğu sonucuna varmıştır. Bu bulgular bizim deneyimimiz ile uyumludur. Eğitimli uzmanlar tarafından yürütüldüğünde, hassas kortikal bölgelerde yerleşen tümörler için uyanık kraniyotomi genellikle güvenli bir işlemdir. Birçok potansiyel avantajları vardır, örneğin anlamlı derecede daha düşük postop.

nörolojik defisit oranları, hastanede kalış süresinin azalması ve daha az yoğun bakım ihtiyacı, daha düşük hastane maliyetleri ve güvenli maksimum tümör rezeksiyonu en belirgin avantajlarıdır. Gelecekteki çalışmalar bizim çalışmamızdaki verileri teyit ederse, nöroonkolojide uyanık kraniyotomilerin rolü yeniden gözden geçirilmeli ve genişletilmelidir.



SONUÇ

Çalışmamızda fonksiyonel bölgelere komşu veya fonksiyonel bölgeler üzerinde yerleşim gösteren kitlelerin rezeksiyonunda lokal anestezi eşliğinde tam uyanık kraniotomi tekniğinin postoperatif nörolojik defisit, ameliyat maliyeti, ameliyat süresi, hastanede kalış süresi ve anestezi risklerini, genel anesteziyle ameliyat edilen olgularla kıyaslayarak avantaj ve dezavantajlarını araştırdık.

Çalışmamızda lokal anesteziyle ameliyat edilen hastaların ameliyat süre ve maliyetlerinin, hastanede kalış süreleri ve postoperatif nörolojik defisit oranlarının, genel anesteziyle ameliyat edilen hastalara göre daha düşük olduğunu saptadık.

Sonuç olarak bu çalışmada elde edilen veriler hassas kortikal bölgelerde yerleşen tümörlerin rezeksiyonunda lokal anesteziyle tam uyanık kraniotomi tekniğinin, genel anesteziye göre daha avantajlı olduğunun bir kanıtı olarak sayılabilir.

Gelecekteki araştırmalar için önerimiz daha büyük bir veri kümesi kullanmaktır. Örneklem büyüklüğü daha büyükse, analiz için daha iyi istatistik yöntemlerine izin verilir. Bu konuda daha çok araştırma yapılması hassas kortikal bölgelerde yerleşmiş tümör hastalarının yaşam kalitesinin iyileştirilmesi açısından önemlidir.

KAYNAKLAR

1. Akagami R, Napolitano M, Sekhar LN: Patient evaluated outcome after surgery for basal meningiomas. *Neurosurgery* 50:941-949, 2002
2. Ammirati M, Vick N, Liao YL, Ciric I, Mikhael M: Effect of the extent of surgical resection on survival and quality of life in patients with supratentorial glioblastomas and anaplastic astrocytomas. *Neurosurgery* 21:201-206, 1987
3. Ard JL Jr, Bekker AY, Doyle WK: Dexmedetomidine in awake craniotomy: A technical note. *Surg Neurol* 63(2):114-116, 2005
4. Bekar A, Korfali E, Calisir B, Tolunay S: Minimally invasive craniotomy using the Steiner-Lindquist stereotaxic guide. *Minim Invas Neurosurg* 44(1):13-16, 2001
5. Bernstein M: Outpatient craniotomy for brain tumor: A pilot feasibility study in 46 patients. *Can J Neurol Sci* 28:120-124, 2001
6. Black PMcL, Alexander E, Martin C, Moriarty T, Nabavi A, Wong TZ, Schwartz RB, Jolesz F: Craniotomy for tumor treatment in an intraoperative magnetic resonance imaging unit. *Neurosurgery* 45:423-433, 1999
7. Blanshard HJ, Chung F, Manninen PH, Taylor MD, Bernstein M: Awake craniotomy for removal of intracranial tumor: Considerations for early discharge. *Anesth Analg* 92(1):89-94, 2001
8. Brannen JH, Badie B, Moritz CH, Quigley M, Meyerand ME, Haughton VM: Reliability of functional MR imaging with word-generation tasks for mapping Broca's area. *AJNR Am J Neuroradiol* 22(9):1711-1718, 2001
9. Cohen-Gadol AA, Britton JW, Collignon FP, Bates LM, Cascino GD, Meyer FB: Nonlesional central lobule seizures: Use of awake cortical mapping and subdural grid monitoring for resection of seizure focus. *J Neurosurg* 98(6):1255-1262, 2003

10. Costello TG, Cormack JR, Mather LE, LaFerlita B, Murphy MA, Harris K: Plasma levobupivacaine concentrations following scalp block in patients undergoing awake craniotomy. *Br J Anaesth* 94(6):848-851, 2005
11. Costello TG, Cormack JR: Anaesthesia for awake craniotomy: A modern approach. *J Clin Neurosci* 11(1):19, 2004
12. Danks RA, Rogers M, Aglio LS, Gugino LD, Black PMcL: Patient tolerance of craniotomy performed with the patient under local anesthesia and monitored conscious sedation. *Neurosurgery* 42: 28–36, 1998
13. Duff au H: Acute functional reorganisation of the human motor cortex during resection of central lesions: A study using intraoperative brain mapping. *J Neurol Neurosurg Psychiatr* 70:506-513, 2001
14. Fontaine D, Capelle L, Duff au H: Somatotopy of the supplementary motor area: Evidence from correlation of the extent of surgical resection with the clinical patterns of deficit. *Neurosurgery* 50:297-305,2002
15. Haglund MM, Berger MS, Shamseldin M, Lettich E, Ojemann GA: Cortical localization of temporal lobe language sites in patients with gliomas. *Neurosurgery* 34(4):567-576, 1994
16. Herholz K, Reulen HJ, von Stockhausen HM, Thiel A, Ilmberger J, Kessler J, Eisner W, Yousry TA, Heiss WD: Preoperative activation and intraoperative stimulation of language-related areas in patients with glioma. *Neurosurgery* 41:1253-1262, 1997
17. Hunck K, Van de Wiele B, Fried I, Rubinstein E: The asleepawake- asleep anesthetic technique for intraoperative language mapping. *Neurosurgery* 42: 1312-1317, 1998

18. Jaaskelainen J, Randell T: Awake craniotomy in glioma surgery. *Acta Neurochir* 88 Suppl:31-35, 2003
19. Jones H, Smith M: Awake craniotomy. *Continuing Education in Anaesthesia, Critical Care & Pain* 4(6):189-192,2004
20. Keifer JC, Dentchev D, Little K, Warner DS, Friedman AH, Borel CO: A retrospective analysis of a remifentanyl/propofol general anesthetic for craniotomy before awake functional brain mapping. *Anesth Analg* 101(2):502-508, 2005
21. Lang FF, Olanen NE, DeMonte F, Gokaslan ZL, Holland EC, Kalhorn C, Sawaya R: Surgical resection of intrinsic insular tumors: complication avoidance. *J Neurosurg* 95(4):638-650, 2001
22. Larkin M: Neurosurgeons wake up to awake-brain surgery. *Lancet* 353:1772, 1999
23. Lucas TH, McKhann GM, Ojemann GA: Functional separation of languages in the bilingual brain: A comparison of electrical stimulation language mapping in 25 bilingual patients and 117 monolingual control patients. *J Neurosurg* 101(3):449-457, 2004
24. Mack PF, Perrine K, Kobylarz E, Schwartz TH, Lien CA: Dexmedetomidine and neurocognitive testing in awake craniotomy. *J Neurosurg Anesthesiol* 16(1):20-25, 2004
25. Manninen PH, Tan TK: Postoperative nausea and vomiting after craniotomy for tumor surgery: A comparison between awake craniotomy and general anesthesia. *J Clin Anesth* 14(4):279-283, 2002
26. McDougall RJ, Rosenfeld JV, Wrennall JA, Harvey AS: Awake craniotomy in an adolescent. *Anaesth Intensive Care*. 29(4):423-425, 2001

27. Meyer FB, Bates LM, Goerss SJ, Friedman JA, Windschitl WL, Duff y JR, Perkins WJ, O'neill BP: Awake craniotomy for aggressive resection of primary gliomas located in eloquent brain. *Mayo Clin Proc* 76:677-687, 2001
28. Ojemann GA, Schoenfield-McNeill J: Activity of neurons in human temporal cortex during identification and memory for names and words. *J Neurosci* 19(13):5674-5682, 1999
29. Ojemann JG, Miller JW, Silbergeld DL: Preserved function in brain invaded by tumor. *Neurosurgery* 39: 253-259, 1996
30. Peraud A, Meschede M, Eisner W, Ilmberger J, Reulen HJ: Surgical resection of grade II astrocytomas in the superior frontal gyrus. *Neurosurgery* 50:966-977, 2002
31. Quinones-Hinojosa A, Ojemann SG, Sanai N, Dillon WP, Berger MS: Preoperative correlation of intraoperative cortical mapping with magnetic resonance imaging landmarks to predict localization of the Broca area. *J Neurosurg* 99(2): 311-318, 2003
32. Russell SM, Kelly PJ: Incidence and clinical evolution of postoperative deficits after volumetric stereotactic resection of glial neoplasms involving the supplementary motor area. *Neurosurgery* 52:506-516, 2003
33. Sahjpal RL: Awake craniotomy: Controversies, indications and techniques in the surgical treatment of temporal lobe epilepsy. *Can J Neurol Sci* 27 Suppl 1:55-63, 2000
34. Sarang A, Dinsmore J: Anaesthesia for awake craniotomy evolution of technique that facilitates awake neurological testing. *Brit J Anaest* 90(2):161-165, 2003
35. Shinoura N, Yamada R, Kodama T, Suzuki Y, Takahashi M, Yagi K: Preoperative fMRI, tractography and continuous task during awake surgery for

maintenance of motor function following surgical resection of metastatic tumor spread to the primary motor area. *Minim Invasive Neurosurg* 48(2):85- 90, 2005

36. Signorelli F, Guyotat J, Isnard J, Schneider F, Mohammedi R, Bret P: The value of cortical stimulation applied to the surgery of malignant gliomas in language areas. *Neurol Sci* 22(1):3-10, 2001

37. Tan TC, Black P: Image-guided craniotomy for cerebral metastases: Techniques and outcomes. *Neurosurgery* 53: 82-90, 2003

38. Taylor MD, Bernstein M: Awake craniotomy with brain mapping as the routine surgical approach to treating patients with supratentorial intraaxial tumors: A prospective trial of 200 cases. *J Neurosurg* 90(1):35-41, 1999

39. Tobler WD, Stanley M: Stereotactic resection of brain metastases in eloquent brain. *Stereotact Funct Neurosurg* 63:38-44 1994

40. Walsh AR, Schmidt RH, Marsh HT: Cortical mapping and local anaesthetic resection as an aid to surgery of low and intermediate grade gliomas. *Br J Neurosurg* 6:119-124,1992

41. Whittle IR, Borthwick S, Haq N: Brain dysfunction following 'awake' craniotomy, brain mapping and resection of glioma. *Br J Neurosurg* 17(2):130-137, 2003

42. Whittle IR, Midgley S, Georges H, Pringle AM, Taylor R: Patient perceptions of "awake" brain tumour surgery. *Acta Neurochir (Wien)* 147(3):275-277, 2005

43. Whittle IR: Surgery for gliomas. *Curr Opin Neurol* 15(6):663- 669, 2002

44. Yetkin FZ, Mueller WM, Morris GL, McAuliff e TL, Ulmer JL, Cox RW, Daniels DL, Haughton VM: Functional MR activation correlated with intraoperative cortical mapping. *Am J Neuroradiol* 18(7):1311-1315, 1997
45. Zentner J, Hufnagel A, Pechstein U, Wolf HK, Schramm J: Functional results after resective procedures involving the supplementary motor area. *J Neurosurg* 85:542-549, 1996
46. Gupta, D.K., Chandra, P.S., Ojha, B.K., Sharma, B.S., Mahapatra, A.K., & Mehta, V.S. (2007). Awake craniotomy versus surgery under general anesthesia for resection of intrinsic lesions of eloquent cortex – A prospective randomised study. *Clinical Neurology and Neurosurgery*, 109, 335-343.
47. Peruzzi, P., Bergese, S. D., Vilorio, A., Puente, E. G., Abdel-Rasoul, M., & Chiocca, E. A. (2011). A retrospective cohort-matched comparison of conscious sedation versus general anesthesia for supratentorial glioma resection: Clinical article. *Journal of neurosurgery*, 114, 633-639.
48. Sacko, O., Lauwers-Cances, V., Brauge, D., Sesay, M., Brenner, A., & Roux, F. E. (2011). Awake craniotomy vs surgery under general anesthesia for resection of supratentorial lesions. *Neurosurgery*, 68, 1192-1199.
49. Satoer, D., Visch-Brink, E., Smits, M., Kloet, A., Looman, C., Dirven, C., & Vincent, A. (2014). Long-term evaluation of cognition after glioma surgery in eloquent areas. *Journal of Neuro- Oncology*, 116, 153-160.
50. Satoer, D., Vork, J., Visch-Brink, E., Smits, M., Dirven, C., & Vincent, A. (2012). Cognitive functioning early after surgery of gliomas in eloquent areas. *Journal of Neurosurgery*, 117, 831-838.
51. Danks RA, Rogers M, Aglio LS, Gugino LD, Black PM. Patient tolerance of craniotomy performed with the patient under local anesthesia and monitored conscious sedation. *Neurosurgery* 1998;42:28-34.

52. Whittle IR, Midgley S, Georges H, Pringle AM, Taylor R. Patient perceptions of “awake” brain tumour surgery. *Acta Neurochir (Wien)* 2005;147:275-7.
53. Piccioni F, Fanzio M. Management of anesthesia in awake craniotomy. *Minerva Anesthesiol* 2008;74:393-408.
54. Serletis D, Bernstein M. Prospective study of awake craniotomy used routinely and nonselectively for supratentorial tumors. *J Neurosurg* 2007;107:1-6.
55. Manninen PH, Balki M, Lukitto K, Bernstein M. Patient satisfaction with awake craniotomy for tumor surgery: A comparison of remifentanyl and fentanyl in conjunction with propofol. *Anesth Analg* 2006;102:237-42.
56. Khalifah N, Herrick I, Megyesi J, Parrent A, Steven D, Craen R. Patient satisfaction following awake craniotomy. *Saudi J Anaesth* 2008;2:52-6.
57. Blanshard HJ, Chung F, Manninen PH, Taylor MD, Bernstein M. Awake craniotomy for removal of intracranial tumor: Considerations for early discharge. *Anesth Analg* 2001;92:89-94.
58. Sato K, Kato M. Intraoperative neurological monitoring in awake craniotomy. *J Anesth* 2008;22:493-7.
59. Herrick IA, Craen RA, Gelb AW, Miller LA, Kubu CS, Girvin JP, *et al.* Propofol sedation during awake craniotomy for seizures: Patient-controlled administration versus neurolept analgesia. *Anesth Analg* 1997;84:1285-91.
60. Pemberton PL, Dinsmore J. Bispectral index monitoring during awake craniotomy surgery. *Anaesthesia* 2002;57:1244-5.

61. Conte V, Baratta P, Tomaselli P, et al. Awake neurosurgery: an update. *Minerva Anesthesiol.* 2008;74:289-92.
62. Piccioni F, Fanzio M. Management of anaesthesia in awakecraniotomy. *Minerva Anesthesiol.* 2008;74:393-408.
63. Amorim RL, Almeida AN, Aguiar PH, et al. Cortical stimulation of language fields under local anesthesia: optimizing removal of brain lesions adjacent to speech areas. *Arq Neuropsiquiatr.* 2008;66:534-8.
64. Nguyen A, Girard F, Boudreault D, et al. Scalp nerve blocks decrease the severity of pain after craniotomy. *Anesth Analg.* 2001;93:1272-6.
65. Bulsara KR, Johnson J, Villavicencio AT. Improvements in brain tumour surgery: the modern history of awake craniotomies. *Neurosurg Focus* 2005; 18:e5.
66. Tonn JC. Awake craniotomy for monitoring of language function: benefits and limits. *Acta Neurochir (Wien)* 2007;149:1197–1198