

18102

T.C.  
İSTANBUL ÜNİVERSİTESİ  
SAĞLIK BİLİMLERİ ENSTİTÜSÜ  
CERRAHİ ANABİLİM DALI

İSTANBUL VE YÖRESİNDEKİ KÜLTÜR  
IRKI SIĞIRLARDA AYAK HASTALIKLARININ  
ETİYOLOJİ, PATOGENEZİS VE SAĞALTIMLARI  
ÜZERİNE KARŞILAŞTIRMALI ARAŞTIRMALAR

DANIŞMAN  
Prof.Dr.Rauf YÜCEL

T. C.  
Yükseköğretim Kurulu  
Dokümantasyon Merkezi

(DOKTORA TEZİ)

Araş.Gör.Serhat ÖZSOY

İstanbul - 1990

## İ Ç İ N D E K İ L E R

	<u>Sayfa</u>
GİRİŞ.....	1
LİTERATÜR BİLGİSİ.....	3
MATERYAL VE METOD.....	37
BULGULAR.....	40
TARTIŞMA.....	48
ÖZET.....	55
SUMMARY.....	56
LİTERATÜR.....	57
TEŞEKKÜR.....	65
RESİMLER.....	66

## G İ R İ Ő

Dünya nüfusunun Őehirlerde yoęunlaŐmadığı ve bilinçli (dengeli) bir beslenmenin önemli olmadığı yıllarda, sığır yetiŐtiricilięinde bir hayvandan yüksek düzeyde verim elde etmek, çok büyük önem taŐımıyordu. Köylerdeki nüfusun hemen hepsi, yetiŐtirdikleri hayvanların ürünlerini kendileri tüketiyor ya da Őehirlerde yaŐayan insanlara satıyorlardı.

Hayvan ürünlerine olan istek fazla olmadığından, o dönemlerde yetiŐtirilen hayvanların verimleri ihtiyacı karşılayacak düzeydeydi. Buna baęlı olarak yapılan yetiŐtiricilik de genellikle mer'aya dayanmaktaydı.

Dünya nüfusunun artması ve Őehirlerde yoęunlaŐması ile birlikte, buralarda yaŐayan insanlar, hayvancılık aęısından tüketici duruma geętiler. Bilim ve teknolojiadaki geliŐmelere paralel olarak da dengeli beslenmenin gereklilięi ve bu konudaki en büyük payın, hayvansal ürünlere düŐtüęü ortaya çıktı. Bu ihtiyaç karşısında mevcut hayvanların verimlerinin arttırılması gerekiydi. Bu amaçla, verimleri yüksek ırklar seleksiyona tabi tutuldu ve uzun süren çalıŐmalardan sonra yüksek verimli ırklar geliŐtirildi. Ancak iŐ bununla da bitmiyordu. Bu hayvanlardan iyi ve saęlıklı ürünler elde etmek için, hayvancılık iŐletmelerinin modernizasyonu ve yüksek verim elde edilecek hayvanların dengeli beslenmesi gerekiydi. Bu uğraŐlar ve geliŐmeler sonunda, sığır yetiŐtiricilięi farklı bir görünüm kazandı. Birçok iŐletmede hayvanlar yılın büyük bir bölümünü ve hatta bütün yılı ahırda geçirmeye ve mer'aya çıkarılmamaya baŐlandı. Beklenen yüksek

verimi karşılamak için, hayvanlar daha yoğun olarak beslenmeye tabi tutuldu. Bütün bu değişimler, daha önce sığır yetiştiriciliğinde fazla önemli olmayan birçok sorunu da beraberinde getirdi. Yüksek verim amacıyla saf-laştırılan hayvanlar, yemleme ve barındırma şartlarındaki değişimlerle bir-likte hastalıklara karşı oldukça dirençsiz hale geldiler.

Bu gelişmelerden sonra sığırlarda en büyük problemlerden biri olarak ayak hastalıkları ortaya çıktı.

Ülkemizdeki sığır yetiştiriciliği de son yıllarda yukarıdaki görü-nüme yakın bir gelişme gösterdi. Ötedenberi verimleri düşük ırklar yetiști-rilir ve bunlarla hayvansal ürünlere olan istek karşılanmaya çalışılırdı. Daha sonra devletin teşvikiyle yüksek verimli kültür ırkları getirildi ve ülkenin çeşitli bölgelerine dağıtıldı. Oysa yetiştiriciler henüz kültür ırkı sığırcılığı konusunu gereği gibi bilmiyorlardı. Bu sığırlar yerli ırklarla melezlenerek bölge şartlarına dayanıklı yüksek verimli hayvanlar yetiştiril-meye çalışıldı.

Bu gelişmelerle birlikte sığırcılık işletmelerinde de eskiye göre büyük değişimler oldu. Mer'a ve yeşil alanların azalması ile birlikte, özel-likle büyük şehirler ve çevresinde yetiştirilen hayvanlar yılın büyük bir bölümünü ve hatta bütün yılı ahırda geçirmeye başladılar. Böylece daha önce yerli ırklarda hemen hiç görülmeyen sorunlar ortaya çıktı.

Günümüz sığırcılık işletmelerinde, ayak problemlerinin genital organlar ve meme hastalıklarından sonra üçüncü sırayı aldığı ve hatta bazen ilk sırada yer aldığı gözlenmektedir.

Bu çalışma; İstanbul ve çevresindeki sığır işletmelerinde, ayak problemlerinin yaygın olarak bulunuşu nedeniyle, kültür ırkı sığırlarda karşılaşılan ayak hastalıklarının etiyoloji, patogenezis ve sağaltımları konusunda ayrıntılı bir değerlendirme yapma amacıyla yürütülmüştür.

## LİTERATÜR BİLGİSİ

### A. AYAĞIN ANATOMİSİ

#### 1- Ayağın kemikleri:

Ön ve arka bacaklarda topuk ekleminin distalinde kalan bölgeye ayak adı verilir. Sığırlarda, ayağı oluşturan birbirinden tamamen ayrılmış iki parmak vardır. her parmağı üç kemik oluşturur. Bunlar proximalden distale doğru şöyle sıralanır; I.phalanx, II.phalanx, III.phalanx. Her parmağın proximalinde, topuk ekleminin gerisinde ikişer adet susam kemiği (ossa sesamoidea phalangis proximalis), distalinde ayak ekleminin gerisinde ise birer adet susam kemiği (ossa sesamoidea phalangis distalis-ossa naviculare) bulunur. Os naviculare ile M.flex.dig.prof. tendosu arasında bursa podotrochlearis bulunur. Ayrıca topuk ekleminin arka yüzünde II. ve V. parmağın uzantısı rudimenter parmak (mahmuz) bulunur(19,24,52,71).

#### 2- Tırnak:

Sığırlarda tırnak, içten dışa doğru III.phalanx, onu saran corium unguis ve hepsini bir ayakkabı gibi içine alan capsula unguis'den oluşmuştur(5,19,24).

Tırnağın canlı dokusunu, III.phalanx'ın üzerini saran corium (pododerma) oluşturur. Bu doku histolojik olarak üç bölümden meydana gel-

miştir. a) stratum periostale, b) stratum vasculosum ve c) stratum papillare ve lamellatum.

Corium tabakası deri corium'unun tırnak üzerindeki devamıdır. Bu tabaka III.phalanx'ın üzerinde bulunduğu yere göre şöyle isimlendirilir: Deri corium'unun tırnak corium'una geçiş yeri corium limitans, buradan başlayarak 2-3 cm devam eden kısım corium coronarium, III.phalanx'ın tabanını örten kısım corium soleare, corium coronarium ile corium soleare arasındaki kısım corium parietale, yumuşak ökçelerin boynuzsu tabakası ile örtülen kısım ise corium pulvinale'dir(5,11,19,52,56,71).

Tırnağın boynuzsu kısmı (capsula unguiae), epiderminin stratum corneum'unun yüksek derecede keratinizasyonu ile oluşmuştur. Bu dokusu bölümlere ayrılır; Dış yüzü saran ve tırnaklar arası bölgeye kadar uzanan kısım, paries unguiae'dir. Bunun, margo solearis ve margo coronarium olmak üzere iki kenarı vardır. Paries unguiae'nin margo solearis'i beyaz çizgi (linea alba) ile solea unguiae'ya bağlanmıştır. Capsula unguiae'nin tırnağın tabanını örten kısmı solea unguiae'dir. Kapsula, tırnağın arka tarafında fazla miktarda yağ dokusu ve esnek ipliklerden oluşan bir bağ dokuyu sararak, yumuşak ökçeleri oluşturur. Capsula unguiae, iç yüzünde bulunan lamellalar ile corium unguiae'ye bağlanır(11,19,24,52,71).

### 3- Ayağın kasları:

Sığır ayağında iki adet extensor, iki adet de flexor kas bulunur. Ön ayakların extensor kasları:

M.extensor digitalis communis: Epicondylus lateralis humeriden çıkar ve birbirleri ile az çok kaynaşmış biri medial öteki lateral olmak üzere iki venterden oluşmuştur. Medialdeki venterin kirişi sadece III.parmaga, lateraldekininki ise III. ve IV.parmaklara gider. Bu kas N.radialis tarafından innerve edilir.

M.ekstensor digitalis lateralis: Art.cubiti'nin lig.collaterale laterale'si ve radius'un lateral ligament tümsekçiğinden çıkar ve lateral parma-

ğın II.phalanx'ına yapışır. N.radialis tarafından innerve edilir.

#### Ön ayakların flexor kasları:

M.flexor digitalis superficialis: Epicondylus medialis humeriden çıkar, venteri ikiye ayrılmış durumdadır. Her iki parmağın II.phalanx'ının palmar yüzünün proximaline yapışır. N.ulnaris tarafından innerve edilir.

M.flexor digitalis profundus: Bu kasın, caput humerale, caput ulnare ve caput radiale olmak üzere üç başı vardır. III.phalanx'ın solear yüzünde, tuberculum flexorium'a yapışır. N.medianus ve N.ulnaris tarafından innerve edilir.

#### Arka ayakların extensor kasları:

M.extensor digitalis pedis longus: Fossa extensoria ossis femoris'den çıkar ve birbirleri ile az çok kaynaşmış iki gövdesi vardır. Bunlardan derin olanın tendosu, III.parmağın II.phalanx'ına, daha yüzeysel olanı ise metatarsus'un distalinde ikiye ayrılarak III. ve IV.parmağın III.phalanx'ına gider. Bu kas N.fibularis tarafından innerve edilir.

M.extensor digitalis pedis lateralis: Fibulanın proximali ve Art. femoro tibialis'in dış kollateral bağından çıkar ve IV.parmağın II.phalanx'ına yapışır. Bu kas da N.fibularis tarafından innerve edilir.

#### Arka ayakların flexor kasları:

M.flexor digitalis superficialis: Femurun fossa supracondylaris'inden çıkar ve her iki parmağın II.phalanx'ına yapışır. Bu kas N.tibialis tarafından innerve edilir.

M.flexor digitalis profundus: M.tibialis caudalis, M.flex.hal.longus ve M.flex.dig.longus'un kirişleri birbiriyle kaynaşarak bu kası meydana getirirler. M.flex.dig.profundus her iki parmağın III.phalanx'ının tuberculum flexoriasına yapışır ve N.tibialis tarafından innerve edilir(11,52).

#### 4- Ayağın damarları:

Sığırların ön ayakları dorsal yüzde A.mediana'nın, volar yüzde A.ulnarisin, arka ayakları dorsal yüzde A.tibialis, plantar yüzde ise A.tibialis posterior'un son kolları tarafından beslenir. Ayrıca arka ayaklarda A.sefana'da bunlara katılır. Ön ayakların kirli kanı V.radialis, V.mediana ve V.cephalica humeri, arka ayakları V.femoralis, V.sephana parva (V.sefana lateralis) tarafından toplanır(5,11,52,72).

#### 5- Ayağın sinirleri:

Ayağın sinir ağını, N.digitalis propria axialis (abaxialis) dorsalis III ve IV ile, bunların rami communicantes'leri oluşturur(52,72).

### B. NORMAL SIĞIR TIRNAĞININ ÖZELLİKLERİ

Normal sığır tırnağının özellikleri aşağıdaki gibidir.

1- Tırnak, büyüklük ve şekil bakımından sığırın cüssesi ile orantılıdır. Alman Friesian ırkı ineklerde tırnağın dorsal duvarının uzunluğu ortalama 7-7.5 cm'dir. İlk doğumdan sonra bu mesafe 7.3 cm kadardır(2).

2- Tırnağın dorsal duvarının yer ile yaptığı açı ön ayaklarda 50-55°, arka ayaklarda 45-50° dir.

3- Tırnağın dorsal duvar uzunluğunun ökçeye oranı ön ayaklarda 2/1, arka ayaklarda 2/0.7-0.8'dir.

4- Ökçeler aynı seviyede bulunur ve ökçelerden geçen düzlem, metatarsus ya da metakarpusun ortasından indirilen çizgi ile dik açı oluşturur.

5- Tırnağın tabanı medio-posterior yönde hafif iç bükeydir ve dış kenarı iç kenarından ortalama 2-3 mm daha yüksektir. Böylece taban,



dıştan içe eğimli bir hal alır.

6- Her iki tırnak aynı düzeydedir.

7- Eklenti parmakların (mahmuz) uzunluğu kendi çapları kadardır.

8- Arka ayaklarda lateral, ön ayaklarda medial tırnak biraz daha uzundur.

9- Beyaz çizgi ile margo solearis arasındaki mesafe 0.5 cm kadardır(23,24,25,58,72).

Tırnağın uzaması ayda 3-10 mm kadardır(5,72). Gelişmesini tamamlamış sığırlarda arka ayak tırnakları daha hızlı uzamasına karşın, gençlerde ön ve arka ayak tırnakları eşit miktarlarda uzar. Fazla süt verimi, tırnak uzamasını yavaşlatır. Yine gebelik süresinin ikinci 1/3'ünde tırnağın uzaması yavaşlar. Ayrıca hatalı beslenme, ayak bakımı ve ahır hijyeninin yetersizliği ile, ırk özelliği ve bazı hastalıklar da tırnağın uzamasını etkileyen faktörlerdendir(72).

Tırnağın kimyasal yapısında % 51.5 oranında karbon bulunmaktadır. Karbonun kısmi yalıtkan özelliği nedeniyle, corium ungulae ısı değişimlerinden korunmaktadır. Tırnağın nem oranı % 15-25 kadardır(20,72).

Tırnak kapsulasının çevre şartlarına karşı dayanıklılık yeteneği, keratinin kimyasal bileşimi ve fiziksel yapısı ile belirlenir. Tırnak duvarının sertliği, ökçe ve tabana göre çok fazladır. Duvarın sert keratini, ökçe ve tabanın yumuşak keratine göre, yüksek oranda kalsiyum, fosfor, bakır ve çinko ile düşük oranlarda su, sodyum, potasyum ve demir içerir. Sertliğin temel belirleyici unsurları fosfor, kalsiyum ve su'dur. Yaşın ilerlemesi ile birlikte kornu tabakasının su içeriği artmakta, ancak gebelik ve laktasyon durumu tırnağın kimyasal bileşiminde önemli bir değişikliğe sebep olmamaktadır. Tırnak hastalıkları ile birlikte tırnağın sertliği azalır. Su içeriği ve magnezyum konsantrasyonu artar. Hastalık durumunda,

lateral tırnaklar medial tırnaklara göre daha fazla kül ve su içerirler ve daha yumuşaktırlar(10,46).

### C. TIRNAĞIN MİHANİKİYETİ

Sığır ayağı tek tırnaklılardaki gibi elastiki organlara sahip değildir. Buna karşın gerek korona üzerindeki yumuşak dokular, gerekse parmaklar arası bölgeler, bol miktarda yağ ve bağ doku ihtiva ederler. Bu yapı tırnağın mihanikiyeti ve ağırlığın taşınması açısından önemlidir.

Hayvanın ayağını yere basması ve vücut ağırlığını tırnağa vermesi ile, tırnağın biçim değişikliğine uğrayarak, ağırlığın tırnağın her tarafına eşit olarak dağılması işlemine "tırnağın mihanikiyeti" adı verilir. Hayvan yere bastığında, yumuşak ökçeler geriye ve yanlara doğru genişleyerek yayılırlar. Bu durumda tırnağın ön kısmının üst tarafı daralır ve alt tarafta küçük bir kısım hareketsiz kalır. Böylece vücut ağırlığı, tırnağın ağırlığı taşıyan dış kenarları ile, yumuşak ökçeler üzerine aktarılmış olur. Bu fizyolojik bir durumdur. Tırnağın mihanikiyetinin ayağın normal fonksiyonunda çok yararı vardır. Tırnak genişledikçe içindeki yumuşak dokular kanla iyi beslenir ve buna bağlı olarak tırnakta düzenli bir uzama gözlenir. Tırnak uzamasına paralel bir doğal aşınma olmazsa ya da periyodik bir yontma işlemi yapılmazsa, aşırı uzayan tırnak, ayağın eksenini değiştirerek ağırlığın tırnaklara eşit olarak dağılımını engeller ve tırnağın mihanikiyeti bozulur. Bu durum, tırnağın yumuşak dokularının zarar görmesine ve ayak hastalıklarının oluşumuna zemin hazırlar(5,23,24,25,28,30,31,72).

### Ç. AYAK HASTALIKLARININ EKONOMİK ÖNEMİ

Ayak hastalıkları, özellikle süt sığırcılığında büyük ekonomik kayıplara neden olmaktadır(8,28,31,64,65).

İngiltere süt sığırcılığı endüstrisinin ayak hastalıkları nedeni ile ekonomik kaybı, 1978 yılında yaklaşık 15 milyon, 1980 yılında 25 milyon sterlin olarak tahmin edilmiştir(8,28).

Tekeli(66), panarisyum nedeni ile bu kaybın % 30 dolayında olduğunu bildirmektedir. Ayak hastalıklarının yol açtığı ekonomik kayıplar aşağıdaki gibi sıralanabilir.

#### 1- Vaktinden önce yetiştirme ve üretimden çıkarmak:

Ayak hastalıklarında tanı ve tedavide meydana gelen gecikmeler, hastalık tablosunun komplike bir hal almasına, takiben de verimde düşmelere neden olur. Ayrıca bir başka hastalık da mevcutsa vakit geçirmeden kesime sevk etmek kaybın azaltılması yönünden yararlı olur(19,28).

#### 2- Üretim kaybı:

Süt ineklerinde akut ağrılı ayak hastalıkları, süt veriminin aniden ve süratle düşmesine neden olur. Ağrılı hastalığının başlamasından sonra ilk 10-12 saat içerisinde hayvan iyi bir gözetim altında tutulacak olursa, her saat % 1'lik bir süt verimi kaybı olduğu gözlenebilir. İki üç gün süren böyle bir hastalık periyodunda, yıllık süt verimi kaybı % 20 civarındadır(28).

Hayvanın duyduğu ağrı ile, özellikle kış aylarında ağırlık kaybı gözlenir. Bu kayıp uzun süren bir hastalık periyodunda 100 kg civarındadır(28).

Ayak hastalıkları, özellikle damızlık boğalarda genel durum bozulması ve ağırlık kaybı ile kendini gösterir. Bunun yanı sıra ejakulat miktarının azalması ve sperma kalitesinin bozulması da gözlenir. Çoğunlukla arka ayaklarda oluşan hastalık, aşım isteksizlik ve aşım yapmama ya yol açar. Bunun sonucunda damızlıktan ayrılma ve kesime sevk edilme mecburiyeti doğarak, kıymetli damızlık materyalin kaybı söz konusudur(28,31).

Orsag(54), ortopedik hastalıklardan dolayı zorunlu kesim oranının sütçü sığırlarda % 48.9, etçi sığırlarda % 49.4 olduğunu bildirmektedir. Oysa Baucbaert bu oranı, % 14 olarak bildirmektedir(4). Bununla bir-

likte Amstutz, Weaver'e dayanarak total bir sütçü sığırdada tahmini verim kaybının 200 dolardan fazla olduğunu bildirmektedir.

#### D. AYAK HASTALIKLARININ İNSİDENSİ

Son yıllarda, ayak hastalıklarının insidensi artmış, süt sığırlarında genital sistem hastalıklarından sonra en ciddi ve en fazla ekonomik kayıplara yol açan bir sorun olarak ortaya çıkmıştır(2, 4, 20, 64, 70, 73).

Yapılan çeşitli araştırmalar sonucu, kültür ırkı sığırlarda ayak hastalıklarının yıllık insidensi, % 1.7 ile % 25 arasında değişen oranlarda tesbit edilmiştir(9, 17, 20, 31, 48, 60, 70, 73).

Bununla birlikte, değişik araştırmacılar tüm ayak lezyonları içerisinde panaritium'un % 11.6-24, beyaz çizgi hastalığının % 4-34.9, taban ülserinin % 5.6-16.7, pododermatitis profunda'nın % 3-8.9, limax'ın % 4-4.2, aseptic laminitis'in % 5, ökçe erezyonunun % 6.8-8, taban absesinin % 5.6-20.4 oranlarında bulunduğunu bildirmektedirler(8, 9, 17, 31, 48, 60, 65, 73).

#### E. AYAK HASTALIKLARININ ETİYOLOJİSİ

Ayak hastalıklarının etiyojisinde çeşitli faktörler rol oynar. Bunlar aşağıdaki gibi sıralanabilirler.

##### 1- Genetik faktörlerin etkisi:

Bazı kalıtsal bozukluklar, doğumla birlikte görülürler. Tendo kontraktürleri, arthrogryposis, syndactyly, polydactyly, keratogenesis imperfecta ve hereditaria bovina bunlara örnek verilebilir(2,5,31,72).

Diğer kalıtsal bozukluklar, genellikle doğumla birlikte gözükmezler, ancak ilerideki yaşamda topallık oluştururlar. Spastik sendrom, vejeta-

tif interdigital dermatitis, tirbüşonvâri tırnak deformitesi bu gruba giren örneklerdir(2,31).

Üçüncü tipteki kalıtsal bozukluklar, doğumla birlikte görülebilir ancak sadece tekrarlanan travmalar ve vücut ağırlığının düzensiz dağılımı nedeni ile, indirekt olarak sonradan topallık oluştururlar. Arka ayağın düz olması, genu varum, aşırı açılanma, ökçe yüksekliğinin çok az olması ve tırnağın uç kısmının aşırı derecede dışarı dönmesi, bu tür bozukluklara örnek gösterilebilir(2,13,72).

Bazı araştırmacılar(8,49,70,72), laminitis'in Jersey ırkı sığırlarda, diğer bazı araştırmacılar(9, 11, 12, 19, 22, 23, 24, 31, 47, 57, 59, 65, 72) ise, limax'ın tüm ırklarda genetik orijinli olduğunu bildirmektedirler.

Kalıtsal bozukluklar genellikle bir tek olarak görülür, ancak birden fazla bozukluğun da var olduğu bildirilmektedir(2,5,8,20,28,31,72).

## 2- Beslenmenin etkisi:

Son yıllarda yapılan çalışmalar, beslenme hatalarının ayak hastalıklarının oluşumunda direkt ya da indirekt olarak önemli rol oynadığını ortaya çıkarmıştır.

Direkt etkili beslenme hataları; yüksek konsantrasyonda küf mantarlarını ve çürüme etkenlerini içeren bozuk yemler, azotça zengin yemlerle beslenme, fazla miktarda kolay sindirilebilir karbonhidratların yanında balast madde miktarının özellikle semirtmede % 18'in altında bulunduğu yemlerle beslenme olarak sayılabilir(7,28).

İndirekt beslenme hataları; hayvanın canlı ağırlığının artarak ayaklarının bu ağırlığı taşıyamaması, toksik maddelerin varlığı ve karaciğer fonksiyonlarının aksaması olarak sıralanabilir(7,28).

Çavdar mahmuzunu bitkisinin yenmesi, rasyonda bakır, kalsiyum, fosfor, selenyum, çinko ve vitamin A, D, E yetersizlikleri, aşırı derecede

molibden, sülfür ve flor bulunması, topallıkların ortaya çıkışına neden olur(2,8,19,31,72).

Bazı araştırmacılar, yüksek düzeyde karbonhidrat ve düşük düzeyde selülozlu rasyon ile beslenen sığırlarda rumen asidozuna bağlı olarak klinik laminitis'in oluştuğunu ve bunun da daha sonra kalitesiz kornu üretimi nedeniyle deforme tırnak yapıları ve taban ülseri gibi ayak hastalıklarına yol açtığını bildirmektedirler(1, 2, 5, 8, 11, 15, 16, 19, 24, 31, 43, 44, 50, 51, 56, 57).

### 3- Ahır ve idare sistemlerinin etkisi:

Geçen yirmibeş yıl boyunca, süt ineği sürüleri içinde topallık oranındaki artışın ana nedeni olarak, yıl süresince devam eden kapalı tutulma gösterilmektedir. Yaşamları boyunca hayvanların tamamen beton zemin üzerinde tutulması, tırnak tabanlarının normal konkav biçimlerini kaybetmelerine ve düz taban oluşumuna yol açmaktadır. Kapalı tutulma ayrıca, tırnakların normal taşıma fonksiyonlarını da önleyerek onların fazla büyümesine imkan vermektedir. Ayakların sürekli dışkı ve ıslak zemin üzerinde bulunması da tırnağın aşırı büyümesine neden olur. Hızlı büyüyen bu tırnaklar yumuşaktır ve enfeksiyona çok meyillidir(2).

Tırtıklı beton zemin çok hızlı bir tırnak aşınmasına sebep olur ve giderek taban tamamen aşınabilir. Pürüzsüz zeminde aşınma çok azdır ya da hiç olmaz, ayrıca böyle zeminlerde sığırlar sıklıkla kayıp düşerler ve sonuçta ciddi yaralanmalar oluşur. Düz zeminli ahırlarda sığırlar, yer arama ve östrus belirtileri gibi davranışlar yapmaktan kaçınırlar(2,55).

Sütçü sığırlar için tahta zeminler uygun değildir. Bu zemin, hayvanları tırnak yaralanmaları, tabanda kanama ve abse oluşumuna meyilli kılar. Ek olarak diz, bilek, topuk ve bukağılık bölgesinde kayıp düşme ve keskin kenarlarla temas sonucu yaralanmalar oluşur(2,5,55,72).

Baggott(8), ayak hastalıklarının gelişmesindeki en yaygın yardımcı faktörün kötü ahır planı olduğunu belirtmekte ve özellikle kış aylarında

birçok sığır ahırının, hareketi kısıtlayacak yapıya sahip olduğunu ifade etmektedir.

Fritsch(20), yumuşak ve elastiki bir yataklıkta taban ülserinin hemen hiç şekillenmediğini, normal formda iyi gelişmiş bir tırnakta beton zemininin taban ülseri oluşumuna karşı hayvanı koruduğunu belirterek, tabanın ince yontulmasının taban eziği ve giderek de taban ülserine neden olacağını ifade etmektedir. Araştırmacı, gelecekte sığır ahırlarının yapı tarzını, esaslı bir sorun olarak görmekte, işi kolaylaştıran ve çabuk temizlenen, yataklısız kısa ve dar ahırların yaygınlaşmasına karşın, taban ülseri oluşum tehlikesinin artacağını bildirmektedir.

Schmidt(62), besi tosunlarında tırnak kornusundaki değişimler konusunda yaptığı çalışmada, bağlamalı ahırlardaki bütün tosunlarda ağır tırnak değişimleri görüldüğünü ve gezintili ahırların tırnak sağlığı açısından en iyi olduğunu ifade etmektedir.

Rowlands ve arkadaşları(60), taban ülserinin padoklarda ve beton tabanlı bölmeli ahırlarda, beyaz çizgi absesinin saman altlıklı ve bölmeli ahırlarda, aseptic laminitis lezyonlarının padoklarda daha yaygın olduğunu, panaritium lezyonlarının ise, bütün idare sistemlerinde eşit yaygınlıkta olduğunu bildirmektedirler.

#### 4- Mevsimin etkisi:

Tüm araştırmacılar, ayak hastalıklarının en fazla sonbahar ve kış aylarında oluştuğu konusunda görüşbirliğindedirler. Bu dönem, sığırların ahır şartlarında tutulduğu zamanlara rastlamakta, bölge, yağış ve barındırma koşullarına göre bazı değişimler göstermektedir(9,17,45,60,61). McLennan(48), yağış miktarı ile ilgili olarak ayak lezyonlarının en çok Aralık ve Nisan ayları arasında oluştuğunu (% 80) bildirmektedir. Bununla birlikte Rowlands ve arkadaşları(60), kış aylarında chronic necrotic pododermatitis'in nispi oranının yüksek, panaritium, limax ve tabanda yabancı cisim lezyonlarının nispi oranlarının düşük olduğunu bildirmektedirler. Eddy ve Scott(17), rastladıkları tüm ayak hastalıklarının % 20.2'si-



nin Kasım ayında ortaya çıktığını, beyaz çizgi ayrılması, beyaz çizgi absesi, septic laminitis ve panaritium lezyonlarının sonbahar aylarında, taban ülseri lezyonlarının ise kış ve ilkbahar aylarında daha fazla meydana geldiğini bildirmektedirler.

#### 5- Yaşın etkisi:

Bazı araştırmacılar(8,9,61), ayak hastalıklarının en fazla 5-8 yaşları arasında meydana geldiğini bildirmektedirler. Baggott(8), tırnak erozyonu ve chronic necrotic pododermatitis lezyonlarının 6 yaşın, taban ülserinin 4 yaşın, beyaz çizgi hastalığının 3 yaşın üzerindeki sığırlarda, tabanın travmatik yaralanmasının yaşlı sığırlarda, aseptic laminitis'in ise genç sığırlarda daha fazla görüldüğünü açıklamaktadır.

Rowlands ve arkadaşları(61), 3 yaşındakilerde % 21, 4 yaşındakilerde % 20, 5-6 yaşlarında % 29, 7-8 yaşlarında % 16, 9-10 yaşlarında % 6 oranında topallık oluştuğunu saptadıklarını ve yaş ile topallık arasında bir ilişki bulunduğunu bildirmektedirler. Araştırmacılar ayrıca, ayak lezyonları ve tırnak deformasyonları oranının yaşın ilerlemesi ile önemli derecede azaldığını, 2 yaş ve üzerindeki sığırlarda yalnızca % 15 olduğunu bildirmektedirler.

McLennan(48), 3 yaşına kadar olan sığırlarda lezyonların % 16'sının, 4 yaşında % 11,5'inin, 5-8 yaşları arasında % 53,9'unun, 9 yaş ve yukarıdaki sığırlarda ise % 18.6'sının meydana geldiğini ifade etmektedir.

#### 6- Sürü büyüklüğünün etkisi:

Baggott ve Russell(9), chronic necrotic pododermatitis, tırnak erozyonu, tabanda yabancı cisim, aseptic laminitis, pododermatitis profunda ve panaritium lezyonlarının 100 sığırdan az sürülerde, beyaz çizgi hastalığı, fazla aşınmış taban, tırnak çatlağı ve taban ülseri lezyonlarının 100 sığırdan fazla sürülerde daha çok görüldüğünü bildirmektedirler.



Rowlands ve arkadaşları(61), sürü büyüklüğü ile topallık insidensi arasındaki ilişkiyi aşağıdaki tabloda ifade etmektedirler.

Sürü Büyüklüğü	Topallıkların insidensi %
24'den az	11.85
25-49	5.47
50-74	4.42
75-99	4.12
100-199	34.88
200'den çok	3.80

#### 7- Gebelik ve laktasyonun etkisi:

Scott(64), gebeliğin son zamanlarına kadar ayaklar arasındaki yük dağılımının değişmediğini, ön ayakların arka ayaklara göre önemli oranda yük taşıdığını (arka ayaklar % 46-47, ön ayaklar % 55-57 oranında yük taşırlar) bildirmektedir. Araştırmacı, Prentice'in gebelik ile ağırlık artarken, nispi yük dağılımının bulunmadığını, fazla büyümüş olan memeler, fötüs kitlesi ve amniotik sıvı etkisinin, başın öne doğru çok ileride tutulması ile dengelenebileceğini rapor ettiğini bildirmektedir.

Aynı araştırmacı(63) Baggott'a dayanarak, büyük memeli sığırlarda arka ayakların lateral tırnaklarında yükün arttığını, bu durumun hayvanın yürüyüş şeklini de değiştireceği görüşü ile, doğumdan sonra niçin lateral tırnakların daha çok hastalandığı gerçeğini vurgulamaya çalışmıştır. Araştırmacı, arka ayaklarda gözlenen topallıkların yüksek insidensinin, gebelikte ağırlık dağılımındaki değişime bağlanamayacağını, yine de gebelikte yük taşınmasındaki hızlı artışın kısmen sorumlu olabileceğini, ancak daha çok arka ayakların ıslak dışkı kitlesi içinde bulunması, besinsel etkiler ve gebeliğin metabolik stresi gibi birçok faktörün kombine olarak etkidiğini belirtmektedir.

Bazı araştırmacılar(8,9,17,48,64), ayak hastalıklarının en fazla laktasyonun ilk dönemlerinde oluştuğunu bildirmektedirler. Eddy ve Scott(17), kayıtlı vakaların % 55.1'inin laktasyonun başlangıç döneminde

meydana geldiğini belirterek, taban ülseri ve beyaz çizgi absesi lezyonlarının laktasyonun üçüncü ayında en üst düzeye eriştiğini ve kurudaki sığırlarda topallık insidensinin çok düşük olduğunu açıklamaktadırlar. Rowlands ve arkadaşları(61) ise, laktasyonun ilk 120 günü süresince topallıkların çok yaygın olduğunu ve bu dönemde gözlenen bozuklukların, tüm lezyonların % 51'ini oluşturduğunu bildirmektedirler.

#### 8- Vücut ağırlığının (cüsse) etkisi:

Baggott ve Russell(9), vücut ağırlığı ile göğüs çevresi ölçüsünün, topallıkların oluşumunda etkili bulunduğunu ve en fazla ayak lezyonuna, orta bedenli (göğüs ölçüsü 180-195 cm) sığırlarda rastlandığını bildirirken, Rowlands ve arkadaşları(61), vücut büyüklüğünün, ayak hastalıkları üzerindeki etkisinin az olduğunu, bu ilişkinin çok büyük bedenli sığırlarda fazla ağırlığa bağlı olarak biraz daha fazla olabileceğini belirtmektedirler.

#### 9- Irk ve cinsiyetin etkisi:

Baggott ve Russell(9), Friesian ve Shorthorn ırklarının ayak hastalıklarına daha meyilli olduğunu bildirirlerken, McLennan da(48), çalışmasında yer alan toplam 183 total sığırın % 73.8'inin Holstein-Friesian ırkına ait olduğunu ifade ile, bu ırkda topallıkların yüksek insidensde oluşmasını, duruş bozukluklarına ve o yörede adı geçen ırkın fazla sayıda olmasına bağlamaktadır.

Weaver(70), Jersey ırkının aseptic laminitis'e, Hereford ırkının limax'a, Ayrshire ırkının taban ülserine, Friesian ırkının tırnak deformitelere, Friesian ve Ayrshire ırklarının tırnak hypoplazi'sine meyilli olduklarını bildirmektedir.

Tekeli(67), panaritium ile ilgili çalışmasında, hastaların çoğunun Holstein ırkına ait olduğunu belirtirken, Görgül(30), saptadığı ayak hastalıkları ve deforme tırnak yapılarının ırklara göre dağılımını Holstein % 69.52, Montofon %24.76, Jersey % 0.95, yerli % 1.92, melez % 2.85 olarak sıralamaktadır.

Besi tosunlarında yapılan bir çalışmada(13), III.phalanx'ın patolojik değişimleri sonucu gelişen topallıkların yaygın olduğu, ayrıca panaritium gibi bazı hastalıkların bir sürü problemi oluşturduğu ve hareket yetersizliğine bağlı olarak önemli oranda tırnak lezyonunun geliştiği belirtilmektedir.

Schmidt(62) ise, besi sığırlarındaki tırnak değişimlerine hiç bir irkın meyilli olmadığını bildirmektedir.

#### 10- Enfeksiyonun etkisi:

Omphalophlebitis, aphta epizootica, black leg, malignant catarrhal fever, acut mastitis, lymphosarcom, tuberculosis ve brucellosis gibi enfeksiyöz hastalıkların semptomlarından biri topallıktır(2,5,19,31,72).

Aphta epizootica hastalığında; interdigital aralık ve corium corinarium bölgelerinde veziküller oluşur ve interdigital dermatitis gelişir. Brucellosis'de; bursitis, tenosynovitis, artiküler synovitis ve osteomyelitis, tuberculosis'de; osteomyelitis ve periostitis ossificans gelişebilir(5,31,72).

Temizer(68), limax'ın aphta epizootica'da tırnakların çevresinde ve parmaklar arası mesafede lokalize olan veziküllerin bir komplikasyonu olarak meydana gelebileceğini belirtmektedir. Bununla birlikte panaritium'da, primer etkenin spherophorus necrophorus olduğu, corynobacterium pyogenes, streptococ, staphylococ ve micrococ'ların sekonder enfeksiyon etkenleri olarak rol oynadıkları bildirilmektedir(5, 6, 9, 11, 16, 19, 22, 24, 31, 41, 57, 59, 67, 72). Dermatitis digitalis, dermatitis verrucosa ve chronic necrotic pododermatitis lezyonlarında enfeksiyon etkenlerinin etkisi tartışılmalıdır. Bununla birlikte, spherophorus necrophorus ve fusobacterium necrophorum'un yapıcı etken olabileceği düşünülmektedir(5,8,19,22,53,63,72).

Sindirim sistemi bozukluklarından ayrı olarak, histaminin açığa çıkmasına neden olan metritis ve mastitis gibi hastalıklar da laminitis oluşumuna neden olmaktadır(5,8,9,15,19,43,44,49,50,51,56).

### 11- Deforme tırnak yapıları ve bunların etkisi:

Tırnakların uzaması, tırnak bakımına uyulmaması, tırnakların kesilip düzeltilmemesi ve benzeri durumlarda normal sığır tırnağının özellikleri bozulur. Sonuçta deforme tırnak yapıları olarak tanımlanan bozukluklar gelişir. Bunların oluşumunda genetik faktörler ve amudiyet bozuklukları da rol oynayabilmektedir(5,11,23,25,30,31,39,47,59,72).

Görgül(23,25,30), deforme tırnak yapılarını aşağıdaki gibi sınıflandırmaktadır:

- 1- Araları açık (ayrık) tırnak
- 2- Sivri ve uzun tırnak
- 3- Burulmuş ve kıvrık (tirbüşon) tırnak
- 4- Yayvan-geniş dolgun tırnak
- 5- Makasvâri tırnak

Aynı araştırmacı, tesbit ettiği deforme tırnak oranlarını ve bunlara bağlı gelişen ayak hastalıklarını şöyle özetlemektedir;

1- Ayrık ve yayvan tırnak deformasyonu 10 tırnakta (% 6) ve buna bağlı olarak gözlenen 4 limax olgusu.

2- Sivri ve uzun tırnak deformasyonu 48 tırnakta (% 28.7) ve buna bağlı olarak gelişen 15 ökçe ve taban eziği, 3 III.phalanx caries'i, 7 pododermatitis aseptica circumscripta olgusu.

3- Dolgun-geniş tırnak ve çift taban oluşumu 41 tırnakta (% 24.5) ve bunlarla ilişkili görülen 11 ökçe çürüğü ve ökçe eziği, 4 taban ülseri, 8 pododermatitis purulenta olgusu.

4- Burulmuş ve kıvrık tırnak yapısı 34 tırnakta (% 20.4) ve bunlarla birlikte gözlenen 7 pododermatitis purulenta, 10 beyaz çizgi ayrılması, 5 M.flex.dig.prof. tendosunun nekrozu, 8 yüzlek taban ülseri olgusu.

5- Makasvâri tırnak deformitesi 34 tırnakta (% 20.4) ve bununla ilişkili gözlenen 2 III.phalanx caries'i, 6 beyaz çizgi ayrılması olgusu.

Eddy ve Scott(17), taban ülseri lezyonlarının % 39.8'inin, beyaz çizgi ayrılması lezyonlarının % 33.7'sinin, beyaz çizgi absesinin % 18.8'inin, septic laminitis, panaritium ve yabancı cisim lezyonlarının % 8.5'inin deforme tırnaklarda oluştuğunu işaret etmektedir. Yine McLennan(48), 177 topallık olgusundan % 36.7'sinin deforme yapılı tırnaklarda şekillenmiş olduğunu ve tüm deforme tırnakların % 64.6'sının makasvâri tırnak deformitesinden oluştuğunu bildirmektedir.

Anteplioglu ve arkadaşları(5), makasvâri tırnak deformitesinin, chronic laminitis'in ilerlemiş şeklinde görülebileceğini, Baggott ve Russell(9), taban ülserinin eşit büyüklükte olmayan tırnaklarda görüldüğünü, normal görünümlü tırnaklarda bu insidensin çok düşük olduğunu bildirmektedirler.

Yavru ve arkadaşları(72), Konya bölgesinde yapılan bir çalışmada, % 68 oranında deforme tırnak yapısı saptadıklarını belirtmektedirler. Homann(35), deforme tırnaklı sığırlarda, distal susam kemiği ve derin bükücü tendodaki dejenerasyona, yetersiz hareket ve deforme tırnakta yüklenme şeklinin değişmesini neden olarak göstermektedir.

## 12- Lezyonların ayaklara ve tırnaklara dağılımı:

Sığırlarda ayak hastalıkları; ön ayaklara göre arka ayaklarda, medial tırnaklara göre de lateral tırnaklarda daha fazla oluşmaktadır(4,5,8,9,17,19,30,48,73). Görgül(30), deforme tırnak yapılarının % 4.58'inin ön ayaklarda, % 95.42'sinin arka ayaklarda şekillendiğini ve lateral tırnakların, deformasyon ve hastalık oluşumuna daha çok eğilimli olduğunu bildirmektedir. Ayrıca Baggott ve Russell(9), ayak lezyonlarının % 24'ünün ön ayaklarda, % 76'sının arka ayaklarda oluştuğunu, medial tırnağa göre lateral tırnağın 2.5 kere daha fazla etkilendiğini, Yücel(73), 24 taban ülseri olgusunun tamamının arka ayaklarda ve iki olgu hariç lateral tırnaklarda oluştuğunu, hakeza Nigam ve Singh(53), ayak eklemlerinde

gözlenen arthritislerin ön ayaklara göre arka ayaklarda daha fazla şekillendiğini belirtmektedirler.

McLennan(48), saptadığı lezyonların % 65.4'ünün arka ayaklarda meydana geldiğini, sağ ve sol arka ayaklar arasındaki dağılımın eşit olduğunu, ön ayaklarda çoğunlukla laminitis, aşırı taban erezyonu ve chronic necrotic pododermatitis lezyonlarına rastlamadığını, panaritium'un ise ön ayaklarda bir hayli yaygın bulunduğunu bildirmektedir.

Baggott ve arkadaşları(10), normal sığırların medial ve lateral tırnaklarının kimyasal ve fiziksel yapıları arasında bir fark bulunmadığını, ancak ayak hastalığı ile birlikte, bazı değişimlerin meydana geldiğini mediale göre lateral tırnağın magnezyum, kül ve su değerlerinin daha yüksek ve o nispete de lateral tırnağın daha yumuşak olduğunu ifade etmektedirler.

## F. AYAK HASTALIKLARININ PATOGENEZİSİ

Sığırların fizyolojik olarak sürekli uzayan tırnakları, düzenli hareket olanakları sağlanmadığında yeterince aşınmaz. Ayrıca, beslenme bozuklukları (asidik reaksiyonlar), uygun olmayan ahır hijyeni (gaita ve idrarın etkisi) ve ahır kliması gibi faktörlerin etkisi ile tırnaklar yumuşar ve uzaması da hızlanır. Genetik faktörler ve yapılış bozuklukları gibi olumsuzluklar da eklenince tırnaklar giderek deforme olmaya başlar. Koşullar iyileştirilirse bile, uzayan, şekli değişen ve bu nedenle de altındaki canlı dokuyu yeterince koruyamayan bu tırnaklar, ayrıca vücut ağırlığının düzensiz dağılımına da yol açarak, canlı dokunun travmasına neden olurlar(25,30).

Bozuk yemlerle ya da kolay fermente olabilir karbonhidratlar bakımından çok zengin, ancak düşük oranda selüloz ve kaba lif içeren rasyonlarla beslenen hayvanların, sindirim sisteminde yüksek miktarda histaminler oluşur. Histaminin yanı sıra, laktik asit ve benzeri fermentasyon artıklarının da oranı yükselir. Bu maddelerin yüksek konsantrasyona ulaş-

masıyla corium unguulae'nin kapillar damarlarında permeabilite artışı, vazodilatasyon ve kan plazmasının damar dışına sızması gibi bir dizi lokal dolaşım bozukluğu şekillenir. Bu eksudat lamella cornei ve lamella papillaris'lerin arasını doldurarak, capsula unguulae ve corium unguulae bağlantılarının gevşemesine neden olur. Böylece acut aseptic laminitis gelişir. Hastalık kendi haline terk edilirse giderek kronikleşir. Bunun sonucunda zayıf kalitede kornu tabakası üretilir. M.flex. dig. prof. tendosunun, gerici etkisi ile, III.phalanx'ın eksenini tabana doğru bükülür ve zamanla corium unguulae'de ezilme ve yaralanmalar oluşur. Bu durum taban eziği ve taban ülseri lezyonlarına ortam hazırlar(5, 7, 11, 19, 28, 31, 43, 44, 49, 50, 51).

Gereğinden fazla protein içerdiği için, enerji/protein dengesi bozuk olan rasyonlarla beslenen sığırlarda, rumende açığa çıkan amonyakın önemli bir bölümü, bakteriler tarafından değerlendirilemeyip serbest kalır. Bu amonyak, normal olarak karaciğerde detoksifiye edilir. Ancak miktarın fazla olması ve sürekliliği sebebi ile, karaciğer üzerine yüklem yapar. Özellikle doğumdan sonraki devrede bu durum daha belirgindir. Bunun sonucunda tırnağın temel maddelerinin sentezinde aksamalar olur ve tırnakta yapısal bozukluklar ortaya çıkar(7).

Diğer hazırlayıcı şartlarla birlikte, tek taraflı aşırı ağırlık yüklenmesi sonucu, ayak eklemi aşırı derecede gerilir ve tırnağın arka yarımı etkilenir. Bu gerilme, M.flex.dig.prof. tendosunun III.phalanx'a yapıştığı yerde bir ostitise neden olur. Tırnağın arka yarımının ve ökçelerin fazla aşınmasıyla, III.phalanx'ın keskin kenarı corium unguulae'ye basınç yapar. Böylece taban ve ökçe geçidi bölgesinde önce kan infiltrasyonu, sonra anemi, nekroz ve beslenme bozukluğuna bağlı olarak tırnak dokusunun az ya da hiç şekillenmemesi gibi olaylar gelişir. Ayrıca III.phalanx'da oluşan osteofitler de bu bölgeye basıncı artırarak taban ülseri oluşumunu aktive eder(19,20,24,45,72).

İnterdigital bölgeye ulaşan ani travma ve sürekli irkilti, buradaki derinin yaralanmasına ve enfeksiyon etkenlerinin girişine neden olur. İnterdigital dermatitis ve benzeri lezyonlar, parmaklar arası derisinin zamanla hyperplazisine yol açar(5,7,11,24,59,63).



Panaritium, taban ülseri ve beyaz çizgi hastalığı gibi lezyonlarda, tırnağın canlı dokusu enfekte olur. Enfeksiyonun ilerlemesi ile navikuler kemik ve navikuler bursa, ayak eklemi ve profund tendo yangılanır. Tendo kılıfları boyunca ilerleyen enfeksiyon, bukağılık ve topuk eklemlerine de ulaşabilir(5,8,9,11,19,24,31,72).

### G. AYAK HASTALIKLARININ SEMPTOMLARI

Sığır ayak hastalıklarında en belirgin ve ortak semptom, değişen derecelerdeki topallıktır. Enfekte olmayan limax ve tırnak çatlağı gibi lezyonlarda topallık pek görülmez. Pododermatitis aseptica traumatica lezyonlarında olduğu gibi, tırnağın canlı dokusunun enfekte olmadığı durumlarda da topallık fazla belirgin değildir. Ancak iyi bir gözlemlenir. Panaritium, pododermatitis purulenta, komplikasyonlu taban ülseri ve septic traumatic laminitis gibi tırnağın canlı dokusu ve ayağın yumuşak dokularının enfekte olduğu durumlarda topallık çok belirgindir. Eğer bir tırnak hasta ise, hayvan diğer tırnağıyla ya da lezyonun lokalizasyonuna göre ökçe veya tırnak uçları ile basmaya çalışır. Birden fazla ayağın hastalandığı durumlarda (pod.aseptica diffusa vb.) hayvanlar zorlukla yürürler ve genellikle yatmayı tercih ederler(5,7,12,19,24,57,59,72).

Yangının derin dokulara ilerlemesi ile birlikte (pod.profunda), ayakta incik ortasına kadar ulaşan flegmonsel bir şişlik ve belirgin bir ısı artışı gözlenir. Bu durumda hayvan o ayağını hiç basmaz ya da tırnak ucu ile basmaya çalışır(19,24,31,72). Ayağın flegmonlu olmadığı durumlarda (pod.aseptica diffusa acuta) incik boyunca damarlar belirginleşmiştir ve nabız hissedilebilir(5,7,11,19,31,72).

Enfeksiyonun hızlı geliştiği ve vücudun bir demerkasyon alanı oluşturamadığı durumlarda (pod. gangrenosa), mikroorganizmalar kan dolaşımına katılarak septisemiye yol açarlar ve bu durumda genel semptomlar ortaya çıkar(7,11,19,24,31,57,72).



## H. AYAK HASTALIKLARININ DİYAGNOZU

Ayak hastalıklarının ve özellikle tırnak lezyonlarının saptanması amacıyla hasta ayağın temizlenerek tüm kirlerinden arındırılması ve ardından tırnak kesimi yapılması büyük önem taşır. Eğer bu şekilde lezyon açığa çıkarılamaz ya da tam olarak lokalize olduğu yer saptanamazsa, palpasyon ile diyagnoza gidilir. Ayağın flegmonlu olmadığı durumlarda, ayak damarlarının durumu tanıya yardım eder. Lezyon açığa çıkarıldıktan sonra sondalama ile lezyonun boyutları saptanır. Kemik ve eklem dokularının durumlarını belirlemek amacıyla radiografiden yararlanılır(5,7,11,19,22, 24, 36, 53, 57, 72, 73).

## I. AYAK HASTALIKLARININ PROGNOZU

Tırnağın canlı dokusunun enfekte olmadığı ya da enfeksiyonun derin dokulara ulaşmadığı ve yangının akut formda bulunduğu durumlarda (acut panaritium, komplikasyonsuz taban ülseri, aseptic traumatic pododermatitis vb.) eğer uygun bir sağaltım da yapılırsa prognoz iyi kabul edilir. Enfeksiyonun eklem, kemik ve tendolara ulaşması durumunda (pod. profunda) medikal sağaltım ile sonuç almak çok zor ve hatta imkansızdır. Cerrahi yöntemlerle enfeksiyonlu dokuların uzaklaştırılması mümkündür ancak, bu durumda da prognoz çoğu kez şüpheli ya da olumsuz kabul edilir(19,31,59,72).

Kalıtsal bir nedene bağlı olduğu düşünülen bozukluklarda düzelme olanağı bulunmadığından, böyle hayvanların yetiştirmeden çıkarılması daha uygundur(2, 5, 11, 19, 22, 31, 59, 72).

## İ. AYAK HASTALIKLARININ SAĞALTIMI

### I. Medikal sağaltım

Birçok ayak hastalığı akut ve özellikle enfeksiyonsuz dönemde

medikal sađaltım ile iyileřtirilebilir. Acut panaritium olgularında, sũlfonamid ve antibiyotik kullanımının sađaltım için yeterli olduđu, sũlfonamidlerin intravenöz kullanılması gerektiđi, antibiyotiklerden özellikle oxytetracycline, chlortetracycline, kloramfenikol ve penicillin'lerin etkili olduđu bildirilmektedir(5,9,11,22,31,72). Kruse ve arkadaşları(41), kemik, eklem ve tendoların dahi etkilendiđi her türlü panaritium olgularında 20 mg/kg dozunda kas içi uygulanan uzun etkili oxytetracycline'den tek enjeksiyonla bile, büyük oranda iyileřme sađlandığını, gerektiğinde ikinci bir enjeksiyon ve lokal sađaltım uygulandıđını belirtmektedirler. Bazı arařtırıcılar(7,11,72), ayaktaki flegmonun az olduđu durumlarda, panaritium'un sađaltımı için intravenöz benzyl penicilline, kristalize benzyl penicilline potasium G veya oxytetracycline uyguladıklarını, ayađın üst kısmına konan garonun 15-20 dakika sonra kaldırılması gerektiđini ve bu uygulamadan iyi sonuç aldıklarını bildirmektedirler.

Koch ve Stein(38), antibiyotiklerin sũtle atılımı nedeni ile erken devredeki panaritium olgularında, demerkasyon ve yara iyileřmesini sađlamak için 10 ml subcutan Theranekron adlı bir ilacı kullanarak başarıya ulařtıklarını, ilerlemiş olgularda Theranekron'u cerrahi iřlemlerle birlikte uyguladıklarını rapor etmektedirler.

Besi sığırlarında panaritium bir sürü hastalıđı olarak görũldüğünde, toplu sađaltım yapılmalıdır. Bu amaçla bir hafta süreyle rasyona 2 mg/kg dozunda chlortetracycline katılmalıdır. Aynı amaçla sũlfonamidler de kullanılmaktadır(5,72).

Komplike olmamış panaritium olgularında, lokal olarak antiseptik yař kompresler, banyolar, pomat, toz ve antibiyotikli spreler kullanıldıđı, enfeksiyonun eklem ve kemiđe ulařtıđı durumlarda medikal sađaltım ile iyileřmenin mümkün olmadığı, bu durumda eklem rezeksiyonu ve parmak amputasyonu uygulanması gerektiđi bildirilmektedir(5, 19, 22, 24, 31, 67, 72).

Dermatitis digitalis olgularında, kũrativ sađaltım amacıyla bölgenin temizliđinden sonra nekrotik kısımlar uzaklařtırılır. Bu iřlemler sıra-

sında hayvanın sedasyonu ya da ayağın lokal anestezisi gerekli olabilir. Astringent ve antiseptik kompres ve pansumanlar sağaltım için genellikle yeterlidir. Geniş ve yaygın olgularda sistemik antibiyotik uygulamaları yapılmalıdır. Sağaltım boyunca ayakların kuru olarak tutulması gerekir. İnterdigital dermatitis'in, parmaklar arası hyperplazisine (limax) neden olmaması için, sağaltımın zamanında yapılması büyük önem taşır(5,19,22,31,63,72).

İnterdigital hyperplazi (limax) yaygın ve enfekte değilse, ayrıca topallık da yapmıyorsa, sağaltıma gerek yoktur(9,63). Çok küçük oluşumlarda doku üremesinin önüne geçmek için salisilik asit, fenol ve asit borik gibi ilaçların toz ve pomat şeklinde uygulanmaları bazen başarılı olmaktadır(5,11,19,31). Parmaklar arası derisinin gerilmesini önlemek için tırnak uçları tel ligatür ile tesbit edilmelidir(11). Enfekte ve topallık yapan durumlarda en iyi sağaltım yöntemi, limax kitlesinin operatif olarak uzaklaştırılmasıdır(5,11,19,31,72).

Beyaz çizgi ayrılmasına bağlı lezyonlarda tırnak kesimi ile birlikte nekrotik dokuların kaldırılmasına ve drenajın sağlanmasına çalışılır. Eğer enfeksiyon tırnak duvarının corium'u boyunca yukarı gitmiş ve korona bölgesinde abse şekillenmişse, boynuzsu tırnak duvarı koronaya kadar ters V şeklinde inceltir ve irin boşaltılarak lezyonun küretajı yapılır. Ayrıca sistemik geniş spektrumlu antibiyotikler uygulanır(5,9,19,31).

Chronic necrotic pododermatitis lezyonlarında sağaltımın amacı, sekonder enfeksiyonları önlemektir. Bu nedenle bütün çatlak ve üremiş dokular güzelce yontulur, uzaklaştırılır ve ayak temizlenir. Astringent ve antibakteriyel sprey ya da solusyonlar koruyucu ve sağaltıcı olarak kullanılır. Eğer hastalık bir tırnakta ise sağlam tırnağa tahta blok uygulanır. Burada esas olan, koruyucu önlemleri uygulamaktır(5,31,72).

Aseptic traumatic pododermatitis'e bağlı lezyonlarda tırnağın temizliği ve yontulması, lezyonları açığa çıkarmak için yeterlidir. Lezyonların görülmesinden sonra, tırnağı daha fazla yontmaya gerek yoktur. Daha sonra hayvanlar bir süre bol ve temiz altlıklı bir yerde dinlendirilir.

Gerekirse ılık antiseptik kompresler uygulanabilir(5,9,19,31).

Septik travmatik pododermatitis lezyonlarında penetrasyonun bulunduğu bölgede tırnak yontularak delik genişletilir ve bölgeye basınç yapılarak irin dışarı akıtılmaya çalışılır. Daha sonra nekrotik corium kürete edilir. Bu işlem sırasında M.flex.dig.prof.tendosunun yaralanmasından sakınılmalıdır. Bölge temizlendikten sonra lokal olarak sülfonamid ve antibiyotikler uygulanarak ayak pansumana alınır. Bu lezyon zamanla navicular kemik, navicular bursa ve ayak ekleminin enfeksiyonuna yol açabilir(5,19,31).

Komplikasyonsuz taban ülseri (Rusterholz sendromu) olgularında, düzgün bir tırnak kesiminden sonra lezyonun üzerine tentürdiyot sürülerek tırnak basınçlı pansumana alınır. Yerden gelen basıncı hafifletmek için 5-10 cm kalınlığında bir sünger, tırnağın altına yerleştirilebilir. Komplikasyonlu taban ülserinde operatif sağıltıma başvurulur(19,24,72,73).

Amstutz(1), prolobe olmuş pododermanın kesilerek uzaklaştırılmasını ve yerinin bakır sülfat, bipp (bismuth subnitrat, iodoforme, petrolatum) ya da antimon trichlorid ile tamponlanmasını, sonra ayağın pansumana alınarak bir süre parenteral antibiyotik uygulanmasını ve ayrıca diğer tırnağın tabanının yontulmasını ya da buraya ortopedik tahta blok uygulanmasını önermektedir. Araştırmacıya göre, hasta hayvan tabanı bol altlıklı bir yerde tutulmalı ve bir hafta sonra koruyucu bandaj kaldırılmalı, daha sonra her gün 10 dakika süre ile % 5'lik bakır sülfat banyosu uygulanmalıdır. Eğer bu mümkün değilse, lezyon üzerine bakır sülfat tozu dökülerek pansumana alınmalıdır.

Fritsch(20), komplikasyonsuz taban ülserlerinde konservatif sağıltımdan sonuç alınmak isteniyorsa, bu sağıltımın 1-2 ay kadar devam etmesini ve bu süre içinde iki üç kez bandajın yenilenmesi gerektiğini bildirmekte, Stipančević ve arkadaşları(65) da, Rusterholz ülseri sonucu gelişen abselerde drenajla birlikte sigmamicin ve geomycin'in oldukça etkili bulunduğunu, ancak komplikasyon şekillendiğinde başka sağıltım yöntemlerinin de düşünülmesi gerektiğini belirtmektedirler.

Pododermanın enfekte olması ile, komplikasyonlu taban ülseri gelişir. Enfeksiyon derin bükücü tendoyu genellikle ayak kemiğine yapıştığı yerde yakalar ve tendonun nekrozu oluşur. Burada yangı, müşterek flexor tendovagınaya ulaşarak bir tendovaginitis prulentaya yol açar ya da susam kemiğini yakalayarak ayak eklemine ulaşır. Bu durumda profund tendonun parsiyel rezeksiyonu, susam kemiğinin ekstripasyonu ve ayak eklemine artrodezine başvurulur. Gerekirse parmağın eksartikülasyonu ya da amputasyonu gerçekleştirilir(11,19,20,24,65).

Topallığın görülmediği yüzlek çatlaklarda, hayvanın dinlendirilmesi ya da sağlam tırnak altına ortopedik blok yerleştirilmesi yeterli olabilir. Enfeksiyonun bulunmadığı derin çatlaklarda, çatlak margo solearis'den köken almış ise, ilerlemesini önlemek için çatlağın proksimal ucuna enlemesine bir oyuk açılır. Enfeksiyon varsa, hastalıklı corium ungulae açığa çıkartılır, nekrotik dokular uzaklaştırılır ve ayak antiseptik pansumana alınır. Enfeksiyon kontrol altına alındıktan sonra, çatlak akrilik ile doldurulur(72). Diğer bazı araştırmacılar, çatlak kenarlarının yapışması ve granülom riskini azaltmak için, ayağa sıkı bir bandaj uygulanması gerektiğini ifade etmektedirler(5,8,31).

Pododermatitis aseptica acuta diffusa'nın (arpalama) sağaltımında erken davranılmalıdır. Aksi taktirde hastalık kronikleşir ve oluşan bozukluklar dönüşümsüzdür(5, 7, 11, 19, 24, 49, 51, 58, 59, 72). Arpalama gıdaya bağlı gelişmişse, hayvana sadece kuru ot verilmelidir. Lokal sağaltım olarak soğuk su kullanılır. Hayvanlar karpal ve tarsal eklemlerine kadar suya sokulur ya da soğuk su ile kompres ve duşlar yapılır. Derivasyonu sağlamak amacı ile hayvanın sağrı ve omuzlarına irkiltisel ilaçlarla friksiyonlar yapılır. Genel sağaltım olarak; kan alma, parenteral kortikosteroid ya da antihistaminikler ve ağızdan sürgüt verilmesi gibi uygulamalar yapılır. Ağrılı durumlarda analjezikler verilir. Kanı sulandırmak amacı ile infüzyon tarzında heparin uygulanabilir. Genel semptomlar ortaya çıktığında, genel durumu destekleyici sağaltımlar yapılır(5,11,19,24,31,72).

Kronik olgularda, deformasyona uğrayan tırnaklar düzeltilmeli ve hayvan bol altlıklı bir yerde tutulmalıdır. Başka komplikasyonların

ortaya çıkması ve tam iyileşme olasılığının bulunmaması nedeniyle, en iyi si hayvan kesime sevk edilmelidir(5,7,9,15,19,24,31,51,72).

Koch(37), Habehar'a dayanarak III.phalanx'ın rotasyonunu durdurması ve tırnağın delinmesinde bir sargı görevi yapması amacıyla, tırnakla nalın arasına özel bir meşin koyduğunu ve bunun canlı dokuyu bir kılıf gibi koruduğunu rapor etmektedir.

## II. Ayak hastalıklarının operatif sağaltımı:

Ayak hastalıkları operasyonlarında kullanılan anestezi yöntemleri:

Uygulanacak tüm operatif yöntemlerden önce, sedasyon oluşturmak amacı ile xylazin hydrochloride (rompun) kullanılır.

### 1- Ayağın regional anestezisi:

Ön ve arka ayaklarda dorsal, palmar, lateral ve medial yönlerde seyreden sinirlere depo şeklinde perineural anestezi yapılır. Bu amaçla her sinire % 4'lük lokal anestezik solusyonundan 10 ml gereklidir.

### 2- Sirküler anestezi ve çevreye infiltrasyon

### 3- Epidural anestezi

### 4- İntravenöz regional anestezi

Bu amaçla incik ortasına, karpal, kubiti ya da tarsal eklemler üzerine yerleştirilen lastik turnikenin altında kalan ayağın yüzlek venalarından birisi içine, bir miktar kan alındıktan sonra, 15-30 ml % 2'lik lokal anesteziğin enjeksiyonu ile, yaklaşık birbuçuk saat süreli bir anestezi sağlanır.

### 5- Genel anestezi

Bu yöntem sığırlar için sakıncalı ve risklidir. Zorunlu olmadıkça

uygulanması önerilmemektedir(5,11,19,26,29,31,36,47,69,72).

Operasyon için hasta ayak bir gün önceden antiseptik komprese alınmalıdır. Tırnakta gerekli düzeltme yapıldıktan sonra, operasyon alanının tıraş ve dezenfeksiyonu sağlanır. Tüm ayak operasyonlarından önce, hemostaz amacıyla incik bölgesine turnike, garo ya da Esmarch'ın elastiki ligatürü konulur. Daha sonra operasyon bölgesi steril örtü bezleri ile sınırlandırılır(26).

#### Limax operasyonu:

Parmaklar bir yardımcı tarafından iki yana çekilerek limax çevresinde eliptik bir ensizyon yapılır ve kitle tümü ile rezekte edilir. Mccormak(47), limax'ın dibindeki yağ kitlesinin tamamen çıkarılmasını önermektedir. Sonra yara tozları dökülerek, birkaç dikişle yara kapatılır. Operasyon bölgesini örtecek uygun bir pansuman konur. parmakların birbirinden ayrılmasını önlemek ve yaranın erken iyileşmesini sağlamak amacı ile, her iki tırnağı birleştirecek at nalı şeklinde özel limax nalı çakılır ya da her iki tırnak uçlarından tel ile birbirlerine bağlanır. Operasyondan bir hafta sonra dikişler, iki hafta sonra da nal ve tel ligatür kaldırılır(7, 8,11,19,22,26,31,59,65,72,73).

M.flex.dig.prof. tendosunun plantar/palmar parsiyel rezeksiyonu:

Bu tendonun rezeksiyonunda üç değişik uygulama yapılmaktadır.

a) Yalnız M.flex.dig.prof. tendosunun plantar/palmar parsiyel rezeksiyonu:

Operasyon için seçim yeri, eklenti parmağın 1 cm kadar alt tarafından solea'da axial bölgedeki lezyona kadar olan plantar/palmar bölgedir. Eklenti parmağın 1 cm kadar altından başlayan, bukağılık çukurluğunu geçen ve solea'daki lezyona değin devam eden bir deri ensizyonu yapılır. Bu ensizyon, solea'daki nekrotik odağı da içine almak üzere yumu-



şak ökçe üzerinden geçen eğmeç biçimindeki ikinci bir ensizyonla birleşir. İki ensizyon arasında oluşan eliptik parça eksize edilir. Ensizyon derinleştirilir, ökçelerin ve bukağılığın yumuşak dokuları içinde devam eder. Profund tendonun kılıfı ve çapraz ligamentler kesilir. Profund tendo ayak kemiğine yapıştığı yere kadar çevresindeki bağlantılarından ayrılarak serbest hale getirilir ve bu tendo, ensizyonun proksimal açısında bir pensle yakalanıp, yara dışına çekilerek bu noktada rezeke edilir. Tendo, rezeke edilen uçtan tutularak distale doğru bağlantılarından uzaklaştırılır ve ayak kemiğine yapıştığı yerden rezeke edilir. Bu aşamada navicular kemiğin durumuna bakılır. Eğer bu kemik nekroza uğramamışsa, ayak eklemi etkilenmediği kanısına varılır. Çevredeki nekrotik dokular tümüyle kürete edilerek uzaklaştırılır. Takiben tendo kılıfları kristal penicillin solusyonu ile yıkanır. Operasyon yarasına dikiş uygulanmaz açık bırakılır. Ayak pansumana alınır. Tam iyileşme için 4-6 hafta yeterlidir. İyileşme sağlanıncaya kadar belirli aralıklarla pansumanlara devam edilir. Rezeksiyon yapılan parmakta dorsal fleksion oluşmasını önlemek amacıyla, her iki tırnak nal ya da tel ligatür ile birbirine tesbit edilir(5, 7, 11, 14, 16, 18,20,24,26,27,59,72,73).

b) M.flex.dig.prof. tendosunun rezeksiyonu ile birlikte navicular kemiğin rezeksiyonu:

Önceki yöntemde belirtildiği gibi profund tendonun rezeksiyonu yapılır. Eğer navicular kemik kırmızı, gri ya da sarımtırak renkte, yani osteonekroz belirtileri göstermekteyse, bu kemik, bağlantılarından ayrılarak rezeke edilir. Ayak eklemi etkilenmişse synovia'nın da rengi bulanıktır. Eğer synovia berrak ve enfeksiyon kuşkusu vermiyorsa, ayak eklemi bir antibiyotik solusyonla yıkanır. Operasyondan sonra izlenecek yol ve alınacak önlemler daha önceki operasyonda olduğu gibidir(7, 11, 14, 21, 26, 31, 33, 71).

c) M.flex.dig.prof. tendosu, navicular kemik ve ayak kemiklerinin birlikte total rezeksiyonu (artrodez):

İlk iki yöntemde anlatıldığı biçimde tendo ve navicular kemiğin



rezeksiyonları yapılır. Ayak eklemi açılmış, synovia bulanık ve irinli olduğunda, ayak eklemine de rezeksiyon yapılır. Bu işlem ayak eklemine artrodezidir. Bunun için ek olarak dorsal tarafta, ayak eklemine enjeksiyon yerinde paries unguis inceltir ve korona üzerinde 1 cm çapında bir kısım rezeksiyon edilir. Buradan ayak eklemine kadar ulaşılır. Elektrikli matkapla, önce plantar/palmar, sonra dorsal taraftaki açıklıklardan ayak eklemi oluşturan kemiklerin arasına girilerek, bunların eklem yüzleri tıraşlanır (kondrektomi). İki kemik arasında 0.5-0.7 cm aralık oluşuncaya kadar bu işleme devam edilir. Rezeksiyon işlemi tamamlandıktan sonra, kemik kırıntılarının uzaklaştırılması için operasyon yarası serum fizyolojik ile yıkanır. Yaraya antibiyotik solusyonu emdirilmiş tamponlar basınçla yerleştirilir. İki kemik arasındaki boşluk altı hafta içinde yeni kemik dokusu ile dolar. Operasyondan sonra uyulması gerekli kurallar, daha önce açıklandığı gibidir(7,11,26,31,59).

#### Parmağın amputasyonu:

Parmağın amputasyonu için değişik yöntemler bulunmaktadır. Ancak bunlardan en yaygın uygulananı ve klasikleşmiş olanı Pfeiffer yöntemidir.

Pfeiffer yöntemi: Operasyona, koronaya paralel, corium coronarium'u koruyan ve koronadan 0.5-1 cm mesafede dorso-plantar yönde, parmaklar arası bölgenin yakınından yumuşak ökçelere kadar uzanan bir ensizyonla başlanır. İkinci ensizyon, dorsal tarafta ve orta çizginin bir parmak kadar yan tarafında ve eklenti parmak hizasında yukarıdan aşağı doğru yapılır ve ilk ensizyonun dorsal ucu ile birleştirilir. Üçüncü ensizyon, plantar (volar) lateral yönde, eklenti parmağın hemen altından başlar ve ilk ensizyonun plantar ucu ile birleşir. İlk ensizyonun dorsal ve plantar uçları, parmaklar arasında axial yönde yapılan dördüncü bir ensizyonla birleşir. İlk üç deri ensizyonunun sınırladığı U biçimindeki deri parçası, altındaki yumuşak dokulardan ayrılarak, eklenti parmak hizasına kadar serbest hale getirilir ve proksimal yönde deviye edilerek bu durumda tutulur. Buradan yerleştirilen tel testere ile I.phalanx'ın distal kısmı medio-lateral yönde kesilir. Kemik kesildikten sonra, yumuşak dokular medial yönde ve

aşağı doğru parmaklar arasında yapılan ensizyona kadar ayrılarak parmak uzaklaştırılır. Nekrotik dokular tamamen uzaklaştırıldıktan sonra, deri ensizyonları basit ayrı ya da U dikişi kullanılarak kapatılır. Dikiş hattı ortasında açıklık bırakılarak, buradan tampon yerleştirilir. postoperatif bakım daha önceki operasyonlarda olduğu gibidir. Tam iyileşme maksimum 6 haftada gerçekleşir(3,5,7,11,19,26,31,67,72).

Parmak amputasyonunun avantaj ve dezavantajları şöyle sıralanabilir.

**Avantajları:** Muhtemel olan lethal enfeksiyonun ortadan kaldırılması, hayvanın şiddetli ağrı ve stresden kurtulması, fazla verim kaybı meydana gelmeden, hayvanın genel kondüsyonu ve süt veriminin düzelmesi, uygulanan cerrahi tekniğin kolay oluşu, sağaltım giderlerinin en az düzeye indirilmesi.

**Dezavantajları:** Enfeksiyonlu dokuların tamamen uzaklaştırılmama ihtimali, özellikle ağır boğa ve ineklerde parmaklardan birinin ağırlık taşımadaki desteğinin kalkması ile, hareket azlığı ve isteksizliği, hayvanın değerinin düşmesi(19,31).

Stanek(65), parmağı ampute edilmiş hayvanın düz bir arazide ancak ortalama 1-2 yıllık bir yaşama şansının bulunduğunu, bunların ne engebeli dağlık bir arazide dolaşabileceklerini, ne de tabanı ızgaralı ahırlarda barınabileceklerini bildirmektedir.

## **J. AYAK HASTALIKLARININ ÖNLENMESİ VE KONTROLU**

Ayak hastalıklarını önleme ve kontrol konusunda şu hususlar dikkate alınmalıdır.

### **I. Genetik yapı:**

Tırnak deformiteleri, pododermatitis circumscripta, bazı eklem-

lerde arthritis ve spastik paresis gibi hareket sistemine ilişkin deęişik hastalıkların, herediter faktörlerin predispozisyonu ile oluştukları bilimsel olarak açıklanmıştır. Bazen bu bozukluklar kuruluş ve yapılaş kusurlarına da baęlı olabilmektedir. Bu tür bozukluklara sahip hayvanların ve bu bozuklukları aktaran boğaların yetiştirmeden çıkarılması önemlidir(7,28).

## 2- Beslenme:

Topallıklarla ilgili olan beslenmenin kontrolü ve önlenmesi, öncelikle arpalamanın önlenmesine dayandırılmalıdır. Korunma amacı ile sodyum bikarbonat gibi alkaliler % 1-2 oranında rasyona eklenmeli ve rasyon kaba yemlerle dengelenmelidir. Kurudaki sığırlara ve düvelere çok az miktarda tahıl verilmeli, bozuk yemler hiç bir zaman kullanılmamalıdır(1,2,51).

## 3- Ahır ve çevre:

Hayvanların, tırnağının büyüdüğü oranda aşınacağı, yeterli hareket ve egzersizle güçlü bir ekstremitenin gelişeceği uygun bir bölgede barındırılması ve yetiştirilmesi ideal bir durumdur. Fazla sayıda hayvanı, küçük bir alanda yetiştirmek, uygun değildir(2).

Sığırların gezindiği pürüzlü beton zeminler, ayağın çok iyi basmasını sağlar. Ancak bir kaç yıl boyunca sürekli kullanıldığında ve metal temizleyicilerle kazınarak temizlendiğinde, yüzey çok düz hale gelir. Bu durumda sığırlar, ihtiyatlı ve kısa adımlarla yürürler, kayıp düşmemek için ayak uçları üzerinde dururlar. Bu kaygan zeminleri pürüzlendirmek için, deęişik metodlar uygulanır. Bunların en geçerlisi, zemin üzerine uzunlamasına oluk açmaktır. Yataklığın korunması için, yatacak yerlerin arka kenarında, 5 cm'den fazla olmayan küçük bir çıkıntı bulunmalıdır(2,32,53).

Kovacs(39), alanı müsait olan büyük çiftliklerde, tırnakların doğal aşınmasını sağlamak amacıyla sığırların her gün düzenli olarak beton zeminli kulvarda 500-1500 m kadar yol yürütülmesini ve sonra da

kum havuzlarında dinlendirilmesini önermektedir.

Tırnak sağlığı açısından tırnağın mihanikiyetinin ve normal aşınmasının sağlanabilmesi için, hayvanların padok ya da mer'ada gezinmelerine olanak verilmelidir. Ahırlar ara bölmeli ya da serbest sistemde yapılmalı, kesinlikle kaba altlık kullanılmamalı, yatma yerleri dışkı ve idrardan korunmalıdır. Hayvanların bağlandığı yerlerin zemini düz, pürüzsüz ve akıntıların rahat olması sağlanmalıdır. Padok ya da mer'a dönüşünde hayvanların çamurlu ayakları, bol su ile fırçalanarak yıkanmalı ve ayrıca periyodik olarak tırnaklar kesilip düzeltilmelidir(7,23,24,25,28).

#### 4- Tırnağın kesilmesi ve düzeltilmesi (chiropody):

Tırnak kesiminin iki amacı vardır. Birincisi, vücut ağırlığını dengeli bir şekilde ayağın her tarafına dağıtmak, ikincisi, tırnak kapsulasını zorlayan kontüzyon ya da yangı dolayısıyla şekillenen basıncı hafifletmektedir(59).

Tırnak kesimi ve düzeltilmesi altı aylık periyotlarda, ilki ahırdan mer'aya çıkışta, ikincisi mer'adan ahıra geçişte olmak üzere yılda iki kez yapılmalıdır. Gebeliğin son dönemlerine gelmiş ineklerde tırnak kesimi yapmak pek doğru değildir. Tırnak yapısının yumuşak olduğu ve süratle uzadığı durumlarda tırnaklar yılda dört kez kesilebilir(5,7,11,19,59,72).

Tırnak kesimi için, kısa sürecek çalışmalarda, hayvanın ayakta tesbiti yeterli olur. Eğer iş uzayacaksa hayvanın yatırılması gerekir. Normal olarak anesteziye ihtiyaç duyulmaz, ancak nervöz hayvanlarda hafif bir sedasyon gerekli olabilir(5,7).

Kesme ve düzeltmede ölçü olacak kriterler aşağıdaki gibidir.

1- Kesme ve düzeltme işlemi sırasında, tırnak canlı dokusu çok iyi belirlenmeli ve kesinlikle canlı doku açığa çıkarılmamalıdır.

2- Taban aşırı derecede inceltilmemelidir. Parmak basıncı ile

esnemesi ve canlı dokuyu belirleyen beyaz çizginin görülmesi bunun için iyi bir ölçüdür.

3- Her iki tırnak yerden eşit uzaklıkta ve bir düzeyde olacak biçimde kesilmeli, biri diğerinden yüksek olmamalıdır.

4- Ökçeler aşırı derecede kesilmemeli ve inceltilmemelidir.

5- Tırnağın dış kenarı, iç kenarından ortalama 2-3 mm daha yüksek olmalı ve ağırlığın taşınmasına katılmayan iç kısım çukur biçimde kesilmelidir.

6- Arka ayaklarda dış, ön ayaklarda ise iç tırnak, biraz uzun kesilmelidir.

7- Eklenti parmaklar, yapışma yerlerindeki çaplarının uzunluğunda kesilmelidir.

8- Sivri-uzun, yayvan ve geniş tırnaklar, ökçelere dokunmadan yalnız ön kısımdan kesilmelidir.

9- Küt ve güdük tırnaklar ise, uç kısma dokunmayıp ökçeler bölgesinden kesilmelidir.

Kesme ve düzeltme işlemi sırasında tırnak canlı dokusunun yaranması durumunda, tentürdiyot ya da ardıç katranı sürülmeli ve tırnak basit bir pansumanla bir kaç gün kadar korunmalıdır(7,25,39,57,72).

5- Tırnak banyoları:

Tırnak banyoları hem koruyucu hem de sağaltıcı amaçla kullanılır. Banyo yerleri ahır girişlerine, sağım ünitesi ve ahırlar arasına, mer'a ile işletme arasına ya da padok ve gezinti yerlerine kurulabilir. Bunlar; beton, ahşap, maden ve fiberglas gibi değişik malzemelerden, sabit tesis şeklinde ya da taşınabilir biçimde yapılabilirler(7). Banyodan önce, tırnak-

lar basınçlı su ile temizlenmeli ya da ayaklardaki kirleri uzaklaştırmak için başka bir banyo kullanılmalıdır(2,7,42). Tırnak banyoları 2-4 hafta aralıklarla yapılır, ancak hastalık sürününün % 5'ini geçiyorsa, bu işlem günlük olarak tekrarlanır(5).

Tırnak banyolarında kullanılan bazı solusyonlar ve özellikleri şöyle sıralanabilir:

1- Formalin: % 3-5 oranlarında kullanılır. Özellikle solunum yollarını irrite eder. Haftada bir ya da iki kere kullanılır. Çok sık kullanılırsa, ayağın irritasyonuna neden olur(2,5,7,59). Arkins ve arkadaşları(6), % 5'lik formalin banyosunun ayak hastalıklarınının tümü üzerine ya da tek tek lezyonlara önemli bir etkisi olmadığını, ancak tırnağın kalitesini yükselterek, onun travma ve aşınmaya karşı direncini arttırdığını bildirmektedirler.

2- Bakır sülfat: % 5-10 oranında haftada bir iki kere kullanılır. Kirlendiğinde etkisizleşir(2). Link ve Rath(42), % 10'luk bakır sülfat banyosunu ilk iki hafta arka arkaya iki gün, sonraki iki hafta, haftada bir kez, daha sonra da koruyucu olarak ayda bir kez kullanarak, birçok tırnak lezyonunu sağalttıklarını belirtmektedirler.

3- Çinko sülfat: % 8-10 oranında kullanılır. En iyi sonucu elde etmek için, günlük hazırlanıp kullanılması önerilmektedir(2,7,19,28).

## MATERYAL VE METOD

Çalışmanın materyalini, Ocak 1988 - Nisan 1990 tarihleri arasında İ.Ü.Veteriner Fakültesi Cerrahi Anabilim Dalı kliniklerine ayak hastalıkları şikayeti ile getirilen ve Uludağ Üniversitesi Veteriner Fakültesi araştırma çiftliği, Tekirdağ ili Muratlı ilçesi ve köyleri, İstanbul ili Eyüp, Sarıyer, Küçük Çekmece, Üsküdar ve Çatalca ilçeleri ile bunlara bağlı köylerde taranan yaklaşık 2000 kültür ırkı sığır oluşturdu.

Saha taramaları sırasında saptanan ayak hastalıklı sığırlardan bir bölümünün klinik tanı ve sağaltımları buldukları yerlerde, diğerlerinin ise ya sahiplerinin kendi araçları ya da fakülte olanakları ile hayvan hastanesine ulaştırılması sonucu, cerrahi kliniğinde gerçekleştirildi.

Hasta hayvanların sahiplerinden, önce ayrıntılı bir anamnez alındı. Sonra lezyonun tam olarak ortaya çıkarılması, etkilenen dokuların belirlenmesi ve hastalığın adının konması amacıyla hasta ayak güzelce yıkanıp temizlendi ve duruma göre de tırnağın kesilip yontulması sağlandı. Daha sonra inspeksiyon ve palpasyon ile lezyonların lokalize olduğu bölgeler saptandı. Ayağın derin dokularının etkilendiği durumlarda, enfeksiyonun nereye kadar ulaştığını belirlemek amacıyla sondalama ve radyografî yöntemlerinden yararlandı.

Cerrahi Kliniğine getirilen sığırların yatırılmaları gerektiğinde, "Hannover Wagen" denilen taşınabilir bir araç kullanıldı (Resim 1). Saha



çalışmalarında hayvanların yatırılmaları ve tesbit edilmeleri, kimi zaman hayvan sahiplerinin kendi yatırma ve tesbit yöntemleri ile, kimi zaman da Ruef yöntemi ile yatırıldıktan sonra ayakların bir sıırığa bağlanarak tesbiti şeklinde gerçekleştirildi (Resim 2). Bir besi çiftliğinde ise, tesbit amacıyla özel bir travay kullanıldı (Resim 3).

Lezyonun durumuna göre medikal ya da operatif sağaltım yöntemleri uygulandı. Operatif sağaltımlar cerrahi kliniğinde yapıldı. Medikal ya da operatif sağaltım uygulanacak hasta ayağın tırnakları, kesilip düzeltilerek normal şekline getirilmeye çalışıldı. Operasyonların çoğunda 1-2 gün önceden hasta ayak antiseptik komprese alındı. Her operasyondan önce sedatif olarak i.m. yolla 0.5-1 ml/100 kg dozunda rompun (xylazine hydrochloride) uygulandı. Hasta ayağın anestezisi amacıyla intravenöz regional anestezi, sinir uzamına anestezi ya da sirküler infiltrasyon anestezisi yöntemlerinden birisi kullanıldı. Her operasyondan önce, hasta ayağın incik bölgesine garo uygulandı. Operasyondan sonra ayak pansumana alındı ve pansuman bir örtü ile korundu (Resim 4). Bazı olgularda ayağı korumak için özel plastik ayakkabılar kullanıldı (Resim 5). Sağlam tırnağın tabanına ortopedik blok yerleştirildi. Her operasyondan sonra bir hafta süreyle parenteral antibiyotik uygulandı. İlk pansumanlar operasyondan 2-3 gün sonra değiştirildi. Diğer pansumanlar iyileşme oluncaya kadar 4-5 günde bir yenilendi. Postoperatif dönemde hayvanların altı mümkün olduğunca kuru tutulmaya çalışıldı.

Saha taramaları sırasında saptanarak sağaltımlarının buldukları yerde yapılmasına karar verilen hastalar, ilk sağaltımdan sonra 1-2 hafta ara ile kontrole gidilerek iyileşmeleri izlendi. Bu taramalarda gözlenen uzamış ve deforme tırnakların düzeltilmesi amacıyla, hayvanlar genellikle ayakta ve arka tırnaklar için achill tendosunun bir iple boğulması şeklinde tesbit edildiler. Gerektiğinde, daha önce sözü edilen yöntemlerle yatırılarak tesbit sağlandı. Sinirli mizaca sahip olanlarda i.m. rompun uygulandı.

Ayak operasyonları ve tırnak kesimi için, büyük hayvan operasyon setinin yanısıra, tırnak kesme makası, renet, suntraç ve elektrikli tırnak törpüsü kullanıldı (Resim 6).



Saha alıřmaları sırasında ayrıca, hayvan sahipleri ayak hastalıklarının oluşumu ve korunma areleri konusunda geniş bir şekilde aydınlatıldı ve ahır girişlerine ayak banyoları için yalak yaptırmaları önerildi.



## B U L G U L A R

Saha taraması yapılan yerlerdeki ahırların hiçbiri, ayak sađlıđı ađısından istenen özelliklere sahip deđildi. Grlen tm ahırların zemini betonu. Bazı ahırlarda, bařlangıçta zeminin przl yapıldıđı, ancak zamanla dzleřtiđi ve hayvanların kayıp dřmelerine neden olduđu saptandı. ođu bađlamalı ahırda, bađlama yerinin uzunluđuna mesafesi kısa olduđundan, hayvanların arka ayakları, zellikle yattıkları zaman gbre kanalı iine giriyordu. Grlen ahırlarda genellikle altlık kullanılmadıđı izlendi. Bazı yerlerde ise altlıktan ok, zemini kurutma ve kaymayı nleme amacıyla az miktarda ince talař ya da saman kullanıldıđı belirlendi.

Besi iřletmelerinin dıřında, tarama yapılan ahırlardaki hayvanların byk bir blmnn, sonbahar ve kiř aylarını dar ahırlarda bađlı olarak geirdikleri, ilkbahar ve yaz aylarında ise ayıra ıkarıldıkları saptandı. Őehir iinde kalmıř iřletmelerde, hayvanların tm mrlerini ahırda bađlı olarak geirdikleri gzlendi. Hiřbir iřletmenin padok ya da gezinti alanları yoktu.

Hayvan sahiplerinin byk bir kısmı hiř tırnak kestirmediklerini, ok az bir kısmı yılda bir kere tırnak kesimi yaptırdıklarını, bazıları da uzayan tırnakların ilkbaharda hayvanın mer'aya ıkarılması ile kendiliđinden kırılıp ařınacađını ve bu nedenle tırnak kesimine ihtiya duymadıklarını belirttiler.

Tırnak kesimi yapan kişilerin, bu konuda yeterli bilgiye sahip olmadıkları, kimi zaman tırnağın canlı dokusunu açığa çıkararak ve çoğunlukla da yanlış ağırlık dağılımına neden olarak, ayak hastalıklarına ortam hazırladıkları belirlendi. Ayrıca ayak hastalıklarının bir kısmının, hayvan sahipleri ya da nalbant olarak bilinen kişiler tarafından sağaltılmaya çalışıldığı, ancak kendilerinin sonuç alamadıkları ya da hastalığın çok ilerlediği durumlarda veteriner hekime başvurdukları saptandı. Bununla birlikte hayvan sahiplerinin, ayak hastalıklarının sağaltımında tırnak kesimi ile bağıntılı olarak, nalbant olarak tanınan kişileri yetkili gördükleri belirlendi.

Saha taramaları sırasında saptanan ve kliniğimize tırnak kesimi amacıyla getirilen 97 hayvanın deforme ve uzamış tırnakları, kesildi ve düzeltildi (Resim 7). Ahır içinde elektrikli törpü ile yapılan tırnak kesimlerinde, aşırı gürültü nedeniyle, hayvanların rahatsız olduğu ve hasta sahipleri tarafından kullanılmasının pek istenmediği ortaya çıktı. Tırnak kesimi yapılan hayvanların büyük çoğunluğunda, çift taban oluşumu ile karşılaşıldı. Deforme tırnaklar arasında makasvâri ve sivri-uzun tırnakların yaygın olduğu belirlendi (Resim 8, 9, 10). Özellikle ön ayak tırnaklarının arkalara göre çok kuru ve sert olmasından dolayı, bunların kesilmesi ve düzeltilmesinde çok zorluk çekildi. Ancak birkaç gün süreyle ıslatılmasından sonra, yumuşayan bu tırnakların kolaylıkla kesildiği izlendi.

Toplam olarak karşılaşılan 69 ayak hastalıklı olgunun 22'sini (% 31,8) panaritium oluşturdu. Bunların 16'sı interdigital panaritium, 4'ü ökçe panaritium'u, 2'si korona panaritium'uydu (Resim 11, 12, 13, 14). Olguların 11'ini (% 15,9), çoğu kez panaritium'un komplikasyonu olarak gelişen pododermatitis profunda, 7'sini (% 10,1) taban ülseri (Rusterholz sendromu) oluşturdu. Bunların 6'sı komplikasyonsuz (yüzlek), 1'i ise komplikasyonlu formdaydı. Ayrıca 7'si taban, 1'i ökçe absesi şeklinde 8 olguyu (% 11,5) pododermatitis purulenta oluşturdu. 6 olguda (% 8,6), topallığa yol açan enfekte limax ile karşılaşıldı. 4 olguda (% 5,7) ise pododermatitis aseptica diffusa gözlemlendi. Bunların 2'si kronik, 2'si akut formdaydı. Diğer olguların 5'ini (% 7,2) chronic necrotic pododermatitis, 3'ünü (% 4,3) beyaz çizgi ayrılması, 1'ini (% 1,4) koronada yabancı cisim lez-

yonları oluşturdu (Tablo 2).

Tarama yapılan bölgelerde ayak hastalıklarının yıllık insidensi, % 1,7 olarak belirlendi.

Lezyonların 57'si (% 82,6) arka ayaklarda, 8'i (% 11,5) ön ayaklarda, 4'ü de (% 5,9) ayakların hepsinde gözlemlendi (Tablo 3). Arka ayaklarda oluşan lezyonların 22'si lateral, 5'i medial, ön ayaklardakinin ise 4'ü lateral tırnaklarda izlendi ve medial tırnaklarda hiç lezyona rastlanmadı. Panaritium, pododermatitis profunda, pododermatitis purulenta, limax, chronic necrotic pododermatitis ve beyaz çizgi ayrılması lezyonları arka ayaklarda daha fazla görüldü.

Tarafımızdan saptanan ayak lezyonlarının 40'ı (% 58) sonbahar ve kış aylarında, 29'u (% 42) ilkbahar ve yaz aylarında gözlemlendi. Lezyonların aylara göre dağılımında Eylül ayı baş sırayı aldı (Grafik 1).

Ayak lezyonu gözlenen olguların 25'ini (% 36,2) erkek, 44'ünü (% 63,8) dişi sığırlar oluşturdu. Irklara göre dağılımında Holstein 58 (% 84), Montofon 7 (% 10,2), melez 4 (% 5,8) olarak sıralandı. Ayak hastalığı en çok 1-5 yaşları arasında (olgularımızın 58'i) gözlemlendi (Tablo 4).

Karşılaşılan 22 panaritium olgusunun 6'sında, hasta ayağa hergün ılık antiseptik yaş kompres uygulandı. Bunların 4 tanesi 15-20 gün içinde tamamen iyileşti. Diğerleri komplikasyon şekillenmesi ve besisi tosunu olmalarından dolayı kesime gönderildi. Başka bir 6 olguda ayak ardıc katranı ile kuru pansumana alındı ve gerektiğinde pansuman yenilendi. Çok yeni olan 3 olguda iyileşme iki hafta içinde sağlandı. Her iki uygulamada da 7 gün süreyle parenteral antibiyotik yapıldı. Diğer 10 olguda ise, bir kere olmak üzere 1 ml/10 kg dozunda, i.m. yolla uzun etkili oxytetracycline uygulandı. Hasta ayak hiçbir lokal sağaltımla destekleme ya da korumaya alınmadı. Olguların hepsi 7-10 gün içinde tamamen iyileşti. Bir besisi çiftliğinde, erkek hayvanlarda panaritium çok yaygın iken, aynı koşullarda barındırılan ve aynı rasyonla beslenen ineklerin hiçbirinde panaritium olgusuna rastlanmadı. Bu çiftlikte panaritium'un bir sürü hastalığı

sayılabilecek kadar yaygın olduğu belirlendi.

Pododermatitis profunda saptanan 11 olgudan 8'inin, panaritium sonucu geliştiği, diğer 3'ünün kökeninin belirlenemediği anlaşıldı (Resim 18, 19, 20). Bu olgulardan 6'sının radyolojik muayenesinde, yangının kemik ve eklem dokularına kadar yayıldığı görüldü (Resim 21, 22). Diğerlerinin radyolojik muayenesi yapılamadı. Radyografisi alınamayan, ancak sondalama ile yangının kemik ve eklem dokularına kadar ulaştığı saptanan 2 olgu ile, radyografisi alınanlardan 5 olgu, besi sığırı olması nedeni ile kesime gönderildi. Diğer 4 olgu için hayvan sahiplerine parmak amputasyonu önerildi ise de ancak 2'sinde operasyon yapılabilirdi (Resim 23).

Operasyonlar Pfieffer yöntemi ile yapıldı. Her iki olguda da hasta ayak ileri derecede flegmonluydu, bu nedenle amputasyondan sonra yara dudaklarının birleştirilmesinde oldukça zorluk çekildi. Bir olguda yara dudakları arasında oldukça büyük bir açıklık kaldı ve bu da iyileşmeyi geciktirdi (Resim 24). Bu olgu, sahibinin isteği üzerine tam iyileşme olmadan taburcu edildi. Diğer olguda ise operasyonu izleyen 10.günde eklenti parmağın üzerinde kalan müşterek flexor tendovaginada abse şekillendi (Resim 25). Bu olgu ancak bir ayda tam olarak iyileşebildi.

Pododermatitis purulenta saptanan 8 olguda, lezyonun drenajı sağlandıktan sonra, ayaklar kuru pansumanla korundu. Olguların 6'sında 15-20 gün süren bir sağıltımla tam iyileşme sağlandı. 2 olguda enfeksiyon derin dokulara yayıldığından, hayvan sahiplerine parmak amputasyonu önerildi ise de, sonradan bu olguların kesime gönderildiği öğrenildi.

Yüzlek taban ülseri olgularının 4'ü, tırnak kesimi sırasında ortaya çıktı (Resim 26). Burada hasta ayağın tırnakları kesilip düzeltildikten sonra, ülserli kısmın üzerine tentürdiyot ya da ardıç katranı sürülerek bölge basınçlı pansumana alındı. Komplike olmuş bir olguda ise taban ülseri operasyonu yapıldı. Dorsal fleksiyonu önlemek amacıyla, her iki tırnak, uçlarından tel ile bağlandı. Sağlam tırnağın altına ortopedik blok uygulandı. İlk pansuman iki gün sonra, diğer pansumanlar iyileşme olana kadar 4-5 günde bir değiştirildi. Bir ay sonra tam şifa ile hayvan taburcu edildi.

(Resim 27).

Karşılaşılan 6 limax olgusunun birine, iyileşme sağlanıncaya kadar antiseptik yaş kompres uygulandı. Diğer 5 olguda hayvan sahiplerine operasyon önerildi. Ancak bunlardan ikisine operasyon yapılabildi. Bu olgulardan birinde, lezyon dört ayakta birden şekillenmişti. Bir olguda ileri gebelik döneminde limax nedeni ile oluşan topallığın, doğumdan sonra kaybolduğu ve hayvanın hiçbir şikayetinin kalmadığı öğrenildi. Limax operasyonu yapılan iki olguda, kitle alındıktan sonra iyileşmeyi hızlandırmak amacıyla tırnak uçları birbirine tel ile bağlandı. 15 günde tam iyileşme sağlanarak hayvanlar sahiplerine teslim edildi (Resim 28).

Chronic necrotic pododermatitis saptanan 5 olguda tırnak kesimi ve dezenfeksiyonu yapıldıktan sonra lezyona antibiyotikli tozlar konularak ayak kuru pansumana alındı ve pansuman kalın bir örtüyle korundu. Hayvan sahiplerine ayakların bir süre bakır sülfat solusyonu ile banyo yaptırılması ve iyileşme olana kadar hayvanların kuru bir yerde tutulması gerektiği bildirildi. Bakır sülfat banyosundan olumlu sonuçlar alındı. Ancak bu olguların ortam değişmediği sürece iyileşmekte inatçılık gösterdiği gözlemlendi.

Karşılaşılan 2 pododermatitis aseptica acuta diffusa olgusunun doğumdan hemen sonra ortaya çıktığı ve bunların metritisten köken aldığı belirlendi. Lokal ve genel sağaltım yöntemleri uygulanan bu olguların, her ikisi de tam olarak iyileşti. Ayrıca pododermatitis aseptica chronica diffusa gözlenen 2 olguda, birer ayak tırnakları etkilenmişti. Tırnaklar kesilip düzeltilerek normal formlarına yaklaştırıldı ve hayvan sahiplerine belirli aralıklarla bu tırnakların düzeltilmesi gerektiği bildirildi.

Üç olguda bulunan beyaz çizgi lezyonlarının hepsi de arka ayaklarda ve X bacaklılık deformasyonu ile birlikte gözlemlendi. Tırnak kesiminden sonra ayaklar birkaç gün süreyle antiseptik komprese alındı. Hayvan sahiplerine hastalığın tekrar oluşabileceği bildirildi ve nedenleri hakkında bilgiler verildi.

Bir ayağın her iki tırnağının korona bölgesinde lastik boğmasına bağlı gelişen derin sirküler yara, boğan lastiğin çıkarılmasından sonra, ayağın on gün süreyle antiseptik yaş komprese alınması ile tamamen iyileştirildi.

Başka bir olguda, hatalı tırnak kesimine bağlı olarak gelişen septic laminitis, önceleri antiseptik yaş kompres ve parenteral antibiyotik uygulamaları, daha sonra tırnağın kuru pansumanla korunmasıyla bir ayda iyileştirildi.

Perforatio subcutanea pedis septica lezyonu saptanan diğer bir olgunun, bir ay süren sağaltımdan sonuç alınmadığı için kesime sevk edilmesi önerildi (Resim 29).

Tablo 1- Saha taraması yapılan bölgelere göre hayvan sayısının dağılımı

Tarama yapılan yerler	Hayvan sayısı
Ankara çiftliği (Çatalca)	700
Göktürkköy -Kemerburgaz-Alibeyköy(Eyüp)	610
Muratlı ilçesi ve köyleri (Tekirdağ)	580
Zekeriyaköy-Uskumruköy (Sarıyer)	50
Ümraniye-Dudullu (Üsküdar)	30
Uludağ Üniversitesi Veteriner Fak.Çift.	20
Avcılar (K.Çekmece)	10
Şenlikköy suni tohumlama istasyonu(K.Çekmece)	5
Toplam	2005

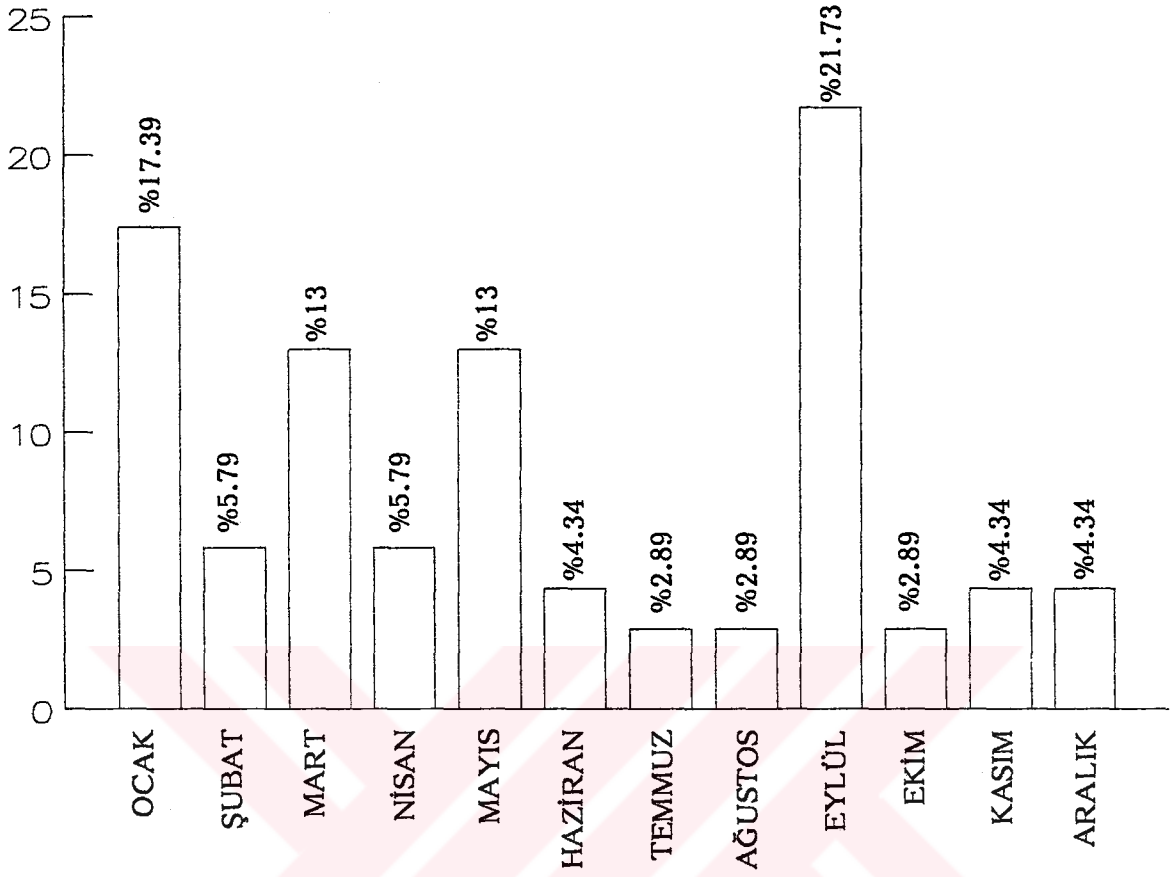


Tablo 2- Karşılaşılan ayak lezyonlarının sayısal dağılımı

Lezyonlar	Lezyon sayısı	%'si
Panaritium	22	31.8
Pododermatitis profunda	11	15.9
Pododermatitis purulenta	8	11.5
Taban ülseri	7	10.2
Limax	6	8.6
Chronic necrotic pododermatitis	5	7.2
Pododermatitis aseptica diffusa	4	5.7
Beyaz çizgi ayrılması	3	4.3
Septic laminitis	1	1.4
Perforatio subcutanea pedis septica	1	1.4
Koronada yabancı cisim	1	1.4
Toplam	69	% 100

Tablo 3- Saptanan lezyonların ayaklara göre dağılımı

Lezyonlar	Ön ayaklar	Arka ayaklar	Dört ayak
Panaritium	4	17	1
Pododermatitis profunda	2	10	-
Pododermatitis purulenta	1	7	-
Taban ülseri	-	7	-
Limax	-	5	-
Chronic necrotic pododermatitis	1	4	-
Pododermatitis aseptica diffusa	-	2	2
Beyaz çizgi ayrılması	-	3	-
Septic laminitis	-	1	-
Perforatio subcutanea pedis septica	-	1	-
Koronada yabancı cisim	-	1	-
Toplam	8	57	4



Grafik 1- Gözlenen ayak hastalıklarının aylara göre dağılım oranı

Tablo 4- Yaş ile hasta sayısı arasındaki ilişki

Yaş	Hayvan sayısı	%'si
1	5	7.2
2	19	27.5
3	6	8.6
4	7	10.1
5	21	30.4
6	3	4.3
7	5	7.2
8	1	1.4
10	1	1.4
14	1	1.4

## TARTIŞMA

Ayak hastalıkları insidensinin son yıllarda bir hayli arttığı ve süt sığırlarında genital sistem hastalıklarından sonra en ciddi ve en fazla ekonomik kayıplara yol açan bir sorun olduğu belirtilmektedir(2, 4, 20, 64, 70, 73).

Yapılan çeşitli çalışmalar, kültür ırkı sığırlarda ayak hastalıklarının yıllık insidensinin, % 1.7 ile % 25 arasında değişen oranlar sergilediğini göstermiştir(9,17,20,31,48,60,70,73). Benzeri gözlem ve bulgular bu çalışma ile de doğrulanmış ve yapılan taramalar sonucu ayak hastalıklarının yıllık insidensi % 1.7 olarak belirlenmiştir. Ancak çalışmanın yapıldığı bölgede hayvan sahiplerinin ayak hastalıklarını pek önemsemedikleri, çok zorunlu durumlarda hastalığın ya kendileri ya da nalbantlar tarafından sağaltıldığı saptanmış ve bu nedenle de ayak hastalıkları insidensinin gerçek boyutlarından daha düşük görüldüğü kanısına varılmıştır.

Son yıllarda süt ineklerindeki topallıkların artış nedeni olarak sürekli bir şekilde ahırda kapalı tutulma gösterilmektedir. Hayvanların devamlı beton zemin üzerinde tutulması, tırnak tabanının normal konkav biçimini kaybederek düz taban oluşumuna yol açmakta ve aynı zamanda, tırnakların normal taşıma fonksiyonlarını da önleyerek, fazla büyümelerine imkan vermektedir. Ayakların sürekli dışkı ve ıslak zemin üzerinde bulunması da tırnağın aşırı büyümesini teşvik etmektedir. Hızlı büyüyen bu tırnaklar yumuşaktır ve enfeksiyona çok meyillidir(2).

Tırtıklı beton zeminler, çok hızlı bir tırnak aşınmasına yol açar ve giderek taban tamamen aşınabilir. Pürüzsüz zeminde aşınma çok azdır veya hiç olmaz. Ayrıca böyle zeminlerde sığırlar sıklıkla kayıp düşerler ve sonuçta ciddi yaralanmalar oluşur(2,55). Baggot(8), ayak hastalıklarının gelişimindeki en yaygın yardımcı faktörün, kötü ahır planı olduğunu ve özellikle kış aylarında, birçok ahırın, hayvanların hareketini kısıtlayacak yapıya sahip bulunduğunu ifade etmektedir.

Bu çalışmanın yapıldığı, İstanbul ve yakın çevresinde, yöre şartlarının uygun olmaması nedeniyle hayvanların çoğu zaman ahırda tutuldukları ve özellikle kış aylarında yeterli hareket imkanı bulamadıkları, ahır zeminlerinin hemen bütünüyle beton olduğu ve çoğunun aşınarak düzleştiği, bu nedenle de hayvanların sık sık kayıp düştükleri ve özellikle arka ayakların devamlı idrar ve dışkıyla bulaşık olduğu konusundaki tesbit ve gözlemler, diğer araştırmacıların ifadeleri ile uyum içerisindedir. Ayak hastalıklarının en fazla sonbahar ve kış aylarında oluştuğuna dikkati çeken araştırmacılar(9,17,45,60,61) bunun, iklim, yağış ve daha çok kapalı barındırma koşullarına bağlı olduğunu vurgulamışlardır. Benzer bulgular bu araştırmada da ortaya çıkmış ve Eylül ayı, ayak hastalıklarının en çok görüldüğü ay olarak belirlenmiştir.

Kimi araştırmacılar(8,9,61) sığırlarda ayak hastalıklarının en fazla 5-8 yaşları arasında meydana geldiğini bildirirken, bu çalışmalarda olguların % 57'sinin 1-5 yaş grubu arasında bulunuşu, taranan hastalardan bir bölümünün besicilik ünitelerinde gözlenmesine bağlanabilir. Rowlands ve arkadaşları(61) ayak lezyonları ve tırnak deformasyonları oranının, yaşın ilerlemesi ile önemli derecede azaldığını, 2 yaş ve üzerindeki sığırlarda bütün lezyonların % 68 oranında görüldüğünü, ancak 10 yaş ve üzerindeki sığırlarda bu oranın % 15'e düştüğünü bildirmektedirler. Toplam 69 olgudan yalnız 2 tanesinin 10 yaşın üzerinde bulunuşu, bu görüşü destekler niteliktedir.

Mclennan(48) ve Görgül'ün(30) araştırmalarında, sığır ayak hastalıklarının % 70 dolaylarında Holstein ırkı hayvanlarda görüldüğünü bildirmekte ve bu durumun, bir taraftan ırk predispozisyonuna, diğer taraf-

tan yöredeki yoğun Holstein ırkı populasyonuna bağlanması gerektiği vurgulanmaktadır. Bu çalışmada, ayak hastalıklarının ırklara göre dağılımında % 83.8'inin Holstein ırkına isabet etmesi, aynı düşünce ve bulgularla paralellik içerisindedir.

Görgül(23,25,30) 10 tırnakta ayrık ve yayvan tırnak deformasyonu, 48 tırnakta sivri ve uzun tırnak deformasyonu, 41 tırnakta dolgun-geniş tırnak ve çift kat taban oluşumu, 34 tırnakta burulmuş ve kıvrık tırnak yapısı, 34 tırnakta makasvâri tırnak deformitesi saptadığını bildirirken, McLennan(48) 177 topallık olgusundan % 36.7'sinin, deforme yapılı tırnaklarda görüldüğünü ve tüm deforme yapılı tırnakların % 64.6'sını makasvâri tırnak deformitesinin oluşturduğunu belirtmektedir. Bu araştırmada deforme tırnak yapıları ile ilgili bir oran saptanmamakla birlikte, makasvâri ve sivri-uzun tırnak deformitesi ile çift kat taban oluşumunun yüksek miktarlarda gözlenmesi, diğer araştırmacıların bulgularına benzemektedir.

Sığırlarda ayak hastalıkları önlere göre arka ayaklarda, medial tırnaklara göre de lateral tırnaklarda daha fazla oluşmaktadır(4, 5, 8, 9, 17, 19, 30, 48, 73). Çalışmada saptanan 69 ayak hastalığının 57'si arka ayaklarda gözlenmiş, arka ayak tırnaklarında oluşan lezyonların ise 22'si lateral 5'i medial tırnaklarda şekillenmiştir. Bu durum diğer araştırmacıların bulgularını destekler niteliktedir. Ön ayakların medial tırnaklarında hiç bir lezyonun saptanamayışı bir tesadüf olarak değerlendirilebilir.

Sindirim sistemi bozukluklarından başka, histaminin açığa çıkmasına neden metritis ve mastitis gibi hastalıklar da laminitis oluşumuna neden olurlar(5,8,9,15,19,43,44,49,50,51,56). Bu çalışmada rastlanan iki pododermatitis aseptica acuta diffusa olgusu, hemen doğumdan sonra ve bir metritise bağlı olarak şekillenmişti. Bu durum, literatürdeki bulgularla paralellik göstermektedir.

McLennan(48), laminitis, aşırı taban erozyonu ve chronic necrotic pododermatitis lezyonlarına ön ayaklarda hiç rastlanmadığını belirtirken, buna karşı panaritium'un çok yaygın olduğunu bildirmektedir. Oysa bu çalışmada panaritium daha çok arka ayaklarda gözlenmektedir. Hakeza

chronic necrotic pododermatitis lezyonlarına da arka ayaklarda daha çok rastlanmaktadır. Bu durumun adı geçen araştırmacının bulguları ile uyum içerisinde olduğu söylenebilir.

Yücel(73), 24 taban ülseri olgusunun hepsini de arka ayaklarda saptadığını ve iki olgu dışında tümünün lateral tırnaklarda oluştuğunu bildirmektedir. Bu araştırmada da benzeri durumlarla karşılaşılmıştır. Bazı araştırmacıların(5,19,22,24,31,67,72) antiseptik yaş kompres ve banyolar ile komplike olmamış panaritium olgularının sağaltılabildiği konusundaki önerilerinden hareketle, 6 olguda antiseptik yaş kompres, 6 olguda da ardıc katranı uygulayarak lezyonlar sağaltılmaya çalışıldı. Ancak antiseptik yaş kompresin günde iki defa ve uzun süre ıslatılması, hayvan sahipleri için bir hayli zahmetli olduğundan uygulamanın gereği gibi yapılamadığı ve bu durumun da sağaltımı olumsuz yönde etkilediği gözlenmiştir. Ardıc katranı ile daha olumlu bir iyileşme sağlanmış ve bu durumun, iyi bir izolasyon sağlayan katranın, lezyona idrar ve dışkı bulaşmasını önlemesi sonucu şekillendiği kanısına varılmıştır.

Kruse ve arkadaşları(41), her türlü panaritium olgularında, 20 mg/kg dozunda i.m. tek bir enjeksiyonla uygulanan uzun etkili oxytetracycline'nin, büyük oranda iyileşme sağladığını, gerektiğinde ikinci bir enjeksiyon ve lokal uygulamanın yapıldığını bildirmektedirler. Bu çalışmada da komplikasyonsuz 10 panaritium olgusunda, hiç bir lokal sağaltıma gerek kalmadan uzun etkili oxytetracycline i.m. yolla bir kez uygulanmış ve 7-10 gün içerisinde tüm olguların iyileştikleri gözlenmiştir.

Kimi araştırmacıların(9,68) düşünceleri doğrultusunda, enfekte olmamış ve topallık göstermeyen limax olgularının sağaltımına gerek olmadığı, tarafımızdan hayvan sahiplerine bildirildi. Komplike iki limax olgusu ise, diğer araştırmacıların(7, 8, 11, 19, 22, 26, 31, 59, 65, 72, 73) belirttiği şekilde operasyonla total olarak uzaklaştırıldı ve 15 gün içinde tam iyileşme sağlandı. Operasyondan sonra yaranın hareketsizliğini ve iyileşmesini sağlamak amacı ile, özel limax nalı kullanılması ya da tırnak uçlarının tel ligatür ile birbirine bağlanması görüşüne bu çalışmada da uyulmuş ve bu durumun çok yararlı olduğu kanısına varılmıştır.

Temiz ve kuru bir ortamın yeteri kadar sağlanamaması nedeniyle chronic necrotic pododermatitis olgularının sağaltımında oldukça zorluk çekildi. Burada esas olanın kimi araştırmacıların(5,31,72), belirttiği gibi koruyucu önlemler olduğu fikrine tamamen katılıyoruz.

İki pododermatitis profunda olgusunda parmak amputasyonu uygulandı. Bu amaçla, çoğu araştırmacının(3,5,7,11,19,26,31,67,72) benimseydiği ve artık klâsikleşmiş olan Pfeiffer yönteminden yararlanıldı. Ancak ayağın ileri derecede flegmonlu ve enfekte olması dolayısıyla, operasyondan sonra derinin kapatılmasında çok zorluk çekildi. Bırakılan açıklıktan zamanla taşkın granülasyon dokusu gelişti ve buna bağlı olarak iyileşme süresi de uzadı. Benzeri bir durumla literatürde karşılaşılmadı.

Komplikasyonsuz taban ülseri olgularında, düzgün bir tırnak kesiminden sonra lezyonun üzerine tentürdiyot ya da ardıç katranı sürülerek tırnağın basınçlı pansumana alınmasını ve iki hafta ara ile pansumanın yenilenmesini öneren araştırmacıların(19,20,24,72,73) uygulamalarına benzer çalışmalar ile oldukça başarılı sonuçlara ulaşıldı.

Komplikasyonlu bir taban ülserinde çoğu araştırmacının(5, 7, 11, 14, 16, 18, 20, 24, 26, 27, 59, 72, 73) uyguladığı gibi, nekrotik koryumun küretajı ile birlikte M.flek.dig.prof. tendosunun plantar/palmar parsiyel rezeksiyonu yapıldı ve iyileşme 4 haftada tamamlandı.

Pododermatitis aseptica diffusa'nın sağaltımında erken davranılması gerektiği, aksi taktirde hastalığın kısa sürede kronikleşeceği ve gelişen bozuklukların dönüşümsüz olacağı vurgulanmaktadır(, 7, 11, 19, 24, 49, 51, 58, 59, 72). Bu çalışmada, doğumdan hemen sonra şekillendiği saptanan pododermatitis acuta aseptica diffusa olgusu, kimi araştırmacı(5,11,19,24,31,72) tarafından önerilen sağaltım yöntemi ile kısa sürede iyileştirildi. Ancak kronik olgularda yine bazı araştırmacıların(5, 7, 9, 15, 19, 24, 31, 72) önerdiği gibi, deformasyona uğrayan tırnakların düzeltilmesi ve hayvanın bol altlıklı bir yerde tutulması gerekmektedir. Komplikasyonların ortaya çıktığı ve tam iyileşme umudunun bulunmadığı durumlarda hayvanın kesime sevk edilmesinin daha rantabl olacağı düşünülebilir.



Bununla birlikte, çalışmada saptanan 2 kronik olguda, belirli aralıklarla tırnakların düzeltilmesi sonucu hayvanın problemsiz olarak yaşamını sürdürdüğüne tanık olundu.

Ayak hastalıkları nedeniyle hayvanın daha rahat muayenesi, tırnağın yontulup düzeltilmesi ve medikal ya da operatif sağıltım amacıyla birçok araştırmacının(5,11,19,26,29,31,36,47,69,72) kullandığı gibi bu çalışmada da rompun (xylazine) oldukça güvenilir ve rahat bir anestezik olarak kullanıldı. Ayrıca ayağın flegmonlu olmadığı durumlarda intravenöz regional anestezi (İVRA) yönteminin uygulanmadığı zamanlarda da infiltrasyon ya da sinir uzamına anestezi yöntemlerinden birisi kullanıldı. Özellikle İ.V.R.A. yönteminin ayak operasyonlarında çok etkili ve güvenilir bir anestezi sağladığı gözlemlendi.

Birçok araştırmacının(1, 2, 5, 7, 11, 19, 23, 24, 25, 28, 32, 39, 42, 51, 53, 57, 59, 72) bildirdiği ayak hastalıklarından koruma amacıyla göz önünde tutulması gereken kriterler, bu çalışmada da hasta sahiplerine önerildi ve uygulatılmaya çalışıldı. Ancak genetik faktörler ve beslenme hatalarının neden olduğu bozukluklara yönelik bir çalışma yapılamadı. Bu konuda kısa vadede ve gözle görülür bir düzelme sağlayacak somut bulguları elde etmek pek olası gözüküyordu.

Çalışmanın yapıldığı yerlerde saptanan en dikkate değer eksiklik, ahır planlarının hatalı yapılışı ve çevrenin uygun olmayışı idi. Bu konuda bildirilen(2,7,23,24,25,28,32,39,53) standart ahır planları ve koruma önlemlerine tam olarak uyulması durumunda, ayak hastalıklarının büyük ölçüde önlenebileceği görüşüne katılmak isteriz.

Ayak hastalıklarından korunmada uygulanacak en önemli önlemlerin başında, tırnakların periyodik olarak kesilip düzeltilmesi gelmektedir. Tırnak kesimi için, kısa sürecek çalışmalarda ayakta tesbitin yeterli olacağı, uzun süreceklerde hayvanın yatırılması gerektiği, ancak sinirli ve huysuz hayvanlarda hafif bir sedasyon uygulanabileceği görüşünden(5,7) hareketle bu çalışmadaki tırnak kesimlerinin büyük bir bölümü ayakta tesbit ile yapıldı. Ancak burada, çok kısa sürede tırnağın düzgün bir şekilde

kesilme zorunluluđu ve hayvanın tesbitinde yardımcı personelin yetersizliđi, ayakta yapılan kesimin dezavantajlarıydı. Yatırılarak yapılan tırnak kesiminde hayvan sahipleri bir an önce hayvanın ayađa kaldırılmasını istiyorlardı.

Tırnak kesimi sırasında göz önünde bulundurulması gerekli kriterlere(5,7) uyulmadığı taktirde, tırnađın canlı dokusunun açığa çıkarılması ya da ağırlık dağılımının dengesizliđi sonucu, çeşitli ayak lezyonlarının gelişmesi kaçınılmaz olur(7,25,39,57,72). Böyle durumlarda yaraya tentürdiyot ya da ardıç katranı sürülmesiyle tırnađın pansuman altında birkaç gün korunması lezyonun, hiçbir komplikasyona yol açmadan iyileşmesini sağlamaktadır.

Bu çalışma ile, İstanbul ili ve yakın çevresinde büyük oranda kültür ırkı sığır yetiştiriciliđinin yapıldığı, çayır ve mer'anın yok denecek kadar az olduđu, ahırların çođunun hiçbir plana dayandırılmadan hatalı bir biçimde inşa edildiđi, hayvan sahiplerinin ayak hastalıkları ve tırnak bakımı hakkında hiçbir bilgileri olmadığı ve bu konunun büyük ekonomik kayıplara yol açabileceđini hiç düşünmedikleri belirlendi. Karşılaşılan ve sađaltılan ayak hastalıkları sayı ve ilgi açısından bölgedeki sorunun ciddiliđini yansıtacak düzeyde değildi. Hasta sahipleri bilinçlendirildiđi ve ekonomik kayıplar somut olarak ortaya konduğunda, yetiştiriciler tarafından daha ciddi bir şekilde problemin üzerine gidileceđine inanıyoruz ve aynı şekilde sığır pratiđi yapan meslektaşların da konunun üzerine yeterince eğilmeleri gerektiđini vurguluyoruz.

## Ö Z E T

Ocak 1988 - Nisan 1990 tarihleri arasında İstanbul ve yöresi ile İ.Ü.Veteriner Fakültesi Cerrahi Kliniğine getirilen yaklaşık 2000 sığır, ayak hastalıkları yönünden muayene edildi.

Bu muayene sonucu, 97 sığırda aşırı tırnak uzaması ve tırnak deformasyonu ile 69 hayvanda çeşitli türden ayak hastalığı ile karşılaşıldı. Saptanan bu 69 olgunun 22'sini panaritium, 11'ini pododermatitis profunda, 8'ini pododermatitis purulenta, 7'sini taban ülseri (Rusterholz sendromu), 6'sını limax, 4'ünü pododermatitis aseptica diffusa, 5'ini chronic necrotic pododermatitis, 3'ünü beyaz çizgi ayrılması, 1'ini septic laminitis, 1'ini perforatio subcutanea pedis septica, 1'ini ise koronada yabancı cisim lezyonları oluşturdu.

11 pododermatitis profunda lezyonunun 2'sine Pfeiffer yöntemi ile ayak amputasyonu uygulandı. Diğer 9 olgu ise hayvan sahipleri tarafından operasyon kabul edilmediğinden kesime sevk edildi. 7 taban ülseri olgusundan, komplikasyonlu form gösteren birisi operasyonla tam şifaya kavuştu. 6 limax olgusunun 2'sinde limax kitlesi operasyonla alındı ve 15 gün içerisinde tam iyileşme sağlandı. 22 panaritium olgusunun 17'sinde medikal sağıltım ile tam iyileşme gözlemlendi, diğer 5'i kesime sevk edildi. Perforatio subcutanea pedis septica olgusunun sağıltımı sonuç vermediğinden kesime gönderildi. Diğer olguların hepsi, medikal sağıltımla tam olarak iyileştirildi.

97 sığırda karşılaşılan aşırı tırnak uzaması ve tırnak deformasyonu, usulüne uygun olarak kesilip düzeltildi.

## S U M M A R Y

Between January 1988 - April 1990, 2000 cows were brought from the surrounding area of Istanbul to the faculty of Veterinary medicine of the University of Istanbul where they were examined.

As a result of these examinations 97 cows were discovered to have excessively long and deformed claws and 67 cows were discovered to have different sorts of foot diseases. The diseases were classified as follows; 22 panaritium, 11 pododermatitis profunda, 8 pododermatitis purulenta, 7 solear ulcer (Rusterholz's syndrome), 6 limax, 4 pododermatitis aseptica diffusa, 5 chronic necrotic pododermatitis, 3 white line separation, 1 septic laminitis, 1 perforatio subcutanea pedis septica and 1 foreign body lesion on coronet.

2 of 11 pododermatitis profunda were treated by amputation using the pfeiffer method. The other 9 cases were slaughtered because their owners did not consent to operations for their cows. One complicated form of seven solear ulcers (Rusterholz's syndrome) was treated completely by operation. 2 of 6 limax were removed operatively and they healed within 15 days. 17 of 22 panaritium were treated medically and complete healing was observed. The other five were slaughtered. Because of a failure to successfully the cow with perforatio subcutanea pedis septica, it was slaughtered. The other cases were treated medically with complete healing taking place.

The 97 cows which had excessively long and deformed claws were treated by cutting in order.

## LİTERATÜR

- 1- Amstutz,H.E. (1978): Foot problems in dairy cattle, Modern Veterinary Practice, 612-615.
- 2- Amstutz,H.E. (1985): Prevention and control of lameness in dairy cattle. Symposium on Bovine Lameness and Orthopedic. Veterinary Clinics of North America: Food Animal Practice., 1(1), 25-37.
- 3- Antepliođlu,H., Akın,F., Güzel,N. (1976): Holstein bir boğada falanks rezeksiyonu, A.Ü.Vet.Fak.Der. (1-2), XXIII, 115-120.
- 4- Antepliođlu,H., Akın,F. (1978): Kliniđimizde sığırlarda rastladığımız topallıklar ve bunların nedenlerine toplu bir bakış, A.Ü.Vet.Fak.-Der., XXV, (1), 142-162.
- 5- Antepliođlu,H., Samsar,E., Akın,F., Güzel,N. (1986): Sığırların ayak hastalıkları, A.Ü.Vet.Fak. Yayınları (407). A.Ü.Basımevi, Ankara.
- 6- Arkins,S., Hannan,J., Sherington,J. (1986): Effects of formalin foot-bathing on foot disease and claw quality in dairy cows. Vet. Rec. 118, 580, 583.
- 7- Aytuđ,C.N., Alaçam,E.,Görgöl,O.S. (1989): Sığır hastalıkları, Tüm. Vet.Hayvancılık Hizmetleri Yayını, 570-590, Tekno Grafik, İstanbul.

- 8- Baggot,D.(1982): Hoof lameness in dairy cattle, inpractice. 133,141.
- 9- Baggot,D.G., Russell,A.M. (1977): Lameness in cattle, Br.Vet.J., 137(1), 113-132.
- 10- Baggot,D.G., Bunch,K.J., Gill,K.R. (1988): Variations in some inorganic components and physical properties of claw keratin associated with claw disease in the British Friesian cow. Br.Vet.J. (144) 534-542.
- 11- Becker,M. (1983): Klauenerkrankungen beim Rind. Ferdinand Enke Verlag, Stuttgart.
- 12- Büyükönder,H. (1977): İstanbul bölgesi sığırlarında oluşan cerrahi hastalıkların tedavisinde karşılaşılan sorunlar. İ.Ü.Vet.Fak. Doktora Tezi, İstanbul.
- 13- Carne,H.R., Larsen,L.H., Franklin,M.C., Loomis,L.N. (1964): Lameness in beef cattle. Aus.Vet.J. 40, 382-384.
- 14- Clemente,C.H. (1965): Beitrag zur Weiterentwicklung der Sehnenresektion und der Klauengelenkresektion beim Rind. Trierärztl. Umschau, (20), 108-113.
- 15- Coffman,J.R., Garner,H.E. (1972): Acute laminitis. J.A.V.M.A. 161, (11), 1280-1282.
- 16- Dietz,O. (1970): Vorkommen, Atiologie, Pathogenese, Prophylaxe, Therapie der häufigsten Klauenerkrankungen in grossen Rinderbeständen. Mh.Vet.Med., (25), 413-418.
- 17- Eddy,R.G., Scott,C.P. (1980): Some observations on the incidence of lameness in dairy cattle in Somerset. Vet. rec. 106, 140-144.

- 18- Fessler, L., (1973): *Ulcus Rusterholzi* als Folge einer Fraktur des *Tuberculum flexorium* des Klauenbeines beim Rind. *Wien. tierärztl. Mschr.* 60, (4), 133-135.
- 19- Finci, A., Büyükönder, H. (1985): *Ayak Hastalıkları Ders Notları.* İ.Ü.Vet.Fak. İstanbul.
- 20- Fritsch, R. (1966): Zur Entstehung und operativen Behandlung der Klauenkrankheiten des Rindes. *Vet. Med. Nachr.* (1), 40-56.
- 21- Fritsch, R., Hänichen, T.H. (1974): Klauen-Sesambeinresektion unter Erhaltung des Klauengelenkes. *Rep. Proceedings VIII. International Meeting on Diseases of Cattle. Mailand.* (5), 189-192.
- 22- Gibbons, W.J., Catcott, E.J., Smithcors, J.F. (1970): *Bovine Medicine-Surgery and Herd Health Management.* American Vet. Pub. Inc. First Ed., 582-584.
- 23- Görgül, O.S. (1982): *Sığırlarda tırnak bakımı ve ayak hastalıkları.* T.Vet.Hek.Bir. Mer. Kon. Yayınları. Ogun Kardeşler matbaası, Ankara.
- 24- Görgül, O.S. (1982): *Ayak hastalıkları ve ortopedi ders notları.* U.Ü. Vet. Fak. Bursa.
- 25- Görgül, O.S. (1983): *Sığırlarda tırnak bakımı ve ayak hastalıkları.* U.Ü. Vet. Fak. Der. 2(2), 97-102.
- 26- Görgül, O.S. (1983): *Sığırların önemli ayak hastalıklarında operatif sağıltım yöntemleri.* U.Ü.Vet.Fak.Der. 2 (2), 21-29.
- 27- Görgül, O.S., Yanık, K., Gürkan, M. (1984): *Sığırlarda M.Flex. Dig.-Prof.tendosunun plantar/palmar (= Volar) parsiyel rezeksiyonu üzerine klinik çalışmalar,* A.Ü.Vet.Fak.Der. 31(2), 353-364.



- 28- Görgül,O.S. (1986): Sığırlarda tırnak bakımı ve ayak hastalıkları, T.İ.G.E.M. yayınları, 1 (2), 9-16.
- 29- Görgül,O.S., Yanık,K., Özpınar,N. (1986): At ve sığırlarda distal ekstremitte kısmının intravenöz regional anestezisi (İVRA) üzerine klinik çalışmalar. Türkiye I.Veteriner Cerrahi Kongresi Kongre Tebliğleri, 26-36. Bursa.
- 30- Görgül,O.S. (1988): Sığırlarda tırnak bakımı ve ayak hastalıklarının sebep ve sonuç ilişkileri. U.Ü.Vet.Fak. Profesörlük takdim tezi. Bursa.
- 31- Greenough,R.P., Maccallum,J.F., Weaver,D.A. (1972): Lameness in Cattle. First Ed. Oliver-Boyd. Edinburg.
- 32- Gruner,J., Dreissig,W. (1978): Vorschläge zur besseren Durchführung der Klauenpflege und der veterinärmedizinischen Behandlung in der Behandlungseinrichtung der Milchviehanlagen. Mh.Vet.Med. 33, 325-327.
- 33- Held,C. (1979): Ein Beitrag zur Resektion des Klauensesambeines beim Rind. Tierärztl. Umschau. 34, 499-509.
- 34- Hirsch,J. (1980): Spätergebnisse bei Resektionen der Beugesehnen und des Klauensesambeines von Rindern. Inaug. Diss. München.
- 35- Homann,M. (1968): Untersuchungen an der tiefen Beugesehne und dem Sesamum Ungulae bei Rindern mit Stallklauen. Inaug. Diss. München.
- 36- Jalluddin,A.M., Rao,S.V. (1972): Diagnosis of lameness in the ox by means of nerve blocks. Indian Vet. J. 49, (12), 1246-1256.
- 37- Koch,H. (1965): Arten und Indikationen orthopädischer Rinderbeschläge. Mh. Vet. Med. XX (I), 1-4.

- 38- Koch,H., Stein,M. (1980): Konservative und chirurgische Behandlung von Panaritien des Rindes mit Verwendung von Theranekron. *Praktische Tierarzt*, 2, 116-119.
- 39- Kovacs,A.B. (1977): Prinzipien und neue Geräte zur Klauenkorrektur bei Rindern in Grossbetrieben der VR Ungarn.Mh. *Vet. Med.* 32, 463-469.
- 40- Körber,H.-D. (1973): Zum Huf-und Klauenbeschlag in der Türkei. *Berl. Münch. Tierärztl. Wschr.* 86, 225-288.
- 41- Kruse,G.O.W., Wesikopf,S.,Agger,N. (1988): Therapeutic use of Terramycin/LA against Foot-rot in cattle. As published in proceedings (vol.II) of the 15th World Buiatrics Congress, Palma de Mallorca, Spain.
- 42- Link,R., Rath,J. (1978): Neue Anwendungsmethode von Kupfersulfat zur Klauenbehandlung in Anbindehaltungen. *Mh. Vet. Med.*, 336-338.
- 43- Livesey,C.T., Fleming,F.L. (1984): Nutritional influences on laminitis, sole ulcer and bruised sole in Friesian cows. *Vet. Rec.* (114), 510-512.
- 44- Livesey,C.T. (1985): The aetiology of laminitis and sole ulcer in dairy cows. *Br. Cattle Veterinary Association, Proceedings for* (6 Ref.), 161-166.
- 45- Martig,J., Leuenberger,W.P., Dozzi,M. (1979): Häufigkeit und Art von Klauenläsionen in Abhängigkeit von verchiedenen Faktoren. *Schweiz. Arch. Tierheilk.* (121), 577-591.
- 46- Martig,J., Leuenberger,W.P., Tschudi,P., Dozzi,M. (1983): Untersuchungen über die Ursachen des spezifisch traumatischen Sohlengeschwürs der Kuh. *Zbl. Vet. Med. A*, (30), 214-222.

- 47- McCormack, J. (1978): Diagnosis and Treatment of Some Common Foot Problems in Cattle. *Vet. Med. Small Animal Clin.* (6), 801-808.
- 48- McLennan, M.W. (1988): Incidence of lameness requiring veterinary treatment in dairy cattle in Queensland. *Aus. Vet. J.*, (65), 144-147.
- 49- Merrit, M.A., Riser, W.H. (1968): Laminitis of Possible Hereditary Origin in Jersey Cattle. *J.A.V.M.A.*, 153 (8), 1074-1084.
- 50- Mgassa, M.N., Amaya-Posada, G., Hesselholt, M. (1984): Pododermatitis aseptica diffusa (laminitis) in free range beef cattle in tropical Africa. *Vet. Rec.* (115), 413-414.
- 51- Mgasa, M.N. (1987): Bovine pododermatitis aseptica diffusa (laminitis) aetiology, pathogenesis, treatment and control. *Vet. Research communications.* 11 (3), 235-241.
- 52- Nickel, S.S. (1977): *Lehrbuch der Anatomie der Haustiere. Band I. vierte Aufl.* Verlag Paul Parey, Berlin und Hamburg.
- 53- Nigam, J.M., Singh, A.P. (1980): Radiography of bovine foot disorders. *Modern Vet. Pract.* 621-624.
- 54- Orsag, A. (1980): Prävention der orthopadischen Rinderkrankheiten in streulosen Tierhaltungsobjekten. XIII.E.S.V.S. Congress 5-7 th, June. Budapest University of Veterinary Sciences Budapest. 250,253.
- 55- Orsag, A. (1982): Aktuelle orthopadische probleme bei der industriemässigen Rinderhaltung. XIV. E.S.V.S. Congress 7-9th, September, Istanbul University of Istanbul Faculty of Veterinary Medicine. 131-136.
- 56- Peterse, D.J., Korver, S., Oldenbroek, J.K., Talmon, F.P. (1984): Relationship between levels of concentrate feeding and incidence of sole ulcers in dairy cattle. *Vet. Rec.* 115, 629-630.

- 57- Raven,T.E. (1985): Cattle Footcare and Claw Trimming. Farming Press Ltd. Ipswich, Suffolk.
- 58- Raven,T.E. (1985): The principles of claw Trimming. Symposium on Bovine Lameness and orthopedics, Utrecht. Vet. Clin. of North Amer. Food Anim. Pract.1(1), 93-107.
- 59- Rosenberger,G. (1970): Krankheiten des Rindes. Verlag Paul Parey. Berlin und Hamburg. 547-607.
- 60- Rowlands,G.J., Russell,A.M., Williams, L.A. (1983): Effects of season, herd size, management system and veterinary practice on the lameness incidence in dairy cattle. Vet. Rec. (113), 441-445.
- 61- Rowlands,G.J., Russell,A.M., Williams,L.A. (1985): Effects of stage of lactation, month, age, origin and heart girth on lameness in dairy cattle. Vet. Rec. (117), 576-580.
- 62- Schmidt,V. (1971): Veränderungen des Klauenhornes bei Mastbullen unter verschiedenen Haltungsbedingungen. Inaug. Diss. Berlin.
- 63- Schrank,D., Gruner,J. (1989): Dermatitis digitalis (Foot-rot) beim Rind.Mh.Vet.Med. (44), 104-106.
- 64- Scott,G.B. (1988): Lameness and pregnancy in Friesian dairy cows. Br. Vet. J. (144), 273-281.
- 65- Stanek,Ch. (1977): Häufige orthopädische Krankheiten des Rindes. Wien. tierärztl. Mschr. 64 (11), 322-327.
- 66- Stipančević,L.J., Ćbrović,M., Prolic,Ā. (1975): A contribution to the therapy of foot abscess according to Rusterholz by means of drainage with antibiotics. Veterinaria 24, 3-4, 403-409. Sarajevo.

- 67- Tekeli,O. (1977): Ankara bölgesi sığırlarında panarisyum üzerine arařtırmalar. F.Ü. Vet. Fak. Der. IV, (1-2), 41-51.
- 68- Temizer,M. (1963): Memleketimizde bir boğada ilk defa tarafımızdan tesbit edilen bir ayak hastalığı (Limax). A.Ü.Vet.Fak.Der.X, (1), 64-71.
- 69- Weaver,A.D. (1972): Intravenous local anesthesia of the lower limb in cattle. J.A.V.M.A., 153(8), 55-57.
- 70- Weaver,A.D. (1985): Lameness in cattle-Investigational and diagnostic check lists. Br. Vet. J., 141, 27-33.
- 71- Wriedt,W.D. (1974): Histopathologische Untersuchungen am Sesamum unguiae von an purulenter Podotrochlitis erkrankten Rindern. Inaug. Diss. München.
- 72- Yavru,N., Özkan,K., Elma,E. (1989): Ayak hastalıkları ve ortopedi, S.Ü. Vet. Fak. Konya, Basım Ofset Matbaası, Ankara.
- 73- Yücel,R. (1982): İstanbul ve Tekirdağ bölgesindeki sığırlarda görülen ayak hastalıklarının toplu bir deęerlendirmesi, İ.Ü.Vet.Fak.Der. 8(1), 47-61.

## TEŐEKKÜR

Doktora tezimin hazırlanmasında büyük yardımlarını gördüğüm saygıdeğer Hocam Prof.Dr.Rauf Yücel'e en derin saygı ve minnet duygularımı sunarım.

Ayrıca, tezimin saha çalışması bölümünde değerli yardımlarını gördüğüm Araştırma Görevlisi arkadaşım Kürşat Özer'e, diğer hocalarıma ve arkadaşlarıma teşekkür ederim.



RESİMLER






RESİM 1- Ayak muayeneleri ve operasyonlarında "Hannover Wagen"ın kullanımı



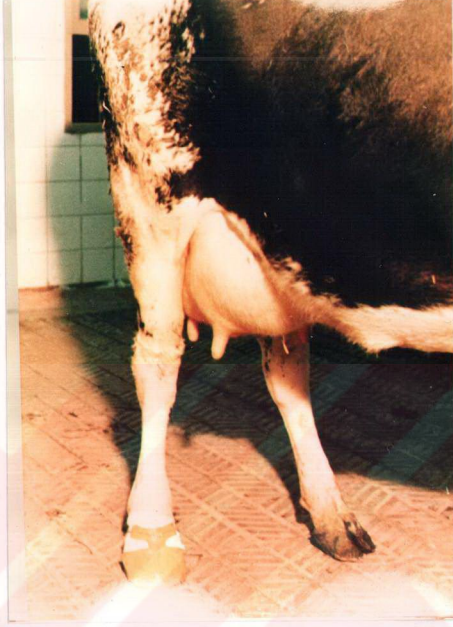RESİM 2- Saha çalışmaları sırasında ayak hastalıklı bir olgunun Ruef yöntemi ile yatırılmasından sonra, ayakların bir sırığa bağlanarak tesbiti



RESİM 3- Bir besi çiftliğinde kullanılan özel travayda hayvanın ve bacağına tesbiti



RESİM 4- Saha çalışmalarında, tedavi uygulanmış ayağın pansumanla korunması




RESİM 5- Ayağı korumak amacıyla özel plastik ayakkabının kullanımı

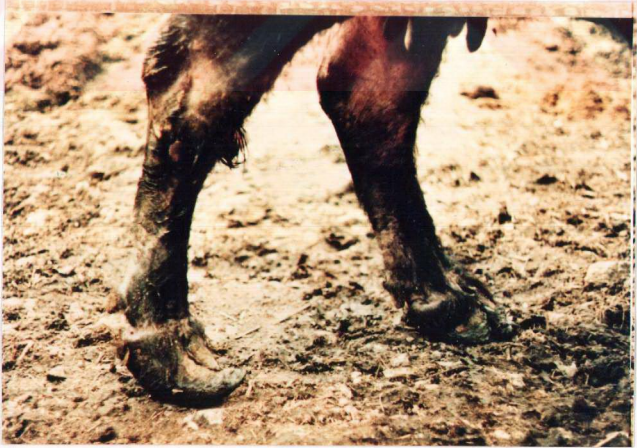

RESİM 6- Tırnak kesiminden sonra elektrikli törpü ile tırnağın düzeltilmesi





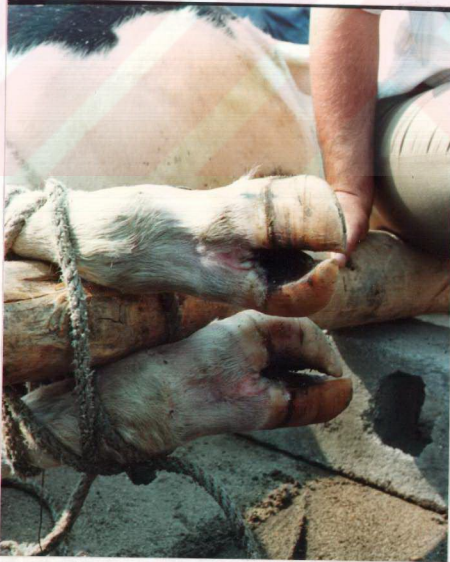RESİM 7- Saha çalışmalarında tırnak kesiminin uygulanışı



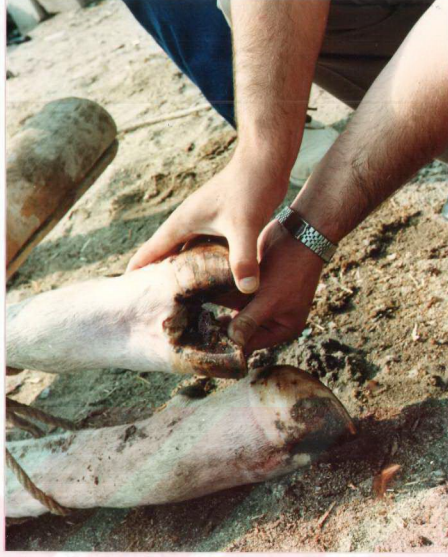RESİM 8- Aşırı uzamış makasvâri tırnak deformitesi



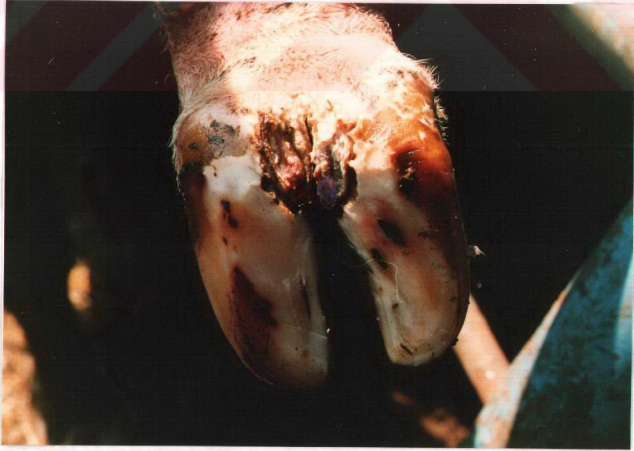RESİM 9- Aşırı uzamış tırnak



RESİM 10- Medial tırnakları kıvrılmış ayırık tırnak deformasyonu

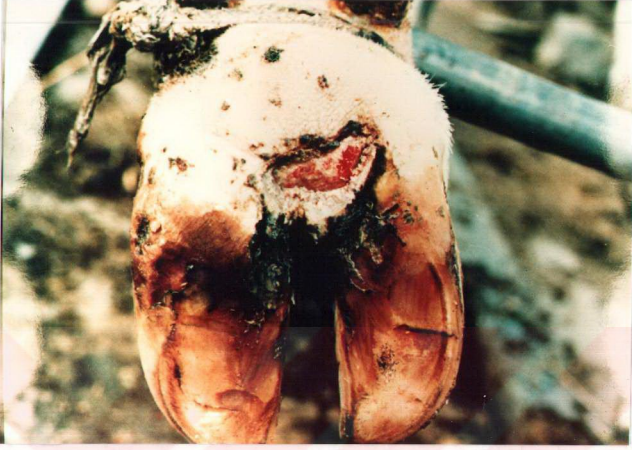

RESİM 11- Komplike olmamış interdigital panaritium

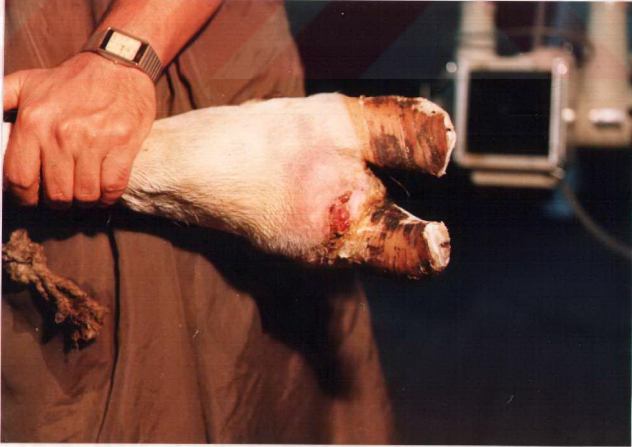

RESİM 12- Komplike olmamış ökçe panaritium'u

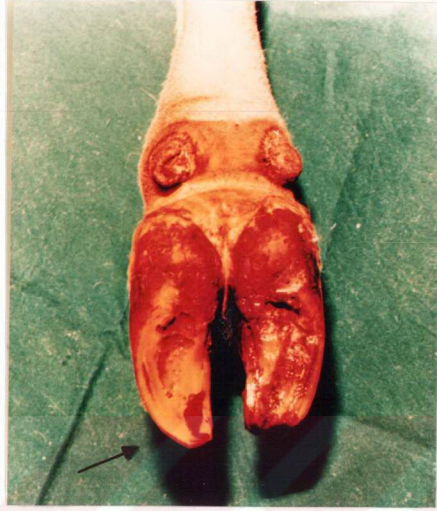




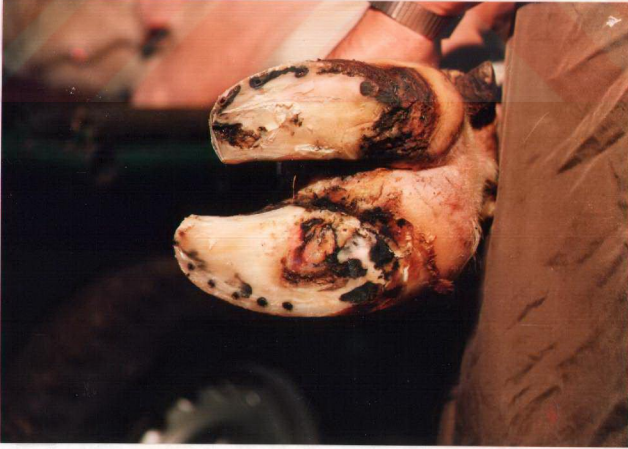RESİM 13- Komplike olmamış ökçe panaritium'u



RESİM 14- Komplike olmuş korona panaritium'u

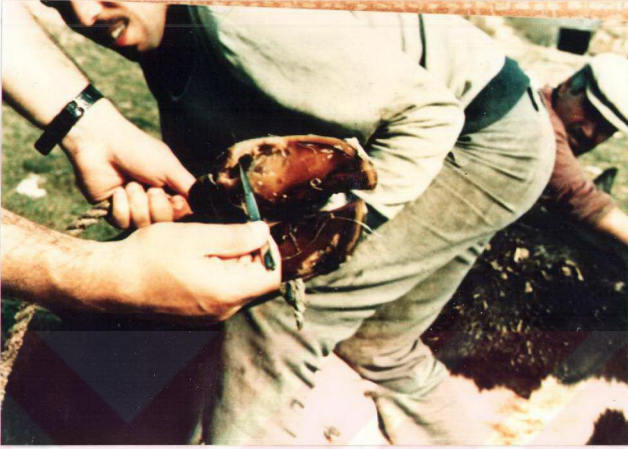

RESİM 15- Tabanın ön ucunda şekillenen absenin drenajdan sonraki görünümü

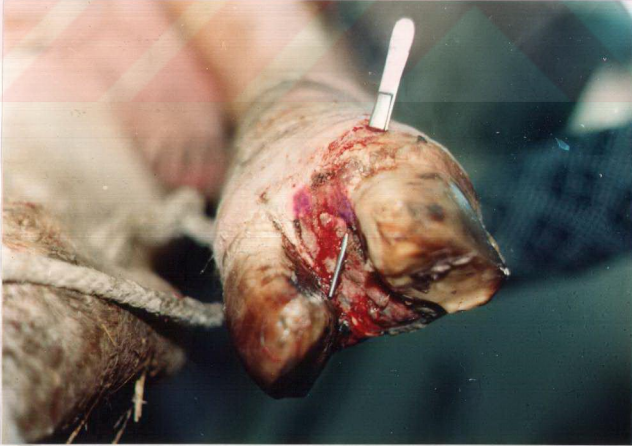

RESİM 16- Bir ökçe absesi olgusunun görünümü

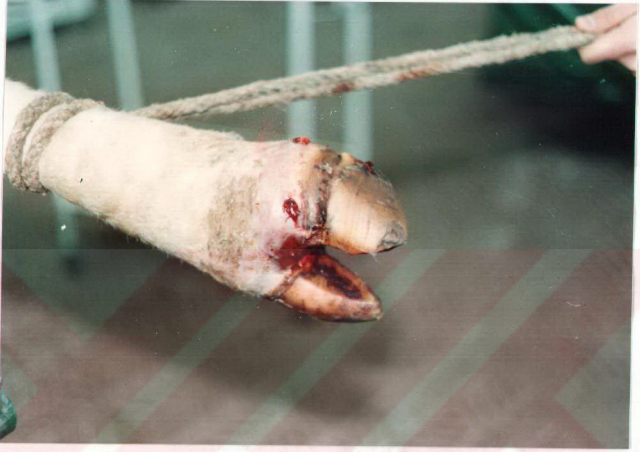



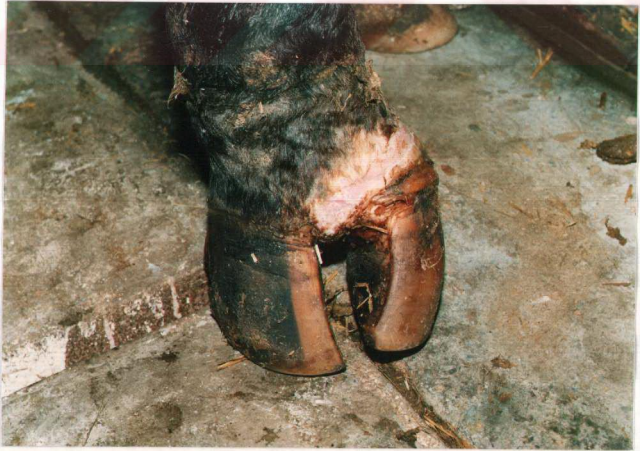RESİM 17- Bir taban absesi olgusunun drenajdan sonraki görünümü



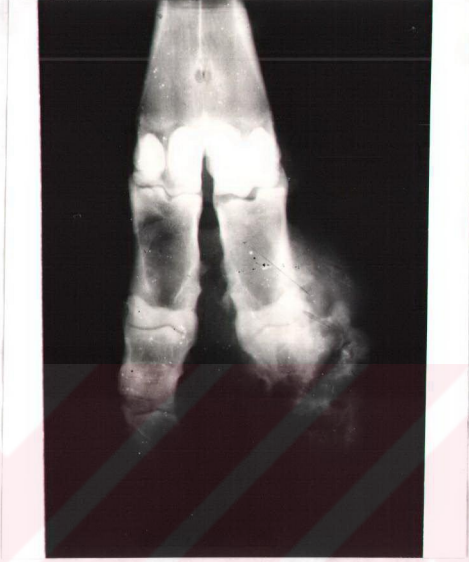RESİM 18- İnterdigital panaritiumun komplikasyonu olarak gelişen bir pododermatitis profunda olgusu



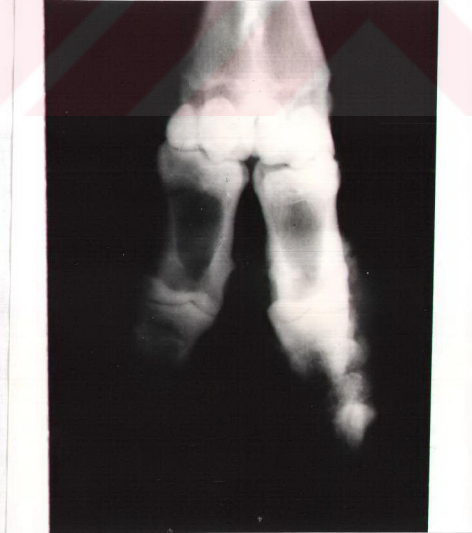
RESİM 19- Komplike olmuş interdigital panaritium olgusu



RESİM 20- Başka bir pododermatitis profunda olgusu



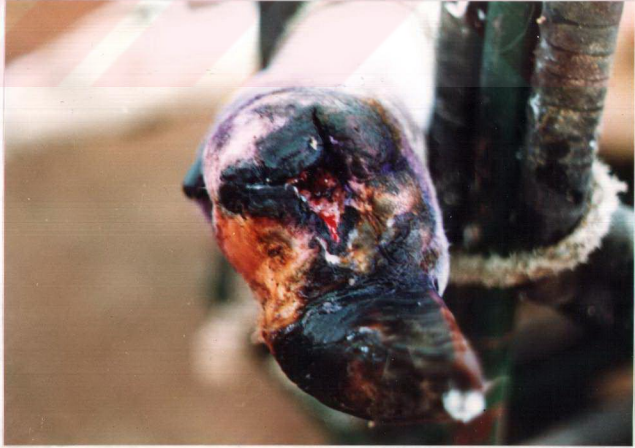RESİM 21- Resim 19'deki olgunun radyografik görünümü



RESİM 22- Resim 20'deki olgunun radyografik görünümü

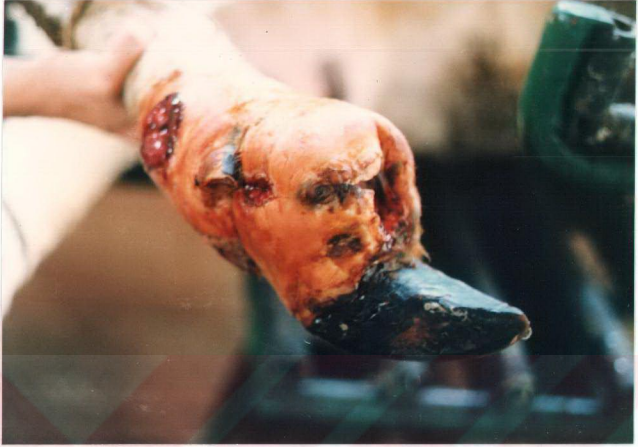

RESİM 23- Kronik pododermatitis profundaya baęlı olarak hayvanın kařektik grnm

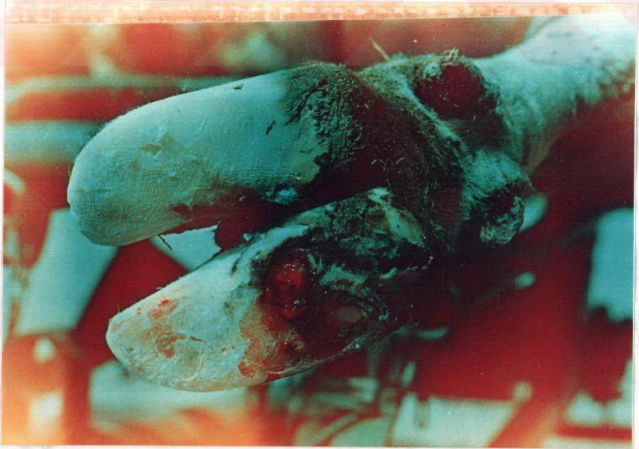

RESİM 24- Ayak amputasyonu operasyonundan 20 gn sonra hasta ayaęın grnm





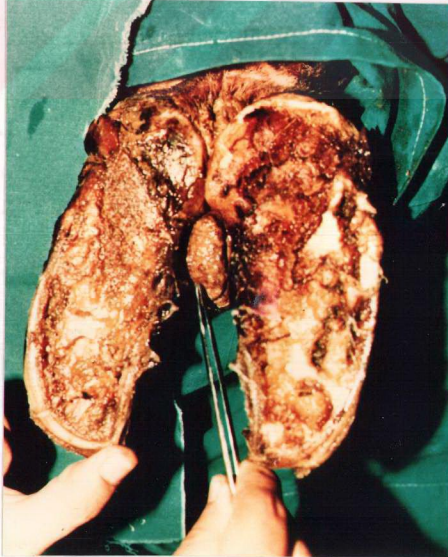
RESİM 25- Ayak amputasyonu operasyonundan 10 gün sonra operasyon yarasının enfekte olup açılmasından sonraki görünümü



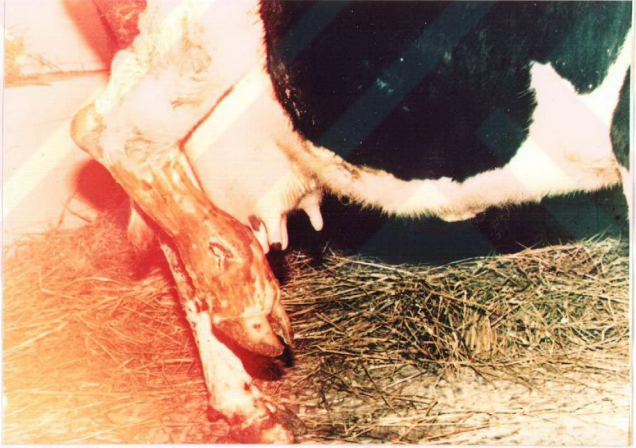RESİM 26- Tırnak kesiminden sonra ortaya çıkan komplike olmamış taban ülserinin görünümü



RESİM 27- Komplike taban ülseri olgusunda operasyonla tam iyileşme ve tahta blok uygulamasının görünümü



RESİM 28- Enfekte limax kitlesinin operasyondan önceki görünümü



RESİM 29- Topuk eklemi bölgesinde şekillenen perforatio subcutanea pedis septicæ olgusunun görünümü