

T.C.
İSTANBUL ÜNİVERSİTESİ
DİŞ HEKİMLİĞİ FAKÜLTESİ

UZMANLIK TEZİ

KONİK IŞINLI BİLGİSAYARLI TOMOGRAFİ
KULLANILARAK OSTEOMEATAL KOMPLEKSİN
ANATOMİK VARYASYONLARININ DUDAK DAMAK
YARIKLI HASTALAR İLE SAĞLIKLI POPÜLASYON
KARŞILAŞTIRILARAK RETROSPEKTİF
DEĞERLENDİRİLMESİ

DT. SEVDE GÖKSEL

DANIŞMAN
PROF. DR. İLKNUR ÖZCAN

AĞIZ DİŞ VE ÇENE RADYOLOJİSİ ANABİLİM DALI
UZMANLIK EĞİTİMİ

İSTANBUL-2019

İstanbul Üniversitesi Diş Hekimliği Fakültesi
Diş Hekimliğinde Uzmanlık Eğitimi Tez Sınav Tutanağı

Adı ve Soyadı	Sevde GÖKSEL
Baba Adı	Hüseyin Bora
Doğum Yeri/Tarihi	Ankara-Çankaya/ 08.05.1990
Diploma Tarihi/Diploma No	25.08.2013/ 2013-02-0166
Mezun Olduğu Fakülte	Ankara Üniversitesi Diş Hekimliği Fakültesi
İhtisas Yaptığı Anabilim Dalı/Bilim Dalı	İstanbul Üniversitesi Diş Hekimliği Fakültesi Ağız, Diş ve Çene Radyolojisi Anabilim Dalı
İhtisas Süresi	Yıl: 3 Ay: 6
Sınav Yapılmasını İsteyen Makam	İstanbul Üniversitesi Diş Hekimliği Fakültesi Ağız, Diş ve Çene Radyolojisi Anabilim Dalı

UZMANLIK TEZİNİN ADI: Konik Işınlı Bilgisayarlı Tomografi Kullanılarak Osteomeatal Kompleksin Anatomik Varyasyonlarının Dudak Damak Yarıklı Hastalar ile Sağlıklı Popülasyon Karşılaştırılarak Retrospektif Değerlendirilmesi

JÜRİ KARARI: İstanbul Üniversitesi Diş Hekimliğinde Uzmanlık Eğitimi Yönetmeliği'ne göre yukarıda kimliği belirtilen Uzmanlık Öğrencisi Dt. Sevde GÖKSEL, Uzmanlık Tez Savunma Sınavına alındı ve tezin kabulüne karar verildi.

JÜRİ ÜYELERİ:



10.09.2019

BAŞKAN

Prof. Dr. İlknur ÖZCAN

İstanbul Üniversitesi Diş Hekimliği Fakültesi

Ağız, Diş ve Çene Radyolojisi A.D.




ÜYE

Prof. Dr. Tamer Lütüfî ERDEM

Beykent Üniversitesi Diş Hekimliği Fakültesi

Ağız, Diş ve Çene Radyolojisi A.D.



ÜYE

Prof. Dr. Dilhan İLGÜY

Yeditepe Üniversitesi Diş Hekimliği Fakültesi

Ağız, Diş ve Çene Radyolojisi A.D.

BEYAN

Bu tez çalışmasının kendi çalışmam olduğunu, tezin planlanmasından yazımına kadar bütün safhalarda etik dışı davranışımın olmadığını, bu tezdeki bütün bilgileri akademik ve etik kurallar içinde elde ettiğimi, bu tez çalışmasıyla elde edilmeyen bütün bilgi ve yorumlara kaynak gösterdiğimi ve bu kaynakları da kaynaklar listesine aldığımı, yine bu tezin çalışılması ve yazımı sırasında patent ve telif haklarını ihlal edici bir davranışımın olmadığı beyan ederim.

Sevde GÖKSEL



İTHAF

*Bugünlere gelmem de en çok emeđi olan, beni büyüten
Babaannemin anısına ithaf ediyorum.*

TEŞEKKÜR

Uzmanlık eğitimim boyunca her konuda engin bilgi ve tecrübesi ile yol gösteren, her daim anne şefkati ile yaklaşan, öğrencisi olmaktan onur duyduğum, gerek akademik hayatı gerekse insani ve ahlaki değerleri ile rol model aldığım sayın hocam, tez danışmanım Prof. Dr. İlknur Özcan'a,

Saygıdeğer tez jürisi hocalarım Prof. Dr. Tamer Lütfi Erdem ile Prof. Dr. Dilhan İlgüy'e ve üzerimde emeği olan tüm hocalarım,

Eğitimim süresince klinik tecrübe ve bilgi birikimlerini koşulsuzca aktaran Dr. Şükriye Neslihan Şenel ile Dr. Hülya Çakır Karabaş'a,

Birlikte çalışmaktan mutluluk duyduğum değerli arkadaşlarım Dt. Beliz Güray, Dt. Sedef Ayşe Taşyapan ve Dt. Merve Yelken Kendirci'ye,

Her aşamada desteklerini hiç esirgemeyen, birlikte öğrenmekten zevk aldığım sevgili eş kademlilerim Dt. Murat Mert Atapek ve Dt. Gürkan Ünsal'a,

Gerek tez sürecinde gerekse diğer akademik araştırmalarımızdaki üstün office programları yeteneği ve tüm bilgi işlem destekleri için Dt. Ahmet Faruk Ertürk'e,

Kısa süre de olsa beraber çalışmaktan mutluluk duyduğum Uzm. Dt. İpek Karabulut, Uzm. Dt. Gülay Altan, Dt. Semiha Seda Coşkun, Dt. Ekin Başak Yılmaz'a,

Anabilim Dalı'mızın yardımsever radyoloji teknisyenlerine ve tüm çalışanlarına,

Her zaman bana sonsuz sevgi ve desteklerini hissettiren aileme ve hayatımın her anında olduğu gibi tez süresince de gösterdiği anlayış ve yardımları için sevgili eşime,

Sevgi, saygı ve tüm içtenliğimle teşekkürlerimi sunarım.

İçindekiler

TEZ ONAYI	ii
BEYAN	iii
İTHAF	iv
TEŞEKKÜR	v
TABLolar LİSTESİ	ix
ŞEKİLLER LİSTESİ	x
SEMBOLLER / KISALTMALAR LİSTESİ	xii
ÖZET	ii
ABSTRACT	iii
1. GİRİŞ VE AMAÇ	1
2. GENEL BİLGİLER	2
2.1. EMBRİYOLOJİ.....	2
2.2. SİNONAZAL ANATOMİ.....	3
2.2.1. Nazal Kavite.....	3
2.2.2. Paranasal Sinüsler.....	4
2.2.3. Etmoid Kemik.....	7
2.3. OSTEOMEATAL KOMPLEKSİN ANATOMİ VE FİZYOPATOLOJİSİ.....	9
2.3.1. Fonksiyonel Endoskopik Sinüs Cerrahisi.....	11
2.4. OSTEOMEATAL KOMPLEKSİN ANATOMİK VARYASYONLARI.....	11
2.4.1. Etmoid Hücrelerin Varyasyonları.....	11
2.4.2. Konkal Varyasyonlar.....	13
2.4.3. Unsinat Proçes Varyasyonları.....	14
2.4.4. Nazal Septum Varyasyonları.....	16
2.5. SİNONAZAL GÖRÜNTÜLEME.....	17
2.5.1. Transillüminasyon.....	17
2.5.2. Konvansiyonel Radyografiler.....	17
2.5.3. Bilgisayarlı Tomografi.....	18
2.5.4. Manyetik Rezonans Görüntüleme.....	18
2.5.5. Ultrasonografi.....	19
2.5.6. Konik Işınlı Bilgisayarlı Tomografi.....	20
2.5.7. Radyonüklid Görüntüleme.....	21
2.6. DUDAK DAMAK YARIĞI.....	21

2.6.1. Dudak Damak Yarıklarının Embriyolojisi ve Anatomisi	22
2.6.2. Dudak Damak Yarıklarının Etiyolojisi	23
2.6.3. Dudak Damak Yarıklarının Sınıflandırılması	23
2.6.4. Dudak Damak Yarıklı Hastalarda Tedavi ve Diş Hekimi Yaklaşımı	23
2.6.5. Dudak Damak Yarıklı Hastalarda Sinonazal Bölge	24
2.6.6. Dudak Damak Yarıklı Hastalarda Tanıdan Tedaviye Görüntüleme Yöntemleri	25
3. GEREÇ VE YÖNTEM.....	26
3.1. HASTA SEÇİMİ	26
3.2. ETİK KURUL ONAYI	26
3.3. SCANORA 3DX TOMOGRAFİ CİHAZININ ÖZELLİKLERİ	26
3.4. DEĞERLENDİRME YAPILAN EKCRANIN ÖZELLİKLERİ	27
3.5. ÇALIŞMADA KULLANILAN YAZILIM PROGRAMININ ÖZELLİKLERİ	28
3.6. DEĞERLENDİRİLEN PARAMETRELER	29
3.7. İSTATİSTİKSEL DEĞERLENDİRME	37
4. BULGULAR.....	38
4.1. DDY VE KONTROL GRUBUNDAKİ HASTALARIN CİNSİYET VE YAŞA GÖRE KARŞILAŞTIRILMASI ...	38
4.2. OMK VARYASYONLARININ GÖRÜLME SIKLIKLARI VE DDY-KONTROL GRUBUNDAKİ KARŞILAŞTIRILMASI	40
4.3. OMK VARYASYONLARININ DDY VE KONTROL GRUBUNDAKİ GÖRÜLME SIKLIKLARININ CİNSİYETE GÖRE KARŞILAŞTIRILMASI	42
4.4. OMK VARYASYONLARININ DDY VE KONTROL GRUBUNDAKİ GÖRÜLME SIKLIKLARININ LATERALİTE AÇISINDAN KARŞILAŞTIRILMASI.....	44
4.5. NAZAL SEPTUM DEVİASYONU TİPLERİNİN DDY VE KONTROL GRUBUNDA KARŞILAŞTIRILMASI ..	46
4.6. NAZAL SEPTUM DEVİASYONU İLE İLİŞKİLİ SERT DAMAK ORYANTASYONUNDA GÖRÜLEN ANOMALİLERİN DDY VE KONTROL GRUBUNDA KARŞILAŞTIRILMASI	47
4.7. UP ORYANTASYONU TİPLERİNİN DDY VE KONTROL GRUBUNDA KARŞILAŞTIRILMASI.....	48
4.8. UP DEVİASYONU TİPLERİNİN DDY VE KONTROL GRUBUNDA KARŞILAŞTIRILMASI	50
4.9. UP SÜPERİOR ATAÇMANINA GÖRE TİPLERİNİN DDY VE KONTROL GRUBUNDA KARŞILAŞTIRILMASI	50
4.10. OMK VARYASYONLARININ TEK VE ÇİFT TARAFLI DDY HASTALARINDA KARŞILAŞTIRILMASI ..	51
4.11. NAZAL SEPTUM DEVİASYONUNUN TEK VE ÇİFT TARAFLI DDY HASTALARINDA KARŞILAŞTIRILMASI	53
4.12. NAZAL SEPTUM DEVİASYONU İLE İLİŞKİLİ SERT DAMAK ORYANTASYONUNDA GÖRÜLEN ANOMALİLERİN TEK VE ÇİFT TARAFLI DDY HASTALARINDA KARŞILAŞTIRMASI.....	53
4.13. UP ORYANTASYONU TİPLERİNİN TEK VE ÇİFT TARAFLI DDY HASTALARINDA KARŞILAŞTIRILMASI	54
4.14. UP DEVİASYONU TİPLERİNİN TEK VE ÇİFT TARAFLI DDY HASTALARINDA KARŞILAŞTIRILMASI	55

4.15. UP SÜPERİOR ATAÇMANINA GÖRE TİPLERİNİN TEK VE ÇİFT TARAFLI DDY HASTALARINDA KARŞILAŞTIRILMASI	56
5. TARTIŞMA.....	57
6. SONUÇ VE ÖNERİLER.....	64
KAYNAKLAR.....	65
FORMLAR.....	72
ETİK KURUL KARARI.....	75
İNTİHAL RAPORU	76
ÖZGEÇMİŞ	77



TABLOLAR LİSTESİ

Tablo 4-1: DDY-Kontrol Grubundaki Hastaların Cinsiyete Göre Yaş Ortalamaları	39
Tablo 4-2: DDY-Kontrol Gruplarının Yaşa Göre Karşılaştırılması	39
Tablo 4-3: OMK Varyasyonlarının DDY-Kontrol Grubundaki Karşılaştırılması.....	41
Tablo 4-4: Konka Büllöza Alt Tiplerinin DDY ve Kontrol Grubundaki Karşılaştırılması	42
Tablo 4-5: OMK Varyasyonlarının DDY-Kontrol Grubundaki Görülme Sıklıklarının.	43
Tablo 4-6: OMK Varyasyonlarının DDY ve Kontrol Grubundaki Görülme Sıklıklarının Lateralite Açısından Karşılaştırılması	45
Tablo 4-7: Nazal Septum Deviasyonu Tiplerinin DDY ve Kontrol Grubundaki Görülme Sıklıklarının Karşılaştırılması ve İstatistiksel Analizi	47
Tablo 4-8: Sert Damak Oryantasyonunda Görülen Anomalilerin DDY ve Kontrol Grubunda Karşılaştırılması ve İstatistiksel Analizi	48
Tablo 4-9: UP Oryantasyonu Tiplerinin DDY ve Kontrol Grubundaki Karşılaştırılması ve İstatistiksel Analizi.....	49
Tablo 4-10: UP Deviasyonu Tiplerinin DDY-Kontrol Grubundaki Görülme Sıklıklarının Karşılaştırılması	50
Tablo 4-11: UP Süperior Ataçmanına Göre Tiplerinin DDY-Kontrol Grubundaki Sıklıkları.....	51
Tablo 4-12: OMK Varyasyonlarının Tek ve Çift Taraflı DDY Hastalarında Karşılaştırılması ve İstatistiksel Analizi	52
Tablo 4-13: Nazal Septum Deviasyonu Tiplerinin Tek ve Çift Taraflı DDY Hastalarındaki Görülme Sıklıkları	53
Tablo 4-14: Nazal Septum Deviasyonu ile İlişkili Sert Damak Oryantasyonunda Görülen Anomalilerin Tek ve Çift Taraflı DDY Hastalarında Karşılaştırılması.....	54
Tablo 4-15: UP Oryantasyonu Tiplerinin Tek ve Çift Taraflı DDY Hastalarında Karşılaştırılması	55
Tablo 4-16: UP Deviasyonu Tiplerinin Tek ve Çift Taraflı DDY Hastalarında Karşılaştırılması	55
Tablo 4-17: UP Süperior Ataçmanına Göre Tiplerinin Tek ve Çift Taraflı DDY Hastalarında Karşılaştırılması.....	56

ŞEKİLLER LİSTESİ

Şekil 2-1: Etmoid kemiğin koronal düzlemde şematik çizimi.....	7
Şekil 2-2: Osteomeatal kompleksin normal anatomisi	9
Şekil 3-1: Scanora 3Dx (Soredex, Tuusula, Finland) marka KIBT cihazı	27
Şekil 3-2: Advantech KT-R240FEE Medikal LCD Monitör (Kostec, Gangwon, Güney Kore)	28
Şekil 3-3: OnDemand 3D Viewer (Cybermed, California, USA)	28
Şekil 3-4: A. Koronal B. Sagital KIBT kesitlerinde Agger nazi hücreleri	29
Şekil 3-5: KIBT koronal kesitte bilateral aşırı pnömatize etmoid bulla	29
Şekil 3-6: Agger nazi hücresi ve etmoid bullanın sagital görünümü. FS: Frontal sinüs, ANH: Agger nazi hücresi, EB: Etmoid bulla, PES: Posterior etmoid sinüs, SS: Sfenoid sinüs	30
Şekil 3-7: A. Koronal B. Sagital C. Aksiyal KIBT kesitlerinde Haller hücresi	30
Şekil 3-8: Koronal KIBT kesitlerinde A. Paradoksal konka B. Bifid konka.....	31
Şekil 3-9: Koronal KIBT kesitlerinde konka büllöza tipleri ok ile gösterilmiştir.	31
Şekil 3-10: Koronal KIBT kesitlerinde UP varyasyonları ok ile gösterilmiştir.	32
Şekil 3-11: Koronal KIBT kesitlerinde oryantasyonlarına göre UP tipleri ok ile gösterilmiştir A. Vertikal UP B. Horizontal UP C. Kıvrıntılı UP	32
Şekil 3-12: Deviasyonlarına göre UP tipleri koronal KIBT kesitlerinde ok ile gösterilmiştir.	33
Şekil 3-13: Unsinat proçesin süperior ataçmanının insersiyonlarına göre tipleri koronal KIBT kesitlerinde gösterilmiştir.	34
Şekil 3-14: Koronal KIBT kesitlerinde A. Nazal septum pnömatizasyonu B. Septal spur	35
Şekil 3-15: Koronal KIBT kesitlerinde A. Kondrovomerall birleşim yıldız ile belirtilmiştir. B. Kondrovomerall birleşimde deformite ok ile gösterilmiştir.....	35
Şekil 3-16: A. C tipi nazal septum deviasyonu (sağa deviye) B. S tipi nazal septum deviasyonu (sola deviye)	36
Şekil 3-17: A. Sert damağın (sağ tarafa) elevasyonu B. Sert damağın orta hattın (sol tarafa) kayması.....	36
Şekil 3-18: KIBT aksiyal kesitlerde A. Tek taraflı DDY B. Çift taraflı DDY	37

Şekil 4-1: Cinsiyete bağlı hasta dağılımı	38
Şekil 4-2: DDY-kontrol gruplarında yaş dağılımı	39
Şekil 4-3: OMK varyasyonlarının DDY-kontrol grubundaki karşılaştırılması	41
Şekil 4-4: OMK varyasyonlarının cinsiyete göre karşılaştırılması.....	43
Şekil 4-5: OMK varyasyonlarının tüm hastalarda bilateral veya unilateral görülme sıklıklarının karşılaştırılması.....	44
Şekil 4-6: OMK varyasyonlarının lateralite açısından karşılaştırılması.....	44
Şekil 4-7: Nazal septum deviasyonu görülme sıklığının DDY-kontrol gruplarındaki oranı	46
Şekil 4-8: Nazal septum deviasyonunun DDY-kontrol gruplarında karşılaştırılması	46
Şekil 4-9: Nazal Septum Deviasyonu Tiplerinin Görülme Oranları.....	47
Şekil 4-10: Oryantasyonuna göre UP tiplerinin sağ-sol birleşik olarak kıyaslanması ...	49
Şekil 4-11: Süperior ataçmanına göre UP tiplerinin sağ-sol birleşik olarak kıyaslanması	51

SEMBOLLER / KISALTMALAR LİSTESİ

ANH	Agger Nazi Hücresi
APEB	Aşırı Pnömatize Etmoid Bulla
AUP	Atelaktik Unsinat Proçes
BK	Bifid Konka
BKB	Bülböz Konka Bülloza
BT	Bilgisayarlı Tomografi
BUP	Bifid Unsinat Proçes
CBCT	Cone Beam Computed Tomography
DVT	Dental Volumetrik Tomografi
DICOM	Digital Imaging and Communications in Medicine
EB	Etmoid Bulla
EKB	Ekstensif Konka Bülloza
ES	Etmoid Sinüs
FESC	Fonksiyonel Endoskopik Sinüs Cerrahisi
FS	Frontal Sinüs
HH	Haller Hücresi
HS	Hiatus Semilunaris
İOF	İnfracorbital Foramen
KB	Konka Bülloza
KBD	Kondrovomerale Birleşimde Deformite
KIBT	Konik Işınlı Bilgisayarlı Tomografi
kV	Kilovolt
kVp	Kilovoltaj Peak
LCD	Liquid Crystal Display (Sıvı Kristal Ekran)
LKB	Lameller Konka Bülloza
FOV	Field of View (Görüntülenmek İstenen Bölge)
mA	Miliamper
mm	Milimetre

MM	Middle Meatus
mm ³	Milimetre Küp
MRG	Manyetik Rezonans Görüntüleme
MS	Maksiller Sinüs
MSO	Maksiller Sinüs Ostiumu
n	Denek Sayısı
NSD	Nazal Septum Deviasyonu
NSP	Nazal Septum Pnömatizasyonu
OMK	Osteomeatal Kompleks
SD	Standart Sapma
SS	Sfenoid Sinüs
sn	Saniye
SPSS	Statistical Package for the Social Sciences
p	Anlamlılık Düzeyi
PES	Posterior Etmoid Sinüs
PET	Pozitron Emisyon Tomografisi
PK	Paradoksal Konka
UB	Unsinat Bulla
UP	Unsinat Proçes
\bar{x}	Aritmetik Ortalama
3D	Üç boyutlu

ÖZET

Göksel S. Konik Işınli Bilgisayarlı Tomografi Kullanılarak Osteomeatal Kompleksin Anatomik Varyasyonlarının Dudak Damak Yarıklı Hastalar ile Sağlıklı Popülasyon Karşılaştırılarak Retrospektif Değerlendirilmesi. İstanbul Üniversitesi Diş Hekimliği Fakültesi. Ağız Diş ve Çene Radyolojisi ABD. Uzmanlık Tezi. İstanbul. 2019.

Osteomeatal kompleks (OMK), paranasal sinüslerin drenajı ve havalandırılması için anahtar bir alandır. Bu bölgedeki anatomik varyasyonlar OMK'nin daralmasına neden olmakla birlikte mukosilyer klirensi bozup sinüslerin drenajını ve havalanmasını engelleyerek sinonazal enfeksiyonlar için ideal bir zemin oluşturmaktadır. Dudak damak yarığı (DDY) deformiteleri en sık görülen konjenital malformasyonlardan biri olmasına rağmen literatürde DDY hastalarının OMK anatomisini ve varyasyonlarını değerlendiren yeterli çalışma yoktur. Bu çalışma literatür araştırmamıza göre DDY hastalarında konik ışınli bilgisayarlı tomografi ile OMK bölgesini değerlendiren ilk çalışma niteliğini taşımaktadır. Diş hekimliğinde yaygın kullanılan radyolojik görüntüleme yöntemlerinden biri olan konik ışınli bilgisayarlı tomografi ile bu bölgenin anatomisi ve varyasyonlarının dudak damak yarıklı hastalar ve sağlıklı bireyler karşılaştırılarak retrospektif olarak değerlendirilmesi ile DDY hastalarında görülen anatomik farklılıkların ortaya çıkarılması amaçlanmıştır. OMK varyasyonları; konkal varyasyonlar (konka bülloza, paradoksal konka, bifid konka), nazal septum deviasyonu ve pnömatizasyonu, unsinat proçes varyasyonları (oryantasyon, deviasyon ve süperior ataçmanın pozisyonuna göre tipleri, unsinat bulla, bifid unsinat proçes), etmoid hücrelerin varyasyonları (Agger nazi hücresi, Haller hücresi, aşırı pnömatize etmoid bulla) olarak gruplandırılmış olup 100 sendromsuz dudak damak yarıklı hasta ile aynı sayıda kontrol grubunda olmak üzere toplam 200 hastada bu varyasyonlar karşılaştırılmıştır. Çalışmada en sık görülen anatomik varyasyon kontrol grubunda Agger nazi hücresi (%99), DDY grubunda ise Agger nazi hücresi ile konka bülloza (%97) olmakla beraber atelektatik unsinat proçes her iki grupta da en az görülen varyasyon olarak tespit edilmiştir. Bifid konka, unsinat bulla, bifid unsinat proçes, nazal septum deviasyonu, kondrovomerall birleşimde deformite görülme sıklığı DDY grubunda kontrol grubuna göre daha fazla oranda görülmüştür ($p<0,05$). Nazal septum pnömatizasyonu, bülböz konka bülloza ise kontrol grubunda DDY grubuna kıyasla daha fazla bulunmuştur ($p<0,05$). Sonuç olarak DDY ve kontrol grupları arasında istatistiksel olarak anlamlı farklılıklar tespit edilmiş olup cerrahi tedaviyi yönlendirebilmek için OMK'nin üç boyutlu anatomisinin iyi bilinmesi gerekmektedir.

Anahtar Kelimeler: Osteomeatal kompleks, anatomik varyasyonlar, dudak damak yarığı, konik ışınli bilgisayarlı tomografi.

ABSTRACT

Göksel S. Retrospective Evaluation of the Anatomical Variations of the Osteomeatal Complex Using Cone Beam Computed Tomography by Comparing the Cleft Lip Palate Patients and the Healthy Population. İstanbul University, Faculty of Dentistry, Dentomaxillofacial Radiology Department. Thesis. İstanbul. 2019.

Osteomeatal complex is a key area for the drainage and ventilation of the paranasal sinuses. The obstruction resulting from inflammation and anatomical variations in this region prevents the drainage and ventilation of the sinuses and provides an ideal basis for sinonasal infections. Although cleft lip and palate (CLP) deformities is one of the most common congenital malformations, there is not any previous record in the literature to evaluate the anatomy and variations of OMC in CLP patients. This thesis is the first study to evaluate the variations of OMC with cone beam computed tomography in CLP patients according to our literature research. In this thesis, we aimed to evaluate the anatomy and variations of OMC with cone beam computed tomography, one of the most widely used radiological imaging methods in dentistry by comparing CLP patients and healthy individuals and to reveal the anatomical differences in CLP patients. The variations of OMC, are group as conchal variations (concha bullosa, paradoxical and bifid turbinate), deviation and pneumatization of nasal septum, variations of uncinat process (uncinat bulla, bifid uncinat process, types according to orientation, deviation and the position of superior attachment), variations of ethmoid cells (Agger nasi cell, Haller cell, large ethmoid bulla), are compared in a hundred CLP patients without syndrome and in a hundred patients as a control group. The most common anatomic variation in this thesis was Agger nasi cell (99%) in the control group, Agger nasi cell and concha bullosa (97%) in the CLP group, and also the atelectatic uncinat process was the least observed variation in both groups. The incidences of bifid turbinate, uncinat bulla, bifid uncinat process, nasal septum deviation, deformity in chondrovomer junction are higher in the CLP group than in the control group ($p < 0.05$). However the incidences of pneumatization of nasal septum, bulbous concha bullosa are higher in the control group than in the CLP group ($p < 0.05$). As a result, statistically significant differences are found between CLP and control groups, and three dimensional anatomy of OMC should be well known in order to guide surgical treatment.

Key Words: Osteomeatal complex, anatomic variations, cleft lip palate, cone beam computed tomography.

1. GİRİŞ VE AMAÇ

Osteomeatal kompleks (OMK), paranasal sinüslerin drenajı ve havalandırması için özel bir alan olup bu bölgeyi ilgilendiren anatomik varyasyonlar OMK'nin daralması ile sonuçlanmaktadır. Aynı zamanda mukosilyer klirens mekanizması da bozulup sinüslerin havalanması ve drenajı engellenmektedir. Sonuçta böyle bir zemin sinonazal enfeksiyonlara uygun bir ortam yaratmaktadır (1, 2).

Konka bülloza, Haller hücresi, Agger nazı hücresi, aşırı pnömatize etmoid bulla, paradoksal orta konka, kıvrıntılı unsinat proçes ve nazal septumun deviasyonu gibi anatomik varyasyonlar OMK'nin obstrüksiyonuna neden olan ve OMK'de en sık rastlanılan anatomik varyasyonlardır (2-5). Sinonazal bölgenin anatomisinin ve anatomik varyasyonlarının iyi bilinmesiyle cerrahi komplikasyonların önüne geçilebilir ve daha başarılı operasyon sonuçları elde edilebilir.

Dudak damak yarığı (DDY) deformiteleri en sık görülen konjenital malformasyonlardan olup 750-1000 doğumda bir görülmektedir. Etiyolojisi kesin olmamakla beraber hamilelikte fenobarbital, diazepam gibi ilaçların kullanımı, kimyasal ajanlara veya radyasyona maruz kalma, sigara veya alkol kullanımı, rubella enfeksiyonu geçirilmesi, folik asit eksikliği, A vitamininin eksik veya fazla olması, akraba evliliği gibi genetik ve çevresel etkenler DDY oluşumundan sorumlu tutulmaktadır (6).

DDY hastalarında lateral sefalometri ve panoramik radyografi gibi konvansiyonel yöntemler, ortodontik tedavi planlama veya maksillofasiyal cerrahi öncesi deformitenin incelenmesi amacıyla kullanılmakla beraber elde edilen iki boyutlu görüntünün limitasyonları nedeniyle üç boyutlu değerlendirme için diş hekimliğinde konik ışınlı bilgisayarlı tomografi (KIBT) kullanılmaktadır (7).

Bu çalışmada, DDY hastalarının geriye dönük KIBT görüntüleri kullanılarak OMK bölgesinin anatomik varyasyonlarının sağlıklı popülasyon ile kıyaslanması amaçlanmıştır. Sinonazal bölgede en uygun ameliyat prosedürünü uygulayabilmek için OMK'nin normal ve anormal anatomisinin DDY'li hastalarda tanımlanması literatüre katkı sağlayacaktır.

2. GENEL BİLGİLER

2.1. EMBRİYOLOJİ

Yüz, burun ve nazal kavite ile ilişkili anatomik yapılar; ektoderm, nöral krest ve mezoderm olmak üzere üç farklı embriyogenik hücre tipinden köken almaktadır (8). Baş ve yüz, prenatal dönemin 4. ve 5. haftalarında *stomodeum* adı verilen ağız açıklığının çevresinde frontonazal, maksiller ve mandibular çıkıntıların oluşumu ile belirginleşmeye başlar (9).

İlk nazal yapılar prenatal 4. haftada nazal plakodlar ve frontonazal proçes'ten gelişmektedir. Nazal plakodlardan nazal kavite gelişirken frontonazal proçes'ten nazal septum gelişir (10).

Paranasal sinüsler, nazal kavitenin lateral duvarında yer alan etmoturbinallerden (etmoid kemiğin kıvrımları) gelişmektedir. Prenatal hayatın 7-8. haftasında lateral nazal duvardan 4 veya 5 adet etmoturbinaller ile birlikte 6 oluk gelişir. Stammberger etmoturbinali; anteriorda yükselen kısım ve posteroinferiorda inen kısım olmak üzere iki kısma ayırır.

Etmoturbinallerden gelişen yapılar;

- 1. etmoturbinalin inen kısmı veya bazal lamellasından unsinat proçes oluşurken yükselen kısımdan Agger nasi,
- 2. etmoturbinalden orta konka,
- 3. etmoturbinalden ise üst konka,
- 4. ve 5. etmoturbinalden "supreme" konka (eğer gelişirse) gelişmektedir (2, 10, 11).

Maksilloturbinalden ise inferior konka gelişmektedir (12). Etmoid infundibulum ve unsinat proçes ise prenatal 3. ve 4. aylarda gelişmektedir (13).

Paranasal sinüsler prenatal hayatın 3. ve 4. aylarında nazal mukozadan belirginleşmeye başlar ve doğumdan sonra kraniyofasiyal büyüme ile genişlemeye devam edip son boyutlarına birbirlerinden farklı zamanlarda ulaşırlar (14, 15).

Doğumda etmoidal ve maksiller sinüsler gelişmiş iken frontal sinüs henüz nazal kaviteden öne doğru bir çıkıntı şeklindedir. Sfenoid sinüste ise pnömatizasyon yoktur

(16). Doğumda görüntülenebilen tek sinüs etmoid sinüstür. Maksiller sinüs doğumda sığ, yuvarlak bir kese halindedir (9).

Maksiller sinüs, prenatal 10. haftada etmoid infundibulumdan oluşan mukozal girintiler ile gelişimine başlar. Prenatal dönemde 17-20. hafta ve 25-28. haftalarda, postnatal dönemde ise 0-3 yaş ve 7-12 yaşlar aralığında gelişimi hızlanmakta ve 14-18 yaşlarında erişkin boyutlarına ulaşmaktadır (15). Postnatal dönemdeki büyümenin pik yaptığı yaş aralıkları aynı zamanda dişlerin sürdüğü döneme denk gelmesi, diş sürmesi ile maksiller sinüs hacminin arttığını göstermektedir (17).

Etmoid sinüsler prenatal dönemin 3-5. aylarda gelişmeye başlamakta olup 12 yaşında erişkin boyutlarına ulaşmaktadır. Anterior, middle ve posterior olarak gruplandırılan kemik septalarla ayrılmış çok sayıda hücreden oluşmaktadır (15).

3. bazal lamella etmoid hücreleri anterior ve posterior olarak iki gruba ayırmaktadır (11). Etmoidal hücreler, anteriordan başlayıp posteriora ilerler ve her yöne doğru genişlemektedir (16).

Frontal sinüs prenatal dönemin 3-4. aylarında frontal recess'ten veya ön etmoid hücrelerden gelişmeye başlamakta olup puberteden sonra 20 yaşında gelişimini tamamlamaktadır (15, 18, 19).

Sfenoid sinüs, prenatal dönemin yaklaşık 4. ayında posterior nazal kapsülden girintilerle gelişmeye başlamaktadır (15, 20). Doğumda pnömatizasyonu olmayan sfenoid sinüs, yaklaşık 2-3 yaşlarında havalanmaya başlamaktadır (15).

Osteomeatal kompleksin tüm komponentleri yeni doğanda gelişmiş olarak görülmekte olup büyüme midfasiyal yapılarla orantılı olarak devam eder (9, 13). Agger nazi hücresi, Haller hücresi ve konka bülloza gibi varyasyonlar ise 4 yaşında tanımlanabilir şekilde iyi gelişmiştir (16).

2.2. SİNONAZAL ANATOMİ

2.2.1. Nazal Kavite

Nazal kavitenin açıklıkları anteriorda eksternal *nares* ve posteriorda *choanae* (internal *nares*)'tir (21). Nazal kavite tabanını maksillanın palatal proçesi ile palatin kemiklerin horizontal proçesleri oluştururken çatısının büyük bir kısmını etmoid kemiğin cribriform laminası oluşturmaktadır (21). Etmoid kemiğin lamina cribrosa'sı

ile etmoid hücreler nazal kavitenin tavanını, sert damak tabanı, maksiller sinüsler ise lateral sınırı oluşturmakta olup nazal septum ile orta hattın 2'ye ayrılmaktadır.

Nazal kavitenin lateral duvarları etmoid kemiğe ait konka olarak adlandırılan kemik çıkıntılarını taşımaktadır (20). Konkalar nazal kaviteyi süperior, middle, inferior meatus olmak üzere üç meatus'a ayırmaktadır (21). Posterior etmoid hücreler ve sfenoid sinüs, süperior meatus'a açılırken, anterior etmoid hücreler, maksiller sinüs ve frontal sinüs, orta meatus'a açılmaktadır. Hiatus semilunaris orta meatus'un lateral duvarında derin bir oluk olup infundibulum'a açılır. Inferior meatus'a ise nazolakrimal kanal drene olmaktadır (18, 21).

Lateral nazal duvar ve nazal septumun anatomisinin açık bir şekilde anlaşılması, nazal obstrüksiyonun başarılı bir şekilde tedavisi için büyük öneme sahiptir.

Lateral Nazal Duvar: Burun boşluğunun lateral duvarı frontal, maksiller ve anterior etmoidal hava hücrelerinin mukosilyer klirensinin ve drenajının son ortak yolunu oluşturur (2). Lateral nazal duvarın yüzeyini maksilla, lakrimal kemik ve üç konka; süperior, middle ve inferior konkalar oluşturmakla birlikte bazen dördüncü konka; supreme konka da görülmektedir (21). Sinüsler ve nazolakrimal kanal, lateral nazal duvardaki açıklıklar yoluyla nazal kaviteye drene olmaktadır (16).

Nazal Septum: Nazal septum, burun boşluğunu orta hatta ikiye bölen, şekli ve pozisyonu ile burnun estetik görünümünü etkileyen kemik ve kıkırdak komponentlerden oluşan önemli bir anatomik ve destek yapısıdır. Nazal septum inferior konkalar ile birlikte hava akımını ve direncini düzenlemektedir. Nazal septumun posteriorunda vomer ve lamina perpendicularis yer alırken anterior kısmında kıkırdak kartilaj bulunmaktadır. Kıkırdak komponentini quadrilateral kartilaj oluştururken kemik kısmını; vomer, etmoid kemiğin perpendicular laminası, maksilla ve palatin kemiğin nazal çıkıntıları oluşturur. (21, 22).

2.2.2. Paranasal Sinüsler

Paranasal sinüsler, diş hekimliği uygulamasında kullanılan birçok tanısal görüntüde izlenmekle beraber normal anatomisi ve varyasyonları iyi bilmek maksillofasiyal bölgedeki hastalıkların ayırıcı tanısını doğru yapabilmek ve cerrahi tedavi sırasında komplikasyonları azaltabilmek için önemlidir. Paranasal sinüsler frontal, sfenoid, etmoid ve maksiller kemikleri havalandıran bulunduğu kemikle aynı

ismi taşıyan içi hava dolu ve mukoza ile döşeli dört çift kemik kavitesidir. Paranasal sinüsler, ostiumları ile drene olmakla birlikte ostium ve kanallarla nazal kaviteye bağlanmaktadır. Burun çevresindeki bu lokalizasyonları nedeniyle “paranasal sinüs” olarak adlandırılmaktadırlar (20, 23).

Paranasal sinüsler sese rezonans sağlamakla beraber kafatası kemiklerinin ağırlığını hafifletmekte ve kafaya gelen şok darbelerin absorpsiyonunu sağlamaktadır (15). Burun ve paranasal sinüslerin; ventilasyon dışında solunan havanın ısıtılması ve nemlendirmesi, mukus salgılama, allerjenlerin, partiküler ve yabancı maddelerin filtrasyonu gibi birçok fonksiyonu vardır (10, 16).

Frontal sinüsler, frontal kemikte *arcus superciliaris*'lerin arkasında yer alan bir çift hava dolu kemik kavitesidir. Frontal sinüsler nadiren simetrik olup aralarındaki septum sıklıkla deviasyon göstermekle birlikte her bir sinüs içerisinde septa formasyonları izlenmektedir (16). Frontal sinüs, frontal recess aracılığı ile orta mea'ya drene olmaktadır (20, 24).

Frontal sinüs ile nazal kavite arasında bağlantı sağlayan ve *ductus nasofrontalis* olarak da adlandırılan **frontal recess**, orta mea ile frontal sinüsü birbirine bağlayan kemik kanaldır. Frontal recess; lamina papyracea, orbita, anterior kafa tabanı, olfaktör fossa ve anterior etmoid arterle olan yakın komşuluğu nedeniyle cerrahi girişimlerde potansiyel risk taşıyan karmaşık bir anatomiye sahiptir (16, 18, 25-27).

Frontal recess'in sınırları; süperiorda Agger nazi, lateralde lamina papyracea, posteriorda etmoid bulla, lateralde lamina papyracea ve medialde orta konkadır (26). Unsınat proçesin süperior ataçmanının orta konkaya tutunduğu durumlarda, frontal recess'in medial komşuluğunda unsınat proçes de yer alır (28).

Frontal recess en iyi sagittal ve koronal kesitlerde izlenmektedir (20). Frontal recess, sagittal görünümde süperiorundaki frontal sinüs ostiumuna doğru daralan bir kum saatine benzerdir (28, 29).

Etmoid sinüsler nazal kavitenin süperiorunda ve lateralde kemik labirent içinde 8-15 hücreden oluşmakla birlikte bazal lamella ile anterior ve posterior olmak üzere iki gruba ayrılmaktadır (30, 31). Bazı kaynaklar etmoid sinüsleri; anterior, middle ve posterior olmak üzere üç gruba ayırmaktadır (20). Anterior hücreler, hiatus semilunaris ile orta mea'ya drene olurken posterior hücreler ise süperior meatus'a drene olmaktadır

(24, 31). En öndeki etmoidal hücre Agger nazı olarak adlandırılmakla beraber değişken boyutlarda görülebilir (30).

Sfenoid sinüs, sfenoid kemiğin orta hattında yer alan bir çift içi hava dolu kemik kavitesidir. Sfenoid sinüs septumla ikiye ayrılmakta olup sağ ve sol sfenoid sinüsler çoğunlukla asimetriktir (20). Her bir sfenoid sinüsün hacmi ortalama 6-7 cm³'tür (23). Sfenoid sinüs ve posterior etmoid hücreler nazal kavitenin posterosuperior kısmında yerleşimli *sphenoethmoidal recess*'e drene olmakla birlikte süperior meatus ile nazal kaviteye açılmaktadır (20, 30). *Sphenoethmoidal recess*'te OMK'de görülenden daha az sinüs enfeksiyonu görülmektedir (10). Sfenoid sinüse uzanan posterior etmoid hücreler ise Onodi hücresi veya sfenoetmoid hücre olarak adlandırılmaktadır (24).

En büyük hacimli paranasal sinüs olan maksiller sinüs diğer adıyla Highmore mağarası, üçgen piramid şeklinde maksiller kemiğin gövdesinde yer alan ve içi mukoza ile döşeli hava dolu bir kavitedir (21). Maksilla molar dişlerin köklerinin maksiller sinüs ile yakın ilişkide olması, alveolar süreçte gelişen dental enfeksiyonlar veya neoplazmaların maksiller sinüse uzanması, diş çekimi sırasında sinüsün açılması, kök kaçması veya oroantral açıklık oluşumu, sinüs lifting operasyonları, sinüsün loküler görüntüsünün kisti taklit edebilmesi gibi durumlar maksiller sinüsün diş hekimliğindeki klinik önemini açıkça göstermektedir (24).

Maksiller sinüs, üçgen piramit şeklinde olup bir çatı, bir taban ve üç duvar ile sınırlanmaktadır. Maksiller sinüsün çatısını orbita tabanı oluşturmakla birlikte orta üçlüsünde infraorbital kanal bulunmaktadır. Maksiller sinüs tabanını maksillanın alveolar süreci ve sert damak oluşturmakla beraber premolar ve molar dişlerin kökleri bulunmaktadır. Maksiller sinüsün medialinde ise nazal kavitenin lateral duvarı yer almaktadır (20, 21).

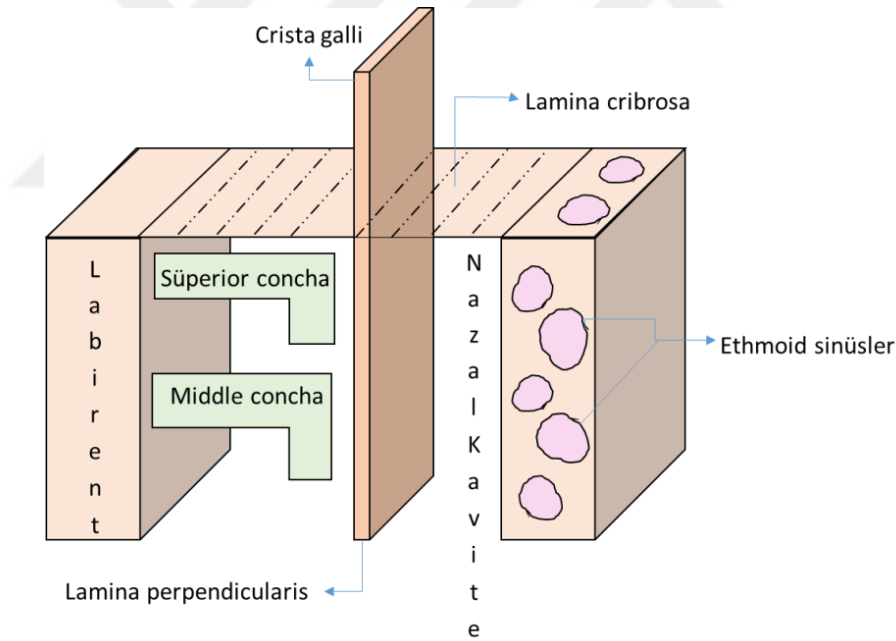
Hiatus semilunaris, sagittal planda yarım ay şeklindeki görüntüsünden ötürü bu şekilde adlandırılmıştır. Hiatus semilunaris'in süperiorunda etmoid bulla, inferiorunda unsinat süreci, medialinde orta konka, lateral sınırında orbitanın medial duvarı bulunmaktadır (1). Maksiller sinüs ostiumu, sinüsün medial üst köşesinde yer alır ve infundibulumun arka bölümüne açılır. İnfundibulum hiatus semilunaris'e, hiatus semilunaris ise orta mea'ya açılmaktadır (18, 24).

2.2.3. Etmoid Kemik

Etmoid kemik, paranasal sinüslerin merkezinde yerleşimli, etmoid hücrelerin ve OMK'yi oluşturan anatomik yapıların bulunduğu kemik olup orbitanın medialinde, anterior kranial fossanın ise tabanında yer alması nedeniyle endoskopik sinüs cerrahisinde, travma veya enfeksiyon durumlarında kritik öneme sahiptir (11).

Etmoid kemik, dört ana kısımdan oluşur; *lamina perpendicularis*, *lamina cribrosa* ve iki adet *labyrinthus etmoidalis* (11). Cribriform lamina, kalbursu yapıda olup horizontal pozisyonundadır. *Lamina perpendicularis* ise vertikal yerleşimlidir (16).

Etmoidal hava hücreleri vertikal yönde toplu olarak *labyrinthus etmoidalis*'i oluşturur. *Labyrinthus etmoidalis*'in lateralinde *lamina papyracea*, süperior sınırında frontal kemiğin orbital tabakası, medialinde *lamina perpendicularis*, inferior komşuluğunda ise orta konka lokalizedir (1) (Şekil 2-1).



Şekil 2-1: Etmoid kemiğin koronal düzlemde şematik çizimi*

*Çizimler Sevede Göksel'e aittir.

Etmoid infundibulum, orbitanın inferomedial duvarı ile unsinat proçes arasındaki bir kanal olup maksiller sinüs ostium ile buraya bağlanmaktadır. İnfundibulum, hiatus semilunaris oradan da orta me'a'ya drene olmaktadır (20). İnfundibulum'un lateral sınırında orbitanın inferomedial duvarı, süperior sınırında

hiatus semilunaris ve etmoid bulla, inferiorunda maksiller sinüs, medialinde unsinat proçes bulunmaktadır (1, 24).

Unsinat proçes, maksiller sinüsün medial duvarının süperiorundaki etmoid kemiğin uzantısı olup hiatus semilunaris ve infundibulum ile sınırlanmaktadır (11, 29). Unsinat proçes, maksiller sinüs ventilasyonunda ve mukosilyer aktivitede önemli rol oynamakla beraber unsinat proçesin süperior ataçmanının pozisyonu frontal sinüsün drenaj yolunu belirlemektedir (32, 33).

Unsinat proçes, yaklaşık olarak orta konkaya paralel pozisyonudur (22). Unsinat proçesin horizontal oryantasyonu OMK obstrüksiyonuna neden olup sinüzit için risk faktörü oluşturmaktadır (4). Ayrıca unsinat proçes pnömatizasyonu, mediale deviye unsinat proçes, büyük veya uzun unsinat proçes de infundibulumu daraltmaktadır (11).

“**Concha**” ve “**turbinate**” terimleri birbirleri yerine kullanılsa da bazı kaynaklar “concha”yı kuru kafa kemiklerinde görülen kemik yapısını tanımlamak için kullanırken “turbinate” terimini kemiğin endoskopide veya operasyonda karşımıza çıkan yumuşak doku ve mukoza ile örtülü halini adlandırmakta kullanmaktadır. “Etmoturbinal” terimi ise orta ve üst konkaları adlandırmak için kullanılan ortak bir terimdir (16).

Konka, etmoid kemikten geçen tüm kemik lamellerin medial son kısmı olup her konka kendi bazal lameline sahiptir (34). Orta ve üst konkalar embriyolojik olarak etmoid kemikten köken alırken inferior konka ayrı bir kemiktir (21).

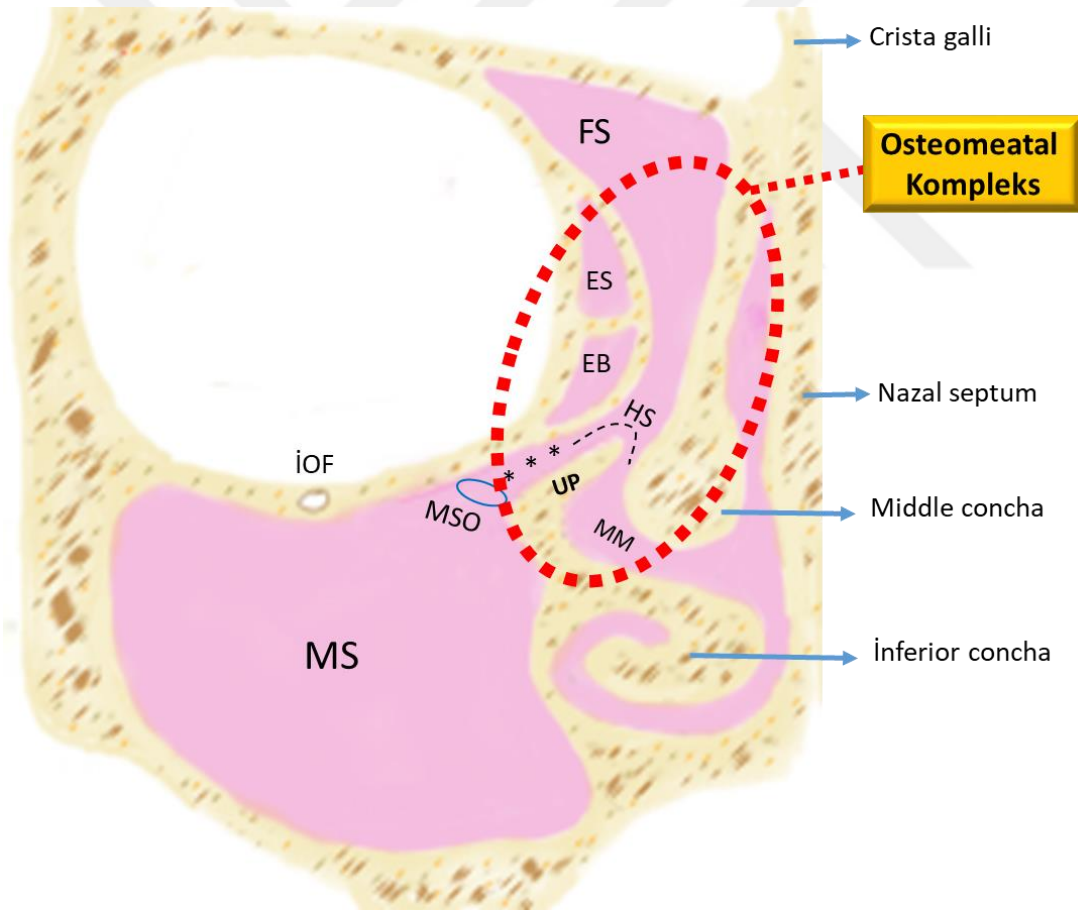
Orta konka vertikal lamella ile süperiorda lamina cribrosa’ya, bazal lamella ile posterolateralde lamina papyracea’ya bağlanmaktadır (24). Bazal lamella, etmoid bullanın posteriorunda yer alıp anteromedial yönden posterolaterale uzanım göstermektedir. Etmoid bulla’nın posterior duvarı ile bazal lamella arasındaki kısma **sinüs lateralis** denmektedir (1).

Etmoid bulla, bazal lamellerin anteriorunda yerleşimli olan etmoid hücreler arasındaki en büyüğünü tanımlar. Latince “bulla” içi boş, ince duvarlı oyuk anlamı olan kemik çıkıntısıdır. Bulla lamellasının veya 2. etmoid bazal lamelinin pnömatizasyonu ile oluşan lamina papyracea üzerinde görülen etmoid hücrelidir. Popülasyonun % 8’inde az gelişmiş olmak üzere farklı boyutlarda olabilmekle beraber endoskopik cerrahi prosedürlerinde önemli bir pozisyonunda yer almaktadır (2, 35). İnfèromedialde

infundibulum ve hiatus semilunaris, lateralde lamina papyracea, süperoposteriorıda sinüs lateralis bulunmaktadır. Etmoid bulla, kendi ostiumu ile nazal kaviteye açılmaktadır. Etmoid bullaya ait ostiumun lokalizasyonu sıklıkla posteriordadır. Ancak süperoanterior lokasyonda da görüldüğü literatürde bildirilmektedir (29).

2.3. OSTEOMEATAL KOMPLEKSİN ANATOMİ VE FİZYOPATOLOJİSİ

Osteomeatal kompleks (OMK) frontal, maksiller ve anterior etmoid hava hücrelerinin drenajı ve ventilasyonu için son ortak yoldur. OMK; maksiller sinüs ostiumu, etmoid infundibulum, hiatus semilunaris, orta konka, etmoidal bulla, frontal recess komponentlerinden oluşmakla birlikte çok dar bir anatomik yapıya sahip ve dolayısıyla patolojik durumlarla daralmaya eğilimli bir bölgedir (1, 2, 36).



Şekil 2-2: Osteomeatal kompleksin normal anatomisi*

MS: Maksiller sinüs, MSO: Maksiller sinüs ostiumu, İOF: İnfraorbital foramen, FS: Frontal sinüs, ES: Etmoid sinüs, EB: Etmoid bulla, HS: Hiatus semilunaris (tireli siyah çizgi), UP: Unsinat proçes, MM: Middle meatus. Etmoid infundibulum yıldız (***) ile gösterilmektedir.

*Çizimler Sevede Göksel'e aittir.

1893 yılında Caldwell maksiller, frontal ve anterior etmoid sinüslerin ostiumlarının fonksiyonu ile maksiller sinüzit arasında bir ilişki olduğunu belirtmiştir (37). OMK disfonksiyonu sonucu maksiller sinüs ostiumunun tıkanması, tekrarlayan etmoid, maksiller ve frontal sinüzitin gelişiminde anahtar faktör olarak düşünülmektedir (38).

Sinonazal pasajların solunan havayı nemlendirme, ısıtma, yabancı partiküllerin uzaklaştırılması, mukosilyer klirens veya temizleme gibi primer fizyolojik görevleri bulunmaktadır (37, 39, 40). Sinüslerin iç tabakasını nazal kaviteyle benzer şekilde ince bir mukus tabakası döşemekte olup partiküler maddeleri tutmaktadır. Solunum epitelinin nazal kavite ve sinuslerde devam etmesi enfeksiyonların yayılmasını kolaylaştıran bir özelliktir. Goblet hücreleri, nazal kaviteye kıyasla sinüslerde daha az sayıda bulunmaktadır (16). Siliya ile mukus tabakası sinus ostiumlarına doğru sürekli hareket halinde olup bu mukosilyer hareket ile mikroorganizma veya debris taşınmasıyla oluşan obstrüksiyon nedeniyle sinus enfeksiyona duyarlı hale gelmektedir (20, 37).

Messerklinger (1978) endoskopi ve hızlandırılmış fotoğrafçılık tekniği kullanarak burundaki mukosilyer klirens mekanizmasını incelemiştir. Messerklinger, iki mukoza tabakasının birbiriyle yoğun temas ettiğinde mukosilyer klirensin lokalize bir şekilde bozulması sonucu bu alanda sekresyonun tutulmasına neden olarak drenajı önlediği veya yavaşlattığını açıklamıştır. Bunun sonucu olarak enfeksiyon oluşumuna zemin hazırlayan bir ortam oluşmaktadır. İltihaplanma ve şişlik oluşması, bu mukozal temasın daha da artmasına neden olarak bir kısır döngüye yol açmakta ve contağın daha da artmasına neden olmaktadır (18, 36, 37).

Konka bülloza, paradoksal orta konka, double orta konka, unsinat proçes pnömatizasyonu, geniş veya aşırı pnömatize etmoid bulla, Haller hücresi, Agger nazi hücresi gibi anatomik varyasyonlar ve osteomeatal bölgedeki polipler OMK'de daralmaya ve tıkanmaya neden olup orta mea'ya drene olan sinüslerde enfeksiyona neden olmaktadır (2, 36, 41). OMK bölgesindeki bu anatomik varyasyonların komplikasyonlarını şöyle özetlenmiştir:

- Drenaj yollarını tıkayabilirler.
- Distal bölgeleri tıkayıp endoskopların geçişini engelleyebilirler.
- Endoskopik girişimlerde başarısızlık riskini arttırabilirler (42).

2.3.1. Fonksiyonel Endoskopik Sinüs Cerrahisi

Fonksiyonel endoskopik sinüs cerrahisi (FESC), ilk defa 1901 yılında Hirschmann tarafından nazal kavitede orta me'a'un değerlendirilmesiyle başlamıştır (27). Daha sonra Messerklinger tarafından geliştirilen FESC, kronik sinüzitin cerrahi tedavisinde kullanılmaktadır (38). FESC uygulanarak sinüs fonksiyonunun restorasyonu ile maksiller sinüs ostiumunun açık kalması ve hastalığın ortadan kaldırılması amaçlanmaktadır. FESC ile sinüsteki irreversibl polipoidal mukozanın çözülmesi ve sinüsün normal aerasyonu ve drenajı sağlanarak mukosilyer klirens mekanizması onarılmaktadır (36, 38).

FESC'deki gelişmeler, paranasal sinüslerin anatomisini ve varyasyonlarını daha iyi açıklamakla birlikte paranasal sinüs patolojilerinde OMK'nin önemini ortaya çıkarmıştır (27).

2.4. OSTEOMEATAL KOMPLEKSİN ANATOMİK VARYASYONLARI

2.4.1. Etmoid Hücrelerin Varyasyonları

Latince kabartı veya tümsek anlamına gelen "Agger" frontal recess'in anterior sınırını oluşturmakla birlikte bu bölgenin pnömatize hali **Agger nazi hücresi** (ANH) olarak adlandırılmaktadır. Agger nazi hücresi en öndeki etmoid hücre olup orta konka ve infundibulum'un süperoanteriorunda yer almakla birlikte lakrimal kemik veya maksillaya uzanmaktadır. Bu hücrenin yeteri kadar pnömatizasyonu frontal recess'i bloke edip frontal sinüsün drenajını bozarak frontal sinüzite neden olabilmekte ve frontal sinüse yapılacak cerrahi girişimleri etkileyebilmektedir (14, 24, 25, 28, 43).

Agger nazi hücresinin insidansı, literatürde %3 ila yaklaşık %100 oranlarında geniş bir aralıkta bulunmuştur (44). Bu farkın olası açıklaması, Agger nazi hücresinin, frontal sinüs genişlemesinin etkisi altında etmoid sinüsün tamamen gelişmesinden sonra bile gelişmeye devam etmesidir (14).

ANH, frontal recess'in anterolateralinde ve inferiorunda yer almaktadır (26, 45). Cerrahi girişimlerde frontal recess'e erişim için Agger nazi anatomik bir landmark kabul edilmekte olup frontal recess'in diseksiyonu için önce Agger nazi hücresinin çıkartılması gerekmektedir (25, 26). Ayrıca Agger nazi hücresinin lakrimal bez ile olan yakın komşuluğu nedeniyle ANH ile ilişkili sinüs hastalıklarında oküler problemler

ortaya çıkabilmektedir (7). Çoğu ANH sagittal planda unsinat proçesinin anteriorunda konumlanmakla beraber ANH'nin posterior yarısının UP'nin süperior ataçmanı ile yakın ilişkisi vardır (46). Koronal kesitlerde ANH, sıklıkla orta konkanın anteriorunda izlenmektedir (46, 47). ANH varlığında orta konka mediale ve süperiora yer değiştirmekte ve frontal recess daralmaktadır. ANH'ın lakrimal kemiğe olan yakınlığı, sinüs hastalıklarında ortaya çıkabilen epifora yani fazla göz yaşı salgılanmasının nedenini açıklamaktadır (48).

İpsilateral ön etmoid labirenti dolduran tek ve geniş etmoid hücresi, **aşırı pnömatize etmoid bulla** (APEB) olarak tanımlanmaktadır (49). APEB, frontal recess'i daraltıp frontal sinüs drenajını ve ventilasyonunu olumsuz etkilemektedir (28).

1765 yılında Albert von Haller tarafından tanımlanan **Haller hücresi** (HH), anterior etmoid sinüsün, orbitanın tabanına ve maksiller sinüsün süperioruna uzanmasıyla oluşan infraorbital etmoid hücrelerdir. Ayrıca orbito-etmoidal hücreler veya maksillo-etmoidal hücreler olarak da bilinmektedir (50, 51). Haller hücresi, maksiller sinüs ostiumunun komşuluğunda olup üst sınırında orbita tabanı, alt sınırında maksiller sinüsün çatısı ve medial sınırında infundibulum lokalizedir (52).

Haller hücrelerinin farklı araştırmacılar tarafından bildirilen insidansı, geniş bir yelpazeyi kapsamaktadır (%2-60) (44, 51). Paranasal sinüslerdeki bazı anatomik varyasyonların bireylerde sinüs enfeksiyonu oluşumuna neden olabileceği ya da sinüs cerrahisini daha da zorlaştırabileceği iyi bilinmekle beraber Haller hücrelerinin, maksiller sinüsün ventilasyonunu engelleyebildiği ve mukosilyer akışı bozarak sürekli tekrarlayan sinüzite yol açabileceği literatürde bildirilmiştir (53). Literatürde bazı kaynaklarda Haller hücresinin sinüzite ve baş ağrısına neden olduğu bildirilmektedir (54). Bunun yanı sıra literatürde Haller hücresinin sinüzit ile ilişkisi olmadığını belirten kaynaklar da mevcuttur (44). Literatürde boyutça daha büyük infraorbital etmoid hücrelerin mukozal kalınlaşmaya daha yatkın olduğu bulunmuştur. Bu nedenle, infraorbital bir etmoid hücresinin, maksiller sinüs ostiumunu tıkamak için belirli bir boyuta ulaşması gerektiğini bildiren çalışmalar mevcuttur (55).

Haller hücresiyle ilişkili literatürde bildirilen diğer önemli bir komplikasyon da osteometal komplekse cerrahi girişim sırasında orbita tabanında fraktür riski oluşturmasıdır. Mathew ve ark. Haller hücresi ile orbita tabanı dehissensisi arasında istatistiksel olarak anlamlı sonuç bulmuş olup orbita tabanı dehissensinin OMK'nin

cerrahi enstrümantasyonu sırasında orbita tabanında hasara neden olabileceğini bildirmişlerdir (51). Hussain ve ark. da Haller hücrelerinin varlığında orbita tabanı fraktürü riskinin arttığını ifade etmişlerdir. İnfracorbital nörovasküler demetin medialini oluşturan orbital tabanın posteromedial bölgesinde maksiller kemik çok ince olması nedeniyle zaten büyük risk altındadır. Bu riskli bölgede orbita tabanında pnömatizasyon varlığı yani Haller hücrelerinin görülmesi fraktür riskini artıracaktır (53).

2.4.2. Konkal Varyasyonlar

Konkal varyasyonlar içerisinde en sık görülen **konka bülloza**, osteomeatal kompleksteki en sık görülen varyasyondur. Bu varyasyonun da tekrarlayan kronik sinüzite neden olduğu bildirilmektedir (56). Literatürde konka bülloza tanımı ile ilgili farklı görüşler bulunmaktadır. Bazı çalışmalar konkanın herhangi bir yerinde görülen aerasyonu konka bülloza olarak tanımlayıp bülböz kısımını sınırlamamaktadır. Diğer yandan konkanın sadece bülböz kısmını içeren pnömatizasyonu konka bülloza olarak kabul eden araştırmacılar mevcuttur (44). Bazı araştırmacılar ise orta konkanın pnömatizasyonunu konka bülloza olarak tanımlamışlar diğer konkaları dahil etmemişlerdir. Bolger ve ark.(57) ise orta konkanın tamamını yani ekstensif pnömatizasyonunu konka bülloza olarak tanımlamışlardır.

Literatürde konka bülloza prevalansı literatürde %4 ila 80 aralığında değişen sıklıkta bulunmuştur (58). Konka bülloza, paranazal sinüslerin ventilasyonunu ve mukosilyer klirensi olumsuz etkileyerek rekürrent sinüzite neden olabilmektedir (57). Konka bülloza etiyojisi kesin olarak bilinmemekle beraber 7-8 yaşından sonra belirginleştiği ve ergenlikten sonra da pnömatizasyonun gelişmeye devam ettiği literatürde bildirilmektedir (14). Konka bülloza etiyojisinde nazal septum deviasyonu, travma, ağız solunumu öncül faktörler olarak tartışılmaktadır (59).

Konka büllozanın rinosinüzit ile ilişkisi tartışmalıdır (55). Bolger ve ark. (57) konka büllozası olan ve olmayanlar arasında mukozal kalınlaşma varlığında fark tespit etmemişlerdir. Konka bülloza varlığından ziyade konkadaki pnömatizasyonun boyutunun daha önemli bir faktör olduğu literatürde bildirilmiştir (55).

Konka bülloza, pnömatizasyonun derecesine bağlı olarak lameller, bülböz ve ekstensif olmak üzere üç tipe ayrılmaktadır. Lameller konka bülloza; konkanın vertikal lamelinin pnömatizasyonu, bülböz tip; konkanın bülböz segmentinin pnömatizasyonu iken ekstensif konka bülloza ise hem vertikal hem de bülböz kısmın pnömatizasyonudur

(14, 60). Lameller tip herhangi bir semptom göstermezken bülböz ve ekstensif tipler orta me'a'da obstrüksiyona neden olarak mukus drenaj yollarını ve normal hava akımını değiştirerek maksiller veya etmoid sinüzitlere neden olduğu için bu iki varyasyonun cerrahi ile düzeltilmesi gerekebilir (14, 56). Bolger ve ark'nın (57) çalışmasında kronik sinüzitli bireylerde sağlıklı sinüsü olanlara göre bülböz konka bülloza tipine daha sık rastlanılmıştır. Pnömatizasyonu büyük olan bülböz tip konka büllozanın sinüzite neden olduğu literatürde bildirilmekle beraber diğer iki tip için bu durum geçerli değildir (61).

Konkanın normal anatomik yapısı incelendiğinde nazal septuma doğru mediale konveksite göstermektedir (22). Orta konkanın konveksliğinin lateral yönde olması **paradoksal konka** olarak tanımlanmaktadır (62). Popülasyonda yaklaşık %26 oranında görülmektedir (63). Tüm konkalarda görülebileceği gibi sıklıkla orta konkada bu varyasyona rastlanılmaktadır (64).

Literatürde tek konka kökünden iki konka çıkması **bifid konka** olarak adlandırılmaktadır. Bifid kısmın unsinat proçese ait bir parça olmadığı gerçek bir etmotürbinal olduğu düşünülmektedir (65). Bifid konka varyasyonu yapılan çalışmalarda düşük oranlarda (%2-3) bulunmuştur (66).

2.4.3. Unsinat Proçes Varyasyonları

Unsinat proçes, koronal planda maksiller sinüsün medial duvarının üstünde yukarı doğru bir uzantı şeklinde izlenmektedir. Unsinat proçes normal pozisyonundan mediale veya lateral yöne deviasyon gösterebilmektedir. En sık görülen deviasyon tipi medial yöndedir (33). Mediale deviasyon gösteren unsinat proçes orta konkayla yakın temasa geçerken laterale deviye olduğunda ise hiatus semilunaris ve infundibulumaya yönelmektedir. Unsinat proçes deviasyonu; anterior etmoid, maksiller ve frontal sinüslerin drenajını ve havalanmasını olumsuz etkilemektedir (11, 22, 48).

Unsinat proçesin normal veya vertikal oryantasyonu dışında horizontal ve kıvrıntılı tipleri görülmektedir. Unsinat proçes'in horizontal oryantasyonu OMK obstrüksiyonuna neden olup sinüzit için risk faktörü oluşturmaktadır [4]. Horizontal UP'nin sıklıkla aşırı pnömatize etmoid bulla ile ilişkili olduğu literatürde bildirilmektedir [33]. Kıvrıntılı UP ise özellikle anterior etmoid, frontal recess ve infundibulum bölgesinde olmak üzere sinüs ventilasyonunu bozmaktadır [67].

Unsinat proçes üç kısımdan oluşmaktadır; horizontal ataçmanı inferior konka ve palatin kemiğin etmoidal proçesine, middle ataçmanı lamina papyracea ve lakrimal

kemiğe bağlanırken süperior ataçmanın tutunduğu yerler değişkenlik göstermekle beraber süperior ataçman değişen derecelerde frontal recess'e uzanmaktadır (46).

Unsinat proçesin süperior ataçmanının kafa tabanı ya da orta konkaya tutunduğu durumda frontal sinüs; frontal recess'ten infundibulum'a sonra da orta mea'ya açılır. Unsinat proçesin süperior ataçmanı, lamina papyracea veya Agger nazi'ye tutunduğu durumda lamina terminalis olarak adlandırılan unsinat proçes ile lamina papyracea arasında kör bir cep oluşmaktadır. Bu durumda frontal recess doğrudan middle mea'ya açılır (11, 24).

Unsinat proçesin süperior ataçmanının orta konkaya tutunduğu durum, frontal recess'i daraltıp frontal sinüs drenajını ve ventilasyonunu olumsuz etkilemektedir (28). Süperior ataçmanın konumundaki değişkenlik endoskopik sinüs cerrahisinde önemlidir. Örneğin; UP süperior ataçmanının kafa tabanı veya orta konkaya tutunduğu durumda endoskopi ile ANH'nin posterior duvarına artık UP'nin medialinden ulaşamaz. ANH'nin, frontal recess'e ulaşabilmek için önemli bir landmark olduğu düşünüldüğünde olası komplikasyonları önleyebilmek için endoskopik sinüs cerrahisi öncesinde anatomik varyasyonlar değerlendirilmelidir (46).

1991 yılında ilk defa Stammberger and Hawke unsinat proçesin süperior ataçmanını kafa tabanı, lamina papyracea ve orta konkada sonlanmalarına göre üç kategoride sınıflamıştır (33). Daha sonraları Landsberg ve Friedman (67) süperior ataçmanına göre unsinat proçesi 6 tipte incelenmiştir. Bu sınıflamaya göre UP'nin süperior ataçmanının tutunduğu yerler;

Tip 1; Lamina papyracea,

Tip 2; Agger nazi hücresinin posteromedial duvarı,

Tip 3; Lamina papyracea ve orta konkanın cribriform tabaka ile birleşim yeri,

Tip 4; Orta konkanın kribriform tabaka ile birleşim yeri,

Tip 5; Kafa tabanı,

Tip 6; Orta konkaya olarak sınıflandırılmıştır.

Unsinat proçesin pnömatisasyonu, **unsinat bulla** olarak adlandırılmakta olup kesin etiyojisi bilinmemektedir Agger nazi hücresinin unsinat proçesin anterosüperior bölgesinin içine büyümesiyle unsinat bulla oluştuğu düşünülmektedir (22, 56, 57). Unsinat bulla nadir görülen bir varyasyon olmakla beraber infundibulumun daralmasına yol açıp sinüs ventilasyonunun bozulmasına neden olabilmektedir (48, 56). Unsinat

proçesin pnömatizasyonu sonucu orta konkayla oluřan yakın temas alanı sinüzit gelişimine neden olmaktadır (48).

Bifid unsinat proçes çok nadir görülen bir anatomik varyasyon olarak literatürde bildirilmektedir (33, 68).

Unsinat proçesin hipoplastik gelişimi sonucu orbita tabanı veya lamina papyracea'nın alt kısmına tutunması ile oluřan **atelektatik unsinat proçes** (AUP)'in sıklıkla maksiller sinüsün sekonder hipoplazisi ve infundibulumun kapanması ile ilişkili olduđu literatürde ifade edilmiştir (11, 33). Unsinat proçesin hipoplastik olduđu durumlarda endoskopik sinüs cerrahisinde lamina papyracea ve orbita bölgesinde yaralanma riski artmaktadır (33, 69).

2.4.4. Nazal Septum Varyasyonları

Nazal septum, süperiorda lamina cribrosa, inferiorda palatinuma uzanan düz bir duvardır. Nazal septumun ciddi derecedeki deviasyonlarında, septum orta konkaya baskı yapıp konkanın lateral yönde yer deđiřtirmesine neden olarak middle meatus'u daraltmaktadır (22).

Nazal septum deviasyonunun kesin etiyolojisi bilinmemekle beraber muhtemel nedenleri arasında dođum travması, bebeklik veya çocukluk çağında geçirilen travma, gelişimsel bozukluklar, parmak emmek ve ağızdan solunum yer almakta olup yař arttıkça septal deviasyon görülme prevalansının arttıđı literatürde bildirilmiştir (14, 59, 70). Nazal septum deviasyonunun bazı tiplerinin genetik geçiřli olduđu literatürde bildirilmektedir (71).

Çeřitli çalıřmalarda nazal septum deviasyonunun görülme sıklıđı %14'den %80'e varan oranlarda bulunmuřtur (56). Septumdaki deviasyon tek kurvatürden oluřuyorsa "C" řeklinde, double kurvatürden oluřuyorsa "S" řeklinde deviasyon olarak adlandırılmaktadır (72).

Nazal septumda spur formasyonu septum deviasyonu veya komřu konkaların adhezyonu sonucu gelişebilmektedir. Ayrıca nazal septum deđiřken derecelerde pnömatize olarak izlenebilmektedir. Posterior septal pnömatizasyon, sfenoetmoidal recess'te daralmaya neden olabilir ve sfenoid sinüs ostiumuna eriřimi engelleyebilir (9).

Nazal kartilaj ve vomerin birleřim yerinde eđilme veya deviasyon kondrovomerall birleřimde deforme olarak tanımlanmakta olup literatürde normal popülasyonda %20 oranında bildirilmektedir (22).

2.5. SİNONAZAL GÖRÜNTÜLEME

Sinonazal bölgenin görüntülenmesinde geçmişten günümüze kullanılan teknikler; transillüminasyon, konvansiyonel radyografiler, bilgisayarlı tomografi (BT), manyetik rezonans görüntüleme (MRG), radyonüklid görüntüleme ve diş hekimliğinde yaygın kullanılan konik ışınli bilgisayarlı tomografi (KIBT)'dir.

Sinonazal bölgenin görüntülenmesinde rinosinüzit semptomlarının değerlendirilmesi, kontrastsız BT ile kemik penceresinde 1 mm'lik kesitlerde veya KIBT ile yapılması önerilmektedir. Sinüzit komplikasyonlarında çevre dokuların daha iyi bir şekilde görüntülenmesi kontrastlı BT veya kontrastlı MRG ile yapılabilir. Enflamatuar sinonazal hastalıkların değerlendirilmesi ve takibi paranazal BT ile koronal kesitlerde yapılabilirken kompleks enflamatuar hastalıklarda veya malinite şüphesinde MRG ile kontrastlı ve yağ baskılı sekanslarda değerlendirilme önerilir (73).

2.5.1. Transillüminasyon

Geçmişte kullanılan bu yöntem ile karanlık odada maksiller ve frontal sinüslere tutulan ışığın damağa geçiş oranı karşılaştırılarak sinüs hastalıkları değerlendirilmekteydi. Etmoid ve sfenoid sinüslerin değerlendirilememesi yöntemin dezavantajlarından biridir (74).

2.5.2. Konvansiyonel Radyografiler

Konvansiyonel radyografiler (Water's, Caldwell, lateral kafa grafileri gibi) ile maksiller, sfenoid, posterior etmoid sinüsler ve nazal kavitenin alt üçte birinin kolay ve hızlı bir şekilde değerlendirilmesi sağlanmaktadır. Ancak anterior etmoidal hava hücrelerinin, nazal kavitenin üst üçte ikisinin, infundibulum, frontal recess ve orta me'a'nın değerlendirilmesinde anatomik yapıların süperpozisyonları nedeniyle düz grafiler yetersiz kalmaktadır (1, 23, 37, 75). Ayrıca etmoid sinüs ve orta me'a bölgesindeki minimalden orta dereceye kadar olan mukozal kalınlaşmaların değerlendirilmesinde standart sinüs grafilerinin yetersiz olduğu literatürde bildirilmiştir (57).

Konvansiyonel sinüs radyografileri, akut maksiller sinüzit tanısında yardımcı olmakla beraber etmoid, sfenoid ve frontal sinüsleri değerlendirmede çok düşük sıklıkta kullanılmaktadır (76).

Diş hekimliğinde panoramik grafipler ile midfasiyal yapıların büyük bir kısmı iki boyutlu olarak tek planda incelenebilmektedir. Maksiller sinüs ve nazal kavitenin alt kısmı izlenebilmekle beraber süperpozisyonlar nedeniyle detaylı değerlendirilememektedir. Ayrıca Haller hücrelerini panoramik grafiplerde tespit edilebilmektedir (77).

2.5.3. Bilgisayarlı Tomografi

Günümüzde düz grafipler kullanılarak hava yolları ve sinüslerdeki herhangi bir kemik anomalisi tespit edilebilse de kemik ile birlikte yumuşak doku değerlendirmesini yapabilmek ve mukozal patolojileri değerlendirebilmek özellikle OMK bölgesindeki anatomik varyasyonları tespit edebilmek için görüntüleme yöntemi olarak bilgisayarlı tomografi (BT) iyi bir seçenektir (1, 78). BT, anatomik varyasyonların değerlendirilmesinde, maksillofasiyal travmalarda, kronik veya rekürrent akut rinosinüzit, kist veya tümörlerin incelenmesinde kullanılmakla beraber OMK'nin görüntülenmesi en iyi koronal kesitlerde yapılmaktadır (1, 37). Medikal tedavinin başarısız olduğu rinosinüzit olgularında, FESC öncesi BT ile görüntüleme yapılmaktadır (76, 79).

Klasik paranasal sinüs BT'lerinde aksiyal ve koronal kesitler bulunmaktadır. Ayrıca rekonstrüksiyonlu sagittal kesitler ile sinonazal yapıların kompleks anatomisi daha detaylı incelenebilmekle beraber frontal recess, orta konkanın bazal lamellası, unsinat proses'in anteroposterior yöndeki ilişkileri de değerlendirilebilmektedir (26, 28).

2.5.4. Manyetik Rezonans Görüntüleme

Manyetik rezonans görüntüleme (MRG) manyetik bir alana yerleştirilen hastanın vücudundaki hidrojen atomu çekirdeklerinin radyofrekans ile etkileşimi sonucu oluşan sinyallerden elde edilen görüntüleme yöntemidir. Yumuşak dokular yoğun su içeriğine yani çok fazla hidrojen atomuna sahip oldukları için MRG ile mükemmel yumuşak doku kontrast çözünürlüğü sağlanmaktadır. Hidrojende depolanan enerji, iki zaman sabiti; T1 ve T2 relaksasyon süreleri ile sınırlıdır. MRG'de iyonize radyasyon kullanılmaz (80).

Manyetik rezonans görüntülemesinde T1 ağırlıklı kesitler normal sinonazal anatomiye değerlendirmek için, T2 ağırlıklı kesitler ise patolojik değişiklikleri değerlendirmek için kullanılmaktadır (37).

Nazal siklus, burun mukozasında gün içinde gerçekleşen spontan konjesyon ve dekonjesyon döngüsü olup nazal submukozadaki venöz ve kavernöz dokunun dilatasyonu ve kontraksiyonu sonucu oluşmaktadır (81). Zinreich ve ark. (37) normal nazal siklus sırasında MRG'de sinyal yoğunluğunu ve değişikliklerini değerlendirmişlerdir. Konjesyon fazında diğer sinüsler normal iken etmoid sinüslerde artmış sinyal yoğunluğu izlenmiştir. T2 ağırlıklı görüntülerde nazal siklusun ödem fazının patolojik değişime benzer görüntü sergilediği ve MRG'nin şüpheli rinosinüzit olgularının değerlendirilmesinde sınırlı bir yararı olabileceği sonucuna varmışlardır (37).

Sinüzit değerlendirilmesinde MRG'nin kısıtlamaları olmasına rağmen sinonazal bölgedeki fungal enfeksiyonların görüntülenmesinde mantar yapılarında kalsiyum ve ferromanyetik elementlerin bulunması nedeniyle MRG, BT'den daha hassastır (37, 82).

MRG'nin en büyük dezavantajı, kemik yapıların değerlendirilememesidir. Paranasal sinüs hastalıklarının teşhisinde osteomeatal kompleksteki kemik yapılarının da detaylı incelenmesi gerekmektedir (74). MRG ile kemik sinüs duvarları ve sinüs ostiumları yeteri kadar değerlendirilememektedir (27). Yumuşak doku çözünürlüğünün çok iyi olması nedeniyle neoplazmaların değerlendirilmesinde MRG kullanımı önerilmektedir (37).

2.5.5. Ultrasonografi

Ultrasonografi (USG), zararlı iyonize radyasyon kullanılmadan insan kulağının duyabileceği sesten daha yüksek frekanslı (20 kHz üzeri) ses dalgalarından yararlanılarak elde edilen bir görüntüleme yöntemidir. Ultrasonografide temel çalışma prensibi, transduser veya çeviriciyi taşıyan prob üzerindeki piezoelektrik kristallerine elektrik enerjisi verildiğinde mekanik titreşim ve ses dalgası oluşması ve yine aynı şekilde kendisine gelen ses dalgalarını elektrik enerjisine çevirmesidir. Yüksek frekanslı ses dalgaları dokuya gönderildikten sonra dokudan tekrar yansiyarak proba geri döner ve piezoelektrik kristalleri bu ses dalgalarını elektrik enerjisine dönüştürüp ekranda görüntü oluşmasını sağlar (83, 84).

Paranasal sinüslerin görüntülenmesinde kullanılan tekniklerden biri olan USG ile özellikle rinosinüzit düşünülen vakaların tanı aşamasında faydalanılmaktadır. Medikal alanda kullanılan birçok mod ultrasonografi tekniği bulunmakta olup A mod ultrason cihazları, paranasal sinüslerin değerlendirilmesinde sıklıkla kullanılmaktadır. Sinüs içeriği sekresyon sıvısı ile doluyorsa sinüsün posterior kemik duvarından bir eko gözlenmekle beraber eğer sinüs normal olarak havalanıyorsa ses iletilmek yerine tamamen yansıtılır ve sadece anterior duvardan gelen kemik ekosu gözlenir (82). A modu, maksiller sinüsün görüntülenmesinde daha başarılı iken B mod ultrason cihazlarının maksiller sinüse ek olarak frontal ve etmoid sinüslerin görüntülenmesinde daha başarılı oldukları literatürde bildirilmiştir(85).

USG ile eş zamanlı görüntü elde edilmesi, radyasyon maruziyeti olmaması, dinamik, kolay uygulanabilir ve ucuz bir yöntem olması özellikle maksiller sinüziti değerlendirmede kullanılan bir görüntüleme seçeneği olarak karşımıza çıkarken sfenoid, etmoid ve frontal sinüzit tanısı için duyarlılığının düşük olması osteomeatal kompleks bölgesindeki patolojilerin değerlendirilmesinde yetersiz olduğu sonucunu çıkarmaktadır (85).

2.5.6. Konik Işınlı Bilgisayarlı Tomografi

Konik ışın bilgisayarlı tomografi (KIBT) diğer adlarıyla cone-beam computed tomografi (CBCT), dental volumetrik tomografi (DVT); diş hekimliği, maksillofasiyal cerrahi, KBB alanlarında dentomaksillofasiyal bölgenin görüntülenmesinde üç düzlemde izometrik görüntüler sağlayan dijital üç boyutlu bir radyografik teknik olarak öne çıkmaktadır. KIBT, iki boyutlu flat panel dedektör üzerine konik şekilli X ışını demetinin yönlendirilmesi prensibiyle çalışan bir görüntüleme yöntemidir (86).

BT'de yelpaze şeklinde ışın demetleriyle yapılan taramalarla görüntü oluşurken KIBT'da konik şeklinde tek bir ışın demetinin hasta başının çevresindeki 360 derecelik rotasyonuyla 3 boyutlu görüntü elde edilmektedir (74).

KIBT'da konvansiyonel BT'ye kıyasla daha az radyasyon maruziyeti söz konusu olmakla beraber daha düşük maliyete sahiptir. İki boyutlu radyografiler ile netleştirme sağlanamadığında veya takip muayenesinde maksiller sinüsün daha detaylı incelenmesi için KIBT önerilir.

KIBT, çok kesitli BT'den daha yüksek bir uzaysal çözünürlüğe sahip olduğundan kemik yapıların daha hassas değerlendirilmesine olanak tanıyarak mevcut olan herhangi bir anatomik varyasyonun tanımlanmasına olanak sağlar (87).

KIBT, BT'ye kıyasla daha düşük radyasyon dozu ile kısa zamanda yüksek çözünürlükte görüntü elde edilmesi gibi avantajlara sahip olmasına karşın kontrast çözünürlüğünün kötü olmasından dolayı yumuşak dokuları görüntüleyememektedir (88).

Literatürde, sinozal kompleksin kemik anatomisini önemli ölçüde daha yüksek hassasiyet ve daha az radyasyon ile görüntülemeye KIBT'in yararlılığına dair kanıt sağlayan çalışmalar mevcuttur.

Endoskopik cerrahi öncesi OMK'nin kemik komponentlerinin üç boyutlu değerlendirilmesi ile kafa tabanı ve medial orbital duvarın sınırlamaları önceden tespit edilerek olası komplikasyon riski minimuma indirilebilmektedir. Kadavra ile yapılan çalışmalar ve klinik araştırmalar sonucu konvansiyonel veya endoskopik sinüs cerrahisi öncesinde sinozal kavitenin değerlendirilmesinde KIBT ile 3 boyutlu görüntülenmenin uygun olduğu sonucuna varılmıştır (79, 87).

2.5.7. Radyonüklid Görüntüleme

Kemik sintigrafisi, gama kamera, tek foton emisyon bilgisayarlı tomografi (SPECT) ve pozitron emisyon tomografisi (PET) gibi radyonüklid görüntüleme yöntemleri metastatik lezyonların ve kemik tümörleri gibi neoplazmaların değerlendirilmesinde kullanılmaktadır. Radyonüklid görüntülemeye gama ışınımı yapan radyoaktif atom veya moleküller kullanılmaktadır. PET ve bilgisayarlı tomografi kombinasyonu, skuamöz hücreli karsinom gibi malinitelerinin evrelendirilmesine ve tedavi planına yardımcı olmaktadır (20, 80, 89).

2.6. DUDAK DAMAK YARIĞI

Dudak ve/veya damak yarığı deformateleri en sık görülen (750-1000 doğumda bir) konjenital malformasyonlardan olup bu deformatelerin tedavisi için normal ve patolojik anatominin iyi anlaşılması gerekmektedir. Tek taraflı veya çift taraflı yarık oluşabildiği gibi dudak ve damak yarığı birlikte veya izole dudak/damak yarığı olarak izlenebilmektedir. Ayrıca DDY hastalarının %30'unda da, 400'den fazla tanımlanmış sendromlardan biri görülmektedir (6, 90).

Yarık dudak ve damaklı hastalar odyolojik, rinolojik bozukluklar dahil çeşitli anatomik ve fizyolojik malformasyonlar gösterirler. Rinolojik açıdan nazal hava yolu tıkanıklığının yarık hastalarındaki yüksek prevalansı nedeniyle en önemli sorunlardan biri olarak karşımıza çıkmaktadır. Beslenme, konuşma, rezonans ve işitme bozuklukları gibi ciddi fonksiyon kayıpları yaşanmaktadır (91, 92). DDY hastalarında orta kulak problemleri, sinüzit ve dental anomalilerin sık görülmesi literatürde bildirilmektedir (7, 93, 94).

Literatürde tek taraflı dudak damak yarığı hastalarında midfasial alanda anlamlı asimetri olduğu bildirilmiş olup birçok analizde asimetrinin yarık, burun ve nazal septum bölgesi ile sınırlı kaldığı belirtilirken diğer çalışmalarda asimetrinin daha derin midfasial yapıları içerdiği bildirilmektedir (95).

2.6.1. Dudak Damak Yarıklarının Embriyolojisi ve Anatomisi

Dudak damak yarığı, fetal hayatta yüzün embriyolojik uzantılarının füzyonundaki başarısızlık sonucu oluşmaktadır. Yüz ve damağın embriyolojik gelişimi nöral krest hücrelerinden köken almakta olup bu hücrelerin migrasyonundaki olumsuzluklar yarıklara veya diğer kraniyofasiyal anomalilere neden olabilmektedir (92, 93).

Baş boyun bölgesinin gelişimi brankiyal arklardan meydana gelmekte olup prenatal 4. haftanın sonunda *stomodeum* çevresinde maksiller, mandibular ve frontanazal (medial nazal) çıkıntılar gelişmekte olup bu yapıların birleşmesi sırasındaki aksaklıklar oral ve fasiyal yarık deformitelerine neden olmaktadır. Dudak damak yarıkları, fetal hayatın 36. veya 37. gününde nazal ve maksiller fasiyal çıkıntıların düzgün kaynaşmaması ile oluşmaktadır (90, 96).

Dudak ve alveol kemiklerinin gelişimi prenatal 6 ve 7. haftalarda başlamaktadır. Maksiller segmentlerin füzyonu, insiziv forameninden başlayıp anteriorda alveol kemik oluşumu bittikten sonra nazal kavite tabanının gelişimi tamamlanır. Dudak segmentleri de kaynaşarak filtrum çizgileri oluşur ve üst dudak gelişimi tamamlanmaktadır. Sert damağın gelişimi yaklaşık 8-9. gebelik haftasında başlar. Damak oluşmadan önce, dil posterior nazal kavite bölgesinde süperior ve posterior pozisyonda iken palatal raflar dilin her iki yanında ve vertikal olarak konumlanmıştır. Dil 7-8. haftalarda inferiora inmeye başlarken palatal raflar, vertikal pozisyondan horizontal konuma yer değiştirmektedir. Sert damak gelişimi tamamlandıktan sonra vomer aşağıya inerek sert

damakla birleşir ve nazal kaviteyi ikiye böler. Sert damak oluşumu tamamlandıktan sonra yumuşak damak orta hatta birleşir ve en son uvula oluşur. Sert damak ve yumuşak damağın füzyonu, genellikle prenatal 12. haftada tamamlanır. Yüz gelişiminin büyük çoğunluğu prenatal 4-8. haftalarda gerçekleşmektedir. DDY gelişimi ise prenatal ilk 8 hafta içerisinde olmaktadır (90, 92).

2.6.2. Dudak Damak Yarıklarının Etiyolojisi

Etiyolojisi kesin olmamakla beraber hamilelikte fenobarbital, diazepam gibi ilaçların kullanımı, kimyasal ajanlara veya radyasyona maruz kalma, sigara veya alkol kullanımı, rubella enfeksiyonu geçirilmesi, folik asit eksikliği, A vitamininin eksik veya fazla olması, akraba evliliği gibi genetik ve çevresel etkenler DDY oluşumundan sorumlu tutulmaktadır. Genetik üzerine yapılan çalışmalarda 4. ve 6. kromozomlarda yer alan genlerin, DDY oluşumunda etkisi olduğu düşünülse de ispatlanamamıştır (6, 90).

2.6.3. Dudak Damak Yarıklarının Sınıflandırılması

Dudak damak yarıklarının sınıflandırmasında birçok yöntem kullanılmış olmakla beraber en yaygın kabul göreni 1958 yılında Kernahan ve Stark tarafından yapılan sınıflamadır. Kernahan ve Stark sınıflandırmasına göre yarıklık tipleri;

- 1) Sadece primer damak yarıkları:** Damağın ön kısmını; dudak ve premaxillary içerir.
- 2) Sadece sekonder damak yarıkları:** Damağın arka kısmını içerir. Sekonder damağın kendi içinde ve nazal septumla füzyonunun gerçekleşmemesi sonucu oluşur.
- 3) Primer ve sekonder damağın birlikte yarıkları:** Damağın ön kısmını ve dudağı içermekle birlikte damağın posteriorunun kendi içinde ve nazal septumla kaynaşamaması sonucu oluşan yarıklık tipidir.

Ayrıca yarıklık defekti tek taraflı veya çift taraflı olarak izlenebilmektedir (90,102).

2.6.4. Dudak Damak Yarıklı Hastalarda Tedavi ve Diş Hekimi Yaklaşımı

Dudak ve damak yarıklarının tedavisi multidisipliner ekip çalışmasını gerektirmektedir. Bu ekip içerisinde diş hekimleri, ortodontist, plastik ve rekonstrüktif

cerrah, maksillo-fasiyal cerrah, kulak burun boğaz uzmanı, pediatrist ve konuşma terapisti gibi bir çok uzman yer almaktadır (97, 98).

Dudak damak yarığının tedavisinin amacı; yarık olan dudak, alveol ve damak bölgesini normal anatomisine kavuşturmadır. Bu amaçla yenidoğanda yarık segmentleri birbirine yaklaştıran plaklar kullanılmaktadır. Preoperatif erken tedavi bebeğin beslenmesi ve emme fonksiyonunu gerçekleştirebilmesi için önemli olup bunun için aktif veya pasif bir çok plak modeli mevcuttur (90).

Cerrahi tedaviler, primer ve sekonder olarak iki grupta incelenebilir. Primer uygulamalarda dudakın bebek doğduktan hemen sonra veya 6 aya kadar onarılması, ikincil olarak ise damak operasyonunun 1,5-2 yaşında yapılmasıdır. Sekonder uygulamalar, primer tedaviden sonra kalabilen skar dokuları ve nazal deformitelerin giderilmesi için yapılan onarımları, alveol kemik greftlemesi ve ortognatik cerrahi gibi operasyonları kapsamaktadır (90, 98).

2.6.5. Dudak Damak Yarıklı Hastalarda Sinonazal Bölge

Paranasal sinüsler ve nazal kavite bölgesinde dudak damak yarığı deformitesi ile birlikte görülebilen varyasyonlar bulunmaktadır. DDY hastalarında nazal septumda deformite ve deviasyon sıklıkla görülmektedir. Tek taraflı DDY hastalarında nazal septum sıklıkla yarık tarafına doğru konveksite göstermekte ve deviasyon yönü de yarık defektine doğru olmaktadır. Ayrıca tek taraflı DDY hastalarında septumun kaudal kısmının yarık olmayan tarafa doğru kaydığı da literatürde bildirilmektedir (91, 99, 100).

DDY hastalarında maksiller sinüs hacminin azaldığı literatürde bildirilmektedir. Yine bu hastalarda rinosinüzit insidansı yüksek bulunmuş olup nedenleri arasında yetersiz velofarinks ve hipoplazik maksiller sinüs, deviyen nazal septum ve faringeal flep varlığı gösterilmiştir (7, 93, 101).

Tek taraflı DDY hastalarında yarık tarafındaki nazal pasaj, diğer tarafa kıyasla daha dar izlenmektedir. Literatürde yarık olmayan taraftaki nazal konkaların diğer tarafa kıyasla hipertrofik olarak izlendiği bildirilmekle beraber nedeni net bir şekilde ortaya konulmamıştır. DDY hastalarda sık görülen nazal septum deviasyonu, konk hipertrofisi ve rinosinüzit nedeniyle de hastalarda ağız solunumu artmış sıklıkta görülmektedir (91, 99).

2.6.6. Dudak Damak Yarıklı Hastalarda Tanıdan Tedaviye Görüntüleme Yöntemleri

DDY'li hastalarda lateral sefalometri ve panoramik radyografi gibi konvansiyonel yöntemler, ortodontik tedavi planlama veya maksillofasiyal cerrahi öncesi deformitenin incelenmesi amacıyla kullanılmakla beraber elde edilen iki boyutlu görüntünün limitasyonları nedeniyle üç boyutlu değerlendirme için diş hekimliğinde yaygın kullanılan konik ışınli bilgisayarlı tomografi ön plana geçmiştir (7).

Alveol kemik greftlemesi, DDY hastalarının tedavisinin önemli bir kısmını oluşturan alveol kret yarıklarının en yaygın cerrahi tedavisidir. Yarık hattının kemik grefti ile restorasyonu sağlanarak ortodontik tedavi ile diş hareketi mümkün kılınmaktadır. Üç boyutlu görüntüleme ile yarık hattının ve greftin değerlendirilmesi, greft rezorpsiyonu ve komşu dişlerdeki kemik miktarının incelenmesi mümkündür (97).

Alveolar ark yarıklarının en yaygın cerrahi tedavilerinden biri mikst dentisyon döneminde uygulanan sekonder alveolar kemik greftlemesi olup ortodontik ve dental tedavi öncesi maksiller segmentleri birleştirme ve stabilize etmeye yöneliktir. Bu dönemde operasyon öncesi BT veya KIBT alınarak üç boyutlu değerlendirme yapılmaktadır (90, 97, 102).

3. GEREÇ VE YÖNTEM

Bu tez çalışması, Aralık 2015-Ocak 2018 tarihleri arasında İstanbul Üniversitesi Diş Hekimliği Fakültesi Ağız Diş ve Çene Radyolojisi Anabilim Dalı'na çeşitli nedenlerle (gömülü diş pozisyonu değerlendirme, maksillofasiyal bölgedeki patolojilerin incelenmesi, ortognatik cerrahi veya ortodontik tedavi planlaması gibi) KIBT ile görüntüleri alınmış hastaların dataları retrospektif olarak incelenerek yapılmıştır.

3.1. Hasta Seçimi

Araştırmada herhangi bir yaş veya cinsiyet sınırlaması yapılmamıştır. Osteomeatal kompleksin görüntüleme bölgesinde bulunduğu 140x165 mm FOV (Field of View) boyutundaki, maksillofasiyal bölgede travma öyküsü olmayan, OMK bölgesinde patoloji bulunmayan sendromsuz dudak damak yarıklı hastalar seçilmiş olup aynı kriterlere uyan dudak damak yarığı olmayan hastalar ile kontrol grubu oluşturulmuştur. Kontrol grubuna dahil edilen bireyler, çalışma grubundaki hastalar ile cinsiyet ve yaş bakımından aynı aralıklarda olmasına dikkat edilmiştir. Araştırma kriterlerine uyan tüm görüntüler, geriye dönük olarak değerlendirilmiştir.

3.2. Etik Kurul Onayı

Bu tez çalışması İstanbul Üniversitesi Diş Hekimliği Fakültesi Klinik Araştırmalar Etik Kurulu tarafından incelenmiş olup 11.01.2018, Karar No: 241, Protokol No: 2017/79 ile uygunluğuna karar verilmiştir

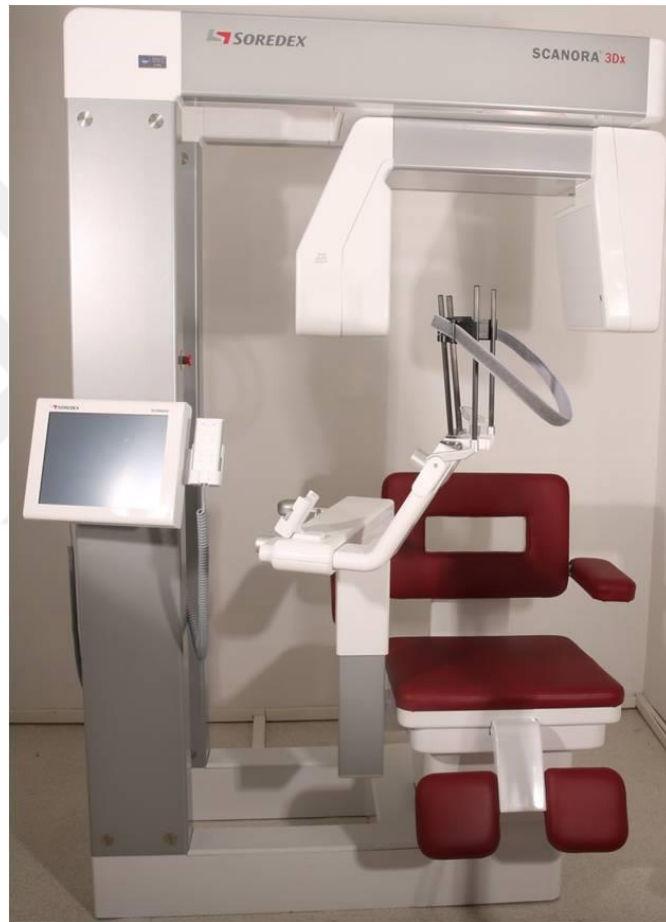3.3. Scanora 3Dx Tomografi Cihazının Özellikleri

Retrospektif olarak değerlendirilen bütün hastaların KIBT görüntüleri İstanbul Üniversitesi Diş Hekimliği Fakültesi Ağız Diş ve Çene Radyolojisi Anabilim Dalı'nda bulunan Scanora 3Dx marka KIBT cihazı (Scanora® 3Dx, Soredex, Tuusula, Finlandiya) (Şekil 3-1) ile elde edilmiştir.

Cihazın minimum FOV boyutu 50x50 mm olup maksimum FOV boyutu 240x165 mm'dir. Seçilen FOV'a göre voksel boyutu 0,1-0,5 mm³, kesit kalınlığı ise 0,1-0,3 mm aralığında değer almaktadır. Cihazın kullanım parametreleri 60-90 kV, 4-10

mA, target açıcı 15 derece, fokal spot 0,5 mm'dir. Görüntüleme süresi 18-34 sn, efektif ekspozur süresi 2,4-6 sn'dir. İmaj reseptörü flat panel sistemdir.

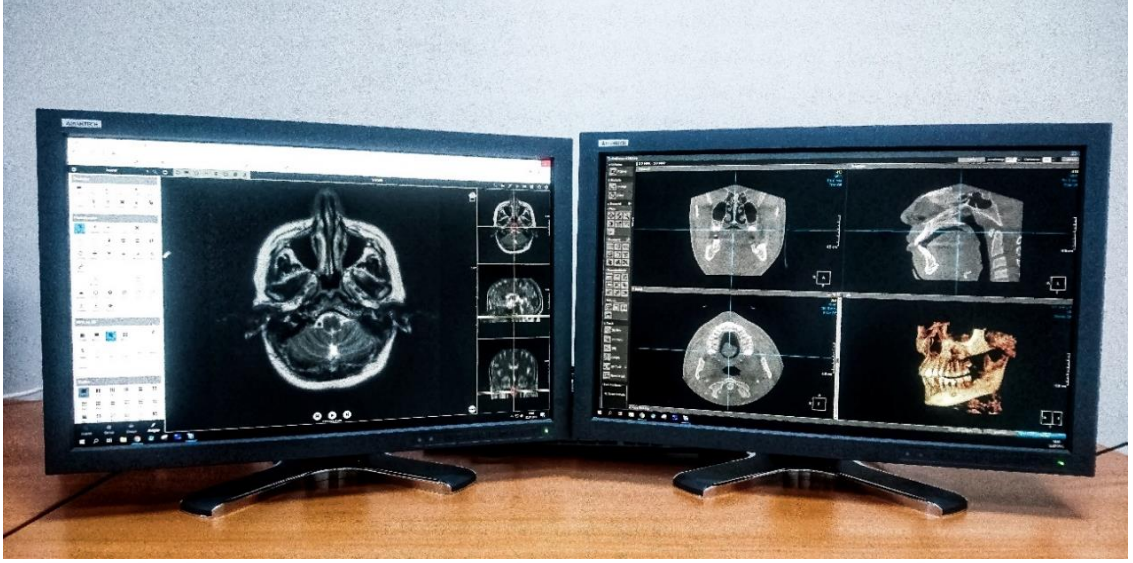Görüntüler elde edilirken KIBT cihazı sabit 70 kVp değerinde, çocuklarda 6,3 mA, yetişkin hastalarda ise 10 mA olarak ayarlanmıştır. OMK'nin görüntüleme bölgesine girdiği 140x165 mm FOV boyutunda çekilen görüntüler kullanılmış olup bu görüntüler 0,3 mm³ voksel boyutlarına ve 0,2 mm kesit kalınlığına sahiptir.



Şekil 3-1: Scanora 3Dx (Soredex, Tuusula, Finland) marka KIBT cihazı

3.4. Değerlendirme Yapılan Ekranın Özellikleri

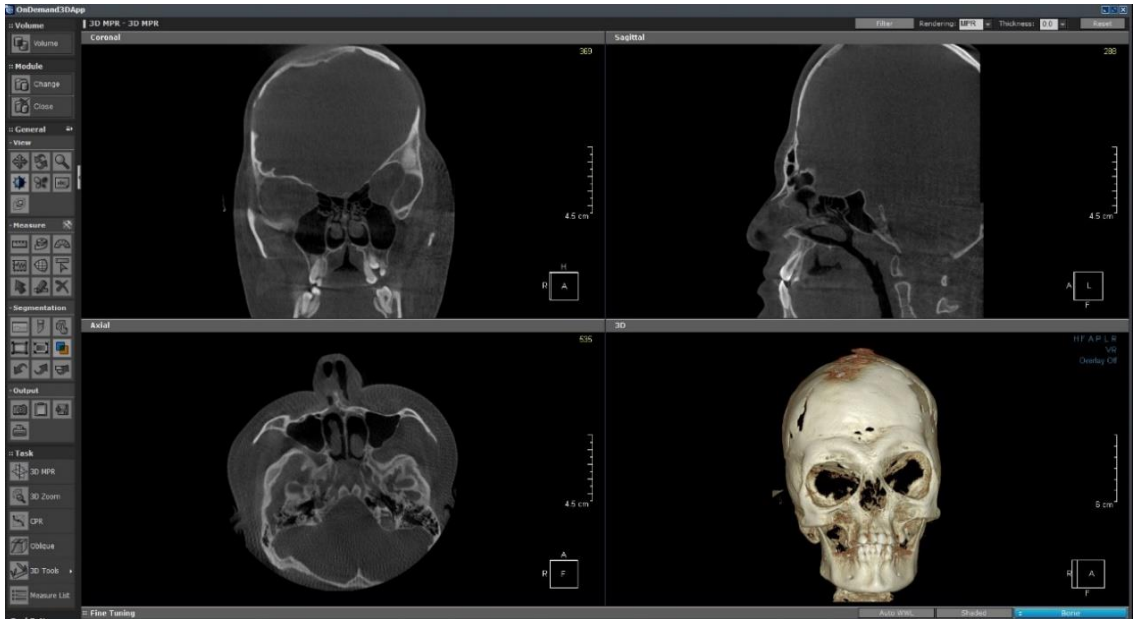
KIBT görüntüleri, Advantech KT-R240FEE Medical LCD monitör (Kostec, Gangwon, Güney Kore) ile uygun oda ışığında değerlendirilmiştir (Şekil 3-2).



Şekil 3-2: Advantech KT-R240FEE Medikal LCD Monitör (Kostec, Gangwon, Güney Kore)

3.5. Çalışmada Kullanılan Yazılım Programının Özellikleri

KIBT ile elde edilen data, DICOM (Digital Imaging and Communications in Medicine) formatında OnDemand 3D™ (Cybermed, California, USA) yazılım programında kaydedilmiş olup görüntüler aksiyal, sagittal, koronal kesitlerde incelenmiş olup cross-sectional kesitlerde de değerlendirilmiştir (Şekil 3-3).

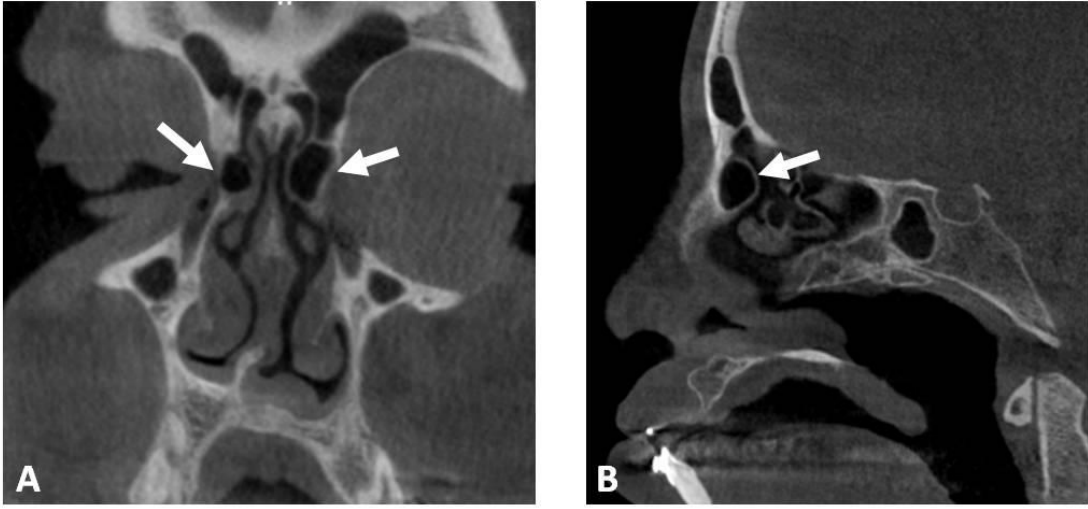


Şekil 3-3: OnDemand 3D Viewer (Cybermed, California, USA)

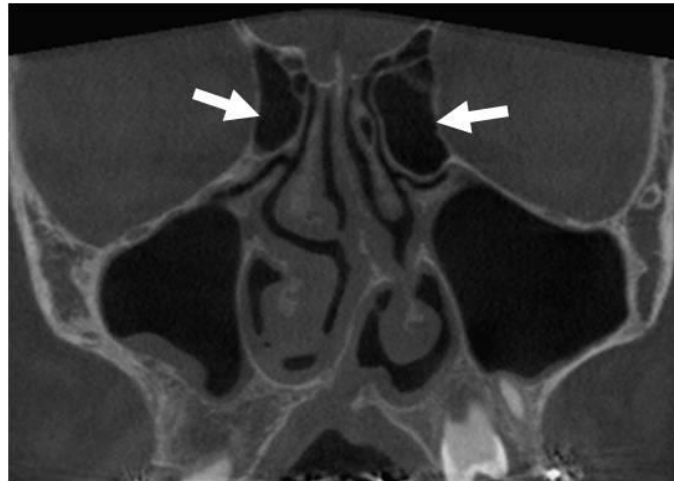
3.6. Değerlendirilen Parametreler

OMK bölgesindeki anatomik varyasyonlar niteliksel veriler ile incelenmiş olup bu varyasyonlar etmoid hücre varyasyonları, konkal varyasyonlar, unsinat proçes varyasyonları ve nazal septum varyasyonları olarak gruplandırılmıştır.

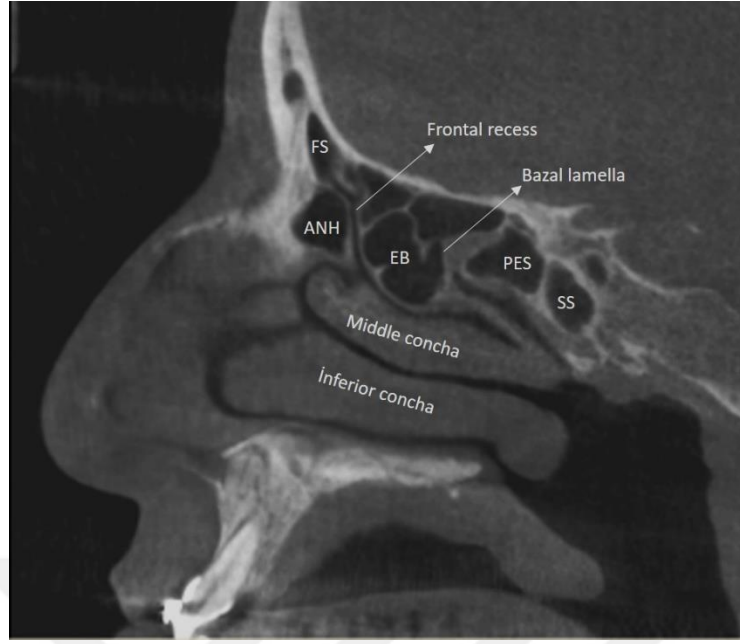
Etmoid hücrelerin varyasyonları; Agger nazi hücresi, aşırı pnömatize etmoid bulla ve Haller hücresi olarak sınıflandırılmıştır (Şekil 3-4, Şekil 3-5, Şekil 3-6, Şekil 3-7).



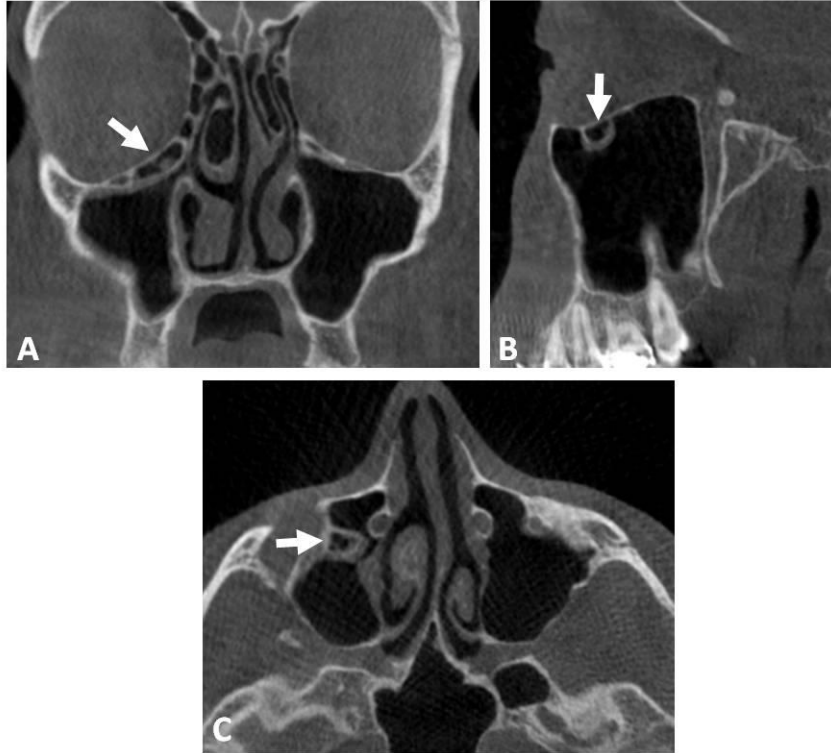Şekil 3-4: A. Koronal B. Sagittal KIBT kesitlerinde Agger nazi hücreleri



Şekil 3-5: KIBT koronal kesitte bilateral aşırı pnömatize etmoid bulla

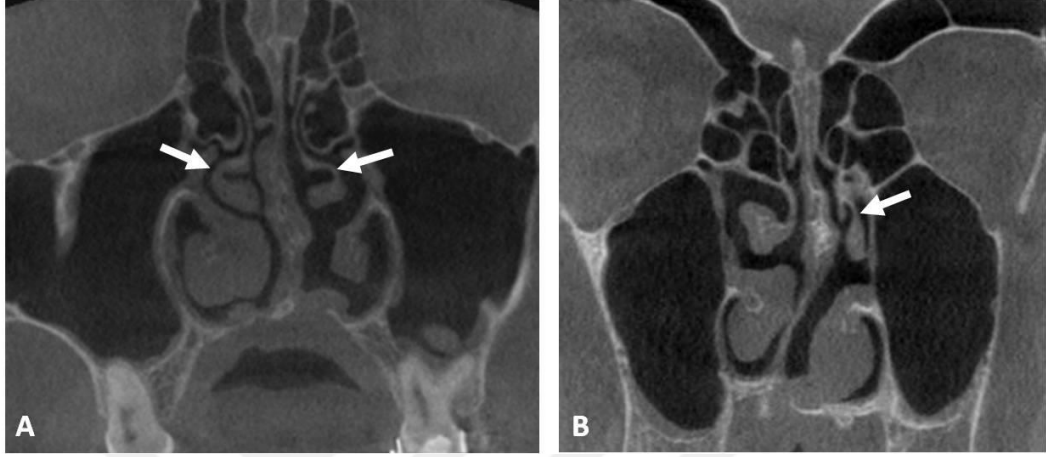


Şekil 3-6: Agger nazi hücresi ve etmoid bullanın sagittal görünümü. FS: Frontal sinüs, ANH: Agger nazi hücresi, EB: Etmoid bulla, PES: Posterior etmoid sinüs, SS: Sfenoid sinüs

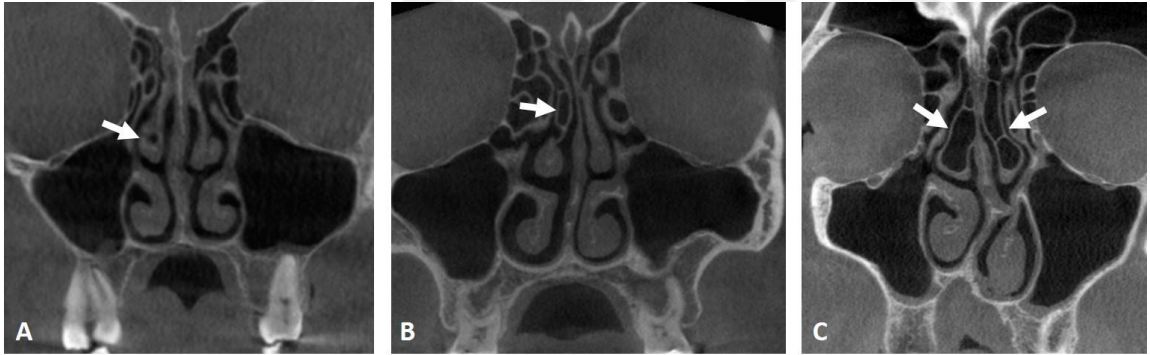


Şekil 3-7: A. Koronal B. Sagittal C. Aksiyal KIBT kesitlerinde Haller hücresi

Konkal varyasyonlar kategorisi altında orta nazal konkada görülen paradoksal konkada, bifid konkada ve konkada bülloza varyasyonları değerlendirilmiş olup konkada bülloza alt tipleri (lameller, bülböz, ekstensif) ile birlikte sınıflandırılmıştır (Şekil 3-8, Şekil 3-9).



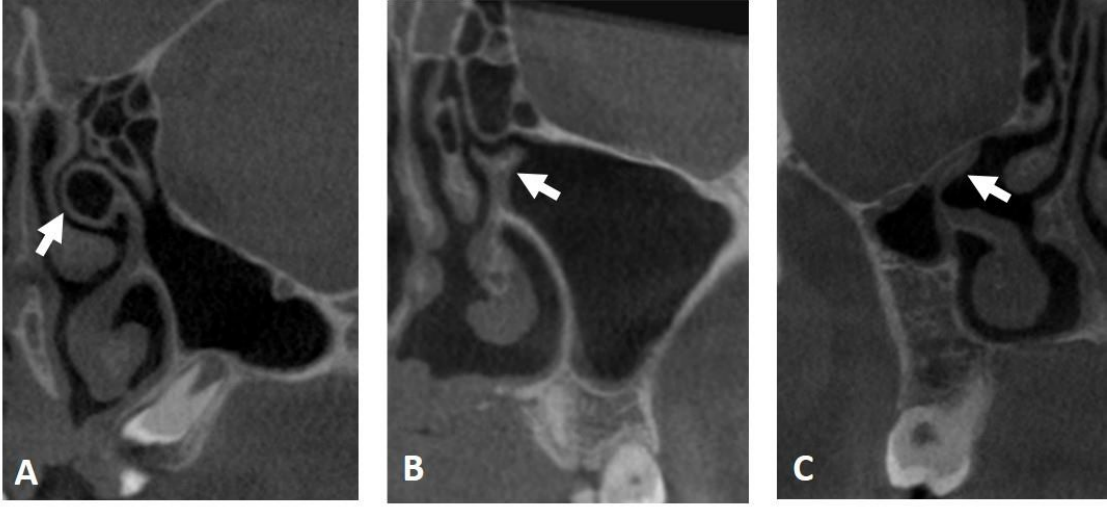
Şekil 3-8: Koronal KIBT kesitlerinde **A.** Paradoksal konkada **B.** Bifid konkada



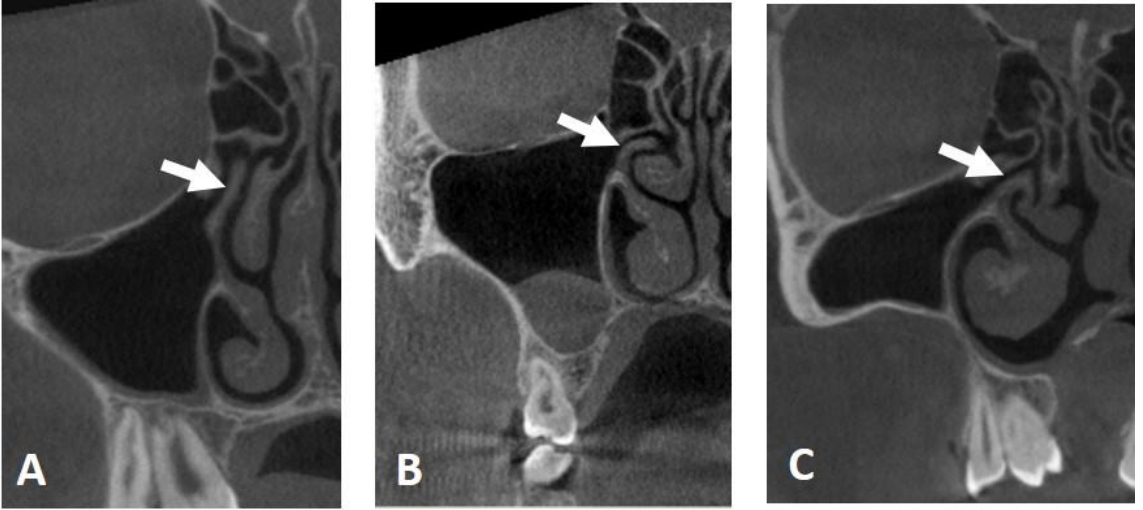
Şekil 3-9: Koronal KIBT kesitlerinde konkada bülloza tipleri ok ile gösterilmiştir.

A. Bülböz konkada bülloza **B.** Lameller konkada bülloza **C.** Ekstensif konkada bülloza

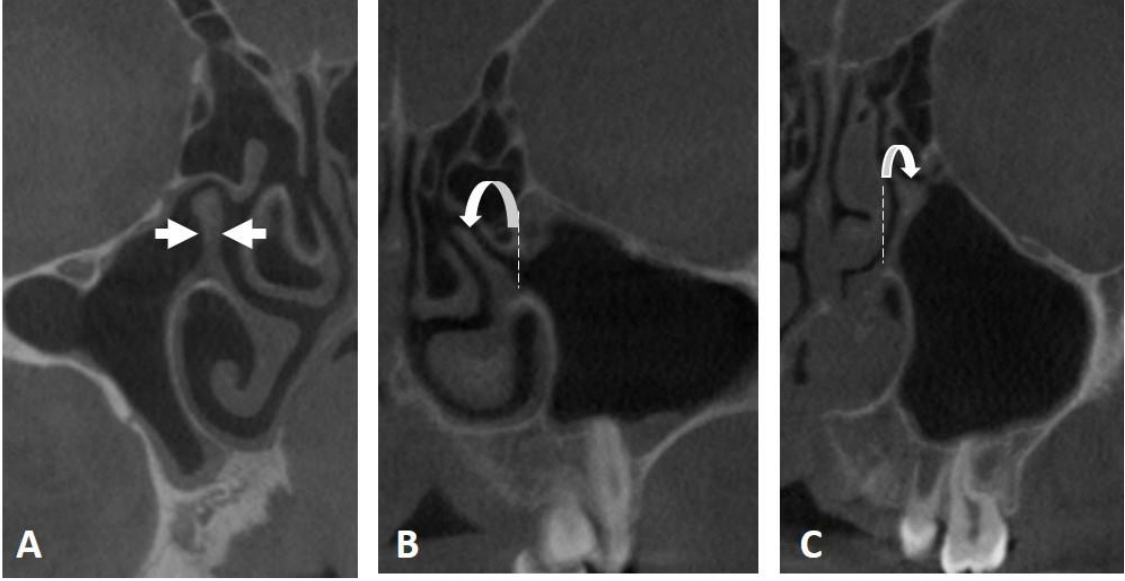
Unsinat proçes varyasyonları grubunda değerlendirilen; unsinat bulla, bifid unsinat proçes, atelektatik unsinat proçes varyasyonları, UP oryantasyonuna göre tipleri (vertikal, horizontal, kıvrıntılı) ve UP deviasyonuna göre tipleri (medial, lateral) Şekil 3-10, Şekil 3-11 ve Şekil 3-12’de gösterilmiştir.



Şekil 3-10: Koronal KIBT kesitlerinde UP varyasyonları ok ile gösterilmiştir.
A. Unsinat bulla **B.** Bifid UP **C.** Atektatik UP ve hipoplazik maksiller sinus



Şekil 3-11: Koronal KIBT kesitlerinde oryantasyonlarına göre UP tipleri ok ile gösterilmiştir
A. Vertikal UP **B.** Horizontal UP **C.** Kıvrıntılı UP



Şekil 3-12: Deviasyonlarına göre UP tipleri koronal KIBT kesitlerinde ok ile gösterilmiştir.

A. Deviasyon yok **B.** Mediale deviye UP **C.** Laterale deviye UP

Unsinat proçes süperior ataçmanına göre sınıflandırılırken Landsberg ve Friedman'ın (67) sınıflaması baz alınarak 6 tipte incelenmiştir (Şekil 3-13). Bu sınıflamaya göre UP süperior ataçmanın insersiyonları:

Tip 1; Lamina papyracea,

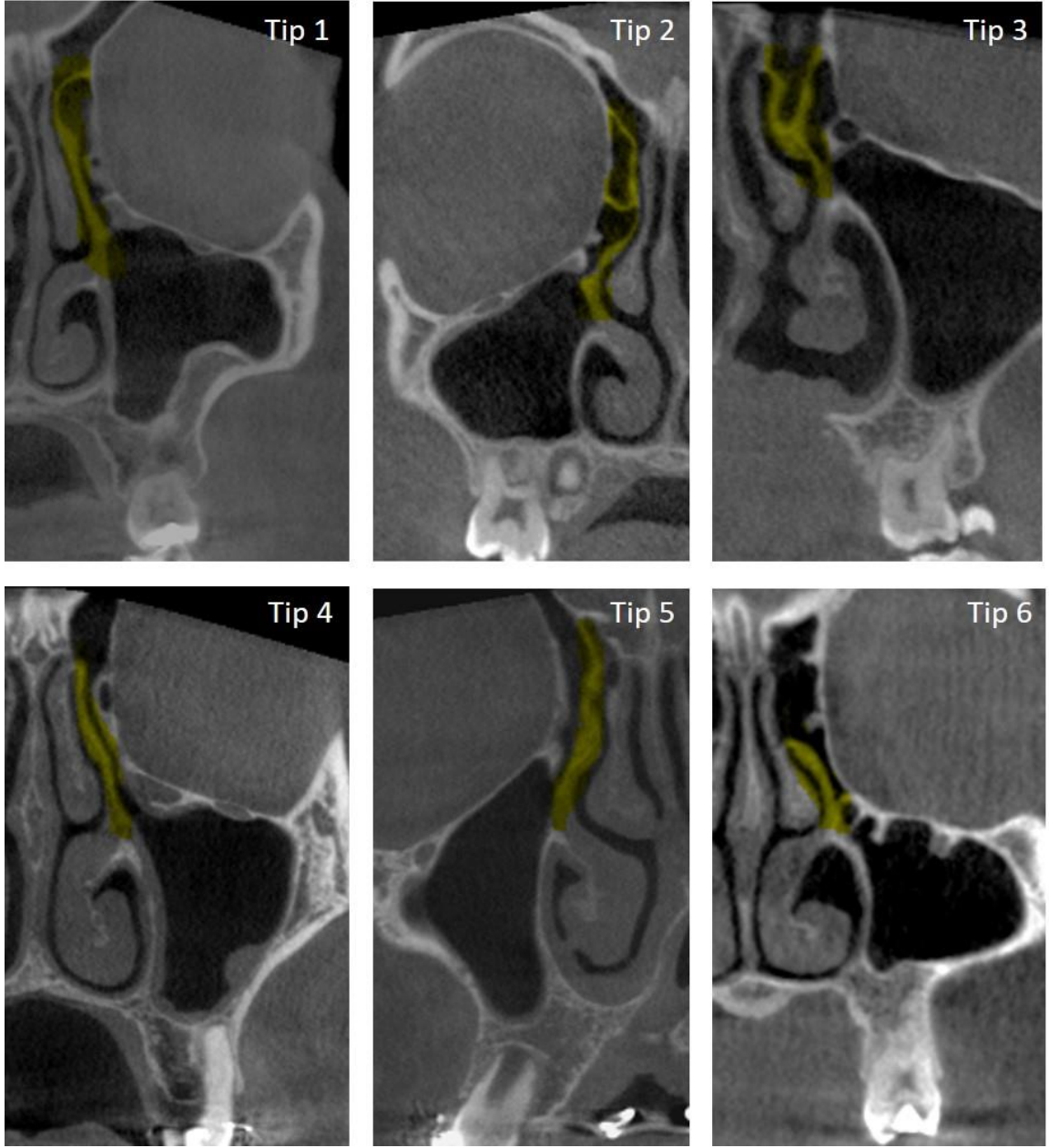
Tip 2; Agger nazi hücresinin arka medial duvarı,

Tip 3; Lamina papyracea ve orta konkanın cribriform tabaka ile birleşim yeri,

Tip 4; Orta konkanın kribriform tabaka ile birleşim yeri,

Tip 5; Kafa tabanı,

Tip 6; Orta konka olarak değerlendirilmiştir.



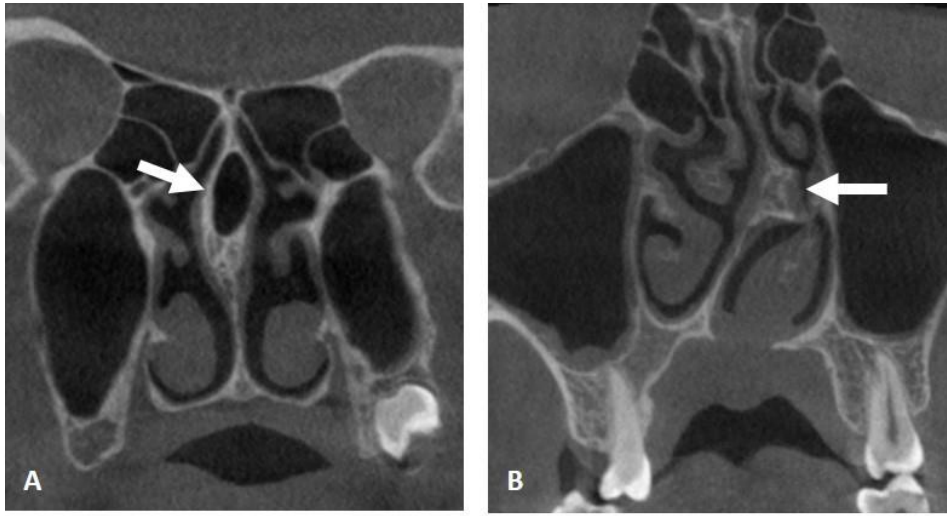
Şekil 3-13: Unsinat proçesin süperior ataçmanının insersiyonlarına göre tipleri koronal KIBT kesitlerinde gösterilmiştir.

Nazal septum varyasyonları altında nazal septum pnömatizasyonu, septal spur ve kondrovomerall birleşimde deformite, nazal septum deviasyonu ve tipleri, nazal septum deviasyonu ile ilişkili sert damak oryantasyonunda görülen anomaliler değerlendirilmiştir (Şekil 3-14, Şekil 3-15, Şekil 3-16, Şekil 3-17).

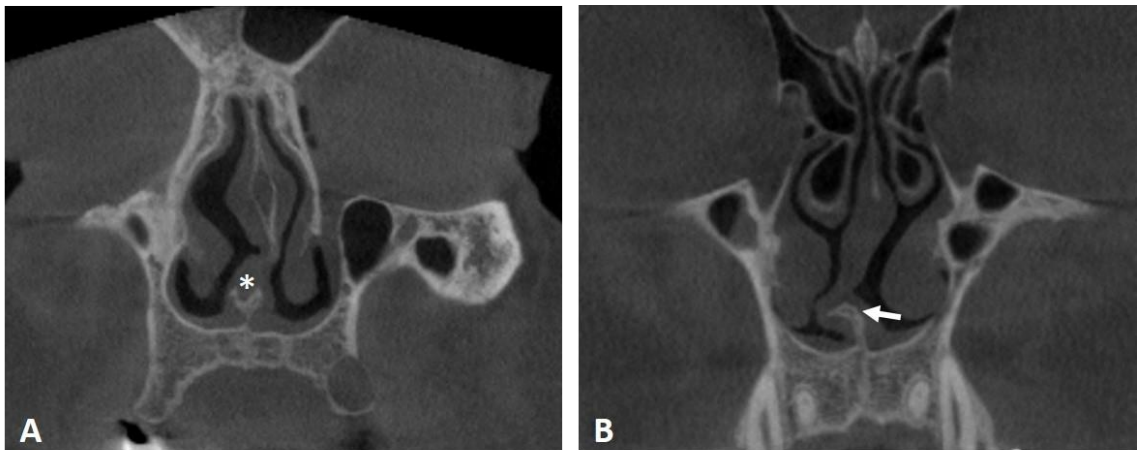
Nazal septum deviasyonu Earwaker'ın (72) sınıflaması örnek alınarak sağ veya sol tarafa S şeklinde deviasyon, sağ veya sol tarafa C şeklinde deviasyon olarak

tiplendirilmiş olup nazal septum deviasyonu ile ilişkili sert damak oryantasyonunda görülen anomaliler, sert damağın orta hattan sağ veya sol tarafa yer değiştirmesi ve sert damağın orta hattan sağ ya da sol tarafa elevasyonu şeklinde gruplandırılmıştır.

Nazal septum deviasyonu ve sert damak oryantasyonları değerlendirilirken koronal kesitte Crista galli'nin en alt kısmından burun septumunun tabanına dikey olarak uzanan vertikal referans çizgisi, orta hat olarak baz alınmıştır. Süperior orbital marjinler boyunca bu vertikal çizgiye dik açıyla geçen çizgi ise horizontal referans çizgisi olarak belirlenmiştir.

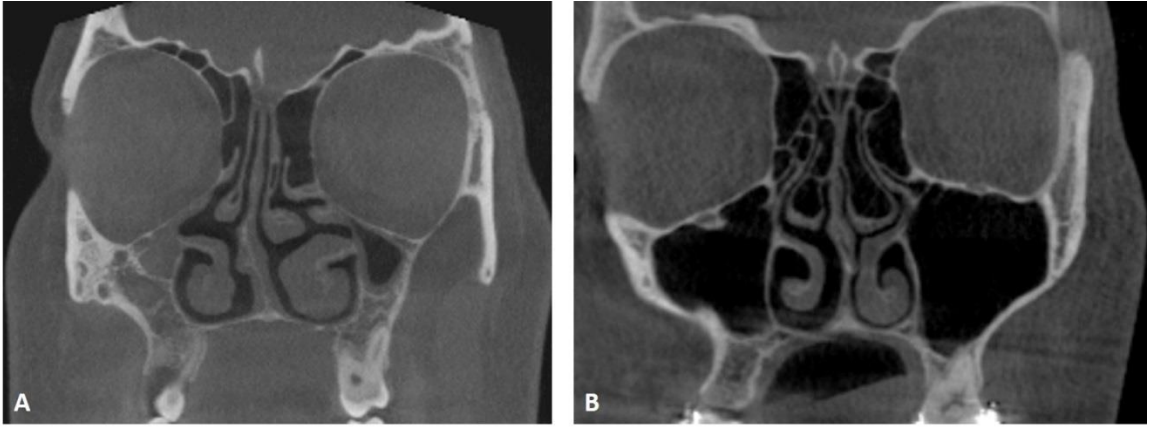


Şekil 3-14: Koronal KIBT kesitlerinde **A.** Nazal septum pnömatizasyonu **B.** Septal spur

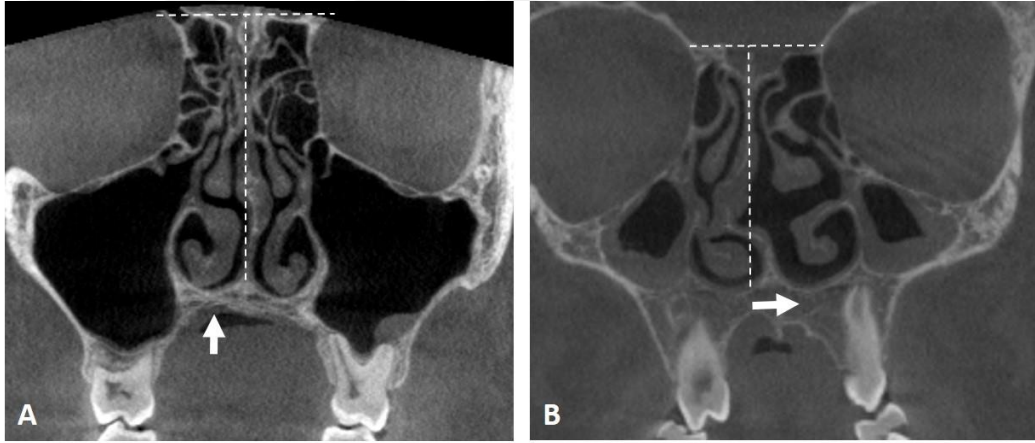


Şekil 3-15: Koronal KIBT kesitlerinde **A.** Kondrovomerall birleşim yıldız ile belirtilmiştir.

B. Kondrovomerall birleşimde deforme ok ile gösterilmiştir.

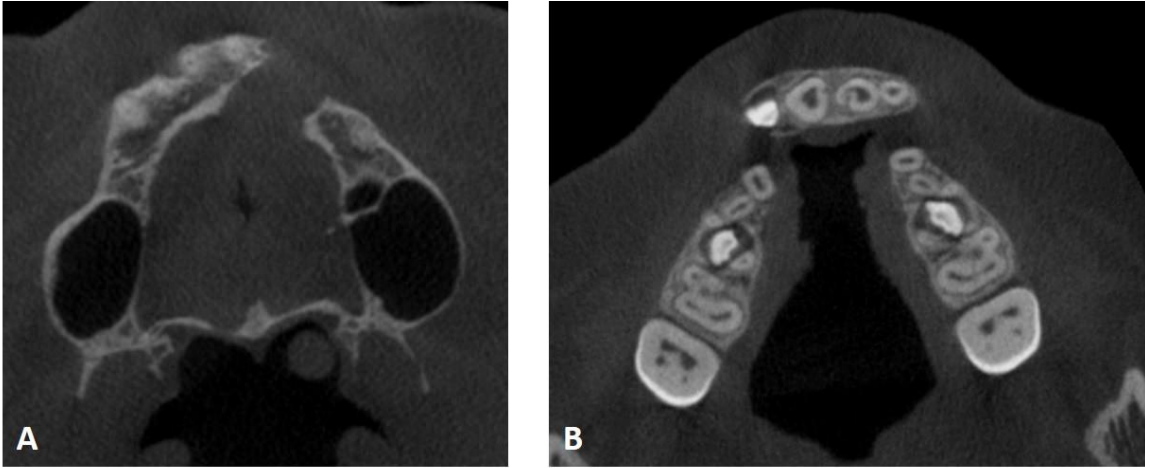


Şekil 3-16: A. C tipi nazal septum deviasyonu (sağa deviye) **B.** S tipi nazal septum deviasyonu (sola deviye)



Şekil 3-17: A. Sert damağın (sağ tarafa) elevasyonu **B.** Sert damağın orta hattın (sol tarafa) kayması

Tüm bu parametreler, DDY grubu ile kontrol grubu karşılaştırılarak değerlendirilmekte beraber yaş, cinsiyet ve lateralite açısından istatistiksel analiz yapılmıştır. DDY hastalarında yarık tipi; tek taraflı damak yarığı (sağ veya sol tarafta) ve çift taraflı damak yarığı olarak sınıflandırılmış olup tüm parametreler tek ve çift taraflı damak yarığı alt gruplarında da karşılaştırmalı değerlendirilmiştir (Şekil 3-18).



Şekil 3-18: KIBT aksiyal kesitlerde A. Tek taraflı DDY B. Çift taraflı DDY

3.7. İstatistiksel Değerlendirme

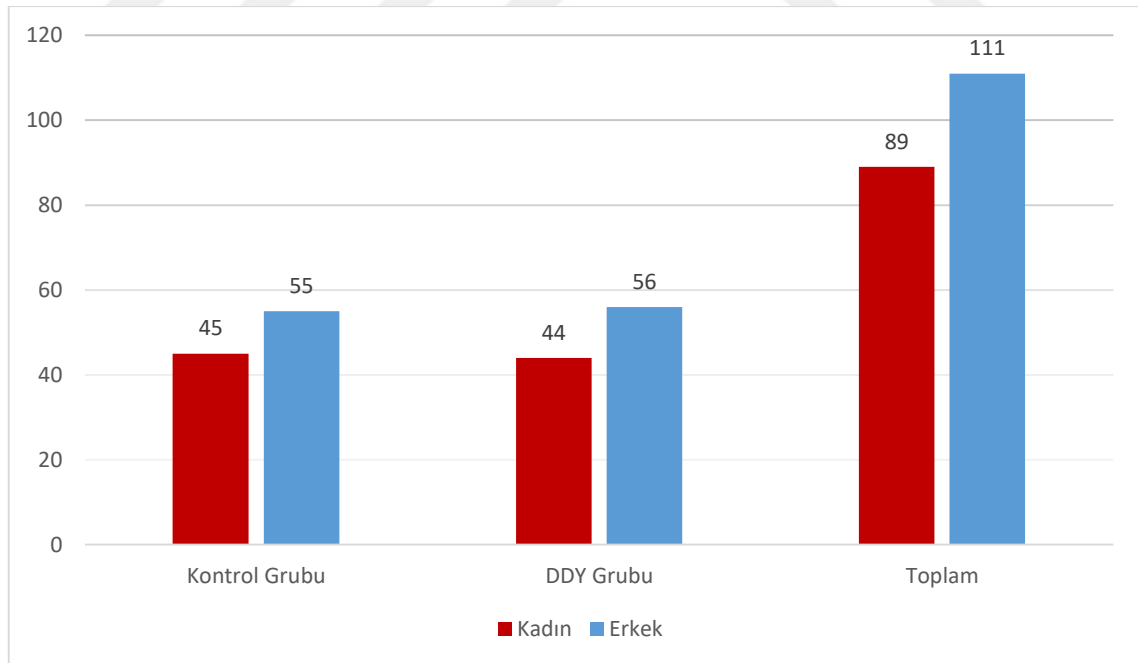
Araştırmada elde edilen niteliksel veriler değerlendirilirken IBM SPSS Statistics 21 programı kullanılmıştır. Çalışma verileri; ortalama, standart sapma, median, yüzde ve sayı olarak sunulmuştur. Kategorik iki grup arasındaki kıyaslama ise Pearson Ki-Kare testi ve Fisher's Exact Test kullanılarak yapılmıştır. İstatistiksel anlamlılık düzeyi $p < 0,05$ olarak alınmıştır. İstatistiksel analiz sonucu elde edilen veriler, bulgular bölümünde detaylı anlatılmaktadır.

4. BULGULAR

4.1. DDY ve Kontrol Grubundaki Hastaların Cinsiyet ve Yaşa Göre Karşılaştırılması

Bu çalışmada, dudak damak yarığı olan vaka grubunda 100 (44 kadın, 56 erkek), kontrol grubunda 100 (45 kadın, 55 erkek) olmak üzere toplam 200 hastanın OMK bölgesindeki anatomik varyasyonlar incelenmiştir.

DDY grubundaki tüm olgularda minimum yaş 8, maksimum yaş 62 olup yaş ortalaması 17,80 ($\pm 9,173$)'dir. Kontrol grubundaki tüm hastalarda minimum yaş 8, maksimum yaş 60 olup yaş ortalaması 18,66 ($\pm 8,191$)'dir. DDY ve kontrol grubundaki hastaların cinsiyet dağılımları, Şekil 4-1'de ve cinsiyete göre yaş ortalamaları Tablo 4-1'de gösterilmiştir. DDY ve kontrol gruplarının yaşa göre karşılaştırılması ise Tablo 4-2 ve Şekil 4-2'de gösterilmiştir.



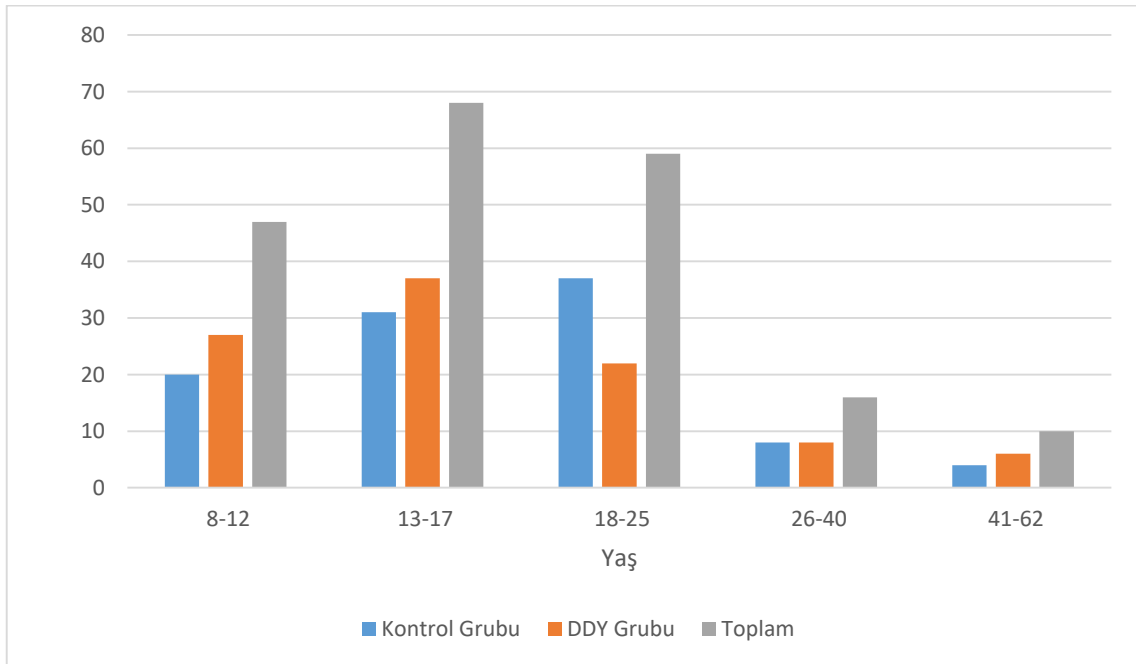
Şekil 4-1: Cinsiyete bağlı hasta dağılımı

Tablo 4-1: DDY-Kontrol Grubundaki Hastaların Cinsiyete Göre Yaş Ortalamaları

	Cinsiyet	Kontrol Grubu			DDY Grubu		
		n	$\bar{x} \pm SD$	Medyan	n	$\bar{x} \pm SD$	Medyan
Yaş	Kadın	45	18,36±7,86	16	44	18,55±8,074	16,5
	Erkek	55	18,91±8,516	18	56	17,21±9,985	14

Tablo 4-2: DDY-Kontrol Gruplarının Yaşa Göre Karşılaştırılması

	Yaş	Kontrol Grubu		DDY Grubu	Toplam
		n	n	n	n (%)
Yaş	8-12	20	27	47	(23,5)
	13-17	31	37	68	(34)
	18-25	37	22	59	(29,5)
	26-40	8	8	16	(8)
	41-62	4	6	10	(5)
Toplam		100	100	200	(100)

**Şekil 4-2:** DDY-kontrol gruplarında yaş dağılımı

4.2. OMK Varyasyonlarının Görülme Sıklıkları ve DDY-Kontrol Grubundaki Karşılaştırılması

OMK varyasyonları içerisinde kontrol grubunda en sık görülen varyasyon %99 ile Agger nazi hücresi (ANH) olmakla birlikte DDY grubunda en sık görülen varyasyon %97 ile ANH ve konka bülloza (KB) olarak bulunmuştur. Çalışmamızda DDY ve kontrol grubunun her ikisinde de %1 oranı ile atelektatik unsinat proçes (AUP) en az görülen varyasyon olarak tespit edilmiştir.

Bifid konka (BK), unsinat bulla (UB), bifid unsinat proçes (BUP), nazal septum deviasyonu (NSD), kondrovomeral birleşimde deformite (KBD), Haller hücresi (HH), paradoksal konka (PK) ve spur varyasyonlarının görülme sıklığı DDY grubunda, kontrol grubuna göre daha fazla oranda görülmüştür (Tablo 4-3). Nazal septum pnömatizasyonu (NSP) ve aşırı pnömatize etmoid bulla (APEB) ise kontrol grubunda DDY grubuna kıyasla daha fazla izlenmiştir (Tablo 4-3).

Çalışmamızda paradoksal konka ($p=0,024$), bifid konka ($p=0,001$), unsinat bulla ($p=0,043$), bifid unsinat proçes ($p=0,024$), nazal septum deviasyonu ($p=0,014$), nazal septum pnömatizasyonu ($p=0,006$), kondrovomeral birleşimde deformite ($p=0,000$) varyasyonlarının görülme sıklıkları değerlendirildiğinde DDY ve kontrol grupları arasında istatistiksel olarak anlamlı farklılıklar bulunmuştur. Diğer parametrelerin görülme oranları karşılaştırıldığında iki grup arasında istatistiksel olarak anlamlı bir fark tespit edilmemiştir ($p>0,05$). OMK bölgesinde incelenen bu varyasyonların DDY ve kontrol gruplarındaki görülme sıklıkları ile DDY ve kontrol grubu arasındaki farklılıkların istatistiksel analizi, Tablo 4-3 ve Şekil 4-3'te gösterilmiştir.

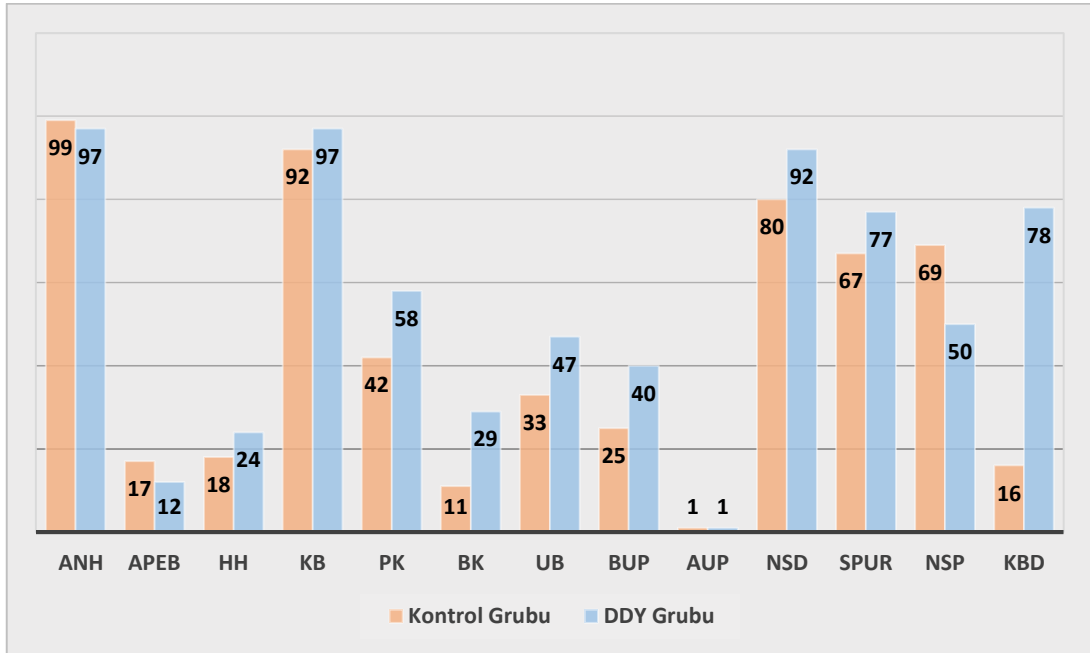
Konka bülloza DDY grubunun %97'sinde, kontrol grubunun %92'sinde görülmüş olup çalışmamızda konka bülloza, alt tipleri olan bülloz konka bülloza (BKB), lameller konka bülloza (LKB), ekstensif konka bülloza (EKB) ile birlikte değerlendirilmiştir. BKB, kontrol grubunda DDY grubuna kıyasla daha yüksek oranda görülürken LKB ve EKB ise DDY grubunda daha fazla izlenmiştir. BKB varyasyonu açısından iki grup arasında istatistiksel olarak anlamlı fark bulunmuştur ($p=0,027$) (Tablo 4-4).

Tablo 4-3: OMK Varyasyonlarının DDY-Kontrol Grubundaki Karşılaştırılması

	Kontrol Grubu	DDY Grubu	P
n	100	100	
ANH	99	97	0,621*
APEB	17	12	0,315
HH	18	24	0,298
KB	92	97	0,121
PK	42	58	0,024
BK	11	29	0,001
UB	33	47	0,043
BUP	25	40	0,024
AUP	1	1	1*
NSD	80	92	0,014
Spur	67	77	0,115
NSP	69	50	0,006
KBD	16	78	0,000

Pearson Ki-Kare Testi

**Fisher's Exact Test*

**Şekil 4-3:** OMK varyasyonlarının DDY-kontrol grubundaki karşılaştırılması

Tablo 4-4: Konka Bülloza Alt Tiplerinin DDY ve Kontrol Grubundaki Karşılaştırılması

	Kontrol Grubu	DDY Grubu	
n	100	100	p
BKB	11	3	0,027
LKB	54	66	0,083
EKB	51	59	0,256

Pearson Ki-Kare Testi

4.3. OMK Varyasyonlarının DDY ve Kontrol Grubundaki Görülme Sıklıklarının Cinsiyete Göre Karşılaştırılması

DDY grubunda, kadınların tamamında (n=44) Agger nazi hücresi ve konka bülloza birlikte görülürken kontrol grubundaki erkeklerin tamamında (n=55) yalnız Agger nazi hücresi görülmüştür. DDY grubunda erkeklerde %94,64 ile en çok görülen varyasyon, Agger nazi hüresi olarak tespit edilmiş olup iki cinsiyet arasında istatistiksel olarak anlamlı fark bulunmamıştır ($p>0,05$). Kontrol grubunda her iki cinsiyette de en sık görülen varyasyon, Agger nazi hücresi olup ikinci sıklıkta görülen varyasyon konka büllozadır.

DDY ve kontrol grubunda her iki cinsiyette de en az sıklıkta görülen varyasyon atelektatik unsinat proçes olup istatistiksel olarak anlamlı bulunmamıştır ($p>0,05$).

Nazal septum pnömatizasyonu, kontrol grubundaki kadınların %80'inde, erkeklerin ise %60'ında görülmüş olup iki cinsiyet arasında istatistiksel olarak anlamlı bir fark bulunmuştur ($p=0,031$).

Aşırı pnömatize etmoid bulla, Haller hücresi, bifid konka, unsinat bulla, bifid unsinat proçes, atelektatik unsinat proçes ve nazal septum deviasyonu varyasyonları DDY grubunda, erkeklerde yüksek oranda görülürken kontrol grubunda ise kadınlarda daha fazla izlenmiş olup bu farklılıklar istatistiksel olarak anlamlı bulunmamıştır ($p>0,05$).

Konka bülloza ve paradoksal konka varyasyonları her iki grupta da kadınlarda daha fazla sıklıkta görülürken spur ve kondrovomerall birleşimde deformite varyasyonları her iki grupta da erkeklerde daha fazla oranda izlenmiş olmakla birlikte istatistiksel olarak anlamlı bir fark tespit edilmemiştir ($p>0,05$).

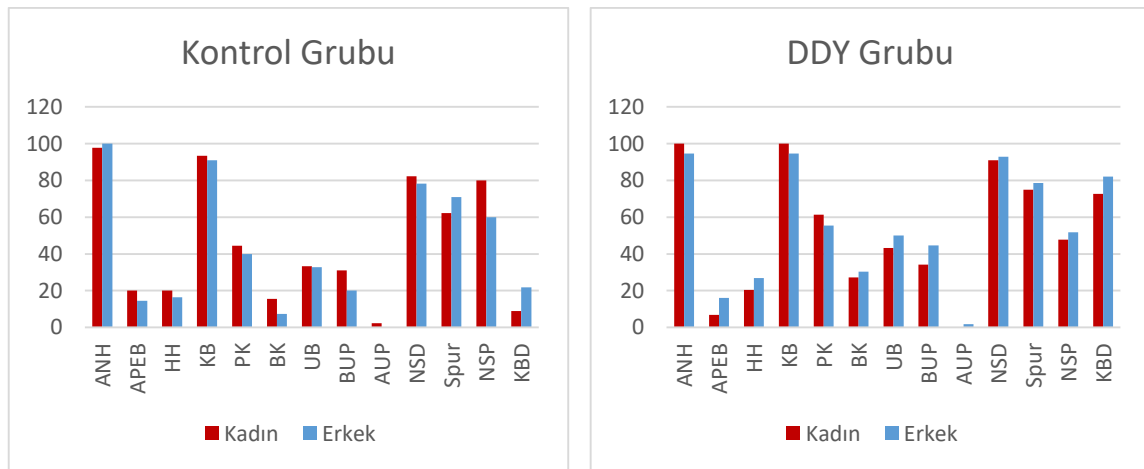
OMK varyasyonlarının DDY ve kontrol grubunda cinsiyete göre karşılaştırılmaları Tablo 4-5 ve Şekil 4-4'te gösterilmiştir.

Tablo 4-5: OMK Varyasyonlarının DDY-Kontrol Grubundaki Görülme Sıklıklarının Cinsiyete Göre Karşılaştırılması ve İstatistiksel Analizi

N	Kontrol Grubu				DDY Grubu			
	Cinsiyet		Toplam	p	Cinsiyet		Toplam	p
	Kadın	Erkek			Kadın	Erkek		
	45	55	100		44	56	100	
ANH	44 (%97,77)	55 (%100)	99	0,450*	44 (%100)	53 (%94,64)	97	0,253*
APEB	9 (%20)	8 (%14,54)	17	0,47	3 (%6,81)	9 (%16,07)	12	0,158
HH	9 (%20)	9 (%16,36)	18	0,638	9 (%20,45)	15 (%26,78)	24	0,462
KB	42 (%93,33)	50 (%90,90)	92	0,727	44 (%100)	53 (%94,64)	97	0,253*
PK	20 (%44,44)	22 (%40)	42	0,654	27 (%61,36)	31 (%55,35)	58	0,546
BK	7 (%15,55)	4 (%7,27)	11	0,214*	12 (%27,27)	17 (%30,35)	29	0,736
UB	15 (%33,33)	18 (%32,72)	33	0,949	19 (%43,18)	28 (%50)	47	0,498
BUP	14 (%31,11)	11 (%20)	25	0,202	15 (%34,09)	25 (%44,64)	40	0,285
AUP	1 (%2,22)	0	1	0,450*	0	1 (%1,78)	1	1*
NSD	37 (%82,22)	43 (%78,18)	80	0,615	40 (%90,90)	52 (%92,85)	92	0,728*
Spur	28 (%62,22)	39 (%70,90)	67	0,358	33 (%75)	44 (%78,57)	77	0,674
NSP	36 (%80)	33 (%60)	69	0,031	21 (%47,72)	29 (%51,78)	50	0,687
KBD	4 (%8,88)	12 (%21,81)	16	0,079	32 (%72,72)	46 (%82,14)	78	0,259

Pearson Ki-Kare Testi

*Fisher's Exact Test

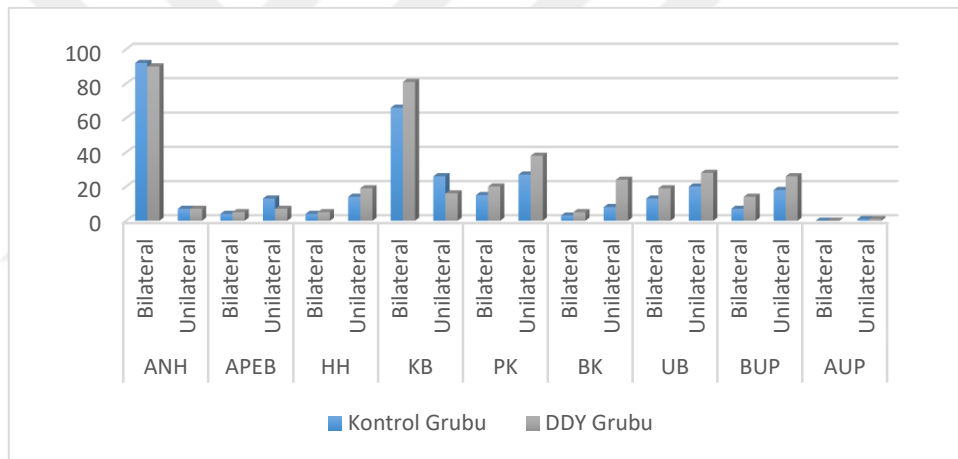


Şekil 4-4: OMK varyasyonlarının cinsiyete göre karşılaştırılması

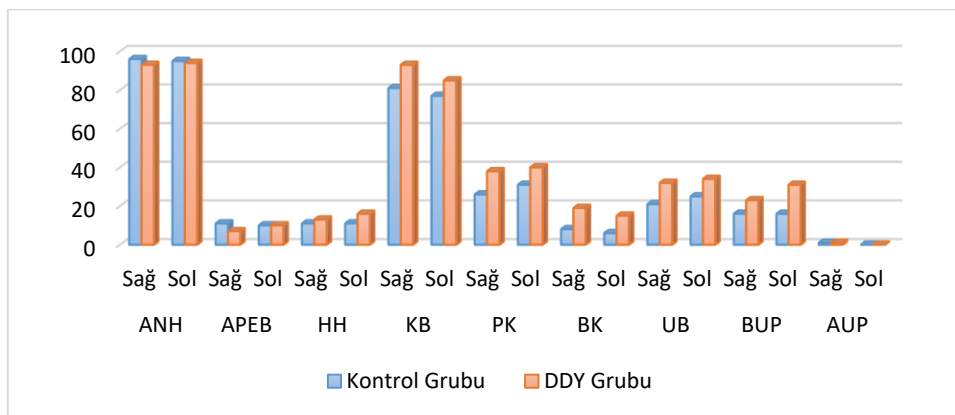
4.4. OMK Varyasyonlarının DDY ve Kontrol Grubundaki Görülme Sıklıklarının Lateralite Açısından Karşılaştırılması

DDY ve kontrol gruplarının her ikisinde de Agger nazi hücresi ve konka bülloza varyasyonlarının bilateral olarak görülme sıklıkları, unilateral olarak görülme sıklıklarından daha fazla oranda bulunurken diğer varyasyonlar ise sıklıkla unilateral olarak izlenmiştir (Şekil 4-5).

Konka bülloza, DDY grubunda 81 hastada kontrol grubunda ise 60 hastada bilateral olarak görülmüş olup bu farklılık istatistiksel olarak anlamlı bulunmuştur ($p=0,016$). DDY grubunda, kontrol grubuna oranla sağ tarafta daha yüksek oranda konka bülloza (93;81) izlenmiştir (Şekil 4-6). İki grup arasında sağ-sol karşılaştırmasında konka bülloza açısından istatistiksel olarak anlamlı fark bulunmuştur ($p=0,012$).



Şekil 4-5: OMK varyasyonlarının tüm hastalarda bilateral veya unilateral görülme sıklıklarının karşılaştırılması



Şekil 4-6: OMK varyasyonlarının lateralite açısından karşılaştırılması

Bifid konka, DDY grubunda kontrol grubuna kıyasla daha fazla sıklıkta unilateral ($p=0,002$) olarak bulunmakla beraber sağ ve sol her iki bölgede de DDY grubunda daha yüksek oranlarda bifid konka izlenmiştir. Bifid konkanın lateralite açısından iki grup arasında değerlendirilmesinde istatistiksel olarak anlamlı farklılıklar tespit edilmiştir ($p<0,05$). Diğer parametrelerin unilateral-bilateral ve sağ-sol karşılaştırılmasında istatistiksel olarak anlamlı fark bulunamamıştır (Tablo 4-6).

Tablo 4-6: OMK Varyasyonlarının DDY ve Kontrol Grubundaki Görülme Sıklıklarının Lateralite Açısından Karşılaştırılması

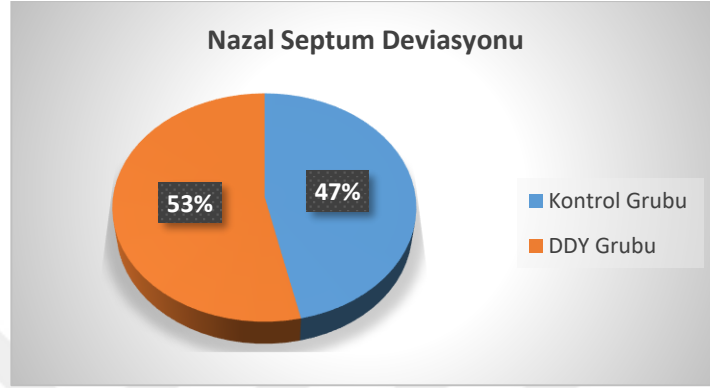
		Kontrol Grubu (n)	DDY Grubu (n)	p
ANH	Bilateral	92	90	0,621
	Unilateral	7	7	1
	Sağ	96	93	0,352
	Sol	95	94	0,756
APEB	Bilateral	4	5	1*
	Unilateral	13	7	0,157
	Sağ	11	7	0,323
	Sol	10	10	1
HH	Bilateral	4	5	1*
	Unilateral	14	19	0,341
	Sağ	11	13	0,663
	Sol	11	16	0,301
KB	Bilateral	66	81	0,016
	Unilateral	26	16	0,083
	Sağ	81	93	0,012
	Sol	77	85	0,149
PK	Bilateral	15	20	0,352
	Unilateral	27	38	0,097
	Sağ	26	38	0,069
	Sol	31	40	0,184
BK	Bilateral	3	5	0,721*
	Unilateral	8	24	0,002
	Sağ	8	19	0,023
	Sol	6	15	0,038
UB	Bilateral	13	19	0,247
	Unilateral	20	28	0,185
	Sağ	21	32	0,078
	Sol	25	34	0,163
BUP	Bilateral	7	14	0,106
	Unilateral	18	26	0,172
	Sağ	16	23	0,212
	Sol	16	31	0,012
AUP	Bilateral	0	0	-
	Unilateral	1	1	1*
	Sağ	1	1	1*
	Sol	0	0	-

Pearson Ki-Kare Testi

**Fisher's Exact Test*

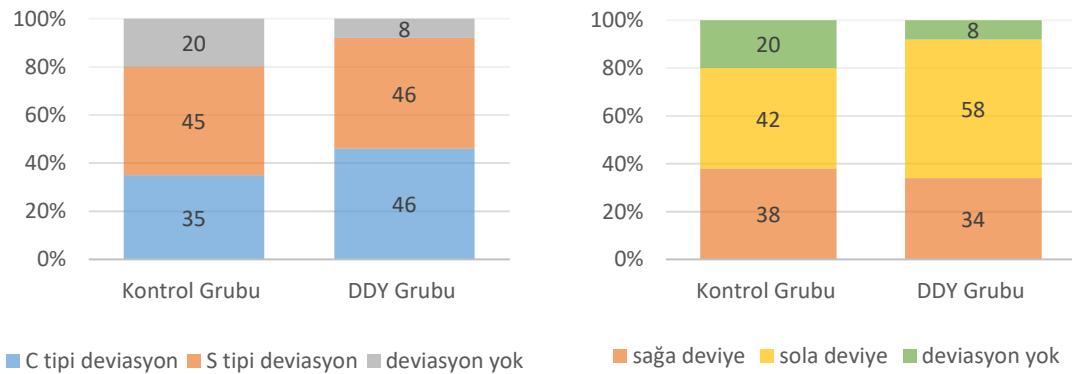
4.5. Nazal Septum Deviasyonu Tiplerinin DDY ve Kontrol Grubunda Karşılaştırılması

DDY grubunun %92'sinde kontrol grubunun ise %80'inde nazal septum deviasyonu tespit edilmekle birlikte çalışmamızda septum deviasyonu görülen olguların %53'ünü dudak damak yarıklı hastalar oluşturmaktadır (Şekil 4-7).



Şekil 4-7: Nazal septum deviasyonu görülme sıklığının DDY-kontrol gruplarındaki oranı

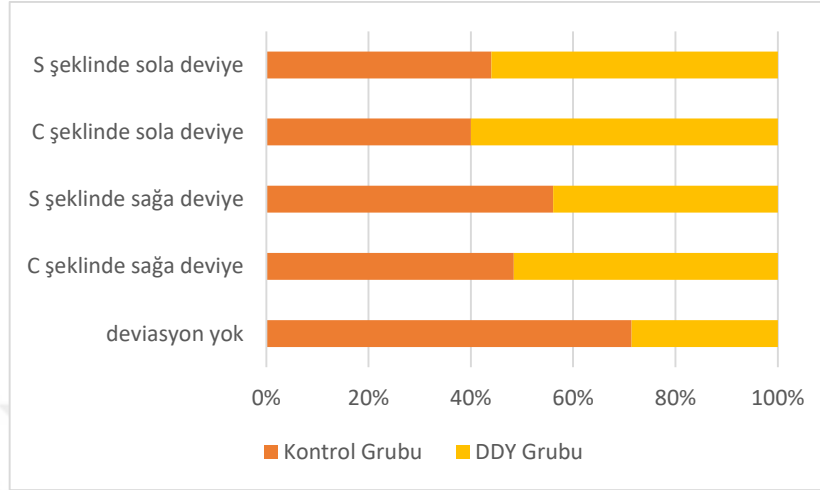
C şeklinde septum deviasyonu DDY grubunun %46'sında, kontrol grubunun %35'inde izlenirken S şeklinde septum deviasyonu; DDY grubunun %46'sında, kontrol grubunun ise %45'inde görülmüştür. DDY grubunun %34'ünde nazal septum sağa deviyeye iken %58'inde sola deviyeye olarak izlenmiştir. Kontrol grubunda nazal septumda %38 sağa deviasyon, %42 sola deviasyon izlenmiştir (Şekil 4-8).



Şekil 4-8: Nazal septum deviasyonunun DDY-kontrol gruplarında karşılaştırılması

DDY grubunda en sık izlenen deviasyon tipi C şeklinde sola deviasyon iken kontrol grubunda en fazla görülen deviasyon, S şeklinde sağa deviasyondur (Şekil 4-9).

Nazal septum deviasyonu tiplerinin iki grup arasındaki karşılaştırılması Tablo 4-7’de gösterilmiş olup istatistiksel olarak anlamlı bir farklılık bulunamamıştır ($p>0,05$).



Şekil 4-9: Nazal Septum Deviasyonu Tiplerinin Görülme Oranları

Tablo 4-7: Nazal Septum Deviasyonu Tiplerinin DDY ve Kontrol Grubundaki Görülme Sıklıklarının Karşılaştırılması ve İstatistiksel Analizi

Nazal Septum Deviasyonu	Kontrol Grubu (n)	DDY Grubu (n)
deviasyon yok	20	8
C şeklinde sağa deviyeye	15	16
S şeklinde sağa deviyeye	23	18
C şeklinde sola deviyeye	20	30
S şeklinde sola deviyeye	22	28
Toplam	100	100

4.6. Nazal Septum Deviasyonu İle İlişkili Sert Damak Oryantasyonunda Görülen Anomalilerin DDY ve Kontrol Grubunda Karşılaştırılması

Sert damak oryantasyonunda görülen anomaliler, sert damağın orta hattın sağ veya sol tarafa kayması ya da sağ/sol yöne elevasyonu şeklinde iki grupta incelenmiştir. DDY grubunun %67’sinde, kontrol grubunun ise %39’unda sert damak orta hattın sağ/sol tarafa kayma izlenmiş olup DDY grubunun %85’inde, kontrol grubunun ise %31’inde sert damağın orta hattın sağ/sol tarafa elevasyonu görülmüştür. DDY grubu ile kontrol grubu arasında sert damak oryantasyonunda izlenen anomaliler karşılaştırıldığında istatistiksel olarak anlamlı bir fark bulunmuştur ($p=0,000$).

DDY grubunda kontrol grubuna göre sert damak oryantasyonunda izlenen anomaliler daha yüksek oranda görülmektedir (Tablo 4-8).

Tablo 4-8: Sert Damak Oryantasyonunda Görülen Anomalilerin DDY ve Kontrol Grubunda Karşılaştırılması ve İstatistiksel Analizi

A.Sert damağın orta hattın sağ veya sol tarafa kayması

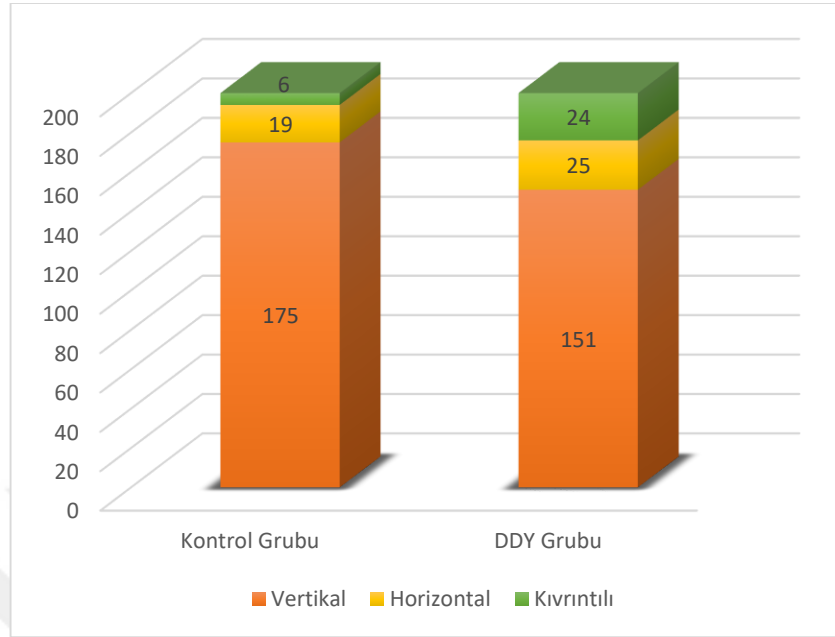
Orta hattın kayma	Kontrol Grubu (N)	DDY Grubu (N)
yok	71	33
sağa kayma	10	38
sola kayma	19	29
Toplam	100	100
$\chi^2:32,301$ p= 0,000		

B. Sert damağın orta hattın sağ ya da sol tarafa elevasyonu

Elevasyon	Kontrol Grubu (N)	DDY Grubu (N)
yok	69	15
sağa elevasyon	21	51
sola elevasyon	10	34
Toplam	100	100
$\chi^2:60,305$ p= 0,000		

4.7. UP Oryantasyonu Tiplerinin DDY ve Kontrol Grubunda Karşılaştırılması

Unsinat proçes oryantasyonu tipleri; vertikal, horizontal ve kıvrıntılı olmak üzere 3 kategori altında sınıflandırılmıştır. DDY ve kontrol grubunda sağ ve sol her iki tarafta en sık vertikal pozisyonda unsinat proçes görülmüş olup bu oranlar DDY grubunda sağ %76 , sol %75 iken kontrol grubunda sağ %89, sol %86'dır. DDY grubunda sağ tarafta %10 ile en az görülen UP oryantasyonu kıvrıntılı tipte iken sol tarafta %11 ile UP horizontal pozisyonudur. Kontrol grubunda ise her iki tarafta da en az görülen oryantasyon tipi % 3 oranında kıvrıntılı olarak bulunmuştur. UP oryantasyonu tipleri ile DDY ve kontrol grupları arasında sağ ve sol tarafta istatistiksel olarak anlamlı fark bulunmuştur (p<0,05) (Tablo 4-9).



Şekil 4-10: Oryantasyonuna göre UP tiplerinin sağ-sol birleşik olarak kıyaslanması

Tablo 4-9: UP Oryantasyonu Tiplerinin DDY ve Kontrol Grubundaki Karşılaştırılması ve İstatistiksel Analizi

UP Oryantasyonu	Kontrol Grubu	DDY Grubu	χ^2	p
Sağ vertikal	89	76	6,43	0,04
horizontal	8	14		
kıvrıntılı	3	10		
Toplam	100	100		
Sol vertikal	86	75	7,869	0,02
horizontal	11	11		
kıvrıntılı	3	14		
Toplam	100	100		

4.8. UP Deviasyonu Tiplerinin DDY ve Kontrol Grubunda Karşılaştırılması

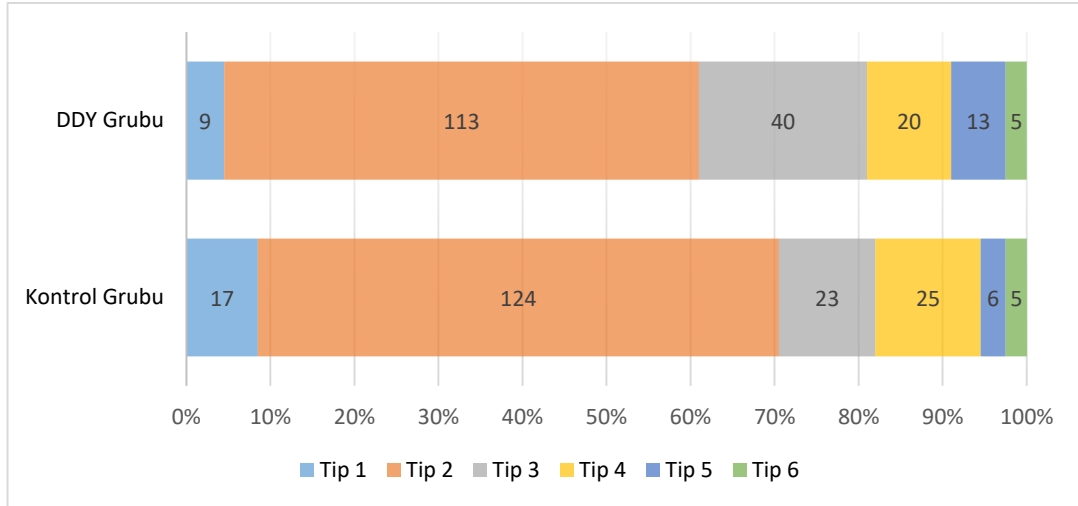
Unsinat proçes deviasyonu; deviasyon görülmemesi, medial ve lateral yönlere deviasyon olmak üzere 3 kategoride toplanmıştır. DDY ve kontrol grubunda en fazla görülen UP deviasyonu, medial yönde izlenmiştir. Kontrol grubunda laterale deviasyon gösteren hasta yok iken DDY grubunda sağ tarafta 2, sol tarafta 1 UP laterale deviye olarak bulunmuştur. UP deviasyonu tiplerinin DDY ve kontrol grubundaki görülme sıklıkları Tablo 4-10'da gösterilmiştir.

Tablo 4-10: UP Deviasyonu Tiplerinin DDY-Kontrol Grubundaki Görülme Sıklıklarının Karşılaştırılması

	UP Deviasyonu	Kontrol Grubu	DDY Grubu
Sağ	deviasyon yok	1	4
	mediale deviye	99	94
	laterale deviye	0	2
	Toplam	100	100
Sol	deviasyon yok	0	1
	mediale deviye	100	98
	laterale deviye	0	1
	Toplam	100	100

4.9. UP Süperior Ataçmanına Göre Tiplerinin DDY ve Kontrol Grubunda Karşılaştırılması

Çalışmamızda her iki grupta da Tip 2 (UP süperior ataçmanının Agger nazi hücresinin arka medial duvarına tutunması) en sık görülmüş olup DDY grubunda %61 (sağ), %52 (sol); kontrol grubunda %61 (sağ), %63 (sol) oranlarında görülmüştür. DDY grubunda %2 (sağ) ve %3 (sol) oranları ile Tip 6 en az görülürken kontrol grubunda sağ tarafta % 3 ile Tip 5 ve Tip 6, sol tarafta ise %2 ile Tip 6 en az bulunmuştur. Unsinat proçes'in süperior ataçmanına göre tiplerinin her iki gruptaki görülme sıklıkları, Şekil 4-11 ve Tablo 4-11'de gösterilmiştir.



Şekil 4-11: Süperior ataçmanına göre UP tiplerinin sağ-sol birleşik olarak kıyaslanması

Tablo 4-11: UP Süperior Ataçmanına Göre Tiplerinin DDY-Kontrol Grubundaki Sıklıkları

	UP Tipi	Kontrol Grubu	DDY Grubu
Sağ	Tip 1	10	5
	Tip 2	61	61
	Tip 3	12	17
	Tip 4	11	9
	Tip 5	3	6
	Tip 6	3	2
	Toplam		100
Sol	Tip 1	7	4
	Tip 2	63	52
	Tip 3	11	23
	Tip 4	14	11
	Tip 5	3	7
	Tip 6	2	3
	Toplam		100

4.10. OMK Varyasyonlarının Tek ve Çift Taraflı DDY Hastalarında Karşılaştırılması

Çalışmamızdaki DDY hastaları, damak yarığının tek ya da çift taraflı yarık görülmesine göre 2 gruba ayrılmış olup 79 hastada tek taraflı yarık görülürken 21 hastada çift taraflı yarık izlenmiştir. Tek taraflı yarık görülen olguların 29'unda yarık sağ tarafta görülürken 50 hastada yarık sol tarafta izlenmiştir.

OMK varyasyonları, tek ve çift taraflı yarık olgularında kıyaslandığında, tek taraflı yarık olan hastalarda en sık görülen varyasyon ANH (%98,7), ikinci sıklıkta KB (%96,2) iken çift taraflı yarık olan olgularda en sık görülen anatomik varyasyon KB (%100), ikinci sıklıkta ANH (%90,5)'dir.

AUP, tek taraflı yarık olan hastaların yalnız 1'inde görülürken çift taraflı yarık olan olgularda bu varyasyona rastlanılmamıştır.

Bifid konka varyasyonu çift taraflı yarık olan hastaların %47,6'sında, tek taraflı yarık olgularının %24,1'inde tespit edilmiş olup bu fark istatistiksel olarak anlamlı bulunmuştur (**p=0,034**).

Spur varyasyonu tek taraflı yarık vakalarının %83,5'inde, çift taraflı yarık olgularının ise %52,4'ünde saptanmış olup bu fark istatistiksel olarak anlamlı bulunmuştur (**p=0,007**).

ANH, APEB, PK, AUP, SD, KBD varyasyonları tek taraflı yarık olan hastalarda daha fazla iken HH, KB, UB, BUP, NSP varyasyonları çift taraflı yarık olgularında daha sık görülmüş olup istatistiksel olarak anlamlı fark bulunamamıştır ($p>0,05$).

Tablo 4-12'de tüm OMK varyasyonlarının tek ve çift taraflı yarık görülen olgulardaki görülme sıklıkları ve istatistiksel olarak karşılaştırılmaları gösterilmiştir.

Tablo 4-12: OMK Varyasyonlarının Tek ve Çift Taraflı DDY Hastalarında Karşılaştırılması ve İstatistiksel Analizi

	Tek taraflı DDY	Çift taraflı DDY	Toplam	P
N	79	21	100	
ANH	78 (%98,7)	19 (%90,5)	97	0,111*
APEB	10 (%12,7)	2 (%9,5)	12	1*
HH	17 (%21,5)	7 (%33,3)	24	0,26
KB	76 (%96,2)	21 (%100)	97	1*
PK	46 (%58,2)	12 (%57,1)	58	0,929
BK	19 (%24,1)	10 (%47,6)	29	0,034
UB	37 (%46,8)	10 (%47,6)	47	0,949
BUP	31 (%39,2)	9 (%42,9)	40	0,764
AUP	1 (%1,3)	0	1	1*
NSD	75 (%94,9)	17 (%81)	92	0,058*
Spur	66 (%83,5)	11 (%52,4)	77	0,007*
NSP	39 (%49,4)	11 (%52,4)	50	0,806
KBD	62 (%78,5)	16 (%76,2)	78	0,775*

Pearson Ki-Kare Testi

**Fisher's Exact Test*

4.11. Nazal Septum Deviasyonunun Tek ve Çift Taraflı DDY Hastalarında Karşılaştırılması

Tek taraflı damak yarığı olan hastalarda %94,9 oranında nazal septum deviasyonu izlenirken çift taraflı yarık olgularında daha az sıklıkta (%81) deviasyon izlenmiştir.

Tek taraflı yarık olan hastalarda C şeklinde deviasyon %50,6 (%15,2 sağ, %35,4 sol), S şeklinde deviasyon %44,3 (%16,5 sağ, %27,8 sol) oranlarında izlenirken %5,1'inde deviasyon görülmemiştir. Çift taraflı yarık olan olgularda ise C şeklinde deviasyon %28,5 (%19 sağ, %9,5 sol), S şeklinde deviasyon %52,4 (%23,8 sağ, %28,6 sol) oranlarında izlenirken %19'unda deviasyon görülmemiştir. Tek taraflı yarığı olan hastalarda C şeklinde deviasyon daha fazla görülürken çift taraflı yarık olgularında S şeklinde deviasyon tipi daha çok izlenmiştir (Tablo 4-13).

Tablo 4-13: Nazal Septum Deviasyonu Tiplerinin Tek ve Çift Taraflı DDY Hastalarındaki Görülme Sıklıkları

Nazal Septum Deviasyonu	Tek Taraflı DDY	Çift Taraflı DDY	Toplam
n	79	21	100
deviasyon yok	4 (%5,1)	4 (%19)	8
C şeklinde sağa deviye	12 (%15,2)	4 (%19)	16
S şeklinde sağa deviye	13 (%16,5)	5 (%23,8)	18
C şeklinde sola deviye	28 (%35,4)	2 (%9,5)	30
S şeklinde sola deviye	22 (%27,8)	6 (%28,6)	28

4.12. Nazal Septum Deviasyonu İle İlişkili Sert Damak Oryantasyonunda Görülen Anomalilerin Tek ve Çift Taraflı DDY Hastalarında Karşılaştırması

Tek taraflı yarık olan hastaların %72,2'sinde, çift taraflı yarık olgularının ise %47,6'sında sert damakta orta hattın sağ/sol tarafa kayma izlenmiş olup tek taraflı yarık görülen hastaların %89,8'inde çift taraflı yarık olgularının ise %66,7'sinde sert damağın orta hattın sağ/sol tarafa elevasyonu görülmüştür. Sert damağın oryantasyonunda görülen anomaliler, tek taraflı yarık olan olgularda çift taraflı yarık olan hastalara göre daha fazla oranda tespit edilmekle beraber istatistiksel olarak anlamlı bulunmuştur (Tablo 4-14).

Tablo 4-14: Nazal Septum Deviasyonu ile İlişkili Sert Damak Oryantasyonunda Görülen Anomalilerin Tek ve Çift Taraflı DDY Hastalarında Karşılaştırılması

A. Sert damağın orta hattın sağ veya sol tarafa kayması

Orta Hattan Kayma	Tek Taraflı DDY n (%)	Çift Taraflı DDY n (%)	Toplam (n)
yok	22 (%27,8)	11 (%52,4)	33
sağa kaymış	36 (%45,6)	2 (%9,5)	38
sola kaymış	21 (%26,6)	8 (%38,1)	29
Toplam	79 (%100)	21 (%100)	100

$\chi^2:9,456$ $p=0,009$

B. Sert damağın orta hattın sağ ya da sol tarafa elevasyonu

Elevasyon	Tek Taraflı DDY n (%)	Çift Taraflı DDY n (%)	Toplam (n)
yok	8 (%10,1)	7 (%33,3)	15
sağa eleve	46 (% 58,2)	5 (% 23,8)	51
sola eleve	25 (%31,6)	9 (%42,9)	34
Toplam	79 (%100)	21 (%100)	100

$\chi^2:10,423$ $p=0,005$

4.13. UP Oryantasyonu Tiplerinin Tek ve Çift Taraflı DDY Hastalarında Karşılaştırılması

Tek taraflı ve çift taraflı DDY grubunda, sağ ve sol her iki tarafta en sık vertikal pozisyonda unsinat proçes görülmüş olup bu oranlar tek taraflı DDY grubunda %77,2 (sağ ve sol) iken çift taraflı DDY grubunda sağ %71,4, sol %66,7'dir. UP'nin vertikal oryantasyonu tek taraflı DDY grubunda daha yüksek oranda bulunmuştur. Tek taraflı DDY grubunda sağ tarafta %10,1 ; sol tarafta % 8,9 ile en az görülen UP oryantasyonu horizontal tiptedir. Çift taraflı DDY grubunda ise sağ tarafta kıvrıntılı UP tipine rastlanılmamakla beraber sol tarafta % 14,3 oranıyla en az görülen tip kıvrıntılı UP olarak bulunmuştur (Tablo 4-15).

Tablo 4-15: UP Oryantasyonu Tiplerinin Tek ve Çift Taraflı DDY Hastalarında Karşılaştırılması

	UP Oryantasyonu	Tek Taraflı DDY n (%)	Çift Taraflı DDY n (%)	Toplam (n)
Sağ	vertikal	61 (%77,2)	15 (%71,4)	76
	horizontal	8 (%10,1)	6 (%28,6)	14
	kıvrıntılı	10 (%12,7)	0	10
	Toplam	79 (%100)	21 (%100)	100
Sol	vertikal	61 (%77,2)	14 (%66,7)	75
	horizontal	7 (%8,9)	4 (%19)	11
	kıvrıntılı	11 (%13,9)	3 (%14,3)	14
	Toplam	79 (%100)	21 (%100)	100

4.14. UP Deviasyonu Tiplerinin Tek ve Çift Taraflı DDY Hastalarında Karşılaştırılması

Tek taraflı yarıık olan hastaların %97,5'unda, çift taraflı yarıık olanların %85,7'sinde UP deviasyonu görülmüştür. Tek ve çift taraflı yarıık olgularında en fazla görülen UP deviasyonu medial yönde izlenmiş olup tek taraflı yarıık hastalarında UP, sağda %94,9, solda %98,7 oranında mediale deviye iken çift taraflı yarıık olgularında sağ taraf %90,5, sol taraf %95,2 sıklıkta mediale deviye bulunmuştur. Çift taraflı yarıık hastalarında laterale deviasyon gösteren hasta yok iken tek taraflı yarıık olan hastalarda sağ tarafta 2, sol tarafta 1 UP laterale deviye olarak tespit edilmiştir. UP deviasyonu tiplerinin tek ve çift yarııklı olgulardaki görölme sıklıkları Tablo 4-16'da gösterilmiştir.

Tablo 4-16: UP Deviasyonu Tiplerinin Tek ve Çift Taraflı DDY Hastalarında Karşılaştırılması

	UP Deviasyonu	Tek Taraflı DDY n (%)	Çift Taraflı DDY n (%)	Toplam(n)
sağ	deviasyon yok	2 (%2,5)	2 (%9,5)	4
	mediale deviye	75 (%94,9)	19 (%90,5)	94
	laterale deviye	2 (%2,5)	0	2
	Toplam	79 (%100)	21(%100)	100
sol	deviasyon yok	0	1 (%4,8)	1
	mediale deviye	78 (%98,7)	20 (%95,2)	98
	laterale deviye	1 (%1,3)	0	1
	Toplam	79 (%100)	21(%100)	100

4.15. UP Süperior Ataçmanına Göre Tiplerinin Tek ve Çift Taraflı DDY Hastalarında Karşılaştırılması

Tek ve çift taraflı yarık görülen hasta gruplarının her ikisinde de Tip 2 (UP süperior ataçmanının Agger nazi hücresinin arka medial duvarına tutunması) en sık görülmüş olup tek taraflı yarık olan hastalarda %55,7 (sağ), %51,9 (sol); çift taraflı yarık olgularında %81 (sağ), %52,4 (sol) oranlarında görülmüştür.

Tek taraflı yarık olan hastalarda %2,5 ile sağ tarafta Tip 6 (UP süperior ataçmanının orta konkaya tutunması), sol tarafta %1,3 ile Tip 1 (UP süperior ataçmanının lamina papyracea'ya tutunması) en az görülürken çift taraflı yarık olgularında sağ tarafta Tip 4 (UP süperior ataçmanının orta konkanın kribriform tabaka ile birleşim yerine tutunması), Tip 5 (UP süperior ataçmanının kafa tabanına tutunması) ve Tip 6 (UP süperior ataçmanının orta konkaya tutunması) saptanamamışken sol tarafta Tip 6 çift taraflı yarık olgularının hiçbirinde görülmemiştir. Unsinat proçes'in süperior ataçmanına göre tiplerinin her iki gruptaki görülme sıklıkları, Tablo 4-17'de gösterilmiştir.

Tablo 4-17: UP Süperior Ataçmanına Göre Tiplerinin Tek ve Çift Taraflı DDY Hastalarında Karşılaştırılması

	UP Tipi	Tek Taraflı DDY	Çift Taraflı DDY	Toplam (n)
sağ	Tip 1	3 (%3,8)	2 (%9,5)	5
	Tip 2	44 (% 55,7)	17 (%81)	61
	Tip 3	15 (%19)	2 (%9,5)	17
	Tip 4	9 (%11,4)	0	9
	Tip 5	6 (%7,6)	0	6
	Tip 6	2 (%2,5)	0	2
	Toplam	79 (%100)	21 (%100)	100
sol	Tip 1	1 (%1,3)	3 (%14,3)	4
	Tip 2	41 (%51,9)	11 (%52,4)	52
	Tip 3	19 (%24,1)	4 (%19)	23
	Tip 4	10 (%12,7)	1 (%4,8)	11
	Tip 5	5 (%6,3)	2 (%9,5)	7
	Tip 6	3 (%3,8)	0	3
	Toplam	79 (%100)	21 (%100)	100

5. TARTIŞMA

Osteomeatal kompleks (OMK), literatürde birçok yazar tarafından farklı tanımlanmaktadır. Scribano ve ark. (3), Bandyopadhyay ve ark. (2) OMK'yi anterior etmoid hücreler ile maksiller ve frontal sinüsün ortak drenaj yolu olarak tanımlamışlardır. Scribano ve ark. (3) göre OMK, maksiller sinus ostiumu, etmoid infundibulum ve orta mea'yı içeren bir komplekstir. Zinreich ve ark. (1), OMK'yi oluşturan yapıları maksiller sinüs ostiumu ve infundibulum, hiatus semilunaris, orta konka, etmoidal bulla ve frontal recess olarak sınıflamış olup çalışmamızda OMK benzer şekilde tanımlanmıştır.

Nazal kavite ve paranasal sinüslerin anatomik varyasyonlarının, OMK'nin tıkanmasına neden olabilecek faktörler olduğu literatürde bir çok araştırmacı tarafından belirtilmiştir (103). Anatomik varyasyonların sinüzite neden olduğu bazı çalışmalarda öngörülse de bu tür bir korelasyonun olmadığını ifade eden başka araştırmalar da mevcuttur (23).

Literatürde BT ile 5 mm'lik kesitlerle, OMK'nin ancak %55 oranında detayının incelenebildiği, buna karşın 3 mm'lik kesitlerle tam olarak değerlendirilebileceği ortaya konulmuştur (23). Çalışmamızda 0,2 mm'lik kesitlerle inceleme olanağı sunan KIBT, OMK'deki en küçük boyutlardaki değişikliklerin saptanmasını bile mümkün kılabilir.

Agger nazi hücresi (ANH), konka bülloza, Haller hücresi, aşırı pnömatize etmoid bulla (APEB), paradoksal orta konka, kıvrıntılı unsinat proçes ve nazal septum deviasyonu gibi anatomik varyasyonlar OMK'nin obstrüksiyonuna neden olan ve OMK'de en sık rastlanılan anatomik varyasyonlardır (2-5). Agger nazi hücresinin insidansı %3'den %100'e varan geniş bir yelpazede görülmektedir. Literatürde görülen bu değişken oranların araştırmada kullanılan görüntüleme tekniklerinin farklılıklarından kaynaklandığı öne sürülmekle beraber küçük boyutta olan varyasyonlar için değerlendirilen kesit kalınlığı önemlidir (27, 28, 104). Çoğu çalışmada, klasik paranasal sinüs BT'si ile aksiyal ve koronal kesitlerde değerlendirme yapılmaktadır. Angelico ve ark. (28) tarafından BT ile aksiyal ve koronal kesitler dışında sagittal rekonstrüksiyonlu kesitlerle 1 mm kesit kalınlığında değerlendirme yapılmış olup ANH'yi hastaların %100'ünde ve %98,7 tarafta çalışmamıza benzer şekilde yüksek oranda bulmuşlardır.

Bolger ve ark.'nın (57) normal popülasyondaki çalışmasında ANH sıklığı %98,5 olarak tespit edilmiştir.

Dedeoğlu ve ark.'nın (7) çalışmasında DDY ve kontrol gruplarında Agger nazi hücrelerinin görülme sıklığını %100 oranında bulmuştur. Çalışmamızda DDY grubunda %97, kontrol grubunda %99 oranında bulunan Agger nazi sıklığı literatürle uyumludur. Buna karşılık Kayalioglu ve ark. (104) ANH sıklığını, normal popülasyonda %7,7 olarak literatür ortalamasına ve çalışmamıza kıyasla çok düşük oranda bulmuşlardır. Bu düşük oranın anatomik tanımlamaların farklılıklarından kaynaklandığı düşünülmektedir. Kayalioglu ve ark. (104) nazal kavitenin lateral duvarında yer alan hiatus semilunaris seviyesindeki hücreleri, ANH olarak kabul etmişlerdir. Çalışmamızda ANH, Zinreich ve ark. (105) tanımına benzer şekilde frontal sinüsün altında yer alan, anteriorda nazal kemik, inferolateralde lakrimal fossa, süperiorda frontal recess ile sınırlı en öndeki etmoidal hava hücresi olarak tanımlanmıştır.

Yeğin ve ark. (27) normal popülasyonda erkeklerde kadınlara oranla daha fazla oranda (%60; %52) ANH bulmuşlardır. Çalışmamızda benzer şekilde ANH, kontrol grubunda erkeklerde daha fazla oranlarda (%100; %97,77) bulunmasına rağmen DDY grubunda kadınlarda daha yüksek oranda (%100; %94,64) tespit edilmiştir. Çalışmamızda tek taraflı DDY grubunda, çift taraflı DDY grubuna oranla daha yüksek oranda (%98,7; %90,5) ANH görülmüştür.

Aşırı pnömötize etmoid bulla (APEB) görülme sıklığını Dasar ve ark. (62) normal popülasyonda %6,3 bulurken Kaygusuz ve ark. (106), %31,3 olarak tespit etmiştir. Diğer bir çalışmada APEB sıklığı %35 olarak bildirilmiştir (62). Ceylan ve ark. (107) kronik inflamatuvar paranasal sinüs hastalarında yaptığı çalışmada, APEB sıklığını %39,2 olarak belirtmiştir. Çalışmamızda ise kontrol grubunda %17, DDY grubunda %12 oranında APEB görülmüştür. Kontrol grubunda kadınlarda daha fazla sıklıkta (%20; %14,54), DDY grubunda ise erkeklerde daha yüksek oranda (%16,07; %6,81) APEB tespit edilmiştir. Tek taraflı DDY grubunda, çift taraflı DDY grubuna göre daha yüksek oranda APEB görülmüştür (%12,7; %9,5).

Haller hücrelerinin farklı araştırmacılar tarafından bildirilen insidansı, çoğu literatürde %2,7'den %45,9'a kadar değişkenlik göstermektedir (2, 51, 52, 87). Mathew ve ark. (51) Haller hücrelerinin görülme sıklığını, diğerlerine kıyasla daha yüksek oranda (%60) bildirmiştir. Çalışmamızda, Haller hücrelerinin sağlıklı popülasyonda görülme

sıklığı %18 olarak literatürle uyumlu bulunmuştur. Bu değişkenlik, hastaların yaş ve ırklarındaki değişikliklere ve kullanılan görüntüleme tekniklerinin farklı olmasına atfedilebilir.

Dedeoğlu ve ark. (7) Haller hücrelerini, DDY grubunda %41,7 oranında kontrol grubuna (%29,2) oranla yüksek bulmuştur. Çalışmamızda DDY grubunda, kontrol grubundan daha fazla oranda (%24) bulunmuş olup istatistiksel olarak anlamlı fark bulunmamıştır ($p=0,298$).

Literatürde Haller hücrelerinin bilateral olarak görülme sıklığı %26 ila %50 arasında değişen oranda bildirilmiştir (108). Çalışmamızda literatür aksine Haller hücreleri çoğunlukla unilateral olarak bulunmuş olup Haller hücrelerinin bilateral görülme sıklığı kontrol grubunda %14, DDY grubunda %19'dur. Pekiner ve ark. (108)'nın çalışmasında da bilateral görülme sıklığı normal popülasyonda %12 olup literatür ortalamasına göre düşük orandadır.

Çalışmamızda Haller hücreleri tek taraflı DDY grubunda %21,5 oranında, kontrol grubuna (%18) kıyasla daha yüksek oranda bulunmuş olup Dedeoğlu ve ark. çalışması ile benzerdir. Ayrıca çalışmamızda Haller hücreleri, çift taraflı DDY grubunda %33,3 oranında tek taraflı DDY grubuna (%21,5) kıyasla daha fazla sıklıkta Haller hücreleri görülmüştür.

Haller hücrelerinin cinsiyete göre karşılaştırmasında kontrol grubunda kadınlarda, DDY grubunda erkeklerde daha fazla oranda tespit edilmiştir (bkz. Tablo 4-5). Friedrich ve ark. (42) ise KIBT ile yaptıkları çalışmada, normal popülasyonda erkeklerde daha fazla sıklıkta Haller hücreleri tespit etmiştir (1,2:1).

Konka bülloza prevalansı literatürde %4 ila 80 aralığında değişen sıklıkta bulunmuştur (58). Bandyopadhyay ve ark. (2) konka bülloza insidansını %15,9; Zinreich ve ark. (109) %34, Al-Quadah ve ark. (14) %51, Perez ve ark. (58) %73 olarak bulmuştur. Perez ve ark. çalışmasında orta konkadaki herhangi bir aerasyonu konka bülloza olarak kabul etmiştir.

Dedeoğlu ve ark. (7) konka bülloza sıklığını, kontrol grubunda %87,5; DDY grubunda ise %83,3 oranında bulmuştur. Çalışmamızda konka bülloza sıklığı kontrol grubunda %92, DDY grubunda %97 olarak literatüre kıyasla yüksek oranda bulunmakla beraber DDY hastalarında daha fazla sıklıkta görülmüştür.

Bolger ve ark. (57) lameller konka bülloza sıklığını %46,2 ile bülböz (%31,2) ve ekstensif (%15,7) tipten daha fazla bulmuştur. Çalışmamızda da konka bülloza tipleri içinde lameller konka bülloza, her iki grupta da en fazla oranda görülmüş olup Bolger ve ark.'nın (57) çalışmasından farklı olarak araştırmamızda ikinci sıklıkta ekstensif konka bülloza izlenmiştir. Aramani ve ark. (110) kronik rinosinüzitli olgularda yaptığı çalışmada unilateral konka bülloza sıklığını %33,3; bilateral konka bülloza sıklığını %20,4 olarak belirtmişlerdir.

Literatürde paradoksal orta konka insidansı %3 ila %40 arasında değişen sıklıkta bildirilmiştir (62). Joe ve ark. (111) paradoksal orta konka sıklığını normal popülasyonda %3, Wani ve ark. (75) %9,33; Bandyopadhyay ve ark.(2) %11,36; Kaygusuz ve ark. (106) %13,1; Dasar ve ark. (62) %15,8; Bolger ve ark. (57) %26,1; Riello ve ark. (64) %29, Earwaker (72) %40,3 olarak belirtmişlerdir.

Dedeoğlu ve ark. (7) paradoksal konka sıklığını kontrol grubunda %37,5; DDY grubunda ise daha fazla oranda %45,8 olarak bulunmuştur. Benzer şekilde çalışmamızda da DDY hastalarında daha sık görülen bu varyasyon kontrol grubunda %42, DDY grubunda %58 olarak literatür ortalamasına kıyasla daha yüksek oranlarda bulunmuştur. Ayrıca çalışmamızda tek ve çift taraflı DDY hastalarında yakın oranlarda paradoksal konka görülmüştür (sırasıyla %58,2 ; %57,1). Çalışmamızda her iki grupta paradoksal konka görülme sıklığı, kadınlarda daha fazla bulunmuştur (bkz. Tablo 4-5).

Wani ve ark.'nın (75) çalışmasında unilateral paradoksal konka %8,6; bilateral ise %0,66 oranında izlenmiştir. Çalışmamızda aksine bilateral görülme sıklığı her iki grupta unilateral görülme oranından daha fazla bulunmuştur (bkz. Tablo 4-6).

Bifid orta konka görülme sıklığını Banan ve ark. (66) normal bireylerde %3,6 bulurken kronik sinüzitli hastalarda %7 oranında bildirmiştir. Çalışmamızda bifid konka DDY grubunda %29, kontrol grubunda ise %11 oranında tespit edilmiştir. İki grup arasındaki farklılık istatistiksel olarak anlamlı bulunmuştur ($p=0,001$). Bifid konka DDY grubunda kontrol grubuna kıyasla 3 kat daha fazla oranda unilateral olarak izlenmiştir ($p=0,02$). Bifid konka varyasyonu çift taraflı yarık olan hastaların %47,6'sında, tek taraflı yarık olgularının %24,1'inde tespit edilmiş olup bu fark istatistiksel olarak anlamlı bulunmuştur ($p=0,034$).

Unsinat proçes (UP)'in normal veya vertikal oryantasyonu dışında horizontal ve kıvrıntılı tiplerinin de olabileceği literatürde bildirilmektedir. Unsinat proçes'in

horizontal oryantasyonu, OMK obstrüksiyonuna neden olup sinüzit için risk faktörü oluşturmaktadır (4). Earwaker ve ark. (72) normal bireylerde, horizontal yönde UP oryantasyonunu %19, Perez ve ark. (58) %4,5 oranında bulmuştur. Aynı zamanda Earwaker ve ark. (72) vertikal UP sıklığını %32 olarak tespit etmiştir. Ceylan ve ark. (107) normal bireylerde kıvrıntılı UP tipini %38 olarak bulmuştur. Çalışmamızda ise DDY ve kontrol grubunda en sık vertikal pozisyonda unsinat proçes görülmüş olup bu oranlar DDY grubunda sağ %76 , sol %75 iken kontrol grubunda sağ %89, sol %86'dır. DDY grubunda sağ tarafta %10 ile en az görülen UP oryantasyonu kıvrıntılı tipte iken sol tarafta %11 ile UP horizontal pozisyonudur. Kontrol grubunda ise her iki tarafta da en az görülen oryantasyon tipi %3 oranında kıvrıntılı olarak bulunmuştur. UP oryantasyonu tipleri ile DDY ve kontrol grupları arasında sağ ve sol tarafta istatistiksel olarak anlamlı fark bulunmuştur ($p<0,05$).

Unsinat proçes normal pozisyonundan mediale veya laterale yöne deviasyon gösterebilmektedir. En sık görülen deviasyon tipi medial yöndedir (33). Joe ve ark. (111) mediale deviyeye unsinat proçesi %15 oranında bulmuştur. Aramani ve ark. (110) kronik rinosinüzitli olgularda yaptığı çalışmada unsinat proçes deviasyonunu %9,3 olarak tespit etmişler ancak tiplendirmemişlerdir.

Tuli ve ark. (112) mediale deviyeye UP'yi %24, laterale deviasyonu ise %2 oranında bulmuştur. Krzeski ve ark. (113) mediale deviyeye UP'yi %8,6; laterale deviasyonu ise %9,55 oranında bulmuştur. Çalışmamızda ise DDY ve kontrol grubunda en fazla görülen UP deviasyonu, medial yönde izlenmiştir (%94-%100, bkz. Tablo 4-10).

Landsberg ve Friedman (67) süperior ataçmanına göre unsinat proçesi 6 tipte incelenmiştir. Bu sınıflamaya göre Tip 1 UP (lamina papyracea) %52, Tip 2 UP (Agger nazi hücresinin posteromedial duvarı) %18,5; Tip 3 UP (lamina papyracea ve orta konkanın cribriform tabaka ile birleşim yeri), %17,5; Tip 4 (orta konkanın kribriform tabaka ile birleşim yeri) %7, Tip 5 (kafa tabanı) %3,6 ve Tip 6 (orta konka) %1,4 oranında bildirilmiştir (67).

Tuli ve ark. (112) UP süperior ataçmanı insersiyonlarını 3 tipte incelemiş olup en fazla oranda (%79,8) Tip 1 (lamina papyracea), ikinci sıklıkta (%16,67) Tip 2 (kafa tabanı), en az oranda (%3,57) ise Tip 3 (orta konka) olarak bulmuşlardır.

Çalışmamızda ise her iki grupta da Tip 2 (UP süperior ataçmanın Agger nazi hücrenin arka medial duvarına tutunması) en sık görülmüş olup DDY grubunda %61 (sağ), %52 (sol); kontrol grubunda %61 (sağ), %63 (sol) oranlarında görülmüştür. DDY grubunda %2 (sağ) ve %3 (sol) oranları ile Tip 6 en az görülürken kontrol grubunda sağ tarafta % 3 ile Tip 5 ve Tip 6, sol tarafta ise %2 ile Tip 6 en az bulunmuştur (bkz. Tablo 4-11).

Nadir bir anatomik varyasyon olan unsinat bulla, anormal boyutlara ulaştığında etmoid infundibulumun obstrüksiyonuna neden olup sinüs ventilasyonunu bozmaktadır (48, 114). Literatürde; Bolger ve ark. (57) unsinat bulla sıklığını normal popülasyonda %2,5; Ceylan ve ark. (107) %2,9; Kantarcı ve ark. (48) %5, Kaygusuz ve ark. (106) %6, Yenigün ve ark. (114) %6,2; Dasar ve ark. (62) %13,8 olarak bulmuşlardır. Çalışmamızda ise kontrol grubunda %33, DDY grubunda %47 oranında bulunmuş olup bu farklılık istatistiksel olarak anlamlıdır (p=0,043).

Bifid UP'nin literatürde çok nadir görüldüğü bildirilmiştir (33). Çalışmamızda bifid UP kontrol grubunda %25, DDY grubunda %40 oranında izlenmiş olup bu farklılık, istatistiksel olarak anlamlı bulunmuştur (p=0,024)

Earwaker ve ark. (72) hipoplastik UP görülme sıklığını %0,2; Krzeski ve ark. (113) %7,64 oranında bulmuştur. Banan ve ark.'nın (66) çalışmasında normal maksiller sinüslü hastalarda atelektatik UP hiç görülmezken kronik sinüzitli hasta grubunda %7 oranında bildirmiştir. Çalışmamızda ise kontrol ve DDY gruplarının her ikisinde de %1 oranında AUP tespit edilmiştir.

Banan ve ark. (66) nazal septum pnömatizasyonu görülme sıklığını, normal bireylerde %28,6; kronik sinüzitli hastalarda %26,3 olarak bulmuşlardır. Çalışmamızda ise NSP kontrol grubunda %69, DDY grubunda %50 oranında tespit edilmiş olup bu farklılık istatistiksel olarak anlamlı bulunmuştur (p=0,006).

Earwaker ve ark. (72) nazal septum deviasyonunu normal popülasyonda %44 sıklıkta bulmuş olup kadın ve erkeklerde 1:1 oranında izlemişlerdir. Koo ve ark. (56) nazal septum deviasyonunu, erkeklerde daha fazla oranda bulmuştur. Al-Quadah ve ark. (14) 65 çocukta yaptığı çalışmada nazal septum deviasyonunu %18 bulmuş olup 3 mm'den fazla olan deviasyonları kabul etmişlerdir. Kronik rinosinüzitli hastalarda yapılan çalışmalarda Aramani ve ark. (110) NSD insidansını % 74,1; Perez ve ark. (58) %58, Kaygusuz ve ark. (106) %72,3 olarak bulmuştur.

Bogoroditskaya ve ark.'nın (115) DDY hastalarında yaptığı çalışmada inferior konka hipertrofisi ile ilişkili nazal septum deviasyonunu %50 oranında bulmuştur. Kuijpers ve ark. (116) 187 sendromik olmayan DDY hastalarında CBCT ile yaptığı çalışmada nazal septum deviasyonunu %34 oranında bulmuştur. Suzuki ve ark. (91) ise DDY hastalarında %89 oranında NSD tespit etmiştir. Çalışmamızda ise kontrol grubunda %80, DDY grubunda %92 oranında NSD görülmüş olup iki grup arasındaki farklılık, istatistiksel olarak anlamlı bulunmuştur ($p=0,014$). Ayrıca tek taraflı damak yarığı olan hastalarda %94,9 oranında nazal septum deviasyonu izlenirken çift taraflı yarığ olgularında daha az sıklıkta (%81) deviasyon izlenmiştir.

Earwaker ve ark. (72) nazal septum deviasyonu görülen olguların %79'unu C şeklinde, %21'ini ise S şeklinde deviasyon olarak bulmuştur. Çalışmamızda ise C şeklinde septum deviasyonu DDY grubunun %46'sında, kontrol grubunun %35'inde izlenirken S şeklinde septum deviasyonu; DDY grubunun %46'sında, kontrol grubunun ise %45'inde görülmüştür.

Earwaker ve ark. (72) normal bireylerde nazal septum deviasyonu görülen hastaların %65'inde sert damağın oryantasyonunda anomali tespit etmiştir. Çalışmamızda ise DDY grubunun %67'sinde, kontrol grubunun ise %39'unda sert damak orta hattan sağ/sol tarafa kayma izlenmiş olup DDY grubunun %85'inde kontrol grubunun ise %31'inde sert damağın orta hattan sağ/sol tarafa elevasyonu görülmüştür. DDY grubu ile kontrol grubu arasında sert damak oryantasyonunda izlenen anomaliler karşılaştırıldığında istatistiksel olarak anlamlı bir fark bulunmuştur ($p=0,000$).

Literatürde travmaya bağlı olmayan nazal septum deviasyonun, popülasyonun %20'sinde kondrovomerall birleşim bölgesinde görüldüğü bildirilmiştir (58). Earwaker ve ark. (72), kondrovomerall birleşimde deformite görülme sıklığını 800 hasta ile yaptıkları çalışmada %5,5 oranında bulmuşlardır. Perez ve ark. %4,5 (58) olarak bulmuştur. Çalışmamızda kontrol grubunda %16, DDY grubunda %78 oranında kondrovomerall birleşimde deformite bulunmuş olup bu farklılık istatistiksel olarak anlamlıdır ($p=0,000$).

Earwaker ve ark. (72) spur varyasyonunu %7,2; Perez ve ark. (58) %13,6 Dasar ve ark. (62) %58,8 oranında bulmuştur. Dedeoğlu ve ark.(7) spur varyasyonunu DDY grubunda %54,2; kontrol grubunda %45,8 oranında saptamıştır. Çalışmamızda spur görülme sıklığı DDY grubunda %77, kontrol grubunda ise %67 oranında bulunmuştur.

6. SONUÇ VE ÖNERİLER

Osteomeatal komplekse ait anatomik varyasyonlardan bazıları maksiller, frontal ve anterior etmoid sinüslerin ventilasyon ve drenajını olumsuz etkiledikleri için rinosinüzite neden olabilecek etkenler arasında yer alabilmeleri bazıları ise vital organlara komşuluğundan dolayı cerrahi müdahale esnasında ciddi komplikasyon riski oluşturması (Örn; Haller hücresi varlığında orbita tabanı dehisensi gibi) nedeni ile bu bölgedeki varyasyonların net bir şekilde ortaya konması gerekmektedir.

Bu çalışma, literatür araştırmamıza göre dudak damak yarıklı hastalarda konik ışınli bilgisayarlı tomografi ile osteomeatal kompleks bölgesini değerlendiren ilk çalışma niteliğini taşımaktadır. Yaptığımız çalışmada en sık rastlanılan anatomik varyasyonlar Agger nazi hücresi ve konka bülloza olarak saptanırken en az saptanan varyasyon ise atelektatik unsinat proçes olmuştur. Bifid konka, unsinat bulla, bifid unsinat proçes, nazal septum deviasyonu, kondrovomerall birleşimde deformite görülme sıklığı dudak damak yarığı grubunda kontrol grubuna göre daha fazla oranda görülürken nazal septum pnömatizasyonu, bülböz konka bülloza ise kontrol grubunda dudak damak yarığı grubuna kıyasla daha fazla bulunmakla birlikte bu farklılıklar istatistiksel olarak anlamlı bulunmuştur ($p<0,05$).

Literatüre göre insidansı yüksek olan anatomik varyasyonların etiyolojileri irksal ve çevresel farklılıklardan kaynaklanabilmektedir. Çalışmamızda dudak ve damak yarıklı hastalarda sağlıklı popülasyona kıyasla osteomeatal komplekste yer alan anatomik varyasyonlar arasında istatistiksel olarak anlamlı farklılıklar bulunmuş olup bu konuda literatürde yeterli çalışma olmadığı kanaatine varılmıştır. Dudak damak yarıklı hastalara ait anatomik varyasyonların farklılıklarını daha iyi anlayabilmek için sağlıklı popülasyon ile karşılaştırmalı yeni çalışmalar yapılmalıdır.

Cerrahi tedaviyi yönlendirebilmek için osteomeatal kompleksin üç boyutlu anatomisinin iyi bilinmesi gerekmektedir. Konik ışınli bilgisayarlı tomografi, osteomeatal kompleksin anatomik varyasyonlarını değerlendirmede başarılı bir yöntem olup bu bölgenin görüntülenmesinde altın standart olan bilgisayarlı tomografiye oranla daha az radyasyon maruziyeti olması, daha hızlı ve kolay görüntü elde edilmesini sağlmasıyla bilgisayarlı tomografinin tercih edilebilir bir alternatifidir.

Konik ışınli bilgisayarlı tomografinin yüksek çözünürlük, düşük kesit kalınlığına sahip olması, voksellerinin izotropik olması özelliklerinin yanı sıra aksiyal, koronal, sagittal ve cross-sectional kesitlerde görüntüleme olanağı sağlması nedeniyle osteomeatal kompleksin anatomik varyasyonlarını değerlendirmek için konik ışınli bilgisayarlı tomografinin altın standart olarak kabul edilebileceği düşünülmektedir.

KAYNAKLAR

1. Zinreich SJ, Kennedy DW, Rosenbaum AE, Gayler BW, Kumar AJ, Stammberger H. Paranasal sinuses: CT imaging requirements for endoscopic surgery. *Radiology*. 1987;163(3):769-75.
2. Bandyopadhyay R, Biswas R, Bhattacharjee S, Pandit N, Ghosh S. Osteomeatal Complex: A Study of Its Anatomical Variation Among Patients Attending North Bengal Medical College and Hospital. *Indian J Otolaryngol Head Neck Surg*. 2015;67(3):281-6.
3. Scribano E, Ascenti G, Loria G, Cascio F, Gaeta M. The role of the ostiomeatal unit anatomic variations in inflammatory disease of the maxillary sinuses. *Eur J Radiol*. 1997;24(3):172-4.
4. Yousem DM, Kennedy D, Rosenberg S. Ostiomeatal complex risk factors for sinusitis: CT evaluation. *The Journal of otolaryngology*. 1991;20(6):419-24.
5. Dursun E, Korkmaz H, Bayız Ü, Göçmen H, Samim E, Eryılmaz A, et al. Maksiller Mukozal Retansiyon Kistlerinde Cerrahi Yaklaşımlar ve Ostiomeatal Kompleks Anatomik Varyasyonları. *Türkiye Klinikleri Journal of ENT*. 2001;1(3):154-61.
6. Çıldır ŞK, Çalışkan S, Sandallı N. Dudak-Damak Yarıklarında Etiyoloji, Embriyoloji, Klinik Bulgular ve Tedavi. *Ondokuz Mayıs Üniversitesi Diş Hekimliği Fakültesi Dergisi*. 11(3).
7. Dedeoğlu N, Altun O, Kucuk EB, Altindis S, Hatunoğlu E. Evaluation of the anatomical variation in the nasal cavity and paranasal sinuses of patients with cleft lip and palate using cone beam computed tomography. *Bratisl Lek Listy*. 2016;117(12):691-6.
8. Neskey D, Eloy JA, Casiano RRJOCoNA. Nasal, septal, and turbinate anatomy and embryology. 2009;42(2):193-205.
9. Vaid S, Vaid N. Normal anatomy and anatomic variants of the paranasal sinuses on computed tomography. *Neuroimaging Clinics*. 2015;25(4):527-48.
10. Brook I. *Sinusitis: From Microbiology to Management*: CRC Press; 2005.
11. Hiyama T, editor *The ethmoid bone: clinical imaging anatomy from an embryological point of view 2013: European Congress of Radiology 2013*.
12. Spear SA, Brietzke SE, Winslow C. Imaging case study of the month: Bilateral bifid inferior turbinates. *The Annals of otology, rhinology & laryngology*. 2003;112(2):195.
13. Thorp MA, Roche P, Nilssen EL, Mortimore S. Complicated acute sinusitis and the computed tomography anatomy of the ostiomeatal unit in childhood. *Int J Pediatr Otorhinolaryngol*. 1999;49(3):189-95.
14. Al-Qudah M. The relationship between anatomical variations of the sino-nasal region and chronic sinusitis extension in children. *Int J Pediatr Otorhinolaryngol*. 2008;72(6):817-21.
15. Aksoy S, Orhan K. Paranasal Sinüs Hacimlerinin Değerlendirilmesi. *Türkiye Klinikleri Journal of Oral and Maxillofacial Radiology-Special Topics*. 2017;3(3):184-8.
16. Standring S. *Gray's Anatomy International Edition: The Anatomical Basis of Clinical Practice*: Elsevier Health Sciences; 2015.
17. Langford RJ, Sgouros S, Natarajan K, Nishikawa H, Dover MS, Hockley AD. Maxillary volume growth in childhood. *Plastic and reconstructive surgery*. 2003;111(5):1591-7.

18. Aydınhođlu A, Diyarbakırlı S, Şakul BU, Keleş P, Arslan H, Kırış M. Paranasal Sinuslerin Cerrahi Anatomisi: Kadavra ve CT ArařtırmasıI-Sinus Maxillaris ve Frontalis. *Turkiye Klinikleri Journal of Dental Sciences*. 1997;3(1):6-11.
19. Yuksel Aslier NG, Karabay N, Zeybek G, Keskinoglu P, Kiray A, Sutay S, et al. Computed Tomographic Analysis: The Effects of Frontal Recess Morphology and the Presence of Anatomical Variations on Frontal Sinus Pneumatization. *J Craniofac Surg*. 2017;28(1):256-61.
20. White SC, Pharoah MJ. *Oral radiology-E-Book: Principles and interpretation: Elsevier Health Sciences*; 2014.
21. Van Cauwenberge P, Sys L, De Belder T, Watelet J-B. Anatomy and physiology of the nose and the paranasal sinuses. *Immunology and Allergy Clinics*. 2004;24(1):1-17.
22. Laine FJ, Smoker WR. The ostiomeatal unit and endoscopic surgery: anatomy, variations, and imaging findings in inflammatory diseases. *AJR Am J Roentgenol*. 1992;159(4):849-57.
23. Balcıođlu HA. Paranasal Sinüslerin Görüntülenmesine Dair Klinik Anatomisinin Özet Bir Deđerlendirmesi. *Turkiye Klinikleri Journal of Oral and Maxillofacial Radiology-Special Topics*. 2017;3(3):137-48.
24. Koenig LJ, Tamimi D, Petrikowski CG, Perschbacher SE. *Diagnostic Imaging: Oral and Maxillofacial E-Book: Elsevier Health Sciences*; 2017.
25. Ramakrishnan Y, Zammit-Maempel I, Jones NS, Carrie S. Paranasal sinus computed tomography anatomy: a surgeon's perspective. *J Laryngol Otol*. 2011;125(11):1141-7.
26. Altintas A, Celik M, Yegin Y, Canpolat S, Olgun B, Tulin Kayhan F. Correlation between the extent of pneumatization of Agger agger Nasi nasi cells and the anterior-to-posterior length of the frontal recess: A a computer-assisted anatomical study. *Otolaryngol Pol*. 2017;71(3):43-55.
27. Yeđin Y, Çelik M, Şimşek BM, Olgun B, Canpolat S, Kayhan FT. Türk toplumunda agger nasi hücresi görölme sıklıđı; anatomik bilgisayarlı tomografi çalıřması. *İstanbul Bilim Üniversitesi Florence Nightingale Tıp Dergisi*. 2016;2(2):84-9.
28. Angelico FV, Jr., Rapoport PB. Analysis of the Agger nasi cell and frontal sinus ostium sizes using computed tomography of the paranasal sinuses. *Braz J Otorhinolaryngol*. 2013;79(3):285-92.
29. Gotwald TF, Zinreich SJ, Corl F, Fishman EK. Three-dimensional volumetric display of the nasal ostiomeatal channels and paranasal sinuses. *AJR Am J Roentgenol*. 2001;176(1):241-5.
30. Jones N. The nose and paranasal sinuses physiology and anatomy. *Advanced drug delivery reviews*. 2001;51(1-3):5-19.
31. Setliff RC, 3rd, Catalano PJ, Catalano LA, Francis C. An anatomic classification of the ethmoidal bulla. *Otolaryngol Head Neck Surg*. 2001;125(6):598-602.
32. Zhang L, Han D, Ge W, Xian J, Zhou B, Fan E, et al. Anatomical and computed tomographic analysis of the interaction between the uncinate process and the agger nasi cell. *Acta Otolaryngol*. 2006;126(8):845-52.
33. Gungor G, Okur N, Okur E. Uncinate Process Variations and Their Relationship with Ostiomeatal Complex: A Pictorial Essay of Multidetector Computed Tomography (MDCT) Findings. *Pol J Radiol*. 2016;81:173-80.
34. Kim SS, Lee JG, Kim KS, Kim HU, Chung IH, Yoon JH. Computed tomographic and anatomical analysis of the basal lamellas in the ethmoid sinus. *Laryngoscope*. 2001;111(3):424-9.

35. Gibelli D, Cellina M, Gibelli S, Cappella A, Oliva AG, Termine G, et al. Anatomical variants of ethmoid bone on multidetector CT. *Surg Radiol Anat.* 2018.
36. Ghosh P. Ostiomeatal complex pathology versus maxillary sinus pathology: (How I Perceive it? - a reappraisal). *Indian J Otolaryngol Head Neck Surg.* 1999;52(1):105-6.
37. Zinreich SJ. Paranasal sinus imaging. *Otolaryngol Head Neck Surg.* 1990;103(5 (Pt 2)):863-8; discussion 8-9.
38. Ganjian E, Gannon PJ, Fliegelman LJ, Lawson W. Nasal obstruction: an alternative to ostiomeatal complex dysfunction in sinus disease. *Laryngoscope.* 1999;109(11):1848-51.
39. Zinreich SJ. Imaging of chronic sinusitis in adults: X-ray, computed tomography, and magnetic resonance imaging. *J Allergy Clin Immunol.* 1992;90(3 Pt 2):445-51.
40. Geurkink N. Nasal anatomy, physiology, and function. *J Allergy Clin Immunol.* 1983;72(2):123-8.
41. Khojastepour L, Mirhadi S, Mesbahi SA. Anatomical Variations of Ostiomeatal Complex in CBCT of Patients Seeking Rhinoplasty. *J Dent (Shiraz).* 2015;16(1):42-8.
42. Friedrich RE, Fraederich M, Schoen G. Frequency and volumetry of infraorbital ethmoid cells (Haller cells) on cone-beam computed tomograms (CBCT) of the mid-face. *Gms Interdiscip Plas.* 2017;6.
43. Brunner E, Jacobs JB, Shpizner BA, Lebowitz RA, Holliday RA. Role of the agger nasi cell in chronic frontal sinusitis. *Ann Otol Rhinol Laryngol.* 1996;105(9):694-700.
44. Stallman JS, Lobo JN, Som PM. The incidence of concha bullosa and its relationship to nasal septal deviation and paranasal sinus disease. *AJNR Am J Neuroradiol.* 2004;25(9):1613-8.
45. Bradley DT, Kountakis SE. The role of agger nasi air cells in patients requiring revision endoscopic frontal sinus surgery. *Otolaryngol Head Neck Surg.* 2004;131(4):525-7.
46. Wormald PJ. The agger nasi cell: the key to understanding the anatomy of the frontal recess. *Otolaryngol Head Neck Surg.* 2003;129(5):497-507.
47. Choby G, Thamboo A, Won TB, Kim J, Shih LC, Hwang PH. Computed tomography analysis of frontal cell prevalence according to the International Frontal Sinus Anatomy Classification. *Int Forum Allergy Rhinol.* 2018;8(7):825-30.
48. Kantarci M, Karasen RM, Alper F, Onbas O, Okur A, Karaman A. Remarkable anatomic variations in paranasal sinus region and their clinical importance. *Eur J Radiol.* 2004;50(3):296-302.
49. Çalışkan A, Sumer AP, Bulut E. Evaluation of anatomical variations of the nasal cavity and ethmoidal complex on cone-beam computed tomography. *Oral Radiol.* 2017;33(1):51-9.
50. Ahmad M, Khurana N, Jaber J, Sampair C, Kuba RK. Prevalence of infraorbital ethmoid (Haller's) cells on panoramic radiographs. *Oral Surg Oral Med O.* 2006;101(5):658-61.
51. Mathew R, Omami G, Hand A, Fellows D, Lurie A. Cone beam CT analysis of Haller cells: prevalence and clinical significance. *Dentomaxillofac Rad.* 2013;42(9).
52. Caversaccio M, Boschung U, Mudry A. Historical review of Haller's cells. *Ann Anat.* 2011;193(3):185-90.
53. Hussain A, Oestreicher J, Nijhawan N. Haller cells: a risk factor for spontaneous orbital floor fracture? *Canadian Journal of Ophthalmology-Journal Canadien D Ophtalmologie.* 2017;52(5):E185-E8.
54. Wanamaker HH. Role of Haller's cell in headache and sinus disease: A case report. *Otolaryng Head Neck.* 1996;114(2):324-7.

55. Caughey RJ, Jameson MJ, Gross CW, Han JK. Anatomic risk factors for sinus disease: fact or fiction? *American journal of rhinology*. 2005;19(4):334-9.
56. Koo SK, Kim JD, Moon JS, Jung SH, Lee SH. The incidence of concha bullosa, unusual anatomic variation and its relationship to nasal septal deviation: A retrospective radiologic study. *Auris Nasus Larynx*. 2017;44(5):561-70.
57. Bolger WE, Parsons DS, Butzin CA. Paranasal sinus bony anatomic variations and mucosal abnormalities: CT analysis for endoscopic sinus surgery. *The Laryngoscope*. 1991;101(1):56-64.
58. Perez P, Sabate J, Carmona A, Catalina-Herrera CJ, Jimenez-Castellanos J. Anatomical variations in the human paranasal sinus region studied by CT. *J Anat*. 2000;197 (Pt 2):221-7.
59. Al-Rawi NH, Uthman AT, Abdulhameed E, Al Nuaimi AS, Seraj Z. Concha bullosa, nasal septal deviation, and their impacts on maxillary sinus volume among Emirati people: A cone-beam computed tomography study. *Imaging Sci Dent*. 2019;49(1):45-51.
60. Subramanian S, Lekhraj Rampal GR, Wong EF, Mastura S, Razi A. Concha bullosa in chronic sinusitis. *Med J Malaysia*. 2005;60(5):535-9.
61. Hatipoğlu HG, Cetin MA, Yüksel E. Concha bullosa types: their relationship with sinusitis, ostiomeatal and frontal recess disease. *Diagn Interv Radiol*. 2005;11(3):145-9.
62. Dasar U, Gokce E. Evaluation of variations in sinonasal region with computed tomography. *World J Radiol*. 2016;8(1):98-108.
63. Kaplanoglu H, Kaplanoglu V, Dilli A, Toprak U, Hekimoğlu B. An analysis of the anatomic variations of the paranasal sinuses and ethmoid roof using computed tomography. *The Eurasian journal of medicine*. 2013;45(2):115.
64. Riello APdFL, Boasquevisque EMJRB. Anatomical variants of the ostiomeatal complex: tomographic findings in 200 patients. 2008;41(3):149-54.
65. Aksungur EH, Bıçakçı K, İnal M, Akgül E, Binokay F, Aydoğan B, et al. CT demonstration of accessory nasal turbinates: secondary middle turbinate and bifid inferior turbinate. 1999;31(3):174-6.
66. Banan R, Dalili Z, Khalighi Sigaroudi A, Sedaghati MJ. Evaluation of Anatomical Variations of Paranasal Sinuses in Cone-beam Computed Tomography (CBCT) of Patients with Chronic Rhinosinusitis in Comparing with Normal Individuals. *Journal of Dentomaxillofacial*. 2015;4(4):1-6.
67. Landsberg R, Friedman M. A computer-assisted anatomical study of the nasofrontal region. *The Laryngoscope*. 2001;111(12):2125-30.
68. Cagici CA, Ozer C, Yilmaz I, Bolat FA, Cakmak O. Solitary polyps of the uncinate process. *Ear, nose & throat journal*. 2007;86(2):94-6.
69. Jang YJ, Kim HC, Lee JH, Kim JH. Maxillary sinus hypoplasia with a patent ostiomeatal complex: A therapeutic dilemma. *Auris Nasus Larynx*. 2012;39(2):175-9.
70. Clement P, Buisseret T, Desprechins B, Kaufman L, Derde M. CT-scan study of the incidence of sinus involvement and nasal anatomic variations in 196 children. *Rhinology*. 1990;28(3):177-84.
71. Yeğin Y, Çelik M, Erdem İ, Altıntaş A, Şimşek BM, Olgun B, et al. Nazal septum deviyasyon tiplerinin görülme sıklığı. *İstanbul Bilim Üniversitesi Florence Nightingale Tıp Dergisi*. 2017;3(1):4-8.
72. Earwaker J. Anatomic variants in sinonasal CT. *Radiographics*. 1993;13(2):381-415.
73. Aduss H, Pruzansky S. The nasal cavity in complete unilateral cleft lip and palate. *Arch Otolaryngol*. 1967;85(1):53-61.

74. Pekiner FN. Paranasal Sinüs Görüntüleme Teknikleri. *Turkiye Klinikleri Journal of Oral and Maxillofacial Radiology-Special Topics*. 2017;3(3):168-75.
75. Wani AA, Kanotra S, Lateef M, Ahmad R, Qazi SM, Ahmad S. CT scan evaluation of the anatomical variations of the ostiomeatal complex. *Indian J Otolaryngol Head Neck Surg*. 2009;61(3):163-8.
76. Lusk RP, Stankiewicz JA. Pediatric rhinosinusitis. *Otolaryngology–Head and Neck Surgery*. 1997;117(3_suppl):S53-S7.
77. Yesilova E, Bayrakdar IS. The Appearance of The Infraorbital Canal and Infraorbital Ethmoid (Haller's) Cells on Panoramic Radiography of Edentulous Patients. *Biomed Res Int*. 2018.
78. Basic N, Basic V, Jukic T, Basic M, Jelic M, Hat J. Computed tomographic imaging to determine the frequency of anatomical variations in pneumatization of the ethmoid bone. *Eur Arch Otorhinolaryngol*. 1999;256(2):69-71.
79. Al Muhaimed H, Hashash Y, Shafy A, Hashash M. Ostiomeatal complex in normal Semitic adults. *ORL J Otorhinolaryngol Relat Spec*. 2002;64(6):443-7.
80. White SC, Pharoah MJ. The evolution and application of dental maxillofacial imaging modalities. *Dental Clinics of North America*. 2008;52(4):689-705.
81. Pendolino AL, Lund VJ, Nardello E, Ottaviano GJRO. The nasal cycle: a comprehensive review. 2018;1:67-76.
82. Zinreich SJ. Rhinosinusitis: radiologic diagnosis. *Otolaryngol Head Neck Surg*. 1997;117(3 Pt 2):S27-34.
83. Yaşar F. Ultrason Fiziği ve Terminolojisi. *Turkiye Klinikleri Journal of Oral and Maxillofacial Radiology-Special Topics*. 2016;2(3):46-52.
84. Marotti J, Heger S, Tinschert J, Tortamano P, Chuembou F, Radermacher K, et al. Recent advances of ultrasound imaging in dentistry—a review of the literature. *Oral surgery, oral medicine, oral pathology and oral radiology*. 2013;115(6):819-32.
85. Şener E, Tuğsel Z. Rinosinüzitin Ultrasonografik Değerlendirilmesi. *Turkiye Klinikleri Journal of Oral and Maxillofacial Radiology-Special Topics*. 2016;2(3):92-100.
86. Özdede M, Paksoy CS. Konik Işınli Bilgisayarlı Tomografi: Teknik, Çalışma İlkeleri ve Görüntü Oluşumu. *Turkiye Klinikleri Oral and Maxillofacial Radiology-Special Topics*. 2019;5(1):1-6.
87. Ali IK, Sansare K, Karjodkar FR, Vanga K, Salve P, Pawar AM. Cone-beam computed tomography analysis of accessory maxillary ostium and Haller cells: Prevalence and clinical significance. *Imagng Sci Dent*. 2017;47(1):30-4.
88. Orhan K, Gülşahı A. Paranasal Sinüslerin Malign Lezyonları. *Turkiye Klinikleri Journal of Oral and Maxillofacial Radiology-Special Topics*. 2017;3(3):158-61.
89. Ozcan I. Diş Hekimliğinde Radyolojinin Esasları: İstanbul Tıp Kitabevleri; 2017.
90. Kucukkaraca E. Dudak Damak Yarıkları ve Multidisipliner Tedavileri. In *Health Sciences-2018*.
91. Suzuki H, Yamaguchi T, Furukawa M. Rhinologic computed tomographic evaluation in patients with cleft lip and palate. *Arch Otolaryngol Head Neck Surg*. 1999;125(9):1000-4.
92. Kummer AW. Cleft palate & craniofacial anomalies: Effects on speech and resonance: Nelson Education; 2013.
93. Demirtas O, Kalabalik F, Dane A, Aktan AM, Ciftci E, Tarim E. Does Unilateral Cleft Lip and Palate Affect the Maxillary Sinus Volume? *Cleft Palate Craniofac J*. 2018;55(2):168-72.

94. Koppe T, Weigel C, Barenklau M, Kaduk W, Bayerlein T, Gedrange T. Maxillary sinus pneumatization of an adult skull with an untreated bilateral cleft palate. *J Craniomaxillofac Surg.* 2006;34 Suppl 2:91-5.
95. Suri S, Utreja A, Khandelwal N, Mago SK. Craniofacial computerized tomography analysis of the midface of patients with repaired complete unilateral cleft lip and palate. *Am J Orthod Dentofacial Orthop.* 2008;134(3):418-29.
96. Starbuck JM, Friel MT, Ghoneima A, Flores RL, Tholpady S, Kula K. Nasal airway and septal variation in unilateral and bilateral cleft lip and palate. *Clin Anat.* 2014;27(7):999-1008.
97. Uzel A. Dudak damak yarıklı bireylerde ikincil alveol kemik greftlerinin bilgisayarlı tomografi ile incelenmesi. *Gazi Üniversitesi Diş Hekimliği Fakültesi Dergisi.* 2011;29(1):11-8.
98. Marcks KM, Trevaskis AE, Clark JW, Lew JD. Cleft lip and cleft palate: clinical management and rehabilitation. *J Chronic Dis.* 1961;13:239-43.
99. Dentino KM, Sierra-Vasquez D, Padwa BL. Inferior Turbinate Asymmetry Is a Feature of the Unilateral Complete Cleft Lip and Palate Nasal Deformity. *J Oral Maxillofac Surg.* 2016;74(4):797-803.
100. Jiang M, You M, Wang S, Wang K, Feng B, Wang H. Analysis of Nasal Septal Deviation in Cleft Palate and/or Alveolus Patients Using Cone-Beam Computed Tomography. *Otolaryngol Head Neck Surg.* 2014;151(2):226-31.
101. Ishikawa Y, Kawano M, Honjo I, Amitani R. The cause of nasal sinusitis in patients with cleft palate. *Arch Otolaryngol Head Neck Surg.* 1989;115(4):442-6.
102. Özgür FF. Dudak-Damak Yarıkları: Atlas Kitapçılık; 2015.
103. Jun Kim H, Jung Cho M, Lee J-W, Tae Kim Y, Kahng H, Sung Kim H, et al. The relationship between anatomic variations of paranasal sinuses and chronic sinusitis in children. *Acta oto-laryngologica.* 2006;126(10):1067-72.
104. Kayalioglu G, Oyar O, Govsa F. Nasal cavity and paranasal sinus bony variations: a computed tomographic study. *Rhinology.* 2000;38(3):108-13.
105. Zinreich S, Kennedy D, Gayler B. Computed tomography of nasal cavity and paranasal sinuses: an evaluation of anatomy for endoscopic sinus surgery. *Clear images.* 1988;1(2):10.
106. Kaygusuz A, Haksever M, Akduman D, Aslan S, Sayar Z. Sinonasal anatomical variations: their relationship with chronic rhinosinusitis and effect on the severity of disease-a computerized tomography assisted anatomical and clinical study. *Indian J Otolaryngol Head Neck Surg.* 2014;66(3):260-6.
107. Ceylan K, Emir H, Kaptan ZK, Samim E. Kronik İnflamatuvar Paranasal Sinüs Hastalıklarında Ostiomeatal Kompleks Anatomik Varyasyonları Ve Evrelendirmeye Olan Etkileri.
108. Pekiner FN, Borahan MO, Dumlu A, Ozbayrak S. Infraorbital ethmoid (Haller) cells: a cone-beam computed tomographic study. *Oral Radiol.* 2014;30(3):219-25.
109. Zinreich SJ, Mattox DE, Kennedy DW, Chisholm HL, Diffley DM, Rosenbaum AE. Concha bullosa: CT evaluation. *J Comput Assist Tomogr.* 1988;12(5):778-84.
110. Aramani A, Karadi RN, Kumar S. A Study of Anatomical Variations of Osteomeatal Complex in Chronic Rhinosinusitis Patients-CT Findings. *J Clin Diagn Res.* 2014;8(10):KC01-4.
111. Joe JK, Ho SY, Yanagisawa E. Documentation of variations in sinonasal anatomy by intraoperative nasal endoscopy. *Laryngoscope.* 2000;110(2 Pt 1):229-35.

112. Tuli IP, Sengupta S, Munjal S, Kesari SP, Chakraborty SJIJoO, Head, et al. Anatomical variations of uncinate process observed in chronic sinusitis. 2013;65(2):157-61.
113. Krzeski A, Tomaszewska E, Jakubczyk I, Galewicz-Zielińska A. Anatomic variations of the lateral nasal wall in the computed tomography scans of patients with chronic rhinosinusitis. American journal of rhinology. 2001;15(6):371-5.
114. Yenigun A, Gun C, Uysal, II, Keles MK, Nayman A, Karabulut AK. Prevalence of pneumatized uncinate process and accompanying neighboring variations. Kulak Burun Bogaz Ihtis Derg. 2016;26(4):195-200.
115. Bogoroditskaya AV, Sarafanova ME, Radtsig EY, Prityko AG. [The state of the nasal cavity and paranasal sinuses in the children presenting with congenital cleft of upper lip and palate]. Vestn Otorinolaringol. 2015;80(6):19-21.
116. Kuijpers MA, Pazera A, Admiraal RJ, Bergé SJ, Vissink A, Pazera P. Incidental findings on cone beam computed tomography scans in cleft lip and palate patients. Clinical oral investigations. 2014;18(4):1237-44.



FORMLAR

Ek 1. Onam Formu (1)



T.C.
İSTANBUL ÜNİVERSİTESİ
DİŞ HEKİMLİĞİ FAKÜLTESİ
AĞIZ, DİŞ VE ÇENE RADYOLOJİSİ A.D.



RADYOLOJİK TETKİK HASTA BİLGİLENDİRME VE ONAM FORMU

Ekstraoral-İntraoral Radyografi Çekimi Öncesi Dikkatle Okunup, Çekim Öncesi İmzalı Olarak Teslim Edilmesi Gerekmetedir.

- Çekim esnasında baş-boyun bölgesinde görüntüleme hatalarına neden olabilecek hiçbir aksesuar (kolye, küpe, toka, toplu iğne, çengelli iğne, şapka, başlık vb.) bulunmamalıdır.
- Gebelik şüphemiz var ise doktorunuza bildiriniz.
- Hareketli diş proteziniz var ise çıkartınız.
- Eğer mesleğiniz kaynak işi ile ilgiliyse doktorunuza haber veriniz.
- Tetkikten önce size söylenmedikçe herhangi bir hazırlık yapmanız, aç kalmanız veya herhangi bir ilaç kullanmanız gerekmez.
- Kullanmakta olduğunuz ilaçlarınızı tetkik günü ve saatinde kullanabilirsiniz.
- Önceden alınan görüntülerinizi (Panoramik Radyografi, Bilgisayarlı Tomografi, Manyetik Rezonans Görüntüleme, Ultrasonografi vb.) getiriniz.
- Verilen randevu saatlerine uyulması, randevu saatinden 15 dakika önceden randevu yerinde bulunulması, herhangi bir nedenle gelinemeyecekse 0212 414 20 20 (30414) numaralı telefona haber verilmesi gerekmektedir.
- Alınan görüntüler, bilimsel araştırmalarda ve akademik uygulamalarda (seminer, kitap, sınav, ders sunumu, ders notu vb.) hastanın kimliği belirtilmeden kullanılabilir.
- Yapılacak olan radyolojik tetkik (Periapikal, Bite-Wing, Oklüzal Grafi /Ortopantomografi/Konik Işınlı Bilgisayarlı Tomografi) çekimi ile ilgili tüm bilgiler hakkında detaylı olarak bilgilendirildim.
- Tetkiki kabul ettikten sonra bana/vasisi olduğum kişiye ait radyografi, fotoğraf, video ve diğer dokümanların, eğitim ve/veya bilimsel amaçlı çalışmalarda anonimleştirilmiş (kimlik bilgileri gizlenmiş) veri olarak kullanılmasına izin veriyorum. Kişisel verilerimin tedavim, eğitim ve araştırma amacıyla Kamu kurum ve kuruluşları da dahil olmak üzere üçüncü kişi ve kurumlarla paylaşılmasına izin (El yazınız ile "veriyorum" ya da "vermiyorum" yazınız.)
- El yazınız ile "okuduğumu anladım, kabul ediyorum" yazınız.

Hastanın Adı-Soyadı:.....

Hastanın 18 yaşın altında olması durumunda Hastanın Yasal Temsilcisinin Adı-Soyadı ve Yakınlık Derecesi:

Tarih:

İmza:

Not: Cihazda ve sistemde doğacak arıza veya hastadan kaynaklanan (çekim yapılırken hareket edilmesi halinde çekimin yenilenmesi vb.) nedenlerden dolayı görüntü alımında ve raporlamada gecikmeler olabilecektir.

Form.492/Rev.3

Ek 1. Onam Formu (2)

Sayın Hastamız,

Bu formda anlatılan radyolojik muayeneler için kliniğimizde hekiminiz tarafından size bilgi verilecek ve hasta onam formu imzalatılacaktır.

RADYOGRAFİ ÇEKİMİ

Tedavi başlangıcında, tedavi süresince ve kontrol amaçlı olarak tedavi sonrasında diş ve çevre dokuların ayrıntılı olarak incelenebilmesi için radyografi çekilmesi gerekebilir. Radyolojik değerlendirmede amaç gözle görülemeyen diş ve/veya kemik ve/veya yumuşak doku içerisindeki patoloji ve hastalıkların teşhis edilmesidir. Diş, çene ve yüz bölgenizden istenecek görüntüleme tetkikleri genel ya da ağız sağlığını etkileyecek durumların tanısı, tedavi planlaması ve tedavi aşamalarının takibi için gereklidir. Diş hekimi kliniklerinde X ışını kullanılarak, periapikal, okluzal, bitewing, panoramik, eklem, çene ve kafa röntgenleri çekilebilir ya da istenebilir. İstenecek ya da çekilecek röntgen tetkiki ve adedini hekiminiz belirler. Röntgen çekiminde kullanılan X ışını canlı doku için zararlıdır. Bu nedenle hekiminiz sizin tanınız, tedavi planlamanız, tedavi aşamalarınızın takibi ve kontrol amacı ile gereken en az sayıda röntgen isteyecek veya çekecektir

Çekilen radyografiler: -Gözle yapılan muayenede fark edilemeyen çürük alanlarının (örneğin dişler arasındaki çürüklerin)ve mevcut olan dolguların altında gelişen çürük ve ya da diğer zararların görülmesini sağlar. -Dişeti hastalığı nedeniyle oluşan kemik kaybı hakkında bilgi verir. -Kök kanalındaki sorunların görüntülenmesini sağlar. -İmplant hazırlığı ve yerleştirilmesinde, ortodontik tedavinin başında ve süresince yararlı ve gereklidir. -Kemik ve yumuşak dokudaki kist, tümör gibi patolojilerin belirlenmesinde yardımcıdır. -Yapılan tedavilerin kontrolünde görünülebilirlik sağlar. -Çocukların ağızdaki diş gelişimi ve büyüme hakkında bilgi verir.

HAMİLELERDE RADYOGRAFİ ALINMASI

Hamile iseniz veya hamilelik şüphemiz varsa hekiminize ve röntgen görevlilerine bildirmek sizin yükümlülüğünüzdür. Diş hekimliği radyolojisinde X ışınları yalnızca baş ve boyun bölgesine yönlendirildiğinden, tüm ağız radyografilerinin (14 adet ağız içi film) alınması durumunda bile, anne karnındaki bebeğin alacağı doz, doğal kaynaklardan alınan dozdan dahi çok daha düşük düzeydedir. Tüm bunlara rağmen hamilelerde radyografi zorunlu oldukça ve mümkün olan en az sayıda alınır. Hastaya olası zararları önlemek için kurşun içerikli malzemeden yapılmış tiroit koruyucu boyunluk ve karın kısmını da örten kurşun önlük giydirilerek çekim yapılır.

DENTAL VOLÜMETRİK TOMOGRAFİ (DİŞ HEKİMLİĞİ TOMOGRAFİSİ)

Radyografik olarak iki boyutta görüntülenmenin yetersiz kaldığı durumlarda baş-boyun bölgesinin 3 boyutlu görüntülenmesinin sağlanabildiği dental volümetrik tomografi çekilmektedir. Bu tomografi X ışını kullanılarak vücudun incelenen bölgesinin kesitsel görüntüsünü oluşturmaya yönelik radyolojik teşhis yöntemidir. Tıpta kullanılan medikal tomografi cihazlarına göre %90'a varan oranda daha az radyasyon ile görüntüleme gerçekleştirilmektedir. X ışınları yalnızca hedeflenen bölgeye gönderildiğinden, tiroid bezi gibi hassas organlar radyasyondan korunur. Dental volümetrik tomografi diğer X ışını incelemelerine göre bazı avantajlara sahiptir: -Özellikle kemikler ve çevredeki sert dokuların yerleşimini oldukça net gösterir. -Kist ve tümörlerin ayrıntı tanısında yardımcı olarak hastahkların daha iyi değerlendirilmesini sağlar. -Direkt grafilere göre çok daha ayrıntılı görüntüler oluşturur.

ETİK KURUL KARARI



T.C.
İSTANBUL ÜNİVERSİTESİ
DİŞ HEKİMLİĞİ FAKÜLTESİ
KLİNİK ARAŞTIRMALAR ETİK KURULU



Sayı : 241

11.01.2018

Konu : Prof. Dr. İlkur Özcan

Sayın Prof. Dr. İlkur Özcan
Ağız Diş ve Çene Radyolojisi Anabilim Dalı

İlgi : Ağız Diş ve Çene Radyolojisi Anabilim Dalının 08/12/2017 gün ve 461719 sayılı yazısı.

Sorumlu araştırmacılığını üstlendiğiniz 2017/79 dosya nolu "Konik Işınlı Bilgisayarlı Tomografi Kullanılarak Osteomeatal Kompleksin Anatomik Vaziyasyonlarının Dudak Damak Yarıklı Hastalar ile Sağlıklı Popülasyon Karşılaştırılarak Retrospektif Değerlendirilmesi" başlıklı çalışma kurumumuzun 11/01/2018 tarih ve 63 sayılı toplantısında görüşülerek etik yönden uygun bulunmuş olup, tutanaklar ekte sunulmuştur.

Bilgilerinizi rica ederim.

Prof.Dr. Faruk Haznedaroğlu
İ.Ü. Diş Hekimliği Fakültesi Klinik
Araştırmalar Etik Kurul Başkanı

Eki:İ.Ü. Diş Hekimliği Fakültesi Klinik Araştırmaları Etik Kurulu Karar Formu

İNTİHAL RAPORU

Konik Işınlı Bilgisayarlı Tomografi Kullanılarak Osteomeatal Kompleksin Anatomik Varyasyonlarının Dudak Damak Yarıklı Hastalar ile Sağlıklı Popülasyon Karşılaştırılarak Retrospektif Olarak Değerlendirildi

ORJİNALLİK RAPORU

%8	%6	%3	%6
BENZERLİK ENDEKSİ	İNTERNET KAYNAKLARI	YAYINLAR	ÖĞRENCİ ÖDEVLERİ

BİRİNCİL KAYNAKLAR

1	Submitted to The Scientific & Technological Research Council of Turkey (TUBITAK) Öğrenci Ödevi	%1
2	library.neu.edu.tr İnternet Kaynağı	<%1
3	Submitted to Gaziantep Aniversitesi Öğrenci Ödevi	<%1
4	Submitted to Istanbul Aydin University Öğrenci Ödevi	<%1
5	douglasgibsonbooks.com İnternet Kaynağı	<%1
6	Submitted to Istanbul University Öğrenci Ödevi	<%1
7	Submitted to Yeditepe University Öğrenci Ödevi	<%1

ÖZGEÇMİŞ

Adı Soyadı	Sevde GÖKSEL
Unvan	Arş. Gör.
Doğum Tarihi	08.05.1990
Doğum Yeri	Ankara-Çankaya
Telefon (İş)	+90 212 4142020 30324
E-Posta Adresi	sevdeb@istanbul.edu.tr
Adres	İstanbul Üniversitesi Diş Hekimliği Fakültesi, Ağız Diş ve Çene Radyolojisi Anabilim Dalı 34093 Çapa-Fatih

ÖĞRENİM BİLGİSİ

Lisans/Yüksek Lisans	Ankara Üniversitesi Diş Hekimliği Fakültesi	2008-2013
Diş Hekimliğinde Uzmanlık	İstanbul Üniversitesi Diş Hekimliği Fakültesi Ağız Diş ve Çene Radyolojisi Anabilim Dalı	2016-2019
Tez Adı	Konik Işınlı Bilgisayarlı Tomografi Kullanılarak Osteomeatal Kompleksin Anatomik Varyasyonlarının Dudak Damak Yarıklı Hastalar ile Sağlıklı Popülasyon Karşılaştırılarak Retrospektif Değerlendirilmesi	
Tez Danışmanı	Prof. Dr. İlknur ÖZCAN	
Yabancı Dil	İngilizce-YÖKDİL Puanı (17.03.2018)	85,000

GÖREVLER

Görev Unvanı	Görev Yeri	Yıl
Arş.Gör.	İstanbul Üniversitesi Diş Hekimliği Fakültesi	2016-2019
Dt.	T.C. Sağlık Bakanlığı Kaçkar Devlet Hastanesi	2014-2016

YAYINLAR

A. Uluslararası Hakemli Dergilerde Yayımlanan Makaleler

1. Goksel S, Agirgol E, Karabas HC, Ozcan I. Evaluation of Prevalence and Positions of Mesiodens Using Cone-Beam Computed Tomography J Oral Maxillofac Res 2018;9(4):e1 (Özgün Makale)

B. Yazılan Ulusal/Uluslararası Kitaplar veya Kitaplarda Bölümler

1. Özcan İ., Göksel S., Ünsal G., Atapek M.M. , "Diş Çürüklerinde Tanı ve Radyolojik Değerlendirme", Diş Hekimliğinde Radyolojinin Esasları Konvansiyonelden Dijitale, Özcan İ., Ed., İstanbul Medikal Yayıncılık, İstanbul, ss.917-936, 2017
2. Özcan İ., Ünsal G., Göksel S., Atapek M.M. , "Endodontik Radyoloji", Diş Hekimliğinde Radyolojinin Esasları Konvansiyonelden Dijitale, Özcan İ., Ed., İstanbul Medikal Yayıncılık, İstanbul, ss.895-916, 2017

C. Ulusal Hakemli Dergilerde Yayımlanan Makaleler

1. Özcan İ., Göksel S., Ünsal G., "Oral Mukozal Ağrılar", Türkiye Klinikleri Ağız Diş ve Çene Radyolojisi, cilt.4, ss.12-18, 2018 (Derleme Makale)

D. Uluslararası Bilimsel Toplantılarda Sunulan ve Bildiri Kitabında Basılan Bildiriler

1. Apaydin A, Ozcan I, Goksel S, Gurtekin B. Prevalance and Analysis of Fibrooseous Lesions of the Jaws in the Turkish Population. Journal of Oral and Maxillofacial Surgery. 2018 Oct 1;76(10):e60-1. [100th American Association of Oral and Maxillofacial Surgeons (AAOMS) Annual Meeting] (Poster Sunumu, Özet Bildiri)
2. Göksel S., Özcan İ., Çakır Karabaş H., Güray B., Taşyapan S.A. "Haller Hücresinin CBCT Analizi: Maksiller Sinüs Patolojileri ile İlişkisi" TDB 24. Uluslararası Diş Hekimliği Kongresi, Ankara, TÜRKİYE, 27-30 Eylül 2018, Türkiye Klinikleri J Dental Sci 2018;24(Suppl) pp57. (Sözlü Sunum, Özet Bildiri)
3. Atapek M.M., Özcan İ., Göksel S., Çakır Karabaş H., Ünsal G. "Karotis Kalsifikasyonlu Hastalarda Eşlik Eden Hastalıklar: Retrospektif Çalışma" TDB 24. Uluslararası Diş Hekimliği Kongresi, Ankara, TÜRKİYE, 27-30 Eylül 2018, Türkiye Klinikleri J Dental Sci 2018;24(Suppl) pp138. (Sözlü Sunum, Özet Bildiri)
4. Güray B., Özcan İ., Çakır Karabaş H., Göksel S. "Konik ışınlı bilgisayarlı tomografi kullanarak sfenoid sinüs osteomlarının kadın ve erkek hastalardaki oranı" TDB 24. Uluslararası Diş Hekimliği Kongresi, Ankara, TÜRKİYE, 27-30 Eylül 2018, Türkiye Klinikleri J Dental Sci 2018;24(Suppl) pp226. (Sözlü Sunum, Özet Bildiri)
5. Ünsal G., Özcan İ., Çakır Karabaş H., Göksel S., Atapek M.M., Taşyapan S.A., "Radiologic and Clinical Characteristics of Ossifying Fibroma", XVIth

- ECDMFR European Congress of DentoMaxilloFacial Radiology, Lucerne, İSVİÇRE, 13-16 Haziran 2018, pp.173-174 (Poster Sunumu, Tam Metin Bildiri)
6. Göksel S., Güray B., Özcan İ., "Sturge-Weber Syndrome With Taurodontism: A Rare Case Report", XVIth ECDMFR European Congress of DentoMaxilloFacial Radiology, Lucerne, İSVİÇRE, 13-16 Haziran 2018, pp.215 (Poster Sunumu, Tam Metin Bildiri)
 7. Ünsal G., Özcan İ., Çakır Karabaş H., Göksel S., Ertürk A.F., İşler S.C., Soluk Tekkeşin M., "Radiologic and Clinical Characteristics of Squamous Cell Carcinomas", XVIth ECDMFR European Congress of DentoMaxilloFacial Radiology, Lucerne, İSVİÇRE, 13-16 Haziran 2018, pp.104 (Sözlü Sunum, Özet Bildiri)
 8. Göksel S., Özcan İ., Ravalı E.İ., Ünsal G., Olgaç V., Kaynar A., "An Erupted Complex Odontoma: Case Report", Turkish Association of Oral and Maxillofacial Surgery 25th International Scientific Congress, Girne, KUZEY KIBRIS TÜRK CUM., 13-17 Mayıs 2018, pp.527-529 (Poster Sunumu, Özet Bildiri)
 9. Ünsal G., Göksel S., Özcan İ., "Florid Semento-Osseöz Displazi (FCOD): Olgu Serisi", TDB 23. Uluslararası Diş Hekimliği Kongresi, İstanbul, TÜRKİYE, 21-24 Eylül 2017, Türkiye Klinikleri J Dental Sci 2017;23(Suppl) pp.180 (Poster Sunumu, Özet Bildiri)
 10. Göksel S., Güray B., Özcan İ., "Canalis Sinuosus Nadir Bir Anatomik Varyasyon: Olgu Sunumu", TDB 23. Uluslararası Diş Hekimliği Kongresi, İstanbul, TÜRKİYE, 21-24 Eylül 2017, Türkiye Klinikleri J Dental Sci 2017;23(Suppl) pp.315 (Poster Sunumu, Özet Bildiri)
 11. Göksel S., Atapek M.M., Alla Ş., Özcan İ., Erdem M.A., "Multiloküler Soliter Kemik Kisti: Vaka Sunumu", TDB 23. Uluslararası Diş Hekimliği Kongresi, İstanbul, TÜRKİYE, 21-24 Eylül 2017, Türkiye Klinikleri J Dental Sci 2017;23(Suppl) pp.270 (Poster Sunumu, Özet Bildiri)
 12. Karabulut İ., Göksel S., Özden C., Yildirim M.S., Semerci G., Hocoğlu E., Özcan İ., "Mandibular Monostatic Fibrous Dysplasia: A Case Report", Oral Diagnoz ve Maksillofasiyal Radyoloji Derneği 2. Uluslararası Kongresi "7. Bilimsel Toplantısı", Eskişehir, TÜRKİYE, 13-15 Nisan 2017, pp.145 (Poster Sunumu, Özet Bildiri)
 13. Güray B., Göksel S., Özcan İ., "Multiple Unerupted Teeth with Amelogenesis Imperfect: Case Report", Oral Diagnoz ve Maksillofasiyal Radyoloji Derneği 2. Uluslararası Kongresi "7. Bilimsel Toplantısı", Eskişehir, TÜRKİYE, 13-15 Nisan 2017, pp.246 (Poster Sunumu, Özet Bildiri)

E. Ulusal Bilimsel Toplantılarda Sunulan ve Bildiri Kitaplarında Basılan Bildiriler

1. Göksel S., Karabulut İ., Özcan İ., "Sürmüş Mezioidens: İki Olgu Sunumu", Bilimsel Dental Görüntüleme Toplantısı, Ankara, TÜRKİYE, 20-20 Ocak 2018, ss.27-27 (Poster Sunumu, Özet Bildiri)
2. Göksel S., Karabulut İ., Özcan İ., "Mandibulada Kompleks ve Kompaund Odontoma: Üç Vaka Raporu", Bilimsel Dental Görüntüleme Toplantısı, Ankara, TÜRKİYE, 20-20 Ocak 2018, ss.26 (Poster Sunumu, Özet Bildiri)