

İNÖNÜ ÜNİVERSİTESİ  
TIP FAKÜLTESİ  
ORTOPEDİ VE TRAVMATOLOJİ ANA BİLİM DALI

138676

PROKSİMAL SİNİR KESİLERİNDE  
PROKSİMALDEN UÇ UCA  
DİSTALDEN YAN YANA  
SİNİR TAMİRİ  
(Deneysel Çalışma)

TC. YÖKSEKÖĞRETİM BAKANLIĞI  
MALATYA

UZMANLIK TEZİ  
Dr. Mustafa KARAKAPLAN

138676

TEZ YÖNETİCİSİ  
Prof. Dr. O. Arslan BORA

MALATYA 2002

## ÖNSÖZ

Doğru sinir tamiri, hasarlı ve denerve dokuların tam rehabilitasyonu için kritik öneme sahiptir. Periferik sinir cerrahisinde ikinci dünya savaşından bu yana mikro cerrahi tekniklerindeki ilerlemeler ve sinir rejenerasyonu ile hasarlanmasının nörobiyolojik temellerinin anlaşılması , bunların kombine edilmesi sonucunda önemli ilerlemeler sağlanmıştır. Buna rağmen maksimal fonksiyonun geri dönüşü için çok sayıda araştırmalar yapılmaktadır. Bu tezde proksimal bir sinir kesisinde, kesilen sinir uç uca tamir edildikten sonra distalde inerve ettiği adelere yakın bir bölgede sağlam bir sinire epinöral pencere açılarak her iki sinire yan yana nörorafi yapıldı. Bu şekilde distaldeki dokuların atrofisini önleyip önlemediği ve klasik uç uca tamir yöntemiyle karşılaştırması yapıldı.

El ve mikro cerrahi konusunda bize değerli bilgileri ve tecrübesi ile büyük destek olan Sayın Prof. Dr. O. Arslan Bora'ya ve yetişmemde büyük emekleri olan hocalarım Doç. Dr. M. Akif KAYGUSUZ'a , Doç. Dr. İrfan ESENKAYA 'ya , Yrd. Doç. Dr. Nurzat ELMALI'ya , Yrd. Doç. Dr. Muharrem İNAN'a , Yrd. Doç. Dr. Kadir ERTEM'e , ve Yrd. Doç. Dr. Ahmet HARMA'ya beraber çalıştığım asistan arkadaşlarıma ,

Elektro fizyolojik çalışmalarını değerlendiren , Nöroloji A.D. Başkanı Doç. Dr. Cemal ÖZCAN'a ,

Histolojik çalışmalarını değerlendiren Prof.Dr. Engin AYDIN ve Dr. Ufuk USTA'ya ,

İstatistiksel değerlendirmelerde yardımcı olan Yrd. Doç. Dr. Mücahit EĞRİ'ye teşekkür ederim.

Dr. Mustafa KARAKAPLAN

## İÇİNDEKİLER

	<u>Sayfa</u>
1) TARİHÇE.....	1
2) GENEL BİLGİLER.....	4
3) AMAÇ.....	37
4) GEREÇ VE YÖNTEM.....	38
5) BULGULAR.....	45
6) İSTATİSTİKSEL DEĞERLENDİRMELER.....	52
7) TERTİŞMA.....	55
8) SONUÇ ve ÖZET.....	59
9) KAYNAKLAR.....	60

## 1-TARİHÇE

Periferik sinir dokusu ile ilgili ilk tanımlamalar Hipokrat yazılarına kadar (M.Ö.460-370) uzanmaktadır (1). Periferik sinirlerin primer olarak tamiri ancak son iki yüzyıl içerisinde kabul edilir bir ilerleme sağlamıştır. Galen (M.S. 130-201) periferik sinirlerin iyileşme kapasitesi olmadığına inanmakta idi (2). Bu görüş uzun yıllar boyunca devam etti.

7. Yüzyılda Paulus Aegineta aglütinasyon ve sütün tekniğini kombine ederek sinir tamirini gerçekleştirmiştir (3). 9. ve 10. Yüzyıllarda Arap cerrahlar kesik sinirleri sütün ile cerrahi yöntemle tamir etmekteydiler (4). Batıda sütün ile kesik sinirlerin tamirini ilk olarak Guy de Chauliac (1300-1370) yaptı (5). Ancak bu tarihten 18. yüzyıla kadar kesilen periferik sinirlerin iyileşmeyeceği kanısı devam etti (6).

Bilimsel kanıtlarla periferik sinirlerin iyileşebileceğini ilk gösteren Cruikshank dır. Vagotominin köpekler üzerindeki etkilerini incelemiştir. Köpekte aynı anda bilateral yapılan vagotominin fatal olduğunu ancak, tek taraflı vagotomiden sonra 3 hafta beklenildiğinde hayvanın yaşadığını gözlemlemiştir (7). Bununla birlikte sonuçları değişkendi ve bundan sonra aynı çalışmaları yapan Haighton, iki vagotomi arasında 6 hafta beklenildiğinde ki bu rejenerasyon için yeterli süredir, sonuçta sınırsız bir sağ kalım elde edildiğini göstermiştir (7). Her iki çalışmada 1795 de yayınlanmıştır.

Daha sonra kesilen tavşan siyatik sinirinde, distal sinir segmentindeki akson varlığı ve fonksiyonel iyileşme Müller tarafından (schwann'ın da yardımı ile) gösterildi (9).

19. yüzyılın ilk yarısı kesilen sinirin distalindeki aksonun kaynağı konusundaki sert tartışmalar ile geçti (10). Waller distaldeki aksonların proksimalden büyüyerek distale uzandığına inanmakta idi; Waller ve arkadaşları kurbağa Glossopharyngeal sinirinde yaptıkları çalışmalarda miyelinin ve aksonal yapının distal kesik parçada sona erdiğini bu yapıların bozulduğunu ve proksimalden distale aksonların ilerlediğini gösterdiler (6). Ramon ve Y.Cajal direk olarak rejenerasyon aksonları distalde, yeni bir teknik olan gümüş boyası ile göstermiş ve tartışmalara son vermiştir (11).

1872 yılında Letievant ilk olarak kesik sinirin proksimal parçasından distale distal parçasından proksimale sinir flebi çevirerek uç uca tamir yapmış (12) ancak Stookey tarafından yapılan çalışmada flepte rejenerasyon olmadığı gösterilmiştir (7).

1885 de Rawa yan yana anastomoz tekniğini kullanarak sinir tamiri yaptı bunda sinir uçları temas etmemekte idi (7). 1886 da Assaky kesilen sinirin her iki ucu

arasında str kullanmının byyen aksonlar iin kpr grevi oluturduėunu gsterdi (12). Hueter epinral kılıfa konularak yapılan str tekniėini tarifledi (12). Bu teknik bazı ilaveler ile gnmze kadar standart sinir tamiri olarak gelmitir. İlk zamanlarda sinirin str yoluyla tamirinin erken sonuları ok kt idi. Bunun byk ihtimalle sebepleri; str hattında enfeksiyon, sinir ularının yetersiz debridmanı, str hattında gerginlik, sinir uları arasında ayrılma olması idi (7).

Gluck 1880 de ilk olarak, de kalsifiye kemiėin santral kanalnı kullanarak tblzasyon tekniėini tarifledi (7).

Savalar sinir cerrahisi ile ilgili alımalar iin byk bir materyal saėlamı, bu konuda ilerlemelerin hızlandıėı dnemler olmutur. Mitchell (1864) i sava sırasında ilk olarak sinir yaralanmalarında klinik gzleme dayalı alımaları yapmı "causalgia" tanımlamasını yapmı, Injuries of nerves adlı kitabı sinir yaralanmaları ile ilgili alımalara temel oluturmutur (7). Golgi ve Cajal sinir siteminin hcreleri ve bunlar arasındaki fonksiyonel baėlantılardan oluan aėsı yapıyı ortaya koyan alımaları ile 1906 da Nobel dl almılardır (1).

Tinel birinci dnya savaı sırasında yaptıėı alımalarda (1915) "Tingling" bulgusunu tanımladı ve deėien tingling'in aksonların rejenerasyonunu gsterdiėini buldu, bu bulguya kendi adı verildi (7).

Sinir grefti konusundaki erken deneysel alımalar 19 yzyıla kadar uzanmaktadır. 1810 yılında Philipeaux ilk deneysel sinir greftini uygulamı (12), 1878 de Albert ilk klinik kullanımı gerekletirmitir ancak baarılı olmamıtır (7). 1916 da Foerster ve 1917 de Mayo-Rabson ilk baarılı sinir grefti uygulamasını gerekletirmilerdir (13,7). Ancak bu arada sinir grefti uygulamalarının baarısı Seddon'a kadar ok dk olarak seyretti. Seddon byk sinir defektlerinde sinir interpozisyon greftleri kullandı ve iyi sonular aldı (14).

1. Dnya savaı sırasında yapılan alımalar ve deneyimler; hasarlı sinir ularının rezeksiyonu, str hattındaki gerginliėin en aza indirilmesi, tamir hattında boluk olmaması, eklem fleksiyonda tutularak sinir yolunun kısaltılması, immobilizasyon ve gerektiėinde kemik kısaltılmasının yapılmasının ne kadar nemli olduėunun anlaılmasına neden oldu (14). Highat ve Sanders str hattındaki gerginliėin intra nral fibrozis ve aksonal ayrımaya neden olduėunu gsterdiler (15).

2. Dnya savaı sırasında alımaları Sır Herbert Seddon ve Barnes Woodhall tarafından devam ettirildi. Periferik sinir cerrahisinin bir bilim dalı olarak gelimesini Seddon'un alımaları saėladı. Seddon brakial pleksustan digital sinire kadar olan

tüm seviyelerde sinir yaralanmaları üzerinde çalışmıştır (7). Seddon ve Woodhall köprü greft, kablo greft ve primer sekonder sinir tamirlerini tanımlamışlardır. Bu çalışmalar modern sinir cerrahisinde standartları, greft prosedürlerini, sekonder sütünün prensiplerinin temelini oluşturmuştur (7). İlk olarak Langen ve hasimoto 1917 de fasiküllerin ayrı ayrı sütüre edilmesini önermişlerdir. 1953 de Sunderland majör periferik sinirlerin iç yapısını detaylı olarak ortaya koymuş, grup fasiküler tamir ve rekonstrüksiyona öncülük etmiştir (16). İnterfasiküler sütün 1964 de Smith tarafından operasyon mikroskobunun cerrahiye sokulması ile mümkün olacaktır (17). 1964 de Edshage epinöral tamirin, yüzeysel iyi epinöral koaptasyona rağmen mal aligment ve önemli miktarda deplasman meydana getirdiğini gösterdi (18). Bora ilk olarak 1967 de kedilerde başarılı interfasiküler sinir tamirini yaptı (19).

Eric Moberg el fonksiyonları için duyunun önemi üzerinde durdu "Tactile gnosis" ve iki nokta ayırımını tanımladı (7).

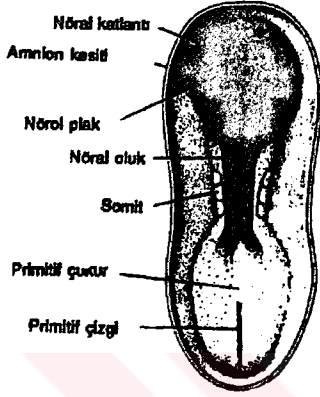
Milesi ve arkadaşları 1960 da tamir hattında gerginlik arttıkça konnektif dokuda fazla büyüme olduğunu, eğer anastomoz hattında gerginlik var ise bunun fasiküler sinir grefti ile tamirinin daha iyi sonuç verdiğini gösterdiler (20).

Günümüzde proksimal sinir segmentinin bulunamadığı durumlarda brakial pleksus avülzyonlarında bildiğimiz konvansiyonel yöntemle sinir tamiri mümkün olmamaktadır. Uç uca tamir veya sinir grefti kullanılarak tamiri yapılan çok proksimal lezyonlarda ise sinirin inerve ettiği alanda sinir iyileşmesi meydana gelene kadar atrofi oluşmaktadır. Diğer bir sorun tümör nedeni ile geniş rezeksiyonlar yapılması gerektiğinde sinirinde içinde bulunduğu dokunun ablasyonu nedeni ile veya sinir defekti için alınan dokudan sonra donör sahada fonksiyon kaybı meydana gelmektedir. Bu gibi durumlarda proksimali bulunmayan veya kök avülzyonu oluşmuş sinirin distal parçası sağlam bir sinirin lateraline sütüre veya yan yana sütüre edilebilmektedir. İlk olarak yan yana sinir onarımı Rawa tarafından 1885 yılında yapılmıştır (7). İlk olarak uç yan sinir tamirini Robert Henry önermiştir, 1899 da fasiyal spazmı olan 46 yaşındaki bir bayan hastanın fasiyal sinirini kesip distal spinal accesör sinir lateraline sütüre etmiştir ve bunu 1901 de yayınlamıştır (21). Balance 1903 de fasiyal palsili bir hastanın fasiyal sinirini spinal accesör sinir lateraline dikmiştir (21). 1903 de Gluck, 1905 Silk, 1906 da Sherren, 1938 de Gatta ile çalışmalar devam etmiş, sonuçların başarısının düşük olması nedeni ile çalışmalara ara verilmiştir (21) ve 1992 de Fausto Viterbo tarafından yeniden gündeme getirilmiştir (31).

## GENEL BİLGİLER

### 2-EMBRİYOLOJİ

Santral sinir sistemi, 3.haftanın başlarında, terlik şeklindeki kalınlaşmış bir ektodermal plak halinde belirir. Bu plak, primitif çukurun önünde, orta- dorsal bölgede yerleşmiştir. Nöral plağın lateral kenarları kısa bir süre sonra nöral katlantıları meydana getirmek üzere yükselir.



Şekil 1.

Yaklaşık 20. günde presomit embriyonun görünümü. Nöral plak net bir şekilde görülmektedir. Somitlere, nöral oluğa ve nöral katlantılara dikkat ediniz. A.

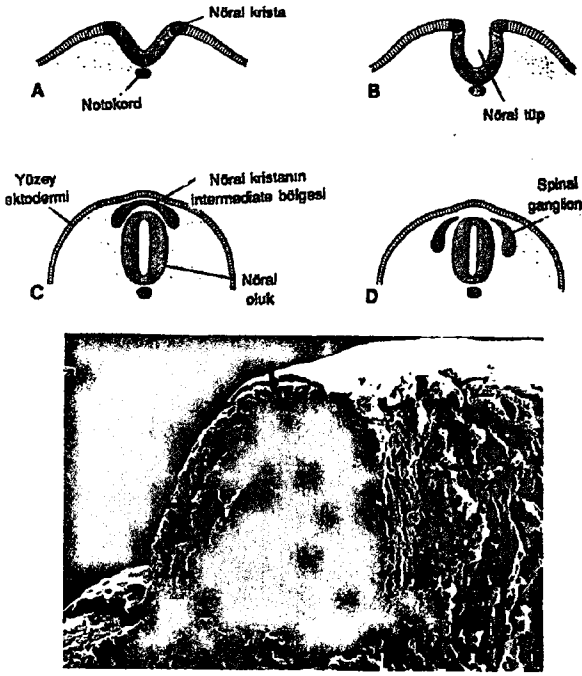
“A” daki ile aynı evredeki bir fare embriyosuna ait scanning elektron mikrofrafisi B.

A

B

Gelişimin daha ileri evrelerinde, nöral katlantılar daha da yükselir orta hatta birbirine yaklaşır ve sonuçta nöral tüpü oluşturmak üzere kaynaşırlar (şekil 2,3). Kaynaşma servikal bölgede başlar, kaudal ve sefalik yönlere doğru ilerler (Şekil 3). Ancak, embriyonun kaudal ve kranial uçlarında kaynaşma daha geç meydana geldiğinden, kranial ve kaudal nöroporlar yoluyla, amnion boşluğu ile nöral tüp arasında geçici bir ilişki kurulur. Spinal kordun lümeni olan santral kanal, beyin veziküllerinin lümenleri ile devamlılık gösterir (Ventriküler boşluklarla)(22).

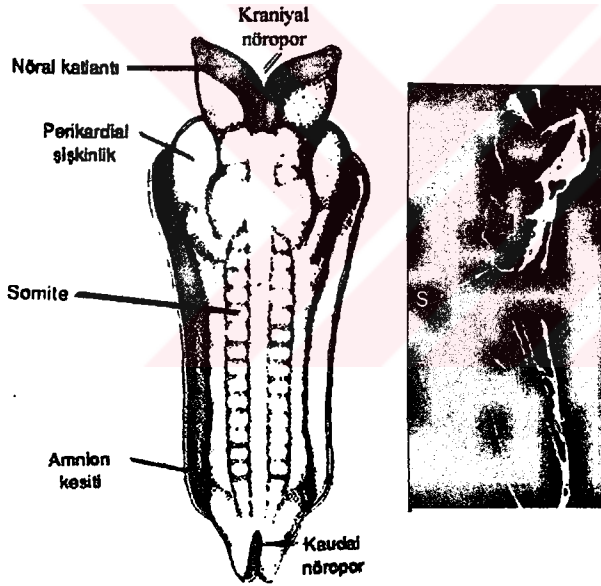




Şekil 2.

Giderek büyüyen embriyonun transfers kesitlerinde, nöral oluk, nöral tüp ve krestin oluşumu. Başlangıçta, nöral tüple yüzey ektodermi arasında intermediate bir bölge meydana getiren nöral krest hücreleri (c), spinal ve kranial duyu ganglionlarına gelişir (d).

Nöral tüpün ve dorsal bölgeden göç eden nöral krest hücrelerinin (oklar) görüldüğü bir fare embriyosuna ait scanning elektron mikroskopik fotoğraf.



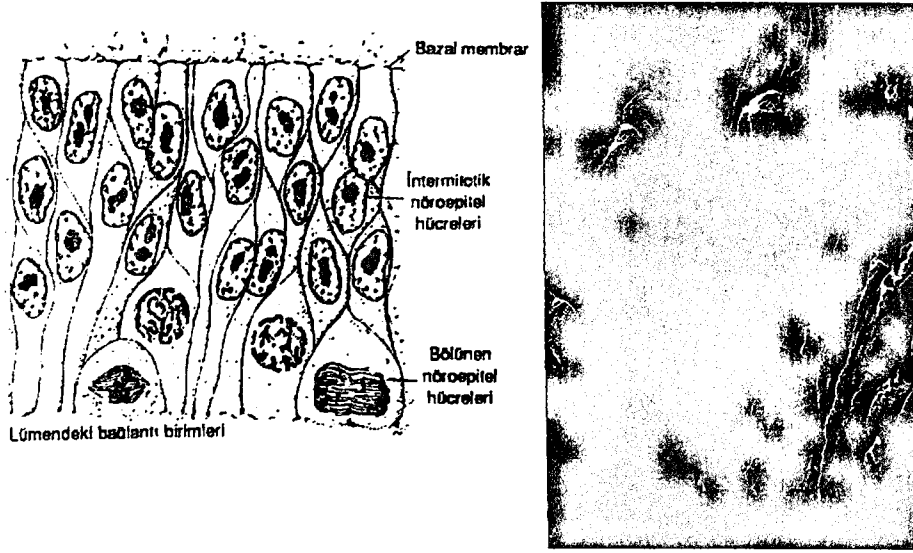
Şekil 3.

Yaklaşık 23. günde insan embriyosunun arkadan görünümü A.

"A" dakiyle aynı evredeki bir fare embriyosuna ait scanning elektron mikroskopik fotoğrafı.

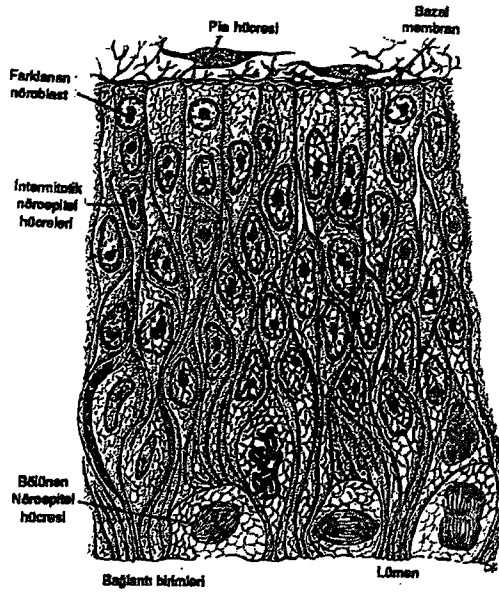
Yeni kapanmış bir nöral tüpün duvarları nöron epitelyal hücrelerden meydana gelir. Bunlar duvarın tüm kalınlığı boyunca uzanarak, kalın bir pseudostratifiye epitel oluştururlar (Şekil 4). Birbirleri ile lümendeki birleşim kompleksleri aracılığı ile bağlantı kurarlar. Nöral oluk evresinde ve tüpün kapanmasından hemen sonra bu hücreler hızla bölünmeye başlayarak, giderek daha fazla sayıda nöro epitelyal hücre üretirler. Sonuçta bu hücre yığını topluca, nöroepitelial tabaka veya nöroepitelium ismini alırlar(22).





Şekil 4. Yeni Kapanmış nöral tüp duvarının kesiti. Yandaki fotoğraf şekildeki ile aynı zamana ait fare embriyosunun scanning elektron mikrosrafı.


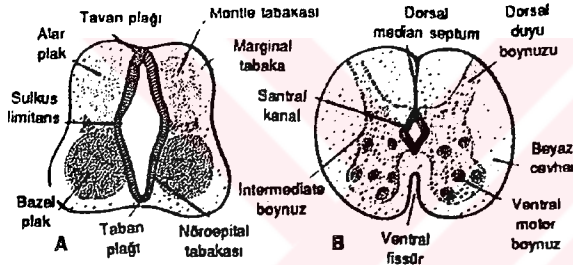
Nöral tüp kapandıktan sonra, nöroepitelial hücreler, geniş, yuvarlak nükleuslu soluk nükleo plazmalı ve nükleolusları koyu boyanan bir başka hücre tipini oluşturmaya başlarlar. Bu hücreler, primitif sinir hücreleri veya diğer adı ile nöroblastlardır (Şekil 5). Nöroblastlar, nöro epitel tabakanın çevresinde manto tabakası olarak bilinen bir tabaka oluştururlar (Şekil6). Bu tabaka, daha sonra spinal kordun gri cevherini oluşturur.



Şekil 5. Şekil 4'dekinden biraz daha ileri bir evredeki nöral tüp kesiti.

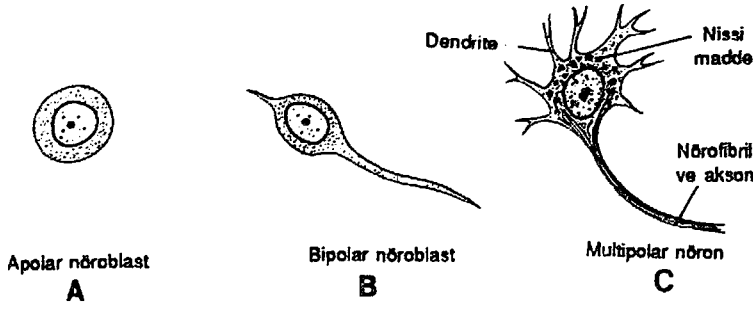
Spinal kordun en dış katmanı, manto tabakasındaki nöroblastlardan çıkan sinir liflerini içerir ve marjinal tabaka olarak bilinir .Bu tabaka sinir liflerinin miyelinizasyonu sonucu beyaz bir görünüm kazandığından, spinal kordun beyaz cevheri olarak adlandırılır (Şekil 6).

Manto tabakasına sürekli biçimde yeni nöroblastların katılması ile nöral tüpün her iki yanında bir dorsal ve birde ventral kalınlaşma ortaya çıkar ki, bazal plaklar olarak bilinen ventral kalınlaşmalar ventral motor boynuz hücrelerini içerir ve spinal kordun motor bölümünü oluştururken, alar plaklar olarak adlandırılan dorsal kalınlaşmalar da duyu (sensory) bölgelerini meydana getirirler (Şekil 6). Bu iki kalınlaşma bölgesi arasındaki sınırı, sulkus limitans adlı longitudinal bir oluk oluşturur. Nöral tüpün dorsal ve ventral orta hat bölgeleri, sırası ile tavan ve taban plakları, nöroblast içermezler ve asıl görevleri, bir taraftan diğer tarafa geçen sinir liflerine zemin oluşturmaktır(22).



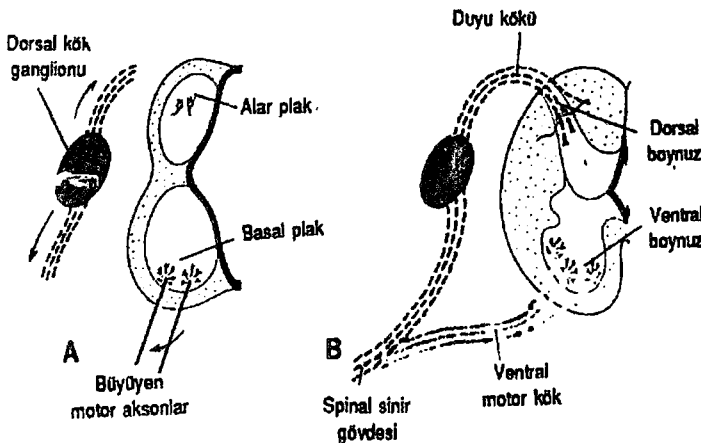
**Şekil 6.**  
Spinal kordun birbirini takip eden iki evresini gösteren şekiller. Ventral motor ve dorsal duyu köklerinin ve intermediate kolonun oluşumu. "C"de "A"dakine benzer fare embriyosunun spinal kordundan geçen enine bir kesitin scanning elektron mikroskobu fotoğrafı.

Ventral motor boynuz ve dorsal sensoryal boynuz ek olarak, bu iki bölge arasında kümelenen bir grup nöron, küçük bir ara boynuzun (intermediate horn) oluşmasına neden olurlar (Şekil 6). Bu boynuzdan otonom sinir sisteminin sempatik kısmına ait nöronlar bulunur. Bu yapılar sadece thorasik ve üst lomberde bulunur (L2-L3).



Şekil 7. Nöroblast gelişimin değişik evreleri.

Nöroblastlar veya başka bir deyişle primitif sinir hücreleri, sadece nöroepitelial hücrelerin bölünmesi sonucu ortaya çıkarlar. Başlangıçta lümene doğru uzanan merkezi bir çıkıntıya, geçici dentrite sahipken manto tabakasına göç ettikleri zaman çıkıntı kaybolur ve nöroblastlar geçici bir süre için apolar ve yuvarlak şekilli olurlar (Şekil 7). Farklılaşmanın daha ileri aşamasında hücre gövdesinin aksi tarafında iki yeni stoplazmik çıkıntı meydana gelir böylece bipolar nöroblastlar ortaya çıkar (Şekil 7). Hücrenin birtarafındaki çıkıntı uzayarak primitif aksonu meydana getirirken, diğer taraftaki çıkıntı primitif dentriti meydana getirir (Şekil 7). Hücre artık bu görünümü ile multipolar nöroblast olarak bilinir ve gelişmesine devam ederek erişkin sinir hücresi veya diğer deyişle nöron haline gelir. Hücre nöroblast haline geldikten sonra bölünme yeteneğini kaybeder. Bazal plaktaki nöronların aksonları, marjinal bölgeyi delerek kordun ventral tarafında görünür hale gelirler. Spinal sinirlerin ventral motor kökü olarak bilinen bu aksonlar, spinal korddan kaslara giden motor uyarıları taşırlar (Şekil 8). Dorsal duyu boynuzundaki (alar plaktaki) nöronların aksonları ise, ventral boynuzdakilerden farklı bir davranış içerisindedir. Bunlar, kordun marjinal tabakasına penetre olarak daha aşağı ve yukarı uzanan asosiyasyon nöronlarını oluştururlar.



Şekil 8. Bazal plaktaki nöronlardan çıkan motor aksonları ve dorsal kök ganglionundan santral ve periferik yönde büyüyen sinir hücresi liflerini gösteren şekil A.

Spinal sinirin gövdesini oluşturmak üzere birleşen ventral motor ve dorsal duyu köklerinin sinir lifleri B.

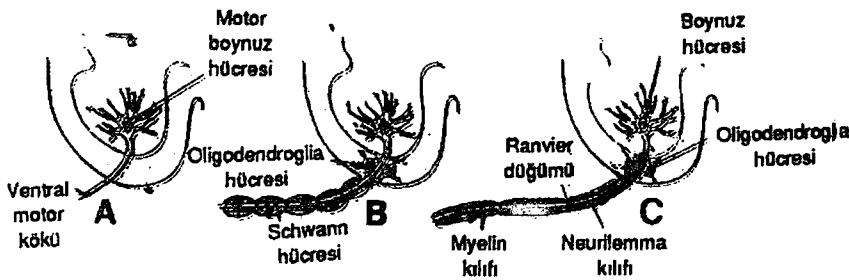
İlkel destek dokusu hücreleri olan glioblastların büyük bir kısmı, nöroblastların üretiminin durmasının ardından nöro epitel hücreleri tarafından oluşturulurlar. Daha

sonra manto tabakasına göç edip burada farklılaşarak protoplazmik ve fibriler astrositlere dönüşürler. Glioblastlardan köken alan oligodendroglialar marjinal tabakadaki inen ve çıkan aksonların çevresindeki myelin kılıfları oluştururlar. Gelişimin ikinci yarısında fagositik özelliği olan mikroglia hücresi ortaya çıkar.

Nöroepitelial hücreler, glioblast ve nöroblast üretimi bittikten sonra en sonunda spinal kordun santral kanalını döşeyen ependimal hücrelere farklılaşırlar.

Nöral plağın katlanması sırasında, nöral oluğun iki kenarı boyunca birer hücre grubu ortaya çıkar (Şekil 2). Ekdodermal kaynaklı olup nöral krest hücresi olarak bilinen bu hücreler, nöral tüp ile yüzeydeki ektoderm arasında geçici bir ara bölge oluştururlar. Bu ara bölgeden laterale doğru göç eden hücreler spinal sinirlerin dorsal duyu ganglionlarını meydana getirirler (Şekil 2). Nöral krest hücreleri, duyu ganglionlarını oluşturmanın yanı sıra sempatik nöroblastlara, schwann hücrelerine, pigment hücrelerine, odontoblastlara, meninkslere ve brankial arkların mezenşimine de farklılaşırlar.

Motor sinir hücreleri, Spinal kordun bazal plaklarındaki (ön boynuz) sinir hücrelerinden köken alarak, gelişimin 4. haftasında ortaya çıkarlar. Demetler halinde bir araya gelen bu lifler ventral sinir lifleri olarak bilinirler (Şekil 8). Dorsal sinir köklerinde, dorsal kök ganglionlarındaki (spinal gangliyonlar) hücrelerden oluşmuş lif demetleri halindedir. Bu ganglionlardan beliren merkezi çıkıntılar bir demet halinde arka boynuzların aksi yönünde spinal kord içine doğru büyürler. Distal çıkıntılar ventral sinir kökleri ile birleşerek spinal siniri oluştururlar (Şekil 8). Hemen ardından da spinal sinirler dorsal ve ventral primer ramuslara bölünür. Dorsal primer ramus dorsal aksiyel kasları, vertebral eklemleri ve sırt derisini inerve eder. Ventral primer ramus ise, ekstremiteleri ve vücut ön duvarını inerve eder ve majör sinir pleksuslarını (kranial, brakial, lumbo sakral ) oluşturur (22).



Şekil 9.

A Çıplak köküyle birlikte bir motor boynuz hücresi

B Spinal kord içerisinde oligodendroglia tarafından sarılması

C Etrafının schwann hücresiyle sarılması

Bu periferik sinir hücrelerinin myelinizasyonu Schwann hücreleri tarafından gerçekleştirilir. Nöral krest'ten ortaya çıkan bu hücreler, perifere doğru göç ederek aksonların çevresini sarar ve böylelikle nörolemma kılıfını oluştururlar (Şekil 9). Fetal yaşamın ilk yarısının sonlarına doğru, birçok sinir lifi, üzerinde schwann hücresi membranının akson üzerinde birçok defa kıvrılması ile oluşan myelinin birikmesi ile beyazımsı bir görünüme bürünmeye başlar (Şekil 9).

Spinal kord içerisindeki sinir liflerini çevreleyen myelin kılıfı, bu kılıf oligodendroglia hücreleri tarafından meydana getirildiğinden, tümü ile farklı bir kaynağa sahiptirler (Şekil 9). Her ne kadar spinal korddaki sinir liflerinin myelinizasyonu İntra uterin 4. aydan itibaren gerçekleşmeye başlasa da, insanda yüksek beyin merkezlerinden spinal korda inen motor liflerin bazıları, ancak post natal 1. yılda myelinize olmaktadır. Bu sinir sistemindeki traktusların ancak fonksiyon görmeye başlayınca myelinize olmalarından kaynaklanmaktadır (22).

### **3- ANATOMİ**

#### **İSKELET SİSTEMİ**

Sıçan omurgası 7 servikal, 13 torasik, 6 lomber, 4 sakral, 27 ile 30 adet kaudal vertebradan oluşmuştur. Sıçan alt ekstremitesi femur, tibia, fibula, talus, kalkaneus, navikula, küboid, üç adet küneiform, beş adet metatars ve 14 adet falankstan oluşur. Farklı olarak femurda mediyal ve lateral kondiller üzerinde artiküler yüzeyler mevcuttur. Bu her iki yüzeyde fabella ile eklem yapar. Gastrokinemius mediyal ve lateral başı mediyal ve lateral kondille beraber her iki fabellaya yapışır. Tibia proksimali ile fibula arasında eklemleşme mevcuttur ancak distal tibia ve fibula arasında füzyon vardır. Ayakta tarsal kemikler iki dizi halinde sıralanmıştır. Proksimal diziyi talus ve kalkaneus oluşturur. Distal diziyi navikula küboid ve üç adet küneiform oluşturur. Fleksör yüzeyde MP eklemlerde ikişer orta falanks distalinde birer adet sesamoid kemik bulunur(23) (şekil 10,11).

#### **KAS SİSTEMİ**

- **Anterior Femoral Kaslar**

Anterior femoral adale grubunu M. kuadriseps Femoris oluşturur. M. Rektus Femoris, M. Vastus Lateralis, M. Vastus Medialis, Kuadriseps kasını oluşturur. Tümü femoral sinirin posterior dalından inerve olurlar.

- **Mediyal Femoral Kaslar**

M. Gracilis Anticus, M. Gracilis Posticus, M. Adductor Longus, M. Adductor Magnus, M. Adductor Brevis Obturator sinir tarafından inerve edilir. M. Pectineus Femoral sinir tarafından inerve edilir.

- **Gluteal Bölge Kasları**

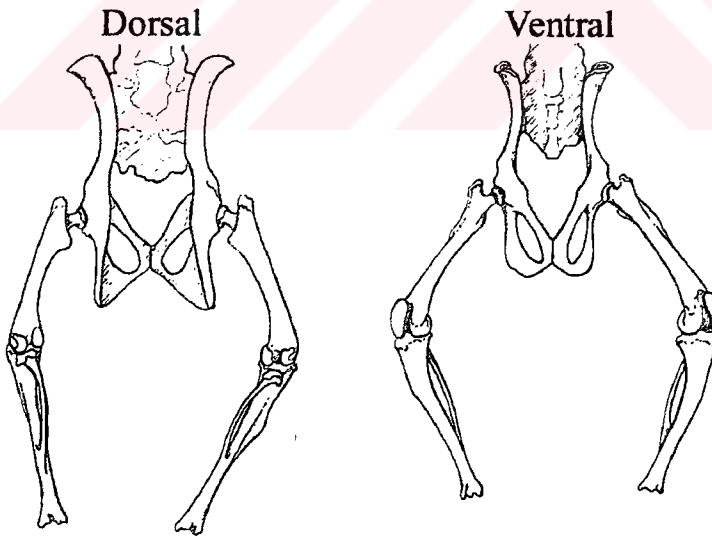
M. Tensor Fascia Lata, M. Gluteus Maksimus, M. Gluteus Minimus, Superior Gluteal sinir tarafından inerve edilir. Priformis Lumbo Sakral Pleksus ve Obturator internus tarafından inerve edilir. M. Obturator Eksternus Obturator sinir, M. Obturator Internus Sakral Pleksus tarafından inerve edilir. M. Gemelli Superior ve Inferior Sakral Pleksus tarafından, M. Kuadratus Femoris ise Obturator sinir tarafından inerve olmaktadır.

- **Posterior Femoral Kaslar (Hamstring)**

M. Semitendinosus, M. Semimembranosus, M. Kaudofemoralis, M. Biceps Femorisin Posterior başı siyatik sinirin Tibial dalından M. Biceps Femorisin Anterior başı peroneal sinirden inerve olmaktadır.

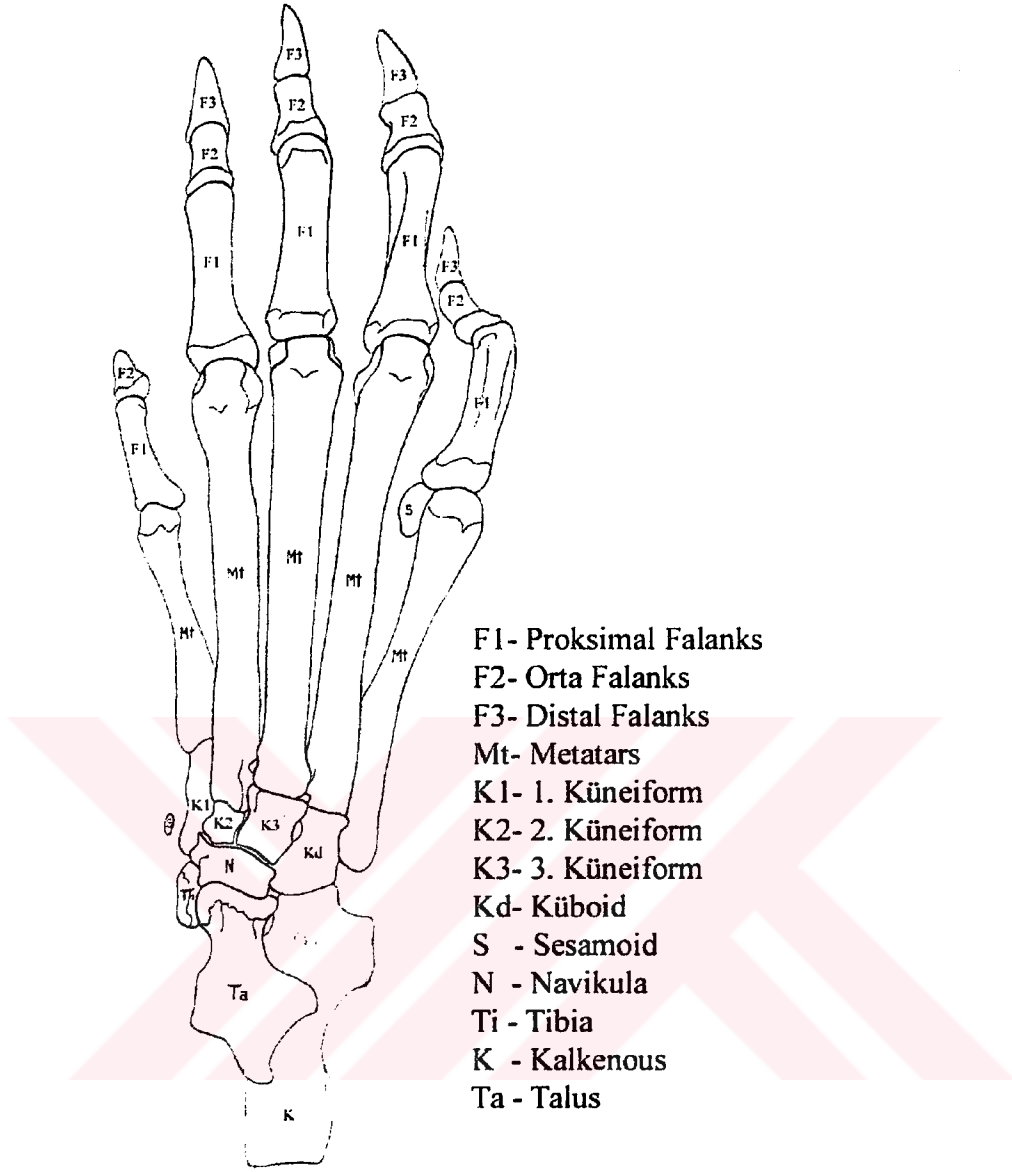
- **Anterior Bacak kasları**

M. Tibialis Anterior, M. Ekstansor Digitorum Longus, M. Ekstansor Hallusis Longus derin peroneal sinir tarafından inerve olur.



Şekil 10. Sıçan alt ekstremitte iskeleti





Şekil 11.Sıçana ait sağ ayak kemikleri

- **Posterior Yüzeyel Bacak Kasları**

M. Triseps Surae ki bu adele Gastrokinemius ve Soleus tan oluşmaktadır ve M. Plantaris Tibial sinir tarafından inerve edilir.

- **Posterior Derin Bacak Kasları**

M. Popliteus, M. Fleksör Hallusis Longus, M. Fleksör Digitorum Longus, M. Tibialis posterior tibial sinir tarafından inerve edilirler.

- **Lateral Bacak Kasları**

M. Peroneus Longus, M. Peroneus Brevis Yüzeyel Peroneal sinir tarafından, M. Peroneus Digiti Kuartri ve M. Peroneus Digiti Kuinti derin peroneal sinir tarafından inerve edilir.



- **Ayağın Dorsal Kasları**

Ekstansor Digitorum Brevis derin peroneal sinir tarafından inerve edilir.

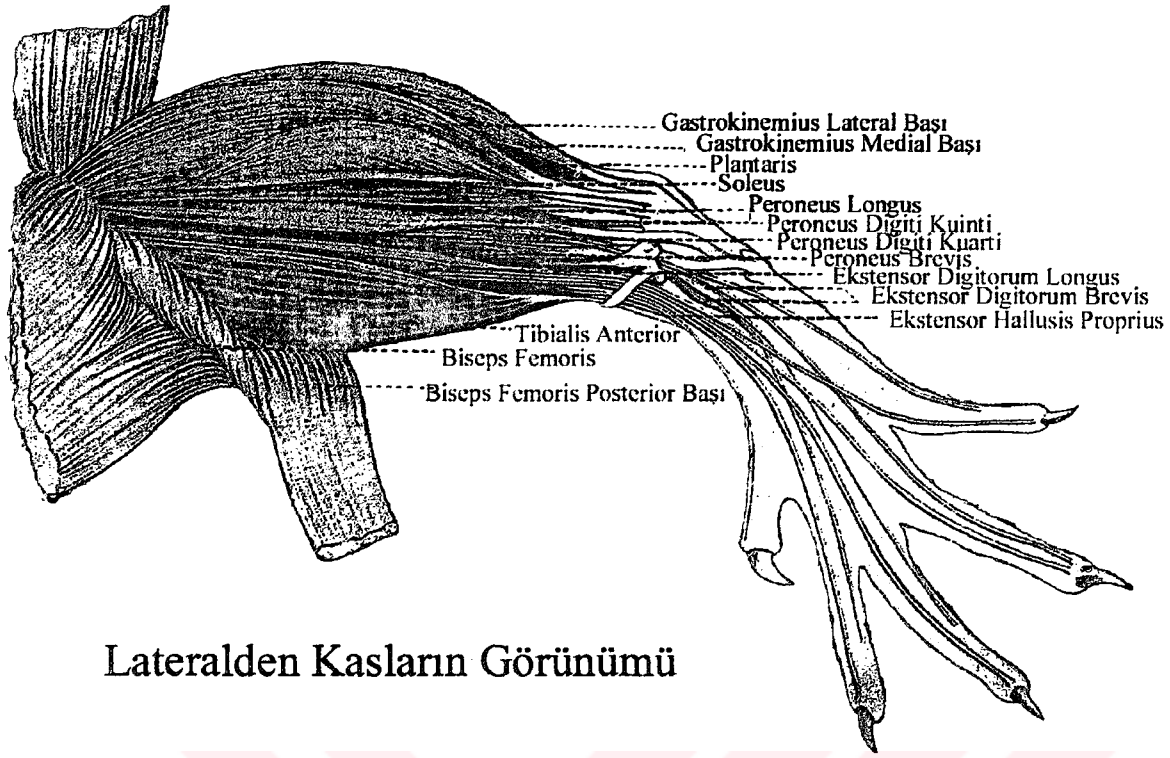
- **Ayağın Plantar Kasları.**

M. Fleksor Digitorum Brevis, M. Fleksor Hallusis Brevis, M. Adduktor İndisis, Mediyal Plantar sinir tarafından; M. Abduktor Digiti Kuinti, M. Kuadratus Plantae, M. Lumbrikales, M. Fleksor Digiti Kuinti Brevis, M. İnterossei Plantares lateral plantar sinir tarafından inerve edilir(23) (şekil 12,13).

## **PERİFERİK SINİR SİSTEMİ**

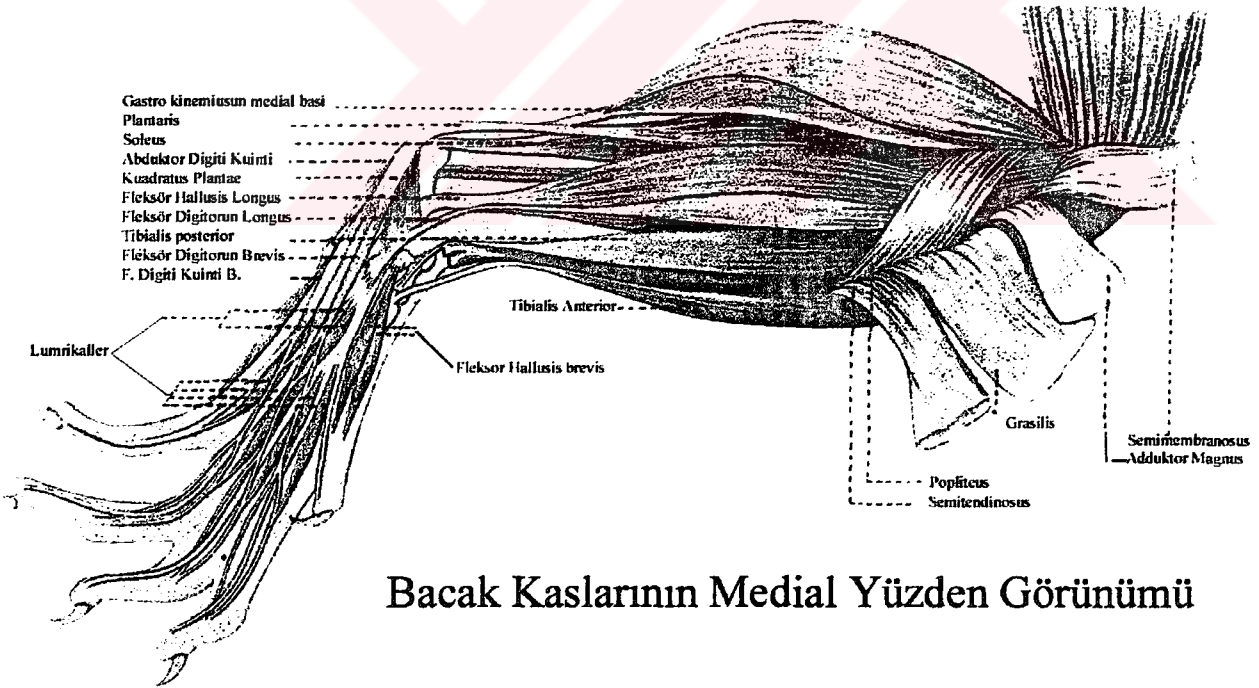
Sıçanlarda insanlara göre sakral pleksus daha kısıtlı kalmıştır. 4,5,6. lomber seviyelerden çıkan sinirler sakral pleksus'u oluşturur. Siyatik sinirde sakral pleksusdan ayrılıp pelvis minör içerisinde ilerleyerek siyatik çentikten geçerek uyluk posterioruna girer. Pelvis içerisinde siyatik sinir iki ana komponentden oluşur. Anterior (Ventral) ve posterior (Dorsal) komponentler distal de birleşik peroneal ve tibial sinirlerin ayrıldığı noktadan yukarıya doğru, siyatik çentiğe kadar disseke edilebilirler. Siyatik sinirin anterior bölümü tibial sinir ve hamstring, kuadratus femoris, gemelli, obturator internus musküler dallarından oluşur. Siyatik sinirin posterior bölümü ise birleşik peroneal sinir ve biceps'in anterior başı, priformis, superior gluteal sinir, inferior gluteal sinir dallarından oluşur.

Birleşik peroneal sinir torakanter majör seviyesinde sural sinir dalını verir. Bu bacağın arka distal lateral kısmına, ayağın ve 5. parmağı lateral kısmına kutanöz dallar verir. Daha sonra birleşik peroneal sinir yüzeyel ve derin olmak üzere iki dala ayrılır. Yüzeyel peroneal sinir ayağın dorsal yüzeyini birinci parmağın mediyalini 2,3,4 dorsal interdigital bölgenin duyusunu alır. Derin peroneal sinir ise ayak dorsalinde birinci interdigital bölgenin duyusunu alır. Tibial sinir, lateral ve mediyal plantar sinir dalları ile ayağın plantar yüzeyine ve 5. parmağın lateraline, birinci parmağın plantar yüzünün ve 1,2,3,4. interdigital bölgelerin duyusunu alır. (23)



## Lateralden Kasların Görünümü

Şekil 12. Bacak kaslarının lateralden görünümü.



## Bacak Kaslarının Medial Yüzden Görünümü

Şekil 13. Bacak kaslarının mediyalden görünümü.

#### 4-PERİFERİK SINIRLERİN FONKSİYONEL ANATOMİSİ

Periferik sinir sisteminin ana bileşenleri;sinirler, ganliyonlar, sinir sonlanmalarıdır. Periferik sinirler nöron gövdesinden periferik doğru uzanan perikaryon uzantısıdır. Bu periferik sinirler kranial spinal ve otonomik sinirlerin periferik dallarıdır. Geçmiş on yıl içerisinde yeni tekniklerin ve deneysel nöroloji nöropatolojinin gelişmesi ile yaralanan sinirin yapısındaki değişikliklerin anlaşılması, yaralanma mekanizmasının ortaya çıkarılması, anormal fonksiyonu anlamamıza yardımcı olmuştur. Bu bilgiler kompresif, iskemik, travmatik sinir yaralanmalarında cerrahi tedaviyi rasyonel bir biçimde kullanmamızı sağlamıştır (65)

Periferik sinirlerin hücre gövdesi; motor sinirler için medulla spinalisteki anterior motor boynuz, otonomik sinirler için paravertebral gangliyonlar, duyu sinirler için dorsal gangliyonlardır. Bu sinir lifleri ayrı ayrı konnektif doku tabakaları ile sarılmış olarak distale taşınmaktadır (65). Bu organize akson liflerinin bir araya gelerek oluşturduğu topluluğa fasikül adı verilmektedir (63). Bu akson grupları ayrılmadan 1 m boyunca beraber seyredebilirler. Fasiküllerin bir araya gelerek toplu halde organize olması ile major periferik sinirler oluşmaktadır (65). Fasiküller cerrahi olarak manüple edilebilen sinir yapısı içerisindeki en küçük ünedir. Fasikül sayısı sinirden sinire sinirin proksimalinden distaline değişiklik göstermektedir. Örnek olarak medyan sinir 3 ila 36 arasında fasikül içermektedir. Fasiküller arasında bağlantılar mevcut olup bunlar arasında bağlantılar mevcut olup, bu bağlantılara intra nöronal pleksus formasyonu denilmektedir. Pleksus formasyonu genellikle proksimalde göze çarpmaktadır. Bunun örneği musküklokutanöz sinirdir ve medyan ve ulnar sinirde daha az oranda gerçekleşmektedir. 3 ila 6 adet fasikül bir araya gelerek fasiküler grubu oluştururlar (63).

Nöronal pleksus formasyonunun faydası; aksiyon potansiyelinin iletilmesi fasikül içerisinde çift taraflı olduğu için lifler arasındaki elektiriksel geçişi engellemektir. Ancak bu sinir kesisi sonrasında rejenerasyon için dez avantaj oluşturmaktadır (66).

Sinirlerin longitudinal kesitleri incelendiğinde; sinir liflerinin sinüzoidal dalgalanmalar içerdiği görülmektedir.Bu sinirin ekstremitte hareketi esnasında uzamasına ve gerilmesine izin vermektedir (65).

Periferik sinirler segmental ve besleyici damarlara gevşek olarak tutunmuşlardır ve ekstremitte hareket aksını seyrek olarak çaprazlarlar. Sinir ekstremitte hareketi esnasında kendi yatağı boyunca kayma hareketi yapar. Buna longitudinal ekskürsiyon denilmektedir.Sinirlerde bu elektro fizyolojik ve anatomik

olarak çalışılmıştır. Bunun sonucunda aksiyon potansiyeli çalışmaları göstermiştir; el bileği ve parmakların fleksiyon ve ekstansiyonu ile medyan sinirde 7.4mm, dirsek fleksiyonu ile 4.3mm uzama olmaktadır. Anatomik diseksiyon çalışmalarında brakial pleksusta ekstremitte hareketi ile, kolun abduksiyonu sonucu 15mm ekstansiyon olmaktadır. Medyan ve ulnar sinirde dirseğin tam ekstansiyon ve fleksiyonu ile sırası ile 7.3mm ve 9.8mm olmaktadır. Bu en çok el bileğinin tam ekstansiyonu ve fleksiyonu ile, sırası ile 15.5mm ve 14.8mm olarak karpal tünelin proksimalinde ölçülmüştür (64).

Vucudun her bölgesinde sinirlerin makroskopik anatomisi değişiklik göstermektedir. Büyük sinirler genellikle derinde ve iyi korunmuşlardır ancak birkaçı istisnadır ve bu alanlarda sıkışma ve kompresyon bölgeleridir (67). Sinirlerdeki bağ doku oranı %25-85 arasında sinirin lokalizasyonuna göre değişmektedir. Periferik sinirler anatomik olarak ayrılmış farklı fonksiyonel özelliklere sahip üç adet konnektif doku tarafından sarılmıştır (Şekil 14). Bu konpartmentasyon sayesinde periferik sinirlerin çevresi özelleşmektedir. Bu konnektif doku tabakaları dıştan içe epinörium, perinörium ve endonöriumdur. Özellikle perinörium selektif permeabiliteye sahiptir. Endonöriumdaki damarların tight junction'ları ve diğer yapısal konponentlerle birlikte kan sinir bariyerini oluşturmaktadır (63).

### **EPİNÖRİYUM**

Aeroler konnektif dokunun gevşek bir şekilde toplanarak 80nm çapında kollogen fibrillerinin longitudinal oryante olarak fasikül ve fasiküllerin etrafını sarması ile oluşmaktadır (Şekil 14 )(68).

Epinörium eksternal ve internal olarak iki tabakadan oluşmuştur. Eksternal epinörium kollogenden zengindir ve periferik sinirlerin dış kısmını sarar. Kollogen rölatif olarak yetersizdir ve büyük oranda potansiyel boşluklar içermektedir ki bu da sinirin gerilme ve hareketine izin vermektedir (63).

Internal epinörium ise bu dıştaki bağ dokusunun fasiküller arasına yayılması ile oluşmakta ve bunun neticesinde fasiküller için dışarıdan gelen kompresyon kuvvetleri için bir yastıkçık görevi görmektedir. Her iki tabakada longitudinal kuvvetleri alttaki perinöryuma iletilmeden önce absorbe ederler (63). Epinöryumun sinirdeki oranı sinirden sinire, sinirin bulunduğu bölgeye göre değişmektedir. Sinirin eklemi çaprazladığı bölgelerde ekstradan yastıkçığa ihtiyacı vardır ki, buralarda epinöryum sinirin %75'ini oluşturmaktadır (69,63). Sinir liflerinin sayısı ve çapı arttıkça bu oran yine artmaktadır (70,72).

Epinöriyum proksimalde dura ile devam etmektedir ve subaraknoid mesafenin başladığı yerde perinöriyumdan ayrılır. Bu yapılaşma kan sinir bariyerinin temelini oluşturur (73).

Epinöriyum önemli selüler vasküler ve lenfatik konponentleri içermektedir ve sinir yaralanması ile bu yapılar etkilenmektedir. Epinöral yağ hücreleri kompresyon yaralanmalarına karşı yastıkçık görevi görmektedir. Bunların sayısındaki azalma diabette olduğu gibi kompresyon yaralanmalarının etkisinin artmasına neden olmaktadır. Epinöriyumda fibroblastlarda bulunur ve bunlar yaralanmayı takiben çoğalır. Sonuçta fibrozis gelişir; bunun sonucuda limitli harekete ve sinirin gerilmesine neden olmaktadır. Kesi hattında meydana gelen gerginlik aksonal geçişi dolayısı ile rejenerasyonu etkilemektedir (63). Epinöriyumda bulunan bir diğer hücre mast hücreleridir. Bunların sayısı laboratuvar hayvanlarında ve nörofibromatoziste artmaktadır (39).

Epinöriyumun vaskülaritesi çok büyük öneme sahiptir, çünkü direkt olarak endonöral kapillerle ilişkilidir ve sinir liflerinin ihtiyaçlarını karşılar. Epinöriumdaki damarlar genellikle geniş arterioller ve venüllerdir. Bunların endotelial junctionları aralıklı olduğundan makro molekülleri sızdırırlar, buda alttaki epinöral interstisyel yüzey ve boşluğa, ki burada lenfatik kanallar mevcuttur ekstra vazasyona neden olur. Bu fark vaza nervorumun bir konponentidir (63).

### **PERİNÖRİYUM**

Perinöriyum ayrı ayrı fasikülleri saran dens mekanik olarak kuvvetli bağ dokusudur (Şekil 14)(74). 10-15 kat ince tabakalar halinde düzenlenmiş poligonal yassı hücre tabakalarından oluşmuştur. Bu hücreler alttaki bazal laminaya tutunmuşlardır. Diyabette hem alttaki bazal lamina hemde hücre sayısında artma meydana gelmektedir. Tabakalar arasında kollogen lifleri hem oblik hemde longitudinal olarak oryante olmuşlardır. Perinöriun kan beyin bariyerinin bir uzantısıdır (63). Buradaki kollogen liflerinin yarı çapı epinöriyumdan daha küçüktür, yaklaşık olarak 65nm dir. Buradaki perinöral hücreler fibroblastlardan farklılaşmışlardır. Fibroblastlar travmayı takiben perinöriyumda çoğalmaya başlarlar ve rejenerasyon olan sınırlar morfolojik olarak incelendiğinde fibroblastlar başlangıçta tomurcuklanan sinirin etrafını çevirirler. Yine perinöriyum yüksek oranda endostetik veziküller içermektedir ve glukoz transportunun perinöriyumdan yapıldığı deneysel olarak gösterilmiştir (70). Hücre tabakaları arasında ve hücreler arasında tight junctionların bulunması; makro moleküllerin interselüler ve interstisyel transportuna



bir engel oluşturur. Topikal anestetikler interselüler perinöral permeabilitenin artmasına neden olur.

Kan sinir bariyerinin bu komponenti açılabilirde; çevreye lokal sıvı enjeksiyonu ile osmotik manüplasyon sonucunda perinöral hücreler etrafına su çekmekte ve perinöral bağlantılar kırılmaktadır. Bu morfolojik görünüm perinöriumun fonksiyonel olarak semi permeabl ve semi elastik bir membran olduğunu göstermektedir. Perinörium endonöral kitle ve ödeme gerilme ile cevap vermektedir .

Normalde perinörium devamlı bir basınç altındadır çünkü çevresindeki interstisyel doku basıncı hafif olarak daha yüksektir: Bir çok dokuda aksine interstisyel doku basıncı 0 veya negatiftir. Bu endonöral sıvı basıncı olarak adlandırılmaktadır. Sinir travması ile bu anlamı olarak artmaktadır. Patolojik durumlarda perinöriumda bir defekt olduğunda sinir liflerinin herniye olmasına neden olmaktadır. Doku basıncında artma epinöral damarların perinöryuma hafif olarak oblik girmelerinden dolayı bunların kompresyonuna ve budurum demiyelinizasyona neden olmaktadır (65).

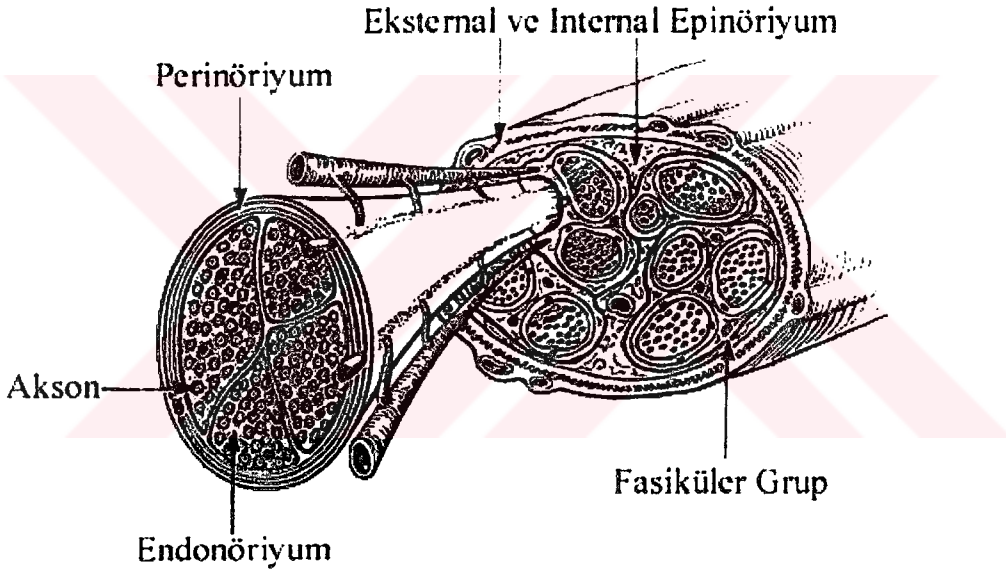
Perinörium longitüdünel olarak tansiyon altındadır. Sinir kesisini takiben sinir uçlarının geri kaçmasında bu anlaşılakta, ayrıca bu olay tamirin kompleksliğini arttırmaktadır. Sinirler yapısal olarak hasar görmeden %10 oranında uzatılabilmektedirler fakat eninde sonunda gerginlik kollogeni inhibe etmektedir. Periferik sinirlerin longitüdünel olarak gerilmesine hemen hemen perinörium tek başına karşı koymaktadır. Tarihsel olarak bu konudaki tartışmalar diğer dokuların da uzunlamasına gerilmeye karşı koyduğudur. Bu konudaki erken çalışmalar traksiyon sonucunda sinir lifleri koptuğunda perinöriumun intakt kaldığını göstermiştir (71). Son çalışmalar gerginliğin siniri yıkıcı oranda arttığında perinöriumun hala sağlam kaldığını ve gerilme kuvvetlerine primer olarak perinöriumun karşı koyduğunu göstermiştir (73).

Perinöriumun bir difüzyon bariyeri olarak davranması endonöral boşluğun regülasyonu ve bunun muhafazasının sağlamlasında önemli bir rol oynamasına yol açar. Endonöral ortam sinir lifinin optimal fonksiyonu için en önemli etkidir. Deneysel olarak bariyerin bozulması sinir fonksiyonunu etkiler .

Perinöral bariyer kompresyona ve iskemiye oldukça dirençlidir. Buna karşılık lokal "crush" yaralanmalar sonucunda 4 aya kadar varabilen permeabilite artışı olabilmektedir (65).

## ENDONÖRİYUM

Perinörium altında aksonları ayrı ayrı saran kollogen paketlerinden oluşmuştur (63). Schwann hücre tüpü yada endonöral tüp de endonöral tabakanın konponentidir. Büyük myelinli aksonların etrafını iki tabaka halinde kollogen sarmaktadır. Dıştaki tabaka longitudinal olarak içteki tabaka gelişmiş olarak oryante olmuştur ve karbonhidrattan zengin retikülin ile bağlantılıdır. Küçük myelinsiz aksonlar sadece longitudinal kollogen tabakasına sahiptir (63). Kollogen matriks mast hücreleri fibroblast ve kapiller ağı içermektedir. İnterstisyel matriks hemen subepinöral boşlukta yetersizdir ve tercihi olarak bu bölgedeki ödemi toplamaktadır. Endonöral ortam lenfatik kanallardan yoksundur ve kan sinir bariyeri sonucu farklı bir yapıya sahiptir (65). Ek olarak endonöral sıvı basıncı proksimalden distale farklılık göstermektedir.



Şekil 14.

## PERİFERİK SINIRLERİN KAN AKIMI

Periferik sinirlerin kan akımı vaza nervorum denilen bölgesel damarlardan kaynaklanan dallanmalar vasıtası ile olmaktadır. Sinirlerde iki major dolaşım bulunmaktadır. Ekstresek sistem sinire yolu boyunca değişik seviyelerden katılan segmental bölgesel damarları kapsamaktadır. Bu damarlar sinirin en dışındaki adventisya tabakasında longitudinal olarak seyreden arteriyoller ve venüllerdir. İntrensek sistem ise endonöral kapiller ve mikrodamarları içerir. Ekstresek sistem adrenerjik sitümulasyon, topikal adrenalin ve lokal anestetik, minör derecede arteriyel CO<sub>2</sub> basıncından etkilenmektedir. İntrensek sistem ise otonom sinir sisteminden çevresel metabolik değişikliklerden etkilenmez. Her iki sistem arasında transfers olarak



anastomotik mikro damarlar bulunmaktadır. Bunu üçüncü bir major konponent olarak alabiliriz çünkü ödematöz nöropatilerde patolojik öneme sahiptir(65, 63).

Periferik sinirlerin bölgesel beslendiği damarlar bağlanıp periferik sinir mobilize edildiğinde endonöral kan akımının bozulmadığı gösterilmiştir (65). Bununla birlikte major arterlerin bağlanması sonucunda; femoral internal iliak superior gluteal arter gibi deneysel olarak sinir kan akımında azalma meydana geldiği görülmüştür. Bu çelişki olarak görülmemelidir çünkü birçok segmental arter tek bir major arterden köken almaktadır. Ancak epinörium burada önemlidir. 1948 yılında Durwood yaptığı çalışmada epinöriyumu soymuş ve sinirde dejenerasyon olduğunu göstermiştir. Son yapılan çalışmalarda epinöral yolla topikal lokal anestetik ve adrenalin uygulanmasının endonöral kan akımını %50 oranında azalttığı gösterilmiştir (65). Bunun nihayi sonucuda subepinörol demiyelinizasyondur (65). Bu olay kompresyon nöropatisi ile identiftir. Eksternal sinir kompresyonu 30mmHg üzerine çıktığında iskemik yaralanma meydana gelmektedir bunun nedeni sub perinöral ve epinöral dolaşımında lokal oklüzyon meydana getirmesidir. Daha öncede bahsettiğimiz gibi perinöral damarların endonöriyuma oblik olarak girmesinden dolayı endonöral basınç arttığında oklüzyon meydana gelmektedir (63).

İntrensek dolaşım geniş kapillerlerden oluşmaktadır (72). Bununla birlikte birçok fasikül geniş santral arteriole sahiptir ve bu damarlar arasında ek olarak ekstrensek dolaşım arasında anastomozlar mevcuttur. Bunun sonucu olarak intrensek dolaşım ekstrensek dolaşımdan etkilenir. Ek olarak intrensek dolaşımın prekapiller sfinkterleri olmadığından endonöral dokunun metabolik ihtiyaçlarından fazla kan akımı sağlanmış olur.

Epinörium içerisinde bölgesel lenf düğümlerine drene olan kapiller lenfatik ağ bulunmaktadır. Fasikül içerisindeki endonöral boşlukta lenfatik damarlar bulunmamaktadır bundan dolayı endonöral ödem oluşumu skar formasyonuna neden olmaktadır ancak bu kapalı konpartman yapılması sinirin aktif enfeksiyon bölgesinden bile zarar görmeden geçmesini sağlar. Perinörium zedelendiğinde enfeksiyonun sinir fasikülleri boyunca ilerlediği görülmektedir(63).

#### **5-PERİFERİK SINIRLERİN HÜCRESEL ELEMANLARI**

Periferik sinirler yapısal proteinleri transportu, büyüme, aksonların metabolik ihtiyaçlarının karşılanması için gerekli organelleri içeren bir kanal oluşturmaktadırlar. Bu organeller mitokondri, endoplazmik retinakulum, nörofilamentler, mikrotübüller ve dens partiküllerdir. Granüllü endoplazmik retinakulum ve golgi aparatı hücrede

yerleşmişlerdir ve yapısal proteinlerin ve nörotransmitterlerin sentezi nöron gövdesinde olmaktadır.

Aksondaki nöroflamentler sitokeratin protein polimerleridir ve yaklaşık olarak 10nm çapında longitudinal olarak oryante olmuşlardır ve aksonun major iskelet komponentidir. Nöroflamentlerin ve metabolitlerin transferinden sorumludurlar(63).

Mikrotübüller ise tübülünün silindirik polimerleridir .25-30nm çapında ve 0.1mm uzunluğunda longitudinal olarak oryante olmuşlardır. Bunların konsantrasyonu nöroflamentlerin 1/6 ila 1/20'si kadardır ve aksoplazmik transporta katılırlar. Aksonlarda düz endoplazmik retinakulum, veziküller ve sisternalar bulunur, bunlar aksone paralel olarak düzölmüşlerdir. Mitokondri aksondaki başlıca partiküldür ve çok büyük konsantrasyonda bulunur. Mitokondrielerde MAO aktivitesi bulunur bu katekolaminlerin parçalanmasından sorumludur. Nükleotidler ve ATP, ADP intra selüler kompartmanda bulunur (65,63).

Nöronda sentezlenen maddelerin aksoplazmik transportu için iki major transport tarif edilmiştir. **Antegrad transport** ; membranla kaplı subselüler organeller, sinaptik veziküller bu yolla taşınmaktadır. Mikrotübüllerin oluşturduğu tren yolu gibi hat üzerinden günde 400 mm hızla transport edilirler, transportu yapılan elemana mikro tübül içerisinde bir ATPaz olan kinesin bağlanır. Sonuç olarak bu olay enerji bağımlıdır ve hızlı antegrad transport adı verilir.

Yavaş antegrad akım ile sitoskeletal elemanlar ile solubl proteinler 0.2 ila 5mm/gün hızla distale taşınırlar. **Retrograd transport**; hızlı antegrad transportun tersi ve benzeridir, mikro tübüller yolu ile olmaktadır. Bu sistemin farkı buradaki ATPaz dynein dir ve 100 ila 300mm/gün hızla transport yapılır. Bu yolla; endositozla alınan maddeleri ki, bunlar virüsleri, toksinleri ve horseradish peroksidazı içermektedir ve ayrıca birçok molekülün retrograd olarak transportu yapılmaktadır. Ek olarak bu sistem periferdeki end organlardan nöron gövdesine mesaj taşınmasına yardımcı olur. Bunun en iyi bilinen örneği NGF dir. Nöron akson vasıtası ile end organla bağlantı kurduğunda NGF yi bu yolla alır (63,78).

**Schwann** hücreleri periferik sinir sisteminin glial hücreleridir. Schwann hücreleri sinir fonksiyonunda en önemli role sahip hücreler olup, yaklaşık endonöral hücrelerin %90'ını oluşturmaktadırlar (74,63). Non myelinize schwann hücreleri yarı çapı yaklaşık olarak 1 mikro metreden daha az olan çok sayıda aksonların etrafını sararlar. Bu durumdaki schwann hücreleri NGF ve Adezyon molekülü 1, Nöral cell Adezyon Molekülü (NcAM) eksprese ederler. Buna karşılık myelinli schwann

hücreleri tek bir aksonun etrafını sararlar. Bu durumda akson etrafı mezakson ile sarılmış olur. Aksonun etrafı konsantrik daireler şeklinde schwann hücre membranı ile sarılmış olur. Akson etrafında schwann hücre sitoplazması bu tabakalar arasında sıkışmıştır ve yine bu tabakalar arasında myelin kompakt bir şekilde bulunmaktadır. Myelinin %70 lipit %30 proteinden oluşmaktadır ve lipit kısmın çoğu kolesterol ve fosfo lipiddir. Myelin Adezyon Molekülü ile ilgili Glikoprotein MAG immünglobülin yapısındadır ve daha çok myelin kılıf kenarında bulunmaktadır. Bu protein myelin formasyonuna katkıda bulunmaktadır. Protein sıfır P0 da immünglobülin yapısında olup myelinin majör yapısal proteindir. P0 komşu tabakalar arasındaki köprü ve bağlantı görevi kurmaktan sorumludur. Myelinin kompakt halde bulunması ve karşı yüzeyler ve reseptörler, membranlarla ilişki kurmasını sağlar. Diğer bir protein Myelin Basic Proteindir MBP (63).

Aksonların etrafının myelin ile sarılması elektriksel yalıtım sağlamaktadır. Yaklaşık olarak her milimetrede 1 mikro metre aralık olup bu bölge elektriksel olarak uyarılabilir. Membran bu bölgede ekstra selüler sıvı ile temastadır. Bu bölge ranvier düğümü olarak bilinmektedir. Bu bölge hızlı bir şekilde sıçrayıcı iletiden sorumludur (Şekil 15).

Schwann hücresi etrafında bazal lamina mevcuttur. Bu özellik schwann hücresini, mast hücresi, fibroblast ve makrofajlardan ayırmaktadır (74). İskemik hasarlanma sırasında schwann hücresinin bazal laminası korunup schwann hücreleri dejenerasyon olmaktadır. Tekrarlayan iskemik yaralanmalar esnasında bazal lamina dublile olmaktadır ve yeni schwann hücrelerinin oluşumu ile soğan manzarası oluşmaktadır. Bu durum tanısız öneme sahiptir. Bazal lamina aksonal rejenerasyon esnasında kritik öneme sahiptir. Bazal lamina aksonların distale uzanması için bir köprü görevi görmekte ve end organla aksonlar arasında bağlantıyı sağlamaktadır.

Sinir kesisini takiben distalde meydana gelen dejenerasyon prosesi Walleryan dejenerasyon olarak bilinmekte ve sinir kesisini takiben Augustus Waller tarafından ilk olarak 1850 yılında tarif edilmiştir.

Sinir yaralanmasını takiben mast hücrelerinden salgılanan vazo aktif aminler fagositleri stimüle ederler (65). Bunun sonucunda aksoplazma erir ve aksolenma parçalara ayrılır. Altındaki granüler yapı kaybolur ve bu esnada myelin kılıf intakt kalacaktır. Fakat makrofajlarca schwann hücrelerinin myelin debrisleri fagosite edilir. Daha sonra schwann hücreleri prolifer olmaya başlarlar, bu yaralanmadan sonra yaklaşık olarak 12 saatte başlamakta ve 3 günde maksimuma ulaşmakta, 2 hafta

sürmektedir. Bu arada ilk bir hafta içinde aksonal tomurcuklanma görülmeye başlar (65).

Fibroblastlar epinörium ve endonöriumda göze çarpan hücrelerdir. Angüler tarzda uzunlamasına organize olmuşlardır. Bunlar ribozomlardan özellikle granüllü endoplazmik retikulumdan zengindirler ve bazal laminaya sahip değillerdir. Fibroblastlar sinir hasarını takiben çoğalırlar ve tomurcuklanan aksonların etrafını sararlar. Kronik kompresyon fibroblastların toplanmasına ve çoğalmasına helezonik bir şekilde gelişi güzel oryante olmuş kollogen ve ince fibriler materyaller oluşturmalarına neden olmaktadır (74).

### **SİNİRLERDE MEMBRAN İSTİRAHAT POTANSİYELİ**

Normalde hücre içerisindeki potasyum iyonlarının konsantrasyonu hücre dışından çok fazladır ve hücre membranı potasyum iyonlarından başka iyonlara geçirgen değildir. Bunun net etkisi potasyum iyonlarının hücre dışına difüzyonu olacaktır. Sonuçta dışarı çıkan potasyum iyonları pozitif yükleri dışarıya taşıyacaktır. Fakat bu belli bir aşamadan sonra dengeye gelecektir, onun için membrandaki sodyum potasyum pompası devamlı olarak sodyumu sinir lifinin dışına potasyumu hücre içine pompalar, burada dikkat edilecek husus bu pompa her iki potasyum iyonuna karşılık üç adet sodyum iyonunu hücre dışına pompalamakta ve bununda net etkisi hücre içinin devamlı pozitif iyon kaybıdır. Sonuçta ortaya çıkan potansiyel farkı  $-90$  mili voltur. Bu  $-90$  MV'luk potansiyel farkı sinir lifinin istirahat potansiyelini oluşturmaktadır(75).

### **SİNİRLERDE AKSİYON POTANSİYELİ**

Sinir sinyalleri membran potansiyellerindeki hızlı değişimlerden oluşan aksiyon potansiyeli ile iletilmektedir. Her aksiyon potansiyeli, normal istirahat negatif potansiyelinden pozitif membran potansiyeline ani bir değişimle başlar ve hemen hemen aynı hızla tekrar negatif potansiyele döner. Bir sinir sinyalinin iletilmesinde, aksiyon potansiyeli sinir lifi boyunca sinir lifinin sonuna kadar iletilir. Bu değişiklikler saniyenin on binde biri kadar sürede olmaktadır.

Aksiyon potansiyeli birbirini izleyen dönemler şeklinde olmaktadır. Sükun dönemi, bu normal istirahat potansiyeli durumudur. Depolarizasyon döneminde membran aniden sodyuma karşı geçirgen hale gelerek çok büyük miktarda sodyum iyonu hücre içine girerek normal  $-90$  MV'luk polarize durum tersine dönerek

potansiyelin pozitif olur. Repolarizasyon döneminde ise sodyum kanalları kapanmaya başlar potasyum kanalları ise daha geçirgen hale gelir ve potasyum iyonlarının dışarı çıkması sonucu membran potansiyeli eski haline gelir. Bu olaylarda iki voltaj kapılı kanal rol oynamaktadır. Bunlar sodyum ve potasyum voltaj kapılı kanallardır. Normal istirahat potansiyelinin  $-90$  MV dan daha yukarı çıkması voltaj kapılı sodyum kanallarını aktive ederek sodyumun hücre içine akışına neden olur ki sonucu potansiyelin sıfıra yaklaşmasıdır. Yukarıda anlatıldığı gibi bu döneme depolarizasyon adı verilmektedir. Membran potansiyelinin sıfıra yaklaşması bu kapının kapanmasına neden olur, bu durum repolarizasyonun başlangıcıdır. Bu arada membran potansiyelindeki  $-90$  MV dan sıfıra doğru meydana gelen değişiklik voltaj kapılı potasyum kanallarının aktivasyonuna neden olur. Potasyum böylece hücre dışına çıkmaya başlar, fakat potasyum kanallarının açılması, sodyum kanallarının açılmasına göre çok yavaş olduğundan bu dönem sodyum kanallarının kapanma dönemine rastlar ve potasyumun hücre dışına çıkması membran potansiyelinin eski haline dönmesine yani repolarizasyona neden olur.

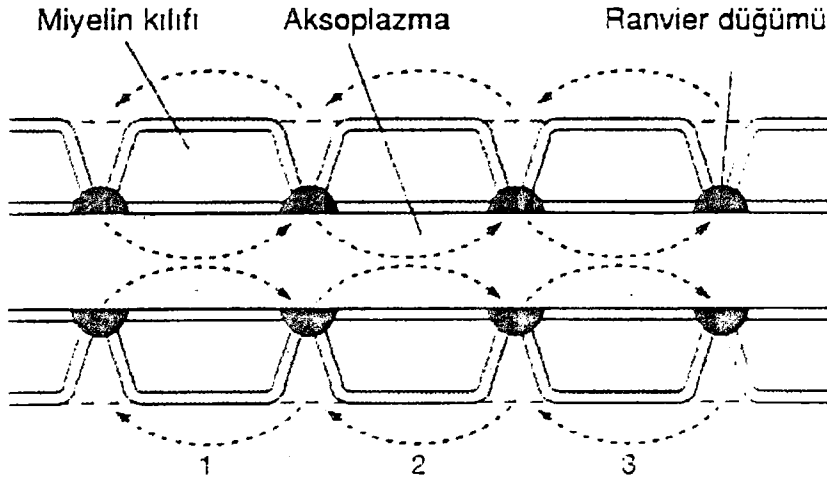
Bir sinir lifine giren sodyum iyonlarının sayısı liften ayrılan potasyum iyonlarından daha fazla olduğunda aksiyon potansiyeli oluşmaktadır. Genellikle membran potansiyelinde  $15-30$  MV luk yükselme yani, kalın bir sinir lifinde  $-90$  MV luk membran potansiyelinin aniden  $-65$  MV yükselmesi gerekmektedir. Bu arada ekstra selüler kalsiyum konsantrasyonunun önemini belirtmek gerekir çünkü kalsiyum iyonlarının azalması dışarıdaki pozitif yükleri azaltacağı için potansiyel farkını  $90$  MV dan daha azaltıp lifin uyarımsına, tekrarlayan otomatik deşarjlara ve tetaniye neden olacaktır. Tersine kalsiyum iyonlarında artma potansiyel farkının artmasına bu da membranın daha zor uyarılmasına neden olacaktır.

Bir sinir lifinde aksiyon potansiyeli oluştuğunda bu membranın hem iç hem de dış yüzeyi boyunca her yöne yayılmaktadır. Aksiyon potansiyelinin yayılımı tek yöne doğru olmadığı unutulmamalıdır.

Miyelinli liflerde schwann hücrelerinin aksonun etrafını defalarca sarması sonucu çok sayıda myelin katları oluşur. Myelin çok iyi bir yalıtkan olduğundan membrandan iyon akımını yaklaşık olarak  $5000$  kat azaltır. Ancak iyon akımı sadece ranvier boşumlarında olabilmektedir. Bu nedenle aksiyon potansiyeli sadece boşumlarda oluşabilmektedir. Sonuç olarak aksiyon potansiyeli boşumdan boşuma iletilir. Bu sıçrayıcı ileti sonucunda myelinli liflerde ileti  $5-50$  kat artmaktadır (şekil 15).



Sinir liflerinde ileti çok küçük myelinsiz liflerde 0.25 m/sn ile kalın myelinli liflerde 100 m/sn arasında değişmektedir (63,75).



Şekil 15. Sinir lifindeki sıçrayıcı İleti

## 6-PERİFERİK SİNİR REJENERASYONU

Periferik sinir yaralanması birbirini izleyen ardışık olayları başlatır ve optimum koşullar altında, rejenere olmuş aksonların periferdeki hedef organlarla fonksiyonel bağlantı oluşturması ile sonlanır. Rölatif başarı yada başarısızlık, bu olaylar dizisinde fonksiyonun yeniden tamiri ve uygun bağlantıların sağlanması için erişkin memelideki ekstra selüler ve selüler nöral elementlerin kombine etkilerine bağlıdır. Bu nöral elementler ekstra selüler matriks ve nörotrofik, nörotropik faktörlerdir. Etkilenmiş aksonların canlı kalmalarını, aksonal uzanım ve onun miktarını, etkinliğini yada hedef organ innervasyonunun spesifikliğini sağlarlar. Non nöral çevrede önemlidir ve rölatif olarak rol oynamaktadır (65).

Rejenerasyonun başlamasındaki anahtar faktör nöronun efektif rejeneratif cevabı oluşturabilmesidir. Bu rejeneratif cevap retrograd aksonal reaksiyon sonucunda oluşmaktadır ve birçok morfolojik değişikliklerin yansımasıdır. Yaralanmayı takiben birçok nöronda kromatolitik değişiklikler gözlenmektedir (76). Bu olay nöron gövdesinde meydana gelmektedir ve aksonal rejenerasyonun güçlenmesi için önceden zorunludur ve hücrede hacim artışı nükleusun perifere yerleşimi ile sitoplazmadaki bazofili kaybı olur (76). Sinir yaralanmasını takiben aksonal büyümeyi artırmak için bazı proteinlerin sentezi gerekmektedir, örnek olarak mikrotübül ve mikro filament proteinlerinin her ikisi de aksonal büyüme ve fonksiyon artışı için gereklidir (63). Tezat olarak nörofilament sentezi aksonal uzama için gerekli değildir, fakat akson hedef hücre ile birleştiği zaman nöron aksonun çapını artırmak için

nöroflamentlere ihtiyaç duyacaktır. Benzer olarak nörotransmitter ve enzim sentezi sinaptik aktarım için gereklidir fakat aksonal uzama için gereksizdir (76).

İlginç olarak aksotomiyi takiben tüm nöronlar canlı kalmamaktadır, motor ve duysal nöronların bir kısmı ölmektedir. Genç neonatal hayvanlarda erişkinlere göre ölen nöron sayısı daha fazla olmaktadır (76). Günümüzdeki çalışmalar sonucunda, siyatik sinir kesisinden sonra L5 dorsal rot gangliyonlarında aksotomili nöronların %30-50 si ölmektedir. Motor nöron ölümü ise akson kesisini takiben %30 olarak bildirilmiştir. Sonuç olarak aksotomili nöronların gerek motor gerek duysal olsun yaklaşık olarak 1/3'ü ölmektedir ve kuşkusuz sinir kesisini takiben fonksiyonel iyileşmeye major etki yapabilmektedir (63). Motor sinirlerin kesilmesi sonucunda kas liflerinde atrofi meydana gelmektedir ve tersi olarak hedef kaybı sonucunda nöronal atrofi meydana gelmektedir. Prenatal çalışmalar sonucu nöronların gelişmeleri için nörotrofik maddelere bağımlı, bunlarında hedeflere bağlı olduğu ve retrograd olarak transport edildiği gösterilmiştir. Bu hedef bağımlılığı neonatal hayat boyunca devam etmektedir ve bunun kanıtı yeni doğan hayvanlarda yüksek oranda dorsal rot gangliyonlarındaki nöronların ve motor nöronların aksotomiyi takiben ölümüdür(76).

Aksotomize nöronlar kurtarılıp kurtarılamayacağı sorusu akla gelebilir. Yapılan çalışmalarda adult rat siyatik sinir kesisinde kesi yerine NGF uygulamasının nöronların %100 ünü kurtardığı gösterilmiştir (76). Kesilen siyatik sinir tamir edilip geçirgen olmayan bir silikon tüp içerisine konduğunda aynı etki meydana gelmekte ve dorsal rot gangliyonlarında nöronal ölüm meydana gelmemektedir. NGF muhtemelen kesilen sinir distalindeki schwann hücrelerinden salgılanmaktadır (76). Neonatal ratlarda yapılan çalışmada fasiyal sinir nükleusunda motor nöron ölümünü lokal olarak silier nörotrofik faktör (CNFT) uygulamasının önlediğini gösterilmiştir. Aksotomili nöronları sağkalmasında diğer etkili faktörler testesteron ve androjenlerdir. Motor nöron ölümünün kadınlarda ve kastrasyon yapılmış erkeklerde, erkeklerden daha fazla olduğu gösterilmiştir (41).



## AKSONAL UZAMA VE TOMURCUKLANMA

Kesilen aksonların proksimalinde, distal sinir güdüğüne girerek rejenere olan ve hedef organla temas sonucu onu reinerve eden tomurcuklanmalar oluşur. Minimal travma veya kesilerden sonra oluşan tomurcuklanmalar en distaldeki ranvier düğümlerinden, Schwann hücrelerinin retrakte olmaları ile açılan boşluklardan kaynaklanır. Tek aksondan çıkan çok sayıdaki tomurcuklanmalar distale doğru bir rejenerasyon ünitesi şeklinde ilerler. Bu tomurcuklardan bir tanesi boş endonöral tüp içerisine girer. Bu olayda hedef spesifikliğı yoktur. Yani bir motor akson duyuşal alanlara girerek uygun olmayan duyuşal uyarılara neden olabilir. Aksonal tomurcuklanma, kesilmeden birkaç saat sonra başlar ve başlangıçtaki tomurcuklar rezorbe olurlar. Kalıcı tomurcuklanmalar hücreşel elemanlarla birlikte yirmidört saat içinde oluşur. Distaldeki schwann hücre tüplerine giren tomurcuklanmalar distale doğru rejenere olur(30).

Aksonal tomurcuklanmayı başlatan mekanizmalar sinir çevresindeki yerel faktörlerden etkilenir. Komşu sinirlerin dejenerasyonu sağlam sinirden kollateral tomurcuklanmayı uyarabilir. Ayrıca dejenere dokulardan, denerve sinir kılıfından veya inaktif kaslardan tomurcuklanmayı indükleyici maddeler salındığı bildirilmiştir (76).

Periferik sinirlerde kesi ve kopmalara göre ezilme tipindeki yaralanmaların daha başarılı rejenere olduğu uzun süreden beri bilinmektedir. Bu aksonların kesilmeye ve ezilmeye farklı cevap vermesinden kaynaklanmaktadır. Ezilme tipi yaralanmada bazal lamina intakt kalmaktadır. Sinirde laserasyon gerilme ve laserasyon tipi yaralanmada schwann hücresi ve bazal laminanın oluşturduğu tüpte ayrılmalar meydana gelebilmektedir. Bazal lamina tip 4 kollogen, laminin (bir glikoprotein) ve proteoglikan (heparan sülfattan), fibronektinden yapılmıştır. Fibronektin ve lamininin nöronal ilerlemeye destek oldukları doku kültürlerinde gösterilmiştir ve periferik sinir membranlarında fibronektin ve laminin, kollogen için reseptörler mevcuttur. Günümüzdeki çalışmalar büyüyen aksonların bazal lamina varlığında ona bağlanarak ilerlediğı ve bunda laminin major role sahip olduğu göstermiştir ve aksonların bazal lamina boyunca schwann hücreleri olmadan ilerlediğı görülmüştür (63). Bazal lamina ayrıca schwann hücreleri için substrat oluşturmaktadır.

## **NÖROTROFİK FAKTÖRLER**

Yaralanmaya uğramış sinirin distalinden salgılanan solubl diffüz nörotrofik faktörler aksonal rejenerasyonu stimüle etmektedir. NGF, İnsulin Benzeri Büyüme Faktörü (IGF1 ve IGF2), Fibroblast Büyüme Faktörü (FGF) ve henüz karakterize edilmemiş diğer faktörler aksonal nöral rejenerasyonu hem invitro ve hem invivo olarak sağlamaktadır (76). NGF nörotrofik aktivite içermekte ve ek olarak hücrelerin sağ kalmasını nöron ve aksonların dışarı büyümesinin sağlamaktadır (76). Travmayı takiben distal segment içinde NGF ve NGF reseptörlerinde artış olmaktadır. Ayrıca NGF ve reseptörleri schwann hücrelerinde bulunmakta ve sentezlenmektedir. NGF schwann hücresi üzerindeki reseptörüne bağlandığında reseptör ligand kompleksi içeri alınmaktadır. Bu esnada NGF aksonlar ve schwann hücresine aynı anda bağlanarak rejenerasyon için bir elongasyon faktörü olarak davranmaktadır. IGF1 ve IGF2 büyük oranda homologdur ve yaralanmış sinir tarafından üretilmekte, aksonal rejenerasyonu sağlamaktadırlar. Her iki proteinin invitro hem nörotrofik ve hem aksonal ilerleme aktivitesi mevcuttur ve schwann hücreleri tarafından üretilmektedir (76). IGF1 hızlı retrograd olarak nöron gövdesine transport edilerek selüler olayları ve aksonal büyümeyi kontrol etmektedir (63). Asidik ve Bazik Fibroblast Growth Faktör (aFGF ve bFGF) aksonal rejenerasyonu uyaran diğer proteinlerdir. Bununla birlikte FGF anjiyogenezin potent bir stimülatörüdür. Güncel bulgular göstermişirki FGF nöronal büyümeyi düzenlemektedir ve aFGF ve bFGF hücre sağ kalımını artırmakta ve nöral dışı büyümeyi artırmaktadır. Ancak FGF'in kaynağı bilinmemektedir. Fakat yapılan çalışmalar sonucu bFGF nin neokapiller oluşumunu meydana getirerek aksonal rejenerasyonu stimüle ettiği bulunmuştur (76). aFGF ile yapılan çalışmalarda bu proteinin miyelinli akson sayısını anlamlı olarak artırdığı görülmüştür (63).

## **REİNNERVASYONUN SPESİFİKLİĞİ**

Periferik sinir rejenerasyonunda major problem reinnervasyonun spesifikliğidir. Bu spesifiklik iki öğeyi içermektedir. Sinir ve hedef seviyesinde spesifiklik, nöronal yaşam ve aksonal elongasyon gibi diğer faktörler normal olsa bile fonksiyonel iyileşme için uygun spesifik reinnervasyon meydana gelmelidir(76).

## 7-PERİFERİK SİNİRDE HASAR TIPLERİ

Sinir hasarının derecesi; klinik muayene ile birlikte, ameliyat gerekip gerekmediği yada spontan iyileşme olup olmayacağına dair prognostik bilgileri sunar. Aynı derecede şiddetli hasarların tamamen farklı sonuçlarının olması, hedef organ ile hasar bölgesi arasındaki uzaklığa ve tedaviye başlama zamanına bağlıdır. 1943 Yılında Seddon, sinir lifi hasarını üç temel tipe ayırdığı bir klasifikasyon sunmuştur. O bu klasifikasyonu kabul ederken, kendi orijinal terimleri olan, nöropraksi, aksonotmezis ve nörotmezise basit bir yaklaşım düşünmüş ve bu da geniş oranda kabul görmüştür (42,43).

### PERİFERİK SİNİR HASARINDA SEDDON SINIFLAMASI

Seddon sınıflaması, sinirde oluşan hasar temel alınarak yapılmış ve nöropraksi, aksonotmezis ve nörotmezisten oluşmuştur (43).

#### • Nöropraksi

Nöropraksi; periferik sinirlerin geçici fonksiyon kaybıdır. Segmental demiyelinasyona bağlı lokalize iletim bloğu olur. Sinir, makroskopik ve mikroskopik olarak normaldir. Bazı deneysel çalışmalarda, sinir lifi miyelin kılıflarında hasarın olduğu noktada ödem ve bozulma görülür. Hasarın distalindeki sinir normal kalır ve wallerien dejenerasyon görülmez. Nöropraksik hasarın özelliği, bir kaç ay (ortalama 6-8 haftada) hatta saatler içinde geri dönebilir olmasıdır. Motor tutulum, duyu ve otonomik fonksiyonlardan daha fazladır. Nöropraksi, fonksiyon kaybı tam olduğu

durumlarda sinirdeki hasarın daha ciddi olduğu diğer derecelerle karışabilir. Nöropraksik hasarın genel nedenleri; hafif ve kronik kompresyon (balayı felci) ya da traksiyon, künt travma yada yüksek hızlı mermilerin indirek etkileridir.

Dikkatli bir öykü ve nörolojik muayene tanıda çok önemlidir. Nöropraksi tedavisinde cerrahiye gerek yoktur ve iyileşme kendiliğinden ve tamdır (42,44).

#### • Aksonotmezis

Aksonotmezis; Periferik sinirlerin ezilmesi şeklinde tanımlanabilir. Yaralanma bölgesindeki aksonal bozulma distal aksonda tam ayrılmaya yol açar. Hasarlı periferik sinirlerde, bağ dokuları olan endonörium, perinörium, aksonun bazal membranı ve epinöriumun korunmasıyla birlikte, miyelin kılıf ve aksonun tam ayrılması vardır. Fizyolojik olarak, sinirde, şiddetli bir hasar halinde tam distal

Wallerian dejenerasyon oluşur. Böylece, lezyonun hemen distalinde görülen tam bir motor, duyu ve otonomik fonksiyon kaybı görülür. Aksonotmetik yaralanmalarda, sağlam olan endonöral tüpler boyunca miyelin kılıf oluşumu ve aksonal büyümeyle birlikte kendiliğinden rejenerasyon görülür. Fonksiyonların geri dönmesi, son organ ve lezyon arasındaki mesafeye, hastanın yaşına ve rejenerasyon miktarına ki, "bu ortalama 1-2 mm / gündür" bağlıdır. Klinik değerlendirmenin başında daha ciddi sinir hasarları ile karışabilir. Bu tip hasar, iskelet kırıkları, orta derecede çekmeler, kompresyon ve injeksiyon yaralanmalarıyla birlikte görülür. Eğer aksonotmezis, komplet sinir yaralanmasına neden olmuş ise öykü, klinik ve elektrofizyolojik izlemler tanıya yardımcı olacaktır (42,44).

#### • Nörotmezis

Sinirin tam anatomik olarak kesilmesi yada sinir ve bağ dokusu elemanlarının spontan iyileşme ile uyuşmayan boyutlarda hasarıdır. Cerrahi onarım olmaksızın iyileşmesi mümkün değildir (44). Klinik ve EMG görünümü aksonotmezisle aynı olabilir ve motor, duyu, otonomik fonksiyonların tam kaybı ve distal denervasyonu içerir. Sinir tam ayrıldığında proksimal uçta aksonal rejenerasyon bir nöroma oluşturur. Bu tip hasarın yaygın nedeni laserasyon ve direk mermi yaralanmasıdır. Ayrıca; ciddi ezilme, traksion, kimyasal madde injeksiyonu ve iskemik yaralanma da nörotmezisle sonuçlanabilir. Bir nörotmetik lezyonda, sinir fonksiyonlarını iyileştirmek istiyorsak direk onarım gerekir.

Prognoz; hastanın yaşına, paralizinin süresine, lezyonun seviyesine, hasarlanmış sinire, cerrahinin yapıldığı zamana ve tekniğe bağlıdır. Tam fonksiyonel iyileşme beklenmez (43).

Yüksek hızlı mermi yaralanmaları, yaraladığı brakial pleksusta nörotmezis yaparken komşu yapılarda vurucu yansıyan etkisinden dolayı nöropraksi ve aksonotmezise neden olabilir. Kısa süreli kompressif uygulamalar sinirde nöropraksik bir hasar oluştururken daha ciddi ve uzun süren kompressif uygulamalar, nörotmezise neden olur (42).

#### **SUNDERLAND SINIFLAMASI**

1951 yılında Sunderland, sinirde meydana gelmiş olan hasarın derecesini temel alan anatomik içerikli ve beş dereceden oluşan sınıflamasını önermiştir (42,43). Her iki sistemde de temel; periferik sinirlerin anatomisinde ve bağ dokuları

olan epinöriyum, perinöriyum, endonöriyum ve nöral elementlerdeki hasarın derecesidir (Tablo 1 ). Her iki uygulamada da hasarın derecesi, klinik semptomlarla doğrulanmalıdır. Bununla birlikte nöral hasarın net sınıflaması genellikle mümkün değildir. Bu ayırım sadece, laboratuvar deneylerinde yapılabilir.

Sunderland	Tanımlama	Seddon
Derece -1	Aksonal iletimin kaybı	Nöropraksi
Derece -2	Sağlam endonöriyumla birlikte devamlılığının kaybı	Aksonotmezis
Derece -3	Sağlam perinöriyumla birlikte, sinir liflerinin (akson ve kılıfı) kesilmesi	Aksonotmezis (3.hafif) Nörotmezis (3. ciddi)
Derece -4	Perinöriyum ve fasiküler devamlılığının kaybı	Nörotmezis
Derece -5	Tüm sinir kökünün devamlılığının kaybı	Nörotmezis

**Tablo1**

## **DiĞER YARALANMA TIPLERİ**

- **Traksiyon yaralanmaları**

Bir sinir perinöriyumunun, gücünün ötesinde bir çekilmeye uğramasıyla oluşur. Bu tip yaralanma daha çok omuz yaralanmalarında görülür. Sinirde nöropraksi, aksonotmezis, ve nörotmezisin tamamı görülebilir. Bazen de sinir kökleri spinal korttan kopabilir (44).

- **Yüksek Voltajlı Elektrik Yanıkları**

Bu tür kazalarda. ciddi cilt ve derin doku yanıkları oluşur ve sinirdeki hasarda çok yoğundur. Akım periferik sinirler boyunca santral hücreye gider ve burada hasar oluşturur ki bu da rejenerasyon şansını azaltır (44).

- **Kompresyon Ve İskemi Yaralanmaları**

Hematom formasyonu ve kemik tarafından sıkıştırma gibi bir çok mekanizma ile oluşabilir. Eğer kompresyon hafif ve kısa süreli ise sinirde sadece nöropraksi veya hafif derecede aksonotmezis rejenerasyonla birlikte görülür. Eğer kompresyon uzun süreli ise sinirdeki yaralanma ciddi rejenerasyonsuz aksonotmezis tarzındadır ve

nöroma oluşabilir. Uç vakalarda sinirde tam kesilme olabilir. Genellikle, fasiküler anatomi korunmuştur ve eğer lokal sorun ortadan kaldırılırsa sinir kendiliğinden iyileşecektir (44).

## **8-PERİFERİK SINIRDE ONARIM TEKNİKLERİ**

Sinir onarım teknikleri çeşitli aşamalardan sonra, aşağıdaki seçeneklerle tamamlanmıştır. Bu seçeneklerin hepsinin avantaj ve dezavantajları vardır. Bu nedenle bütün klinik durumlarda en iyi olan bir onarım seçeneği yoktur (24).

### **UÇ -UCA ONARIM**

- Epinöral onarım
- Fasiküler onarım
  - ✓ İnterfasiküler onarım
  - ✓ Grup fasiküler onarım

### **SİNİR GREFTLERİ**

#### **UÇ-YAN ONARIM**

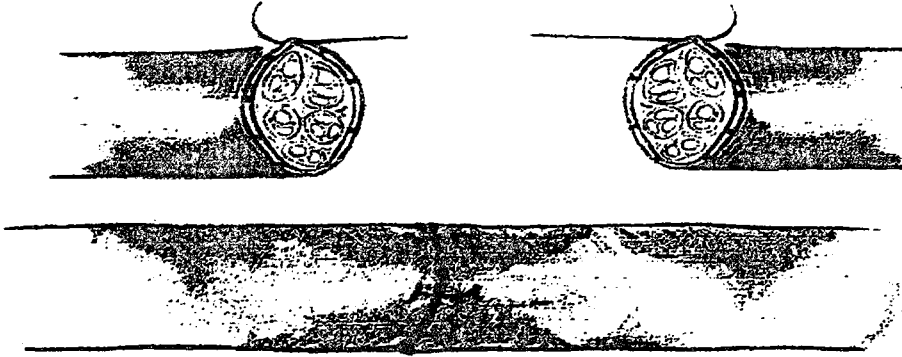
#### **YAN-YAN ONARIM**

- Epinöral Onarım

Epinöral onarım, periferik sinir onarımında yıllardır ve günümüzde de sık kullanılan standart bir metottür. Epinöral onarım tekniği halen kullanılan metotlardan en az karmaşık olanıdır. Fakat yine de büyütme ve dikkatli uygulama mutlaka gereklidir. Standart epinöral onarım şu şekilde yapılır; sinir uçları etraf dokudan sinire doğru atravmatik bir şekilde diseke edilir. Epinöral onarımda sinir uçlarının hazırlanması en önemli basamaktır. Sinir uçları sinir aksına dik bir şekilde ve aynı hizada kesilmelidir. Sinir uçlarını keserken keskin bir bıçak kullanılmalı ve bu işlem bir kerede yapılmalıdır. Böylece, uzunluğuna seyreden epinöral damarların ve fasiküllerin dizilimi mümkün olan en iyi pozisyonda sağlanmış olur. Sinirin iki ucu daha sonra en az gerginlik olacak şekilde karşı karşıya getirilir. Epinöral kenarlar mikro forsepsle tutulur. Cerrah 180 derece ara ile 2 adet 8-0 naylon suture epinöriumun tüm katlarına alttaki fasikülleri yaralamadan yerleştirir. Sutureler sinirin düz uçları birbirine hafifçe temas edecek şekilde dikkatlice bağlanır; bu suturelerin birer uçları diğer sutureleri atarken gerekecek olan rotasyonlara mücade etmesi için uzun bırakılmalıdır. Eğer bu iki adet 8-0 suturelerle onarım yeri bir arada tutulamıyorsa, onarım yerinin gergin olduğu ve greft gerektiği düşünülmelidir. Daha sonra sinirin kalınlığına göre iki veya üç tane 9 -0 veya 10 -0 naylon sutureler onarım yerinin anterior ve posterior epinöriumuna konur (Şekil 16).



Yaranın kapatılmasından sonra, ekstremitte 3-4 hafta atele alınır. Eğer sinir uçlarını bir araya getirmek için eklem fleksiyonu gerekli olmuş ise eklem atel kaldırıldıktan sonra haftada 10 -15 derece olacak şekilde ekstansiyona yavaş yavaş getirilmelidir (24).



Şekil 16. Epinöral sinir onarımı

#### • Fasiküler Onarım

Fasiküler onarımda, fasiküller tek tek perinöriyuma konan sütürlerle birleştirilirler. Daha yaygın olan grup fasiküler onarımda, birbirine komşu, bitişik fasiküller, gruplar halinde karşı karşıya getirilirler. Onarımın bu tipinde sütürler interfasiküler epinöriyuma yerleştirilir.

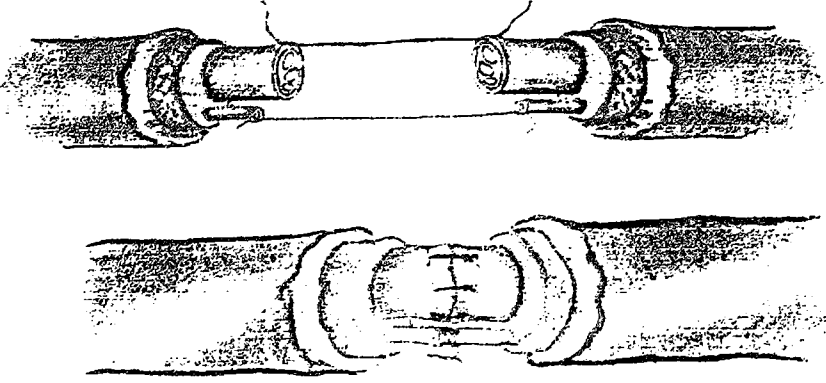
Fasiküler onarım, birkaç tane geniş fasikülü olan sinirlerde çok yararlıdır. Fakat iyi bir büyütme ve mikro aletler gerektirir (24). Sinir uçları izole edildikten sonra yüzeysel epinöral tabaka bir insizyonla sinir ucunun birkaç mm gerisinden çevresel olarak bir mikro makas ve mikro forseps yardımı ile kesilerek hazırlanır. Daha sonra her bir fasikül etrafı bağ dokusundan serbestleştirilir. Bu diseksiyon normal sinir dokusunda yapılır. Fibrotik, sinir uçları kötü görünümlü fasiküller normal sinir liflerine ulaşmaya kadar kesilmek zorundadır. Fasikülün sadece birkaç mm'si diseke edilir.

Aşırı diseksiyon sinir içinde skar oluşumuna neden olur. Daha sonra proksimal ve distal uçlar uygun pozisyonda karşı karşıya getirilir. Sütür perinöriyumu tam kat almalı ve fasiküler dokuya çok az penetre olmalıdır. Yumuşak fasiküler içerikler sıklıkla perinöriyumdan dışarı çıkar ve bunlar sütürlemeden önce kırılarak düzleştirilmelidir (şekil 17).



Eğer polifasiküler bir sinirin her bir fasikülü bu şekilde onarılsa onarım bölgesinde fazla miktarda sütür materyali kalır, bu nedenle en iyisi her bir motor dalı perinöral tamirle, geri kalan duyu fasiküllerini de bir veya iki grup halinde onarmaktır.

Her iki tip onarımdan sonra, ekstremité 4 hafta için atele alınır ve aktif, pasif egzersizlere atel çıkarıldıktan sonra başlanır (24).



Şekil 17. Fasiküler onarım

## SİNİR GREFTLERİ

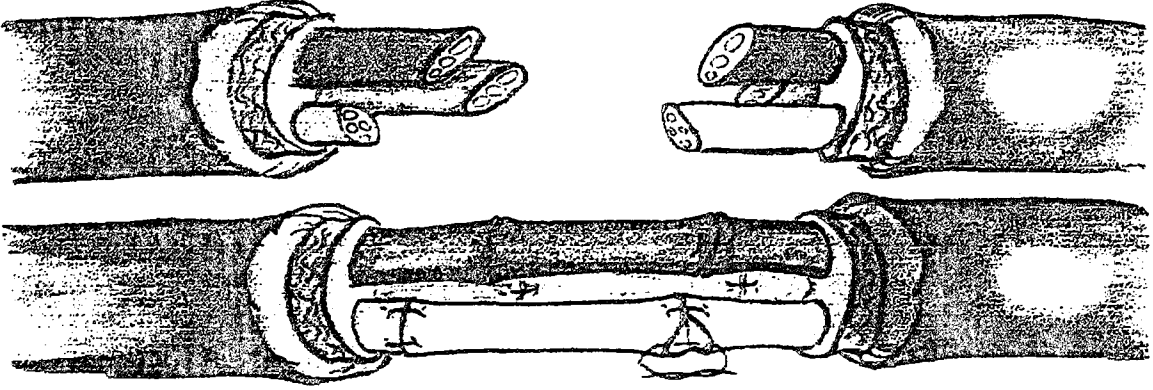
Greftlerinin kullanımı, Millesi ve Samii tarafından popülerize edildi (24,25,45). Sinir greftlerinin temel endikasyonu, sinirin iki ucu arasında bir defekt olduğu durumlardır. Sinir grefti gerektiren defektin uzunluğu konusunda hala tartışmalar vardır. Periferik sinir cerrahlarının çoğu 4 cm yada daha fazla defektin olduğu durumlarda greft ile onarım yapılması konusunda görüş birliği içindelerken, Millesi, 2 cm ve üzerindeki defektlerin uç-uca onarımında oluşan gerginliğin kabul edilemeyeceğini, bu nedenle de 2 cm ve üzerindeki defektlerde greft ile onarım yapılmasını önerir. Anatomik yerine göre bazen 0,5 cm'lik bir defektle bile greft kullanmak gerekebilir.

Gecikmiş durumlarda, neredeyse daima interfasiküler sinir grefti uygulanır. Bu prosedür uygulanmadan önce başarılı bir tedavi için yara fibrotik dokulardan temizlenmeli, yumuşak dokular sağlıklı ve vaskülarize olmalıdır. İdeal sinir grefti, sinir fasiküllerinin kesilen yüzlerini mutlaka örtmelidir (24).

Son yapılan çalışmalarda; aksonların gergin olmayan iki anastomoz bölgesinden, orta yada ciddi derecede gergin olan tek anastomoz bölgesine göre daha iyi geçtiklerini göstermiştir (46). Anastomoz bölgesindeki gerginlik, yetersiz

sonuç ve aksonal yeniden büyümenin engellenmesine neden olan sütün hatlarındaki fibröz doku proliferasyonu ile sonuçlanır (Şekil 19).

Greft yerleştirildikten sonra yara kapatılır ve eklem immobilize edilir. Pansumanın kaldırılmasından 2 hafta sonra aktif ve pasif egzersizlere başlanabilir.



Şekil 18. Fasiküler sinir greftleri

### UÇ -YAN SİNİR ONARIMI

Uç -yan onarım; sağlam donör sinirde hasar yaratmaksızın, distal hedef organların reinnervasyonuna izin veren bir tekniktir (27). Periferik sinir yaralanmasından sonra uç -yan onarım, 1800'lü yılların sonlarında, sinir onarımının bir yöntemi gibi ilk olarak klinikte kullanıldı.

1938 Yılında Gatta (32) tarafından yapılan bir çalışmayla sinirde uç -yan onarımın yayınlanmasından sonraki 50 yılda sinirin bu onarım yöntemi konusunda fazla çalışma yapılmamıştır. 1992 yılında Viterbo ve diğer araştırmacılar uç -yan onarım ile ilgili çalışmalara yeniden bir hız kazandırdılar (32). Bu araştırmaların sonucunda, sağlam donör sinirden, hasarlanmış sinirin distal ucuna aksonların rejenerasyonu ve son organdaki reinnervasyonların lateral filizlenme yoluyla olduğu deneysel olarak tespit edilmiştir (27). Buna rağmen klinik olarak reinnerve olan kasların güçlerinin yeterli olmaması nedeni ile cerrahların büyük çoğunluğu uç-yan onarımdan sonraki sinir rejenerasyonuna şüpheli bakmışlardır.

## **YAN-YANA ONARIM**

İlk olarak Yüksel ve arkadaşları tarafından yapılan bu sinir onarımı tekniđi uç-yan sinir tamirine alternatif olarak sunulmuştur. Proksimali bulunamayan sinirlerde yanyana onarım, uç-yan onarımda olduđu gibi yapılabilmektedir. Ayrıca bu teknikle bir sinirden greft alınması gerekiyorsa, bu sinir daha önce sağlam bir sinire yan yana nörorafi yapılarak, üç hafta beklenilmesi sonrasında greft ablasyonu yapıldığında distaldeki hedef organların reinnervasyonunu sağlayabileceđi ratlarda yapılan çalışmalarda gösterilmiştir (77).



## AMAÇ

Periferik sinir kesilerinde iyileşmeyi etkileyen faktörler arasında kesi seviyesinin önemi büyüktür. Kesi seviyesi ne kadar proksimalde ise ve medulla spinalise ne kadar yakın ise o kadar çok nöron ölümüne neden olacak ve fonksiyonel iyileşmeyi etkileyecektir(76). Proksimal sinir kesisinde diğer bir sorun ise; aksonların kat etmesi gereken yolun uzunluğudur. Aksonlar hedef bölgedeki adele gruplarının geri dönüşümsüz olarak atrofiye gitmesinden önce ilerleyerek hedef reinnervasyonunu gerçekleştirmelidir. Hesaba katılması gereken bir diğer durum nöron ölümü nedeni ile rejeneren olan akson sayısının dolayısı ile fonksiyonun eskisi gibi olmayacağıdır. Biz bu nedenle proksimal bir sinir kesisinde, proksimalden kesik siniri uç uca tamir yaptıktan sonra, distalde hedefe yakın bir yerde, tamir edilen siniri sağlam diğer bir sinirle, epinöral pencere açarak yan yana anastomozunu amaçladık. Epinöriumun aksonal ilerleme için engel teşkil ettiği yapılan çalışmalar ile gösterilmiştir (26,30,32,33,37). Hasarlanan bir sinir distali dejenerasyona giderken sağlam sinirde aksonal tomurcuklanmayı uyararak aksonları kendine çekebilmektedir(27). Bu çalışmada proksimal sinir kesilerinde kesi uç uca tamir edildikten sonra, distalden sağlam bir sinire yan yana nörorafi yapılarak sağlam sinirden oluşan aksonal tomurcuklanmanın tibial sinire ilerleyerek, bu sinirin innerve ettiği alanların atrofisini engelleyip engellemeyeceği ve bu yöntemin uç uca tamir yöntemine üstünlüğü araştırıldı.

## **GEREÇ ve YÖNTEM**

### **1- STANDART HAZIRLIK**

Bu çalışma, İnönü Üniversitesi Tıp Fakültesi laboratuvar hayvanları yetiştirme ve araştırma merkezinde 01 .01. 2002 ile 01. 03. 2002 tarihleri arasında yapıldı. Amacımız, sıçan alt ekstremite periferik sinirlerinde, proksimal sinir kesilerinde, bu siniri tamir ettikten sonra aynı siniri distalde sağlam diğer bir sinirle yan yana anostomoz yapmanın fonksiyonel iyileşme bakımından klasik uç-uca tamir yöntemine üstünlüğünü araştırmaktı.

Çalışmada, ortalama ağırlıkları 222.1gr olan 20 adet Spragy-Dawley cinsi dişi sıçan kullanıldı. Çalışmada kullanılan araçlar:

#### **Cerrahi için;**

- Mikrocerrahi aletleri (Mikro forsepsler,mikro makas, mikro portegü)
- Portegü, penset, kaba makas, doku makası,
- Cerrahi eldiven
- Telden (ataç) hazırlanan ekartör
- 15 Nolu bistüri (Aesculap)
- 1 0/0 Naylon sütün (Doğsan)
- 7/0 vikril (Ethicon, Johnson & Johnson)
- 6/0 prolene (Ethicon)
- Heparinli yıkama solüsyonu
- Serum fizyolojik

#### **Anestezi için;**

- Ketamin (Ketamin hidroklorid), Rompun (xylazine hidroklorid)
- 5 cc'lik, 1 0 cc'lik ve insülin enjektörleri

#### **Patolojl için ;**

- % 10'luk Formol solüsyonu
- Preparatları koymak için kapaklı 5 cc'lik şişeler

#### **Diğerleri ;**

- Zeiss marka ameliyat mikroskobu (20 x 5 büyütme altında)
- 10-3xgr duyarlı tartı aleti
- Cama yazar, silinemiyen kalem kullanıldı.

Çalışmaya başlamadan önce nelerle karşılaşacağımızı görmek amacıyla her gruptan birer sıçan örnek olması amacıyla opere edildi. Opere sıçanların erken dönemde tam uyanıncaya kadar en az bir gün ayrı kafeslerde tutulmalarına karar verildi.

Erken ameliyat sonrası dönemde muhtemel ölüm nedenleri arasında olduğu düşünülen beslenme sorunu için de ameliyat sonrasında yaklaşık 10cc .serum fizyolojik cilt altına yapıldı. Yine oda ısısının da hem cerrah hem de sıçanlar için yeterli düzeyde tutulabilmesi için sıçanların bulunduğu odaya bir adet elektrikli radyatör kondu. Tüm sıçanlar iki gün içerisinde opere edildi. Post operatif herhangi bir komplikasyon olmadı. Hiçbir deneğe post operatif alçılama yapılmadı.

Hiçbir grupta ölüm meydana gelmedi, ayrıca tüm sıçanların opere edilen ekstremitelerinde herhangi bir ülserasyona, cilt atrofisine, sıçanların birbirlerine zarar vermesi gibi olaylara rastlanmadı. Çalışma, her grupta beşer sıçanın bulunduğu dört gruptan oluşturuldu. Bir gruba cerrahi işlem yapılmayarak bu grup kontrol grubu olarak kullanıldı.

Sıçanlar, üzerleri tel ile kapalı plastik kaplarda bulunduruldu ve beslenmeleri için su ile birlikte standart laboratuvar sıçan yiyeceği verildi.

Cerrahi sırasındaki işlemlerde intramusküler (IM), Ketalar (Ketamin hidroklorid 20mg/kg) ve Rompun (xylazine hidroklorid 10 mg/kg) anestezisi yapıldı.

Sakrifizasyon işleminde ise sıçanlar aşırı doz ketamin ile öldürüldüler.

Her iki alt ekstremitte proksimal ve posterior bölgelerinin traşlanmasından sonra, sıçanlar 25 x15 x 2 cm boyutlarında hazırlanan tahta üzerine prone pozisyonunda yatırılıp 4 ekstremitesi bez flaster ile yapıştırıldı.

Standart dorsal gluteal yaklaşım ile uyluk posteriorundan yapılan insizyon proksimale uzatılarak cilt geçildi, daha sonra hemstring grup adaleleri arasından künt diseksiyonla geçilerek siyatik sinire ve daha sonra da peroneal ve tibial dallanma bölgesine ulaşıldı.

## **2- DENEY GRUPLARININ OLUŞTURULMASI**

Bütün bu işlemler tüm gruplarda standart olarak uygulandı. Sıçanlar 4 gruba ayrıldı ve 3 farklı işlem uygulandı.




## 1. GRUP

Bu gruptaki 5 adet sıçana herhangi bir cerrahi işlem yapılmayarak, bunlar kontrol grubu olarak kullanıldı.

## 2. GRUP

Bu gruptaki sıçanların sağ alt ekstremitelerine standart dorsal insizyon yapıldıktan sonra siyatik sinir, tibial ve peroneal sinirler eksplere edildi. Siyatik sinirden tibial ve peroneal sinir proksimale doğru 1.5 cm ayrılarak tibial sinir için uzun bir segment oluşturuldu. Tibial sinir proksimalden kesilerek uç uca dört adet 10/0 naylon suture ile epinöral yöntemle tamir edildi.



Şekil 19. Epinöral pencere açılması.

Daha sonra distalde tibial sinirin dallandığı bölgenin hemen üzerinde iki adet mikro forseps ile, hem tibial hemde peroneal sinirin birbirine bakan yüzlerine epinöral pencere açıldı (Şekil19).




Şekil 20. 2. Grup

Sonraki basamakta dört adet 10/0 naylon str ile her iki sinir epinral yanyana anastomoz yapıldı. Daha sonra adele dokuları yzeyel olarak 7/0 vikril ile yaklařtırılıp cilt 6/0 prolen ile kapatıldı (řekil 20).

### 3. GRUP

Bu gruptaki sıçanların saę alt ekstremitelerine standart dorsal insizyon yapıldıktan sonra tibial ve peroneal sinirler eksplore edildi. Daha sonra distalde tibial sinirin dallandıęı blgenin hemen zerinde iki adet mikro forseps ile, hem tibial hemde peroneal sinirin birbirine bakan yzlerine epinral pencere aılarak drt adet 10/0 naylon str ile yanyana anastomoz yapıldı. Daha sonra adele dokuları yzeyel olarak 7/0 vikril ile yaklařtırılıp cilt 6/0 prolen ile kapatıldı (řekil 21).



řekil 21. 3 grup.

### 4. GRUP

Bu gruptaki sıçanların saę alt ekstremitelerine standart dorsal insizyon yapıldıktan sonra tibial ve peroneal sinirler eksplore edildi. Tibial sinir ve peroneal sinir siyatik sinirden 1.5 cm proksimale doęru ayrıldı. Tibial sinir hemen siyatik sinirden ayrıldıęı blgeden kesildi. Daha sonra 4 adet 10/0 naylon str ile epinral u uca tamir edildi. Sinir tamiri tamamlandıktan sonra adele dokuları yzeyel olarak 7/0 vikril ile yaklařtırılıp, cilt 6/0 prolen ile kapatıldı (řekil 22).

Sivatik Sinir



Şekil 22. 4 grup

### 3- DEĞERLENDİRME

Sıçanlar sinir rejenerasyonu için üç ay süre ile takip edildiler. Takip süresinin sonunda;

1. Tüm deneklerin sağ alt ekstremitesine EMG yapıldı.
2. Tüm deneklerin kruris anterior adale ağırlıkları,
3. Kruris posterior adale ağırlıkları,
4. Tibia + Fibula ağırlıkları,
5. Ayak ağırlıkları ölçüldü.
6. Son olarakda ışık mikroskopisi değerlendirmesi için tamir bölgelerini

içeren sinir örnekleri alındı.

Daha sonra elde edilen verilerin tamamı, karşılaştırılması düşünülen parametreler şeklinde ;

- Kruris anterior adale ağırlıkları
- Kruris posterior adale ağırlıkları
- Tibia + Fibula ağırlıkları
- Ayak ağırlıkları
- Peroneal ve tibial sinir amplitüd ve latansları ,

Yukarıdaki tüm parametrelerin her grupta kontrol grubu arasındaki karşılaştırmaları sırası ile; gr ve msn, mv cinsinden, istatistiksel olarak karşılaştırmak amacı ile bilgisayar ortamında SPSS-8,0 istatistik programında yazıldı. EMG bulgularının gruplar arası karşılaştırılması varyans analizi ile yapıldı. Daha sonra ikili kıyaslamalar için Mann-Whitney U testi yapıldı. Sağ alt ekstremit

kas, tibia + fibula, ayak ağırlıklarının karşılaştırılması tek yönlü varyans analizi ile değerlendirildi.

## **ELEKTROFİZYOLOJİK DEĞERLENDİRME**

Toplam 20 adet anestezisiz sıçan 30 x 20 x 2 cm boyutlarındaki tahta plaka üzerine tüm ekstremitelerinden tespit edilerek Dantec Cantata EMG aleti ile iğne EMG'si uygulandı.

Siyatik sinire, sinir onarımı yapılan bölgenin proksimaline uyarıcı bipolar elektrot yerleştirildi. Distalde krus anterior (peroneal sinir innervasyonlu) ve krus posterior (tibial sinir innervasyonlu) kasların bipolar iğne elektrod (kayıt) yerleştirildi. Her iki kas grubunda spontan aktivite (fibrilasyon) varlığı ve MÜP özellikleri incelendi. Daha sonra proksimalden uyarı ile ilgili kaslarda ortaya çıkan cevapların (Muscle Response –M yanıtı) latansları ve amplitüdü ölçüldü. Latans ve amplitüd ortalama değerleri gruplar arasında karşılaştırıldı.

Spontan aktivite, denervasyon bulgusudur. MÜP (Motor Unit Aksiyon Potansiyeli) normalde 4-5 fazlı, kasta kasa değişmekle birlikte 0.5-2 mv amplitüdü 1-2 ms sürelidir. Süre artışı, polifazi ve amplitüd değişikliklerine göre MÜP, nörojenik yada myojenik tutulumu gösterir.

Latans (Distal Latans) uyarı verilen nokta ile, ilgili kas arasında sinyalin iletilme süresidir. Maksimal ileten sinir liflerinin iletim hızını gösterir. M yanıtı, sinir uyarısı ile kasta elde edilen bileşik kas aksiyon potansiyelidir.

Spontan aktivite; sinirdeki dejenerasyon sonucu kasta ortaya çıkan aktivitedir.

## **SİNİR KESİLMESİNE BAĞLI TROFİ DEĞİŞİKLİKLERİ**

### **Kas Tibia + Fibula ve Ayak Ağırlıklarının Değerlendirilmesi**

Sakrifiye edilen sıçanlar, vücut ağırlıklarının ölçülmesi ve sinirin histolojik değerlendirmesi için çıkarılmasından sonra, uyluktan gelen adaleler tibiaya yapışma yerlerinden ayrıştırıldı. Daha sonra diz ve ayak bileğinden krus dezartiküle edildi. Kruris anterior ve posterior adaleleri subperiostal olarak çıkarılıp ayrı ayrı  $10^{-3}$  x gr duyarlıklı tartı aletiyle ağırlıkları ölçüldü. Bundan sonra sırasıyla tibia + fibula ve ayak ağırlıkları da aynı tartı aletiyle ölçülüp kaydedildi.

## Histolojik Deęerlendirme

Sıçanlar tartıldıktan sonra, prone pozisyonunda aynı insizyon kullanılarak uę uca ve yan yana onarım bölgesine ulaşıldı. Sinir dokusu, onarım bölgesinin proksimal ve distalinden iki adet forseps yardımı ile etraftaki granülasyon dokusu ve adezyonlardan dikkatlice sinire hasar vermeyecek şekilde ayrıldı. Daha sonra proksimale patolojik inceleme esnasında sinir proksimalini belirlemek amacı ile, işaret sütürü konularak bu sütürün üzerinden sinir kesildi. Daha sonra onarım hattının distalinden sinir kesilerek %10'luk formaldehit içerisine konuldu. Elde edilen örnekler histolojik deęerlendirme için aşığıdaki işlemlerden geçirildi:

Biopsi örneklerinin alınmasında sırasıyla şu işlemler yapıldı. % 10'luk formalin ile tespit edilmiş sinir örnekleri artan derecede alkol dehidrasyonu, ksilolde şeffaflandırma ve parafine gömme işlemi ile bloklanarak rotary mikrotomla beşer mikrotomluk seri kesitler yapıldı. Alınan tüm kesitler hematoksilin eozin boyama yöntemi ile boyanarak ışık mikroskobunda incelendi.

## BULGULAR

### 1-ELEKTRO FİZYOLOJİK BULGULAR;

#### 1. GRUP (KONTROL GRUBU)

##### Tibial Sinir

No:	Distal Latans	Amplitüd	Spontan Aktivite	Müp	Maksimal Kası
1	1.3 ms	5.44 mv	Yok	Normal	SMK
2	1.2 ms	11.4 mv	Yok	Normal	SMK
3	1.2 ms	12.4 mv	Yok	Normal	SMK
4	1.2 ms	10.1 mv	Yok	Normal	SMK
5	1.1 ms	14.0 mv	Yok	Normal	SMK

Tablo 2 -Kontrol grubunun tibial sinir EMG sonuçları

##### Peroneal Sinir

No:	Distal Latans	Amplitüd	Spontan Aktivite	Müp	Maksimal Kası
1	1.1 ms	10.9 mv	Yok	Normal	SMK
2	1.0 ms	10.6 mv	Yok	Normal	SMK
3	1.1 ms	8.16 mv	Yok	Normal	SMK
4	1.0 ms	9.20 mv	Yok	Normal	SMK
5	1.0 ms	8.72 mv	Yok	Normal	SMK

Tablo 3 -Kontrol grubunun peroneal sinir EMG sonuçları



## 2. GRUP (Proksimalde uç uca, distalde yan yan nörorafi yapılan)

### Tibial Sinir

No:	Distal Latans	Amplitüd	Spontan Aktivite	Müp	Maksimal Kası
1	2.0 ms	2.56 mv	2+	Büyük Boylu	Seyrelme
2	1.6 ms	10.2 mv	3+	Düşük Boylu	Seyrelme
3	1.4 ms	4.24 mv	3+	Polifazik	SMK
4	1.3 ms	5.25 mv	3+	Polifazik	İlımlı Seyrelme
5	1.4 ms	5.20 mv	3+	Polifazik	İlımlı Seyrelme

Tablo 4 -2. grubun tibial sinir EMG sonuçları

### Peroneal Sinir

No:	Distal Latans	Amplitüd	Spontan Aktivite	Müp	Maksimal Kası
1	1.6 ms	6.16 mv	Normal	Polifazik	Pozitif
2	1.48 ms	6.08 mv	Normal	Normal	Pozitif
3	1.2 ms	4.64 mv	3+	Polifazik	SMK
4	1.9 ms	6.88 mv	2+	Polifazik	SMK
5	1.4 ms	10.2 mv	1+	Polifazik	SMK

Tablo 5 -2. grubun peroneal sinir EMG sonuçları

Bu grupta kontrol grubuna göre, hem peroneal hem tibial sinir latansında uzama mevcut. Tibial ve peroneal sinirde dejenerasyona uğramış ve her iki sinirde iyileşme mevcut.

### 3. GRUP

#### Tibial Sinir

No:	Distal Latans	Amplitüd	Spontan Aktivite	Müp	Maksimal Kası
1	1.2 ms	3.2 mv	3+	Normal	Pozitif
2	1.2 ms	5.68 mv	3+	Polifazik	Pozitif
3	2.2 ms	6.72 mv	3+	Polifazik	Pozitif
4	1.3 ms	6.72 mv	3+	Polifazik	SMK
5	1.2 ms	9.20 mv	3+	Polifazik	Seyrelme

Tablo 6 - 3. grubun tibial sinir EMG sonuçları

#### Peroneal Sinir

No:	Distal Latans	Amplitüd	Spontan Aktivite	Müp	Maksimal Kası
1	1.1 ms	7.68 mv	3+	Polifazik	Pozitif
2	1.6 ms	6.48 mv	3+	Polifazik	Pozitif
3	2.5 ms	4.16 mv	3+	Polifazik	Pozitif
4	1.3 ms	4.24 mv	3+	Polifazik	SMK
5	1.1 ms	11.2 mv	3+	Polifazik	İlimlı Seyrelme

Tablo 7 - 3. grubun peroneal sinir EMG sonuçları

Bu grupta, kontrol grubuna göre peroneal sinir latansında uzama mevcut. Tibial latans normal ve her iki sinir dejenerasyona uğramış ve iyileşme mevcut.

#### 4. GRUP

##### Tibial Sinir

No:	Distal Latans	Amplitüd	Spontan Aktivite	Müp	Maksimal Kası
1	1.6 ms	6.88 mv	1+	Polifazik	SMK
2	1.8 ms	5.52 mv	3+	Polifazik	SMK
3	1.7 ms	6.88 mv	3+	Polifazik	SMK
4	1.3 ms	9.60 mv	3+	Polifazik	SMK
5	1.4 ms	6.56 mv	3+	Polifazik	SMK

Tablo 8 - 4. grubun tibial sinir EMG sonuçları

##### Peroneal Sinir

No:	Distal Latans	Amplitüd	Spontan Aktivite	Müp	Maksimal Kası
1	2.2 ms	3.6 mv	1+	Polifazik	SMK
2	1.2 ms	4.56 mv	3+	Polifazik	SMK
3	1.1 ms	4.08 mv	3+	Polifazik	SMK
4	1.0 ms	8.32 mv	1+	Polifazik	SMK
5	1.2 ms	9.52 mv	3+	Polifazik	SMK

Tablo 9 - 4. grubun peroneal sinir EMG sonuçları

Bu grupta tibial sinir latansında kontrol grubuna göre uzama mevcut. Tibial sinir dejenerasyona uğramış, iyileşme mevcut.

## 2-VÜCUT AĞIRLIĞI, KAS, TİBİA + FİBULA ÖLÇÜMLERİ

### 1. Grup (Kontrol Grubu)

No:	Total Vücut Ağırlığı	Posterior Adele Grubu Ağırlığı	Anterior Adele Grubu Ağırlığı	Ayak Ağırlığı	Tibia + Fibula Ağırlığı
1	218.0 gr	1.210 gr	0.508 gr	1.278 gr	0.832 gr
2	190.0 gr	1.366 gr	0.533 gr	1.102 gr	0.633 gr
3	201.0 gr	1.572 gr	0.526 gr	1.328 gr	0.788 gr
4	186.4 gr	1.955 gr	0.608 gr	1.260 gr	0.754 gr
5	188.2 gr	1.396 gr	0.512 gr	1.238 gr	0.730 gr

Tablo 10 -Kontrol grubunun ağırlık ölçümleri

### 2. Grup

No:	Total Vücut Ağırlığı	Posterior Adele Grubu Ağırlığı	Anterior Adele Grubu Ağırlığı	Ayak Ağırlığı	Tibia + Fibula Ağırlığı
1	233.0 gr	1.631 gr	0.776 gr	1.148 gr	0.749 gr
2	180.0 gr	1.333 gr	0.642 gr	1.105 gr	1.006 gr
3	247.0 gr	1.162 gr	0.746 gr	1.108 gr	0.780 gr
4	250.0 gr	1.406 gr	0.710 gr	1.462 gr	0.792 gr
5	250.0 gr	1.392 gr	0.702 gr	1.434 gr	0.784 gr

Tablo11 -2. grubun ağırlık ölçümleri

### 3. Grup

No:	Total Vücut Ağırlığı	Posterior Adele Grubu Ağırlığı	Anterior Adele Grubu Ağırlığı	Ayak Ağırlığı	Tibia + Fibula Ağırlığı
1	249.0 gr	1.186 gr	0.779 gr	1.225 gr	0.768 gr
2	232.0 gr	1.860 gr	0.759 gr	1.367 gr	0.900 gr
3	246.0 gr	1.878 gr	0.989 gr	1.399 gr	0.850 gr
4	230.0 gr	1.603 gr	0.729 gr	1.130 gr	0.752 gr
5	199.0 gr	1.231 gr	0.710 gr	1.092 gr	0.925 gr

Tablo 12 -3. grubun ağırlık ölçümleri

### 4. Grup

No:	Total Vücut Ağırlığı	Posterior Adele Grubu Ağırlığı	Anterior Adele Grubu Ağırlığı	Ayak Ağırlığı	Tibia + Fibula Ağırlığı
1	205.0 gr	1.441 gr	0.722 gr	1.465 gr	0.560 gr
2	215.0 gr	1.230 gr	0.631 gr	1.301 gr	0.798 gr
3	220.0 gr	1.295 gr	0.626 gr	1.185 gr	0.869 gr
4	250.0 gr	1.328 gr	0.769 gr	1.299 gr	1.000 gr
5	260.0 gr	1.339 gr	0.666 gr	1.390 gr	0.861 gr

Tablo 13 -4. grubun ağırlık ölçümleri

### **3-HİSTOLOJİK BULGULAR**

#### **2. GRUP**

Proksimalden tibial sinir kesilerek uç uca tamir, distalden ise peroneal ve tibial sinire, epinöral pencere açılarak, yan yana tamir yapılan bu grubun H-E ile boyanan longitüdüinal kesitlerinde:

Yan yana yapılan tamir bölgesinde peroneal sinirden tibial sinire akson geçişi mevcut idi. Ancak bu bölgede iltihabi granülasyon dokusu, özellikle peroneal sinirde görülmekteydi. Peroneal sinir akson demetlerinde düzensizlik mevcuttu ve minimal aksonal dejenerasyon görüldü. Proksimalde tibial sinirdeki uç uca yapılan tamir bölgesinde ise düzenli aksonal geçiş olup iltihabi granülasyon dokusuna rastlanılmadı. Ancak sütür alanında sütür granülomu mevcut idi.

#### **3. GRUP**

Distalde tibial sinirin dallanma bölgesinin hemen üzerinde epinöral pencere açılarak yan yana tamir yapılan bu grubun H-E ile boyanan longitüdüinal kesitlerinde:

Peroneal sinirden tibial sinire aksonal geçiş görüldü. Her iki sinirde de dejenerasyon mevcut olup sinir kılıfı ve aksonlar düzensiz dağılım göstermekte idi. Yine bu grupta da sütür granülomu mevcuttu.

#### **4. GRUP**

Tibial sinirin proksimalden kesilerek uç uca tamir edilmesiyle olurturulan bu grubun H-E boyanan longitüdüinal kesitlerinde :

Diğer gruplardan daha az bağ dokusu rastlandı. Bu gruptaki aksonal geçiş diğer gruplara göre daha düzenli idi. Sinirde aksonal dejenerasyon bulgusuna rastlanılmadı.



## İSTATİSTİKSEL DEĞERLENDİRMELER

### 1- EMG

	1. GRUP (Kontrol) n 5	2. GRUP	3. GRUP	4. GRUP
TİBİAL SİNİR DİSTAL LATANSI (m/s)	1.2 ± 0.7	1.54 ± 0.27	1.42 ± 0.43	1.56 ± 0.2
PERONEAL SİNİR DİSTAL LATANSI (m/s)	1.04 ± 0.5	1.51 ± 0.25	1.52 ± 0.584	1.34 ± 0.48
TİBİAL SİNİR M YANITI AMPLİTÜDÜ (mv)	10.66 ± 3.25	5.52 ± 2.84	6.30 ± 2.165	7.08 ± 1.51
PERONEAL SİNİR M YANITI AMPLİTÜDÜ(mv)	9.37 ± 1.34	6.79 ± 2.07	6.75 ± 2.9	6.01 ± 2.761

**Tablo 14 - Grupların tibial ve peroneal sinir latans ve amplitüdlerinin ortalamaları**

Tibial sinir ve peroneal sinir için grupların ortalama latans ve amplitüd değerleri tablo 14 de görülmektedir.

- 1- Tüm gruplar arasında peroneal ve tibial sinir amplitüdüleri açısından yapılan istatistiksel değerlendirmede anlamlı fark bulunmadı. P=0.178 ve P=0.71
- 2- Peroneal ve tibial sinir latansları açısından tüm gruplar arasında yapılan değerlendirmede istatistiki olarak anlamlı fark bulundu. P=0.027 P=0.022
- 3- Tibial ve peroneal sinir latansı gruplar arası ikili olarak kıyaslandığında:
  - 4. ve 2. gruplar arasında tibial sinir latanslarının karşılaştırılması sonucu anlamlı fark bulunamadı. P=0.84
  - 4. ve 3. gruplar arasında tibial sinir latanslarının karşılaştırılması sonucu anlamlı fark bulunamadı. P=0.5
  - 4. ve 1. gruplar arasında tibial sinir latanslarının karşılaştırılması sonucu anlamlı fark bulundu. P=0.008
  4. grupta kontrole göre tibial sinir latansı uzamış bulundu.
  - 2. ve 3. gruplar arasında tibial sinir latanslarının karşılaştırılması sonucu anlamlı fark bulunamadı. P=0.51
  - 2. ve 1. gruplar arasında tibial sinir latanslarının karşılaştırılması sonucu anlamlı fark bulundu. P=0.008

2. grupta kontrole göre tibial sinir latansı uzamış bulundu.

-3. ve 1. gruplar arasında tibial sinir latanslarının karşılaştırılması sonucu anlamlı fark bulundu.  $P=0.008$

3. grupta kontrole göre tibial sinir latansı uzamış bulundu.

-4. ve 2. gruplar arasında peroneal sinir latanslarının karşılaştırılması sonucu anlamlı fark bulunamadı.  $P=0.84$

-4. ve 3. gruplar arasında peroneal sinir latanslarının karşılaştırılması sonucu anlamlı fark bulunamadı.  $P=0.5$

-4. ve 1. gruplar arasında peroneal sinir latanslarının karşılaştırılması sonucu anlamlı fark bulunamadı.  $P=0.095$

-2. ve 3. gruplar arasında peroneal sinir latanslarının karşılaştırılması sonucu anlamlı fark bulunamadı.  $P=0.51$

-2. ve 1. gruplar arasında peroneal sinir latanslarının karşılaştırılması sonucu anlamlı fark bulundu.  $P=0.008$

2.grupta kontrole göre peroneal sinir latansı uzamış bulundu.

-3. ve 1. gruplar arasında peroneal sinir latanslarının karşılaştırılması sonucu anlamlı fark bulundu.  $P=0.0032$

3.grupta kontrole göre peroneal sinir latansı uzamış bulundu.

Sonuç olarak amplitüd açısından kontrol grubuna göre gruplar arasında fark bulunamazken, distal latans 2. grupta hem peroneal hem tibial sinirde uzamış, 3. grupta sadece peroneal sinirde uzamış, 4. grupta ise sadece tibial sinir de uzamıştır.

## **2- ANTERİYOR POSTERİYOR ADELE GRUPLARI, FİBULA + TİBİA, AYAK AĞIRLIKLARI**

Gruplar arasındaki değerlendirme sonucu:

1-Gruplar arasında, ayak ağırlıkları bakımından fark bulunamadı.  $P=0.688$

2-Gruplar arasında, tibia + fibula ağırlıkları bakımından fark bulunamadı.  $P=0.524$

3-Gruplar arasında, posterior adele grubu ağırlıkları bakımından fark bulunamadı.  $P=0.457$

4-Gruplar arasında, anterior adeste grubu ağırlıkları bakımından anlamlı fark bulundu.  
P=0.000

İkili kıyaslamalar yapıldığında.

-1 ve 2 Gruplar arasında krus anterior adeste ağırlığı yönünden istatistiksel olarak fark anlamlı bulundu. P=0.004

-1 ve 3 Gruplar arasında krus anterior adeste ağırlığı yönünden istatistiksel olarak fark anlamlı bulundu. P=0.000

-1 ve 4 Gruplar arasında krus anterior adeste ağırlığı yönünden istatistiksel olarak fark anlamlı bulundu. P=0.018

-4 ve 2 Gruplar arasında krus anterior adeste ağırlığı yönünden istatistiksel olarak fark anlamlı bulunmadı. P=0.85

-4 ve 3 Gruplar arasında krus anterior adeste ağırlığı yönünden istatistiksel olarak fark anlamlı bulundu. P=0.045

-2 ve 3 Gruplar arasında krus anterior adeste ağırlığı yönünden istatistiksel olarak fark anlamlı bulunmadı. P=0.091

Sırası ile anterior adeste gruplarının ağırlıkları büyükten küçüğe 3,2,4,1 olarak tablo 15 de görülmektedir.

Grup	n	Ortalama ağırlık
1	5	0,5360 ± 0.0378
2	5	0.7140 ± 0.0451
3	5	0.8040 ± 0.01064
4	5	0.6800 ± 0.0579

**Tablo 15** Sıçan alt ekstremite krus anterior adeste ortalama ağırlıkları

## TARTIŞMA

Doğru yapılan bir sinir tamiri, hasarlı ve denerve dokuların tam rehabilitasyonu için kritik bir öneme sahip olmakla birlikte yeterli değildir. Günümüzde mikro cerrahi tekniklerin gelişmesi ve sinir hasarlanması ile rejenerasyonunun nörobiyolojisinin anlaşılmasına, bunların kombine edilmesi sonucunda sinir tamirinde önemli ilerlemeler sağlanmıştır. Fonksiyonel geri dönüşün maksimal olması için çok sayıda araştırmalar yapılmaktadır. Yinede periferik sinir cerrahisinde bazı sorunlar mevcuttur (61).

Ratlarda yapılan çalışmalarda periferik bir sinir kesisinden sonra denerve olan adele dokusu 60. günde total ağırlığının %50 ila %60 'ını kaybetmektedir. Kas liflerinin makroskobik kesitlerinde yaklaşık alan olarak %70 azalma olmaktadır. Denervasyonun 89. gününde fibroblastik proliferasyon pik yapmakta ve kollagen depolanmaktadır (56). Tavşan modellerinde yapılan çalışmada 8 ay süren denervasyondan sonra adele atrofisinin fonksiyonel iyileşme açısından belirleyici etken olduğu gösterilmiştir (55). Yine sıçanlarda yapılan bir çalışmada soleus kasında denervasyondan 7 ay sonra adelenin önceki kontraktıl kuvvetinin ancak %87 'sini kazandığı görülmüştür (57). Uzun süreli denervasyonla adelede meydana gelen fibrotik değişiklikler fonksiyonel iyileşmeyi sınırlayıcı etki yapmaktadır(54).

İnsanlarda yapılan kas biyopsilerinde denervasyonun 3. ayında anlamlı derecede fibrozis olduğu görülmüştür. Fibrozis zamanla progresif olarak artmakta ve 11. ayda adele dokusunda şiddetli fibrozis meydana gelmektedir(54).

Proksimalde meydana gelen sinir kesilerinde rejenere aksonların ilerleyerek hedef hücre innervasyonunu gerçekleştirmeleri uzun sürmekte ve buda ilk etapta adele atrofisine daha ileri dönemde fibrozise neden olmaktadır (58).

Diğer bir durum proksimal sinir kesisi meydana geldiğinde medulla spinalisteki ve duysal gangliyonlardaki motor ve duysal nöronların ölümüdür. Proksimal sinir kesilerinde medulla spinalisteki motor ve duysal nöronların yaklaşık %30 ila %40 'ı ölmektedir (76). Kas fonksiyonlarının tam olarak eski kontraktıl kuvvetini ve fonsiyonunu kazanması için önceki motor akson sayısının yaklaşık %35'inin adeleyi inerve etmesi gerekmektedir (63). Gerek motor nöron ölümü gerekse konnektif dokunun sinir tamir hattında akson geçişini engellemesi yada proksimaldeki

aksonların distaldeki uygun olamayan faasiküllere girmesi sonucunda, kesi hattının distalindeki, dolayısıyla hedefi reinerve eden akson sayısı azalacaktır. Buda fonksiyonel iyileşmeyi kötü olarak etkileyecektir (61).

Çalışmamızda tibial sinir ve peroneal sinir, siyatik sinirden proksimale doğru 1,5cm ayrılarak tibial sinir için uzun bir segment oluşturuldu. Daha sonra tibial sinir proksimalden kesilerek uç uca epinöral olarak tamir edildi. Distalde tibial sinirin dallanma bölgesinin hemen proksimalinde tibial ve peroneal sinirin birbirine bakan yüzlerinde iki adet epinöral pencere açılarak bu iki sinire yan yana nörorafi yapıldı.

Daha önceki çalışmalarda, kesik bir sinirin Wallerian dejenerasyona giden distal segmenti komşuluğunda seyreden sağlam bir sinirin lateral yüzüne uç yan yöntemle dikildiğinde, sağlam sinirden kollateral akson dallanmaları oluşturarak bunların dejenere sinir içinde büyüyeceği ve periferel hedef organlarla fonksiyonel bileşkeler oluşturabileceği gösterilmiştir. (27, 31, 36, 37, 32, 49, 33, 34, 28, 26, 30, 35, 29).

Aksonal tomurcuklanmanın mekanizması iki şekilde açıklanmıştır. Birincisi kesik sinirin distalinden sağlanan trofik ve tropik etkidir (50). Bu dejenerasyona giden sinir segmentindeki nöron olmayan hücrelerden tropik faktörler salınmaktadır (26,27). İkinci mekenizma ise komşu sinirin kesilmesi sonrasında spinal kanalda oluşan transnöral dallanmanın uyarılmasıdır (51). Lateral tomurcuklanmanın kaynağının sağlam sinir olduğu yapılan çalışmalarla gösterilmiştir (27,37). Buradaki tetikleyici etken denerve sinir içindeki ranvier boğumları ve dejenere sinirden salınan ürünlerdir. Aksonal tomurcuklanma M.S.S. ve P.S.S'de de görülür motor ve duyusal aksonları içerir (28).

Çalışmamızda distaldeki epinöral pencere açılarak yapılan yan yana nörorafi hattından aksonal tomurcuklanma sonrası gelişen aksonların proksimalden kesilmiş tibial sinir içerisinde ilerleyerek denerve adeleleri innerve ederek, tibial sinirin iyileşmesi süresince geçen zaman içerisinde atrofiyi önleyip önlemeyeceği, ayrıca bu yöntemin uç uca sinir tamiri yöntemine üstünlüğü araştırıldı.

Daha önce yapılan deneysel çalışmalarda tavşan adalelerine denervasyon süresince verilen elektrik uyarısının adele atrofisini önlediği gösterilmiştir (52,53,60).

Denerve sıçan gastrokinemius kasında yapılan deneysel çalışmalarda:

Proksimalden kesilen tibial sinire embriyojenik motor nöronlar transplante edilmiş. Bu ektopik motor nöron havuzu fonksiyonel elektrik stümilasyonu görevi yaparak denervasyon süresince kas dokusunun sağlıklı olarak kalmasını sağlamıştır (59).

Dahada ilginç bu sinire duysal nöronlar transplante edildiğinde aynı etkiyi sağlamıştır (62).

Çalışmamızda tibial sinir proksimalden kesilerek uç uca epinöral olarak tamir edildi. Yine tibial ve peroneal sinilere distalde epinöral pencere açılarak yan yan nörorafi yapıldı. Bir kısım ratlara deney süresince hiçbir işlem yapılmayarak kontrol grubu oluşturuldu.

Bu grupların oluşturulmasındaki amaç bizim tamir yöntemimizin proksimal sinir kesilerinde kalsik epinöral uç uca tamir yöntemi ile karşılaştırılmasıydı.

Distalden epinöral pencere açılarak yan yana nörorafi yapılmasındaki amacımız ise sağlam sinirde herhangi bir dejenerasyonun meydana gelip gelmediğini görmektir.

Sağlam sinirin epinöriumunda pencere açılması esnasında burada bulunan aksonlara zarar vererek bu sinirin inerve ettiği alanlarda fonksiyonel kayıpların olabileceği bildirilmiştir (33,37). Ancak perinöral pencerenin bir çift mikroforseps yardımıyla çekilerek açıldığında perinöriumun hemen altındaki birkaç yüzeysel akson dışında yaralanma olmadığını gösteren çalışmalarda mevcuttur (47,48,30). Bu işlem kalpiller dolaşımında bozmamaktadır. Yaralanma olan aksonlarda segmental bir demiyelinizasyon ve bunu hızlı bir remiyelinizasyon takip etmektedir. Bu çalışmada epinöral pencere aynı yöntemle açıldı. Ancak ikinci ve üçüncü grubun gerek EMG sonuçlarında gerekse histolojik kesitlerinde peroneal sinirde dejenerasyon olduğu görüldü.

Çalışmamızda sağ alt ekstremitte tibial sinir innervasyonlu posterior adele gruplarının ağırlıklarının gruplar arası karşılaştırılması sonucunda istatistiki olarak anlamlı fark bulunmadı, P değeri 0.457 idi. Yine ayak ağırlıkları bakımından gruplar arası karşılaştırma yapıldığında anlamlı fark bulunamadı, P değeri 0.688 idi. Yalnızca peroneal sinir innervasyonlu anterior adele grubu ağırlıklarının karşılaştırılması



sonucu aradaki fark istatistiki olarak anlamlı bulundu P değeri 0.00 idi. Anterior adele grubu ağırlıkları ortalama sıralaması gruplar arasında sırasıyla 3 > 2 > 4 > 1 olarak bulundu.

Burada bizim amaçladığımız denervasyon süresince distaldeki adele atrofisinin önlenmesi ve fonksiyonel iyileşmenin artırılması açısından olaya bakıldığında söz konusu olan kesik tibial sinir innervasyonlu posterior adele grubu ile diğer gruplar arasında herhangi bir fark bulunmamıştır.

Histolojik bulguların değerlendirilmesinde proksimalden tibial sinirin uç uca tamir edilip distalden ise peroneal ve tibial sinirin yan yana nörorafi yapıldığı grupta yan yana tamir bölgesinde peroneal sinirden tibial sinire aksonal geçiş görüldü. Ancak özellikle peroneal sinirde iltihabi reaksiyon dokusunun bulunması yine peroneal sinirdeki akson demetlerindeki düzensizlik ve minimal aksonal dejenerasyon bulunması daha önce yapılan çalışmalarla tezat oluşturmakta idi (47,48,30). Buradaki akson diziliminin bozulmasının sebebi muhtemelen atılan sütürlerin epinöryumun altından geçmesi olabilir.

Üçüncü grubun yapılan histolojik değerlendirmesinde yine peroneal sinirden tibial sinire aksonal geçiş her iki sinirde de dejenerasyon, sinir kılıfı ve aksonların düzensiz dağılımı görüldü. Uç uca tamir yapılan dördüncü grupta diğer gruplara nazaran daha az bağ dokusuna rastlanıldı. Ayrıca bu grupta aksonal geçiş daha düzenli idi.

Elektro fizyolojik çalışmalarda gruplar arasında gerek peroneal gerekse tibial sinir amplitüdüleri karşılaştırıldığında istatistiksel olarak anlamlı bir fark bulunamadı, P değeri sırası ile 0.178 ve 0.71 idi. Ancak latans açısından bu grupların karşılaştırılması neticesinde istatistiki fark anlamlı bulundu, P değeri sırası ile 0.027 ve 0.022 bulundu. Gruplar arasında ikili karşılaştırma yapıldığında ikinci grupta hen tibial sinirin hemde peroneal sinirin latansında kontrol grubuna göre uzama olduğu görüldü. Üçüncü grupta ise kontrol grubuna göre peroneal ve tibial sinir latansları karşılaştırıldığında sadece peroneal sinir latansında uzama olduğu görüldü. Üçüncü grupta yapılan EMG çalışmalarında peroneal sinireki spontan aktivitenin olması histolojik kesitlerde yan yana anostomoz bölgesindeki peroneal sinirde meydana gelen minimal akson dejenerasyonu ve iltihabi granülasyon dokusu artışını ile uyumludur. Dördüncü grubun peroneal ve tibial sinir latanslarının kontrol grubuyla

karşılaştırılmasında, tahmin edilebileceği gibi sadece tibial sinirin latansında uzama mevcut idi.

## **SONUÇ ve ÖZET**

Çalışmamızda, proksimal bir sinir kesisi meydana geldiğinde distaldeki hedef organların artofisini engellemek ve fonksiyonel iyileşmeyi arttırmak için tibial siniri proksimalden kesip daha sonrasında distalde peroneal sinire yanyana anostomoz yaparak, tibial sinirin iyileşmesi süresince, peroneal sinirden kaynaklanan tomurcuklanmanın tibial sinire ait adelelerin inerve etmesi ve atrofiyi önlemesi amaçlandı. Bu amaçla 20 adet sıçan beşerli dört gruba ayrıldı. Birinci gruba karşılaştırma amacıyla herhangi bir işlem yapılmadı. İkinci grupta tibial sinir proksimalen kesilerek uç uca tamir edildi. Daha sonra distalde tibial ve peroneal sinire yan yana nörorafi yapıldı. Yan yan nörorafi tekniğinin sağlam sinirde meydana getirdiği değişiklikleri gözlemek amacıyla tibial ve peroneal sinire distalde yan yana nörorafi yapılarak bu işlemin sağlam sinirdeki etkilerini gözlemek amacı ile üçüncü grup oluşturuldu. Son olarak dördüncü grup, yaptığımız işlemin klasik uç uca tamir yöntemi ile karşılaştırılması amacı ile tibial sinir proksimalden kesilerek uç uca epinöral tamir edilmesi ile oluşturuldu. Yapılan gerek EMG çalışmaları gerekse histolojik çalışmalarda bu tamir yöntemi klasik uç uca epinöral tamir yöntemine üstünlüğü görülmemiştir. Ayrıca distalde yapılan yan yana nörografi sağlam peroneal sinirde aksonal dejenerasyona neden olmaktadır. Tibial sinir innervasyonlu posteriyor adele grubu ağırlıklarının karşılaştırılması sonucu fark bulunamaması, bu yöntemin, uç uca epinöral yöntemden daha kötü fonksiyonel sonuca neden olduğunu düşündürmektedir.

## KAYNAKLAR

1. Terzis JK, Smith KL: Repair and grafting of peripheral nerve. In: Mc carthy JG(Ed):Plastic surgery, WB Saunders co. Vol1,1990:PP 600-697
2. Aird RB. Naffzier HC: The Pathology of Human Striated Muscle Following Denervation. J. Neurosurgery 10:216-227.1953
3. Mac Kinnon SE, Dellon AI: Surgery of the Peripheral Nerve Surgery. Newyork, Thieme, 1988
4. Brock AJ. Greek Medicine. In Green's Operative Hand Surgery. 4 th Ed 1998: 2: P: 1381
5. de chauliac G. On Wounds and Fractures: In Green's Operative Hand Surgery 4 th Ed. 1998: 2: P:1383
6. Ochs S: A Brief History of Nerve Repair and Regeneration. PP 1-8. in Jewett DL. Mc Carroll HRJr (eds): Nerve Repair and Regeneration. CV Mosby, St Louis, 1980
7. Green, Hotchkiss, Pederson: Green's Operative Hand Surgery. CL. 4 th Ed. PP 1384-1999
8. Haighton J: An Experimental Injury Concerning the Reproduction of Nerves. Philos Trans R Socland 85: 190-200 1975
9. Müller J: Elements of Physiology. In Green's Operative Hand Surgery. 4 th Ed 1998: 2: PP 1383
10. West JR: Early History of Mammalian Nerve Regeneration Neurosci Biobehav Rev 2: 27-32 1978
11. Ramon Y Cajal S: Degeneration and Regeneration of the Nervous System (Trans May RM 1928) Reprinted. Hafner. Newyork. 1968
12. Davis L Cleveland DA: Experimental Studies in Nerve Transplants. Ann Surg 99: 271-283 1984
13. Samii M. Modern Aspects of Peripheral and Cranial Nerve Surgery. Adv Tech Stds Neurosurg 1975; 2: 33-85
14. Seddon HJ : The use of autogenous grafts for the repair of large gaps in peripheral nerves. Brj. Surg 35: 151-167, 1947

15. Highet WB, Sanders FK: The Effects of Stretching Nerves after suture. BrJ Surg 30: 365-369: 1943
16. Sunderland S: Nerves and Nerve Injuries. 2 nd Ed. CL, Newyork, 1978
17. Smith JW. Micro surgery of peripheral nerves. Plast reconstr surg 1964;33.317-329
18. Edshage S: Peripheral nerve suture: A technique for improved intraneural topography. Evaluation of some suture materials. Acta chir scand (suppl) 331:1-104, 1964
19. Bora FW: Peripheral nerve repair in cats: The Fascicular Stitch. JBJS (Am) 49: 659-666, 1967
20. Millesi H, Missl G, Berger A: The inter fascicular grafting of the median and ulnar nerves. JBJS (Am) 54: 727-750, 1972
21. Battal MN, Hata Y. Plastic and Recons Surg 99: 7,2110-2111, 1997
22. Langman's Medical Embriology. T.W. SADLER PhD, Williams Wilkins 1994 P: 228-246
23. Transactions of the American Philosophical Society Greene EC. Anatomy of the Rat. 1963: P:27-35
24. McGillucidy JE. Techniques of Nerve Repair. In: Wilkins RH, Greqachary SS. Neurosurgery 1996: 3; 314; 3179 – 3191
25. Millesi H, Meissl G, Berger A. Further experience with interfascicular grafting of the median, ulnar and radial nerves. J Bone Joint Surg Am 1976: 58; 209 – 218
26. Liu K, Chen LE, Seaber AV, et. al. Motor functional and morphological findings following end – to – side neurorrhaphy in the rat model. J Bone and Joint Surg 1999: 17; 293-300
27. Caplan J, Tiangco A.D, Terzis J.K. Effects of IGF-II in a new end – to – side model. J Reconstr Microsurg 1999: 15; No:5
28. Fortes MW, Noah EM, Liuzzi FJ, et. al. End – to – side neurorrhaphy. Evaluation of aksonal response and upregulation of IGF-I and IGF-II in a non – injury model. J Reconstr Microsurg August 1999: 15; No:6
29. Noah EM, Williams A, Jorgenson C, Skoulis TG, at. al. End – to – side neurorrhaphy. A histologic and morphometric study of axonal sprouting into

- into an end – to – side nerve graft. *J Reconstr Microsurg* February 1997;13, No:2
30. Al-Qattan MM, Al-Thunyan A. variables affecting axonal regeneration following end – to – side neurorrhaphy. *J Plast Surg Br* 1998; 51: 238 – 242
  31. Viterbo F, Trindade JC, Hoshino K. et. al. Two end – to – side neurorrhaphies and nerve graft with removal of the epineural sheath. Experimental study in rats. *J Plast Surg Br* 1994: 47; 75-80
  32. Zhao J, Chen Z, Chen T. Nerve regeneration after terminolateral neurorrhaphy. Experimental study in rats. *J Reconstr Microsurg* January 1997;13, No:1
  33. Tham SKY, Morrison WA. Motor collateral sprouting trough an end – to – side nerve repair. *J Hand Surg* September 1998: 23A; No:5
  34. Kallanien LK, Cederna PS, Kuzon WM. Mechanical function of muscle reinnervated by end – to – side neurorrhaphy. *J Plast Reconstr Surg* June 1999: 103; No: 7
  35. Bertelli A, Santos S, Calixto B. Is axonal sprouting able to traverse the conjunctival layers of the peripheral nerve? A behavioral, motor, and sensory study of end – to side nerve anastomosis. *J Reconstr Microsurg* 1996: 559 – 563
  36. Viterbo F, Trindade JC, Hoshino K, et. al. End – to – side neurorrhaphy with removal of the epineurial sheath. An experimental study in rats. *J Plast Reconstr Surg* December 1994: 94; No: 7
  37. Lundborg G, Zhao Q, Kanje M, et. al. Can sensory and motor collateral sprouting be induced from intact peripheral nerve by end – to – side anastomosis? *J Hand Surg* June 1994: 19B; No:3
  38. Myers RR. Anatomy and microanatomy of peripheral nerve. *Neurosurg Clin N Am* January 1991: 2; No. 1
  39. Olsson Y. Mast cell in human peripheral nerve. *Acta Neurol Scand* 1971: 47; 357 – 368
  40. Rich KM, Luszcynski LR, Osborne PA, et. al. Nerve growth factor protects adult sensory neurons from cell death and atrophy caused by nerve injury. *J Neurocytol* 1987: 16; 261

41. Yu WHA. Administration of testosterone attenuates neuronal loss following axotomy in the brainstem motor nuclei of female rats. *J Neurosci* 1989; 9; 3908
42. Gentili F, Hudson AR, Midha R. Peripheral nerve injuries: Types, Causes, and Grading. In: Wilkins RH, Grengachary SS. *Neurosurgery* 1996; 3; 308; 3105 – 3113
43. Mackinnon SE. Peripheral Nerve Injuries. In: *Hand Surgery Update 2*. 1998: 199 – 209
44. Ducker TB. Pathophysiology of Peripheral Nerve Trauma. In: Wilkins RH, Grengachary SS. *Neurosurgery* 1996; 3; 309; 3115 – 3119
45. Samii M. Modern aspect of peripheral and cranial nerve surgery. *Adv Tech Stand Neurosurg* 1975; 2; 33 – 85
46. Terzis JK, Faibisoff B, Williams HB. The nerve gap. Suture under tension vs. graft. *Plast Reconstr Surg* 1975; 56; 166 – 170
47. Söderfelt B, Olsson Y, Kristensson K. The perineurium as a diffusion barrier to protein tracers in human peripheral nerve. *Acta Neuropathol* 1973; 25; 120
48. Spencer PS, Weinberg HJ, Raine CS, et. al. The perineurial window; a new model of focal demyelination and remyelination. *Brain Res* 1975; 96; 323
49. Tarasidis G, Watanabe O, Mackinnon SE, et. al. End – to – side neurorrhaphy resulting in limited sensory axonal regeneration in a rat model. *Ann Otol Rhinol Laryngol* 1997; 106
50. Zhao Q, Kerns JM. Effects of predegenerations on nerve regeneration through silicone Y – chambers. *Brain Res* 1994; 633; 97
51. Rotshenker S, Tal M. The transneuronal induction of sprouting and synapse formation in intact mouse muscles. *J Physiol (Lond)* 1985; 360; 387
52. Neumoto K, Williams HB, Lough J, Chiu RCJ: The effect of electrical stimulation on denervated muscle using implantable electrodes. *J Reconstr Microsurg* 4:251-255, 1988
53. Nix WA, Dahm M: The effect of isometric short term electrical stimulation of denervated muscle. *Muscle nerve* 10:136-143, 1987
54. Fu SY, Gordon T: contributing factors to poor functional recovery after delayed nerve repair: prolonged denervation. *Neurosci* 15:3886-3895, 1995



55. Gutmann E:Effect of delay of innervation on recovery of muscle after nerve lesion.J Neurophysiol 11:278-294,1998
56. Sunderland S, Ray LJ:Denervation changes in mammalian striated muscle. J Neurol Neurosurg psychiatry13:159-177,1950
57. Irintchev A,Draguhn A,Werning A: Reinnervation and recovery of mouse soleus muscle after long term denervation. Neuro science 39:231-243,1990
58. Aird RB, Naffziger HC: The pathology of human striated muscle following denervation.J Neuro surg 10:216-227,1953
59. Erb DE, Mora RJ, Bunge RP: Reinnervation of adult rat gastrocnemius muscle by embryonic moto neurons transplanted into the axotomized tibial nerve. Exp Neurol 124:372-376,1993
60. Gutmann E,Gutmann L: The effect of galvanic exercise on denervated on reinnervated muscle in rabbit. Neurol Nurosurg7:7-17
61. Brushart TM, Taylor MD,Mesulam M M:Specificity of muscle reinnervation after epineural and individual fascicular suture of the rat sciatic nerve
62. Ochi M, Kwong WH, Kimori K, Takemoto S, Chow SP:Delay of the denervation process in skeletal muscle by sensory ganglion graft and its clinical application. Plastic recons surg 97:577-586;1996
63. Brushart MT:Peripheral nerve biology in:Hand surgery up date 2 by AAOS:P:171-200
64. Wilgis EF,Murphy R: The significance of longitudinal excursion in peripheral nerve. Hand clinic 1986:2:761-766
65. Myers RR: Anatomy and micro anatomy of peripheral nerve in:Neuro surg clinic of NA 2:1:15-25, 1991
66. Sunderland S: Nerves and nerve injuries. Newyork,Churchill livingstone,1978
67. Stewart JD,AguayoAJ: Compressyon and entrapment neuropathies. Phidelphia,WB Saunders,1984,pp1435-1457
68. Mackinnon SE, O'Brien JP, Dellon,AL,et al: an assessment of the effect of internal neurolysis on chronically compressed rat sciatic nerve. Plastic recons surg 81:251-258,1988
69. Sunderland S: The connective tissues of peripheral nerve. Brain 88:841-854,1965

70. Gerhart DZ: Glucose transporters at the blood nerve barrier are associated With perineural cells and endoneural micro vessels. Brain res 508:46-50,1990
71. Haftek J: stretch injury of peripheral nerve. JBJs 52:354-365,1970
72. Bell MA, Weddell AGM: A descriptive study of the blood vessels of the sciatic nerve. Brain 107:871-89,1984
73. Rydevik B, Holm S, Brown MD: Diffusion from the cerebrospinal fluid as a nutritional pathway for spinal nerve roots. Acta scan physiol 138:247-248,1990
74. Asbury AK, Johnson PC: Pathology of peripheral nerve. Philadelphia, WB Saunders, 1978, p 18
75. GUYTON Guyton AC: Text book of medical physiology, 7 Ed, P:140-180,1986
76. Luizzi J, Tedeschi B: Peripheral nerve regeneration in: Neurosurgery clinics of north America p:31-39,1991
77. Yüksel F, Karacaoğlu E, Güler MM: Nerve Regeneration through Side-to-side Neuroorrhaphy Sites in a Rat Model: A New Concept in Peripheral Nerve Surgery, Plast Reconst Surg. 1999; 104: 7: 2092-9
78. Kelley O R, Carlos J L: Basic Histology: Lange, 1998: P: 260-300