

**T.C.
İNÖNÜ ÜNİVERSİTESİ
TIP FAKÜLTESİ**

**VARİKOSELLİ HASTALARDA
PAMPİNİFORM PLEKSUS İLE BRAKİAL VEN
ARASINDAKİ KAN GAZI DEĞERLERİNİN
KARŞILAŞTIRILMASI**

UZMANLIK TEZİ

**Dr. Ali BEYTUR
ÜROLOJİ ANABİLİM DALI**

**TEZ DANIŞMANI
Yrd. Doç. Dr. Ahmet SOYLU**

MALATYA – 2006

**T.C.
İNÖNÜ ÜNİVERSİTESİ
TIP FAKÜLTESİ**

**VARİKOSELLİ HASTALARDA
PAMPİNİFORM PLEKSUS İLE BRAKİAL VEN
ARASINDAKİ KAN GAZI DEĞERLERİNİN
KARŞILAŞTIRILMASI**

UZMANLIK TEZİ

**Dr. Ali BEYTUR
ÜROLOJİ ANABİLİM DALI**

**TEZ DANIŞMANI
Yrd. Doç. Dr. Ahmet SOYLU**

İÇİNDEKİLER

	Sayfa no
Çizelgeler dizini	I
Şekiller dizini	II
Simgeler ve kısaltmalar dizini	III
Giriş	1
Genel Bilgiler	
Erkek genital sisteminin embriyolojisi	3
Erkek genital sisteminin anatomisi	7
İnfertil erkeğin değerlendirilmesi	14
Varikosel ve infertilite	15
Varikoselin tedavi seçenekleri	22
Gereç ve yöntem	26
Bulgular	29
Tartışma	32
Sonuç ve öneriler	39
Özet	41
Summary	43
Kaynaklar	45

ÇİZELGELER DİZİNİ

	Sayfa no
1. Normal semen değerleri	19
2. Varikosektomi tekniklerinin komplikasyonları	23
3. Varikozel tedavi yöntemleri sonuçlarının karşılaştırılması	24
4. Brakial ven ve pampiniform pleksus kan gazı değerleri	31
5. Parsiyel oksijen basıncına tekabül eden oksijen saturasyonu değerleri	36

ŞEKİLLER DİZİNİ

	Sayfa no
Şekil 1: Beş haftalık bir embriyoda genital sistem	4
Şekil 2: Testisin gelişimi	5
Şekil 3: Prostat bezinin gelişimi	6
Şekil 4: Yenidoğan bir erkekte üreme sistemi	6
Şekil 5: Testis ve epididim	10
Şekil 6: Testis ve epididimin damarları	10
Şekil 7: Erkek genital sisteminin posteriorndan görünüşü	11
Şekil 8: Erkek rego pubica ve inguinalisin önden görünümü	12
Şekil 9: Prostat ve seminal vezikülün önden görünümü	13
Şekil 10: Mesane ve prostatın median kesiti	13
Şekli 11: Grade 3 varikosel	18

SİMGE VE KISALTMALAR

ALT	:	Alanin Transaminaz
ALP	:	Alkaleen Fosfataz
AST	:	Aspartat Transaminaz
BUN	:	Kan Üre Azotu
FSH	:	Folikül Stimüle Edici Hormon
GGT	:	Gamma-glutamil Transferaz
hCG	:	İnsan Koryonik Gonadotropin
H₂CO₃ (HCO₃⁻)	:	Bikarbonat
LDH	:	Laktat Dehidrogenaz
LH	:	Luteinize Hormon
pCO₂	:	Parsiyel Karbondioksit Basıncı
PG	:	Prostaglandin
PSA	:	Prostat Spesifik Antijen
SO₂	:	Oksijen Saturasyon
SRY	:	Seks Belirleyici Bölge
TDF	:	Testis Belirleyici Faktör
TSH	:	Tiroidi Stimüle Edici Hormon

GİRİŞ

Varikosel, spermatik kord içindeki testiküler venlerin dilatasyon ve kıvrımlar oluřturmasına denir (1). Saęlıklı erkeklerin % 15 – 22' sinde grlr (2). Primer infertilitenin % 30 – 40, sekonder infertilitenin % 70 – 81 nedeni varikoseldir (3). Hastalık yzyıllardır bilinmesine karřın, neden infertiliteye yol atıęı gnmzde dahi tam olarak aydınlatılabilmif deęildir. Varikosel szcę ilk kez 1843' de Curling tarafından "Pampiniform pleksus içindeki testikler venlerin dilatasyonu." řeklinde tanımlanmıřtır. Osmanlı dnemi cerrahlarından řerafeddin Sabuncuoęlu, Cerrahiyetl Haniyye adlı eserinde varikoseli, testis damarlarının bklp zm salkımına benzer řekil alması ve bu nedenle testisin ařaęı sarkması řeklinde tanımlamıř, byle bir hastanın hareket ve spordan aciz kalacaęını belirtmiřtir (4).

Patofizyolojisi net olmasa da, varikosel, erkek infertilitesinin en sık rastlanan dzeltilebilir sebebidir. Bu yzden, tanı ve tedavisi nem arz etmektedir. Varikoselin neden infertiliteye yol atıęı konusunda çeřitli grřler vardır. Venz staz sonucu testikler ısı artıřı spermatogenezde inhibisyona yol aar. Srrenal ve bbreklerden toksik metabolitlerin (PG E₂, PG F₂ α , Serotonin,

Anjiotensin – 1, Fosfolipaz – A₂) retrograd akım sonucunda testise ulaşarak spermatogenezi olumsuz etkilemesi de bir neden olabilir. Bir diğer neden de, varikoselli hastalarda hipotalamus – hipofiz – gonadlar arasındaki dengenin bozulması olabilir. 17 α – OH Progesteronu, testosterona dönüştüren 17 α – OH Progesteron Aldolaz enzimi, intratestiküler ısının artması sonucu fizyolojik etkisini yerine getiremez. Venöz staz sonucunda intratestiküler hipoksi olması muhtemel sonuçtur. Bu sonuç da hipospermatogenezin nedeni olabilir (5). Varikoselli hastalarda testis dokusundaki metabolizma değişiklikleri hakkında değişik ve birbiriyle çelişen çalışmalar mevcuttur. Çeşitli çalışmalarda varikoselli hastaların testislerinin hipoksiye maruz kaldığı gösterilmiştir (6 – 9).

Biz çalışmamızda, dilate pampiniform pleksus ve brakial ven arasındaki kan gazı değerlerini karşılaştırarak, varikoselli hastaların testis dokusunun oksijenizasyonunda ve metabolizmasında bir değişiklik olup olmadığını göstermeyi amaçladık. Bilgilerimize göre kan gazı değerlerinin karşılaştırıldığı böyle bir çalışma literatürde yoktur. Aynı hasta üzerinde, pampiniform pleksus ile periferik ven arasındaki kan gazları değerlerinin karşılaştırması, varikosele bağlı oluşan venöz stazın, doku kanlanmasına ve dolaylı olarak metabolizmaya etkisini gösterecektir.

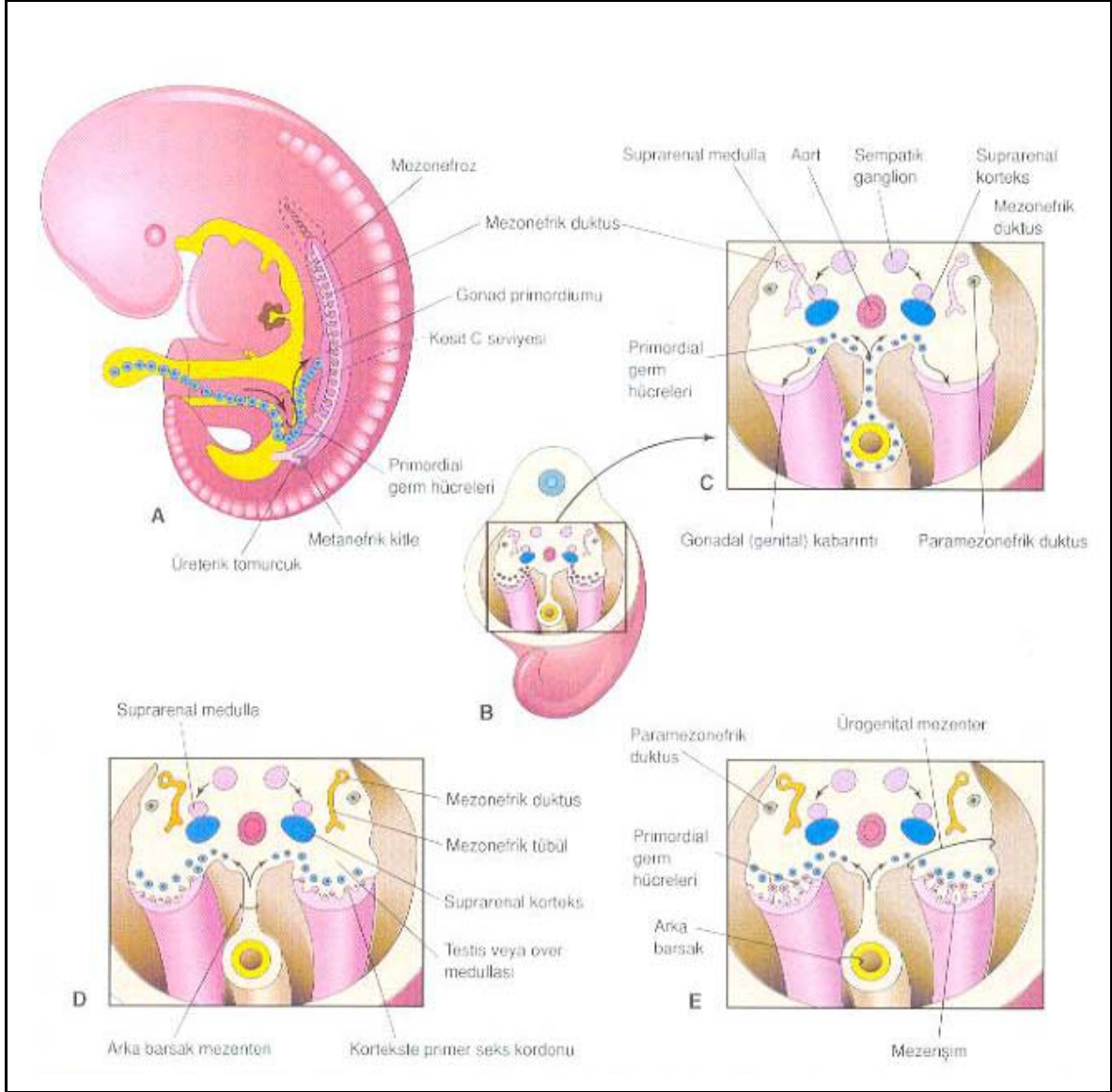
GENEL BİLGİLER

Erkek Genital Sisteminin Gelişimi

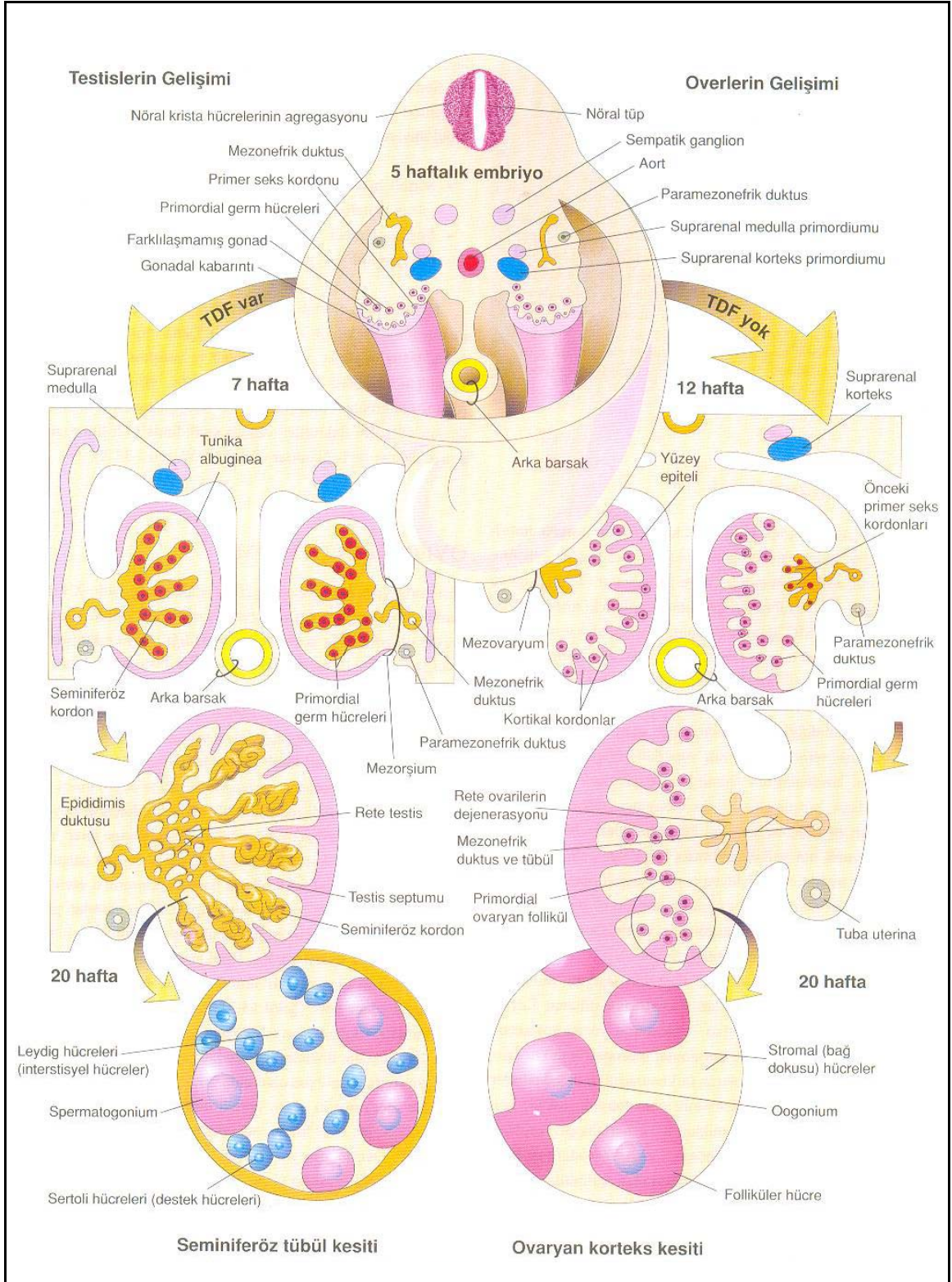
Genital sistem, üriner sistemle yakın ilişkili yapılardan gelişir. Gebeliğin altıncı haftasında vitellus kesesinden göç eden germ hücreleri, vücut arka duvarındaki mezenkim dokusuna ulaşmaya başlar, 10. torakal segment seviyesine ulaştığında, mezonefroz ve komşu sölom epitel hücreleri indüklenerek, germ hücrelerinin etrafını saran somatik seks kordonlarını oluşturur. Bu seks kordonu hücreleri erkekte sertoli hücrelerine, diğide ise follikül hücrelerine dönüşür (10).

Fetustaki cinsiyet farklılaşması intrauterin altıncı haftanın sonunda oluşur. Gonadal cinsiyet, Y kromozomu üzerinde bulunan Testis Belirleyici Faktör (TDF) tarafından belirlenir. TDF, Y kromozomunun kısa kolu üzerinde bulunan Seks Belirleyici Bölge (SRY) üzerinde bulunur ve testiküler farklılaşmayı sağlar. Leydig hücrelerinden salgılanan testosteron hormonu, mezonefrik kanalın erkek yönde farklılaşmasını sağlar. Sertoli hücrelerinden salgılanan mülleryan inhibitör faktör de paramezonefrik kanalların gelişmesini inhibe eder (10). Seks kordonu hücrelerinde bulunan Y kromozomu üzerindeki SRY geni mevcudiyetinde testis, erkek genital yolları ve salgı bezleri, dış genital organlar, erkeğe özgü sekonder seks karakterleri oluşmaya başlar (şekil 1). Bunu başlatan, SRY geninin salgılattığı SRY proteindir. SRY proteini etkisini seks kordonu hücrelerinde gösterir. Bu proteinin etkisi ile, seks kordonu hücrelerinin korteks kısmındaki hücreler dejenerer olurken, medulladaki hücreler presertoli hücrelerine dönüşür. Presertoli hücrelerinden daha sonra seminifer tübüller gelişir (şekil 2). Seks kordonundaki germ hücre içermeyen kısımlar rete testise farklılaşır (11), (şekil 2). Üçüncü ayda, mezonefrik kanalın devamı olan vaz deferensin distal bölümünden seminal vezikül, bitişindeki endodermal kökenli pelvik üretradan prostat ve bulboüretal glandlar gelişir (şekil 3). Prostat bezini saran fibromusküler kapsül mezenkimal kökenlidir. Ürogenital membranın her iki tarafındaki birer çift ürogenital ve labioskrotal kıvrım ile öndeki genital tüberkül

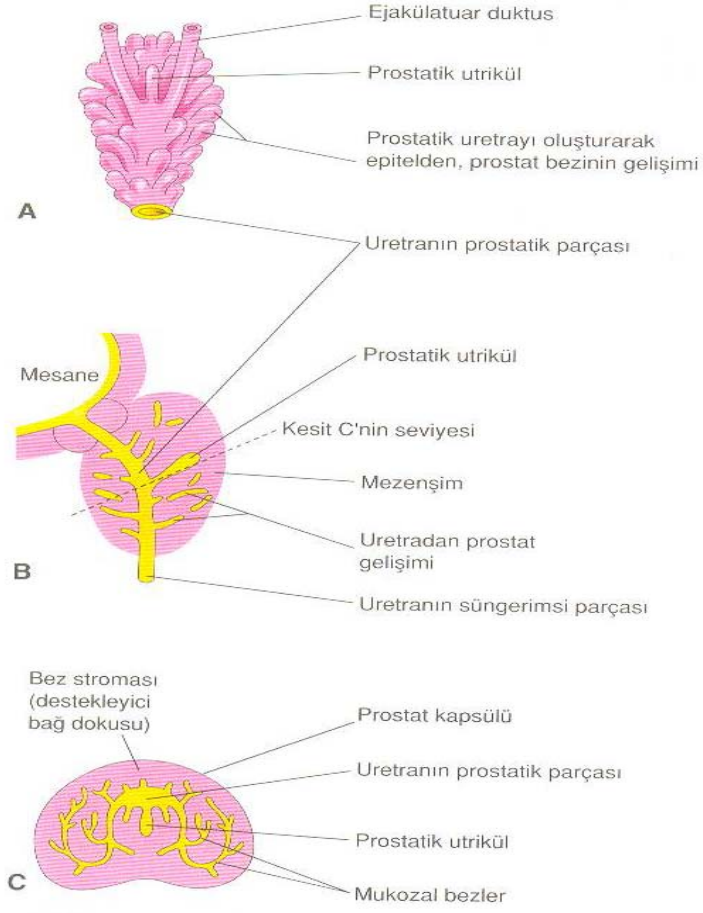
penis ve skrotuma farklılaşır (şekil 1). Fetal gelişimin ileriki aşamasında testisler inguinal kanaldan geçerek skrotuma iner. Bu inişi sağlayan gubernakulumdur. Bilateral olarak testise tutunmuş olan gubernakulum dokusu, 12. haftada testisleri inguinal kanalın ağzına kadar getirir. 7 – 9. ayda gubernakulumun sıvı kaybederek kışılması sonucu testisler skrotum içine iner (12), (şekil 4).



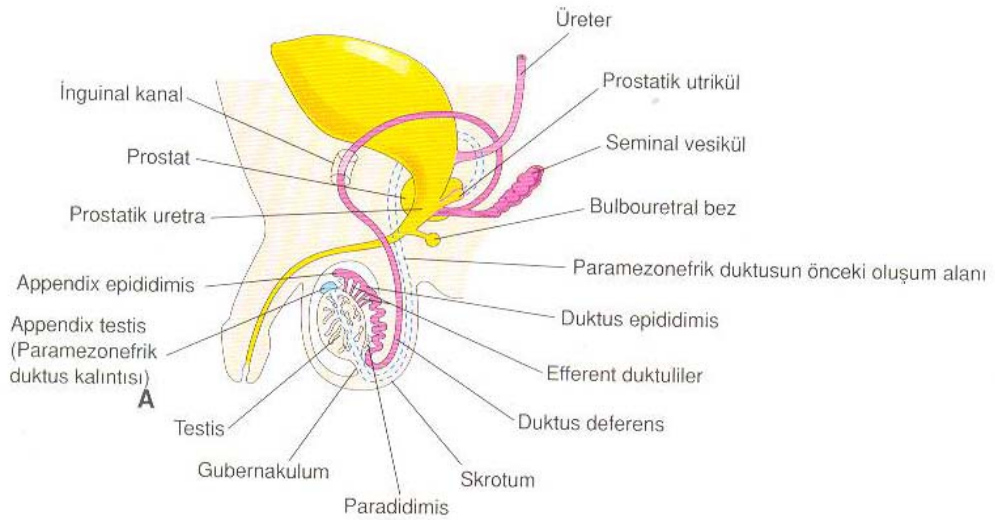
Şekil 1: Beş haftalık bir embriyoda genital sistem (11).



Şekil 2: Testisin gelişimi (11).



Şekil 3: A, intrauterin 11. haftada prostat bezi.
B, C, 16. haftada prostat bezinin görünümü (11).



Şekil 4: Yenidoğan bir erkekte üreme sistemi (11).

Erkek Genital Sisteminin Anatomisi

Skrotum: Penisin alt kısmında, her iki uyluk arasında, testisi de içine alan fibromusküler yapıda, torba şeklinde bir oluşumdur. Dıştan içe doğru katları; deri, dartos kılıfı, eksternal spermatik fasya, krameterik fasya ve internal spermatik fasyadır. Skrotum cildi incedir ve üzerinde çok sayıda ince kıllar, ter ve yağ follikülleri bulunur. Ayrıca ciltte oldukça fazla sayıda sinir uçları bulunmaktadır ve skrotum ısıya son derece hassastır. Dartos kası liflerinden oluşan dartos kılıfının kasılıp gevşemesi sayesinde testis büzülüp küçülebilir. Bu olay spermatogenez için önemli olan ısının kontrolünde oldukça önemlidir. Skrotum cildinde kan damarları ve sinir liflerinin dağılımı deri kıvrımlarına paraleldir ve orta hattı geçmezler (13), (şekil 5, 6).

Testisler: Spermatozoaların üretildiği organdır. Spermatik kordon aracılığı ile skrotum içerisinde anteriolateral – posteriomedial düzlemde yerleşmişlerdir. Sol testis, sağ testisten 1 cm daha aşağıdadır (14). Her bir testis 15 – 25 ml hacimde ve 4 x 3 x 2,5 cm boyutlarındadır. En dışta tunika vajinalis, ortada tunika albuginea ve en içte tunika vaskülozadan oluşan bir zar ile çevrelenmiştir. Tunika vajinalisin paryetal ve visseral olmak üzere iki tabakası vardır. Bu tabakalar arasındaki potansiyel boşlukta seröz bir sıvı bulunur (15). Tunika albuginea, dallanmış düz kas hücreleri içermektedir. Bu hücreler kontraksiyonları sayesinde testise olan kan akımını ve testiste oluşan sekresyonların ifrazatını sağlar. Aynı zamanda elastiki kabiliyeti olan bu tabaka, testis arka tarafından testis içine sokulur ve testisi vertikal ekseninde koni şeklinde bölümlere ayırır. Bu oluşuma mediastinum testis denir. Testis içerisindeki seminifer tübüller birleşerek rete testisi oluşturur. Birleşmeler devam eder ve 6 – 12 adet efferent kanal ile epididime açılır (16). Testiküler arter, renal arterin hemen altında abdominal aortadan direkt çıkar. Ayrıca hipogastrik arterlerin dalları olan kremasterik ve deferansiyel arterler de testis kanlanmasına katkıda bulunur. Her 100 mg testis dokusuna dakikada ortalama 9 ml kan akımı olmaktadır. İki testis arasında kanlanma eşit değildir. Bunun nedeni

bilinmemektedir (17). Testisin venöz drenajı, diğer sistemleri venöz drenajından farklı olarak arteriyel kan dağılımı ile paralellik göstermez. Her iki testisin arka tarafına doğru ilerleyen küçük venler, testis yüzeyi ve mediastenum testisten gelen küçük venler ile birleşir. Daha sonra bu venöz yapıya vaz deferens venleri de katılır ve pampiniform pleksus adı verilen venöz bir ağ oluştururlar. Pampiniform pleksus, spermatik kord içinden testiküler arter çevresinde yükselir, inguinal kanaldan geçerek karın boşluğuna ilerler. Bu seviyeye kadar ven sayısı azalır ve inguinal kanal içerisinde iki ven halini alır. Dış inguinal halka seviyesinde bu iki ven de birleşerek spermatik veni oluşturur ve sağda vena cava inferiora, solda renal vene dökülür (16). Spermatik kord içerisinde testiküler arter ve ven ilişkisi normal testiküler fonksiyonlar açısından son derece önemlidir. Bazı noktalarda arter ile ven arasında sadece damar duvarı kalmaktadır ve bu bölgelerde madde geçişleri, ısı alışverişi oldukça rahat olmaktadır. Mesela testosteron venden artere konsantrasyon farkı ile rahatlıkla geçebilir. Böylece testisin normal hormonal fonksiyonu ve spermatogenez için ehemmiyet arz eden testiküler ısının normal rektal ısıdan 2 – 4 C° daha düşük olması sağlanır (19), (şekil 5, 6).

Epididim: Spermatozoaları ileten yolun, testisten sonraki ikinci kısmıdır. Testisin arka – dış tarafında, testis üst ucundan alt ucuna kadar uzanır. Kıvrımlı bir yapıdadır ve ortalama uzunluğu 5 – 6 metredir. Baş, gövde ve kuyruk olmak üzere üç bölümden oluşur (19), (şekil 5, 6).

Vaz deferens: Epididimin kuyruk kısmından başlar, testis arka kenarından yukarıya doğru uzanır, seminal vezikülün kanalı olan duktus ekscretoryus ile birleşerek duktus ejakulatoryusu oluşturur ve prostatik üretrada verumontanumun üzerine açılır. Beş bölüme ayrılır; epididimal, skrotal, inguinal, retroperitoneal, ampulla (19), (şekil 7).

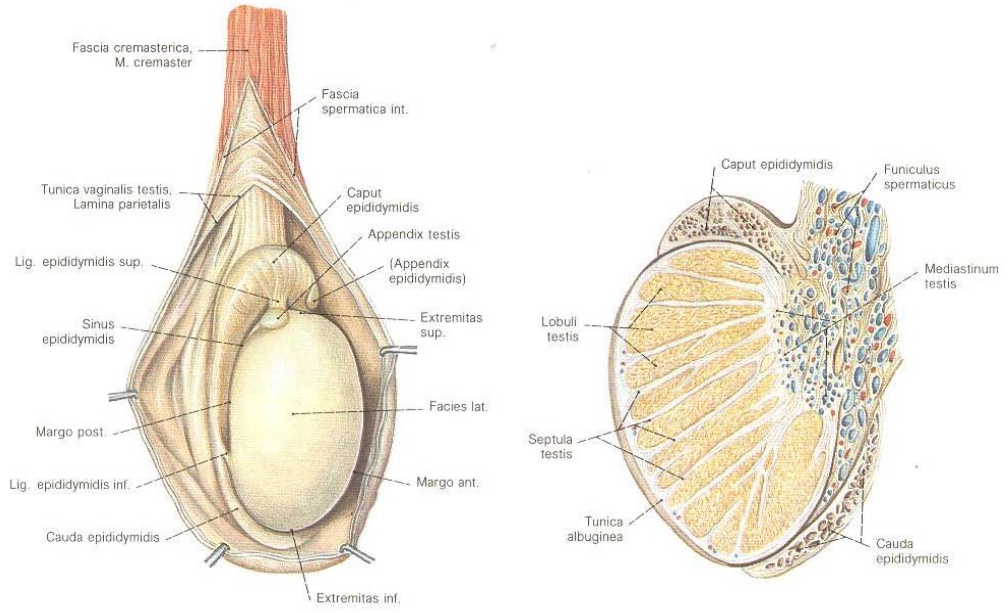
Funiculus spermaticus (Spermatik kord): Testisin üst uç arka kenarı ile inguinal kanal iç hizasında yer alır. Yaklaşık 15 – 20 cm uzunluğundadır. İçerisinde vaz deferens, testiküler arter, deferansiyel arter, kramesterik arter,

pampiniform pleksus, genitofemoral sinirin genital dalı, damar çevresindeki sempatik ve parasempatik sinir lifleri, lenf damarları, proessus vaginalisin fibröz kalıntısı yer alır (19), (şekil 8).

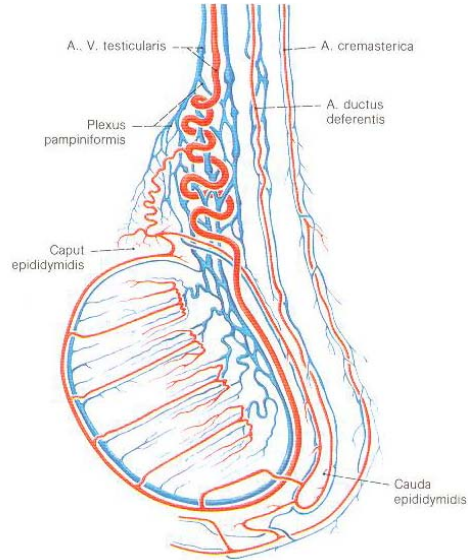
Prostat: Mesanenin altında, ürogenital diyaframın üstünde ve rektumun önünde yerleşmiş, fibromusküler bir kapsülle çevrili glandüler bir organdır. Ortalama ağırlığı 20 gramdır ve 45 x 35 x 25 mm boyutlarındadır. Hafif alkali olan salgısı çinko, spermin, kolesterol, proteazlar, asit fosfataz, sitrik asit ve fosfolizin içerir. Alkali yapıdaki salgı, spermatozoanın ovumu döllemesi için uygun ortam oluşturması açısından önemlidir. Çinko, ejakülat için antibakteriyel özelliktedir. Kolesterol spermatozoa motilizasyonunu sağlar, proteazlar semenin likefaksiyonunda önemlidir (19), (şekil 9, 10).

Seminal vezikül: Mesane tabanının arkasında yer alan 5 – 10 cm uzunluğunda, 3 – 5 cm genişliğinde bir çift glandüler yapıdır. İç tarafında üreter, arka tarafında rektum bulunur. Salgı kanalları ile vaz deferens ile birleşir ve duktus ejakülatoryusu oluşturur. Ortalama 2 ml olan sekresyonu, spermatozoa gelişimi için oldukça önemlidir. Ejakülat volümünün % 50 – 80' ini oluşturur (19), (şekil 9).

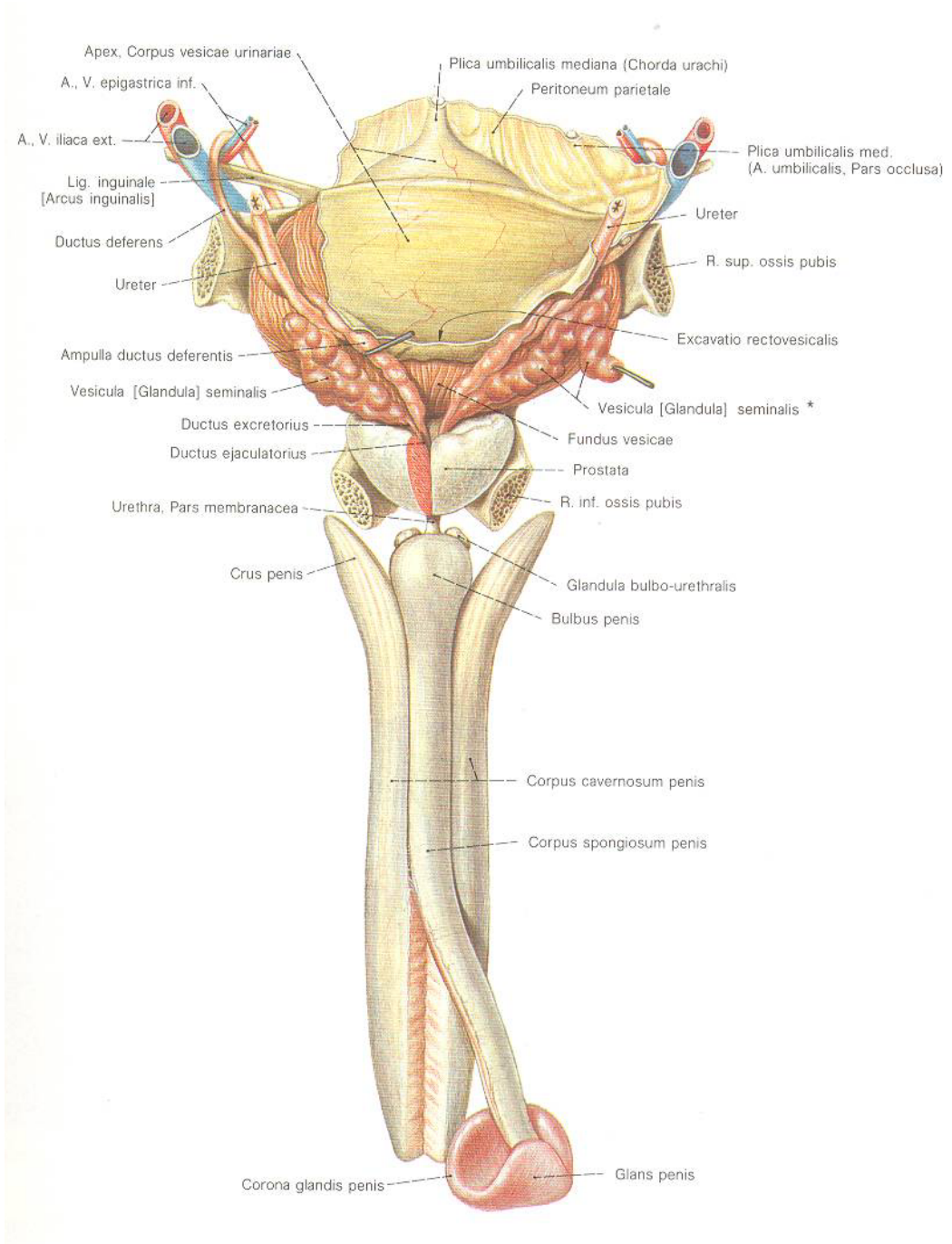
Cowper bezleri: Üretral sfinkteri oluşturan kas lifleri ile sarılı olan bu bezler yaklaşık 1 cm çapındadır. Boşaltıcı kanalları korpus spongiosum içerisinde oblik olarak yaklaşık 3 – 4 mm ilerler ve üretraya açılır (19), (şekil 7).



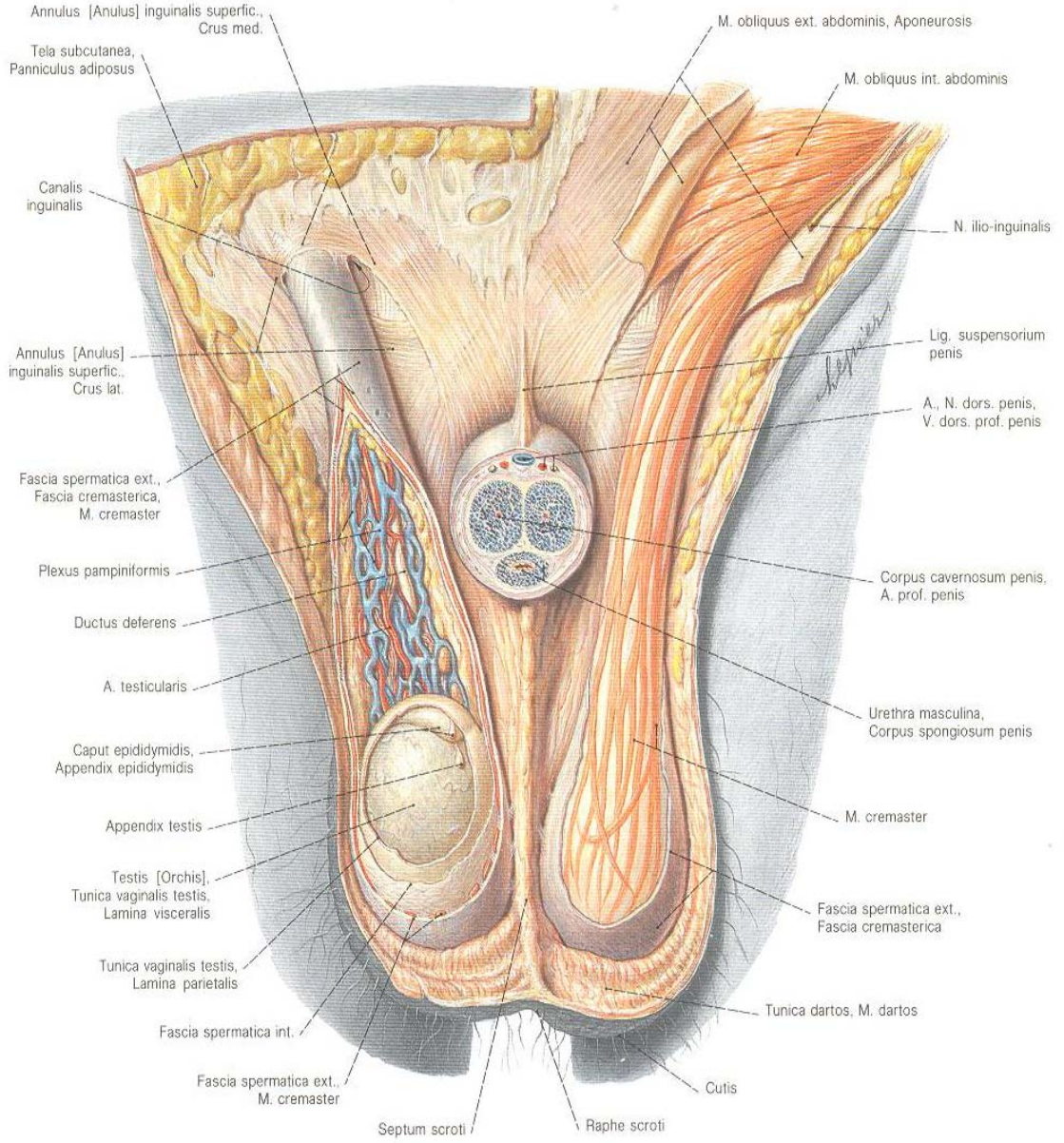
Şekil 5: Testis ve epididim (18).



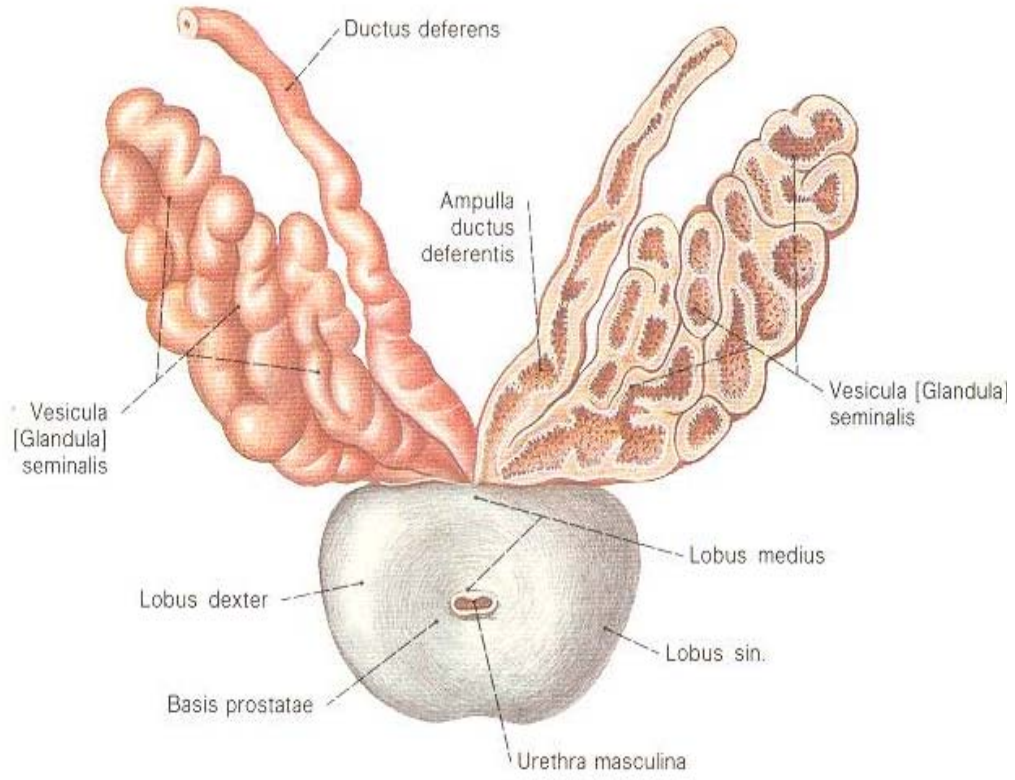
Şekil 6: Testis ve epididimin damarları (18).



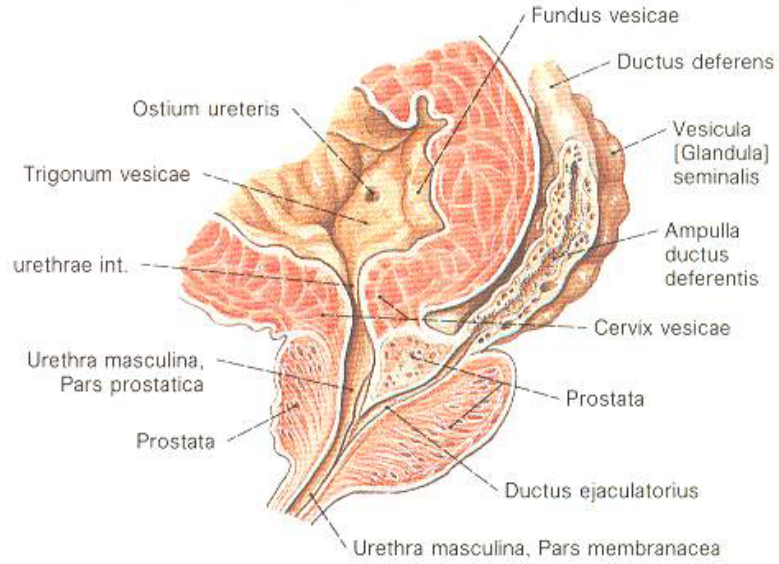
Şekil 7: Erkek genital sisteminin posteriordan görünüşü (18).



Şekil 8: Erkekde regio pubica ve inguinalisin önden görünümü (18).



Şekil 9: Prostat ve seminal vezikülün önden görünümü (18).



Şekil 10: Mesane ve prostatın median kesiti (18).

İNFERİL ERKEĐİN DEĐERLENDİRİLMESİ

Evli çiftlerin yaklaşık % 15' i, korunmasız düzenli cinsel ilişkiye rağmen ilk bir yıl içerisinde çocuk sahibi olamamaktadır. Bu olguların % 20' sinde erkek tek başına, % 40' ında da eşiyile birlikte sorunludur (20). İnfertilitede eđer erkeđe ait bir patoloji düşünülüyorsa, bu öncelikle kendisini sperm parametrelerinde bozulma ile gösterecektir. İnfertil bir erkek değerlendirilirken, ayrıntılı bir anamnez ve fizik muayene yapılmalı, sperm incelemesi de unutulmamalıdır. Cinsel yaşam, libido durumu, daha önceki fertilitate durumu, çocuğunun olup olmadığı, infertilite süresi, cinsel ilişki sıklığı ve zamanlaması, geçirdiđi hastalıklar, herhangi bir toksine maruz kalıp kalmadığı sorgulanmalıdır. Spermiyogramda bir anormallik belirlendiđi takdirde, en az 15 gün arayla ikinci bir sperm incelemesi yapılmalıdır.

Eđer erkekte ilk değerlendirmede öykü ve fizik muayenede şüpheli bir durum veya semen analizinde bir bozukluk belirlenirse ileri araştırmalara geçilmelidir. Yine, açıklanamayan infertilite varlığında veya kadına ait patolojilerde tedaviye rağmen gebelik sağlanamamışsa erkeđin ayrıntılı olarak incelenmesi gerekir.

VARİKOSSEL VE İNFERTİLİTE

Skrotal yapıların venöz drenajı internal spermatic ven, veziküler venlere dökülen vazal ven ve inferior epigastrik vene dökülen eksternal spermatic ven vasıtasıyla olmaktadır. Bu damarların birbirleriyle anostomozu sonucu pampiniform pleksus oluşur. Spermatic kord içerisindeki pampiniform pleksusun dilatasyonu ve kıvrımlar oluşturmaya varikozel denir (2). Varikozel, erkek infertilitesinin düzeltilebilir en sık nedenidir. Yaklaşık % 90' ı sol tarafta bulunur. Çoğu çalışmada, bilateral varikozel sıklığı % 10 olarak belirtilmiştir (2). Varikozelin etyolojisi ve neden solda daha fazla görüldüğü konusunda, tartışmalı olmakla birlikte, kabul görmüş üç teori vardır (21):

1. Sağ testiküler ven, V. cava inferiora oblik açıyla açılırken, sol testiküler ven sol renal vene dik olarak açılır. Bu anatomik durum sonucu sol testiküler vende hidrostatik basınç artar ve venlerde dilatasyon oluşur.
2. Varikozelli hastalarda yapılan anatomik diseksiyon çalışmalarında, sol renal venin vena cava inferiora açıldığı bölümde kapakçık olmadığı gösterilmiştir (22).
3. Sol renal venin, aorta ile superior mezenterik arter arasına sıkışması sonucu sol testiküler vende kısmi obstrüksiyon oluşur. Bu duruma fındıkçıran fenomeni (Nutcracker fenomeni) denir ve iki tipe ayrılır.
 - a. Klasik tip (proksimal tip): Abdominal aortun anteriorunda, superior mezenterik arterin posteriorunda seyreden sol renal venin kompresyona uğraması.
 - b. Distal tip: Sol ana iliak arterin kompresyonuna bağlı olarak sol ana iliak venin kompresyona uğraması (23).

Varikozel gelişiminde embriyolojik faktörlerin de rol oynadığı ileri sürülmektedir. Embriyolojik gelişim esnasında sol taraftaki vasküler yapılar daha elastik dokuya sahip olduğu için sol tarafın daha zayıf drene olmasına ve kollateral venlerin açık kalmasına neden olmaktadır (23, 24). Situs inversusta sadece sağda varikozel görülmesi bu embriyolojik olayı destekler. Sağ

varikoselin, internal spermatik venin vena cava inferior yerine sađ renal vene drene olması nedeniyle geliřtiđi, venografik alıřmalarda gsterilmiřtir (25).

Varikosel, erkek infertilitesinin en sık rastlanan nedenidir (20). Varikosel, ilerleyici testis hasarı ile seyrederek, testis geliřiminde gerilemeye ve spermatogenezi bozarak infertiliteye neden olabilir. Varikoselin fertilitte zerine etkileri; sperm sayısında azalma, sperm motilite ve morfolojisinde bozulma, testikler volmde azalma ve Leydig hcre fonksiyonunda azalma ile iliřkilidir (26, 27). Varikoselin testis fonksiyonlarını hangi mekanizma ile etkilediđi henz aıklıđa kavuřmuř deđildir (2). Varikoselin patofizyolojisi konusunda sınırlı bilgilere sahip olmamıza rađmen, olası hipotezler arasında (28);

1. Hipertermi,
2. Testikler kan akımında ve venz basınta deđiřiklikler,
3. Renal ve adrenal artık rnlerin refls,
4. Nutrisyon deđiřimi ya da interstisyel sıvı formasyonunda deđiřikliklere yol aan testikler vaskler deđiřiklikler,
5. Hormonal disfonksiyon,
6. Otoimmnite,
7. Akrozom reaksiyon defekti,
8. Artmıř oksidatif stres,
9. Apoptozis,
10. Kadmiyum gibi ađır elementler sayılabilir.

Varikoselli hastalarda oluřan venz staz sonucu testikler ısı artar ve bu durum spermatogenezi olumsuz etkiler. Normalde skrotum ısı, vcut ısısından daha dřktr. Varikoselli hastalarda intraskrotal ısının, varikoseli olmayan kiřilere gre 0,6 – 0,8 C, intratestikler ısının da 0,78 C daha fazla olduđu gsterilmiřtir. Varikoselin tek taraflı olması halinde dahi, her iki testiste birden ısı artıřı gerekleřir (29).

Sürrenal bezler ve böbreklerde oluşarak venöz sisteme karışan toksik metabolitler, varikozel varlığında retrograd akım sonucunda testislere ulaşarak spermatogenezi olumsuz yönde etkileyebilir.

Varikozel nedeniyle oluşan venöz staz, kan akımının azalmasına sebep olur. İntratestiküler hipoksi de, metabolizmayı etkileyerek spermatogenezde bozulmaya yol açar.

Varikozelli hastalarda hipotalamus – hipofiz – gonadlar arasındaki hormonal disfonksiyon da spermatogenezi negatif yönde etkiler (29). Varikozel varlığı, fertilitiyi bozan faktörlerin zararlı etkilerini de tetikler. Örneğin, varikozel varlığında sigaranın, tek başına bulunmalarına göre daha fazla ters etki yaptığı gösterilmiştir (2).

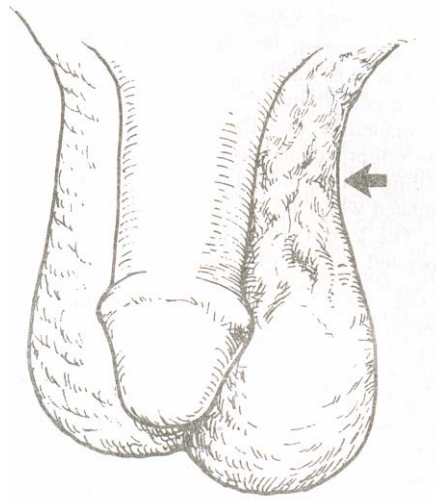
Varikozele spesifik bir klinik bulgu yoktur. Varikozel olan tarafta kasık ağrısı ve çekilme hissi olabilir. Bazen hasta skrotumda bariz dilate venlerden dolayı doktora başvurur. Genellikle infertilite nedeniyle doktora başvurulunca yapılan muayene ve tetkikler esnasında tespit edilir.

Varikozelin tespitinde fizik muayenenin yanısıra renkli doppler ultrasonografi, radyonüklid anjiyografi, skrotal termografi, venografi kullanılabilir (30). Varikozel tanısında en değerli yöntem venografidir. Ancak, invaziv bir tetkik olduğu için rutin olarak kullanılmamaktadır (29). Varikozel tanısında fizik muayenenin en geçerli yöntem olduğu ve tanı için ek olarak görüntüleme yöntemi gerekmediği ortak bir görüş halini almıştır (28). Skrotal kesenin küçük olması, testislerin skrotumun yukarısında yerleşmiş olması, krameterik hiperrefleksi, uygunsuz ortam ve uyumsuz hasta gibi fizik muayenenin güçleştiği durumlarda renkli doppler ultrasonografi kullanılabilir.

Fizik muayene, oda ısısında ve hasta ayakta iken spermatik kord iki parmak arasında palpe edilerek yapılır. Dilatasyon palpe edilemediyse hastaya valsalva manevrası yaptırılır (derin nefes aldırılır veya ıkınması istenir) ve

venlerde dilatasyon olup olmadığına bakılır. Bu şekilde yapılan fizik muayeneye göre varikosel üç dereceye ayrılır (31);

1. derece: Palpasyonla tespit edilemeyen, ancak Valsalva manevrası ile tespit edilebilen varikosel.
2. derece: Valsalva manevrası yapılmadan palpe edilebilen varikosel.
3. derece: Palpasyona gerek kalmaksızın, inspeksiyonla fark edilen varikosel.



Şekil 11: Grade 3 varikosel. Ven pakeleri inspeksiyonla rahatlıkla görülebilmektedir (32).

Fizik muayenede tespit edilmemiş, ancak radyolojik yöntemlerle tanı konulmuş varikosele subklinik varikosel denir (33). Ancak kimi klinisyenlerce palpe edilemeyen dilate venlerin başka klinisyenler tarafından palpe edilebileceği göz önüne alındığında, subklinik varikosel deyiminin göreceli olduğu muhakkaktır. Subklinik varikoselin tedavi edilmesinin sperm parametreleri ve gebelik oranlarına etkisi kesin olarak ispatlanmış değildir. Bu sebeple, bugünkü veriler subklinik varikoselin tedavi edilmesine gerek olmadığı yönündedir (30).

Varikosel, semen parametrelerinde deęişiklikler yapmaktadır. En sık görülen bulgu asthenozoospermidir. Asthenozoospermi, motilitenin bozulmasıdır. Asthenozoospermi diyebilmek için, normal motilitedeki sperm sayısının % 50' den az olması gerekmektedir (29).

Varikoselin sperm parametrelerine etkisini ve tedavi sonrası olacak deęişimleri izlemenin tek yolu spermiyogram yapılmasıdır. Uygun semen inceleme yöntemi ve normal deęerleri, Dünya Sağlık Örgütü tarafınca bir kitapçıkta toplanmıştır (34). Semen incelemesi için 3 – 7 günlük cinsel perhiz gerekir. Ayrıca tek sonuçla yetinilmemeli, 15 gün sonra inceleme tekrarlanmalıdır. Normal semen deęerleri tablo 1' de özetlenmiştir.

Ejakülat volümü	2 – 5 ml
Renk	Gri- beyaz
pH	7,2 – 7,8
Viskozite	Normal akıcılıkta
Aglutinasyon	Aglutinasyon hiç olmamalı veya %10' dan az olmalıdır.
Likefaksiyon süresi	45 dakikadan az olmalı
Sperm sayısı	20 milyon / ml'den fazla olmalıdır.
Hareketlilik	Hızlı ve yavaş ileri hareketli sperm sayısı %50'den fazla olmalıdır.
Canlı sperm	%75'ten fazla olmalıdır.
Lökosit sayısı	1 milyon / ml'den az olmalıdır.
Morfoloji	Normal morfoloji, WHO 99' a göre \geq %30, Kruger' e göre \geq %14 olmalıdır.
İmmatür sperm	%3' ten az olmalıdır.
Fruktoz	120 – 450 mg/dl

Tablo 1: Normal semen deęerleri (34).

Sperm motilite deęerlendirmesi, semen likefiye olduktan sonra 1 saat iinde yapılmalıdır. Deęişik zamanlarda motilite deęerlendirmesinin tekrar edilmesinin klinik deęeri yoktur (35). Gnmzde yaygın Őekilde kullanılan derecelendirmeye gre motilite drt kategoride incelenir;

1. Hızlı ileri hareketli
2. Yavaş ileri hareketli
3. Yerinde hareketli
4. Hareketsiz

Anormal sperm parametrelerine sahip erkeklerin % 25' inde varikosel tespit edilmiřtir (35). Varikoselli hastaların ise, % 90' ında motilite bozulmuřtur. % 65' inde sperm konsantrasyonu 20 milyon/ml' nin altındadır (oligospermi). Bunlara ek olarak morfolojik anormallikler de oluřmakla birlikte, varikosele spesifik bir bulgu yoktur. Varikoseli olan her hasta infertil deęildir. Ancak, varikosel ilerleyici Őekilde testikler atrofi (normal testis ile arasında 2 cc' den daha fazla byklk farkı oluřması) yapmaktadır (29).

Trk Androloji Derneęi' nin varikosel klavuzunda da belirttięi gibi (28), varikosel tedavisinden nce infertiliteyi aıklayacak bařka bir hastalık olmadıęından ve eřin tamamen normal fertilitte potansiyeline sahip olduęundan emin olunmalıdır. Varikosel tedavisinde ama, testikler fonksiyonu ve seminal parametreleri dzeltmek, gebelik oranlarını arttırmaktır. iftler ocuk sahibi olmak istiyor ve erkek partnerde de varikosel mevcutsa, varikosel tedavisi iin řu kriterlerin bulunması gerekir (37);

1. iftlerin infertil olması.
2. Varikoselin palpabl olması.
3. Kadın partnerin fertilitésinin normal olması veya tedavi edilebilecek bir patoloji olması.
4. Erkek partnerin bir veya daha fazla anormal semen parametresinde bozukluk olması (sperm sayı, hareket veya morfolojisinde bozukluk olması).

Her varikozel ameliyatı semen parametrelerinde tam bir düzelme ve gebelik oranlarında tatminkâr artış ile sonuçlanmaz. Yapılan çalışmalar, bazı hastaların cerrahi tedaviden daha fazla yarar sağladığını göstermiştir (38).

Varikosektomiden daha çok fayda görecekt hastaların özellikleri;

1. Grade 3 varikozel olması,
2. İnfertilite süresinin kısa olması,
3. Testiküler atrofinin bulunmaması,
4. Normal FSH, testosteron seviyesi,
5. Düşük İnhibin B seviyesi,
6. GnRH stimülasyon testinin pozitif olması,
7. Hareketli sperm sayısının toplam 5 milyonun üzerinde olması,
8. Motilitenin % 60' ın üzerinde olması, olarak sayılabilir.

Varikozele bağı skrotal veya inguinal ağrı, çekilme hissi sık görülmeyen bir sorundur. Varikozele bağı bu sorunlar, hastaların % 2 – 10' unda bulunur ve bu hastalarda dilate ven çapları oldukça fazladır (39).

Semptomatik varikozelde semen değerleri de normal sınırlardaysa, cerrahiden önce konservatif tedavi seçenekleri denenmelidir. Bu amaçla analjezik, antiinflamatuvar, skrotal elevasyon gibi tedaviler verilmeli, bu tedavilere cevap vermeyen olgularda cerrahi tedavi düşünölmelidir. Ayrıca ağrı nedeninin varikozele bağı olduğu kesinleştirilmelidir. Skrotal ve inguinal ağrı yapabilecek diđer sebepler ekarte edilmelidir. Ancak bu şekilde tedaviden başarı elde edilebilir (40).

Sekonder infertilitede varikozelin etkisi çok daha güçlüdür. Sekonder infertilitesi olan hastaların % 69 – 81' inde varikozel belirlenmiştir (26). Varikozeli olan sekonder infertil hastalarda yapılan çalışmalarda, varikozelin progressif bir lezyon olduğu ve fertilitte kaybına dahi yol açabileceği gösterilmiştir (41).

VARİKOSELİN TEDAVİ SEÇENEKLERİ

Varikozel tedavisinde radyolojik (perkütan embolizasyon), laparoskopik ve açık cerrahi (yüksek inguinal, inguinal, subinguinal ve skrotal) alternatifleri olmakla birlikte, altın standart açık cerrahidir (28). Varikozel tedavisinde amaç, testiküler arteri, lenf damarlarını, vas deferens ve damarlarını koruyarak tüm internal ve eksternal spermatic ven dallarını bağlamaktır. Ameliyat sonrası testiküler venöz drenaj, vas deferensin venlerinden olur.

İnternal spermatic venin perkütan yoldan radyolojik olarak balon veya koil ile oklüzyon – embolizasyonu veya skleroterapisi, postoperatif dönemde daha az ağrı ve daha erken iyileşme sağlamakla birlikte, oldukça fazla tecrübe gerektiren bir yöntemdir. Vasküler perforasyon, koil veya balonun migrasyonu, pampiniform pleksusta tromboz ve kontrast allerjisi yöntemin komplikasyonlarıdır. Bir diğer dezavantajı da radyasyona maruz kalınmasıdır. Bu perkütan embolizasyon yöntemi, cerrahi sonrası nükslerde alternatif bir tedavi yöntemi olarak kabul görmektedir (28).

Laparoskopik varikosektomi 1980' lerin sonu ve 1990' ların başında gündeme gelen bir alternatif tedavi şekli olmuştur. Maliyeti yüksek bir cerrahi seçenektir. Ayrıca, eksternal spermatic ven görülemeyeceği için bağlanamaz. Barsaklarda ve major damarlarda yaralanma gibi laparotomi gerektirebilecek intraabdominal komplikasyonları vardır (42).

Konvansiyonel varikosektomi, 1950' lerden itibaren erkek infertilitesinin tedavisinde en sık kullanılan yöntem haline almıştır (42). Yüksek inguinal ligasyonda da eksternal spermatic ven bağlanamaz. Varikosektomi sonrası nüksün en önemli nedenlerinden olan eksternal spermatic ven vasıtasıyla şant oluşumudur (43). Bu nedenle bu iki yöntemde tekrar varikozel oluşumu şüphesiz daha fazladır.

Düşük ligasyon yöntemleri olan inguinal ve subinguinal varikosektomi, diğer yöntemlere nispeten daha başarılı sonuçlar vermektedir. Her iki yöntemde de eksternal spermatic ven bağlanabilmektedir. Subinguinal varikosektomi lokal anesteziyle rahatlıkla yapılabilmektedir ve daha distalde olduğu için daha fazla ven bağlanabilmektedir. Ancak testiküler arteri yaralama riski daha fazladır. İnguinal varikosektomi daha az ven ligasyonu ve daha az arter yaralanması riski ile ön plana çıkmaktadır. Her iki yöntemde de mikroskop veya loop büyütme ile mikrocerrahi teknikleri kullanılırsa hem başarı artar hem de komplikasyon oranları düşer.

Uygulanan tekniğe ve yapan cerraha göre değişkenlik göstermekle birlikte varikosektominin önemli komplikasyonları hidrosel, testis atrofisi ve nüksür. Değişik varikosektomi tekniklerinin komplikasyon oranları tablo 2' de belirtilmiştir (44).

Teknik	Hidrosel (%)	Arter yaralanması (%)	Ciddi morbidite potansiyeli
Embolizasyon	0	15 - 25	Var
Laparoskopik	12	5 - 15	Var
Retroperitoneal (yüksek inguinal)	7	15 - 25	Yok
Konvansiyonel inguinal	3 – 30	5 - 15	Yok
Mikroskobik yöntem (inguinal veya subinguinal)	0	1	Yok

Tablo 2: Varikosektomi tekniklerinin komplikasyonları (44).

Varikozel tedavisinde en iyi yöntem; varikozel nüksü, arter yaralanması, postoperatif hidrosel oluşumu gibi komplikasyonları en az olan ve postoperatif sperm parametrelerinde iyileşme ile gebelik oranlarında en fazla artış sağlayan yöntemdir. Üç ana tedavi seçeneğinin göreceli maliyet ve yarar analizleri tablo 3' te gösterilmiştir (45).

Sonuç parametresi	İnsizyonel varikosektomi	Laparoskopik varikosektomi	Radyolojik yöntemler
Semende iyileşme	% 66	% 50 - 70	% 60
Gebelik oranı	% 35	% 12 - 32	% 10 – 50
Nüks	% 0 – 15	% 5 - 25	% 0 – 10
Teknik başarısızlık	İhmal edilebilir	Küçük	% 10 - 15
Ağrı gidericiler	9,4	11	Minimal
İşe başlayana kadar geçen süre	5	5,3	1

Tablo 3: Varikozel tedavi yöntemleri sonuçlarının karşılaştırılması (45).

Mikrocerrahi yöntemiyle yapılan varikosektomilerde, ileride dilate olup nükse neden olabilecek, çıplak gözle görülemeyen venler de bağlanabileceği için, konvansiyonel varikosektomide % 15 civarında nüks görülmekte iken, mikrocerrahi ile yapılan varikosektomide % 1 civarında nüks görülmektedir. Ayrıca lenf damarları ve çok daha iyi ayırt edildiği için normal yöntemde % 7 olan hidrosel gelişmesi, mikroskopik yöntemde % 0,7' ye düşmektedir. Testiküler arterin çapı 1 mm' den daha azdır. Olguların % 32' sinde tek testiküler arter bulunurken, % 68' inde ise iki veya daha fazla testiküler arter bulunabilmektedir. Genellikle en dilate spermatik vene yapışık seyreder (46). Diseksiyonlar esnasında dokunulduğunda spazm nedeniyle çapı iyice daralacağından gözden kaçabilir. Optik büyütme kullanılan mikrocerrahi yöntemi ile testiküler arter daha iyi görülür. Testiküler arter yaralanması veya bağlanması, testis beslenmesini bozarak atrofi ve spermatogenezde bozulmaya yol açar. Ancak, krameterik arter ve vas deferens arterinin testise kollateraller vermesi sayesinde atrofiye beklenenden daha az rastlanılmaktadır (42). Yapılan

bir alıřmada, renal transplantasyon esnasında bilerek testiküler arteri baėlanan hastalarda bile % 14 nispetinde testis atrofisi geliřmiřtir (47).

Varikosektomi sonrası semen analizinde bariz bir iyileřme olur. Tüm kriterlere bakılarak yapılan deėerlendirmede, semen analizinde tekniklere gre deėiřmekle birlikte % 60 civarında bir iyileřme olur. En sık dzelen parametre motilitedir. Varikosektomi sonrası sperm motilitesinde % 70, sperm dansitesinde % 51, sperm morfolojisinde % 44 dzelme grlr (29).

Varikosektomi sonrası olgular dzenli olarak izlenmelidir. Her hasta postoperatif 7. gn yara yeri kontrol iin, 3, 6, 9 ve 12. aylarda rutin olarak fizik muayene ve spermiyogram yapılmak zere kontrollere gelmelidir. İnsanlarda spermatogenez sresinin 72 gn olduėu gz nne alınırsa, ameliyattan sonra en az 3 ay beklenmelidir. řayet 1 yıl zarfında gebelik oluřmamıřsa, gebelik oluřana dek her 3 ayda bir kontrol yapılmalıdır (42).

İnfertilite amaėlı varikosektomiden sonra bazı durumlarda ek bir tedavi verilebilir. Leydig hcre disfonksiyonu olan hastalarda, varikosektomi sonrası bu durum devam edeceėi iin, intratestikler testosteron retimini arttırmak amacıyla hCG faydalı olabilir. Yine, idyopatik veya varikosektomi sonrası oligospermik olan hastalara oral klomifen sitrat verilmesi de faydalı olabilir (42).

GEREÇ VE YÖNTEM

İnönü Üniversitesi Tıp Fakültesi Turgut Özal Tıp Merkezi Üroloji Anabilim Dalı Polikliniği' ne başvuran ve varikozel tanısıyla selektif spermatik ven ligasyonu yapılan hastalardan 52 tanesi çalışmaya alındı. Bu hastalardan 8 tanesinde bilateral olmak üzere, toplam 60 varikoselektomi yapıldı. Bilateral varikoselektomi yapılan hastalardan sadece sol taraftan alınan kan örnekleri çalışmaya dahil edildi.

Çalışma öncesi her hasta sistemik olarak muayene edildi ve gerekli tetkikler istendi. Varikozel tanısı fizik muayene ile konuldu ve radyolojik olarak teyid edildi. Preoperatif olarak hastaların yaşı, medeni hali, çocuk sahibi olup olmadığı, mesleği, sistemik bir hastalığının var olup olmadığı, herhangi bir ilaç kullanıp kullanmadığı, daha önce medikal veya cerrahi bir tedavi alıp almadığı, sigara kullanıp kullanmadığı kaydedildi.

Hastaların hepsine preoperatif dönemde anamnez ve fizik muayenenin yanısıra, tam idrar tetkiki, idrar kültürü, spermiyogram, kan sayımı, biyokimya tetkiki (glukoz, BUN, kreatinin, kolesterol, trigliserid, albumin, GGT, ALP, AST,

ALT, LDH, Na, K, Ca, Cl), tiroid hormonları (TSH, serbest T₃ ve serbest T₄), FSH, LH, testosteron, skrotal renkli doppler ultrasonografi ve yaşı 37' nin üzerinde olanlara PSA incelemeleri yapıldı.

Bütün hastalara preoperatif profilaktik olarak tek doz kinolon türevi antibiyotik (siprofloksasin 500 mg tablet) verildi ve postoperatif bir hafta boyunca devam edildi. Yine tüm hastalara postoperatif dönemde antibiyotik tedavisinin yanısıra analjezik – antiinflamatuvar verildi (piroksikam 20 mg tablet).

Hastaların hepsi supin pozisyonda ve lokal anestezi uygulanarak (Subinguinal bölgeye, 15 cc prilokain % 2 subkutan olarak yapıldı) ameliyat edildi. Tüm hastalara subinguinal varikosektomi (Marmar yöntemi) yapıldı. Spermatik kord ortaya çıkartılıp diseksiyonla dilate venler ayrıştırıldıktan sonra en dilate venden, heparinize insülin enjektörü kullanılarak 1 cc kan alındı. Eş zamanlı olarak hastanın sol brakial veninden de yine aynı şekilde 1 cc kan alındı. Kan örneği alınırken, tek defada alınarak hava ile temas ettirilmemesine ve bekletilmeden çalışılmasına özen gösterildi. Alınan bu venöz kanlardan kan gazı incelemesi yapıldı. Venöz kan gazında pH, laktat, pO₂, oksijen saturasyonu, pCO₂, bikarbonat değerleri ölçüldü. Kan gazı çalışmaları Easy Stud (Medica Corporation Bedford, Massachusetts USA) marka cihazda yapıldı. Spermatik arter, vaz deferens ve arteri korunarak varikosektomi işlemi tamamlandı.

Postoperatif olarak hastalar ortalama 8 saat (4 – 24) hospitalize edildi, yedinci gün sütürler alındı ve birinci ay rutin kontrolleri yapıldı. Hiçbir hastada hastanede kaldığı süre zarfında herhangi bir komplikasyon gelişmedi.

İstatistiksel hesaplamalar SPSS 13,0 for Windows Release 13,0 (Copyright © SPSS Inc, 1989 – 2004) yazılımı kullanılarak yapıldı. Kolmogorov – Smirnov testi ile tüm parametrelerdeki değerlerin dağılımının normal olup olmadığına bakıldı. Tüm gruplarda normal dağılım olması üzerine, grup ortalamaları parametrik paired T testi kullanılarak karşılaştırıldı. P değerinin

0,05' in altında olduđu durumlarda ortalamalar arası fark istatistiksel olarak anlamlı kabul edildi.

BULGULAR

Çalışmaya alınan hastaların yaş ortalaması 24,4 yıl (17 – 49) olarak tespit edildi. Hiçbir hastada herhangi bir sistemik hastalık yoktu. Yapılan tam idrar tetkiki, idrar kültürü, kan sayımı, biyokimya tetkiki, tiroid hormon profili, FSH, LH, testosteron, yaşı 37' nin üzerinde olanlarda PSA incelemelerinin hepsi normal bulundu.

Hastaların 10' u (% 19,9) evli, 42' si (% 80,1) bekârdı. Evli hastaların 5 tanesi çocuk sahibiydi, 3 tanesi primer infertildi. Primer infertil hastaların ortalama evlilik süresi 8,3 yıldır ve bu hastaların varikoselle ilgili herhangi bir şikâyetleri yoktu, infertilite tetkikleri esnasında tanı konulmuştu.

Hastaların 43' ünde (% 82,7) sol, 8' inde (% 15,4) bilateral, 1' inde (% 1,9) sağ varikosel tespit edildi. Sağ varikosel tanısı konulan hasta situs inversus açısından araştırıldı ancak herhangi bir patoloji bulunamadı.

Hastaların 36' sı (% 69,2) öğrenci, 4' ü (% 7,7) öğretmen, 4' ü (% 7,7) işçi, 3' ü (% 5,8) memur, 3' ü (% 5,8) esnaf, 2' si (% 3,8) polisdi.

Üroloji Polikliniği' ne 22 (% 42,3) hasta kasık ağrısı, 12 hasta (% 23,1) testis ağrısı, 11 hasta (% 21,2) testiste damarlanma artışı, 1 hasta (% 1,9) testiste çekilme hissi, 1 hasta (% 1,9) sol yan ağrısı, 1 hasta (% 1,9) hematospermi, 1 hasta (% 1,9) dripling tarzı idrar yapma şikayetleri ile başvurular. 3 (% 5,8) hastanın herhangi bir şikâyeti yoktu, çocuk sahibi olamama nedeniyle doktora başvurmuşlar ve rutin kontroller esnasında varikozel tespit edilmişti. Primer infertil olan bu hastalardan bir tanesi, 6 ay süreyle L – Arjinin kullanmıştı. Diğer hastaların hiçbirine varikozektomiden önce herhangi bir medikal veya cerrahi tedavi uygulanmamıştı. Hastaların ortalama şikâyet süresi 14,3 ay olarak tespit edildi. Hastalardan 13' ü (% 25) sigara içmekteydi.

Yapılan fizik muayenede 1 hastada (% 1,7) grade 1, 28 hastada (% 46,7) grade 2, 30 hastada (% 50) grade 3 varikozel tespit edildi. 1 hastanın fizik muayenesinde varikozel tespit edilemedi ancak şiddetli kasık ağrısı nedeniyle başvurmuş olan bu hastanın yapılan skrotal renkli doppler ultrasonografisinde grade 2 varikozel ve valsalva manevrası ile reflü tespit edildi.

Hastaların skrotal renkli doppler incelemelerinde, 19 hastada (% 32) grade 2 varikozel, 41 hastada (% 68) grade 3 varikozel tespit edildi

Ortalama ameliyat süresi 31,25 dakika (25 – 50) hesaplandı. Operasyon süresince hastaların hiçbirinde hipertansiyon, hipotansiyon, taşikardi, bradikardi gibi komplikasyonlar gelişmedi. Hiçbir hastada preoperatif, peroperatif ve postoperatif dönemde herhangi bir komplikasyon gelişmedi.

Brakial ven ve pampiniform pleksustan alınan kan gazlarından çalışılan pH, pO₂, laktat, oksijen saturasyonu, parsiyel karbondioksit basıncı ve bikarbonat değerleri tablo 4' te gösterilmiştir;

	n	Brakial ven	Pampiniform pleksus	Normal değerler	p
pH	52	7,411 (\pm 0,033)	7,416 (\pm 0,050)	7,35 – 7,45	0,601
Laktat (mmol/L)	33	2,21 (\pm 0,73)	2,48 (\pm 0,80)	0 – 4	0,028
pO ₂ (mmHg)	52	40,53 (\pm 1,77)	40,76 (\pm 1,62)	35 – 45	0,094
SO ₂ (%)	52	67,11 (\pm 8,03)	70, 69 (\pm 10,72)	65 – 75	0,057
pCO ₂ (mmHg)	52	42,58 (\pm 4,01)	39,64 (\pm 5,16)	35 – 45	0,002
Bikarbonat (mEq/L)	49	24,99 (\pm 4,30)	22,41 (\pm 3,23)	18 – 26	0,000

Tablo 4: Brakial ven ve pampiniform pleksus kan gazı değerleri (\pm ; Standart hata).

Brakial ven ve pampiniform pleksus kan gazı sonuçları değerlendirildiğinde, p değeri 0,05' ten daha küçük olan laktat, pCO₂ ve HCO₃ karşılaştırılması istatistiksel olarak anlamlı iken, pH, pO₂ ve SO₂ değerleri arasında bir fark bulunamadı.

TARTIŞMA

Varikosel, erkek kaynaklı infertilitenin en sık nedenidir. Varikoselin testis dokusunu ne şekilde etkilediđi konusunda birçok alıřma yapılmıřtır. Buna rađmen varikoselin niin infertiliteye sebep olduđu tam olarak aıklık kazanmamıřtır. Patognomonik bir bulgusu olmamakla beraber, varikosel etkisindeki testiste en ok rastlanan histopatolojik bulgular řunlardır (48, 49);

1. Leydig hcre hiperplazisi,
2. Sertoli hcrelerinde azalma,
3. Germinal epitelyumda deđiřiklikler,
4. Seminifer tbl bazal membranında kalınlařma,
5. İntimal fibrz,
6. Kollojen miktarında artıř,
7. Spermatik ven duvar kalınlıđında artıř.

ođunlukla semptom vermeden ilerleyen ve tesadfen tanı konulan varikoselin en byk zararı fertilitiyi olumsuz ynde etkilemesidir. Bunu da semen parametrelerini bozarak yapar. Varikoselin en fazla neden olduđu

spermatojenik bozukluklar asthenospermi, oligospermi ve teratospermidir (1, 29). Varikoselin, sperm üretimini olumsuz etkilemesinden sorumlu tutulan mekanizmalar; hem varikozel olan testiste hem de karşı testiste hipertermi, testiküler kan akımında ve venöz basınçta değişiklikler, hipoksi, renal ve adrenal artık ürünlerin reflüsü, nutrisyon değişimi ya da interstisyel sıvı formasyonunda değişikliklere yol açan testiküler vasküler değişiklikler, hormonal disfonksiyon, otoimmünite, akrozom reaksiyon defekti, artmış oksidatif stres, apoptozis, kadmiyum gibi ağır elementler, enzimatik disfonksiyon (topoizomeraz – 1 ve DNA polimeraz aktivitesinde azalma) sayılabilir (1, 28).

Biz, yaptığımız bu çalışmada brakial ven ve pampiniform pleksustan eş zamanlı kan gazı çalışarak metabolik farklıları değerlendirdik. Böylece, metabolik artık ürünlerin taşındığı ekstremitte venöz sistemi ile varikozel etkisinde olan testis dokusunu metabolik açıdan karşılaştırma imkânı bulduk.

Gazların bir noktadan diğer bir noktaya hareketi iki nokta arasındaki basınç farkından oluşan difüzyonla gerçekleşir. Oksijen, alveollerden pulmoner kana difüzyonla geçtikten sonra hemoglobinle birleşerek doku kapillerlerine taşınır. Hücrelerdeki metabolizma sırasında oksijenin tüketilmesi ile oluşan karbondioksidin taşınması hem bu gazların difüzyonuna hem de kanın hareketine bağlıdır (50).

Alveollerde pO_2 104 mmHg' dir. Sol ventrikülden aortaya pompalanan kanda pO_2 değeri 95 mmHg' dir. Kapillerlere giren kandaki oksijen basıncı ise 40 mmHg' dir. Eğer bir dokunun kan akımı artarsa belirli zaman içinde dokuya taşınan oksijen miktarı artacağından dokudaki parsiyel oksijen basıncı da artar (44).

Kandaki oksijenin % 97'si hemoglobinle taşındığından, Hb konsantrasyonunun azalması, interstisyel sıvıda pO_2 üzerine, kan akışının azalmasına benzer etki yapar. Normal kan akımı devam ettiği sürece, interstisyel sıvıdaki Hb konsantrasyonu normal değerinin $\frac{1}{4}$ ' üne düşerse, pO_2 13 mmHg' ya

düŖer. Bu deęer dahi, hücrenin metabolik ihtiyacı olan 3 mmHg' dan oldukça fazladır (50).

Oksijen hücreler tarafından kullanıldığında, büyük bölümü karbondioksit dönüŖerek, interselüler pCO_2 ' yi yükseltir. Gaz taşıma zincirinin her noktasında CO_2 , oksijene tamamen zıt yönde difüzyona uğrar. Dokulara gelen kanda pCO_2 40 mmHg, dokulardan ayrılan venöz kanda 46 mmHg' dır. Karbondioksit, oksijenden 20 kat daha hızlı difüzyona uğrar. Bu nedenle CO_2 difüzyonu için gerekli basınç farkı (6 mmHg), oksijen difüzyonu için gerekenden (64 mmHg) daha azdır (50).

İnterstisyel pCO_2 seviyesine, doku metabolizması ve kan akımının da etkisi vardır. Kan akımının 4 kat azalması, pCO_2 ' yi 46 mmHg' dan 60 mmHg' ya yükseltir. Kan akımının 6 kat artması ise pCO_2 ' yi 46 mmHg' dan 41 mmHg' ya düşürür. Metabolizma hızının 4 kat azalması, pCO_2 ' yi 41 mmHg' ya düşürür (50). Çalışma hastalarımızın hiçbirinde hemodinamik bir bozukluk olmadığı için ölçümlerimizin kan akımından etkilenmediğini kabul ettik.

Isının deęişmesi de kan gazı deęerlerini etkiler. Isı azalınca, gazın total miktarı deęişmese de gaz solüsyonunun parsiyel basıncı düşer. Çünkü gazın çözünürlüğü ile ısı ters orantılıdır. Hipotermide pCO_2 deęeri düşer. Isı, HCO_3^- deęerini etkilemediği için, pH ısıdan etkilenmez. Tüm kan gazı ölçümleri 37 C° de yapıldığı için, 37 C° dışındaki normal deęerler bilinmemektedir (51). Çalışmamızda, hastalarımızın hepsinin serviste yattıkları süre zarfında vücut ısıları 36,5 – 37,5 C° ölçüldü, kan gazı için kan örneęi hava ile temas ettirilmeden alındı ve 15 dakika içinde ölçüm yapıldı. Bu arada oda sıcaklığında kan gazı deęerlerinin etkilenmediği öngörüldü.

Bütün fizyolojik fonksiyonlar için iyon dengesinin ve hidrojen iyonu konsantrasyonunun normal sınırlarda kalması gerekir. Buna asit baz dengesi denir ve kan gazlarının ölçülerek bulgularının yorumlanması bize doku fizyolojisi açısından önemli bilgiler verir. H^+ konsantrasyonu pH ile ifade edilir. pH,

hidrojen iyonu konsantrasyonunun negatif logaritmasıdır. Normal arteryal $\text{pH} = -\log(40 \times 10^{-9}) = 7,40$ (7,35 – 7,45) ' tır (52). Hidrojen konsantrasyonu 16 – 160 nmol/ L olabileceğinden, bunun eşdeğeri olan $\text{pH} = 6,8 - 7,8$ yaşarla bağdaşır. Bu veriler, arter kanında yapılan çalışmalar sonucu elde edilmiştir. Yapılan çalışmalarda, venöz pH' nın, arteryal pH' dan 0,05 daha düşük olduğu bulunmuştur (51).

Yaptığımız çalışmada, brakial ven pH ortalaması 7,411 iken, pampiniform pleksus pH ortalaması 7,416 ölçülmüştür. Bu iki değer arasında istatistiksel olarak herhangi bir fark bulamadık. pH , metabolik asidoz ve alkalozu değerlendirme araçlarından biridir. Varikoselli hastalarda testiste metabolizma değişimi konusunda değişik fikirler vardır. Fujisawa M. ve arkadaşlarının yaptıkları çalışmada, varikoselli hastalarda temel biyokimyasal faktörlerin değişmediğini göstermiştir (6). Venöz dönüşteki reflü sonucu oluşan göllenme neticesinde testiste hipoksik bir ortam oluşur. Nistal M. (7), Kılınç F. (8) ve Chakraborty J. (9) varikoselin etyopatogenezi konusunda yaptıkları çalışmalarda, varikoselli hastalarda testisin hipoksik ortamda kaldığını göstermişlerdir. Böyle bir ortamda, metabolizmada azalma olursa, oksijen tüketiminde azalma, dolayısıyla SO_2' de artış, pCO_2' de azalma beklenir.

Laktik asit, insan vücudunda oluşan tabii bir organik bileşiktir, kas, kan ve vücudun değişik organlarında bulunur. Laktat ile aynı anlamda kullanılır. Laktat, laktik asidin sodyum (Na) – potasyum (K) tuzudur. Laktik asidin temel kaynağı, karbonhidratın yıkımı sonucu oluşan bir yan ürün olan glikojendir. Glikojen, anaerobik ortamda hücrenin en önemli enerji kaynağıdır. Aerobik ortamda ise glikoliz sonucu ise pirüvik asit oluşurken, anaerobik glikoliz sonucu laktik asit oluşur (50). Buradan hareketle, laktat artışı bize anaerobik metabolizma artışını, doku perfüzyonunun da azaldığını gösterecektir. Yaptığımız çalışmada brakial ven laktat ortalaması 2,21 mmol/L bulunurken, pampiniform pleksus laktat ortalaması 2,48 mmol/L bulundu ve bu fark istatistiksel olarak anlamlıydı. Laktatın normal venöz kan düzeyi 0 – 4 mmol/L' dir (52). Dolayısıyla, elde ettiğimiz

sonular pampiniform pleksusta anaerobik metabolizmada artış olduėu ynnde yorumlanabilirse de, bu artmıř laktat deėeri normal sınırlar ierisindeydi.

Arteryal kanda SO_2 ' nin normal deėeri % 97' dir. Hibir zaman % 100 olamaz. ünkü hemoglobinin % 0,5' i methemoglobin, % 1 – 2' si de karboksihemoglobindir. Ayrıca kanın kk bir blm de akciėerde oksijen yklenmeden řant kanı olarak byk dolařıma geer (52). Arteryal kanda parsiyel oksijen basıncına tekabl eden oksijen saturasyonu deėerleri tablo 5' te belirtilmiřtir (52).

<u>paO₂ (mmHg)</u>	<u>Oksijen saturasyonu (%)</u>
10	13
20	36
30	58
40	75
50	84
60	90
80	95
100	97
150	99

Tablo 5: Arteryal kanda pO_2 'ye tekabl eden oksijen saturasyonu deėerleri (52).

Venz kandaki oksijen saturasyonu ile arteryal kandaki oksijen saturasyonu arasındaki fark bize oksijen tketime hakkında bilgi verir. Arteryal oksijen saturasyonu % 97 iken, miks venz kandaki ortalama pO_2 deėeri 40 mmHg ve oksijen saturasyonu % 72' dir. Miks venz kan, tm vcut venz kanının toplandıėı saė atriumdaki kandır (52). Miks venz kandaki deėer ile periferik venz kandaki deėer ile arasında \pm % 1 – 2' lik bir fark vardır. alıřmamızda etik aıdan saė atriumdan kan alma imkanı olmadıėı iin, dahance yapılan bulmleri baz deėer kabul ettik. Ayrıca bu deėerleri deėiřtirebilecek, hemoglobin konsantrasyonu ve kalp debisi ynnden

hastalarımız normal değerlere haizdi. Çalışmamızda, brakial vende ortalama parsiyel oksijen basıncı 40,53 mmHg, oksijen saturasyonu % 67,11 ölçülürken, pampiniform pleksusta ortalama parsiyel oksijen basıncı 40,77 mmHg, oksijen saturasyonu % 70,69 ölçülmüştür. Elde ettiğimiz sonuçlara göre, brakial ven ve pampiniform pleksustaki pO_2 ve SO_2 değerleri arasında istatistikî bir farklılık yoktu.

pCO_2 değerlerini karşılaştırdığımızda, pampiniform pleksustaki değer brakial vene göre azalmıştı ve aradaki fark istatistikî olarak anlamlıydı. Pampiniform pleksustan yapılan ölçümlerde, pCO_2 ' de metabolizmanın azaldığı yönünde istatistikî olarak anlamlı fark bulmamıza rağmen bu değerler normal venöz kan gazı değerleri içerisindeydi. Bu nedenle sonuçlarımız metabolizmanın azaldığını gösterse de bu değerlerin normal sınırlarda olması, bu değişimin varikosel patogenezi üzerine etkisini tam olarak açıklayamamaktadır. Benzer şekilde, Netto NR. ve arkadaşlarının insanlarda (53) ve Sofikitis N. ve arkadaşlarının tavşanlarda (54) yaptıkları çalışmalarda, varikoselli hastalarda anoksinin varikoselsiz hastalardan daha farklı bir etki yapmadığı gösterilmiştir.

Karbondioksidin kaynağı aerob metabolizmadır. Bir oksijen molekülünün tüketimine karşın hücre mitokondrisinde 0,8 molekül CO_2 oluşur. Doku ile kan arasındaki pCO_2 farkı, pO_2 ' den daha azdır. Arter kanındaki pCO_2 40 mmHg, hücre içinde 40 ve miks venöz kanda 46 mmHg' dir (52). Hücre içinde oluşan CO_2 diffüzyonla kana geçer, çok yavaş bir şekilde hidrolize olur. Çünkü bu iş için gerekli enzim yoktur. Kandaki CO_2 ' nin büyük bölümü eritrositlere geçer. Eritrositlerde, karbonik anhidraz enzimi ile bikarbonata dönüşür. Negatif yüklü olan bikarbonat (HCO_3^-), Cl^- iyonunun eritrosite girmesi ile plazmaya çıkar. PCO_2 , metabolik asidozda azalırken, metabolik alkalozda artar. Yaptığımız çalışmada, brakial vende ortalama parsiyel karbondioksit basıncı 42,58 mmHg, pampiniform pelksusta parsiyel karbondioksit basıncı 39,64 mmHg ölçülmüştür. Venöz kanda parsiyel karbondioksit basıncının normal değerleri % 35 - % 45' tir (52). İki değer arasındaki fark istatistiksel olarak anlamlı olsa da, değişiklikler

normal deęerler iinde kaldığı iin, varikozel etkisindeki testis dokusunda oksijen kullanımının dięer periferik dokulardan farklı olmadığını dūşünmekteyiz.

Bikarbonatın venöz kandaki deęeri 18 – 26 mEq/L' dir (52). Bikarbonatın primer azalışı metabolik asidozu, artışı metabolik alkalozu gösterir. Yaptığımız ölçümlerde, brakial vende bikarbonat düzeyi 24,99 mEq/L olarak tespit edilirken, pampiniform pleksusta 22,41 mEq/L olarak tespit edilmiştir. Her iki venöz sistemde bikarbonat deęişimleri istatistiksel olarak anlamlı olsa da, deęişikliklerin normal sınırlarda kaldığı görüldü. Dolayısıyla varikozel etkisindeki testis dokusunda bikarbonat parametresi ile metabolik fark olmadığı kanaatine vardık.

Sonuç olarak alışmamızda; kan gazı deęerlerine göre, varikozel etkisi altındaki testisle periferik doku karşılaştırıldığında testiste oksijen tüketiminin azaldığı ve metabolizmanın yavaşladığı yönünde istatistikî olarak anlamlı farklılıklar olmakla beraber (laktat, parsiyel karbondioksit basıncı ve bikarbonat sonuçları), elde edilen deęerlerin normal venöz kan gazı deęerleri ierisinde kaldığını gördük. Bu deęerlerin normal sınırlar dâhilinde olması azalmış oksijen tüketiminin ve matabolizma yavaşlamasının varikozelin testis üzerindeki olumsuz etkisini açıklayamamaktadır.

Birok alışma sayesinde varikozelin testis üzerindeki olumsuz etkilerinin aydınlatılması konusunda gelişmeler sağlanmış olsa bile (53 – 57), halen patofizyolojik etkileri tam olarak ortaya konulamamıştır. Bu etkinin tam olarak anlaşılabilmesi ve bunun sonucunda tedavide sağlanacak muhtemel faydalar iin yapılacak yeni alışmalara ihtiyaç vardır.

SONUÇ VE ÖNERİLER

Varikoselektomi yapılam 52 hastanın da brakıyal ven ve pampiniform pleksus kanı pH ölçümleri yapıldı. Brakıyal ven pH ortalaması 7,411 (\pm 0,033), pampiniform pleksus pH ortalaması 7,416 (\pm 0,050) olarak hesaplandı.

Toplam 33 hastanın brakıyal veninde laktat ölçümü yapıldı ve ortalama değer 2,21 (\pm 0,73) bulundu. Aynı hastaların pampiniform pleksuslarında da laktat ölçümü yapıldı ve ortalama değer 2,48 (\pm 0,80) olarak tespit edildi.

Toplam 52 hastanın brakıyal ve pampiniform pleksus kanı pO₂ ölçümleri yapıldı. Brakıyal ven pO₂ ortalaması % 40,53 (\pm 1,77), pampiniform pleksus pO₂ ortalaması % 40,77 (\pm 1,63) olarak hesaplandı.

Toplam 52 hastanın brakıyal ve pampiniform pleksus kanlarında SO₂ ölçümleri yapıldı. Brakıyal ven SO₂ ortalaması % 67,11 (\pm 8,03), pampiniform pleksus SO₂ ortalaması % 70,69 (\pm 10,72) olarak hesaplandı.

Toplam 52 hastanın brakial ve pampiniform pleksus kanı pCO₂ ölçümleri yapıldı. Brakial ven pCO₂ ortalaması % 42,58 (± 4,01), pampiniform pleksus pCO₂ ortalaması % 39,64 (± 5,16) olarak hesaplandı.

Toplam 52 hastanın brakial veninde bikarbonat ölçümü yapıldı ve ortalama değer 24,99 mEq/L (± 4,30) bulundu. Pampiniform pleksus ortalaması ise 22,41 mEq/L (± 3,23) olarak hesaplandı.

pH, pO₂ ve SO₂ değerleri arasında istatistiksel olarak fark bulunamadı. Laktat, pCO₂, HCO₃⁻ parametrelerinin karşılaştırılmasında istatistiksel olarak anlamlı farklar bulunduysa da, tüm değerlerin normal sınırlar içinde kaldığı görüldü.

Yaptığımız bu çalışma ile varikoselin etyopatolojisine farklı bir açıdan yaklaştık. Ancak, pek çok faktörden etkilenen varikoselin patofizyolojik etkileri tam olarak ortaya konulamamıştır. Bu konuda yeni çalışmalara ihtiyaç olduğu muhakkaktır.

ÖZET

VARİKOSELLİ HASTALARDA PAMPİNİFORM PLEKSUS İLE BRAKİAL VEN ARASINDAKİ KAN GAZI DEĞERLERİNİN KARŞILAŞTIRILMASI

AMAÇ: Varikosel erkek infertilitesinin düzeltilebilir en sık nedenidir ve bu güne kadar patofizyolojisi tam olarak aydınlatılabilmemiş değildir. Bu çalışmada, dilate pampiniform pleksus ve brakial ven arasındaki kan gazı değerlerini karşılaştırarak, varikoselli hastaların testis dokusunun oksijenizasyonunda ve metabolizmasında bir değişiklik olup olmadığını göstermeyi amaçladık. Bilgilerimize göre literatürde kan gazı değerlerinin karşılaştırıldığı böyle bir çalışma yoktur.

GEREÇ VE YÖNTEM: Üroloji Polikliniği' ne başvuran ve varikosel tanısıyla varikosektomi yapılan hastalardan 52 tanesi çalışmaya alındı. Varikosektomi esnasında en dilate venden ve eşzamanlı sol brakial venden kan gazları alınarak pH, laktat, pO₂, SO₂, pCO₂, HCO₃⁻ değerleri ölçüldü ve ortalamaları karşılaştırıldı, p değerinin 0,05' in altında olması istatistikî olarak anlamlı kabul edildi.

BULGULAR: Hastaların yaş ortalaması 24,4 (17 – 49) yılı. Hiçbir hastada herhangi bir sistemik hastalık yoktu. Hastaların 43' ünde (% 82,7) sol, 8' inde (% 15,4) hastada bilateral, 1' inde (% 1,9) sağ varikosel mevcuttu. Pampiniform pleksus ile brakial ven kan gazları değerleri arasında pH, pO₂ ve SO₂ değerleri arasında anlamlı fark yok iken, pCO₂ ve HCO₃⁻ değerleri anlamlı düşük, laktat değeri anlamlı yüksek çıktı. Ancak bu anlamlı farklılıklara rağmen ölçülen değerler normal kan gazı değerleri içerisindeydi.

SONUÇ: Çalışmamızda kan gazı değerlerine göre, varikosel etkisi altındaki testisle periferik doku karşılaştırıldığında testiste oksijen tüketiminin azaldığı ve metabolizmanın yavaşladığı yönünde istatistikî olarak anlamlı farklılıklar olmakla beraber testisten elde edilen değerlerin normal venöz kan gazı değerleri

içerisinde kaldığını gördük. Bu değerlerin normal sınırlar içerisinde olması azalmış oksijen tüketimi ve matabolizma yavaşlamasının varikoselin testis üzerindeki olumsuz etkisini açıklayamamaktadır. Bu konuda ileride yapılacak çalışmalara ihtiyaç vardır.

Anahtar kelimeler: Varikosel, varikoselektomi, kan gazları

SUMMARY

COMPARISON OF VENOUS BLOOD GAS LEVELS BETWEEN PAMPINIFORM PLEXUS AND BRACHIAL VEIN IN PATIENTS WITH VARICOCELE

PURPOSE: Varicocele is most correctable cause of the male infertility and pathophysiology of it could not have been elucidated up to date. In this study, comparing blood gas levels in dilated pampiniform plexus and brachial vein, we aimed to determine whether there were some changes in the oxygenation and metabolism of testis tissue in patients with varicocele. According to our knowledge, there is no study in the literature that compares blood gas levels as in our study.

MATERIALS AND METHODS: Of the patients who admitted to outpatients department of Urology and underwent varicocelectomy operation due to varicocele, 52 were enrolled in the study. During varicocelectomy venous blood samples were taken from most dilated vein of the pampiniform plexus and simultaneously from brachial vein. In this samples pH, lactate, pO_2 , SO_2 , pCO_2 , HCO_3^- values were measured and mean values of these venous parameters were compared statistically. $P < 0,05$ was accepted as significant.

RESULTS: The mean age of the study patients was found as 24,4 (17 – 49) years. There was not any systemic disease in no patient. Of the patients 43 (82,7 %) had left varicocele only, 8 (15,4 %) had bilaterally varicocele and 1 (1,9 %) had right varicocele only. While there were no statistically significant differences between the pH, pO_2 and SO_2 levels of venous samples from brachial vein and pampiniform plexus. However pCO_2 and HCO_3^- levels were significantly lower and lactate level was significantly higher in pampiniform plexus than in brachial vein. In spite of these significant differences, mean values measured in venous blood samples from pampiniform plexus and brachial vein were in normal laboratory ranges.

CONCLUSIONS: Although the results of this study showed that varicocele caused statistically significant decreases in the rate of oxygen consumption and metabolism level in the testis tissue compared with the peripheral tissues, values obtained from the venous sample of pampiniform plexus were normal ranges. Therefore diminished oxygen consumption and metabolism can not explain the negative effects of varicocele on testis tissue. This topic remains to be elucidated in later studies.

Key words: Varicocele, varicocelectomy, blood gas

KAYNAKLAR

1. Campbell Üroloji. Güneş Kitabevi, Saunders, 2002: 1507 – 1508
2. Hargreave TB: Varicocele – A Historical enigma. British Journal Urology 1993; 72 (4): 401 – 408
3. Cockett ATK, Takihara M, Cosentino MJ. The Varicocele. Fertil Steril 1984; 41: 1 – 12
4. Erkek Reprodüktif Sistem Hastalıkları ve Tedavisi. Türk Androloji Derneği Yayınları, 2004: 427 – 446
5. Temel Üroloji. Güneş Kitabevi, 1998: 977 – 1042
6. Biochemical changes in testicular varicocele. Fujisawa M, Yoshida S, Kojima K, Kamidono S. Arch. Androl. 1989; 22(2): 149 – 59.
7. Physiopathology of the infertile testicle. Etiopathogenesis of varicocele. Nistal M, Gonzales Peramato P, Serrano A, Regadera J. Arch. Esp. Urol. 2004; 57(9): 883 – 904.
8. Experimental varicocele induces hypoxia inducible factor-1alpha, vascular endothelial growth factor expression and angiogenesis in the rat testis. Kılınc F, Kayaselçuk F, Aygün C, Güvel S, Eçilmez T, Özkardeş H. J. Urol. 2004; 172(3): 1188 – 1191.
9. Stagnation of blood in the microcirculatory vessels in the testes of men with varicocele. Chakraborty J, Hikim AP, Jhunjhunwala JS. J. Androl. 1985; 6(2):117 – 126.
10. Moore K, Persaud TVN: The Developing Human. In Clinically Oriented Embryology. 6th edition. W. B. Saunders Company, 1998: 323 – 345
11. William J Larsen: Human Embryology. 2nd edition. Churchill Livingstone, 2001.
12. Drews U: Embriyoloji Atlası. Thieme, 1993; Nobel, 2000
13. Campbell Üroloji. Güneş Kitabevi, Saunders, 2002: 41 – 80
14. Smith's General Urology. New York, The Mc Graw – Hill Companies, 2000: 750 – 787
15. Temel Üroloji. Güneş Kitabevi, 1998: 1 – 28
16. Klinik Androloji, Ankara. Ankara Üniversitesi Basımevi, 2000: 1 – 20
17. Klinik Androloji, Ankara. Ankara Üniversitesi Basımevi, 2000: 193 – 204
18. Sobotta İnsan Anatomisi Atlası. Urban & Schwarzenberg, Münih 19. baskı Türkçe çevirisi, Beta Yayınevi, İstanbul. 2. cilt: 224 – 231
19. Erkek Reprodüktif Sistem Hastalıkları ve Tedavisi. Türk Androloji Derneği Yayınları, 2004: 25 – 33
20. Nagler HM, Luntz RK, Martinis FG: Varicocele. St. Louis: Mosby Year Book, 1997: 336 – 359
21. Naughton CK, Nangia AK and Agarwal A: Varicocele and male infertility: part II. Human Rep. Update 2001; 7(5): 473 – 481
22. Kohler FP: On the etiology of varicocele. J. Urol 1967; 97: 741 – 742
23. Braedel HU, Steffens J, Ziegler M et all: A possible ontogenic etiology for idiopathic left varicocele. J Urology 1994; 151: 62 – 66
24. Wishahi MM: Anatomy of the venous drainage of the human testis: testicular vein cast, microdissection and radiographic demonstration. A new anatomical concept. Eur. Urology 1991; 20: 154 – 160
25. Grillo Lopez AJ: Primary right varicocele. J Urology 1971; 105: 540 – 541
26. World Health Organization: The influence of varicocele on parameters of fertility in a large group of men presenting to infertility clinics. Fertil Steril 1992; 57: 1289 – 1293
27. Varicocele and male infertility: Part II. Pathophysiology of varicoceles in male infertility. Human Reproduction Update, vol.7, No.5, 2001, 473 – 481
28. Varikosel Kılavuzu, Türk Androloji Derneği Yayınları, 2004.
29. Temel Üroloji. Güneş Kitabevi, 1998: 957 – 959
30. Sharlip ID, Jarow JP, Bekler AM: AUA Best practice policy: Report on varicocele and infertility. American Urological Association Inc, Baltimore, MD, USA. 2001
31. Dubin L, Amelar RD: Varicocele size and results of varicocelektomy in selected subfertile men with varicocele. Fertil Steril 1970; 21: 606 – 609
32. Lipshultz L, Howards S. Infertility in the male: Mosby Year Book, Inc. 1997: 341
33. Fretz PC, Sandlow JI: Varicocele; current concepts in pathophysiology, diagnosis and treatment. Urol. Clin. North America 2002; 29: 921 – 937

34. World Health Organization: WHO Laboratory Manuel fort he Examination of Human Semen and Sperm – servical mucus İnteraction. Cambridge, England, Cambridge University Pres, 1999.
35. Sigman M, Jarow JP: Male infertility : Campbell Üroloji, Güneş Kitabevi, Saunders, 2002: 1475 – 1531
36. Nieschlag E, Hertle E, Fishedick A, Behre HM: Treatment of varicocele: counselling as effective as occlusion of the vena spermatica. Human Reprod. 1995; 10: 347 – 353
37. Jarow JP, Sharlip ID, Belker AM, Lipshultz LI, Sigman M, Thomas AJ, Schlegel PN, Howards SS, Nehra A, Damewood MD, Overstreet JW, Sadovsky R: Best practice policies for male infertility. J Urol. 2002; 167: 2138 – 2144
38. Kuyumcuoğlu U, Eryıldırım B: Varikoselde tedavi endikasyonları Erkek Reprodktif Sistem Hastalıkları ve Tedavisi. Türk Androloji Derneği Yayınları, 2004: 458 – 462
39. Peterson AC, Lance RS, Ruiz HE: Outcomes of varicocele ligation done for pain. J. Urology 1998; 159: 1565 – 1567
40. Yaman Ö, Özdiler E, Anafarta K, Göğüş O: Effect of microsurgical subinguinal varicocele ligation to treat pain. Urology 2000; 55: 107 – 108
41. Witt MA, Lipshultz LI: Varicocele; a progressive or static lesion ? Urology 1993; 42: 541 – 543
42. Erkek Reprodktif Sistem Hastalıkları ve Tedavisi. Türk Androloji Derneği Yayınları, 2004: 463 – 479
43. Tefekli A, Çayan S, Uluocak N, Poyanlı A, Alp T, Kadioğlu A: Is internal spermatic venography necessary in determining recurrence varicocele after varicocele surgery? Eur. Urol. 2001; 40: 404 – 408
44. Campbell Üroloji. Güneş Kitabevi, Saunders, 2002: 1571 – 1579
45. Smith’s General Urology. Nobel Tıp Kitabevi Türkçe baskı, İstanbul, 2004: 703
46. Albayrak S, Can C, Sarıca K: Extended vein ligation: A new aspect of the surgical treatment of varicocele. Urol. Int. 1993; 51: 220 – 224
47. Penn I, Mackie G, Halgrimson CG, Starzl TE: Testicular complications following renal transplantation. Ann. Surg. 1972; 176 (6): 697 – 699
48. Paduch DH, Skoog SJ. Current management of adolescent varicocele. Rev. Urol. 2001; 3(3): 120 – 133
49. Agarwal S. Vascular morphology in testes of infertile males with varicocele. Indian J. Med. Res. 1991; 94: 228 – 231
50. Guyton Tıbbi Fizyoloji, 7. baskı, W. B. Saunders Company, Türkçe çevirisi, Nobel Yayınevi, 1989; 1: 705 – 709
51. Klinik Anesteziyoloji, 2. baskı, Appleton & Lange Yayınevi, Türkçe baskı, Nobel Yayınevi, 2000: 559 – 574
52. Mekanik ventilasyon. Jansen Reinhard Ziegenfuß Thomas. Springer Veriag, Berlin. 1. baskı Türkçe çeviri. Barış Yayınları, İzmir 1999: 59 – 75
53. Varicocele: relation between anoxia and hypospermatogenesis. Netto NR, Lemos GC, De Goes GM. Int. J. Fertil. 1977; 22(3): 174 – 8.
54. Bilateral effect of unilateral varicocele on testicular metabolism in the rabbit. Sofikitis N, Miyagawa I. Int. J. Fertil Menopausal Stud. 1994 Jul – Aug; 39(4): 239 – 47.
55. Varicocele- the most common cause of male factor infertility? Human Reproduction Update, vol.8, No.1, 2002, 53 – 58
56. Testicular oxidative stres.Urologia Internationalis 2004; 73: 343 – 347
57. Varicocele, hypoxia and male infertility. Fluid Mechanics analysis of the impaired testicular venous drainage system. Gat Y, Zukerman Z, Chakraborty J, Gornish M. Hum. Rep. 2005; 20(9): 2614 – 2619.