

T.C.  
İNÖNÜ ÜNİVERSİTESİ TIP FAKÜLTESİ

**RATLARDA PERİTON İÇİNE VERİLEN FOLİK ASİTİN,  
TAMİR EDİLEN TİBİAL SİNİR ÜZERİNE ETKİSİ  
(DENEYSEL ÇALIŞMA)**

**UZMANLIK TEZİ**

**DR. Mehmet Şükrü ŞAHİN**

**ORTOPEDİ VE TRAVMATOLOJİ ANABİLİM DALI**

**TEZ DANIŞMANI**

**Yrd. Doç. Dr. Ahmet HARMA**

**MALATYA 2006**

**T.C.  
İNÖNÜ ÜNİVERSİTESİ TIP FAKÜLTESİ**

**RATLARDA PERİTON İÇİNE VERİLEN FOLİK ASİTİN,  
TAMİR EDİLEN TİBİAL SİNİR ÜZERİNE ETKİSİ  
(DENEYSEL ÇALIŞMA)**

**UZMANLIK TEZİ**

**DR. Mehmet Şükrü ŞAHİN**

**ORTOPEDİ VE TRAVMATOLOJİ ANABİLİM DALI**

**TEZ DANIŞMANI**

**Yrd. Doç. Dr. Ahmet HARMA**

**MALATYA 2006**

# İÇİNDEKİLER

	<b>Sayfa</b>
İÇİNDEKİLER.....	I
ŞEKİLLER DİZİNİ.....	II
TABLolar DİZİNİ.....	III
RESİMLER DİZİNİ.....	IV
SİMGELER VE KISALTMALAR DİZİNİ.....	V
I. GİRİŞ VE AMAÇ.....	1
<b>II. GENEL BİLGİLER</b>	
II. A. 1 FOLİK ASİT.....	2
II. B. 1. PERİFERİK SİNİR.....	14
II. B. 1. 1. PERİFERİK SİNİR TAMİRİ TARİHÇESİ .....	14
II. B. 2. 2. EMBRİYOLOJİ .....	16
II. B. 2. 3. YAPI VE MİKROANATOMİ.....	18
II. B. 2. 4. FİZYOLOJİSİ .....	30
II. B. 2. 5. HASAR ,TAMİR, REJENERASYON.....	33
II. C. RAT ALT EKSTREMİTE ANATOMİSİ.....	46
III. GEREÇ VE YÖNTEM .....	49
IV. BULGULAR.....	54
V.TARTIŞMA.....	62
VI. SONUÇ VE ÖNERİLER.....	64
VII. ÖZET.....	66
VIII. İNGİLİZCE ÖZET.....	67
IX. KAYNAKLAR.....	68

## ŞEKİLLERİN DİZİNİ

- Şekil 1 : Folik asit molekül formülü
- Şekil 2A: Yaklaşık 20. günde presomit embriyonun görünümü.
- Şekil 2B: "A" daki ile aynı evredeki fare embriyosunun taratıcı elektron mikroskopisi
- Şekil 3: Giderek büyüyen embriyonun transvers kesitlerinde, nöral oluk, nöral tüp ve krista nöralisin oluşumu
- Şekil 4 : Periferik sinir sisteminin bölümleri
- Şekil 5 : Folik asitin amino asitler, metilasyon, pürin sentezi ve homosisteinden methiyonin sentezindeki hücre içi etkileşimi.
- Şekil 6 : Sinirin mikroanatomi
- Şekil 7 : Remark içiği
- Şekil 8 : Periferik sinir uzanımı ve ranvier düğümü
- Şekil 9 : Aksonun Schwann hücresi tarafından miyelinizasyonu
- Şekil 10: Ranvier düğümü
- Şekil 11: Periferik sinirlerin konnektif doku elemanları ve intranöral yapının temel özellikleri
- Şekil 12: Periferik sinirin intranöral mikrovasküler görünümü
- Şekil 13: Retrograd akson transportu
- Şekil 14: Sinir lifindeki sıçrayıcı İleti
- Şekil 15: Tipik bir aksiyon potansiyeli
- Şekil 16: Periferik sinir lezyonları için Sunderland sınıflaması
- Şekil 17: Uç-uca epinöral tamir
- Şekil 18: Fasiküler tamir
- Şekil 19: İnterfasiküler (grup fasiküler ) sinir grefti ile tamir
- Şekil 20: Uç-yan sinir tamiri
- Şekil 21: Yan-yan sinir tamiri
- Şekil 22: Periferik sinir rejenerasyonu
- Şekil 23: Rat alt ekstremite iskeleti
- Şekil 24: Bacak kaslarının lateralden görünümü
- Şekil 25: Bacak kaslarının mediyalden görünümü

## TABLolar DİZİNİ

- Tablo 1 : Folik asitle ilgili yapılan alıřmaların tarihsel sıralaması
- Tablo 2 : Bazı gıdaların ierdiđi folik asit miktarları (mcg/100 g)
- Tablo 3 : Ülkemizde besinlerden alınan folik asitin miktarı (mcg/gün)
- Tablo 4 : Yařlara göre diyetle alınması önerilen folik asit miktarları
- Tablo 5 : Sunderland ve Seddon sınıflamaları
- Tablo 6 : Deney ve kontrol guruplarının ameliyat öncesi ve sonrası EMG sonuçları
- Tablo 7 : Gurupların Posterior tibial sinirinin distal latans ve amplitüdlerinin deney öncesi ve sonrası ortalamaları
- Tablo 8 : Guruplar arası istatistiksel anlamlılık tablosu

## RESİMLERİN DİZİNİ

- Resim 1 : Standart cilt insizyonu (A). Siyatik, peroneal ve tibial sinirin cerrahi esnasındaki görünümü (B). Tibial sinir tamirinin şematik görünümü (C).
- Resim 2 : FAST grubuna ait sinirin ışık mikroskobu görünümü ( X 200, t. mavisi)
- Resim 3 : FAST grubuna ait sinirin ışık mikroskobu görünümü ( X 1000, t. mavisi)
- Resim 4 : TK grubuna ait sinirin ışık mikroskobu görünümü ( X 200, t. mavisi)
- Resim 5: TK grubuna ait sinirin ışık mikroskobu görünümü ( X 1000, t. mavisi)
- Resim 6: Kontrol grubuna ait normal sinir görünümü ( X 100, t. mavisi)
- Resim 7: Kontrol gurubuna ait normal sinir görünümü ( X 400, t. mavisi)
- Resim 8 : Sham grubuna ait sinir görünümü ( X 200, t. mavisi)

## SİMGELER VE KISALTMALAR DİZİNİ

Folik Asit Sinir Tamir gurubu-----	---FAST
Tamir kontrol gurubu-----	TK
Kontrol Grubu-----	K
Folik Asit Sham Grubu-----	FAS
Dünya Sağlık örgütü-----	WHO
Merkezi Sinir Sistemi-----	MSS
Otonom Sinir Sistemi-----	OSS
Milattan Sonra-----	MS
Milattan Önce-----	MÖ
Mikrogram-----	mcg
Nanogram-----	ng
Pikogram-----	pg
Mikromol-----	- $\mu$ mol
Desibel-----	dB
Miliekivalen-----	mEq
Milivolt-----	mV
Milimetre-----	mm
Mikrometre-----	$\mu$ m
Nanometre-----	nm
Nerve Growth Factor-----	NGF
Fibroblast Growth Factor-----	FGF
Insulin Like Growth factor1-----	ILGF1
Insulin Like Growth factor2-----	ILGF2
Asidik Fibroblast Growth Factor-----	aFGF
Bazik Fibroblast Growth Factor -----	bFGF
Motor Unit Aksiyon Potansiyeli-----	MÜP
Elektromiyogram-----	EMG
Tetrahydrofolat-----	THF
Deoksiribonükleik asit-----	DNA
Ribonükleik asit-----	RNA
Siyanokobalamin-----	B12
Dihydrofolat-----	FH2
Karbondioksit-----	CO2
Adenozin Trifosfat-----	ATP
Adenozin Difosfat-----	ADP
Hyalüronik Asit-----	HA
Methionin sentetaz-----	MS
Metilentetrahydrofolat sentetaz-----	MTHFS
5,10 metilentetrahidrofolat redüktaz-----	MTHFR
Timidilat sentetaz-----	TS
Sitasyonin sentetaz-----	CS
Monoamin oksidaz-----	MAO
Horseshoe peroxidase-----	HRP
Nörolojik Müp-----	NM
Distal Latans-----	DL
Spontan Aktivite-----	SA

## I-GİRİŞ VE AMAÇ

Biyomateryallerin ve mikrocerrahi tekniklerinin gelişmesiyle birlikte günümüzde periferik sinir yaralanmalarının tedavisinde önemli ilerlemeler sağlanmıştır. Ancak, periferik sinir rejenerasyonunu ve klinik iyileşmeyi tam olarak elde etmek henüz mümkün değildir. Folat veya Vitamin B9 olarak da adlandırılan folik asit, suda çözünen B kompleks vitamindir. Folik asit, homosisteinden metiyonin oluşumu için gerekli olan tek karbon ünitelerinin taşınmasında koenzim olarak iş görür. Ayrıca pürin sentezinde ve diğer bir çok biyolojik metilasyon reaksiyonlarında gerekli olan metil guruplarının oluşumunda da önemli rol almaktadır (1). Makrositik anemi, kardiyovasküler hastalıklar, tromboembolik hastalıklar, nöral tüp defektleri ve diğer doğumsal defektler, nöropsikiyatrik hastalıklar ve kanser gibi çeşitli hastalıkların patogeneğinde de önemli rol oynamaktadır (2). Folik asit desteğinin nöral tüp defektleri ve diğer doğumsal anomalilerin oluşumunu çok etkili bir şekilde azalttığı gösterilmiştir. Bu da folik asitin, merkezi sinir sisteminin büyüme ve farklılaşması üzerinde kilit bir rol üstlendiğini göstermektedir. Bu durum, folik asitin sinir sisteminin büyüme ve farklılaşması üzerine olan etkisinin erken embriyonik dönemle sınırlı kaldığını destekleyebilir. Ancak, Bermans J. Iskandar ve arkadaşları folik asitin erişkin merkezi sinir sisteminde de büyüme ve tamir mekanizmalarını arttırabileceğini göstermiştir. Merkezi sinir sisteminde bir hasar modeli oluşturarak, erişkin ratlarda periton içine folik asit verilmesinin, periferik sinir grefti içine doğru duyusal sinir aksonlarının yeniden büyümesini önemli ölçüde arttırdığını göstermişlerdir (3). Bu sonuçlar folik asit desteğinin merkezi sinir sisteminin büyüme süreçlerine olan etkisinin yalnızca embriyonik dönemle sınırlı olmadığını, aynı zamanda hasarlı erişkin merkezi sinir sisteminin büyüme, tamir ve iyileşme süreçleri üzerine de etkili olduğunu göstermektedir. Bununla birlikte folik asitin periferik sinir iyileşmesi üzerine etkisini araştıran bir çalışmaya literatürde rastlayamadık. Bu çalışmamızda folik asitin periferik sinir iyileşmesi üzerine etkisini araştırdık.



## II. GENEL BİLGİLER

### II. A. 1 FOLİK ASİT

İlk olarak ıspanak gibi koyu yeşil yapraklı sebzelerden izole edilen folik asitin (4) adı latince "folium" "yaprak" kelimesinden kaynaklanmaktadır. Folik asit ilk olarak Lucy Wills tarafından 1931 yılında keşfedilmiştir. Ancak o zamanlarda bu B kompleks vitaminine kesin bir isim verilememiştir. Bu B kompleks vitamini eksikliğinin nörolojik komplikasyonlar olmadan kanda pernisiyöz anemi bulgularına neden olduğu anlaşılmıştır. Araştırmacılar bu tanımlanamayan B vitaminine Vitamin M, Vitamin Bc ve U Faktör gibi isimler vermişler (13). Daha sonra 1941 yılında Herschel K. Mitchell, Esmod E. Snell ve Roger J. Williams ilk olarak ıspanak bitkisinden bu B vitaminini elde ettiler ve folik asit ismini vermişler. Yapılan çalışmalarda folik asitin, vitamin Bc ile eşdeğer olduğu anlaşıldı (13). Folik asitin tek karbon metabolizması üzerindeki etkilerini, sağlık ve hastalıklardaki rolünü anlamak uzun ve zahmetli bir sürecin sonunda mümkün olmuştur (5). Doğal olarak oluşan folat kimyasal olarak labildir ve elde edilirken, hazırlama, işleme ve depolama sırasında belirgin aktivite kaybına uğramaktadır. Sentetik olarak elde edilen folik asitin pteridin halkası redükte olmadığından kimyasal oksidasyonlara karşı çok dirençlidir (6).

#### II. A. 1. 1 Tarihçe

Folik asitle ilgili çalışmalar 1930' lu yılların başlarında başlamıştır. İlk olarak Lucy Wills tarafından maya veya marmite (maya özütü) verilerek hamilelerde görülen makrositik aneminin önlenebildiği gösterilmiştir. Bir B kompleks vitamini olan folik asitle ilgili çalışmalar tarihsel sıralamasına göre aşağıdaki tabloda gösterilmiştir ( Tablo 1).

Tarih	Araştırmacı Adı	Çalışma Konusu
1931	Wills	Maya veya Marmite (maya özütü) ile hamilelerde makrositik aneminin önlenmesi
1938	Wills & Evans	Vitamin M 'nin maymunlarda nutrisyonel anemiyi düzeltmesi.
1938	Stokstad & Manning	Faktör 'S' ve Vitamin Bc nin mayada bulunup tavuklarda nutrisyonel anemiyi önlemesi
1941	Mitchel et al	Folik asit isminin verilmesi ve Streptococcus lactis için bir büyüme faktörü olarak gösterilmesi
1945	Angier et al	Folik asitin sentezi ve piteroglutamik asit isminin verilmesi
1947	Heinle et al	Folik asitin pernisiyöz anemide nörolojik hasarı önlemede yetersiz kalmasının tespiti
1960	Chanarin et al	Antikonvülsan tedavinin yan etkilerinin yüksek doz folik asitle giderilmesi
1995	Oakley et al	Üreme çağındaki kadınlara, hamilelik öncesi ve hamileliğin erken safhalarında 400mg folik asit vererek nöral tüp defektlerinin %50 – 70 'nin önlenmesi
2000	Coppen et al	Antidepresanların (fluoksetin) etkisinin folik asitle artırılması
2000	Clarke et al	Günlük 5 mg folik asit verilerek kan homosistein seviyesinin %25 oranında azaltılması
2000	Snowdon et al	Düşük folat seviyesi ile korteks atrofisi arasında ilişkinin tespiti
2001	Kim et al	Diyetlerinde yüksek oranda folik asit alan hastalarda kolon kanseri riskinin % 40 oranında azaltılması
2001	Thomson et al	Hamilelerde folik asit desteğinin çocukluk çağı lösemi riskini azaltması
2001	Emi et al	Folik asit desteğinin, yaşlı insanlarda yutma fonksiyonunu artırması ve pnömoni insidansını azaltması
2002	Lao et al	Hiperhomosisteineminin Alzheimer hastalığının etiyolojisinde bir risk faktörü olarak tespiti ve folik asitle olan ilgisi
2003	Zang et al	Orta derecede alkol kullanan kadınlarda folik asit desteği ile meme kanseri riskinin azaltılması
2004	Lelakis et al	Folik asitin antioksidan mekanizmasıyla hiperkolesterolemili hastalarda endotel fonksiyonlarını arttırması
2004	Iskandar et al	Folik asit desteğinin erişkin merkezi sinir sisteminin tamir sürecini hızlandırması

**Tablo 1 : Folik asitle ilgili yapılan çalışmaların tarihsel sıralaması**

## **II. A. 1. 2 Molekül yapısı**

### **Sistemik ismi:**

N-(4(2-Amino –4-hydroxy-pteridin-6-ylmethylamino)-benzoyl)-L(+)-glutamic acid

### **Diğer isimleri:**

pteroil-l-glutamic acid

Vitamin B9

Vitamin M

Foliacin

**Molekül formülü:** C<sub>19</sub>H<sub>19</sub>N<sub>7</sub>O<sub>6</sub>

**Molar kütle:** 441.40 g/mol

**Görünümü:** sarı-turuncu kristal toz

### Çözünürlük :

Suda çözünür (8.5 g/100). Ethanol, ether ve asetonda çözünmez.

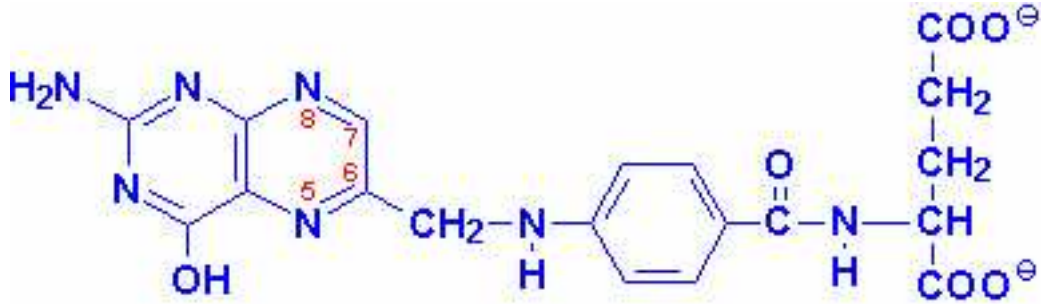
**Erime noktası:** 250C

**Asidite:**1st: 2,3 - 2st: 8,3

### Diğer Özellikleri :

Toksik ve yanıcı değildir.

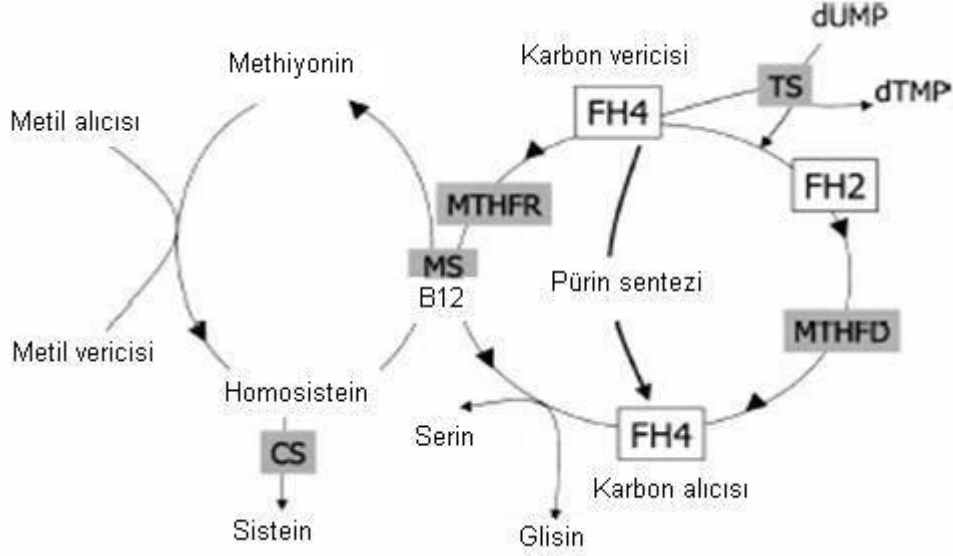
Tuzları; sodyum folat şeklindedir (7).



Şekil 1: Folik asit molekül formülü

## II. A. 1.3 Biyokimyasal Özellikleri Ve Biyoyararlılığı

Folik asit bir B-kompleks vitamindir. Folik asitin en basit formu pteroilmonoglutamik asittir. Pteridin halkasına tutturulan bir p-aminobenzoat ve poliglutamil zincirinden oluşur. Aktif formu olan tetrahidrofolat (THF) enzimatik olarak tutturulan C1 ünitesine sahiptir. Bu C1 üniteleri (formil gurubu şeklinde) pürin yolağında enzimlerle taşınıp, pürin halkasındaki C-2 ve C-8 içersine girer. Tetrahidrofolata tutturulan metilen gurubu (-CH<sub>2</sub>-) ise RNA da bulunan urasil-tipi pirimidin bazını DNA da bulunan timin bazına dönüştürmede kullanılır. Diğer bir folat kofaktörü olan 5-metiltetrahidrofolat, metilasyon siklusunda oluşan homosisteinin tekrar metionine dönüşmesinde rol oynar. Folat eksikliği pürin ve pirimidin biyosentezinin azalmasıyla sonuçlanır. Sonuç olarak DNA biyosentezi ve hücre bölünmesi yavaşlar. Bu süreç anemiye yol açan eritrosit miktarının azalmasında çok kolaylıkla görülebilir. Metilasyon döngüsünün yavaşlaması açıklanması çok kolay olmayan birçok etkiye neden olur. Bu etkilerden biri sinir hücrelerine olur. Çünkü metilasyon siklusunun yarıda kalması, B-12 vitaminine bağımlı bir enzim olan metihyonin sentetazın aktivitesindeki azalmaya bağlı olarak oluşan B12 vitamin eksikliğinde olduğu gibi nöropatiye neden olabilir(6).



**Şeki 5: Folik asitin amino asitler, metilasyon, pürin sentezi ve homosisteinden methiyonin sentezindeki hücre içi etkileşimi.** MS (Methiyonin sentetaz), MTHFR(Metilentetrahidrofolat sentetaz), TS (Timidilat sentetaz), FH2 (Dihidrofolat), FH4 (Tetrahidrofolat), B12 (Siyanokobalamin), CS (Sitatyonin sentetaz)

Folat bioyararlılığının büyük kısmı bağırsaklardan emilim esnasında belirlenir. Doğal olarak gıdalarda oluşan folatın büyük kısmını oluşturan poliglutamil folat, ince bağırsaklardan emilmeden önce mutlaka dekonjuge edilmelidir. Bu reaksiyon primer olarak jejunumun fırçamsı hücrelerinde bulunan piteropoliglutamamat sentetaz tarafından katalizlenir. Bu olaya bir miktar katkı da pankreas salgısında bulunan hidrolaz aktivitesinden gelir (1). Monoglutamil folatın emilimindeki doyurulabilir transport süreçleri asidik pH'da ( $K_m=1-3\text{mmol/L}$ ) gerçekleşirken, doyurulamayan emilim mekanizmaları ise bağırsak içeriğindeki folat konsantrasyonu  $5-10\text{mmol/l}$  'u geçtiğinde etkin hale gelir. Folat transportu için optimum pH değeri 5' tir (8). İnce bağırsağın üst kısmının pH'sını bozan fizyolojik durumlarda veya tıbbi tedaviye bağlı pH'nın bozulduğu durumlarda folat absorpsiyonu bozulabilir (1). Karaciger ve diğer dokularda yaklaşık  $7\text{mg}$  folik asit depolanır. Bu miktar insan vücudunu ancak birkaç ay idare eder.

Folik asit ve vitamin B12 metabolizması arasındaki yakın ilişki bilinmektedir. İkisinden herhangi birinin eksikliğinde megaloblastik anemi oluşabilir. Vitamin B12 eksikliğine bağlı anemi semptomları yüksek doz folik asit desteğiyle giderilebilir. Böylece vitamin B12 eksikliğine bağlı anemi bulguları maskelenmiş olur. Fakat folik asit B12 vitamini eksikliğine bağlı nörolojik

anormallikleri tekrar geri çeviremez, hatta daha da kötüleştirebilir. Anormal B12 metabolizması ve azalmış metiltransferaz aktivitesine sahip olan, bununla birlikte herhangi bir megaloblastoz veya anemi bulguları göstermeyen hastalar tarif edilmiştir. Bu bulgular ve folatın vitamin B12 eksikliğine bağlı nörolojik semptomları gidermedeki başarısızlığı memelilerin vücut sisteminde ek vitamin B12 bağımlı fonksiyonların olduğunu desteklemektedir (4). Vitamin B12 eksikliğine bağlı megaloblastik aneminin düzeltilmesinde folik asit verilmez. Çünkü folik asit sinir hasarı gelişinceye kadar vitamin B12 eksikliği bulgularını maskeleyebilir (4).

Homosistein, koroner kalp hastalığında bir risk faktörü olarak folik asit eksikliğinde yükselir. Folik asit desteği plazma homosistein seviyesini düzelterek, kalp krizi ve inmelere neden olabilen aterosklerotik hastalıklara bağlı mortalite ve morbiditeyi azaltabilir. Vitamin B12 ve Vitamin B6 eksikliğinde de plazma homosistein seviyesi yükselebilir (4). Folattan zengin sağlıklı diyetin yanında 400 mg folik asit desteği hamilelikten önce ve hamileliğin ilk haftalarında önerilmektedir (4). Folik asit desteği beyin ve medulla spinalisin doğumsal defektlerinin büyük kısmını önler. Bunun yanında folik asitin, nöral tüp defektlerinin oluşmasını nasıl engellediği hala tam olarak anlaşılamamıştır. Ancak hızla gelişen fetusta, folik asitin nükleik asit ve aminoasit metabolizması üzerindeki etkisinin sorumlu olabileceği bildirilmiştir (4).

#### **II. A. 1. 4 Doğal kaynakları ve elde edilmesi**

Dünya Sağlık örgütü (WHO) gebe olmayan kadınlarda ve yetişkinlerde günlük folik asit alımını 170 mcg olarak önerirken, nöral tüp defektindeki etkisi göz önüne alınarak gebelikte bu miktarı 370-470 mcg, emzirme döneminde ise 270 mcg olarak belirlemiştir (9).

Günlük ihtiyaçların karşılanması kapsamında folik asitin en yoğun olduğu besinler karaciğer ve diğer sakatatlar, kuru baklagiller, fındık ve ceviz gibi sert kabuklu meyveler, ıspanak ve brüksel lahanası gibi yeşil sebzeler ile başta narenciye grubu olmak üzere meyveler ve saflaştırılmamış (özü ve kepeği ayrılmamış) tahıl ürünleri ve patatestir. B ve C vitaminlerinden zengin diyet folik asitten de zengin kabul edilmektedir. Tablo 1 de besinlerin 100 gramlarındaki folik asit miktarları verilmiştir.

<b>Sebzeler</b>		<b>Meyveler</b>	
Bürüksel lahanası	110 mcg/ 100 g	Portakal	30 mcg/ 100 g
Ispanak	90 mcg/ 100 g	Greyfurt	25 mcg/ 100 g
Brokoli	65 mcg/ 100 g	Portakal suyu	20 mcg/ 100 g
Yeşil fasulye	55 mcg/ 100 g	Muz	15 mcg/ 100 g
Marul (çiğ)	55 mcg/ 100 g	<b>Tahıllar</b>	
Karnıbahar	50 mcg/ 100 g	Beyaz ekmek (ortalama)	30 mcg/ 100 g
Bezelye	45 mcg/ 100 g	Kepekli ekmek (ortalama)	40mcg/ 100 g
Taze mısır	35 mcg/ 100 g	Makarna (haşlanmış)	4 mcg/ 100 g
Lahana	30 mcg/ 100 g	Prinç beyaz (haşlanmış)	4 mcg/ 100 g
Patates (eski)	25 mcg/ 100 g	<b>Diğer besinler</b>	
Patates (taze)	20 mcg/ 100 g	Karaciğer (yağda pişmiş)	240 mcg/ 100g
Domates (çiğ)	15 mcg/ 100 g	Ceviz	77 mcg/ 100g
Havuç	15 mcg/ 100 g		
Salatalık (çiğ)	9 mcg/ 100 g		

**Tablo 1: Bazı gıdaların içerdiği folik asit miktarları ( Budak, Erciyes Tıp dergisi, 2002)**

Kişi başına tüketilen besin miktarı ile besinlerin folik asit içeriklerinden yararlanılarak, ülkemizde besinlerden günde 353 mcg folik asit alındığı hesaplanmıştır (Tablo 2). Ancak, folik asit ısı, ışık ve asit ortama duyarlı olup pişirme ile besinlerin folik asit değerleri düşmektedir. Kayıp oranı pişirme yöntemine göre değişmekle beraber sebzelerdeki folik asit miktarında önemli kayıplar olmakta, en çok kayıp da %90-95 oranında bol suda pişirilen ve suyu atılan sebzelerde meydana gelmektedir. Bu durumda ülkemizde besinlerle günde 350 mcg civarında folik asit alındığı hesaplanmakla beraber, folik asit kaybını ortalama %30 olarak düşündüğümüzde miktar 250 mcg civarına düşmektedir. Yani kadınlar günlük beslenmeleriyle gebelik öncesi ve gebelikte önerilen miktarda folik asiti alamamaktadır (10).

<b>Besinler</b>	<b>Kişi başına tüketilen miktar(g)</b>	<b>Folik asit içeriği (mcg/gün)</b>
Ekmek	360 g	108 mcg/gün
Tahıllar	93 g	4 mcg/gün
K. baklagiller ve sert kabuklu meyveler	46 g	51 mcg/gün
Süt-yoğurt	69 g	6 mcg/gün
Sebzeler	236 g	118 mcg/gün
Meyveler	173 g	52 mcg/gün
Et	52 g	8 mcg/gün
Toplam		353 mcg/gün

**Tablo 2: Ülkemizde besinlerden alınan folik asitin miktarı (Budak, Erciyes Tıp dergisi, 2002)**

E. Snell ve arkadaşları ilk olarak 1941 yılında, test organizması olarak *Streptococcus lactis*'i kullanarak, dört ton ıspanaktan folik asit diye tarif ettikleri büyüme faktörünü saflaştırdılar (11). Folik asit doğal besin kaynaklarından saflaştırma yoluyla elde edilebildiği gibi bakteriler tarafından biyosentez yoluyla da elde edilebilir. Günümüzde sentetik olarak da laboratuvarlarda elde edilmektedir. Ülkemizde ticari olarak satılan Folbiol tablet<sup>®</sup> 5 mg folik asit içermekte ve nutrisyonel megaloblastik anemi, malabsorbsiyona bağlı megaloblastik anemi, beslenme yetersizliği, sprue, gebelik, çocuk gelişimi ve nekahat dönemleri gibi endikasyonlarla kullanılmaktadır. Yine Folic Plus Film Tablet<sup>®</sup> 666.670 mg vitamin D, 0.174 mg folik asit ve 1.200 mg kalsiyum içermekte; gebelik ve laktasyon döneminde beslenmeye yardımcı olarak kullanılmaktadır. Gyno-tardiferon Depo draje<sup>®</sup> 80 mg ferröz sulfat, 80 mg mukoproteaz ve 0.35 mg folik asit içermekte; demir eksikliği ile birlikte görülen folik asit eksikliğinde kullanılmaktadır (12).

#### **II. A. 1. 5 Güvenliği ve toksisitesi**

Folik asit suda çözünen bir B kompleks vitaminidir. Ortalama kandaki miktarı 5.9 ng/ml (5-17pg/ml) dir. Oral folik asit (piteroglutamik asit ) alımı insanlar için toksik değildir. Günlük 5-10 mg folik asit alımı hamilelerde çok iyi tolere edilmektedir (14). Ancak tanısı konmamış pernisiyöz anemisi olan hastalarda anemi bulgularını maskeleyip nörolojik hasara neden olabilir (13). Londra'da 1967 yılında yayınlanan bir makalede folik asit içeren multivitamin preparatlarının "potansiyel tehlikeli " olarak kabul edilmesiyle yaklaşık 30 yıl boyunca folik asit dikkatlerden uzak kalmıştır. 1989 yılının sonlarına doğru Amerika Birleşik Devletleri'nde yalnız 200 mcg/gün günlük dozuna izin verilmesiyle folik asit tekrar önem kazanmaya başlamıştır (13). Pernisiyöz anemi bulgularını maskeleyip nörolojik hasar oluşturması nadir bir durumdur ve serum Vit. B12 seviyesini ölçen tarama testlerinin daha yaygın kullanımıyla kolayca önlenmektedir. Bu vitamin ilaçla tedavi edilen epilepsili hastalarda çok dikkatli kullanılmalıdır. Çünkü dikkat edilmezse epilepsinin kontrolünü güçleştirebilir. Günlük ortalama 10-15 mg folik asit alımı sağlıklı hamile olmayan erişkinlerde çinko üzerinde önemli bir etki yapmamaktadır (14). Yaş gruplarına göre folik asit için önerilen günlük alım miktarları tablo 3 te özetlenmiştir (15).

Grup	Ortalama tahmini ihtiyaç(mcg)	Diyetle önerilen miktar (mcg)	Tolere edilebilen üst limit (mcg)
Çocuk 1-3 yaş	120 mcg	150 mcg	300 mcg
Çocuk 4-8 yaş	160 mcg	200 mcg	400 mcg
Çocuk 9-13 yaş	250 mcg	300 mcg	600 mcg
Adolesan (14-18 yaş)	330 mcg	400 mcg	800 mcg
Erişkin (19 yaş üzeri)	320 mcg	400 mcg	1,000 mcg
Hamile Kadın	520	600 mcg	1,000 mcg
Emziren Kadın	450 mcg	500 mcg	1,000 mcg

**Tablo 3: Yaşlara göre diyetle alınması önerilen folik asit miktarları (Olson BH, Effectiveness and Safety of Folic Acid Fortification. 2004)**

## **II. A. 1. 6 Folik asitin tıptaki kullanım alanları**

Folik asit rutin olarak bazı hastalıkların tedavisinde kullanılmakla birlikte; bazı hastalıkların tedavisinde ki kullanımı deneyseldir.

Nöral tüp ovulasyon sonrası 18-28. günler arasında birbirinden bağımsız beş aşamada kapanmaktadır. Bu aşamaların herhangi birindeki yetmezlik nöral tüp defekti ile sonuçlanmaktadır. Kardiyak defektlerden sonra izole nöral tüp defekti en yaygın görülen doğumsal yapısal anomalidir (16). Anensefali kraniyal kemik çatının ve beyin hemisferlerinin yokluğu ile seyreden fetüs ve yenidoğan için ölümcül bir durumdur ve anterior nöroporda 24-26. günlerde füzyon yetmezliği sonucu gelişir. Ensefaloselde ise beyin dokusu kafatasındaki bir defektten dışarı çıkmıştır ve 26-28 günlerde oluşur. Nöral tüp defektlerinin en masumu olan spina bifida okkulta da ise cilt ve vertebralarda anomali mevcutken medulla spinalis olaya iştirak etmez. Spina bifidanın en ağır formu olan meningomyocelede, meninkslerle örtülü nöral doku vertebral kolondan taşar. (17). Nöral tüp defektlerinin büyük çoğunluğu multifaktöryeldir. Çevresel ve genetik faktörlerin etkisi ön plandadır. Folik asit ise nöral tüp defektleriyle ilişkilendirilen en önemli çevresel faktördür (17).

Üreme çağındaki kadınların tümüne hamilelik öncesi ve hamileliğin erken döneminde 400mg folik asit vererek nöral tüp defektlerinin %50 –70 'nin önlenilebileceği yapılan çalışmalarla gösterilmiştir (18). Bu koruyucu etkinin altında yatan mekanizma tam olarak bilinmemektedir. Bununla beraber folik asitin transport ve metabolizmasını regüle eden genlere bağlı olabilir (19). Yine



bununla ilgili bir başka hipoteze göre ekstra folik asit desteği folik asit veya besinlerdeki folatın emilimini bozan metabolik defektin üstesinden gelinmesini sağlayabilir (20). Daha önce nöral tüp defektli hamilelik öyküsü olan kadınlar tekrar hamile kalmadan önce folik asit alımını mutlaka günlük 4 mg'ın üzerine çıkarmalıdır. Ancak nöral tüp defektli hamileliği olan kadınların %95 'inde daha önceden bir nöral tüp defektli öyküsü yoktur (17). İntrauterin dönemde Valproik asit veya karbamazepinin, tek başına veya diğer antikonvülsanlarla birlikte kullanımı spina bifida riskini artırır (19). Bir enzim olan 5,10 metilen-tetrahidrofolat redüktaz genindeki yaygın mutasyon, ısıya duyarlı ve azalmış enzim aktivitesi olan bir 5,10 metilentetrahidrofolat oluşmasına neden olur. Bu yaygın mutasyon nöral tüp defektli ve erişkin kalp-damar hastalıkları için artmış bir risk faktörüdür. Folik asit varyant metilen-tetrahidrofolat redüktazın aktivitesini artırıp plazma homosistein seviyesini düşürür (21). Metilentetrahidrofolat redüktaz genindeki bir mutasyona bağlı olarak gelişen down sendromlu hastaların annelerinde anormal folat metabolizması olduğu bildirilmiştir (22).

Folik asit desteği fluoksetin ve muhtemelen diğer antidepresanların etkisini arttırmak için basit ve etkili bir metoddur. Randomize plasebo kontrollü bir çalışmada 0.5 mg folik asitin fluoksetinle birlikte kullanımı fluoksetininin etkisini önemli ölçüde arttırmıştır (23). Bir metiyonin metaboliti olan homosisteinin kan değeri 5-15 mcg/L' dir. Serum homosistein seviyesinin 15 mcg/L 'nin üzerine çıkması hiperhomosisteinemi olarak adlandırılır. Çocuklarda (11-12 yaş) erişkindeki seviyesinin yarısı kadardır. Homosisteinin demans veya depresyondan daha fazla, bağımsız bir risk faktörü olarak kalp krizi geçirme riskini arttırdığı bir gerçektir. Günlük 5 mg folik asit kan homosistein miktarını %25 oranında azaltmaktadır (24). Yine semptomatik parsiyel epilepsisi olan ve karbamazepinle tedavi edilen 25 yaşındaki bir kadında, nöral tüp defektini önlemek için folik asit ( 0.8 mg/gün) verilmesi sonrasında nöbetlerin sıklığı ve şiddetinin arttığı bildirilmiştir (25).

Aynı yerde yaşayan, aynı mutfaktan beslenen ve benzer yaşam tarzlarına sahip 30 erişkin kadında yapılan bir çalışmada, düşük serum folat seviyesiyle beyin korteks artrofisi arasında kuvvetli bir ilişki tespit edilmiştir (26).

Yetersiz folat düzeyi hızla homosistein seviyesini yükseltir. Folat eksikliği psikogeriatrik hastalarda yaygındır ve muhtemelen yüksek plazma

homosistein seviyesinin temel nedenidir. Plazma homosistein konsantrasyonu ile Alzheimer hastalığının şiddeti orantılıdır fakat, hastalığın süresiyle plazma homosistein konsantrasyonu arasında bir ilişki saptanmamıştır (27). Özellikle depresyonlu hastalarda folik asit eksikliği çok sıktır (28). Kükürt içeren bir amino asit olan homosistein DNA hasarı, PARP (Polipolimeraz - nükleus içersinde bulunan DNA tamir ve stabiliresinde rol oynayan bir enzim) aktivasyonu ve P53 gen aktivasyonu gibi mekanizmalarla apoptozisi tetikler ve nöral hasar oluşturabilir. Son zamanlarda hiperhomosisteineminin Alzheimer hastalığının oluşmasında muhtemel bir risk faktörü olduğu düşünülmektedir (29). Folik asit ve B12 vitaminin yokluğu homosisteinin artmasına neden olur. Eğer homosistein seviyesi 14 µmol /L'nin üzerine çıkarsa tek başına Alzheimer hastalığı riskini iki kat artırır (29). Alzheimer hastalığının etiolojisinde B12 vitamini ve folik asit eşit öneme sahiptir. Toplum merkezli yapılan çalışmalarda folik asit yetmezliği Alzheimer gibi tüm demansla seyreden hastalıkların etiolojisinde suçlanmaktadır (30). Belirgin demans bulguları olmaksızın hafıza kusurlu ve düşük kan folat seviyesi olan yaşlı hastalara 50 mg /hafta folik asit verilerek yapılan açık uçlu çalışmada; dört ayın sonunda görsel-motor performansta, görsel-uzaysal ve diğer hafızalarda belirgin iyileşme saptanmıştır (31).

Folik asit kardiyovasküler hastalıklar üzerinde de önemli etkilere sahiptir. Hiperhomosisteinemi koroner arter hastalıkları, kalp krizi, periferik vasküler ateroskleroz, arteriyel ve venöz tromboembolizm için bağımsız bir risk faktörüdür. Hiperhomosisteinemi ile hipertansiyon ve sigara içimi arasındaki ilişki çok güçlüdür ve katlanarak artar. Homosistein ve kolesterolün etkisi ise her ikisinin ayrı ayrı olan etkisinin toplamı kadardır. Homosistein ateroskleroz , tromboembolizm ve vasküler endotel hasarı oluşturur. Homosistein tarafından oluşturulan damar hasarı muhtemelen endotel hücre hasarına bağlıdır. Homosistein tarafından oluşturulan oksidatif stresler ile endotel hücre hasarı arasında bir ilişki olduğuna dair kuvvetli kanıtlar vardır. Folik asit ,VitaminB12 ve Vitamin B6' nın plazma homosistein seviyesini düşürmede etkili olduğu gösterilmiştir (32). Venöz tromboz hamilelikte kadınlar için ciddi bir tehdittir. Maternal mortalite ve morbiditeye neden olabilir. Hamile kadınlar üzerinde yapılan geniş katılımlı bir çalışmada folik asit verilenlerde verilmeyenlere göre daha az hiperkoagulobiliteye rastlanmıştır (33). Endotel disfonksiyonu

aterosklerotik bir lezyon gelişmeden ateroskleroza tespit etmek için erken ve önemli bir durumdur.

Folik asit tedavisinin muhtemel antioksidan mekanizmasıyla ailesel hiperkolesterolemili hastalarda endotel fonksiyonlarını arttırdığı gösterilmiştir. Dört hafta süreyle 5mg oral folik asit uygulanmasının, statinlerle tedavi edilen hiperkolesterolemili hastalarda endotel fonksiyonlarını arttırdığı gösterilmiştir (34). Koroner arter hastalığı olan hastalarda, yüksek doz (30mg) folik asitin oral yolla verilmesinin kan basıncını akut olarak düşürdüğü ve koroner dilatasyonu arttırdığı gösterilmiştir. Folik asitin doğrudan vasküler etkisi homosistein-düşürücü etkisinden bağımsızdır. Çünkü yapılan bu çalışmada normal homosistein seviyesine sahip hastalar kullanılmış ve folik asit alımından hemen sonra; homosistein-düşürücü etkisi oluşmadan, miyokardiyal kan akımı ölçülmüştür. Diastolik kan basıncında 5mm Hg'lık düşme saptanmıştır (35). Diyaliz öncesi böbrek hastalığı olan çocuklarda 1 mg/gün folik asit verilerek yapılan bir çalışmada, kan homosistein seviyesinin bariz bir şekilde düşürüldüğü gösterilmiştir (36). Yine, periton diyalizi veya hemodiyalizle tedavi edilen çocukların kan homosistein seviyesi bariz bir şekilde yüksektir. Dört hafta boyunca günde 2.5 mg folik asit verilerek kan homosistein seviyesi önemli ölçüde düşürülmüştür (36). Metotreksat kullanan romatoid artritli hastalarda yapılan bir çalışmada, metotreksatın homosistein üzerindeki negatif etkisinin folik asit kullanımıyla giderilebildiği gösterilmiştir(37).

Folik asitin kanserler üzerine olan etkisi de araştırılmıştır (38, 2, 40, 41). Bazı epidemiyolojik çalışmalarda, özellikle orta derecede alkol kullanan kadınlarda folat kullanımıyla artmış meme kanseri riskinin azaltıldığı gösterilmiştir (38). Araştırmacılar yüksek plazma folik asit seviyesine (14 ng/ml'den yüksek) sahip kadınlarda, düşük plazma folik asit (6.4 ng/ml'den düşük) seviyesine sahip kadınlardan %27 daha az meme kanseri riskine sahip olduğunu göstermişlerdir (38). Bu koruyucu etkinin özellikle düzenli bir şekilde alkol kullananlarda daha belirgin olduğu saptanmıştır. Bu çalışmada folat düzeyinin en yüksek olduğu hasta gurubunda meme kanseri riski düşük folat düzeyine sahip hasta gurubuna göre % 89 daha az olduğu bildirilmiştir (38). Amerikalı ve Çinli araştırmacılardan oluşan bir çalışma grubu, folik asitin hem menepoz öncesi hem de menepoz sonrası kadınlarda, meme kanserinden korunmada çok etkili olduğunu bildirmektedir (39). Epidemiyolojik ve klinik

çalışmalar, diyetlerinde yüksek oranda folat bulunan insanlarda, düşük oranda folat bulunduranlara göre kolon kanseri riskinde % 40'a varan bir azalma olduğunu göstermektedir (2). Diğer bir araştırma ekibi, yüksek oranda alkol (günde iki kadehten fazla) alımıyla birlikte, düşük oranda folat ve metiyonin alanlarda kolon kanseri riskinin üç kat arttığını bildirmektedirler. Yine aynı araştırmacı ekip yüksek miktarda alkol kullanan fakat yüksek oranda folat ve methionin alan erkeklerde kolon kanseri riskinde, alkol almayanlara göre daha fazla bir artışın olmadığını tespit ettiler (40). Hamilelikte folik asit desteğinin çocukluk çağı lösemi riskini azalttığı da gösterilmiştir (41).

Folik asitle ilgili yapılan çalışmalar doğumsal defektler, kalpdamar hastalıkları, kanserler, nörolojik ve psikiyatrik hastalıklarla sınırlı değildir. Çocuk sahibi olamayan çiftlerde ana problemlerden biri erkeklerdeki sperm kalitesinin düşüklüğüdür. Bir araştırma gurubu çinko ile birlikte folik asitin birlikte verilmesinin infertil erkeklerdeki sperm miktarını %74 oranında arttırdığını göstermişlerdir (42). Bir başka araştırmacı grup tarafından yapılan çalışmada folik asit desteğinin yaşlı insanlarda yutma fonksiyonunu arttırdığı ve pnömoni insidansını azalttığı gösterilmiştir (43). Hafif ve orta dercede Chron hastalığı olanlarda homosistein seviyesi oldukça yüksektir. Bu yüzden Chron hastalığı olanlar folik asit desteğinden fayda görebilirler (44). İşitmesi bozulmuş (duyma seviyesi 20 dB 'den az) kadınlarda yapılan bir çalışmada, hastaların %38'inde düşük serum B 12 seviyesi, % 25'inde düşük serum folat seviyesi, %31'inde ise eritrositlerde düşük folat seviyesi tespit edilmiştir. Yazarlar düşük serum folat ve vitamin B12 düzeylerinde, muhtemelen homosisteinin de bulunduğu bazı mekanizmalarla işitme sistemini besleyen damar ve sinirlerin yapısında bozulmalar meydana geldiğini bildirmişlerdir (45). Folattan zengin diyetle birlikte ek folik asit desteği mitojenlere karşı proliferatif cevabı, mezenterik lenf nodlarındaki T hücrelerin dağılımını ve dalaktaki sitokin üretimindeki yaşa bağlı değişiklikleri olumlu yönde iyileştirir (46).

## **II. B. 1 PERİFERİK SİNİR**

### **II. B.1. 1 PERİFERİK SİNİR TAMİRİ TARİHÇESİ**

İnsan sinir sistemi on trilyondan fazla nöron içermektedir (47). Periferik sinir sistemiyle ilgili ilk yazılı tanımlamalar Hipokrat'ın (M.Ö.460-370) yazılarına kadar uzanmaktadır (48). Periferik sinirlerin doğrudan tamirinde yalnızca son iki yüzyılda kabul edilebilir bir ilerleme sağlanmıştır. Periferik sinirler üzerindeki kesi etkilerini ilk olarak araştıran Galen periferik sinirlerin rejenerasyon yeteneği olmadığına inanıyordu (49). Bu erken gözlemlere rağmen 18. yüzyılın sonlarına kadar periferik sinirlerin rejenerasyon olamayacağına inanılıyordu (50).

Sinir sütürleri ilk olarak Guy de Chauliac (1300-1370) tarafından uygulanmıştır. Bilimsel olarak periferik sinir rejenerasyonunu, köpekler üzerinde vagotomi etkisini araştıran Cruishank tarafından ilk kez gösterilmiştir. Köpekte aynı anda yapılan bilateral vagotominin ölümcül olduğu ancak, tek taraflı vagotomiden sonra 3 hafta beklenildiğinde hayvanın yaşadığını gözlemlemiştir (51). Aynı çalışmaları yapan Haighton, iki vagotomi arasında rejenerasyon için 6 hafta beklenildiğinde, çalışmanın sonucunda sınırsız bir sağ kalım elde edildiğini göstermiştir (52). Pürkinje, nöronlar ve aksonlar arasındaki ilişkiyi aydınlatmıştır (53). Pürkinjeden sonra kesilen tavşanın siyatik sinirinde, distal sinir segmentindeki akson varlığı ve fonksiyonel iyileşme Müller tarafından gösterilmiştir (54). Sinir iyileşmesi ile ilgili ilk yayınlar Paget (1847) tarafından, median siniri hasarlanan ve primer olarak tamir edilip tam iyileşmesinin gösterildiği 11 yaşındaki hastada tarif edilmiştir (55).

Ondokuzuncu yüzyılın ilk yarısı kesilen sinirin distalindeki aksonun kaynağı konusundaki sert tartışmalar ile geçmiştir (54). Waller distaldeki aksonların proksimalden büyüyerek distale uzandığına inanmakta idi; Waller ve arkadaşları kurbağa glossofaringeal sinirinde yaptıkları çalışmalarda miyelin ve akson yapısının distal kesik parçada sona erdiğini bu yapıların bozulduğunu ve proksimalden distale aksonların ilerlediğini gösterdiler (50). Yine Waller, rejenerasyonun gençlerde daha hızlı olduğunu ve bu hızın galvenik stimülasyonla arttırılamayacağını tespit etti. Waller bu bilimsel deneylerinin sonucunda sinir hücrelerinin, tropik bir merkez gibi davrandığı ve periferik sinir liflerinin devamlılığının sağlanmasından sorumlu olduğu kanısına vardı (56). Ramon ve Cajal doğrudan rejenerasyon aksonları, distalde yeni bir teknik olan gümüş boyası ile göstermiş ve tartışmalara son vermiştir (57).

Klinisyenler sinir yaralanmalarının sonuçlarını değerlendirmeye başlamışken, temel bilimciler sinir sisteminin yapısını ortaya çıkardılar. Savaşlar sinir cerrahisi ile ilgili çalışmalar için büyük bir materyal sağlamış, bu konuda ilerlemelerin hızlandığı dönemler olmuştur. Mitchell (1864) iç savaş sırasında ilk olarak sinir yaralanmalarında klinik gözleme dayalı çalışmalar ile “causalgia” tanımlamasını yapmış, “Injuries of nerves” adlı kitabı sinir yaralanmaları ile ilgili çalışmalara temel oluşturmuştur (49). 1885 yılında ilk olarak Albert sinir tamirlerinde allogreft kullandığını bildirmiştir (49). Golgi ve Cajal sinir sisteminin birbiriyle fonksiyonel bağlantılardan oluşan devamlı bir nöral ağdan oluştuğunu gösteren çalışmalarıyla 1906’da Nobel ödülüne layık görülmüştür (48). Tinel Birinci Dünya Savaşı sırasında yaptığı çalışmalarda (1915) “Tingling” bulgusunu tanımlamış ve değişen tingling’in aksonların rejenerasyonunu gösterdiğini bulmuştur. Bu bulgu kendi adı ile anılmaktadır (Tinnel bulgusu) (49).

Birinci Dünya Savaşı sırasında kazanılan tecrübeler sonucu hasarlı sinir uçlarının rezeksiyonu, sütür hattındaki gerginliğin en aza indirilmesi, tamir hattında boşluk olmaması, eklem flexiyonda tutularak sinir yolunun kısaltılması, immobilizasyon ve gerektiğinde kemik kısaltılmasının yapılmasının sinir tamirinde çok önemli olduğu anlaşılmıştır (61). İkinci Dünya Savaşı sırasında sinir hasarlanması ile ilgili çalışmaları Sir Herbert Seddon ve Barnes Woodhall devam ettirmiştir. Periferik sinir cerrahisinin bir bilim dalı olarak gelişmesini ise Seddon’un çalışmaları sağlamıştır. Seddon brakial pleksustan digital sinire kadar olan tüm seviyelerde sinir yaralanmaları üzerinde çalışmıştır (49). Seddon ve Woodhall köprü ve kablo greft ile primer ve sekonder sinir tamirlerini tanımlamışlardır. Bu çalışmalar modern sinir cerrahisinde standartları, greft prosedürlerini ve sekonder sütür prensiplerinin temelini oluşturmuştur (49).

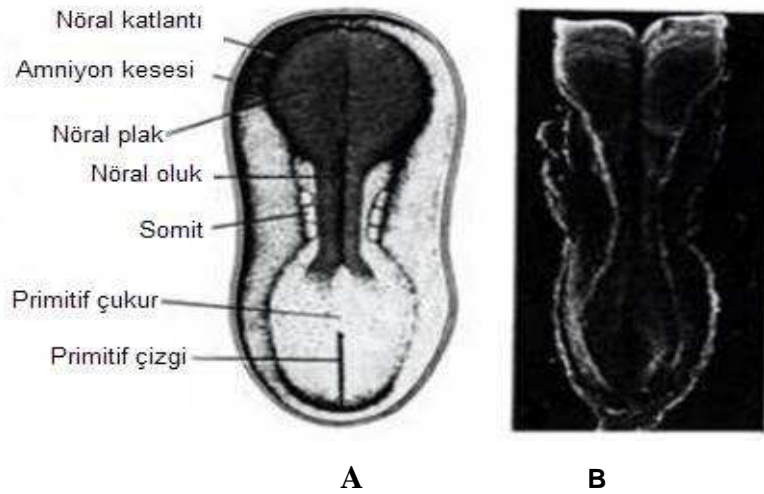
İlk olarak Langen ve Hasimoto 1917’ de fasiküllerin ayrı ayrı tamir edilmesini önermişlerdir. 1953 de Sunderland majör periferik sinirlerin iç yapısını detaylı olarak ortaya koymuş, grup fasikül tamirine ve rekonstrüksiyonuna öncülük etmiştir (95). İnterfasiküler sütür 1964’ de Smith tarafından cerrahi mikroskobun kullanılması ile mümkün olmuştur (63). Bora 1967’ de kedilerde ilk defa başarılı interfasiküler sinir tamirini bildirmiştir (64). Sonuç olarak, tamir esnasında büyütme tekniklerinin kullanılması ile fasikül

dizilimlerinin en üst düzeye çıkarılması ve ameliyat sırasında sinir dokusuna verilen zararın en aza indirilmesi sağlanmıştır.

Periferik sinirlerde oluşan boşlukları gidermenin diğer bir yolu da sinir greftleridir. Periferik sinir yaralanmalarında otogreft kullanımı ilk olarak Philipeaux ve Vulpian tarafından uygulanmıştır (97). Brakial pleksus ve fasiyal sinir hasarları gibi geniş periferik sinir defektlerinin doğrudan tedavisi her zaman mümkün olmamaktadır. Bu durumlarda güncel tedavi seçeneği otolog sinir greftiyle tamir olmakla birlikte bu tekniğin verici saha morbiditesi, sınırlı greft miktarı gibi bazı dezavantajları mevcuttur (66). Brakial pleksus avülzyonları gibi proksimal ucun bulunamadığı yaralanmalarda uç-yan sinir tamiri uygun bir seçenek olabilir. Burada hasarlı sinirin distal ucunun yanında seyreden sağlam sinire uç-yan tamir yapılabileceği gösterilmiştir. Viterbo ve arkadaşları 1994 yılında ratların peroneal sinirleri üzerinde uç-yan tamir yaparak başarılı sonuçlar bildirmişlerdir (67). Ancak, sağlam verici sinirden alıcı hasarlı sinir segmenti içersine olan aksonal uzamanın uç-yan tamirle nasıl sağlandığı tam olarak anlaşılamamıştır.

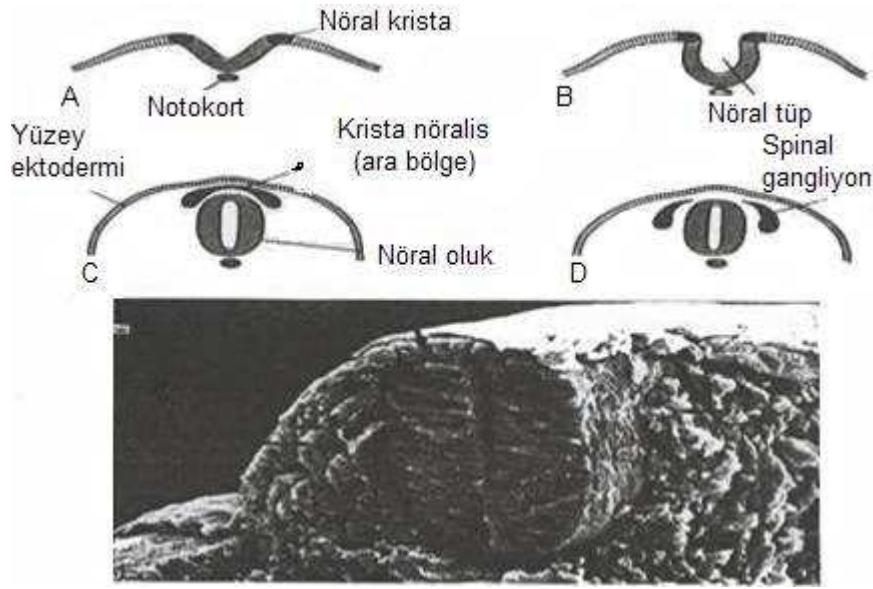
## II. B. 2. 2 PERİFERİK SİNİR EMBRİYOLOJİSİ

Merkezi sinir sistemi 3. haftanın başlarında, terlik şeklinde kalınlaşmış bir ektodermal plak halinde belirir. Bu plak, primitif çukurun önünde, orta- dorsal bölgede yerleşmiştir. Nöral plağın lateral kenarları kısa bir süre sonra nöral katlantıları meydana getirmek üzere yükselir (68) (Şekil 2).



**Şekil 2: Yaklaşık 20. günde presomit embriyonun görünümü (A). “A” daki ile aynı evredeki fare embriyosunun tarayıcı elektron mikroskopisi (B) (Langman’s Medical Embriology, 1995 )**

Gelişimin daha ileri evrelerinde, nöral katlantılar daha da yükselir orta hatta birbirine yaklaşır ve sonuçta nöral tüpü oluşturmak üzere kaynaşırlar. Kaynaşma servikal bölgede başlar, kaudal ve sefalik yönlerde doğru ilerler. Giderek büyüyen embriyonun transvers kesitlerinde, **nöral oluk**, **nöral tüp** ve **krista nöralis** oluşur. Başlangıçta, nöral tüple yüzey ektodermi arasında bir ara bölge meydana getiren krista nöralis hücreleri, spinal ve kranial duyu ganglionlarına gelişir (68) (Şekil 3).



**Şekil 3: Giderek büyüyen embriyonun transvers kesitlerinde, nöral oluk, nöral tüp ve krista nöralisin oluşumu ( Langman's Medical Embriology, 1995)**

Sinir sistemi ektodermden gelişir. Notokord ve parakordial mezodermin uyarısı ile korda dorsalis ( notokort) tarafındaki ektodermden 17. günde kalınlaşma olur. Bu oluşuma **nöral plak** adı verilir. Nöral kanalın bu iki yanında toplanan hücrelere **krista nöralis** olarak anılır. Periferik sinir sisteminin tüm hücreleri krista nöralisten köken alır. Krista nöralis bunun dışında sempatik nöroblastlara, schwann hücrelerine, pigment hücrelerine, odontoblastlara, meninkslere ve brankial arkların mezenşimlerine de farklılaşırlar. Krista nöralis hücreleri medulla spinalisin dorsolateralinde dorsal kök ganglionlarını oluşturur. Periferik sinir sisteminde afferent ve efferent fibriller vardır. Dorsal kök ganglionları duyu ganglionlarıdır. Efferent sinirler (ventral ganglionlar) otonom sinir sisteminin bir parçasıdır. Bundan dolayı otonom ganglionlar da



denir. Afferent ve efferent fibriller aynı fasikül içinde devamlılık gösterirler. Medulla spinalisteki motor sinir lifleri 4. haftanın sonunda görülmeye başlar. Gelişen medulla spinalisin bazal plaklarındaki hücrelerden sinir lifleri ortaya çıkar ve bu sinir lifleri de medulla spinalis ventrolateral yüzeyi boyunca sinir kökleri olarak devam ederler. Bu sinir liflerinden belli kas gruplarına yönelenler birleşerek ventral sinir kökünü oluştururlar. Dorsal sinir kökleri spinal ganglion hücrelerinin olduğu yer olan ve medulla spinalis dorsolateraline göç eden krista nöralis hücrelerinin aksonları tarafından oluşturulur. Spinal ganglionlardaki nöronların santral ve periferik çıkıntıları spinal sinir liflerini oluşturmak için birleşirler. Karışık yapıda olan bu sinir lifleri dorsal ve ventral dallara ayrılırlar.

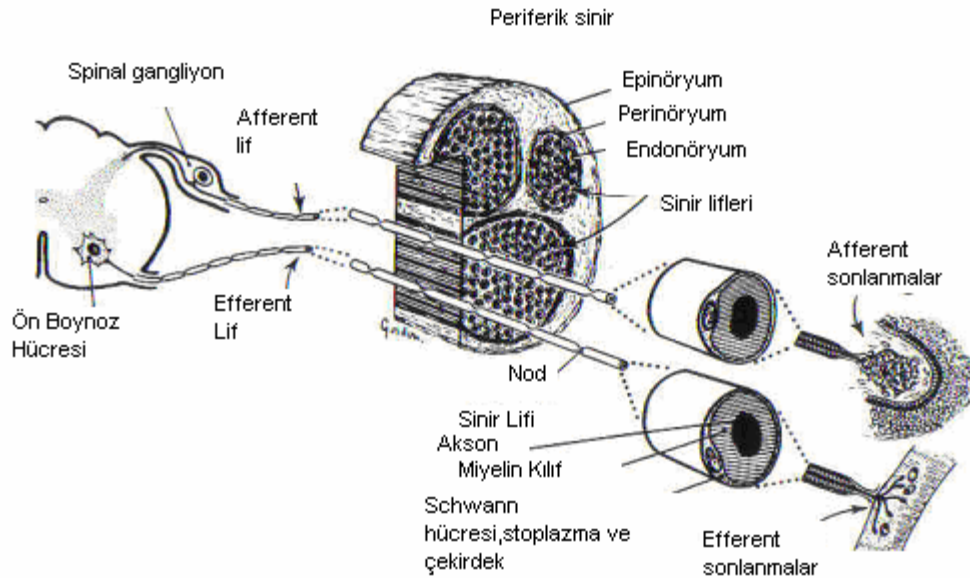
Primer dorsal dal ekstensör kas gruplarını, vertebrayı, posterior intervertebral eklemleri ve sırt cildini innerve eder. Primer ventral dal ise servikal, brakial ve lumbosakral ana sinir pleksuslarını oluşturur. Vücudun fleksör kaslarını ve fleksör yüzeyini innerve eder (69).

### **II. B. 2. 3 YAPISI VE MİKROANATOMİSİ**

Periferik sinirler beynin ve spinal kanaldan gelen sinir yollarının devamını teşkil eder. Somatik, duyu ve otonom sinir fibrillerini içerir. Periferik sinirler nöron gövdesinden periferik doğru uzanan perikaryon uzantısıdır. Bu periferik sinirler kranial spinal ve otonomik sinirlerin periferik dallarıdır. Geçen on yıl içerisinde yeni tekniklerin ve deneysel nöropatolojinin gelişmesi ile yaralanan sinirin yapısındaki değişikliklerin anlaşılması, yaralanma mekanizmasının ortaya çıkarılması, anormal fonksiyonu anlamamıza yardımcı olmuştur. Bu bilgiler kompressif, iskemik ve travmatik sinir yaralanmalarında cerrahi tedaviyi etkili bir biçimde kullanmamızı sağlamıştır (70). Optimal bir sinir tamiri veya rekonstrüksiyonunun planlanmasında, periferik sinirlerin detaylı cerrahi anatomisinin ve hasarlanmaya karşı cevabının iyi bilinmesi şarttır (49). Periferik sinirlerin somatik kısmı çevre ile olan ilişkileri sağlayan ve iskelet kaslarının kontrolü için gerekli olan bütün periferik yolları içerirken, otonomik kısmı beyindeki merkezleri kontrol eden ve medulla spinalisin efektör organları ile ilgili olan bütün efferent yolları içerir. (Şekil 4) Somatik sinir sistemi primer

afferent ve efferent fibrilleri içerir. Duyusal liflerin hücre gövdeleri dorsal kök ganglionları ve beyindedir.

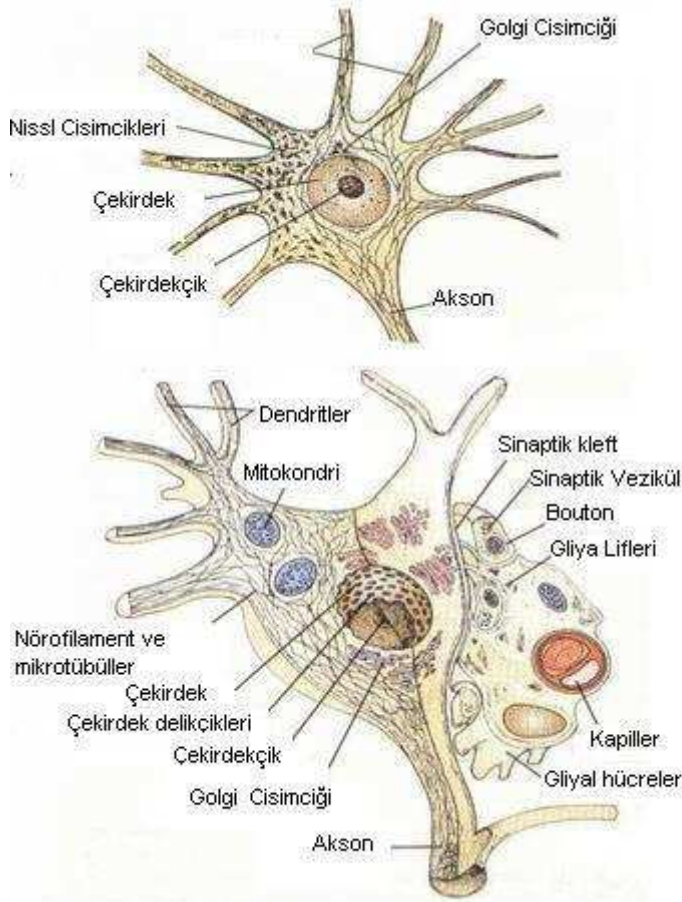
Motor liflerin hücre gövdeleri ventral boynuzda ve beyindedir. Dorsal ve ventral kökler medulla spinaliste gri cevherde birleşerek internöronları oluştururlar. Bu sinaplardan glutamat, P maddesi, ve diğer tanımlanamamış nörotransmitterler salgılanır. Duyusal ve motor lifler birleşerek periferik sinirleri oluştururlar. Otonom sinir sistemi (OSS) istemsiz çalışır; organların fonksiyonları ve homeostazis ile ilgilidir. OSS sempatik ve parasempatik sinir sistemi olarak ikiye ayrılır (71).



**Şekil4 : Periferik sinir sisteminin bölümleri ( Clinically integrated histology, Cormack, 1998)**

Genel olarak nöron üç kısımdan oluşur. **Hücre gövdesi**, bir veya daha fazla **dendrit** ve **akson**. Hücre gövdesi çekirdek ve çekirdekçikten oluşur. Hücre fonksiyonları için gerekli olan membran sentezleyen enzimler ve diğer kimyasal maddelerin yapımı için gerekli gelişmiş biyosentez yapan yapılar sahiptir. Bu biyosentez yapılarından biri olan Nissl cisimciği özellikle protein sentezinden sorumludur. Hücre gövdesi aynı zamanda belirgin bir golgi cisimciğine sahiptir. Görevi materyalleri veziküllerine toplamak ve hücrenin diğer bölümlerine taşımaktır. Hücre gövdesinde ayrıca mitokondri, nöroflament ve

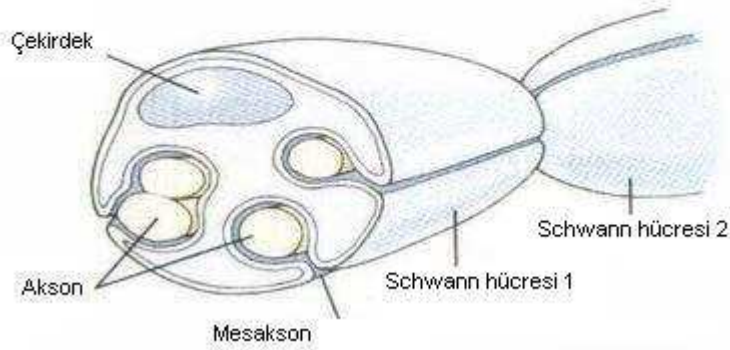
mikrotübüller de vardır. Dendritler somaların uzantılarıdır. Bazı nöronlarda dendritler 1 mm kadar uzayabilirler ve birçok nöronda bütün sinirin %90' ını oluşturabilirler. Proksimal dendritler Nissl cisimciği ve golgi cisimciğinin parçalarını içerirler. Bununla birlikte dendritlerdeki ana sitoplazmik organeller mikrotübül ve nöroflamanlardır. Aksonlar hücre gövdesinin akson tepesi denilen kısmından kaynaklanırlar. Düz endoplazmik retikulum ve belirgin hücre iskeletine (nöroflaman ve mikrotübül) sahiptirler. Golgi tip 1 nöronlarda aksonlar kısa olabilir ve hücre gövdesine yakın sonlanabilirler. Golgi Tip 2 nöronlarda ise uzun aksonlar bulunur (72).



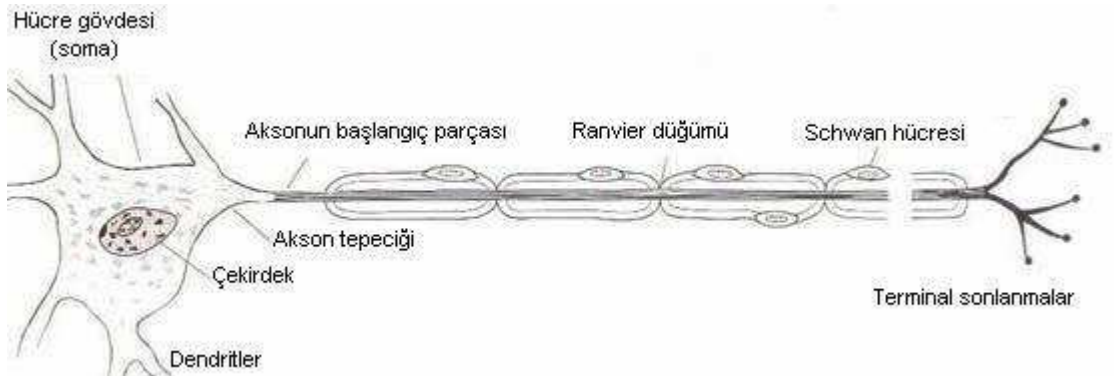
**Şekil 6: Sinirin mikroanatomi (Berne, Principles of physiology, 2000)**

Aksonlar bir kılıfla sarılı veya çıplak olabilirler. Schwann hücreleri periferik sinir sisteminin gliyal hücreleridir ve sinir fonksiyonunda en önemli role sahip hücreler olup, yaklaşık endonöral hücrelerin %90'ını oluşturmaktadırlar. Periferik sinir sisteminde aksonlar her zaman Schwann hücreleriyle çevrilmiştir. Aksonların çoğu miyelin kılıf diye adlandırılan spiral, çok zarlı schwann hücre membranlarıyla kaplanmıştır. Miyelinli sinir liflerinin çapı 2-25

mikrometre ( $\mu\text{m}$ ) arasında değişirken miyelinsiz liflerin çapı  $0.2-3 \mu\text{m}$  arasında değişmektedir . Periferik sinir sisteminde bir schwann hücresi tek bir aksonu kaplar (Şekil9). Merkezi sinir sisteminde (MSS) ise miyelinli aksonlar oligodendriogliositler tarafından kaplanmıştır. Tek bir oligodendriogliosit MSS'inde çok sayıda aksonda internodlar oluşturabilir. Miyelin kılıfın varlığı sinir uyarılarının çok daha hızlı ilerlemesini sağlar (72). Myelin %70 lipit %30 proteinden oluşmaktadır ve lipit kısmın çoğu kolesterol ve fosfolipiddir (73). Diğer bir kısım aksonlar ise miyelinsizdir. Periferik sinir sistemindeki miyelinsiz aksonlar schwann hücresi içine yerleşmiştir ancak miyelin kılıfla kaplanmamıştır. Bu akson grupları ve beraberindeki schwan hücreleri remark içciklerini oluşturur (Şekil 7).



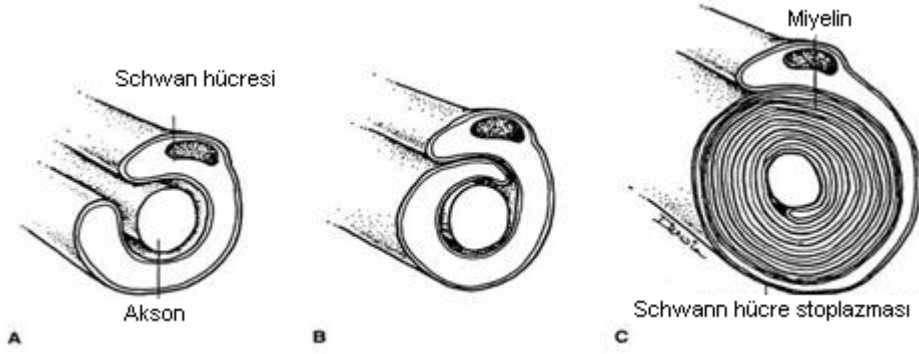
**Şekil 7: Remark içiği (Berne, Principles of physiology, 2000)**



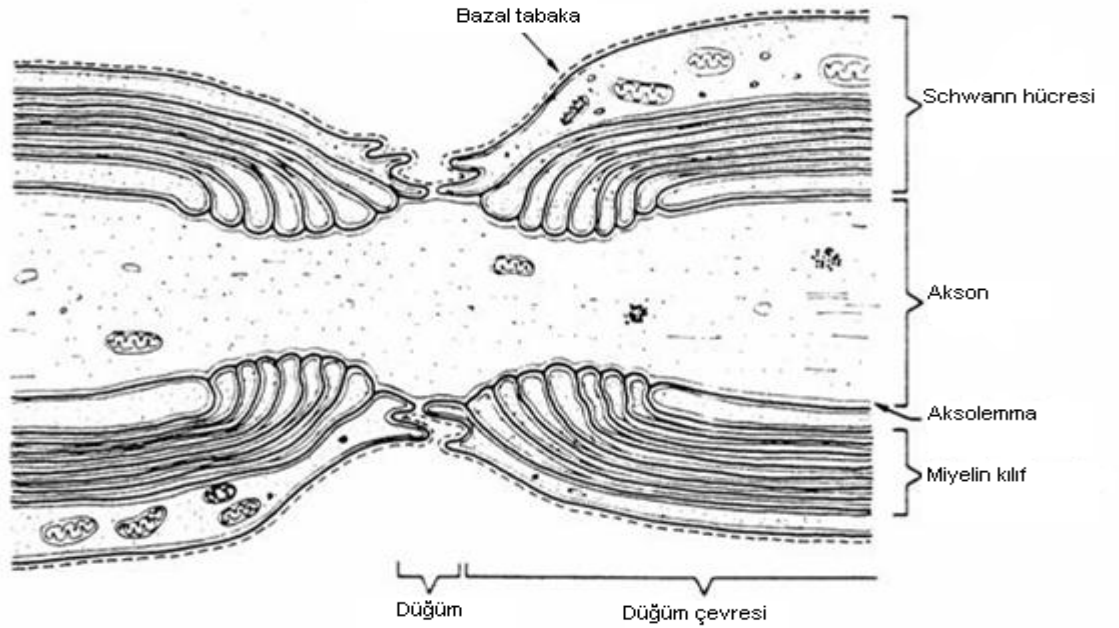
**Şekil 8: Periferik sinir uzanımı ve Ranvier düğümü ( Ganong, Review of medical physiology, 2001)**

Schwann hücreleri akson boyunca internodlar oluşturur. İki komşu internod arasındaki boşluğa Ranvier düğümü adı verilir. Buralardan sinir

uyarıları oluşur. Ranvier düğümleri 1 µm ve aralarındaki mesafeler genellikle 1-2 milimetre (mm) dir. Bir düğümden diğerine hızlı bir şekilde aksiyon potansiyeli iletilir. (Şekil 10) MSS'de miyelinsiz aksonlar nadirdir. Miyelinsiz aksonlar aksiyon potansiyellerini daha yavaş iletirler (72).



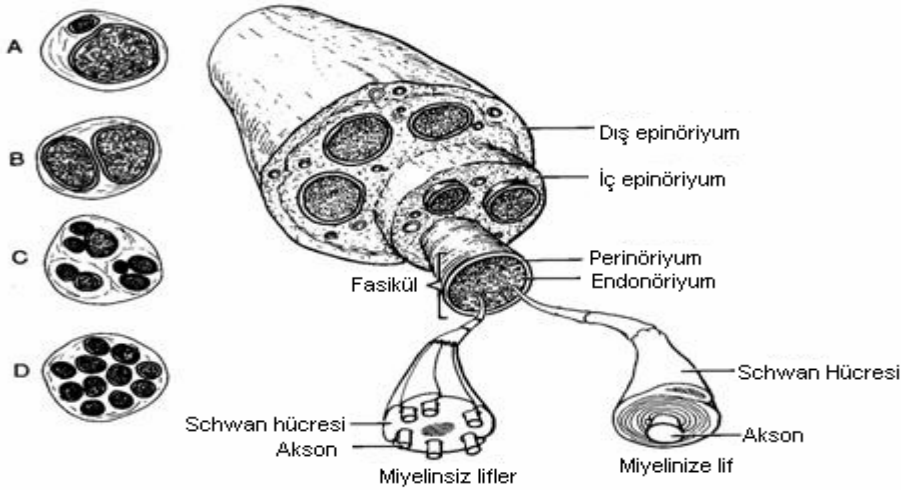
**Şekil 9: Aksonun schwann hücresi tarafından miyelinizasyonu ( Cormack, Essential Histology, 2001)**



**Şekil 10: Ranvier düğümü (Mc Carthy, Plastic Surgery General Principles, 1990 )**

Sinirlerin longitüdünel kesitleri incelendiğinde sinir liflerinin sinüzoidal dalgalanmalar içerdiği görülmektedir. Bu, sinirin ekstremitte hareketi esnasında uzamasına ve gerilmesine izin vermektedir (70). Periferik sinirler segmental ve besleyici damarlara gevşek olarak tutunmuşlardır ve ekstremitte hareket aksını seyrek olarak çaprazlarlar. Sinir, ekstremitte hareketi esnasında kendi yatağı

boyunca kayma hareketi yapar. Buna longitudinal esneme denilmektedir. Sinirlerde bu durum elektrofizyolojik ve anatomik olarak çalışılmıştır. Aksiyon potansiyeli çalışmaları göstermiştir ki; sinirin longitudinal esnemesi ile, el bileği ve parmakların fleksiyon ve ekstansiyonu sırasında median sinirde 7.4 mm, dirsek fleksiyonu ile 4.3 mm esneme olmaktadır. Anatomik çalışmalarda brakial pleksusta ekstremite hareketi ile, kolun abduksiyonu sonucu 15 mm esneme olmaktadır. Median ve ulnar sinirde dirseğin tam ekstansiyon ve fleksiyonu ile sırası ile 7.3 mm ve 9.8 mm uzama olmaktadır. Bu en çok el bileğinin tam ekstansiyonu ve fleksiyonu ile, sırası ile 15.5 mm ve 14.8 mm olarak karpal tünelin proksimalinde ölçülmüştür (75). Vücudun her bölgesinde sinirlerin makroskopik anatomisi değişiklik göstermektedir. Büyük sinirler genellikle derinde ve iyi korunmuşlardır ancak birkaçı istisnadır ve bu alanlar da sıkışma ve kompresyon bölgeleridir (76). Periferik sinirler anatomik olarak ayrılmış farklı fonksiyonel özelliklere sahip üç adet konnektif doku tarafından sarılmıştır (Şekil 11). Bu konnektif doku tabakaları dıştan içe epinörium, perinörium ve endonöriumdur. Özellikle perinörium seçici geçirgenliğe sahiptir (73).



**Şekil 11: Periferik sinirlerin konnektif doku elemanları ve intranöral yapının temel özellikleri. A: monofasiküler, B: oligofasiküler, C: grup düzeniyle polifasiküler, D: ayrıştırılmayan grup paterni ile polifasiküler ( Mc Carthy, Plastic Surgery General Principles, 1990)**

## Endonöryum

Perinöryum, altında aksonları ayrı ayrı saran kollajen paketlerinden oluşmuştur (73). Schwann hücre tüpü ya da endonöral tüp de endonöral tabakanın bileşenidir. Büyük miyelinli aksonların etrafını iki tabaka halinde kollajen sarmaktadır. Dıştaki tabaka longitudinal olarak, içteki tabaka ise gelişmiş güzel dizilmiştir ve karbonhidrattan zengin retikülin ile bağlantılıdır. Küçük miyelinli aksonlar sadece longitudinal kollajen tabakasına sahiptir (73). Bu yapının temel hücresel bileşeni fibroblastlardır ve kollajen sentezinden sorumludur. Bu tabakada mast hücreleri ve makrofajlar nadir olarak bulunur ve muhtemelen hematojen orijindir (48). Hücreler arası matris subepinöral boşlukta yetersizdir ve tercihli olarak bu bölgedeki ödemi toplamaktadır. Endonöral ortam lenfatik kanallardan yoksundur ve kan sinir bariyeri olması sonucu farklı bir yapıya sahiptir (70).

## Perinöryum

Perinöryum kan beyin bariyerinin bir uzantısıdır (73). Her fasikül perinöryum denilen yoğun, mekanik olarak güçlü, multilameller bir kılıfla kaplanmıştır (şekil 11) ve Yassı hücrelerden oluşur (77) . Bu hücreler alttaki bazal laminaya tutunmuşlardır. Tabakalar arasında kollogen lifleri hem oblik hemde longitudinal olarak dizilmiştir. Lamellerin sayısı fasiküllerin çapına bağlı olarak değişir. Memeli sinirlerinde bu lamellerin sayısı 15 kata kadar ulaşabilir. Endonöral alan perinöral hücrelerden ayrılrsa da bu ayırım net değildir. Perinöryum mekanik olarak kuvvetli bir membrandır. Eksternal travmalara karşı mekanik bir engel oluşturarak endonöral alanın içeriğini korumaktadır. Aynı zamanda bir difüzyon bariyeri oluşturarak da endonöryumun özel iç yapısını korumaktadır (77). Buradaki kollajen liflerinin yarı çapı epinöryumdan daha küçüktür, yaklaşık olarak 65 nm dir. Buradaki perinöral hücreler fibroblastlardan farklılaşmışlardır. Fibroblastlar travmayı takiben perinöryumda çoğalmaya başlarlar ve rejenerasyon olan sinirler morfolojik olarak incelendiğinde bu fibroblastların başlangıçta tomurcuklanan sinirin etrafını çevirdiği görülür. Perinöryum yüksek oranda endoplazmik veziküller içermektedir ve glukoz transportunun perinöryumdan yapıldığı deneysel olarak gösterilmiştir (78).

Hücre tabakaları arasında ve hücreler arasında sıkı bağlantılar bulunması makromoleküllerin hücre içi ve hücreler arası transportuna bir engel oluşturur. Yüzeysel anestezipler hücreler arası perinöral permeabilitenin artmasına neden olur.

Kan sinir bariyerinin bu bileşeni bazen açılabilir. Çevreye lokal sıvı enjeksiyonu ile osmotik manüplasyon sonucunda perinöral hücreler etrafına su çekmekte ve perinöral bağlantılar kırılmaktadır. Bu morfolojik görünüm perinöryumun fonksiyonel olarak yarı geçirgen ve yarı elastik bir membran olduğunu göstermektedir. Perinöryum endonöral kitle ve ödeme gerilme ile cevap vermektedir .

Normalde perinöryum devamlı bir basınç altındadır çünkü çevresindeki hücreler arası doku basıncı hafif olarak daha yüksektir. Bir çok dokuda ise bunun aksine hücreler arası doku basıncı 0 veya negatiftir. Bu endonöral sıvı basıncı olarak adlandırılmaktadır. Sinir travması ile bu basınç anlamlı olarak artmaktadır. Patolojik durumlarda perinöryumda bir defekt olduğunda sinir liflerinin fıtıklaşmasına neden olmaktadır. Doku basıncında artma epinöral damarların perinöryuma hafif olarak oblik girmelerinden dolayı bunların kompresyonuna neden olmakta ve bu durum demiyelinizasyona neden olmaktadır (70). Perinöryum longitudinal olarak da gerilim altındadır. Bu durum sinir kesisini takiben sinir uçlarının geri kaçmasından anlaşılmaktadır ve tamirin karmaşıklığını da arttırmaktadır. Sinirler yapısal olarak hasar görmeden %10 oranında uzatılabilmektedirler fakat enindesonunda gerginlik kollajeni inhibe etmektedir. Periferik sinirlerin longitudinal olarak gerilmesine hemen hemen perinöryum tek başına karşı koymaktadır. Tarihsel olarak bu konudaki tartışmalar diğer dokuların da uzunlamasına gerilmeye karşı koyduğudur. Bu konudaki erken çalışmalar gerilme sonucunda sinir lifleri koptuğunda perinöryumun sağlam kaldığını göstermiştir (79). Perinöral bariyer kompresyona ve iskemiye oldukça dirençlidir. Buna karşılık lokal ezilme yaralanmaları sonucunda 4 aya kadar varabilen geçirgenlik artışı olabilmektedir (70).

### **Epinöryum**

Epinöryum fasikülleri dış travmalara ve ekstremite hareketiyle olan sıkışmalara karşı koruyan gevşek bir konnektif doku tabakasıdır. Sinirlerin fonksiyonel üniteri için koruyucu bir yastık gibi görev yapar (77). Epinöryum iç



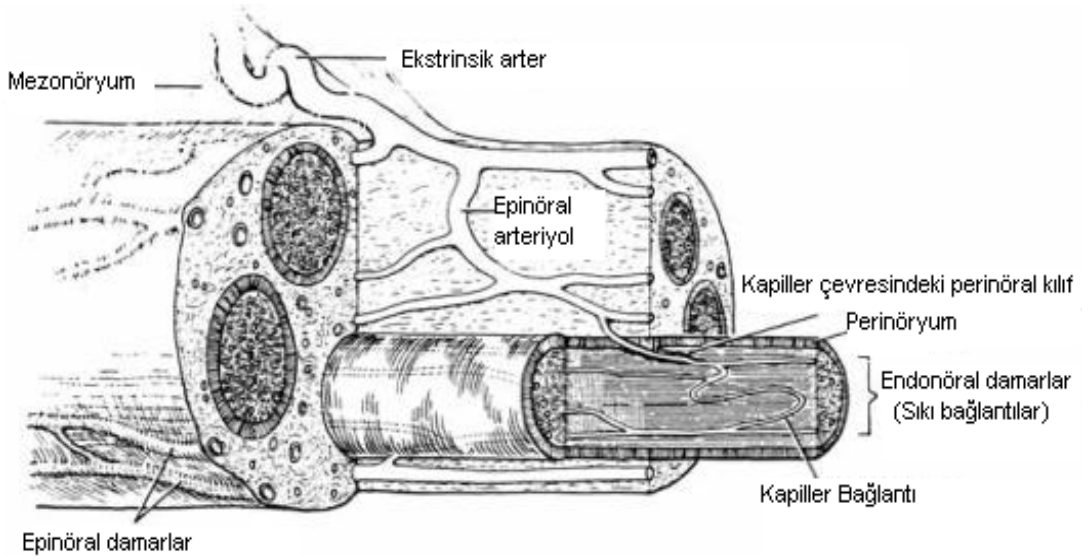
ve dış olarak iki tabakadan oluşmuştur. Dış epinöryum kollajenden zengindir ve periferik sinirlerin dış kısmını sarar. Kollajen nispeten yetersizdir ve büyük oranda potansiyel boşluklar içermektedir ki bu da sinirin gerilme ve hareketine izin vermektedir. İç epinöryum dıştaki bağ dokusunun fasiküller arasına yayılması ile oluşmaktadır. Her iki tabaka da longitudinal kuvvetleri alttaki perinöryuma iletilmeden önce absorbe ederler (73).

Endonöral kapiller pleksusları besleyen, çok sayıda uzunlamasına vasküler kanallara ve iyi gelişmiş bir vasküler pleksusa sahiptir. Epinöryumun derin tabakası spontan olarak fasikülleri ayırır ve gevşek bir şekilde bir arada tutar. Eklem çevresinde sinirin diğer yerlerinden çok daha kalındır ve sinirin transvers kesitlerinin % 75'ini oluşturur. Bunun nedeni muhtemelen bu bölgelerde sinirin kompresyon ve sürtünmelere maruz kalmasıdır. Histolojik olarak epinöryum diğer tip gevşek konnektif dokulara benzer. Fibroblast, makrofaj ve mast hücreleri içerir. Epinöryumun yüzeyindeki gevşek bir konnektif doku olan adventisya sinirin rahat bir şekilde kaymasına izin verir. Epinöryumun bu özellikleri sinir hasarına bağlı skar oluşumuyla engellenebilir (77). Epinöryum proksimalde dura ile devam etmektedir ve subaraknoid mesafenin başladığı yerde perinöryumdan ayrılır. Bu yapılaşma kan sinir bariyerinin temelini oluşturur (79). Epinöryum önemli hücresel, damarsal ve lenfatik komponentleri içermektedir ve sinir yaralanması ile bu yapılar etkilenir. Epinöral yağ hücreleri kompresyon yaralanmalarına karşı yastıkçık görevi görmektedir. Bunların sayısındaki azalma diyabette olduğu gibi kompresyon yaralanmalarının etkisinin artmasına neden olmaktadır. Epinöryumda fibroblastlar da bulunur ve bunlar yaralanmayı takiben çoğalırlar. Sonuçta fibrozis gelişir; bunun sonucunda sınırlı harekete ve sinirin gerilmesine neden olmaktadır. Kesi hattında meydana gelen gerginlik aksonal geçişi, dolayısıyla rejenerasyonu etkilemektedir (73).

### **II. B. 2. 3. 1 Periferik Sinirlerin Mikrovasküler Yapısı**

Periferik sinirler ayrı ayrı iyi vaskülarize olan yapılardır. Aynı zamanda epinöryum, perinöryum, endonöryumda yoğun bağlantılar içeren mikrovasküler sisteme sahiptir (77). (Şekil 12) Sinirlerde iki major dolaşım bulunmaktadır. Ekstremsel sistem sinire yolu boyunca değişik seviyelerden katılan segmental bölgesel damarları kapsamaktadır. Bu damarlar sinirin en dışındaki adventisya

tabakasında longitudinal olarak seyreden arteriyoller ve venüllerdir. İntrensek sistem ise endonöral kapiller ve mikrodamarları içerir. Ekstresek sistem adrenerjik sitümulasyondan, yüzeysel adrenalin ve lokal anesteziplerden ve çok düşük derecede arteryel CO<sub>2</sub> basıncından etkilenmektedir. İntrensek sistem ise otonom sinir sisteminden ve çevresel metabolik değışiklerden etkilenmez. İnteranöral mikrodamarlar tarafından sağlanan enerji, sinir fonksiyonu ve aksonal transport için çok önemlidir. Periferik sinirlerin bölgesel beslendiđi damarlar bağlanıp periferik sinir mobilize edildiđinde endonöral kan akımının bozulmadıđı gösterilmiştir. Bununla birlikte femoral, internal iliak, superior gluteal arter gibi büyük arterlerin deneysel olarak bağlanması sonucunda; sinir kan akımında azalma meydana geldiđi görülmüştür. Bu çelişki olarak görülmemelidir çünkü, birçok segmental arter tek bir büyük arterden köken almaktadır. Son yapılan çalışmalarda epinöral yolla topikal lokal anestezi ve adrenalin uygulanmasının endonöral kan akımını %50 oranında azalttıđı gösterilmiştir (70). Sinir uzanımı boyunca bu vasküler sistem ekstrinsik kaynaklı bölgesel damarlarla desteklenir. Bu bölgesel damarlar siniri çevreleyen gevşek adventisya dokusu içinde seyrederler ve böylece ekstremitte hareketleri sırasında kendi yatađı içerisinde kayabilirler. Sinirin intrinsik longitudinal damarları temel olarak epinöryumda seyreder. Daha derin tabakalarda belirgin damarlar fasiküllerle anastomoz yapar. Mikrodamarlar endonöral mesafeye oblik olarak girerler. Mikrodamarların perinöryumun iç membranını oblik olarak geçmesi bir sübap vazifesi görür. Fasikül içi basınç artınca lümen çapı daralır ve fasiküler kan akımını engeller. İntrensik ve ekstrinsik sistem denge halindedir. Fonksiyonel bir hasar oluşmaması için birbirlerini dengelerler (77).



**Şekil 12: Periferik sinirin intranöral mikrovasküler görünümü ( Mc Carthy, Plastic Surgery General Principles, 1990)**

Eksternal sinir kompresyonu ile basınç 30 mmHg üzerine çıktığında iskemik yaralanma meydana gelmektedir. Bunun nedeni subperinöral ve epinöral dolaşımda meydana gelen oklüzyondur. Daha öncede bahsedildiği gibi perinöral damarların endonöryuma oblik olarak girmesinden dolayı endonöral basınç arttığında oklüzyon meydana gelmektedir (73). Epinöryum içerisinde bölgesel lenf düğümlerine boşalan kapiller lenfatik ağ bulunmaktadır. Fasikül içerisindeki endonöral boşlukta ise lenfatik damarlar bulunmamaktadır. Bundan dolayı endonöral ödem oluşumu skar formasyonuna neden olmaktadır ancak, bu kapalı kompartman yapılanması sinirin aktif enfeksiyon bölgesinden bile zarar görmeden geçmesini sağlar. Perinöryum zedelendiğinde enfeksiyonun sinir fasikülleri boyunca ilerlediği görülmektedir (73)

### **II. B. 2. 3. 2 Hücre Elemanları Ve Aksonal Transport**

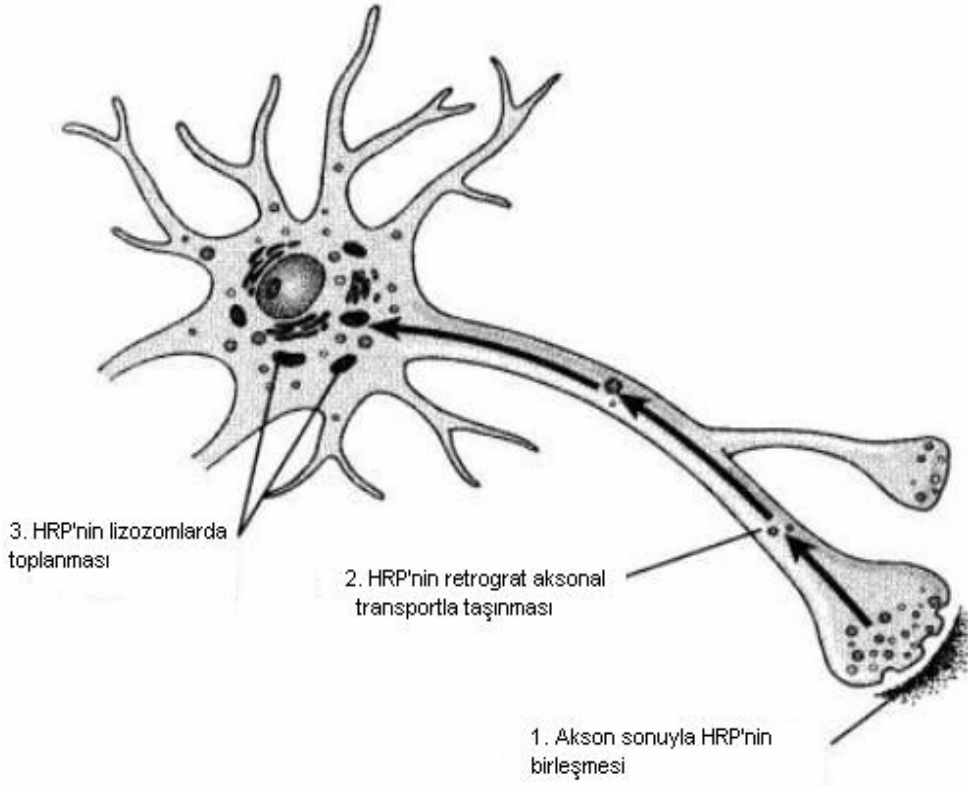
Periferik sinirler yapısal proteinleri taşınması, büyüme ve aksonların metabolik ihtiyaçlarının karşılanması için gerekli organelleri içeren bir kanal oluşturmaktadırlar. Bu organeller mitokondri, endoplazmik retikulum, nörofilamentler, mikrotübüller ve yoğun partiküllerdir. Granüllü endoplazmik retikulum ve golgi cisimciği hücrede yerleşmişlerdir. Yapısal proteinlerin ve nörotransmitterlerin sentezi nöron gövdesinde olmaktadır.

Aksondaki nörofilamentler sitokeratin protein polimerleridir ve yaklaşık olarak 10nm çapında longitudinal olarak dizilmişlerdir ve aksonun ana iskelet bileşenidir. Nörofilamentlerin ve metabolitlerin transferinden sorumludurlar (73).

Mikrotübüller ise tübülünün silindirik polimerleridir. 25-30 nm çapında ve 0.1 mm uzunluğunda longitudinal olarak dizilmişlerdir. Bunların konsantrasyonu nöroflamentlerin 1/6 ile 1/20'si kadardır ve aksoplazmik transporta katılırlar. Aksonlarda düz endoplazmik retikulum, veziküller ve sisternalar bulunur, bunlar aksona paralel olarak dizilmişlerdir. Mitokondri aksondaki başlıca partiküldür ve çok büyük konsantrasyonda bulunur. Mitokondrielerde monoamin osidaz (MAO) aktivitesi bulunur bu katekolaminlerin parçalanmasından sorumludur. Nükleotidler ve ATP, ADP hücre içi kompartmanda bulunur (73, 70).

Aksonların çoğu, hücre içi materyallerin hücre gövdesinden sinaptik sonlanmalara basit difüzyonla aktarılamayacak kadar uzundur. Bu taşıma işini aksonal transport olarak adlandırılan özel bir taşıma mekanizması sağlamaktadır (80). Farklı aksonal taşıma tipleri mevcuttur. Bazı membranla çevrili organeller ve mitokondrieler nispeten hızlı olan **hızlı aksonal transport** ile taşınır. Porteinler gibi stoplazma içinde dağılan maddeler ise **yavaş aksonal transport** ile taşınır. Hızlı aksonal transport ile taşıma 400 mm/gün hızda gerçekleşirken yavaş aksonal transport ile taşımada bu miktar 1 mm/gün dür. Bu sinaptik veziküllerin bir insanın medulla spinalisindeki bir motor nöronun, ayağındaki nöromüsküler kavşağa yaklaşık 2.5 günde taşındığı, oysa stoplazmadaki çözünebilir proteinlerin aynı mesafeyi yaklaşık 3 yılda katedeceği anlamına gelmektedir. Aksonal transport için metabolik enerji ve  $Ca^{++}$  iyonları gerekmektedir. Hücre iskeletindeki mikrotübüller membranla kaplı organellerin hızlı transportunda kılavuz vazifesi göstermektedir.

Aksonal transport her iki doğrultuda da olmaktadır. Hücre gövdesinden aksonal uçlara olan taşımaya **antegrat aksonal transport** adı verilmektedir. Bu süreç sinaps sonlanmalarındaki nörotransmitter sentezinden sorumlu olan enzim ve sinaps veziküllerinin ikmaline izin verir. Tam tersi doğrultudaki taşınmaya ise **retrograt aksonal transport** adı verilir (Şekil13). Retrograt aksonal transport hızlı antegrat aksonal transportun yarısı hızındadır. Bu süreç sinaps veziküllerinin hücre gövdesine lizozomal degradasyon için geri getirilmesini sağlar. Aksonal transport patolojik süreçlerde de önemlidir. Kuduz ve polio virusları, tetanoz toksini gibi toksinler aksonal transportla periferden merkezi sinir sistemine taşınır (80).

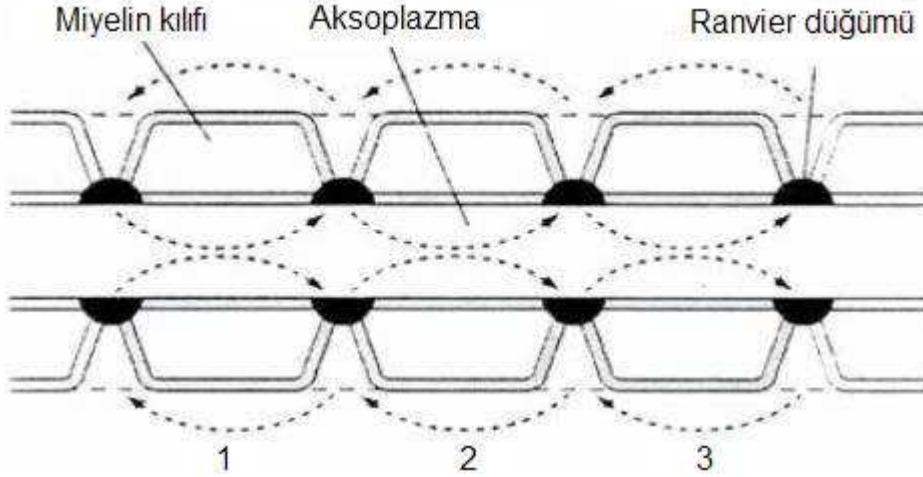


**Şekil 13: Retrograd aksonal transport ( Berne, Principles of physiology, 2000)**  
HRP: Horseradish peroxidase

## II. B. 2. 4

## PERİFERİK SİNİRİN FİZYOLOJİSİ

Aksonların etrafının myelin kılıfla sarılı olması elektriksel bir yalıtım sağlamaktadır. Schwann hücreleri akson boyunca internodlar oluşturur. İki komşu internod arasındaki boşluğa **Ranvier düğümü** adı verilir. Ranvier düğümü elektriksel olarak da uyarılabilir. Membran bu bölgede ekstra selüler sıvı ile temastadır. Bu bölge hızlı bir şekilde sıçrayıcı iletiden sorumludur. (Şekil 14)



**Şekil 14. Sinir lifindeki sıçrayıcı İleti ( Guyton,Textbook of Medical Physiology, 2000 )**

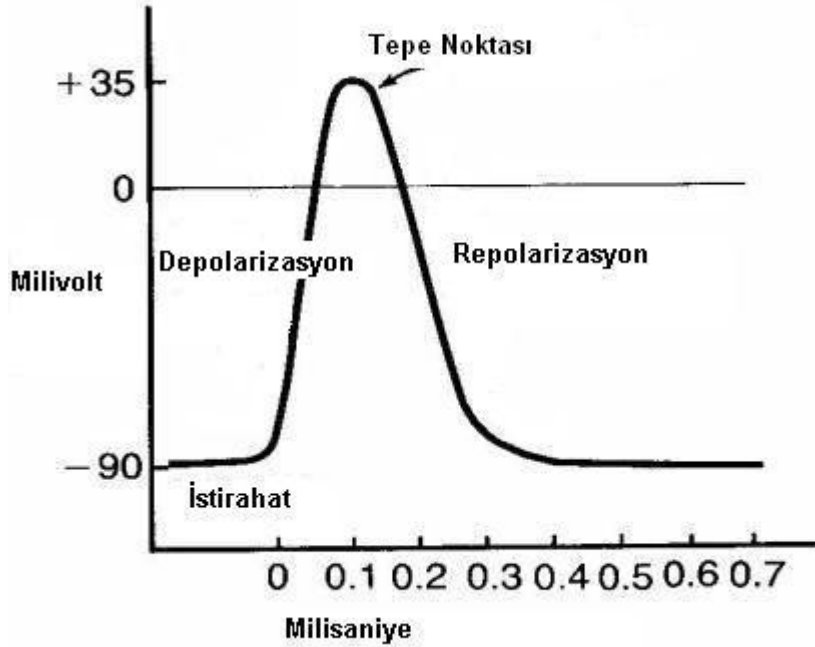
#### **II. B. 2. 4. 1 Sinirlerde Membran İstirahat Potansiyeli**

Membran istirahat potansiyeli, sinir iletimi taşımayan geniş sinir liflerinin istirahat potansiyelidir. Membrandaki sodyum (Na)- potasyum(K) pompası devamlı olarak sodyumu sinir lifinin dışına potasyumu hücre içine pompalar. Burada dikkat edilecek husus bu pompanın her iki K iyonun iyonunun hücre içine taşınmasına karşılık üç adet Na iyonunu hücre dışına pompalaması ve bunun da net etkisi olarak hücre içinden devamlı pozitif iyon kaybıdır. Bu durum hücre membranının içinin negatif dışının pozitif yüklü olmasına neden olur. NA-K pompası istirahat halindeki sinir membranında geniş bir konsantrasyon gradyanı oluşturur. Hücre dışında sodyum konsantrasyonu 142 mEq/L iken, hücre içinde 14 mEq/L dir. Yine Hücre içi potasyum konsantrasyonu 140 mEq/L iken, dışarda 4 mEq/L dir. Sinir liflerinin iç kısmındaki potansiyel, dış kısmından 90 milivolt daha negatiftir. Sonuç olarak sinir sinyali taşımayan geniş sinir fibrillerinin istirahat potansiyeli yaklaşık -90 milivolttur (81).

#### **II. B. 2. 4. 2 Sinirlerde Aksiyon Potansiyeli**

Bir sinir lifine giren Na iyonlarının sayısı liften ayrılan potasyum iyonlarından daha fazla olduğunda aksiyon potansiyeli oluşmaktadır. Sinir sinyalleri membran potansiyellerindeki hızlı değişimlerden oluşan aksiyon potansiyeli ile iletilmektedir (Şekil 15). Her aksiyon potansiyeli, normal istirahat negatif potansiyelinden pozitif membran potansiyeline ani bir değişimle başlar

ve hemen hemen aynı hızla tekrar negatif potansiyele döner. Bir sinir sinyalinin iletisinde, aksiyon potansiyeli sinir lifi boyunca sinir lifinin sonuna kadar iletilir. Bu değişiklikler saniyenin on binde biri kadar sürede olmaktadır. Aksiyon potansiyeli birbirini izleyen dönemler şeklinde olmaktadır.



Şeki 15: Tipik bir aksiyon potansiyeli (Textbook of Medical Physiology, Guyton,1996)

**İstirahat dönemi** normal istirahat potansiyeli durumudur. Bu evrede membran polarizedir; çünkü büyük bir negatif membran potansiyeli vardır. **Depolarizasyon** döneminde membran aniden Na karşı geçirgen hale gelerek çok büyük miktarda Na iyonu hücre içine girerek normal  $-90$  mV'luk polarize durum tersine dönerek potansiyelin pozitif olur. **Repolarizasyon** döneminde ise Na kanalları kapanmaya başlar K kanalları ise daha geçirgen hale gelir ve potasyum iyonlarının dışarı çıkması sonucu membran potansiyeli eski haline gelir. Bu olaylarda iki voltaj kapılı kanal rol oynamaktadır. Bunlar Na ve K voltaj kapılı kanallardır. Normal istirahat potansiyelinin  $-90$  mV dan daha yukarı çıkması voltaj kapılı Na kanallarını aktive ederek Na'un hücre içine akışına neden olur ki; bunun sonucu potansiyelin sıfıra yaklaşmasıdır. Membran potansiyelinin sıfıra yaklaşması bu kapının kapanmasına neden olur, bu durum repolarizasyonun başlangıcıdır. Bu arada membran potansiyelindeki  $-90$  MV dan sıfıra doğru meydana gelen değişiklik voltaj kapılı potasyum kanallarının aktivasyonuna neden olur. Potasyum böylece hücre dışına çıkmaya başlar,

fakat potasyum kanallarının açılması, sodyum kanallarının açılmasına göre çok yavaş olduğundan bu dönem sodyum kanallarının kapanma dönemine rastlar ve potasyumun hücre dışına çıkması membran potansiyelinin eski haline dönmesine yani, repolarizasyona neden olur.

Bir sinir lifinde aksiyon potansiyeli oluştuğunda bu membranın hem iç hem de dış yüzeyi boyunca her yöne yayılmaktadır. Aksiyon potansiyelinin yayılımı tek yöne doğru değildir.

Miyelinli liflerde Schwann hücrelerinin aksonun etrafını defalarca sarması sonucu çok sayıda miyelin katları oluşur. Miyelin çok iyi bir yalıtkan olduğundan membrandan iyon akımını yaklaşık olarak 5000 kat azaltır. Ancak iyon akımı sadece Ranvier düğümlerinde olmaktadır. Bu nedenle aksiyon potansiyeli sadece Ranvier düğümlerinde oluşabilmektedir. Sonuç olarak aksiyon potansiyeli düğümden düğüme iletilir. Bu sıçrayıcı ileti sonucunda miyelinli liflerde ileti 5-50 kat artmaktadır (şekil 14). Sinir liflerinde ileti, çok küçük miyelinsiz liflerdeki 0.25 m/sn ile kalın miyelinli liflerdeki 100 m/sn arasında değişmektedir (81).

## **11. B. 5 PERİFERİK SINİR HASARI ,TAMİR VE REJENERASYON**

### **11. B. 5. 1 Periferik Sinirde Hasar Tipleri**

Sinir hasarının derecesi; klinik muayene ile birlikte, ameliyat gerekip gerekmediği ya da kendiliğinden iyileşme olup olmayacağına dair prognostik bilgileri sunar. Aynı derecede şiddetli hasarların tamamen farklı sonuçlarının olması, hedef organ ile hasar bölgesi arasındaki uzaklığa ve tedaviye başlama zamanına bağlıdır. 1943 yılında Seddon, sinir lifi hasarını üç temel tipe ayırdığı bir sınıflama sunmuştur. O, bu sınıflamayı kabul ederken kendi orijinal terimleri olan nöropraksi, aksonotomez ve nörotomez basit bir yaklaşım düşünmüş ve bu da geniş oranda kabul görmüştür (82).

### **11. B. 5. 2 Periferik Sinir Hasarında Seddon Sınıflaması**

Seddon sınıflamasında sinirde oluşan hasar temel alınmış ve nöropraksi, aksonotomez ve nörotomez tanımları yapılmıştır (82,83).

**Nöropraksi;** periferik sinirlerin geçici fonksiyon kaybıdır. Segmental demiyelinasyona bağlı lokalize iletim bloğu olur. Sinir, makroskopik ve mikroskopik olarak normaldir. Hasarın distalindeki sinir normal kalır ve



Walleryan dejenerasyon görülmez. Nöropraksik hasarın özelliği, bir kaç ay (ortalama 6-8 hafta) hatta saatler içinde geri dönebilir olmasıdır. Motor tutulum, duyu ve otonomik fonksiyonlardan daha fazladır. Nöropraksi, fonksiyon kaybı tam olduğu durumlarda sinirdeki hasarın daha ciddi olduğu diğer derecelerle karışabilir. Nöropraksik hasarın genel nedenleri; hafif ve kronik kompresyon (balayı felci) ya da traksiyon, künt travma ya da yüksek hızlı mermilerin dolaylı etkileridir. Dikkatli bir öykü ve nörolojik muayene tanıda çok önemlidir. Nöropraksi tedavisinde cerrahiye gerek yoktur ve iyileşme kendiliğinden ve tamdır (82,84).

**Aksonotimez;** Periferik sinirlerin ezilmesi şeklinde tanımlanabilir. Yaralanma bölgesindeki aksonal bozulma distal aksonda tam ayrılmaya yol açar. Hasarlı periferik sinirlerde, bağ dokuları olan endonöryum, perinöryum, aksonun bazal membranı ve epinöryumun korunmasıyla birlikte, miyelin kılıf ve aksonun tam ayrılması vardır. Fizyolojik olarak, sinirde, şiddetli bir hasar halinde tam distal Walleryan dejenerasyon oluşur. Böylece, lezyonun hemen distalinde görülen tam bir motor, duyu ve otonom fonksiyon kaybı görülür. Aksonotimetik yaralanmalarda, sağlam olan endonöral tüpler boyunca miyelin kılıf oluşumu ve akson büyümesiyle birlikte kendiliğinden rejenerasyon görülür. Fonksiyonların geri dönmesi, son organ ve lezyon arasındaki mesafeye, hastanın yaşına ve rejenerasyon miktarına bağlıdır. Klinik değerlendirmenin başında daha ciddi sinir hasarları ile karışabilir. Bu tip hasar, kemik kırıkları, orta derecede gerilmeler, kompresyon ve enjeksiyon yaralanmalarıyla birlikte görülür. Eğer aksonotimez, tam sinir yaralanmasına neden olmuş ise öykü, klinik ve elektrofizyolojik takipler tanıya yardımcı olacaktır (84).

**Nörotimez;** Sinirin anatomik olarak tamamen kesilmesi ya da sinir ve bağ dokusu elemanlarının kendiliğinden iyileşme ile uyuşmayan boyutlarda hasarıdır. Cerrahi onarım olmaksızın iyileşmesi mümkün değildir (84). Klinik ve EMG görünümü aksonotimez ile aynı olabilir ve motor, duyu, otonom fonksiyonların tam kaybı ve distal denervasyonu içerir. Sinir tam ayrıldığında proksimal uçta akson rejenerasyonu bir nörom oluşturur. Bu tip hasarın yaygın nedeni laserasyon ve doğrudan mermi yaralanmasıdır. Ayrıca ciddi ezilme, traksiyon, kimyasal madde enjeksiyonu ve iskemik yaralanma da nörotimez ile

sonuçlanabilir. Bir nörotimetik lezyonda, sinir fonksiyonlarını iyileştirmek istiyorsak direkt onarım gerekir.

Prognoz hastanın yaşına, paralizinin süresine, lezyonun seviyesine, hasar gören sinire, cerrahinin yapıldığı zamana ve tekniğe bağlıdır. Tam fonksiyonel iyileşme beklenmez. Yüksek hızlı mermi yaralanmaları, yaraladığı brakial pleksusta nörotimez yaparken komşu yapılarda vurucu yansıyan etkisinden dolayı nöropraksi ve aksonotimeze neden olabilir. Kısa süreli kompressif uygulamalar sinirde nöropraksi benzeri bir hasar oluştururken daha ciddi ve uzun süren kompressif uygulamalar, nörotimeze neden olur (85).

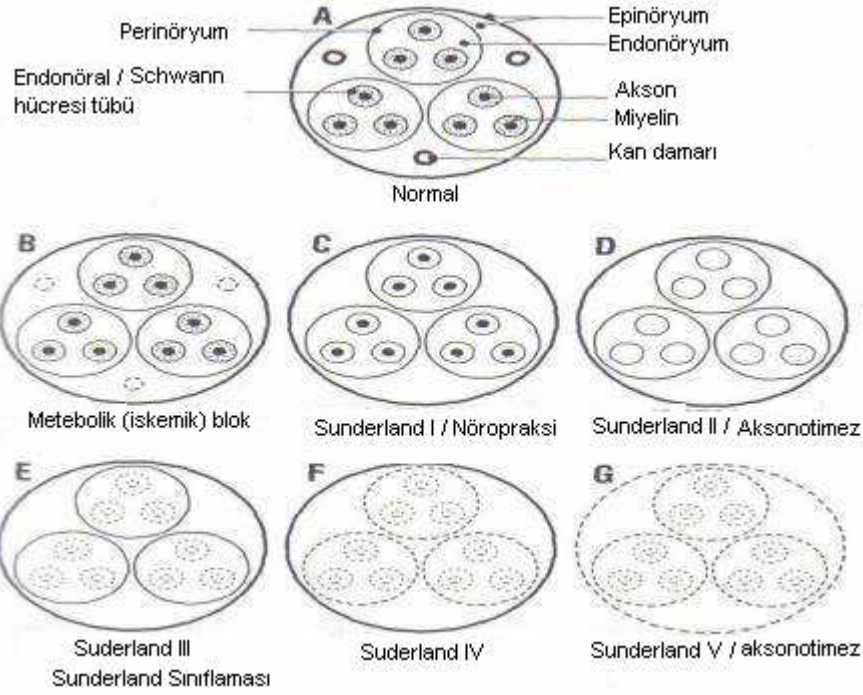
### 11. B. 5. 3. Periferik Sinir Hasarında Sunderland Sınıflaması

Sunderland 1951 yılında, sinirde meydana gelmiş olan hasarın derecesini temel alan anatomik içerikli ve beş dereceden oluşan sınıflamasını önermiştir (82). Gerek Sunderland gerekse Seddon' un tanımlamalarında da periferik sinirlerin anatomisi ve bağ dokuları olan epinöryum, perinöryum, endonöryum ve nöral elementlerdeki hasarın derecesi temel alınmıştır (Tablo 5).

Her iki sınıflamada hasarın derecesi, klinik semptomlarla doğrulanmalıdır. Bununla birlikte sinir hasarının net sınıflaması genellikle mümkün değildir. Bu ayırım sadece, laboratuvar deneylerinde yapılabilir.

Sunderland	Histolojik Tanımlama	Seddon
Derece -1	Aksonal iletimin kaybı	Nöropraksi
Derece -2	Sağlam endonöryumla birlikte akson devamlılığının kaybı	Aksonotimez
Derece -3	Sağlam perinöryumla birlikte, sinir liflerinin (akson ve kılıfı) kesilmesi	Aksonotimez (3.hafif) Nörotimez (3. ciddi)
Derece -4	Perinöryum ve fasiküler devamlılığının kaybı	Nörotimez
Derece -5	Tüm sinir kökünün devamlılığının kaybı	Nörotimez

Tablo 4: Sunderland ve Seddon sınıflamaları (Gentili, Neurosurgery, 1996)



**Şekil16: Periferik sinir lezyonlarında Seddon ve Sunderland sınıflamasının şematik tarifleri (Gelberman, Operative nerve repair and reconstruction, 1991)**

## II. B. 5. 4

## Diğer Yaralanma Tipleri

### Gerilme Yaralanmaları

Bir sinirde perinöryumun, gücünün ötesinde bir gerimeye uğramasıyla oluşur. Bu tip yaralanma daha çok omuz yaralanmalarında görülür. Sinirde nöropraksi, aksonotimez ve nörotimez birlikte görülebilir. Bazen de sinir kökleri medulla spinalis'ten kopabilir (84).

### Yüksek Voltajlı Elektrik Yanıkları

Bu tür kazalarda, ciddi cilt ve derin doku yanıkları oluşur ve sinirdeki hasar çok yoğundur. Akım periferik sinirler boyunca santral hücreye gider ve burada hasar oluşturur ki bu da rejenerasyon şansını azaltır (84).

### Sıkışma Ve İskemi Yaralanmaları

Hematom formasyonu ve kemik tarafından sıkıştırma gibi bir çok mekanizma ile oluşabilir. Eğer kompresyon hafif ve kısa süreli ise sinirde sadece nöropraksi veya rejenerasyonla birlikte hafif derecede aksonotimez görülür. Eğer kompresyon uzun süreli ise sinirdeki yaralanma ciddi, rejenerasyonsuz aksonotimez tarzındadır ve nörom oluşabilir. Nadiren bazı vakalarda sinirde

tam kesilme olabilir. Genellikle, fasikül anatomisi korunmuştur ve eğer lokal sorun ortadan kaldırılırsa sinir kendiliğinden iyileşecektir (84).

## II. B. 5. 5

### Periferik Sinir Tamiri

Sinir tamirindeki 4 temel prensip Millesi (84) ve Terzis (87) tarafından 1984 te belirtilmiştir. Bunlar:

- 1- Güdük hazırlanır ve mikroskop altında yaralanma bölgesi mümkün olduğunca temizlenir. Gerekirse fasikül içi diseksiyon da yapılır.
- 2- Yaklaştırıcı yardımıyla sinir uçları uygun gerginlikte yaklaştırılır.
- 3)- Sinir uçları karşı karşıya getirilir. Bu yapılırken fasiküllerin optimum teması olacak temin edilmelidir. Doğrudan sinir onarımında güdük güdükle, fasikül fasikülle veya fasikül grubu fasikül gurubuyla karşı karşıya gelecek şekilde tamir yapılır.
- 4)- Sütürlerin kullanılmasıyla sağlanmış olan onarımın devam ettirilmesi.

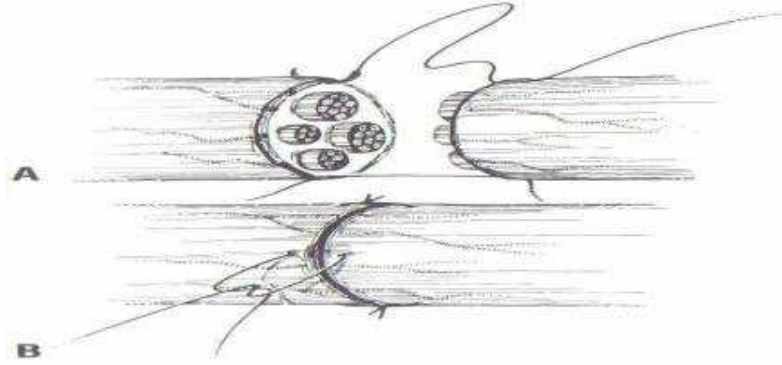
### 11. B. 5. 5. 1

### TAMİR TEKNİKLERİ

#### 11. B. 5. 5. 1. 1

#### Uç-Uca Tamir

#### Epinöral Tamir

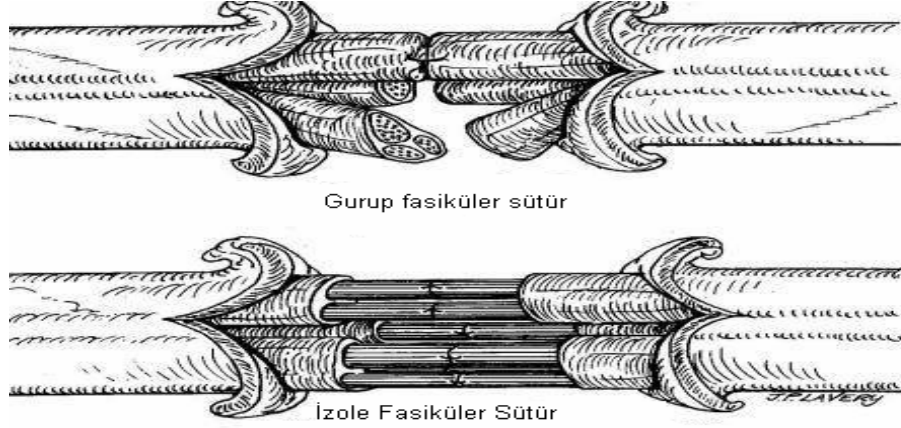


**Şekil 17: Uç-uca epinöral tamir ( Gelberman, Operative nerve repair and reconstruction, 1991)**

Epinöral sinir tamirinde artık standart hale gelmiş bir tekniktir. Büyütme mercekle veya mikroskopta yapılabilir. Yaralanmanın proksimal ve distalindeki sinir uçları yaralanma bulguları kaybolacak şekilde tazelenir. Normal rotasyonel uzanımına birlikte gerginlik olmayacak şekilde onarım yapılmalıdır. Rotasyonel düzgün dizilim epinöral damarlar izlenerek ayarlanabilir. Sinir

onarımı emilmeyen sütürlerle yapılmalıdır. İnce sinirler için 10-0 ve kalın sinirler için 8-0 sütürler kullanılabilir. İkinci sütün birincinin tam karşısına atılır (Şekil 17). Sinir döndürülerek arka kısmı da aynı şekilde dikilir. Hiçbir fasikül sütün aralarından dışarı çıkmamalıdır (88).

### Fasiküler Tamir

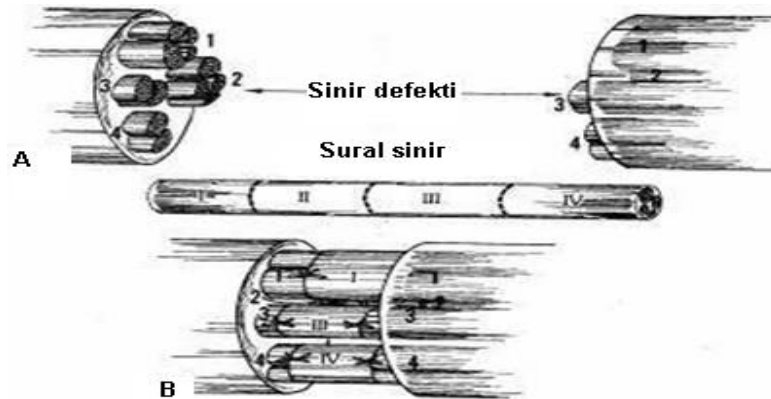


**Şekil 18: Grup fasiküler ve izole fasiküler sütün (Green's Operative Hand Surgery 1999)**

Fasiküler onarımda, fasiküller tek tek perinöryuma uygulanan sütürlerle birleştirilirler. Daha yaygın olan grup fasiküler onarımda, birbirine komşu, bitişik fasiküller gruplar halinde karşı karşıya getirilirler. Tamirin bu tipinde sütürler fasiküller arası perinöryuma uygulanır. Fasiküler tamir gruplar halinde olabildiği gibi her fasikül ayrı ayrı da dikilebilir (Şekil 18). Fasikül sadece birkaç milimetre diseke edilir. Daha sonra proksimal ve distal uçlar uygun pozisyonda karşı karşıya getirilir. Sütün perinöryumu tam kat almalı ve fasiküler dokuya çok az penetre olmalıdır (86).

### 11. B. 5. 5. 1. 2

### Sinir Greftleri

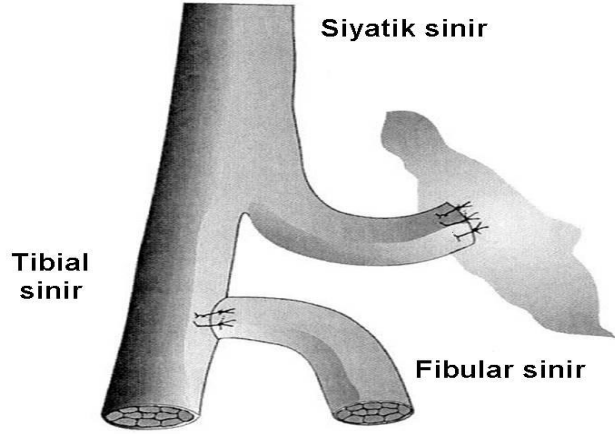


**Şekil : 19 İnterfasiküler sinir grefti ile tamir (Gren, Green's Operative Hand Surgery, 1999)**

Sinir grefti kullanmanın temel endikasyonu, sinirin iki ucu arasında bir defekt olduğu durumlardır ancak, defektin uzunluğu konusunda hala tartışmalar vardır. Periferik sinir cerrahlarının çoğu 4 cm ya da daha fazla defektin olduğu durumlarda greft ile onarım yapılması konusunda görüş birliğindedir ancak, Millesi, 2 cm ve üzerindeki defektlerin uç-uca onarımında oluşan gerginliğin kabul edilemeyeceğini, bu nedenle de 2 cm ve üzerindeki defektlerde greft ile tamir yapılmasını önermektedir (86). Anatomik yerine göre bazen 0,5 cm'lik bir defekte bile greft kullanmak gerekebilir ( Şekil 19).

#### 11. B. 5. 5. 1. 3

#### Uç- Yan Tamir

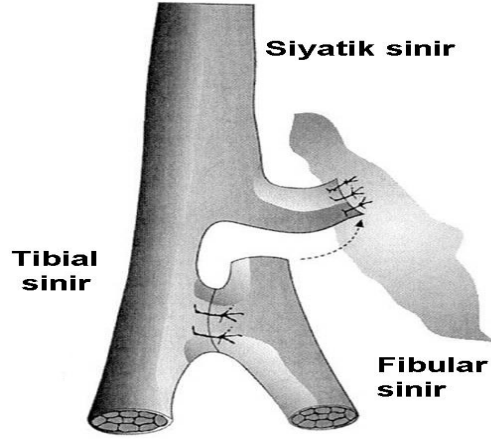


Şekil 20: Uç-yan sinir tamiri

Uç-yan tamir; sağlam donör sinirde hasar yaratmaksızın, distal hedef organların reinnervasyonuna izin veren bir tekniktir (89). Periferik sinir yaralanmasından sonra uç-yan tamir, 1800'lü yılların sonlarında, sinir onarımının bir yöntemi gibi kullanılmıştır. 1992 yılında Viterbo ve diğer araştırmacıların uç -yan tamir ile ilgili çalışmalara yeniden hız kazandırdıkları görülmektedir (90). Bu araştırmaların sonucunda, sağlam verici sinirden, hasarlı sinirin distal ucuna aksonların rejenerasyonu ve son organdaki yeniden uyarımın lateral filizlenme yoluyla olduğu deneysel olarak tespit edilmiştir (86).

#### 11. B. 5. 5. 1. 4

#### Yan-Yan Tamir



Şekil 21: Yan-yan tamir

İlk olarak Yüksel ve arkadaşları tarafından yapılan bu sinir onarımı tekniği uç-yan sinir tamirine alternatif olarak sunulmuştur. Proksimali bulunamayan sinirlerde yanyana onarım, uç-yan onarımda olduğu gibi yapılabilmektedir. Bu teknikle bir sinirden greft alınması gerekiyorsa, bu sinir daha önce sağlam bir sinire yan yana nörorafi yapılarak, üç hafta beklenilmesi sonrasında greft ablasyonu yapıldığında distaldeki hedef organların reinnervasyonunu sağlayabileceği ratlarda yapılan çalışmalarda gösterilmiştir (91).

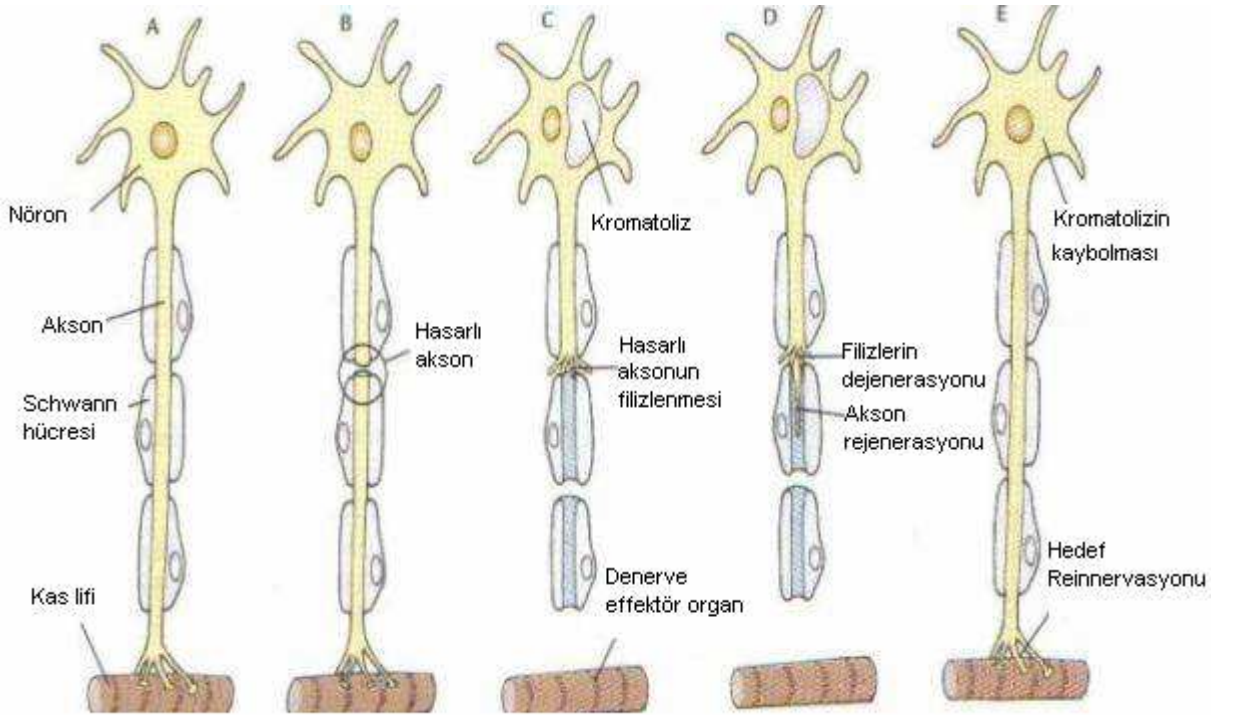
#### 11. B. 5. 6.1

#### Periferik Sinir Rejenerasyonu

Periferik sinir yaralanması birbirini izleyen ardışık olayları başlatır ve optimum koşullar altında, rejenere olmuş aksonların periferdeki hedef organlarla fonksiyonel bağlantı oluşturması ile sonlanır. Nisbi başarı ya da başarısızlık, bu olaylar dizisinde fonksiyonun yeniden tamiri ve uygun bağlantıların sağlanması için erişkin memelideki hücre dışı ve hücreli sinir elemanlarının birlikte etkilerine bağlıdır. Bu hücreli elemanlar hücre dışı matriks, nörotrofik ve nörotropik faktörlerdir. Etkilenmiş aksonların canlı kalmalarını, aksonal uzanım ve onun miktarını, etkinliğini ya da hedef organ innervasyonunun özgülüğünü sağlarlar. Nöron dışı çevre denispeten önemli rol oynamaktadır (70).

Rejenerasyonun başlamasındaki anahtar faktör nöronun etkili rejenerasyon cevabı oluşturabilmesidir. Bu rejenerasyon cevabı retrograd akson

reaksiyonu sonucunda oluşmaktadır ve birçok morfolojik değişikliklerin yansımasıdır. Yaralanmayı takiben birçok nöronda kromatolitik değişiklikler gözlenmektedir (92). Bu olay nöron gövdesinde meydana gelmektedir, akson rejenerasyonunun güçlenmesi için önceden zorunludur ve hücrede hacim artışı çekirdeğin perifere yerleşimi ile sitoplazmada bazofil kaybı olur (92). Sinir yaralanmasını takiben akson büyümesini arttırmak için mikrotübül ve mikrofilament proteinleri gibi proteinlerin sentezi gerekmektedir (73). Buna karşılık nörofilament sentezi aksonal uzama için gerekli değildir, fakat akson hedef hücre ile birleştiği zaman nöron, aksonun çapını artırmak için nörofilamentlere ihtiyaç duyacaktır. Benzer olarak nörotransmitter ve enzim sentezi sinaptik aktarım için gereklidir fakat akson uzaması için gereksizdir. İlginç olarak aksonotomi takiben tüm nöronlar canlı kalmamaktadır, motor ve duysal nöronların bir kısmı ölmektedir. Genç neonatal hayvanlarda erişkinlere göre ölen nöron sayısı daha fazla olmaktadır (92).



**Şekil 22: Periferik sinir rejenerasyonu ( Berne, Principles of physiology, 2000)**

Motor sinirlerin kesilmesi sonucunda kas liflerinde atrofi meydana gelirken hedef kaybı sonucunda da nöron atrofisi meydana gelmektedir. Prenatal çalışmalar nöronların gelişmeleri için nörotrofik maddelerin gerektiğini, bunların da hedeflere bağlı olduğu ve retrograd olarak taşındığını göstermiştir.



Bu hedef bağımlılığı neonatal hayat boyunca devam etmektedir ve bunun kanıtı da yeni doğan hayvanlarda yüksek oranda dorsal kök gangliyonlarındaki nöronların ve motor nöronların aksonotomiyi takiben ölümüdür (92).

Aksonotomize nöronların kurtarılıp kurtarılamayacağı sorusu akla gelebilir. Yapılan bir çalışmada erişkin rat siyatik sinir kesisinde, kesi yerine NGF (Nerve Growth Factor) uygulamasının nöronların %100' ünü kurtardığı gösterilmiştir. Kesilen siyatik sinir tamir edilip geçirgen olmayan bir silikon tüp içerisine koyulduğunda aynı etki meydana gelmekte ve dorsal kök gangliyonlarında nöron ölümü meydana gelmemektedir. NGF muhtemelen kesilen sinir distalindeki schwann hücrelerinden salgılanmaktadır (92).

#### **11. B. 5. 6. 2**

#### **Akson Uzaması Ve Tomurcuklanma**

Kesilen aksonların proksimalinde, distal sinir güdüğüne girerek rejenerasyon olan ve hedef organla temas sonucu onu yeniden innerve eden tomurcuklanmalar oluşur. Minimal travma veya kesilerden sonra oluşan tomurcuklanmalar en distaldeki Ranvier düğümlerinden, Schwann hücrelerinin retrakte olmaları ile açılan boşluklardan kaynaklanır. Tek aksondan çıkan çok sayıdaki tomurcuklanmalar distale doğru bir rejenerasyon ünitesi şeklinde ilerler. Bu tomurcuklardan bir tanesi boş endonöral tüp içerisine girer. Bu olayda hedef spesifikliğı yoktur. Yani bir motor akson duyuşal alanlara girerek uygun olmayan duyuşal uyarılara neden olabilir. Akson tomurcuklanması, kesilmeden birkaç saat sonra başlar ve başlangıçtaki tomurcuklar rezorbe olurlar. Kalıcı tomurcuklanmalar hücreşel elemanlarla birlikte yirmidört saat içinde oluşur. Distaldeki Schwann hücre tüplerine giren tomurcuklanmalar distale doğru rejenerasyon olur (93).

Tamiri takip eden haftalar içinde rejenerasyon ünitesi içindeki ortalama akson sayısında azalma meydana gelir. Rejenerasyon ilerledikçe içlerinden bir tanesi olgun hale gelir, miyelinize olur ve bu sırada diğşerleri kaybolur. Yaralanma yerine yakın olan proksimal güdükte birçok minifasikül oluşur (orijinal geniş fasikülleri replase etmek için). Bu fenomen ultraştrüktürel olarak tanımlanmıştır ( 94)

Periferik sinirlerde kesi ve kopmalara göre ezilme tipindeki yaralanmaların daha başarılı rejenerasyon olduğı uzun süreden beri bilinmektedir.

Bu durum aksonların kesilmeye ve ezilmeye farklı cevap vermesinden kaynaklanmaktadır. Ezilme tipi yaralanmada bazal lamina sağlam kalmaktadır. Bazal lamina tip 4 kollojen, laminin (bir glikoprotein), proteoglikan (heparan sülfattan) ve fibronektinden yapılmıştır. Fibronektin ve lamininin, nöron ilerlemesine destek oldukları doku kültürlerinde gösterilmiştir. Periferik sinir membranlarında fibronektin ve laminin, kollajen reseptörleri mevcuttur. Büyüyen aksonlar bazal lamina varlığında ona bağlanarak ilerler ve bunda da laminin major role sahiptir. Aksonların bazal lamina boyunca schwann hücreleri olmadan ilerlediği görülmüştür (73).

### **II. B. 5. 6. 3 Distal Güdükteki Değişiklikler**

Aksonlar kesildiği zaman distal parça da “**Wallerian dejenerasyon**” gelişir. “Wallerian dejenerasyon” kesilen sinirin distal parçasında gelişen dejenerasyon sürecidir. İlk olarak Waller tanımladığı için bu adla anılmaktadır. Aksoplazmanın mikrotübül ve nöroflamentleri proteolitik süreçten dolayı bozulurlar. Akson membranlarının kalsiyuma karşı artmış geçirgenliğinden dolayı ve aynı zamanda kesilmiş akson uçlarından kalsiyumun girişi ile nöroflament bozulması meydana gelir. Her ne kadar bu değişiklikler kesilme sonrası bir iki saat içinde başlasa da distal güdükte morfolojik değişiklikler 2- 3 gün içinde görünür hale gelir. Aksonun şişmesini takiben miyelin fragmente olur. Zaman içinde miyelin Schwann hücrelerince ve makrofajlarca fagosite edilir. Bütün miyelin fragmanlarının uzaklaştırılması birkaç ay sürmekle birlikte en belirgin morfolojik değişiklikler aksonotomi sonrası ilk bir hafta içinde meydana gelir.

Sinir kesildikten sonra Schwann hücrelerinin mitotik aktiviteleri artar. Schwann hücreleri Bünchner bandları olarak adlandırılan kolonları oluşturmak için proliferer olurlar. Schwann hücre proliferasyona yaralanma sonrası 3. günde pik yapar ve ilk hafta boyunca yavaşça azalır. İkinci Schwann hücre mitozu rejenerasyon fazında oluşur. Schwann hücreleri rejenere olan aksonlar için kılavuz olmalarının yanısıra, nöron sağkalımı ve aksonal büyümeyi desteklerler. Yaralanma sonrası endonöral kollajen üretimi artar bu da distal tübüllerde zaman bağımlı büzüşmeye yol açar. Rejenere olan aksonlar Schwann hücrelerine ulaştıkları zaman miyelinizasyonu başlatan sinyal oluşur. Miyelogenезin nöronal regülasyonu aksonun plazma membranı ve Schwann

hücresi arasındaki etkileşimden kaynaklanmaktadır. Akson hedef organa ulaştığı zaman çapı ve olgunluğu artar. Aksonun rejenerasyon hızı yaralanmanın düzeyi ve şiddetiyle ilgilidir. Yetişkinde ortalama rejenerasyon hızı 1-2 mm/gün'dür (95).

#### **II. B. 5. 6. 4**

#### **Nörotrofik Faktörler**

Yaralanmış sinirin distalinden salgılanan, çözünebilir yaygın nörotrofik faktörler akson rejenerasyonunu uyarır. NGF, İnsulin-benzeri Büyüme Faktörü (ILGF1 ve ILGF2), Fibroblast Büyüme Faktörü (FGF) ve henüz tanımlanmamış diğer faktörler, aksonun nöral rejenerasyonunu hem invitro hem de invivo olarak sağlamaktadır (92). NGF nörotrofik aktivite içermekte ve ek olarak hücrelerin sağ kalmasını nöron ve aksonların dışarı büyümesini sağlamaktadır (92). Travmayı takiben distal segment içinde NGF ve NGF reseptörlerinde artış olmaktadır. Ayrıca NGF ve reseptörleri Schwann hücrelerinde bulunmakta ve sentezlenmektedir. NGF Schwann hücresi üzerindeki reseptörüne bağlandığında reseptör ligand kompleksi içeri alınmaktadır. Bu esnada NGF aksonlar ve Schwann hücresine aynı anda bağlanarak rejenerasyon için bir elongasyon faktörü olarak davranmaktadır. ILGF1 ve ILGF2 büyük oranda homologdurlar ve yaralanmış sinir tarafından üretilmekte, akson rejenerasyonunu sağlamaktadırlar. Her iki proteinin invitro hem nörotrofik ve hem aksonal ilerleme aktivitesi mevcuttur ve Schwann hücreleri tarafından üretilmektedir (92).

ILGF1 hızlı retrograd yoldan nöron gövdesine transport edilerek hücresel olayları ve aksonal büyümeyi kontrol etmektedir (73). Asidik ve bazik Fibroblast Büyüme Faktörü (aFGF ve bFGF) akson rejenerasyonunu uyaran diğer proteinlerdir. Bununla birlikte FGF anjiyogenezin güçlü bir uyarıcısıdır. Güncel bulgular göstermiştir ki FGF nöron büyümesini düzenlemektedir ve aFGF ve bFGF hücre sağ kalımını ve nöronun dışı doğru büyümesini arttırmaktadır. FGF'in kaynağı bilinmemektedir fakat, yapılan çalışmalar sonucu bFGF' nin yeni kapiller oluşumunu meydana getirerek akson rejenerasyonunu uyardığı bulunmuştur (92). aFGF ile yapılan çalışmalarda bu proteinin miyelinli akson sayısını anlamlı olarak artırdığı görülmüştür (73). Büyüyen aksonların değişik ortamlarda yüzeyler veya interfazlar boyunca büyümelerine kontakt

kılavuzluk denir. Deneysel ve klinik çalışmalar kontakt kılavuzluğun akson oryantasyonu için çok önemli olduğunu göstermiştir (95).

#### **11. B. 5. 6. 5 Reinnervasyonun Spesifikliği**

Periferik sinir rejenerasyonunda esas problem reinnervasyonun spesifikliğidir. Bu spesifiklik iki ögeyi içermektedir; sinir ve hedef seviyesinde spesifiklik. Nöron yaşamı ve akson uzaması gibi diğer faktörler normal olsa bile fonksiyonel iyileşmenin olabilmesi için uygun spesifik reinnervasyonun meydana gelmesi gerekir (92). Örneğin motor aksonlar duysal Schwann hücresi kılıfına girip cilde doğru uzarken, duysal aksonlar motor Schwann hücresi kılıfına girip kaslara doğru uzayabilir. Bu şekilde yanlış yönlendirilmiş aksonlar fonksiyonel görevlerini yapmakta yetersiz kalırlar. Doku spesifikliği muhtemelen nörotropizme bağlı olarak gelişir. Hedef organdan salınan çözünbilir maddeler de bunda rol oynar (73).

#### **11. B. 5. 6. 6 Sinir İyileşmesine Etki Eden İç ve Dış Faktörler**

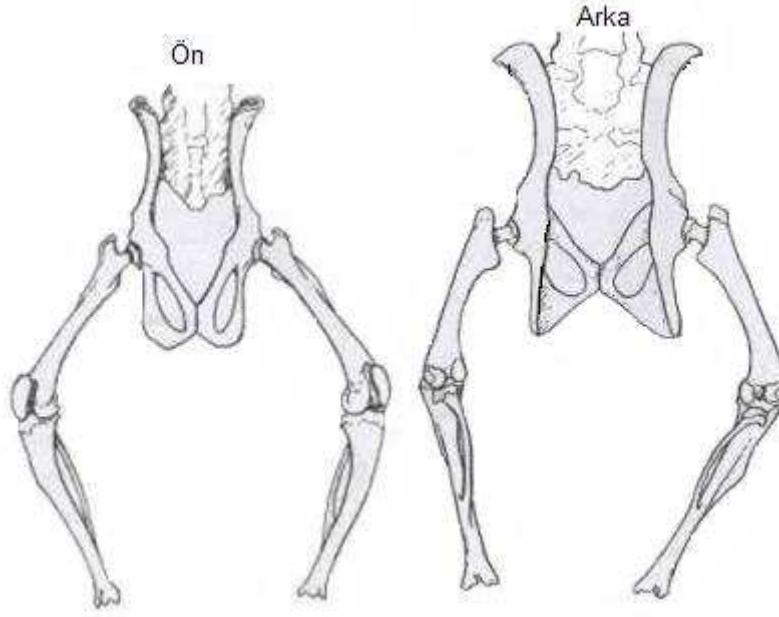
İç faktörler içerisinde tür, yaş, dokunun beslenme durumu, hasardan sonra geçen süre, hasarlanma şekli, hasarlanan sinir veya sinirler ve hasarlanmanın seviyesi sayılabilir. Bu bilgiler hikaye veya fizik muayeneden sonra anlaşılabilir ve prognoza ışık tutar. Sinir hasarı ile birlikte olan yaralanmalar da sinir iyileşmesini geciktirebilir. Çoklu sistem travması ve derin yaralar sinirin kanlanması bozabilir. Sepsis, skar oluşumu, yara iyileşmesi esnasında oluşan kontraksiyonlar da sinir iyileşmesini olumsuz yönde etkiler. Muhtemelen yüksek biyosentetik kabiliyetlerinden dolayı genç hastalar, daha erken ve tama yakın iyileşir.

Dış faktörler ise, sinir lezyonlarının cerrahisi ile birlikte cerrahi sonrası hasta takibidir. İyi bir cerrahi teknikle birlikte uygun cerrahi aletlerin ve sütür materyalinin kullanılması fonksiyonların geri dönmesinde çok önemlidir. Başarısızlıkların çoğu cerrahi tamirdeki yanlışlıklara ve ameliyat sonrası takiplerdeki eksikliklere bağlıdır. Hasar gören sinirin özelliği de iyileşmeyi etkiler. Saf motor veya duyu sinirleri daha az komplikasyonla iyileşirken; karışık fonksiyonlu sinirlerin iyileşmesi daha sorundur (95).

## II. C.1

## RAT ALT EKSTREMİTE ANATOMİSİ

Rat omurgası 7 servikal, 13 torasik, 6 lomber, 4 sakral, 27- 30 adet kaudal vertebradan oluşmuştur. Rat alt ekstremitesi femur, tibia, fibula, talus, kalkaneus, navikula, küboid, üç adet küneiform, beş adet metatars ve 14 adet falankstan oluşur. İnsan femurlarından farklı olarak rat femurlarının medial ve lateral kondilleri üzerinde eklem yüzeyleri mevcuttur (96) (Şekil 21, 22).



Şekil 23. Rat alt ekstremité iskeleti

### II. C. 1. 1

### Kas Sistemi

**Anterior uyluk kasları;** M. kuadriseps femoris oluşturur. M. Rektus femoris, M. vastus lateralis, M. vastus medialis birlikte kuadriseps kasını oluşturur. Tümü femoral sinirin posterior dalından inerve olurlar.

**Medial uyluk kasları;** M. grasilis antikus, M. grasilis postikus, M. adduktor longus, M. adduktor magnus, M. adduktor brevis obturator sinir tarafından inerve edilir. M. pektineus femoral sinir tarafından inerve edilir.

**Gluteal bölge kasları;** M. tensor fascia lata, M. gluteus maksimus, M. gluteus minimus, süperior gluteal sinir tarafından inerve edilir. Priformis adelesi ise lumbosakral pleksus ve obturator internus siniri tarafından inerve edilir. M. obturator eksternus obturator sinir, M. obturator internus sakral pleksus tarafından inerve edilir. M. gemelli superior ve inferior sakral pleksus tarafından, M. kuadratus femoris ise obturator sinir tarafından inerve olmaktadır.

**Posterior uyluk kasları (Hamstring kasları);** M. semitendinosus, M. semimembranosus, M. kaudo femoralis ve M. biceps femorisin posterior başı siyatik sinirin tibial dalından, M. biceps femorisin anterior başı ise peroneal sinirden inerve olmaktadır.

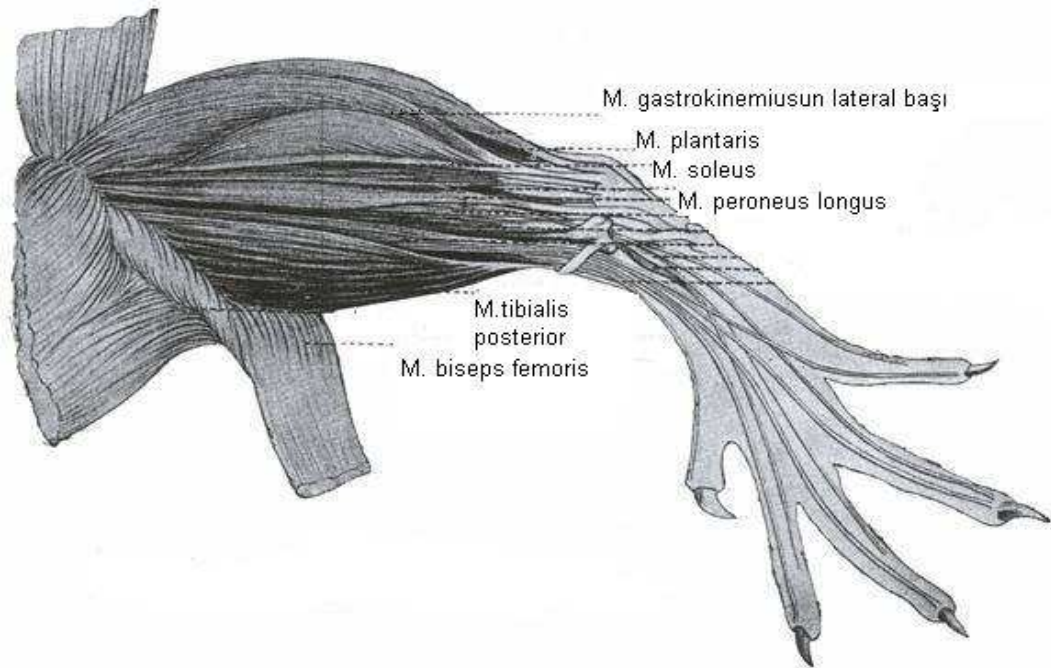
**Anterior bacak kasları;** M. tibialis anterior, M. ekstansor digitorum longus ve M. ekstansor hallucis longus'tur. Derin peroneal sinir tarafından inerve edilir.

**Posterior bacak kasları;** M. triceps surae, M. plantaris, M. popliteus, M. fleksor hallucis longus, M. fleksor digitorum longus, M. tibialis posterior'dur. Tibial sinir tarafından inerve edilir.

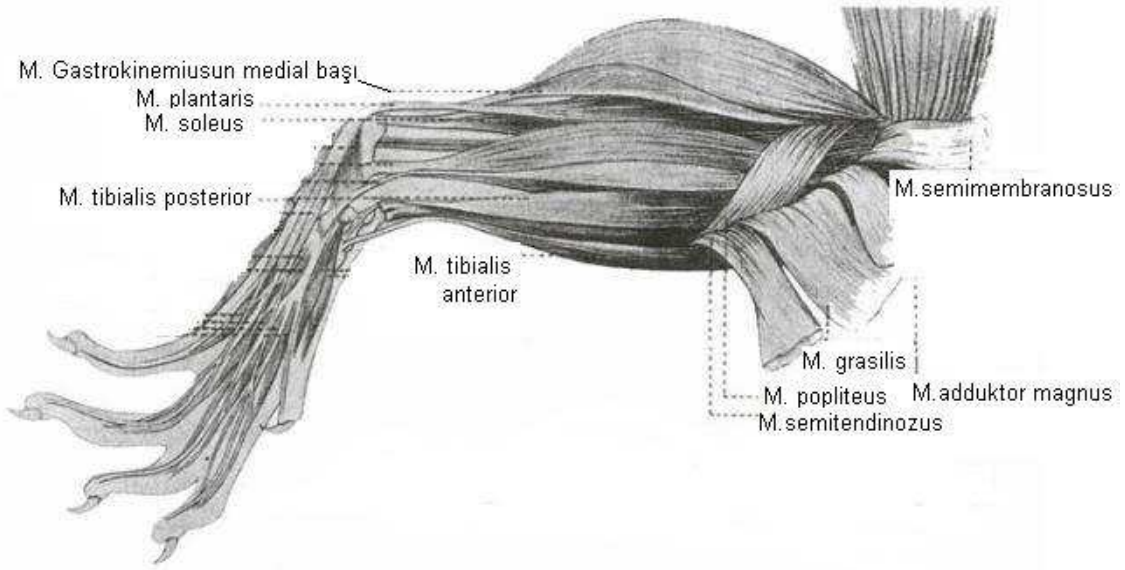
**Lateral bacak kasları;** M. peroneus longus ve M. peroneus brevis yüzeysel peroneal sinir tarafından, M. peroneus digiti kuarti ve M. peroneus digiti kuinti derin peroneal sinir tarafından inerve edilir.

**Ayağın dorsal kasları;** Ekstansor digitorum brevis derin peroneal sinir tarafından inerve edilir.

**Ayağın plantar kasları;** M. fleksor digitorum brevis, M. fleksor hallucis brevis, M. adduktor indisis, medial plantar sinir tarafından, M. abduktor digiti kuinti, M. kuadratus plantae (accessorius), M. lumbricales, M. fleksor digiti kuinti brevis, M. interossei plantares ise lateral plantar sinir tarafından inerve edilir (96) (şekil 23, 24).



**Şekil 23 : Bacak kaslarının lateralden görünümü (Greene, Anatomy of The Rat, 1965)**



**Şekil 24: Bacak kaslarının medialden görünümü ( Anatomy of The Rat, Grene, 1965)**

### **11. B. 6. 3 Rat Alt Ekstremitte Sinir Sistemi**

Sıçanlarda insanlara göre sakral pleksus daha kısıtlı kalmıştır. Lomber 4. 5. 6. seviyelerden çıkan sinirler sakral pleksusu oluşturur. Siyatik sinir de sakral pleksustan ayrılıp küçük pelvis içerisinde ilerleyerek, siyatik çentikten geçer ve uyluk posterioruna girer. Pelvis içerisinde siyatik sinir iki ana komponentten oluşur, anterior (Ventral) ve posterior (Dorsal) komponentler distalde birleşik peroneal ve tibial sinirlerin ayrıldığı noktadan yukarıya doğru, siyatik çentiğe kadar disseke edilebilirler. Siyatik sinirin anterior bölümü tibial sinir ve bunun hamstring, kuadratus femoris, gemelluslar, obturator internus adele dallarından oluşur. Siyatik sinirin posterior bölümü ise birleşik peroneal sinir ve bunun biseps anterior baş, priformis, superior gluteal sinir ve inferior gluteal sinir dallarından oluşur.

Birleşik peroneal sinir trokanter majör seviyesinde sural dalını verir. Bu bacağın arka, distal ve lateral kısmına, ayağın ve 5. parmağı lateral kısmına kutanöz dallar verir. Daha sonra birleşik peroneal sinir yüzeysel ve derin olmak üzere iki dala ayrılır. Yüzeysel peroneal sinir ayağın dorsal yüzeyini, birinci parmağın medialini 2, 3, 4 dorsal interdigital bölgenin duyusunu alır. Derin peroneal sinir ise ayak dorsalinde birinci interdigital bölgenin duyusunu alır. Tibial sinir, lateral ve medial plantar sinir dalları ile ayağın plantar yüzeyi ve 5. parmağın laterali ile birinci parmağın plantar yüzünün ve 1. 2. 3. 4. interdigital bölgelerin duyusunu alır (96).

### III. GEREÇ VE YÖNTEM

Bu çalışmada kullanılan Wistar Albino cinsi ratlar, İnönü Üniversitesi Tıp Fakültesi Deney Hayvanları Yetiştirme ve Araştırma Merkezi'nden temin edildi. Cerrahi uygulamalar, hayvanların yaşatılması ve öldürülerek parçalama işlemleri aynı merkezde gerçekleştirildi. Çalışma 12.12. 2004 ile 29. 01. 2005 tarihleri arasında yapıldı. 30 adet, ortalama ağırlıkları 225 gr olan, yetişkin, sağlıklı, erkek Wistar Albino cinsi rat kullanıldı.

Rat alt ekstremitesinde posterior tibial sinirin uç uca primer tamiri yapılarak periton içine folik asit verilmesinin sinir iyileşmesi üzerine etkisi araştırıldı.

#### III. 1. A

#### STANDART HAZIRLIK

##### Cerrahi uygulamalar için kullanılanlar;

- Mikrocerrahi aletleri (Mikro forsepsler, mikro makas, mikro portegü)
- Portegü, penset, kaba makas, doku makası,
- Cerrahi eldiven
- Telden hazırlanan (ataç) ekartör
- 15 Numara bistüri (Aesculap®)
- 1 0/0 Naylon suture (Doğsan®)
- 7/0 vikril (Ethicon®, Johnson & Johnson)
- 6/0 ve 5/0 prolene (Doğsan®)
- Heparinli yıkama çözeltisi
- Serum fizyolojik
- Zeiss marka ışık mikroskobu

##### Anestezi için kullanılanlar;

- Ketamin (Ketamin hidroklorid),
- Rompun (xylazine hidroklorid)
- Enjektör (5 cc, 1 0 cc, 1cc)



### **Patolojik tetkiklerin hazırlanması için kullanılanlar;**

- Karnovski fiksatif,
- % 10'luk formol solusyonu, ve örnekleri muhafaza için 5 cc' lik şişeler
- Osmik asit (OSO<sub>4</sub>)
- Millionig fosfat tamponu
- Propilen oksit
- % 100'lük alkol
- Resin
- Olympus BX50 marka ışık mikroskobu
- Ultratom<sup>®</sup> ( C. Reichert, Austria)
- Bs 200 Doc Modülü yazılım programı

### **Elektrofizyolojik tetkik için kullanılanlar;**

- Dantec Cantata<sup>®</sup> marka EMG aleti

### **Ratların muhafazası için kullanılanlar;**

- Çeşitli ölçülerde rat kafesleri
- Folik asit<sup>®</sup> ( % 98'lik) ( Sigma-Aldrich Almanya)
- Çeşme suyu
- Standart rat yemi (% 24 ham protein, %4.5 ham selüloz, % 6-8 ham kül, %2.4 ham yağ içeren ve kilogram başına 2650-2700 k.kal enerji veren rat yemi)
- Ratlar 22-24 derecelik oda ısısında muhafaza edildi.

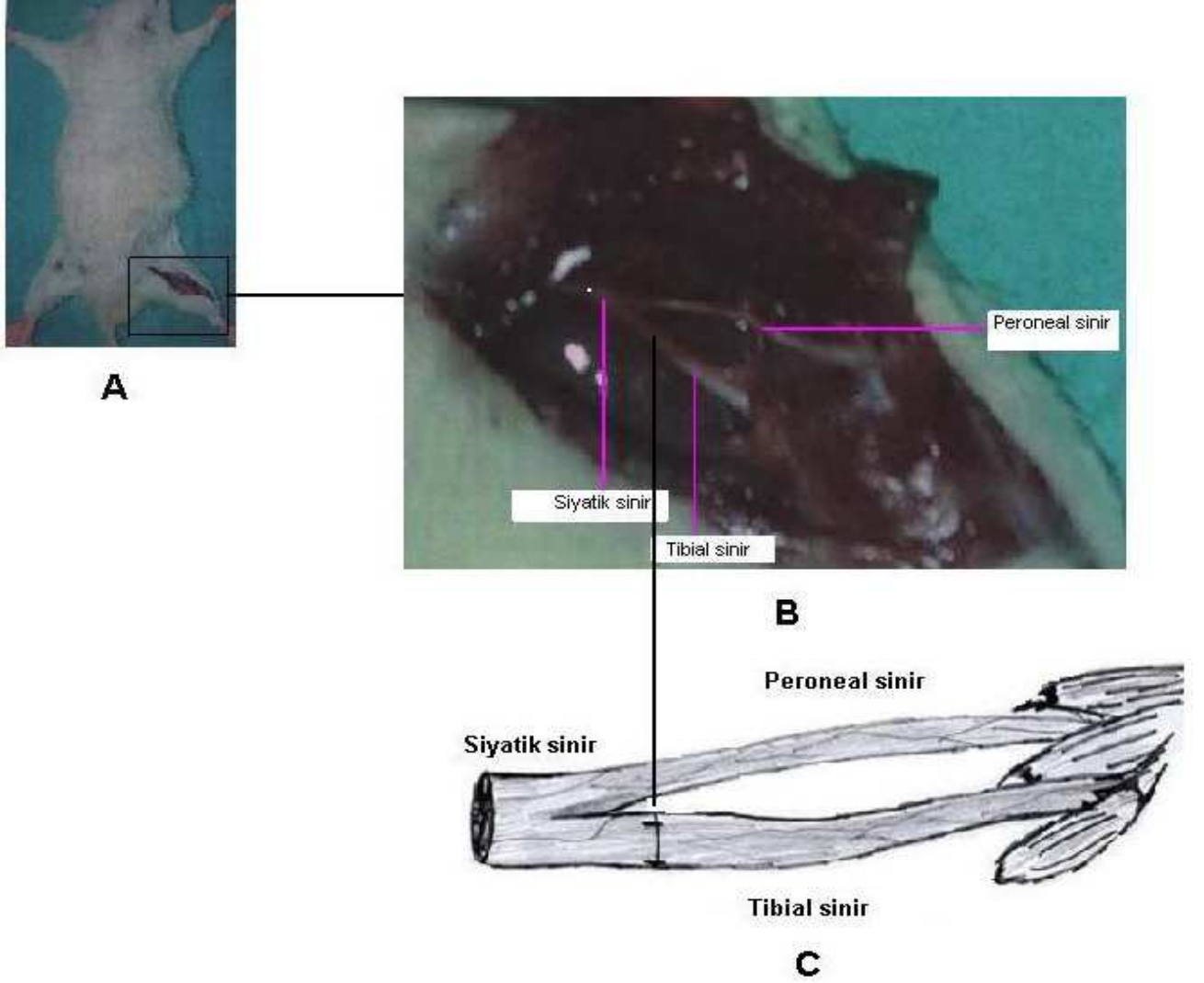
## **III. 1. B**

## **YÖNTEM**

**Anestezi yöntemi;** İntramüsküler ketalar<sup>®</sup> (Ketamin Hidroklorid 75 mg/kg) ve Rompun<sup>®</sup> ( Xylazine hidroklorid 5 mg/kg) kullanıldı.

**Cerrahi yöntem;** Her iki alt ekstremitte proksimal ve posterior bölgelerinin traşlanmasından sonra, ratlar 25 x15 x 2 cm boyutlarında hazırlanan tahta üzerine prone pozisyonunda yatırıldıktan sonra 4 ekstremitte bez flaster ile yapıştırıldı. Standart dorsal gluteal yaklaşım ile uyluk posteriorundan insizyon yapıldı (Şekil 25 A). Cilt geçildi, daha sonra hamstring adele grupları arasından künt diseksiyonla geçilerek siyatik sinire ve sonra da peroneal ve tibial dallanma bölgesine ulaşıldı. Posterior tibial sinir ve peroneal sinir eksplore edildi (Şekil 25 B). Posterior tibial

sinirin dallanma bölgesinin yaklaşık 2-3 mm distalinden keskin bir bistüri yardımıyla ve tek hamlede düzgün tam bir kesi oluşturuldu. Daha sonra 10/0 prolen kullanılarak uç-uca tamir yöntemiyle sinir tamiri yapıldı (Şekil 25 C). 5/0 prolen kullanılarak cilt kapatıldı. Tüm ratlar aynı gün içerisinde opere edildi



**Resim 1 : Standart cilt insizyonu (A). Siyatik, peroneal ve tibial sinirin cerrahi esnasındaki görünümü (B). Tibial sinir tamirinin şematik görünümü (C).**

**Elektrofizyolojik tetkik yöntemi:** Siyatik sinire tamir yapılan bölgenin proksimaline uyarıcı bipolar elektrot yerleştirildi. Distalde krus anterior (peroneal sinir innervasyon bölgesi) ve krus posterior (tibial sinir innervasyonu) kaslarına bipolar iğne elektrot yerleştirildi. Her iki kas grubunda spontan aktivite varlığı ve Motor Ünit Potansiyeli (MÜP) özellikleri incelendi. Daha sonra proksimalden uyarı ile, ilgili kaslarda ortaya çıkan cevapların latansları ve amplitüdü ölçüldü. Latans ve amplitüd ortalama değerleri gruplar arasında karşılaştırıldı.

**İstatistiksel tetkik yöntemi:** İstatistikler Windows uyumlu SPSS® 13.0 ile yapıldı. Çalışmadaki veriler (distal latans ve amplitüd) her bir grupta normal dağılım yönünden non-parametrik “One-sample Kolmogorov-Smirnov Test” ile normal dağılım göstermediği için istatistiksel yöntem olarak; grup içi değerlendirilmede “Wilcoxon Eşleştirilmiş İki Örnek Testi” kullanıldı. Gruplar arası karşılaştırmada ise Kruskal-Wallis varyans analizi ve Mann-Whitney-U testi kullanıldı. İstatistiksel anlamlılık için  $p < 0.05$  anlamlı olarak kabul edildi.

**Histopatolojik tetkik yöntemi:** Deney sonlandırıldıktan sonra standart insizyonla eski insizyon hattından girilip posterior tibial sinirdeki tamir hattına ulaşıldı. Posterior tibial sinirin anastomoz hattı görüldü. Bifürkasyon hattından itibaren nöromotor bileşkeye kadar çıkartıldı. Çıkarılan sinirler, içinde Karnovski fiksatif bulunan 5 cc' lik şişelere koyuldu ve soğuk zincir (+3 derece santigrad) de saklandı. Soğuk zincire konulmuş sinirler 6 saat içerisinde histopatolojik incelemenin yapılacağı 500 km mesafedeki merkeze ulaştırıldı. Bu merkezde;

1. Gün: Karnovski fiksatifinde 4 saat

Milloning Fosfat Tamponu 10 dk

Milloning Fosfat Tamponu 10 dk

2. Gün: Osmik asit (OSO4) 2 saat

Milloning Fosfat Tamponu 10 dk

Milloning Fosfat Tamponu 10 dk

%50 lik alkol 15 dk

%70 lik alkol 15 dk

%86 lık alkol 15 dk

%96 lık alkol 15 dk

%100 lük alkol 15 dk

%100 lük alkol 15 dk bekletildi.

Bu aşamaya kadar + 4 ° sıcaklıkta çalışıldı.

%100 lük alkol 15 dk

Propilen oksit 15 dk

Propilen oksit 15 dk

Resin+ propilen oksit karışımı 30 dk

Resin+ propilen oksit karışımı 30 dk

Resinde 1 gece bekletildi.

1. Gün: Resin blok döküldü. Etüvde 60° de 48 saat polimerasyon için bekletildi. Daha sonra ultratom ile 1 mikron kalınlığında kesitler alındı. Kesitler toluidin mavisi ile boyanarak Olympus® Bx50 marka ışık mikroskobunda 100, 200, 400, 800,1000 büyütme ile incelendi. Işık mikroskobundan alınan görüntüler video-kamera aracılığı ile bilgisayar ortamına aktarıldı. Tamir yapıp folik asit verilen ve verilmeyen gurupların görüntülerinden rastgele seçilen 1mm X1.5 mm' lik alandaki büyük ve küçük miyelinize aksonların tamamı Bs 200 Doc Modülü programı ile göre sayıldı.

**Öldürme işlemi;** Anestezi/tranklizian altında servikal dislokasyon ile yapıldı.

### **III. 2 DENEY GURUPLARININ OLUŞTURULMASI**

Bütün cerrahi işlemler deney guruplarına standart olarak uygulandı. Ratlar dört guruba ayrıldı ve üç farklı işlem uygulandı. Bu gurupların ameliyat öncesi EMG tetkikleri yapıldı.

#### **1. GRUP: Folik Asit Sinir Tamir (FAST) Grubu**

Toplam 10 ratın posterior tibial sinirleri kesildikten sonra uç uca tamir yapıp folik asit verildi.

Folik asite cerrahiden bir gün sonra başlandı ve altı hafta boyunca her gün periton içi 80 mikrogram/ kg folik asit verildi.

## **2. GRUP: Tamir kontrol (TK) Grubu**

Toplam 10 ratın posterior tibial sinirleri kesildikten sonra uç uca tamir yapıldı ancak periton içi folik asit verilmedi.

## **3. GRUP: Kontrol (K) Grubu**

Bu grupta 2. gruptaki 10 ratın diğer ekstremitesi kullanılarak oluşturuldu. Herhangi bir cerrahi müdahale yapılmadı ve periton içi folik asit verilmedi.

## **4. GRUP: Folik Asit Sham (FAS) Grubu**

Bu gruptaki toplam 10 ratın sol uyluklarına cilt ciltaltı ve hemstring adelelerine insizyon yapıp aynı seansta 5/0 prolene ile sütüre edildi. Posterior tibial sinire herhangi bir cerrahi müdahale yapılmadı. Bu deneklere altı hafta boyunca periton içi folik asit verildi.

### **III. 3 YÖNTEMİN DEĞERLENDİRİLMESİ**

Bu çalışmada hiçbir grupta ölüm meydana gelmedi. Ratların opere edilen ekstremitelerinde herhangi bir cilt ülserasyonu, cilt atrofisi ve ratların birbirine zarar vermesi gibi komplikasyonlar gelişmedi.

### **III. 4 BULGULAR**

#### **III. 4. 1 Elektrofizyolojik Bulgular**

Ratların operasyon öncesi ve operasyon sonrası EMG bulguları, distal latans, amplitüd, MÜP, ve spontan aktiviteleri tablo 5-12 de gösterilmiştir.

**MÜP;** (Motor Ünit Aksiyon Potansiyeli) Normalde 4-5 fazlı, kasta kasa değişmekle birlikte 0.5-2 mV amplitüdü 1-2 ms sürelidir. Süre artışı, polifazi ve amplitüd değişikliklerine göre MÜP, nörojenik ya da miyojenik tutulumu gösterir.

**Latans;** (Distal Latans) uyarı verilen nokta ile, ilgili kas arasında sinyalin iletilme süresidir. Maksimal ileti gösteren sinir liflerinin iletim hızını gösterir. M yanıtı, sinir uyarısı ile kasta elde edilen bileşik kas aksiyon potansiyelidir. Ameliyat öncesi yapılan normal EMG' lere distal latans için ortalama değer 1.1400 olarak kabul edildi.

**Spontan aktivite;** sinirdeki dejenerasyon sonucu kasta ortaya çıkan aktivitedir.

Tablo 5 : FAST Grubunun ameliyat öncesi EMG'si

D	A	DL	M	SA
1	10,50	1,10	N	Yok
2	8,40	1,10	N	Yok
3	13,20	1,10	N	Yok
4	13,40	1,20	N	Yok
5	10,00	1,20	N	Yok
6	11,70	1,20	N	Yok
7	14,80	1,20	N	Yok
8	7,00	1,10	N	Yok
9	16,00	1,10	N	Yok
10	12,20	1,10	N	Yok

Tablo 6: FAST Grubunun ameliyat sonrası EMG'si

D	A	DL	M	SA
1	9,70	1,70	NM	+ F
2	15,00	1,60	NM	Yok
3	8,10	1,40	NM	Yok
4	10,20	1,60	NM	+ F
5	10,00	1,70	NM	++F
6	8,50	1,70	NM	+ F
7	7,00	1,60	NM	Yok
8	14,00	1,60	NM	+ F
9	8,00	1,70	NM	+ F
10	5,60	1,40	NM	Yok

Tablo 7: TK Grubunun ameliyat öncesi EMG'si

D	A	DL	M	SA
1	7,10	1,00	N	Yok
2	12,80	1,30	N	Yok
3	11,60	1,10	N	Yok
4	10,00	1,20	N	Yok
5	11,60	1,10	N	Yok
6	8,00	1,20	N	Yok
7	8,00	1,30	N	Yok
8	12,10	1,10	N	Yok
9	14,00	1,00	N	Yok
10	12,00	1,20	N	Yok

Tablo 8 : TK Grubunun ameliyat sonrası EMG'si

D	A	DL	M	SA
1	10,00	1,90	NM	+ F
2	15,00	1,90	NM	+ F
3	12,00	2,00	NM	+ F
4	7,20	2,00	NM	Yok
5	19,00	1,80	NM	+ F
6	13,60	2,20	NM	Yok
7	12,00	2,20	NM	+ F
8	5,10	2,20	NM	+ F
9	7,20	2,20	NM	Yok
10	13,60	2,20	NM	Yok

Tablo 9: K Grubunun ameliyat öncesi EMG'si

D	A	DL	M	SA
1	7,10	1,10	N	Yok
2	9,60	1,10	N	Yok
3	1,20	1,00	N	Yok
4	19,00	1,20	N	Yok
5	12,50	1,20	N	Yok
6	8,50	1,00	N	Yok
7	10,00	1,30	N	Yok
8	13,60	1,10	N	Yok
9	13,60	1,00	N	Yok
10	9,80	1,30	N	Yok

Tablo 10: K Grubunun ameliyat sonrası EMG'si

D	A	DL	M	SA
1	15,80	1,10	N	Yok
2	10,00	1,00	N	Yok
3	11,50	1,00	N	Yok
4	14,00	1,20	N	Yok
5	16,00	1,20	N	Yok
6	8,90	1,10	N	Yok
7	11,00	1,20	N	Yok
8	4,50	1,10	N	Yok
9	4,70	1,20	N	Yok
10	10,00	1,20	N	Yok

Tablo 11: FAS Grubunun ameliyat öncesi EMG' si

D	A	DL	M	SA
1	8,30	1,10	N	Yok
2	5,30	1,10	N	Yok
3	5,90	1,20	N	Yok
4	14,90	1,20	N	Yok
5	7,30	1,20	N	Yok
6	8,50	1,30	N	Yok
7	11,20	1,00	N	Yok
8	7,20	1,20	N	Yok
9	9,50	1,20	N	Yok
10	7,40	1,20	N	Yok

Tablo 12 : FAS Gurubunun ameliyat sonrası EMG'si

D	A	DL	M	SA
1	8,80	1,10	N	Yok
2	6,10	1,10	N	Yok
3	6,50	1,20	N	Yok
4	13,00	1,20	N	Yok
5	7,50	1,10	N	Yok
6	9,10	1,20	N	Yok
7	12,00	1,10	N	Yok
8	8,50	1,20	N	Yok
9	8,30	1,20	N	Yok
10	7,40	1,20	N	Yok

**Tablo 5: Deney ve kontrol guruplarının ameliyat öncesi ve sonrası EMG sonuçları**

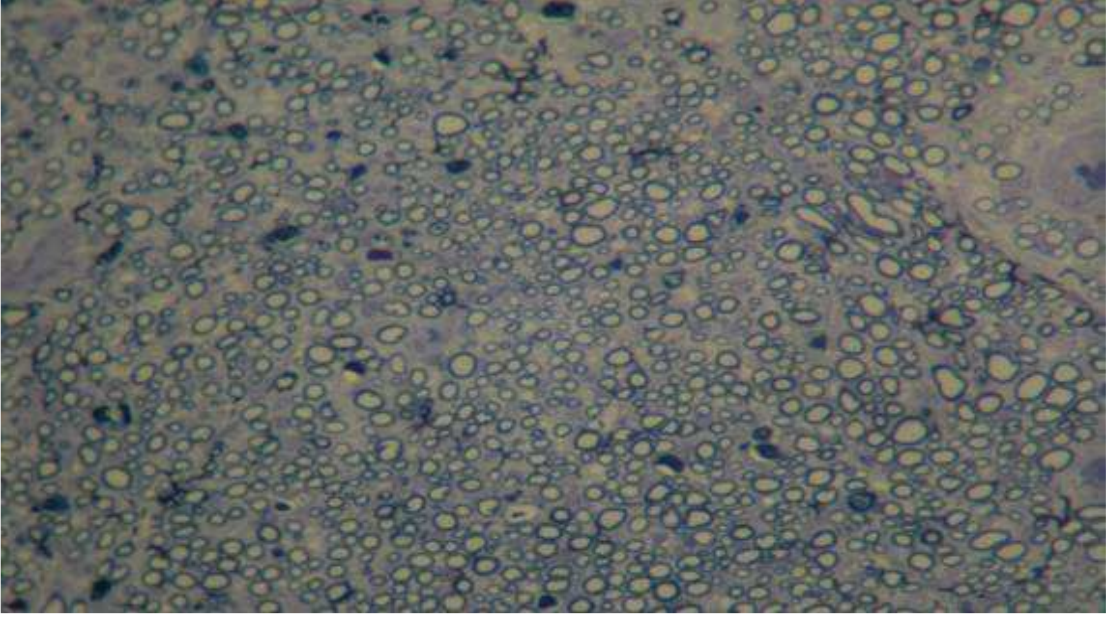
N (Normal), NM (Nörolojik Müp), DL (Distal latans), A ( Amplitüd), SA (Spontan aktivite), D (Denek), F (Fibrilasyon)

### III. 4. 2

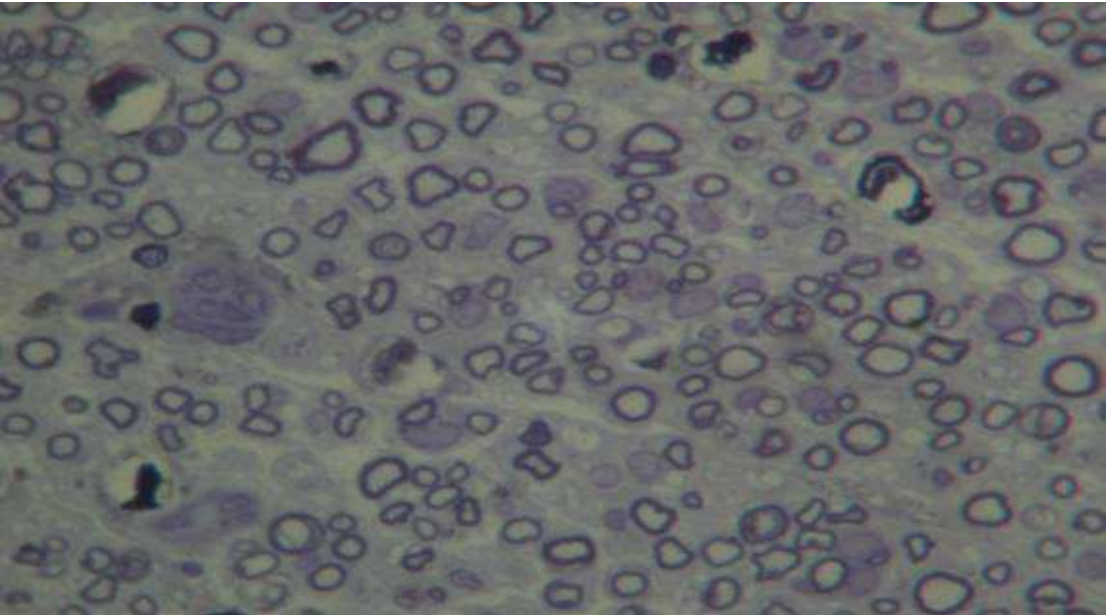
## HİSTOPATOLOJİK BULGULAR

### 1. GRUP (FAST)

Aksonal dağılımda düzensizlik saptandı. Rejenere akson kümeleri, endonöryumda belirgin artış ve perinöryumda kalınlaşma gözlemlendi. Aralarda az sayıda dejenere akson kümeleri mevcuttu. Ancak, bu grupta aksonların ikinci gruba göre daha iyi korunduğu gözlemlendi. Aksonların sayısı ve yoğunluğunda ikinci gruba göre belirgin artış dikkati çekmekteydi (Resim 2,3).



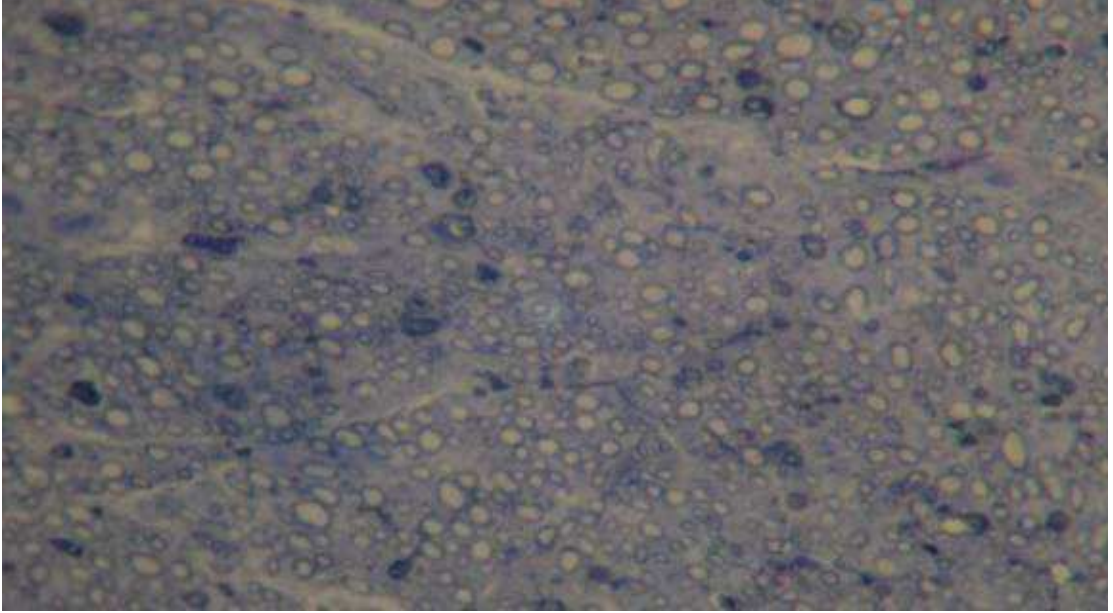
Resim 2: FAST grubuna ait sinirin ışık mikroskobu görünümü ( X 200, toluidin mavisi)



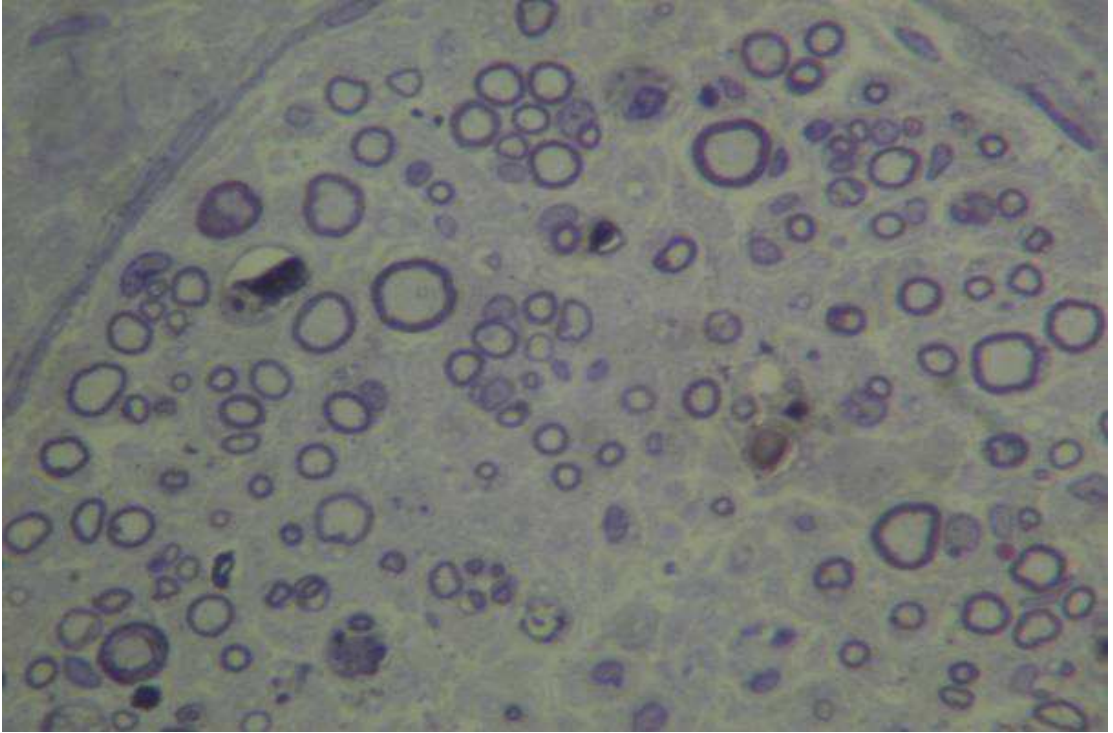
Resim3: FAST grubuna ait sinirin ışık mikroskobu görünümü ( X 1000, toluidin mavisi)

## 2. GRUP (TK)

Bu grupta da aksonal dađılımda dűzensizlik ve rejenere akson kűmeleri, endonűryumda belirgin artım ve perinűryumda kalınlařma gűzlendi. Aralarda az sayıda dejenere akson kűmeleri mevcuttu (Resim 4,5).



Resim 4: TK grubuna ait sinirin ıřık mikroskobu gűrűnűmű ( X 200, toluidin mavisi)



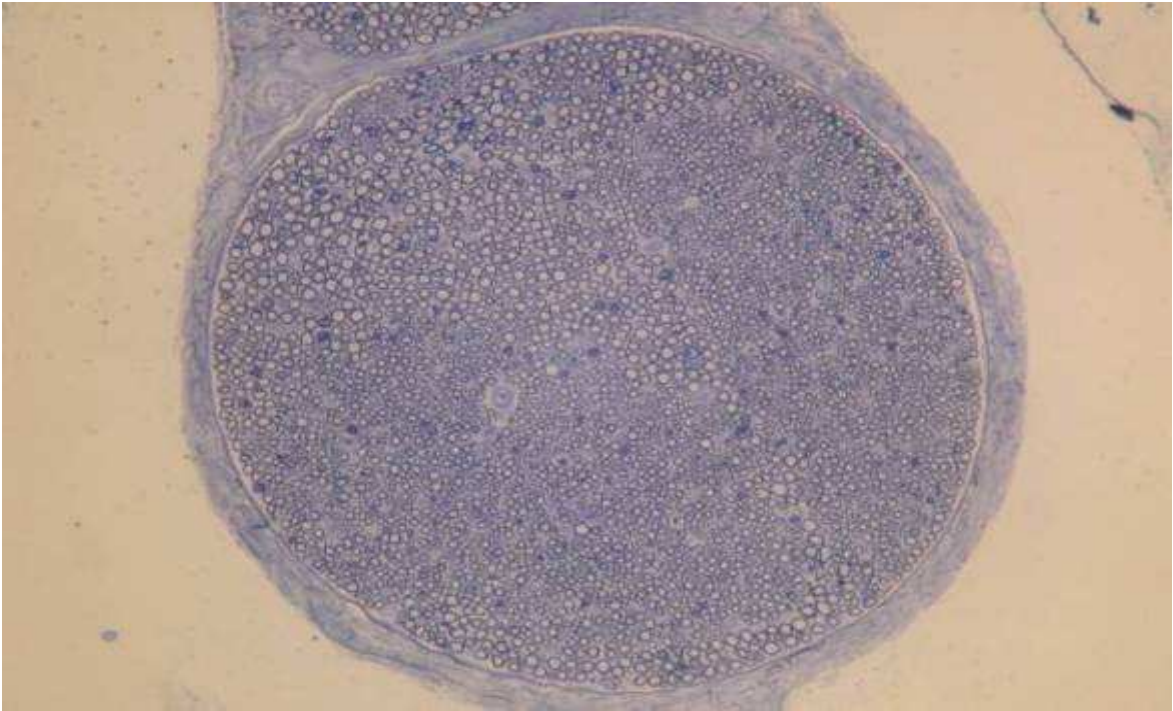
Resim 5: TK grubuna ait sinirin ıřık mikroskobu gűrűnűmű ( X 1000, toluidin mavisi)



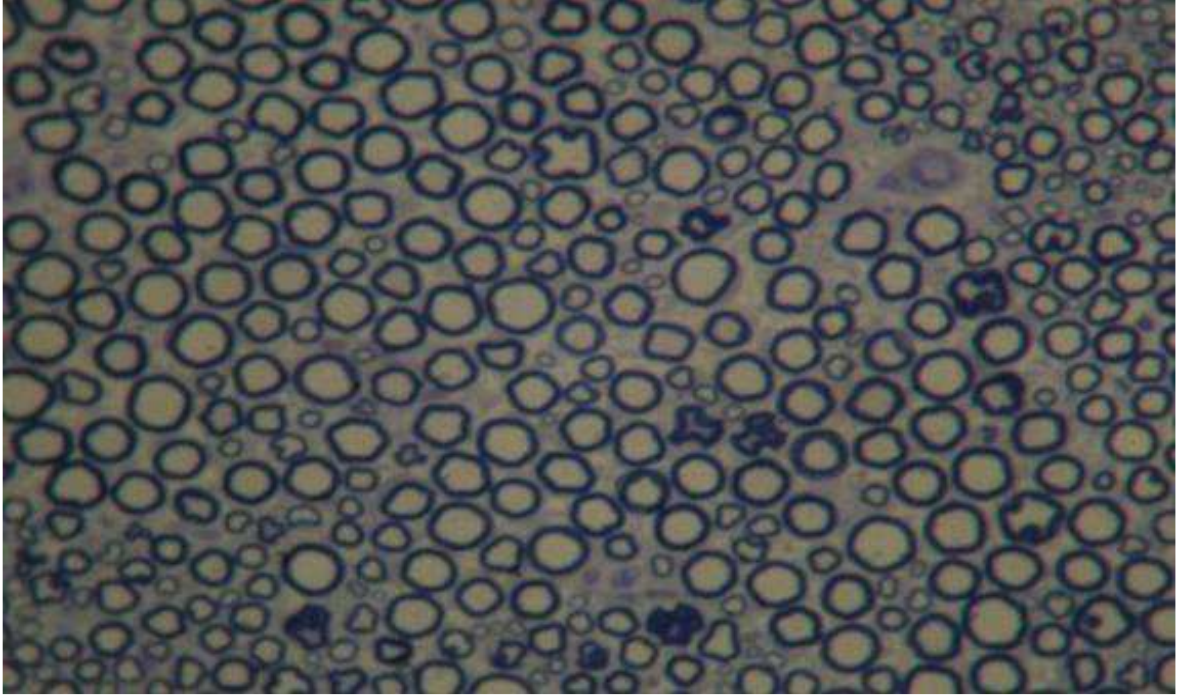
Birinci ve ikinci guruptaki örneklerin her ikisinde de ait tamir hattından geçen kesitlerde sütün materyali ve sütün granulomu saptandı. Bunun yanında epinöryumdan taşmış, çevre dokulara yayılmış rejenere küçük akson kümeleri de görüldü.

### **3. ve 4. GRUP**

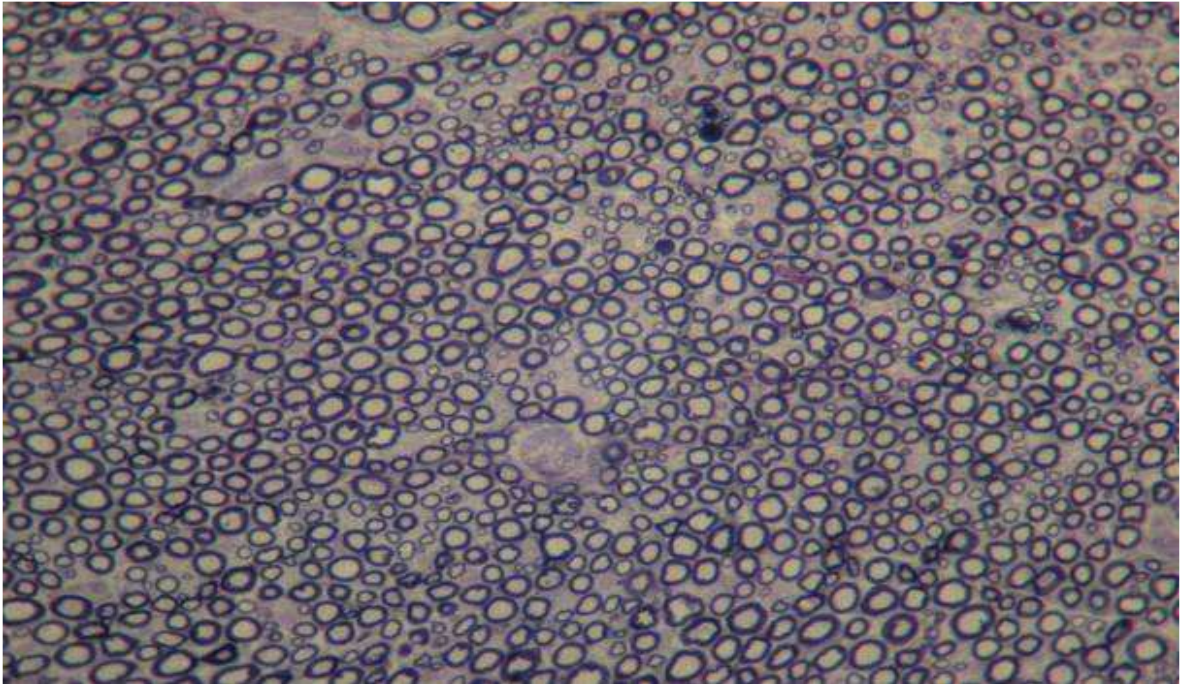
Kontrol ve Sham guruplarında benzer histopatolojik bulgular saptandı. Epinöryum, perinöryum, endonöryum ve damar yapıları normal görünümdeydi. Schwann ve mast hücreleri aksonlar çevresinde yerleşmişlerdi. Büyük miyelinize, küçük miyelinize, miyelinsiz aksonlar ve miyelin kılıfta belirgin patoloji saptanmadı (Resim, 6,7, 8).



**Resim 6: Kontrol grubuna ait normal sinir görünümü ( X 100, toluidin mavisi)**



Resim 7: Kontrol gurubuna ait normal sinir görünümü ( X 400, toluidin mavisi)



Resim 8: Sham grubuna ait sinir görünümü ( X 200, toluidin mavisi )

### III. 5

### İSTATİSTİKSEL DEĞERLENDİRMELER

#### III. 5. 1

#### Elektrofizyolojik Değerlendirmeler

İstatistiksel olarak distal latans ve amplitüdlere değerlendirildi. İstatistiksel anlamlılık için  $p < 0.05$  anlamlı olarak kabul edildi.

	Deney öncesi				Deney Sonrası			
	1.Grup	2.Grup	3.Grup	4.Grup	1.Grup	2. Grup	3. Grup	4.Grup
Posterior tibial sinir distal latansı	1,1400	1,1400	1,1400	1,1600	1,6000	2,0400	1,1300	1,1600
Posterior tibial sinir amplitüdü	11.7200	10,7200	11,4900	8,4900	9,6100	11,4700	10,6400	8,7200

**Tablo : 6 Grupların Posterior tibial sinirinin distal latans ve amplitüdlerinin deney öncesi ve deney sonrası ortalamaları**

### **Tüm Gruplar kendi içersinde değerlendirildiğinde;**

Birinci ve ikinci gruplarda deney öncesi ve sonrası distal latanslar arasında istatistiksel olarak anlamlı fark bulunurken ( $p<0.05$ ), amplitüdüler arasında anlamlı bir fark bulunamadı.

Üçüncü ve dördüncü guruplarda ise deney öncesi ve deney sonrası distal latanslar ve amplitüdüler arasında istatistiksel olarak anlamlı bir fark bulunamadı.

### **Gruplar arası değerlendirmede ise;**

Her gurubun deney sonrası distal latans değeri deney öncesi distal latans değerinden çıkartılarak aradaki fark istatistiksel değerlendirmede kullanıldı. Guruplar arası istatistiksel anlamlılıklar tablo 14 te gösterilmiştir. Tablodaki p değeri gruplar arası değerlendirmede kullanılan Kruskal-Wallis varyans analizi ve Mann-Whitney-U testi sonuçlarından elde edildi.  $p<0.05$  İstatistiksel olarak anlamlı kabul edildi.

Gruplar	Grup 1	Grup 2	Grup 3	Grup 4
Grup 1		(P<0.05)	(P<0.05)	(P<0.05)
Grup 2	(P<0.05)		(P<0.05)	P<0.05)
Grup 3	(P<0.05)	(P<0.05)		
Grup 4	(P<0.05)	(P<0.05)		

**Tablo 7: Gruplar arası istatistiksel anlamlılık tablosu (P<0.05)**

Yapılan istatistiksel değerlendirmelerin neticesinde sinir tamiri yapıp folik asit verilen deney grubunda, sinir tamiri yapıp folik asit verilmeyen

kontrol grubuna göre distal latansta %48.8 oranında bir kısalma saptanmıştır. Bir başka deyişle folik asit verilen grupta sinir iyileşmesi elektrofizyolojik inceleme ile %48.8 oranında artmış olarak bulunmuştur. Bu sonuç istatistiksel olarak anlamlıdır ( $P<0.05$ ).

### **III. 5. 2. Histopatolojik Değerlendirmeler**

Bs 200 Doc modülüne göre yapılan sayımda 1. grupta ortalama 253 adet miyelinli akson sayılırken; 2. grupta 188 adet miyelinli akson sayıldı.

Bu sonuçlara göre folik asit verilen deney grubunda miyelinli akson sayısı % 26 oranında daha fazlaydı.

## V.TARTIŞMA

Periferik sinir hasarları sıklıkla kalıcı ve önemli fonksiyon kayıplarıyla sonuçlanmaktadır. Travma ve iyatrojenik hasarlar periferik sinir yaralanmalarının büyük çoğunluğunu oluşturmaktadır (60,90,97,). Doğru yapılan bir sinir tamiri hasar görmüş ve denerve olmuş dokuların rehabilitasyonu için kritik bir öneme sahiptir. Mikrocerrahi tekniklerinin gelişmesiyle birlikte, sinir hasarı ve rejenerasyonunun nörobiyolojisinin daha iyi anlaşılması, sinir tamir sonuçlarının anlamlı bir şekilde iyileşmesine neden olmuştur (65,90,98).

Mikrocerrahi tekniklerindeki gelişmelere rağmen, periferik sinir hasarı sonrası fonksiyonel iyileşme oldukça zayıf kalmıştır (99). Bu zayıf süreç temel olarak motor aksonların yanlış yönleneşine bağlıdır. Bu sürece etki eden diğer olumsuz faktörler ise nöron kaybı, rejenerasyon kapasitesinin kaybı, tamir bölgesinde skar oluşumu, zayıf iyileşmeye bağlı olarak uygun duyuşal uyarımın kaybıdır (100). Tamir bölgesinde skar oluşumu periferik sinir cerrahisinde tam olarak önlenemeyen bir durumdur. Oluşan epinöral skarlar ileti bloğuna neden olup, akson rejenerasyonuna karşı mekanik blok oluşturmaktadır. Nöron dışında oluşan skar formasyonu ise siniri germekte, hareketliliğini engellemekte ve böylece germe yaralanmasına neden olup vazospazma neden olmaktadır (101). Bu da iskemi nedeniyle olup geri dönüşümsüz sinir hasarı ile sonuçlanmaktadır. Özgenel, erişkin ratlar üzerinde yaptığı bir çalışmada aşırı skar oluşumunu engelleyen bir madde olan hyaluronik asiti (HA) sinir tamir hattı üzerine topikal olarak uygulamış, HA'in perinöral skar oluşumunu engelleyip periferik sinir rejenerasyonunu arttırdığını göstermiştir (101). Menovsky ve arkadaşları karbondioksit lazer yardımıyla yaptıkları sinir tamiri sonuçlarının, diğer alışılmış sütür teknikleriyle yapılan tamirlerden daha iyi olduğunu göstermişlerdir. Bu çalışmada karbondioksit lazer yardımıyla yapılan tamir hattında daha az yabancı cisim reaksiyonu ve daha az skar formasyonu olduğunu göstermişlerdir (59).

Folik asitin embriyonik merkezi sinir sisteminin gelişmesi ve farklılaşması üzerindeki kritik etkilerinin anlaşılması ile birlikte, diyetle folik asit desteği uygulaması yaygınlaşmış, nöral tüp defekti ve diğer gelişimsel hastalıkların oluşumunda önemli azalmalar olmuştur (3,15,16,19,21,58). Nöral tüp defektlerini önlemek için folik asitin mutlaka hamilelikten önce ve erken hamilelik

döneminde verilmesi gerekir (3,15,16,19, 21,58). Bu durum folik asitin büyüme ve farklılaşma üzerindeki etkisinin, erken embriyonik dönemle sınırlı olduğunu akla getirebilir. Iskandar ve ark ratların merkezi sinir sistemi üzerinde bir lezyon modeli oluşturarak yaptıkları deneysel çalışmada, folik asitin merkezi sinir sistemindeki büyüme, tamir ve iyileşme mekanizmaları üzerindeki etkisinin embriyonik dönemle sınırlı olmadığını, erişkin ratların merkezi sinir sistemi üzerinde de etkili olduğunu göstermişlerdir (3).

Bu deneysel çalışmamızda 80 mcg/kg folik asitin periyon içi altı hafta süreyle verilmesinin periferik sinir iyileşmesini anlamlı olarak arttırdığını gösterdik. Yapmış olduğumuz EMG sonuçlarına göre tamir yapıp folik asit verilen gurupta, tamir yapıp folik asit verilmeyen kontrol gurubuna göre sinir iyileşmesinde %48.8 oranında bir artış saptadık.

Histopatolojik değerlendirmede ise tamir yapıp folik asit verilen gurupta, tamir yapıp folik asit verilmeyen guruba göre aksonların daha iyi korunduğu, akson sayısı ve yoğunluğunda belirgin artış olduğu saptandı. Miyelinli aksonların tamamı Bs 200 Doc Modülü'ne göre sayıldı ve folik asit verilen gurupta verilmeyen guruba göre akson sayısında %26 oranında bir artış olduğu saptandı. Histopatolojik bulgular EMG sonuçları kadar olmasa da folik asitin sinir iyileşmesi üzerine olumlu etkisi olduğunu göstermektedir.

Çalışmamızda her deneğin aldığı folik asit dozunu standardize etmek için periton içi yolu kullandık. Eğer oral yolla besinlerine karıştırarak verseydik her deneğin istenilen dozda folik asit alıp almadığını standardize edemezdik. Sinir iyileşmesi için bir doz etkinlik çalışması yapmadık ancak, Iskandar ve arkadaşlarının yaptığı çalışmadan faydalandık. Bu çalışmada 0- 800 mikrogram/kg folik asit ratlara periton içi verilmiş, 80 mcg/kg dozunun en etkin olduğu saptanmıştır (3). Bu dozun aynı zamanda hamilelerde nöral tüp defektinden korunmak için önerilen doza (4mg) eşit olduğu gösterilmiştir. Literatürde folik asitin aşırı kullanımına bağlı bir toksisite rapor edilmemiştir. Bizim çalışmamızda da özellikle sinir iyileşmesi üzerine herhangi bir toksik etkiye rastlanmamıştır ancak, burada vurgulamamız gereken bir özellikte, Iskandar ve arkadaşlarının da belirttiği gibi optimal etkiyi elde etmek için çok yüksek doz folik asit kullanmak gerekmediğidir. Yani, belirli bir düzeye kadar folik asit miktarı arttırdıkça sinir iyileşmesi üzerine etkisi artmakta; daha sonra

etkinliđi azalmaktadır. Hatta 800 mcg/kg üzerine ıkıldığında kontrol grubuna gre azalmıř bir rejenerasyon hızı saptanmıřtır.

alıřmamızın sresini altı hafta olarak belirledik. Sinir iyileřmesi ile ilgili daha nce yapılan alıřmalarda uygulama sresi, kullanılan deneđin cinsine ve cerrahi yapılan periferik sinire gre farklılık gstermekle birlikte bir haftayla altı ay arasında deđiřmektedir (3, 90,102,103,104). Denek olarak ratları kullandık. Literatrde rat, kedi, tavřan, maymun gibi denek hayvanları kullanılmıřtır. Rat beslenmesinin kolay olması nedeniyle tercih edildi.

alıřmamızda sinir tamirinde u-uca epinral tamir tekniđini kullandık. Bu teknik geleneksel olarak en sık kullanılan tekniktir ve zellikle dzgn bir sinir kesisinin olduđu yaralanmalarda da ilk tercihtir. Biz de aynı bistri yardımıyla posterior tibial sinirde dzgn tam bir kesi oluřturduk. Sinir tamir tekniđi sinirin tipine, yerleřimine ve oluřan hasarın řekline gre seilmelidir. Ekstremitelerin proksimalinde sinirler polifasikler yapı gsterirken, ekstremitelerin distaline dođru monofasikler veya oligofasikler yapı gsterir. Bu nedenle ekstremitelerin proksimalinde olan kesilerde epinral veya gurup fasikler tamir daha uygunken, ekstremitelerin distaline dođru olan kesilerde fasikler tamir daha uygundur. Akut kesilerde hasar dzgn ve temizse direkt tamir ođunlukla uygundur. ođu vakada epinral tamir yeterli olmaktadır. Eđer cerrah fasiklleri proksimal ve distal gdkte, motor ve duyu zelliklerine gre ayırabilirse fasikler tamir daha uygun olabilir (65).

Yaptığımız literatr taramasında folik asitin eriřkin merkezi sinir sisteminin rejenerasyonu zerine olan etkisini yalnızca Iskandar ve arkadaşları (3) arařtırmıř olmakla birlikte, eriřkin periferik sinir sisteminin rejenerasyonu zerinde yapılmıř bir alıřmaya rastlayamadık. Yapmıř olduđumuz bu alıřmanın elektrofizyolojik ve histopatolojik sonularına gre folik asit, periferik sinir iyileřmesini istatistiksel olarak da anlamlı bir řekilde arttırmaktadır.

Folik asit desteđinin yaralanma sonrası toplam ne kadar sre verileceđi, maksimum etkisinin hangi zaman aralıđı olduđu bilinmemektedir. Bunun iin daha uzun sreli yeni alıřmaların yapılması gerektiđine inanıyoruz. Klinikte nral tp defektlerinden ve diđer konjenital defektlerden korunmak iin yaygın olarak kullanılan folik asitin, periferik sinir yaralanmalarından sonra iyileřmeyi hızlandırmak ve ekstremitenin tekrar fonksiyon kazanma sresini kısaltmak iin kullanılabileceđini dřnyoruz. Bylece hastanın iřine daha erken dnmesi

sađlanarak maddi ve tıbbi olarak 6nemli kazanımlar sađlanacaktır. Folik asitin sinir yaralanmaları sonrası klinik kullanımda rutin hale gelebilmesi iin, insanlar 6zerinde prospektif yeni alıřmaların yapılması gerektiđine inanıyoruz.



## ÖZET

### RATLARDA PERİTON İÇİNE VERİLEN FOLİK ASİTİN, TAMİR EDİLEN TİBİAL SİNİR ÜZERİNE ETKİSİ

**Amaç:** Periferik sinir yaralanmalarının tedavisinde önemli ilerlemeler sağlanmakla birlikte, sinir rejenerasyonunu ve klinik iyileşmeyi tam olarak elde etmek henüz mümkün değildir. Bu tez çalışmasında periton içi verilen folik asitin rat periferik sinir sinir tamiri modelinde, sinir iyileşmesi üzerine etkisi araştırıldı.

**Gereç ve Yöntem:** Bu çalışma, İnönü Üniversitesi Tıp Fakültesi Laboratuvar Hayvanları Yetiştirme ve Araştırma Merkezi'nde yapıldı. Hayvan deneyi için İ. Ü. T. F. Deney hayvanları etik komitesinin onayı alındı. Ortalama ağırlıkları 225 gram olan 30 adet yetişkin, sağlıklı, erkek Wistar Albino cinsi rat kullanıldı.

Rastgele seçilen deneklerden 4 grup oluşturuldu. 1. Grup; sinir tamiri yapıp periton içi folik asit uygulandı, 2. Grup; yalnızca sinir tamiri yapıp periton içi folik asit uygulanmadı, 3. Grup; 2. gruptaki deneklerin kullanılmayan diğer ekstremitelerinden oluşturuldu, 4. Grup; yalnızca cilt insizyonu yapıp folik asit uygulandı. Tüm grupların ameliyat öncesi EMG'leri yapıldı. Altı haftanın sonunda tüm grupların EMG tetkiki tekrarlandı. Denekler sinir numuneleri alındıktan sonra öldürüldü. Soğuk zincirle korunmuş sinirler aynı gün histopatolojik incelemenin yapılacağı merkeze ulaştırıldı.

**Bulgular:** EMG sonuçlarına göre deney grubunda kontrol grubuna kıyasla % 48.8 oranında oranında sinir iyileşmesinde bir artış saptandı. Histopatolojik değerlendirmede deney grubunda, kontrol grubuna göre aksonların daha iyi korunduğu, akson sayısı ve yoğunluğunda belirgin artış olduğu saptandı. Folik asit verilen grupta verilmeyen gruba göre miyelinli akson sayısında % 26 oranında bir artış saptandı.

**Sonuç:** Bu çalışmada 80 mikrogram/kg folik asitin periton içi altı hafta süreyle verilmesinin ratlarda periferik sinir iyileşmesini anlamlı olarak arttırdığı saptandı. Periferik sinir iyileşmesinde tedavinin hızı ve etkinliğinin artırılması için folik asit desteğinin pratikte önemli katkısı olabileceğine inanıyoruz.

**Anahtar Kelimeler:** Folik asit, periferik sinir, sinir tamiri, rejenerasyon

## SUMMARY

### THE EFFECT OF INTRAPERITONEALLY ADMINISTERED FOLIC ACID ON THE REPAIRED TIBIAL NERVE HEALING IN RATS

**Objective:** Despite considerable advances in treating peripheral nerve injury, complete nerve regeneration and clinic healing is currently impossible. In this study, we investigated the effect of intraperitoneal folic acid on nerve healing in rat peripheral nerve repair model.

**Material and Method:** This study was performed in Inonu University Medical Faculty Experimental Animals Growth and Research center. The study protocol was approved by Inonu University Medical Faculty Experimental Animals Ethics Committee. Thirty adult, male, healthy, Wistar Albino rats weighing 225gr were enrolled.

Thirty Wistar Albino rats were randomly assigned to four groups. The first group was made up of the rats taking folic acid with nerve repair. The second group included the rats which underwent nerve repair without taking folic acid. The third group was consisted of the other extremity of the rats in the second group. The fourth group comprised the rats taking folic acid with only skin incision. In each rat, electromyography assessment was performed preoperatively and six weeks after the operation. The animals were killed at sixth week following the operation and nerve samples were obtained. In the same day, cold preserved nerve samples were transferred to the research center.

**Findings:** Electromyography evaluation revealed considerable improvement in nerve healing ( 48.8 %) in the study group compared to the control group. Histological evaluation revealed that axons were well preserved, axon quantity and density was increased in experimental group compared to the control group. Quantity of myelinated axons in experimental group 26 % increased relative to the control group.

**Results:** In this study, in rats, six weeks intraperitoneal administration of 80 microgram/kg folic acid significantly improved peripheral nerve healing. To improve efficiency in treatment and to shorten the time to recovery in peripheral nerve healing, we think that folic acid supplementation may take an important part in routine practice.

**Key Words:** Folic acid, peripheral nerve, nerve repair, regeneration.

## KAYNAKLAR

- 1- Jesse FG. Case study : Folat Bioavailabilty, Bioavailability Of Nutrients And Other Bioactive Componenets From Dietary Supplements. J. Nutr. 2001;131: 1376-82.
- 2- Kim YI. Folate, colorectal carcinogenesis, and DNA Me-thylation. Environmental and Molecular Mutagenesis 2004; 44:10-25.
- 3-Iskandar BJ. Folic Acid Supplementation Enhances Repair of the Adult Central Nervous System. Ann Neurol. 2004; 56: 221-7.
- 4-Bhagavan NV. Vitamin Metabolism. In: Bhagavan NV, ed. Medical Biochemistry, 4'th Ed. Canada. Harcourt/Academic Pres 2002: 922-3.
- 5-Finglas PM, Wright AJA. Folat bioavailability and health. Phytochemistry Reviews 2002;1:189-98.
- 6-Scott JM. Folate and Vitamin B12, Proceedings of the Nutrition Society. 1999; 58:441-8.
- 7- Folic acid –Wikipedia, the free encyclopedia. [http://en.wikipedia.org/wiki/folic\\_acid](http://en.wikipedia.org/wiki/folic_acid)
- 8- Mason JB. Intestinal Transport of Monoglutamyl Folats In Mammalian System. Folic Acid Metebolism In Health And Disease 1992; 47-64.
- 9- Healty Eating During Pregnancy and Lactation. (Trainig Course and Workshop Curriculum for Health Professionals Revised Draft.) WHO, 1998
- 10- Budak N. Folik Asitin Kadın ve Çocuk Sağlığındaki Önemi, Erciyes Tıp Dergisi (Erciyes Medical journal) 2002; 4: 209-14.
- 11-Miles EW, Metzler DE. Esmod Emerson Snell (1914-2003) Biographical article .The American Society for Nutritional sciences, J. Nutr. 2004; 134: 2907-10.
- 12- Ommaty R. Vademecum modern ilaç rehberi. 25. baskı: Ankara: Pelikan Yayıncılık. 2004: 604
- 13- Scheindlin S. Vicissitudes of a vitamin, Modern Drug Discovery (MDD) August 2001; 4: 61-63.
- 14-Butterworth CE, Tamura T. Folic acid safety and toxicity: a brief review. AM J Clin Nutr . 1989; 50:353-8.
- 15-Olson BH, Keast DR, Song WO, Morris DH. Effectiveness and Safety of Folic Acid Fortification. Nutrition Today 2004; 39: 169-75.
- 16-Natalie MJ, Henny W M, Trijbels FJM, Blom HJ. Folat, Homocysteine and Neural Tube Defects : An Overview , Exp Bio Med. 2001; 226(4): 243-70.
- 17- Geisel J. Folic Acid and Neural Tube Defects in Pregnancy. A Review J Perinat Neonat Nurs. 2003; 17: 268-79.
- 18-Oakley GP, Ericson JD, Adams MJJ. Urgent need to increase folic acid consumption JAMA.1995; 274:1717-18.
- 19- Mitchel LE, Adzick NS, Melchionne J, Pasquariello PS, Sutton LN, Whitehead AS. Spina Bifida. Lancet 2004;364: 1885-95.
- 20- Boddie AM, Dedlow ER. Folat absorbtion in women with history of neural tube defect-affected pregnancy. Am J Nutr. 2000; 72: 54-8.
- 21- Hall J, Solehdin F. Folic acid for the prevention of congenital anomalies. Eur J Pediatr. 1998;157: 445-50.
- 22- James SJ, Pogribna M, Pogribny IP, Melnyk S, Hine RJ, Gibson JB, Tafoya DL, Swenson DH, Wilson VL, Gaylor DW. Abnormal folat metabolism and

- mutation in the methylenetetrahydrofolate reductase gene may be maternal risk factors for down syndrome. *AJCN*. 1999; 70: 495 –501.
- 23-) Coppen A, Bailey J. Enhancement of the antidepressant action of fluoxetine by folic acid: a randomised, placebo controlled trial. *J Affect Disor*. 2000;60,121-30.
- 24- Clarke R, Armitage J. Vitamin supplements and cardiovascular risk: review of randomized trials of homocysteine lowering vitamin supplements. *Semin Thromb Haemost*. 2000; 26: 341-8.
- 25- Guidolin L, Vignoli A, Canger R. Worsening in seizure frequency and severity in relation to folic acid administration. *Eur J Neurol* 1998; 5: 301-303.
- 26- Snowdon AD, Tully CI, Smith CD, Riley KP, Williams R, Markesbery WR. Serum folate and the severity of atrophy of the neocortex in Alzheimer's disease: findings from the Nun Study. *Am J Clin Nutr*. 2000; 71: 993-8.
- 27- Nisson K, Gustafson L, Hultberg B. Plasma homocysteine concentration relates to the severity but not to the duration of Alzheimer's disease. *Int J Geriatr Psychiatry* 2004;19: 666-72.
- 28- Fava M, Borus JS, Alpert JE, Nierenberg A, Rosenbaum, JF, Bottiglieri T. Folate, Vitamin B12, and homocysteine in major depressive disorder. *Am J Psychiatry* 1997;154: 426-8.
- 29- Lao JI, Katrin Bayer K, Ariza A. The Homocysteine Pathway: A New Target For Alzheimer Disease treatment? *Drug Development Research* 2004; 62:221-30.
- 30- Wang HX. Vitamin B12, Folate, and Alzheimer's Disease. *Drug Development Research* 2002; 56:111-2.
- 31- Rapin JR, LePoncin M, Grebyl J. Blood folate deficiencies and cognitive functioning in aging. *Trends Biomed Gerontol*.1998;1: 315-23.
- 32- Prasad K. Homocysteine, a risk factor for cardiovascular disease. *Int J Angiol*. 1999; 8: 76-86.
- 33- Deol PS, Barnes TA, Dampier K, Pasi KJ, Cristina Oppeheimer C, Sue R, Pavort SR. The effect of folic acid supplements on coagulation status in pregnancy. *Br J Haematol*. 2004;127: 204-8.
- 34- Iekakis JP, Papamichel CM, Pappaioannou TG, Dagher AG. Oral folic acid enhances endothelial function in patients With hypercholesterolemia receiving statins. *Eur J Cardiovasc Prev Rehabil*. 2004;11: 416-20.
- 35- Tawakol A, Migrino RQ, Aziz KS, Justyna Waitkowskova J. High-Dose Folic Acid Acutely Improves Coronary Vasodilator Function in Patients With Coronary Artery Disease. *J Am Coll Cardiol*. 2005; 45:1580-4.
- 36- Schröder CH, De Boer AW, Gissen AM, Monnens LEH, Henk B. Treatment of hyperhomocysteinemia in children on dialysis by folic acid. *Pediatr Nephrol*.1999;13: 583-5.
- 37- Kang HG, Lee BS, Hyewon Hahn H, Jun Ho lee JH. Reduction of plasma homocysteine by folic acid in children with chronic renal failure. *Pediatr Nephrol*. 2002;17: 511-14.
- 38- Zhang SM, Willett WC, Selhub J, Hunter DJ, Giovannucci EI, Holmes MD, Coditz GA, Hankinson SE. Plasma Folate, Vitamin B6, Vitamin B12, Homocysteine, and Risk Of Breast Cancer. *JNCI*. 2003; 95: 373-80.
- 39- Suhubsole MJ. Dietary folate intake and breast cancer risk: results from the Shanghai Breast Cancer Study. *Cancer Research*. 2001; 61: 7136-41.
- 40- Edward G. Alcohol, low-methionin-low-folate diets, and risk of colon cancer in men. *JNCI*. 1995; 4: 265-73.

- 41- Thomson JR. Maternal folat supplementation in pregnancy and protection against acute lymphoblastic leukemia in childhood: a case control study. *The Lancet* 2001; 358:1935-40.
- 42- Battiston B. Folic acid and zinc interactions. *New Scientist*. 2002; 23, 11-13.
- 43- Emi S. Folat deficiency and risk of pneumonia in older people. *J Am Geriatr Soc*. 2001; 49:1739-40.
- 44- Yahuda C. Increased levels of homocysteine in patient with Chron's disease are related to folat levels. *Am J Gastroenterol*. 2002; 95: 3498-502.
- 45- Houston DK. Age-related hearing loss, Vitamin B12 and folat in elderly women. *Am J Clin Nutr*. 1999;69: 564-71.
- 46- Field CJ, Arne Van Aerde AV, Drager KL, Goruk S, Tapan Basu T. Dietary folat improves age related decreases in lymphocyte function. *J Nutr Biochem*. 2006;17: 37-44.
- 47- Luis CJ, Jose C, Alexander NC. Nerve Tissue. In: Luis CJ, Basic Histology. New York: WB Saunders Company 1997:140-70.
- 48- Terzis JK, Smith KL. Repair and grafting of peripheral nerve. In: Mc carthy JG ed. *Plastic Surgery: General Principles*. 9 th ed. Philadelphia: WB Saunders Company. 1990;1: 630-85.
- 49- Brushart TM: Nerve Repair and Grafting. In: Green DP, Hotchkiss RN, Pederson WC, ed(s). *Green's Operative Hand Surgery*. 4 th ed. Philadelphia: Churchill Livingstone. 1999:1381-99.
- 50- Ochs S. A Brief History of Nerve Repair and Regeneration. *Lancet*. 1994; 2:1-8
- 51- Cruikshank W. Experiments on the nerves, particularly on their reproductions; and on the spinal marrow of living animals. *Philos Trans R Soc Lond*. 1995; 85:177-89.
- 52- Haighton J. An Experimental Injury Concerning the Reproduction of Nerves. *Philos Trans R Soc Lond*. 1992; 85:190-200.
- 53- Clarke E, and O'Malley CD. *The Human Brain and Spinal Cord. A Historical Study*, 1991; 3:13-19.
- 54- Müller J. Elements of Physiology. In: Green DP, Hotchkiss RN, Pederson WC, ed(s). *Green's Operative Hand Surgery*. 4 th ed. Philadelphia: Churchill Livingstone 1999: 1415-18.
- 55- Wilgis ES. Nerve repair and regeneration. In: Green DP, Hotchkiss RN, Pederson WC, ed(s). *Green's Operative Hand Surgery*. 4 th ed. Philadelphia: Churchill Livingstone. 1999: 1430-6
- 56- Waller A. Experiments on the section of glossopharyngeal nerves of the frog and observations of the alterations produced thereby in the structure of their primitive fibers. *R Soc Lond. (Biol. Sci.)* 1992;140-5.
- 57- Ramon Y, Cajal S. Degeneration and Regeneration of the Nervous System. *Microsurgery* 1994; 2 :918-25.
- 58- Ali SA, Economides DL. Folic acid supplementation. *Current Opinion. Obstetrics & Gynaecology*. 2000; 12: 507-512.
- 59- Menovsky T, Beek FJ. Carbon dioxide laser-assisted nerve repair: Effect of solder and suture material on nerve regeneration in rat sciatic nerve. *Microsurgery* 2003; 23: 109-16.
- 60- Rodriguez FJ, Valero-Cabre A, Navarro X. Regeneration and Functional Recovery Following Peripheral Nerve injury. *Drug Discovery Today* 2004; 1:177-85.

- 61-Millesi H. Indications and Techniques of Nerve Grafting. In: Richard H. Gelbermann, ed. Operative Nerve Repair and Reconstruction: Nerve Grafting. 6 th ed. Philadelphia: JB Lippincott Company 1991; 1: 525-40 .
- 62- Raffe, M.R.: Principles of Peripheral Nerve Repair. In : Newton C D, Nunamaker DM Ed(s). Testbook of Small Animal Orthopaedics. Ithaca, New York, WB Saunders 1985: 125-32.
- 63- Smith JW. Micro surgery of peripheral nerves. *Plast Reconstr Surg.*1992; 33: 317-29
- 64- Bora FW. Peripheral nerve repair in cats: The Fascicular Stitch. *JBJS (Am)* 1993 ;49: 659-66.
- 65- Matsuyama T, Mackay M, Midha R. Peripheral Nerve Repair And Grafting techniques: A Review. *Neurol Med Chir. (Tokyo)* 2000; 40: 187-199.
- 66- Zang F, Kenneth AF. End-To-Side Neuroorrhaphy. *Microsurgery* 2002; 22 : 122-7
- 67- Viterbo F, Trindade JC, Hoshino K. Two end – to – side neuroorrhaphies and nerve graft with removal of the epineural sheath. Experimental study in rats. *J Plast Surg Br.* 1994;47; 75-80.
- 68- Sadler TW Central Nervous System. Sadler TW ed. Langman's Medical Embriology. 7'th Ed. Baltimore: Williams & Wilkins 1995: 351-95.
- 69- Kayalı H, Şatıroğlu G, Taşyürekli P. Sinir Sistemi Gelişimi. Kayalı H, ed. İnsan embriyolojisi 7. Baskı İstanbul: Alfa Basım Yayım Dağıtım 1992: 228- 46.
- 70-Myers RR. Anatomy and micro anatomy of peripheral nerve in: Myers RR, ed. *Neuro surg clinic of NA.* Philadelphia: Churchill Livingstone. 1991;2:15-25.
- 71- Bray JJ, Cragg PC, Macknight ADC, Rolan G, Mills RG. Nerve Cells and Their Connection. In: Bray JJ, ed. *Human Physiology.* New York: Oxford university press 1999: 48-9.
- 72- Willis WD. Cellular Organization. In: Berne RM, Levy MN ed(s). *Principles of Physiology: Nervous System.* 3 th ed. United States: Mosby ,Inc. 2000: 68-77.
- 73-) Brushart MT. Peripheral nerve biology. In: Light TR. *Hand surgery up date 2 . 1 th ed.* Rosemont: The American Society for Surgery of the Hand. 1999:171-200
- 74- Gibbels E. Morphometry of unmyelinated nerve fibers. *Clin Neuropathol* 1989; 8: 179-87
- 75- Wilgis EF, Murphy R. The significance of longitudinal excursion in peripheral nerve. *Hand Clinic.* 1986; 2: 761-6.
- 76- Stewart JD, Aguayo AJ. Compression and entrapment neuropathies. *Plast Reconstr Surg.* 1994:1435-47
- 77- Lundborg G. Dahlin LB. Structure and function of peripheral nerve. In: Richard H. Gelbermann, ed. *Operative Nerve Repair and Reconstruction.* 6 th ed. Philadelphia: JB Lippincott Company 1991;1: 3-14.
- 78- Gerhart DZ. Glucose transports at the blood nerve barrier associated With perineural cells and endoneural micro vessels. *Brain Res.*1990; 508: 46-50.
- 79-Rydevik B, Holm S , Brown MD. Diffusion from the cerebrospinal fluid as a nutritional pathway for spinal nerve roots. *Acta scan physiol.* 1990;138: 247-8.
- 80-- Berne RM, Levy MN. Nerve Cells and Physiology. In: Berne RM, ed. *Principles of Physiology.* 2000: 74-5.
- 81- Guyton AC, Hall JE. Membrane Potentials and Action Potentials. In: Guyton AC, Hall JE, ed(s). *Text book of medical physiology,* 9th ed. Philadelphia: WB Saunders Company 1996: 57-72.

- 82- Mackinnon SE. Peripheral Nerve Injuries. In: Light TR. Hand surgery update 2 . 1 th ed. Rosemont: The American Society for Surgery of the Hand 1999: 199-210.
- 83- Lundborg G, Danielsen N. Injury, Degeneration, and Regeneration. In: Richard H. Gelbermann, ed. Operative Nerve Repair and Reconstruction. 6 th ed. Philadelphia: JB Lippincott Company 1991;1:109-14.
- 84- Ducker TB. Pathophysiology of Peripheral Nerve Trauma. In: Wilkins RH, Grengachary SS, ed(s). Neurosurgery. Philadelphia: Lippincot Williams & Wilkins 1996; 309: 3115 -9.
- 85- Gentili F, Hudson AR, Midha R. Peripheral nerve injuries, Types, Causes, and Grading. In: Wilkins RH, Grengachary SS, ed(s). Neurosurgery. Philadelphia: Lippincot Williams & Wilkins 1996; 3: 308: 3105 – 13.
- 86- McGillucidy JE. Techniques of Nerve Repair. In: Wilkins RH, Grengachary SS, ed(s). Neurosurgery. Philadelphia: Lippincot Williams & Wilkins 1996: 3: 314: 3179 – 91
- 87- Millesi H, Terzis JK. Nomenclature in peripheral nerve surgery. Clin Plast Surg.1994;11: 3-15.
- 88 - Wilgis EF. Techniques of epineural and group fascicular Repair. In: Richard H. Gelbermann, ed. Operative Nerve Repair and Reconstruction. 6 th ed. Philadelphia: JB Lippincott Company 1991: 287- 93.
- 89- Caplan J, Tiangco AD, Terzis JK. Effects of IGF-II in a new end – to - side model. J Reconstr Microsurg. 1999;15: 5-14.
- 90- Zhao J, Chen Z, Chen T. Nerve regeneration after terminolateral neurorrhapy: Experimental study in rats. J Reconstr Microsurg. 1997; 1:31-37.
- 91- Yüksel F, Karacaoğlu E, Güler MM. Nerve Regeneration through Side-to-side Neurorrhapy Sites in a Rat Model: A New Concept in Peripheral Nerve Surgery, Plast Reconst Surg. 1999; 7: 2092-9.
- 92- Luizzi J, Tedeschi B. Peripheral nerve regeneration. Neurosurgery 1991; 31-99
- 93-Al-Qattan MM, Al-Thunyan A. Variables affecting axonal regeneration following end-to – side neurorrhaphy. J Plast Surg Br. 1998; 51: 238- 42.
- 94- Morris JH, Hudson AF, Weddell GA. Study of degeneration and regeneration in rat sciatic nerve based on electron microscopy. The development of regenerating unit. Microsurgery 1992;124:103-30.
- 95- Lundborg G, Danielsen N. Injury, Degeneration, Regeneration. In: Richard H. Gelbermann, ed. Operative Nerve Repair and Reconstruction. 6 th ed. Philadelphia: JB Lippincott Company 1991; 1: 115- 19.
- 96- Donaldson HH, Grene EC. Anatomy of the Rat. Transactions of the American Philosophical Society. Philadelphia: Haner Publishing Company.1963.
- 97- Sacarph J, Meirer R, Zielinski M, Unsal M. A Novel Technique For Peripheral Nerve Repair. Laryngoskope 2002;113: 95-101.
- 98- Zang F, Kenneth AF. End-To-Side Neurogrrhaphy. Microsurgery 2002; 22:122-7.
- 99- Millesi H. Progress in peripheral nerve reconstruction. World J Surg. 1990;14: 733-747.
- 100- Sue CB, Meyer SC, Moskovitz A, Abrams R, Botte MJ. Inaccurate Projection of Rat Soleus Motoneurons : A Comparison of Nerve Repair Tecniques. Muscle & Nerve 1997; 20: 29-37

- 101- Özgenel GY. Effects of hyaluronik acid on peripheral nerve scarring and regeneration in rats. *Microsurgery*. 2003; 23: 575-81.
- 102- Rodrigues A, Silva , M. Inside-out Versus Standart Artery Graft To Repair A Sensory Nerve İn Rats. *Microsurgery* 2001; 21: 102-7.
- 103- Hazarı A, Johansson-Ruden G, Junemo-Bostrom K. A New Reabsorbable Wrap-around Implant As An Alternative Nerve Repair Technique. *J Hand Surg* . 1999; 3 : 291-5
- 104- Krarup C, Archibalt SJ, Madison RD. Factors That İnfluence Peripheral Nerve Regeneration: An Electrophysiological Study of the Monkey Median Nerve. *Ann Neurol*. 2002; 51: 69-81.