

T.C.
İNÖNÜ ÜNİVERSİTESİ
TIP FAKÜLTESİ

**KOROZİV ÖZOFAGUS YANIKLARINDA RESVERATROLÜN
İNFLAMASYON VE STRİKTÜR OLUŞUMU ÜZERİNE
ETKİLERİNİN DENEYSEL OLARAK ARAŞTIRILMASI**

UZMANLIK TEZİ

**Dr Cesim İRŞİ
ÇOCUK CERRAHİSİ ANABİLİM DALI**

**TEZ DANIŞMANI
Doç Dr Sema UĞURALP**

MALATYA 2007

**T.C.
İNÖNÜ ÜNİVERSİTESİ
TIP FAKÜLTESİ**

**KOROZİV ÖZOFAGUS YANIKLARINDA RESVERATROLÜN
İNFLAMASYON VE STRİKTÜR OLUŞUMU ÜZERİNE
ETKİLERİNİN DENEYSEL OLARAK ARAŞTIRILMASI**

UZMANLIK TEZİ

**Dr Cesim İRŞİ
ÇOCUK CERRAHİSİ ANABİLİM DALI**

**TEZ DANIŞMANI
Doç Dr Sema UĞURALP**

MALATYA 2007

**Bu tez, İnönü Üniversitesi Bilimsel Araştırma Projeleri Yönetim Birimi tarafından
2007/17 proje numarası ile desteklenmiştir.**

İÇİNDEKİLER

SAYFA NO

TABLOLAR ve ŞEKİLLER DİZİNİ	IV
RESİMLER DİZİNİ	V
SEMBOLLER ve KISALTMALAR DİZİNİ	VI
GİRİŞ	1
GENEL BİLGİLER	4
GEREÇ ve YÖNTEM	24
BULGULAR	30
TARTIŞMA	38
SONUÇ	42
ÖZET	43
SUMMARY	44
KAYNAKLAR	45

TABLULAR DİZİNİ

- Tablo 1:** Özofagusta yanık oluşturan maddeler ve ticari şekilleri
- Tablo 2:** Yanık şiddetinin endoskopik bulgulara göre evrelendirilmesi
- Tablo 3:** Koroziv özofajit tedavisinin tarihi gelişimi
- Tablo 4:** Özofagus duvarındaki kollajen birikiminin skorlanması

GRAFİKLER DİZİNİ

- GRAFİK 1:** 28 günlük grupların çalışma öncesi ve sonrasındaki ağırlıkları
- GRAFİK 2:** Grupların ortalama GSH düzeyleri
- GRAFİK 3:** Grupların ortalama NO düzeyleri
- GRAFİK 4:** Grupların ortalama MDA düzeyleri
- GRAFİK 5:** Grupların ödem, inflamasyon ve nekroz düzeyleri
- GRAFİK 6 :** Grupların submukoza hasar, muskuler mukoza hasarı tunika muskularis hasarı ve kollajen birikim düzeyleri

RESİMLER DİZİNİ

- Resim 1.** Fetal dönemde özofagusun gelişimi
- Resim 2.** Özofagusun histolojik tabakaları
- Resim 3.** Resveratrolün kimyasal yapısı
- Resim 4.** İntraabdominal özofagusun hazırlanması
- Resim 5.** NaOH verilecek olan özofagus segmentinin hazırlanması
- Resim 6.** NaOH'in özofagusa verilışı ve yanık modelinin oluşturulması
- Resim 7.** Normal özofagus kesiti
- Resim 8.** KR4 grubuna ait özofagus kesiti
- Resim 9.** R4 grubuna ait özofagus kesiti
- Resim 10.** KR28 grubuna ait özofagus kesiti
- Resim 11.** R28 grubuna ait özofagus kesiti

SİMGELER ve KISALTMALAR

GÖR :	Gastroözofageal reflü
GSH :	Glutasyon
H&E :	Hematoksilen-eosin
Fr :	French
IV :	İntravenöz
İLS :	İntraluminal stent uygulaması
İP :	İntraperitoneal
ICAM :	İnterselüler adezyon molekülü
KOH :	Potasyum hidroksit
KÖY :	Koroziv özofagus yanığı
K :	Kontrol
KR :	Koroziv
LDL :	Low density lipoprotein
M&T :	Mason & Trikrom
MDA :	Malondialdehid
mRNA:	Messenger Ribonükleik Asit
mm :	Milimetre
NaOH:	Sodyum hidroksit
NO :	Nitrik oksit
NF- κ β :	Nükleer faktör kappa-beta
SD :	Standart sapma
PAF :	Platelet activating faktör
R :	Resveratrol
TGF- β	Transforming growth faktör-beta
TNF- α :	Tümör nekroz faktör-alfa
α :	Alfa
β :	Beta
μ m:	Mikrometre
$^{\circ}$ C:	Santigrat derece

GİRİŞ

Türkiye Avrupa ülkeleri ile karşılaştırıldığında en kalabalık çocuk nüfusuna sahip ülkedir. Ülkemizde nüfusun % 30-35'ini çocuklar oluşturmaktadır. Gelişmiş ülkelerde travma 1-4 yaş arasındaki çocuk ölümlerinin başta gelen nedenidir. Ülkemizde ise enfeksiyon hastalıkları birinci sırayı almaktadır. Travmalardan sonra çocukluk çağı kazalarında yanlılıkla koroziv kimyasal madde alımı ikinci sırada gelmektedir (1). Koroziv maddelerin alınması günümüzde halen yüksek morbidite ve mortaliteyle sonuçlanabilmektedir (2). Türkiye genelinde kesin rakamlar bilinmemekle beraber, sadece Ege Üniversitesi Tıp Fakültesi Çocuk Cerrahisi kliniğinin 1975-1991 yılları arasındaki serisinde 874 kostik özofagus yanığı (KÖY) olgusu bildirilmiştir. Bu seride 1975'de yılda 12 olan başvuru sayısı giderek artmış ve son yıllarında bu sayı yılda 100 olguyu aşacak hale gelmiştir (3).

Ondukuzuncu yüzyıl ortalarında kuvvetli bir koroziv madde olan sodyum hidroksit (NaOH) ortaya çıkmasından önce KÖY olguları nadir olarak bildirilmekteydi. Daha sonraları ev hanımları tarafından temizleyici ajan olarak ve özellikle kırsal kesimde sabun yapımında kullanılması ile günlük hayata giren koroziv maddeler, teknolojinin gelişmesi ile çeşitli formlarda hemen her evde kullanılmaya başlandı. Sıvı ya da granüler formdaki lavabo açıcılar, çamaşır suları, amonyak, çamaşır ve bulaşık makinesi deterjanları (özellikle trisodyum fosfat içerenler), dezenfektanlar, elektronik aletlerde kullanılan piller ve evlerimizde kullandığımız birçok ürün koroziv madde içermektedir. Koroziv maddelerin çoğu bakkallar ve temizlik ürünleri satan

marketlerde açıkta satılmakta, su şişeleri, gazoz şişeleri, plastik bidon ya da kaplarda saklanabilmektedir. Erimiş NaOH su gibi saydam, kokusuz ve tatsız olduğundan küçük çocuklar tarafından çok kolayca su yerine içilebilmektedir. Özellikle bilişsel ve entelektüel gelişimini tamamlamamış ve çevresini somut cisimlerle algılayan 1-5 yaş civarındaki çocuklar sıklıkla korosiv madde alımına maruz kalmaktadırlar. Adölesanlarda ve yetişkinlerde ise çoğunlukla bilinçli alım söz konusudur (2,4). Lavaboları açmak için kullanılan, NaOH eklenmiş sodyum hipoklorit ve potasyum hidroksit içeren kristaller ve alkali içeren piller ülkemizde sıklıkla özofagus yanığına yol açan diğer maddelerdir. Ülkemizde tehlikeleri bilindiği halde üzerinde etkin uyarı bulunmayan bu maddelerin serbest satışını yasaklayan kanunlar bildiğimiz kadarıyla henüz yapılmamıştır (4,5). Gelişmekte olan ülkelerde koroziv madde alımı toplum sağlığını tehdit etmekte iken gelişmiş ülkelerde koroziv özofagus yanığı insidansı 1970'li yıllardan itibaren ticari ürünlere getirilen kısıtlamalar sonucunda belirgin olarak düşmüştür (2,5).

Koroziv asit ve alkali maddelerin içilmesi ile özofagusta oluşan yanıklara koroziv özofagus yanığı ve bunların etkisi sonucu gelişen darlığa ise koroziv özofagus darlığı adı verilir. Tamamen önlenemez bir durum olmasına karşın içilen korosiv madde cinsi, formu, miktarı, derişimi ve temas süresine göre değişen şiddette kimyasal özofagus yanıkları nadir de olsa ölümlerle sonuçlanabilen komplikasyonlara yolaçabilirler. Gelişen komplikasyonlar arasında en önemli ve tedavisi zor olanı özofagus striktürüdür. Çok başarılı olmamakla beraber uzun süren tedavi ve rehabilitasyon, hastanın defalarca hastaneye yatarak cerrahi girişime maruz kalmasına, hasta ve ailesinde ciddi psiko-sosyal yaralanmaya, ekonomik yönden maliyeti gözardı edilemeyecek boyutlara ulaşabilmektedir (2,5,6).

Koroziv özofagus yanığı nedeniyle oluşan darlıkların tedavisi 1700'lü yıllarda başlamıştır. O yıllarda antegrad özofagus dilatasyonu amacıyla yağlanmış balina kemiği gibi ilkel enstrümanlar kullanıldığına dair bilgiler bulunmaktadır. 1837 yılında kauçuğun sertleştirilmesi ile ilk kauçuk dilatatörler üretilmiştir. 1895 yılında bizmut macununun bulunması ile kontrastlı radyolojik çalışmalar yapılabilmüş ve 1902 yılında Chevalier Jackson'un distalden aydınlatmalı özofagoskopu icat etmesi ile koroziv özofagus yanıklarında yeni bir dönem başlamıştır. Böylece özofagus yaralanması ile başvuran hastalarda erken dönemde tanı konulabilmiş ve tedavilerinde yeni yöntemler uygulanabilir olmuştur. Antibiyotiklerin 1940'larda, steroidlerin de 1950'lerde tedaviye

eklenmesi ve yaralanmanın erken dönemlerinde “profilaktik dilatasyon“ yapılmaya başlanması ile darlık olgularının insidansında belirgin azalma gözlenmiştir (2,5,7).

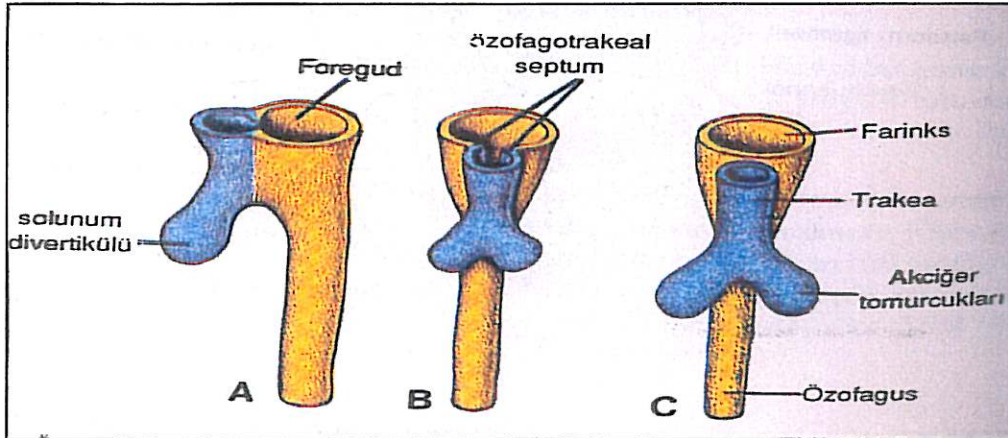
Koroziv özofagus yanığını takiben gelişen striktürü önlemeye yönelik çok sayıda çalışma yapılmıştır. Mekanik ve farmakolojik olarak ikiye ayırabileceğimiz yöntemlerin geniş serilerdeki tartışmalı sonuçları, hangilerinin üstün olduğu konusuna açıklık getirememiştir. Mekanik yöntemlerin amacı, yutulan maddelerin özofagusun daralmış lümeninden geçişine izin verecek genişlemeyi sağlamaktır. Bu amaçla antegrad ya da retrograd dilatasyonlar veya stent uygulamaları gibi yöntemler denenmiştir. Farmakolojik yöntemlerin amacı ise; özofagus yaralanması sonrası gelişen inflamasyonu baskılamak ya da iyileşme döneminde özofagus duvarında striktüre neden olan kollajenin üretimini azaltmak veya depolanmasını engellemektir. Bu amaçla steroidler, kemoterapötikler, latirojenler ve çok sayıda diğer farmakolojik ajanlar klinik ve deneysel olarak kullanılmıştır. Ancak yukarıda sözü edilen yöntemlerin hiçbirinde tam anlamı ile istenilen klinik başarı elde edilememiştir. Başarısızlığın en önemli nedenlerinden biri insan özofagusunda kontrollü klinik çalışma yapmanın henüz imkansız olmasıdır. Deney hayvanlarından ve değişik yanık modellerinden elde edilen sonuçların kliniğe uyarlanması da her zaman mümkün değildir (3,4,5).

Koroziv madde alımı dünyanın pek çok yerinde olduğu gibi ülkemizde de toplum sağlığını ilgilendiren önemli bir sorun olarak devam etmektedir. Yapısının çok özel olması, yerini tutacak bir organın olmaması ya da sentetik materyalin henüz bulunmamış olması nedeni ile özofagus patolojileri cerrahlar için hala çözüm bekleyen bir sorundur.

GENEL BİLGİLER

ÖZOFAGUS EMBRİYOLOJİSİ

Embriyo yaklaşık 4 haftalık olduğunda, faringeal barsakla önbarsağın birleşim yerinin ventral duvarında “solunum divertikülü” (laringotrakeal oluk) belirir. Bu divertikül, önbarsağın dorsal kısmından “özofagotrakeal septum” adı verilen yapıyla ayrılır. Bu şekilde önbarsak, respiratuvar primordium olarak tanımlanan bir ventral ve “özofagus” denilen bir de dorsal parçaya bölünmüş olur (Resim1). Başlangıçta boyu çok kısa olan özofagus, kalp ve akciğerlerin aşağı inişiyle hızlı bir şekilde uzar. Çevre mezenkim dokusundan meydana gelen dıştaki kas tabakasının üst 2/3 kısmı çizgili ve alt 1/3 kısmı düz kastan oluşmuştur (8,9).



Resim 1. Fetal dönemde özofagusun gelişimi

ANATOMİ

Özofagus, krikoid kıkırdak seviyesinde farinksin alt ucundan başlayıp, mediasten ve diyaframı geçtikten sonra kardial bölgesinde mide ile birleşen dinamik, müsküler ve tübüler bir organdır. Başlıca görevi ağız yolu ile alınan maddelerin mideye taşınmasını sağlamaktır. Anatomik olarak faringoözofageal, servikal, torasik ve abdominal kısımlardan oluşur. Krikoid kıkırdağın alt kenarında 6. servikal vertebra seviyesinde başlayıp, 10-11. torakal vertebra seviyesinde mide ile birleşir. Bu nokta göğüs ön duvarında processus xiphoideusun tabanına rastlamaktadır. Özofagusun uzunluğu yetişkinde 25-30 cm, yenidoğanda ise 9-10 cm'dir. Dış kavisinden mideye kadar olan mesafe ise; yetişkinde 40-45 cm, yenidoğanda ise 18 cm'dir. Yetişkinlerde boş özofagusun genişliği 1-1,5 cm, hava veya başka bir madde ile doldurulduğu zaman 2,5-3 cm kadardır. Duvar kalınlığı ise 3-4 mm dir (10-13).

Özofagusun normal yapısında üç yerde fizyolojik darlık vardır. Birincisi servikal darlık olup üst özofagus sfinkteri görevini yapmaktadır ve özofagusun en dar yeridir. Krikoid kıkırdak seviyesinde krikofaringeal kasın özofagus etrafında bir halka yaparak aynı kıkırdağa tutunması ile oluşmuştur. Özofagusun sirküler kas tabakasının da bu sfinkter ile devamlılığı vardır. Üst özofagus sfinkterinin görevi lümen içindeki maddelerin oral kavite ve larinkse regürjitasyonunu engelleyerek, bireyi boğulma ve aspirasyondan korumaktır. İkincisi ise bronko-aortik darlıktır. Trakea bifürkasyonu hizasında, sol ana bronş ve arkus aortikusun özofagusu çaprazladığı yerde bu oluşumların yaptığı basının etkisiyle meydana gelmiştir. Üçüncü darlık yetişkinlerde kardiadan yaklaşık 3 cm yukarıda, özofagusun torakstan abdomene geçişi sırasında diyafragma seviyesinde bulunur. Düz kastan oluşan bu bölgeye alt özofagus sfinkteri adı verilir, ancak gerçek bir sfinkter yapısında değildir. Mide ve özofagus arasında bir yüksek basınç zonu olan bu sfinkter, mide içeriğinin özofagusa reflüsünü önleyen en önemli oluşumdur. Normal yetişkinlerde özofagustan mideye geçiş için 3 cm su basıncı yeterli iken, mideden özofagusa reflünün olabilmesi için 100 cm su basıncı gereklidir. Tarif edilen her üç fizyolojik darlığın klinik açıdan önemi; yanık, yabancı cisim ve karsinomlar gibi özofagus patolojilerinde bu bölgelerin en sıklıkla etkilenen bölgeler olmalarındandır (11-13).

Özofagus duvarında bulunan kaslar içte sirküler ve dışta longitudinal olarak düzenlenmiştir. Kas liflerinin bu yapısı lümendeki içeriklerin mideye geçişini kolaylaştırır (Resim 2)(10).

Özofagusun Kas Tabakası: Çizgili kas lifleri üst özofagus sfinkteri ve özofagusun proksimal 1/3 kısmında bulunur. Çizgili kas olmasına rağmen istemli kontraksiyon kontrolü sınırlıdır. Çoğunlukla otonom kontrol altındadır. Özofagus distaline inildikçe düz kas liflerinin sayısında artış görülür. Özofagusun distal 1/3'ü ise sadece düz kas lifleri içermektedir. Bu lifler tamamen enterik ve otonom sinir sistemi tarafından kontrol edilmektedir (11).

Özofagusun Sinir Sistemi: Kas yapıları ile paraleldir. Proksimal özofagusun çizgili kaslarının motor inervasyonu beyin sapından köken alan Vagus sinirinin motor lifleri ile sağlanmaktadır. Her motor sinir lifi, direk olarak aktive ettiği çizgili kas lifinde sonlanır. Distal özofagusun düz kaslarının otonomik inervasyonu ise parasempatik ve sempatik sinir sistemleri tarafından sağlanmaktadır. Özofagusun parasempatik siniri Vagustur. Myenterik plexus (Auerbach plexusu) m. müsküler tabakanın motor aktivitesini kontrol eder. Bu sinir ağı özofagusun sirküler ve longitudinal m. müsküler tabakalarının arasında yer alır. Submukozal plexus ise özofagus boyunca dağınık olarak yerleşmiştir (13).

Özofagusun Kanlanması: Arterlerini arteria thyroidea inferior, aorta torasica, arteria gastrica sinistra ve arteria phrenica sinistra oluşturur. Özofagusun servikal ve abdominal kısımları özofagus boyunca giden damarlar nedeniyle beslenme bakımından zengindir. Ancak torasik kısım aortadan gelen özofageal dallarla segmental olarak beslendiği için kanlanması en zayıf bölgedir.

Venleri tela submukozada zengin bir ağ meydana getirirler ve bir kısmı vena thyroidea inferior, vena azygos ve hemiazygos aracılığıyla vena cava superiora dökülürler. Diğerleri vena gastrica sinistra aracılığı ile vena portaya dökülürler. (11,14,15).

Özofagusun Lenfatikleri: Lenf damarları kısmen derin boyun lenf düğümlerine kısmen de mediastinal lenf düğümlerine açılırlar (16).

HİSTOLOJİ

Farinks ile mide arasında bulunan özofagusun lümeni gıda ve su geçişi sırasında geniş ve düzgün, bunun dışında m. müskularis mukoza kaslarının kontraksiyonlarıyla oluşan mukoza kıvrımları nedeniyle küçük ve düzensizdir. Özofagusun üç histolojik tabakası bulunur (Resim 2).

1- Tunika Mukoza:

A) Lamina epithelium: Kalın, çok katlı, yaklaşık 25 hücre tabakası olan yassı epiteldir. Epitelde keratinizasyon ve en yüzeysel hücrelerde aşırı yassılaşıma olmaz.

Epitel hücreleri fazlaca aşınmaya uğradığından bazal hücrelerin mitozu ile 2-3 günde bir sürekli yenilenir. Midenin kardiya bölgesine girişte özofagusun çok katlı yassı epiteli Z-hattı (skuamo-kolumnar bileşke) adı verilen bölgede aniden kolumnar epitele dönüşerek mide ile özofagus mukozaları arasındaki sınır belirlenir. Normal bireylerde Z-hattı alt özofagus sfinkterinin bulunduğu seviyededir.

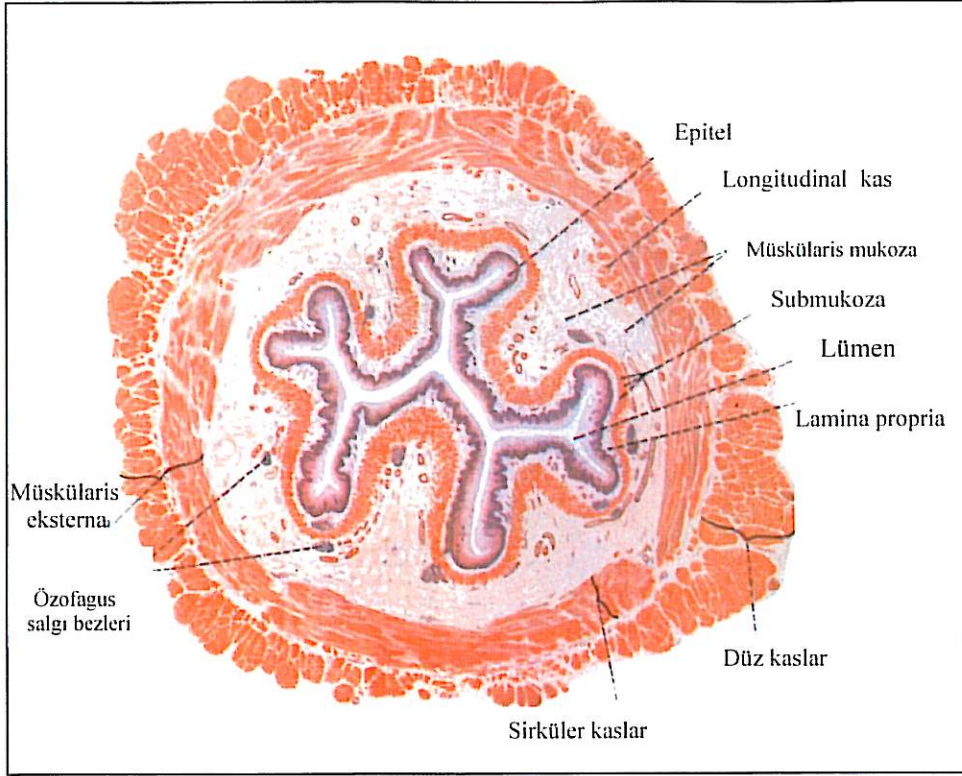
B) Lamina Propria: Esnekliği az, hücreden fakir gevşek bağ dokusudur. En üst ve en alt bölümünde, mide kardia bezlerine benzer musin salgılayan bezler (özofagial kardiak bezler) bulunur. Birleşik-tübüler yapıdaki bu bezlerin duktusları çevresinde az sayıda lenfosit ve dağınık olarak küçük lenfatik nodüller bulunur.

C) Muskülaris Mukoza: Özofagusun 1/3 üst bölümünde bulunmaz. Daha alt bölümlerinde yalnızca longitudinal seyirli düz kas lifleri görülür. Sirküler tabaka yoktur. Sindirim sistemindeki en kalın muskülaris mukoza özofagustadır.

D) Submukoza: Kollajen ve elastik fibrillerden zengin, kalın, gevşek bağ dokusudur. Organ boş iken mukoza ve submukoza longitudinal olarak kıvrılır ve gıda geçişi sırasında kalınlığı azalır, mukoza kıvrımları da düzelir. Bu tabakada tüm özofagus boyunca gerçek özofagial bezler (submukozal bezler) bulunur. Küçük, bileşik tübülo-alveoler bezlerdir. Çoğu muköz, azı seröz olan asinüslerin sayıları değişkendir. Özofagusun üst yarısında daha çoktur. Özofagus lümenine açılan duktusları prizmatik epitel ile döşelidir. Gıdalar özofagusda her hangi bir sindirime uğramaksızın hızla geçer. Muköz bezlerin salgıladığı mukusun görevi mukozayı nemlendirmek, kayganlaştırmak ve korumaktır. Ayrıca soğuk ya da sıcak gıdalar geçişleri sırasında mide için uygun ısıya kavuşur. Submukozada büyük kan damarları, lenfatikler ve submuköz sinir pleksusu (Meissner's) bulunur (13).

2- Tunika Muskülaris: Kalın kas tabakası gıdanın mideye iletilmesinde rol oynar, baş aşağı durumdayken bile yutma işlemi musküler tabaka kontraksiyonlarıyla yer çekimine karşı gerçekleşebilir (10). İki çeşit olan kaslar içte sirküler, dışta longitudinal seyirlidir. Özofagusun 1/3 üst bölümündeki kaslar çizgilidir. Orta bölümde düz ve çizgili karışık, en altta ise düz kaslar bulunmaktadır. En alt bölümde iç ve dış tabakalanma çok düzenlidir. İki tabaka arasındaki bağ dokusu içerisinde küçük otonomik ganglionlar (Auerbach) yer alır.

3- Tunika Adventisya: Organı çevre dokulara bağlayan gevşek bağ dokusudur. Diyafragmanın altındaki kısa abdominal özofagusu ise periton (seroza) sarmaktadır (11,13).



Resim 2. Özofagusun histolojik tabakaları

KOROZİV ÖZOFAGUS YANIKLARINDA PATOFİZYOLOJİ

Kuvvetli asitler ya da alkali ile temas sonrasında mukozada hasarlanma saniyeler içinde başlar. Asit ya da alkali ajanların yaptığı hasar oluşum ve sonuç bakımından birbirlerinden farklıdır. Asit alımında mukozada koagülasyon nekrozu, sert nedbe formasyonu ve genellikle sınırlı mukoza penetrasyonu oluşur. Alkali madde alımında likefaksiyon nekrozu ile beraber doku penetrasyonu ve sonrasında epitel ve submukozanın kas tabakasına kadar bütünlüğünün bozulduğu görülür. Oluşan gevrek ve soluk renkli nedbe tabakasının altında doku hasarlanması alkali madde nötralize oluncaya kadar devam eder. Hasarlanma öncelikle özofagusun daraldığı ve yakıcı maddenin tutulduğu seviyelerde olur (krikoözofageal darlık, midözofagus ve özofagogastrik bileşkenin hemen üzeri). Kristal halde bulunan maddeler genellikle orofarinkste tutulduğu ya da dışarı atıldığı için sıklıkla bu bölgede lokal yanıklar oluşur. Sıvı formdaki maddeler ise hızla orofarinksten aşağı geçerek tüm özofagus boyunca yanığa sebep olabilirler. Ancak çocuklarda içilen madde miktarı genellikle azdır ve yanlışlıkla içilen yakıcı madde fark edilerek dışarı atılmaya çalışılır. Bu sırada ağız, farinks ve üst özofagus epiteli ile kimyasal reaksiyona girerken genellikle yutulan

madde midözofagus seviyelerine geldiğinde nötralize olmuştur. Alkali madde farinkse girer girmez krikofaringeus şiddetle kasılır ve motilite bozulur. Bu olay geçikmiş boşalmaya hatta gastrik regürgitasyona yol açar. Alkali madde saniyeler içerisinde özofagus mukozasında, submukoza ve muskularis mukozada likefaksiyon nekrozuna yol açar. Alkali maddelerin vücut dokularına hızlı yayılabilme özelliği, içerdiği hidroksil radikalinin nükleik asit, protein ve fosfolipid gibi esansiyel intrasellüler partiküllerde bulunan serbest hidrojen iyonuna hızla bağlanmasından kaynaklanır. İlk saniyelerde muskularis mukozaya kadar diffüze olan alkali madde, yağları ve proteinleri denatüre eder ve damarlarda tromboza yol açar. Doku hasarı; ödem, lökosit infiltrasyonu ve şiddetli inflamatuvar reaksiyon ilk 24 saat içerisinde gelişir. İnce damarların trombozu alkali hasarın karakteristik özelliğidir ve nekrotizan etkiyi artırır. Hidroksit konsantrasyonu fazla ise, transmural penetrasyon hızla ilerleyerek özofagusun kas duvarında da nekroza yol açar. Perforasyon gelişebilir ve mediasten, trakea, ana bronşlar, büyük damarlar, hatta periton gibi periözofageal dokular yaralanabilir (3,14,17,18).

Kostik madde alınından sonra ilk 24 saat içerisinde (erken akut faz) özofagus duvarında hemoraji, tromboz ve şiddetli inflamatuvar yanıtla beraber oluşan ödem lümeni daraltır, hatta tıkayabilir. Kırksekiz saatten sonra submukozal damarların trombozu lokal nekroz ve gangrene yol açar. Bakteriyel kontaminasyon ile küçük intramural abseler oluşmaya başlar. Yanık sonrası 4. ve 7. günler arasında mukozal nekrozun döküldüğü, fibroblastik aktivitenin arttığı, ödemin azaldığı ve neovaskülarizasyonun başladığı görülür. Bu erken reparatif ya da subakut dönem ikinci hafta boyunca da sürmeye devam eder. Bu süre içinde başlayan inflamatuvar yanıt trombosit agregasyonu, kapillerin genişlemesi, permeabilite artışı ve önce polimorfonükleer lökositlerin, daha sonra monositlerin yanık sahası etrafında birikmesi ile karakterizedir. Monositler makrofajlara dönüşerek ortamdaki yıkım ürünlerini ve bakterileri fagosite ederken diğer yandan da kollajen sentezinde rol oynarlar. İkinci haftanın sonuna doğru, akut inflamasyonun geriler, ödemin azalır ve neovaskülarizasyon için uygun zemin hazırlanır. Bu sırada fibroblast proliferasyonu iyice belirginleşmiş ve kollajen üretilip depolanmaya başlanmıştır. Vücuttaki dokuların fiziksel dayanıklılığında ve stabilitesinden sorumlu olan kollajen aynı zamanda yanık yarasının iyileşmesi sonucu ortaya çıkan striktürün de sebebidir. Striktürün fiziksel özellikleri sentez edilen kollajen miktarına, liflerin örgü dokusuna ve moleküller arasındaki kovalent bağların sayısına bağlıdır. Striktürün kaderini tayin eden bir diğer

faktör ise yara kontraksiyonuna neden olan myofibroblastlardır. Fibroblastlara benzeyen, ancak düz kas dokusu içeren myofibroblastlar iyileşen yarayı kontrakte ederken diğer yandan biriken kollajende pozisyonun korunmasına yardım eder. Kontraksiyon sonucu küçülen yara yüzeyi, epitelizasyonun daha hızlı gerçekleşmesini sağlar. Vücudun iyileşme için kullandığı bu fizyolojik mekanizma, özofagus gibi lümenli organlarda ise daralmaya neden olmaktadır. Özellikle tüm kadranların ve musküler tabakanın derinlemesine hasarlandığı yanıklarda iyileşme sonrasında ortaya çıkan nedbe kontraksiyonu lümeni daraltmakta ve tamamen kapatabilmektedir (4,18). Çocuk cerrahisi açısından koroziv yanığın ciddi mortalite ve morbiditeye neden olan süreci yanık oluşumundan sonraki üçüncü ile altıncı haftalar arasında özofagus lümeninde reepitelizasyonun tamamlanması ile belirginleşir. Bu süre içerisinde de özofagus lümenini daraltan ya da tamamen oblitere eden epitelyal adezyonlar görülebilir. Yaklaşık 21. günde olgunlaşmaya başlayan kollajen depolanması ile striktür belirgin hale gelir. Bu günler içerisinde biriken kollajen moleküllerinin arasındaki çapraz bağlar yumuşaktır. Oluşan darlığın matür fibröz doku haline gelmesi 3 ay ile 1 yıllık süre gerektirir. Yaranın yeniden şekillenebilmesi ise yıllarca sürebilir. Özofagus kas tabakası nekroze olduktan sonra bu tabakanın yeniden rejenere olması mümkün değildir. İyileşme sadece fibröz doku replasmanı ile gerçekleşir. Böyle bir durumda beklenebilecek en iyi gelişme lümenal yüzeyin reepitelizasyonudur (4,19).

Sindirim sisteminde kimyasal yanık oluşturan maddeler ve ticari formları Tablo 1'de gösterilmiştir (3-5).

KOSTİK MADDE	CİNSİ	TİCARİ ŞEKİL
Asitler	Sülfirik	Piller Endüstriyel temizleyiciler Metal kaplama
	Oksalik	Tiner Metal temizleyiciler
	Hidroklorik	Çözücüler Metal temizleyiciler Lavabo, temizleyiciler Pas çözücü bileşikler
Alkaliler	Sodyum hidroksit	Sabun, temizlik maddeleri Lavabo açıcılar Disk piller Fırın temizleyiciler Disk piller Toz deterjanlar Sabun üretimi Meyve kurutma işlemi
	Potasyum hidroksit	Ev temizleyicileri
	Sodyum karbonat	
Amonyak	Ticari amonyak (Amonyum hidroksit)	
Deterjanlar (Ağartıcılar)	Sodyum hipoklorit	Çamaşır suları ve benzeri temizleyiciler
Protoplazmik zehirler (Alkaloid asitler)	Asetik asit	Turşu yapımı
	Formik asit	
Condy Kristalleri	Potasyum permanganat	Dezenfektan, saç boyaları

Tablo 1: Özofagusta kimyasal yanık oluşturan maddeler ve ticari formları.

KLİNİK

Akışkan asitli koroziv kimyasalların aksine kristal yapıdaki alkali maddeler nemli yüzeylere yapışarak şiddetli ağrıya yol açtıklarından sıklıkla hemen fark edilerek tekrar ağız yolu ile dışarı atılırlar. Bu nedenle kristal madde ile oluşan yanıklar öncelikle orofarinks ve üst özofagus segmentlerinde lokalizedir. Sıvı formdaki maddeler ise orofarinks hızlı geçtiği için nadiren bu bölgede yanık görülmeyebilir. Yapılan fizik muayenede koroziv madde alımı şüpheli olgularda oral kavitede yanık görülmesi kostik madde içildiğini destekleyen önemli bir bulgudur. Ancak özofagus hasarının şiddetini göstermesi bakımından güvenilir bir bulgu değildir. Orofaringeal bölgede objektif bulgular olmaksızın olguların %0-30'unda özofagusta şiddetli yanık olduğu gösterilmiştir (2,5,19-23). Orofaringeal bölgedeki yanık inflamatuvar mukozal ödem, hiperemi, ağız ve retrosternal yöne yayılan şiddetli ağrı ile karakterizedir. Beraberinde sıklıkla taşikardi ve ajitasyon mevcuttur. Salya akıntısı veya yutma güçlüğü posterior faringeal veya üst özofagusta ciddi hasar oluştuğuna işaret eder. Posterior faringeal veya laringeal ödem, ya da kostik maddenin havayollarına aspire edilmesi üst hava yolunda obstrüksiyona yol açabilir. Solunum yolu semptomları ilk 24 saat içerisinde ortaya çıkmayabilir. Bu nedenle kostik madde alımı öyküsü olan bütün olgular ilk gece hastanede gözlem altında tutulmalıdır. Daha az sıklıkla ise özofagus perforasyonu sonucu mediastinit, peritonit veya şok oluşabilir. Ciddi ağrı, solunum sıkıntısı, taşikardi, ani yükselen ateş, lökositoz, abdominal hassasiyet ve gelişen şok tablosu yanığın şiddetli olduğunun ve organ perforasyonu ile beraber ölümcül komplikasyonların da geliştiğinin habercisidir (3,4,5,20).

TANI

Çocukların genellikle küçük yaşta olmaları ve aile gözetiminden uzaktayken koroziv madde alımı gerçekleştiğinden olay hakkında detaylı bilgi almak sıklıkla mümkün değildir. İçilen maddenin özelliği ve miktarı prognozu etkileyeceği için aileden bu konuda yardım istenmelidir. Koroziv olduğuna inanılan her madde, özofagusa zarar verecek yapıda olmayabilir. İçilen maddenin alkali ya da asidik kuvveti fazla ise çocuğun bu maddeyi içip içmediği, içtiyse miktarı ve yutup yutmadığı değerlendirilmelidir. Dudak, ağız ve orofarinkste eritem, ödem, yutma zorluğu, aşırı sekresyon dikkat edilmesi gereken noktalardır. Hastada özofagus yaralanmasının olmadığını gösterilmesi, gereksiz hospitalizasyon ve tedavi girişimini de önleyecektir (5,24).

Tanı koydurucu ilk ve en önemli girişim ilk 24-48 saat içinde yapılacak özofagoskopidir. Hastanın bulgu ve semptomları yanığın derecesini gösteren güvenilir kriterler değildir. Bu nedenle özofagoskopi özofagus yanığının varlığını direk olarak görmek için yapılır. Özofagoskopi kostik madde alımından hemen sonra yapılmamalıdır. Hastanın midesinin dolu olması ve oluşacak regürgitasyon ile özofagus ikinci kez yaralanabilir. Hem insani nedenlerden dolayı, hemde özofagusa daha fazla zarar vermemek için özofagoskopi genel anestezi altında yapılmalıdır. Yine özofagusa daha az zarar vereceği ve gastrointestinal sistemin distal kısımlarını da değerlendirme imkanı verdiği için rigid yerine fleksibl özofagoskopi tercih edilmelidir. Hastada stridor ile beraber faringeal yanık bulguları varsa, havayolu obstrüksiyonunu artırma riski nedeniyle erken özofagoskopi kontrendikedir. Bu gibi durumlarda üst solunum yollarını değerlendirmek için indirek fiberoptik laringoskopi yapılmalıdır. Özofagoskopide özofagus yanığı gözlenmemişse ağız yanıkları dışında tedaviye gerek yoktur ve hasta taburcu edilebilir. Kostik madde içme öyküsü bulunan çocukların % 75-80'i bu gruba girmektedir. Özofagoskopi ilk lezyonun görüldüğü noktada durdurulmalı, perforasyon riski nedeniyle daha ileri gidilmemelidir (2,5,19,20). Özofagoskopide yanığın derinliği tam olarak değerlendirilemez. Ancak özofagus yanığının şiddeti derecelendirilebilir. Yanığın sınıflandırılması prognoz açısından kesin olarak bilgi vermemesine rağmen yanığın tarif edilmesinde ve hastanın uzun dönem sonuçları hakkında faydalı bilgiler verebilir (Tablo 2) (24).

Evre -0	Normal
Evre -1	Mukozada ödem ve hiperemi.
Evre- 2a	Frajil, hemorajik mukoza; erozyon, eksuda ya da beyazımsı membranlar, yüzeysel ülserler.
Evre- 2b	Evre 2a + belirgin derin ya da dairesel ülserler.
Evre -3a	Küçük dağınık nekroz alanları, kahverengi-siyah veya gri renkli alanlar.
Evre -3b	Yaygın nekroz.

Tablo 2: Yanık şiddetinin endoskopik bulgulara göre evrelendirilmesi.

Radyolojik çalışmalar, özellikle akut komplikasyonların değerlendirilmesi için tanıda yardımcıdır. Postero-anterior ve lateral toraks grafileri ile ayakta direk karın grafileri akciğerler ve mediasteninin değerlendirilmesi ve özofagus ya da mide perforasyonunun tanınmasında önemli bilgiler sağlar. Eğer hastada ateş, sepsis ve üst gastrointestinal sistem bulguları ile beraber perforasyon şüphesi varsa, suda çözünen kontrast madde ile yapılan özofagogram faydalı olabilir. Kontraslı özofagogram endoskopi ile değerlendirilemeyen özofagus segmenti hakkında bilgi sahibi olmak, mukozal ya da transmural yaralanmanın ciddiyetini görmek ve ileri dönemlerde iyileşmenin seyrini değerlendirmek ve uygun tedavi yönteminin seçilmesi için 10-14. günlerden sonra yapılmalıdır (4, 5).

TEDAVİ

Koroziv özofagus yanığında tanı ve tedaviye yaklaşım teknolojinin de ilerlemesi ile sürekli değişmekte ve gelişme kaydedilmektedir. Koroziv madde alımında tedavilerin kronolojik sınıflaması Tablo 3'de gösterilmiştir (4,19,25).

Günümüz şartlarında tedaviye yaklaşım konusunda kaydedilen gelişmeler, yeni tartışmaları da beraberinde getirmektedir. Genellikle tedaviye yaklaşım aşamalı olarak akut ve kronik fazda yapılmaktadır.

YIL	Lezyon Fazı	Tedavi Yöntemi
1800-1900	Akut faz	Destek tedavisi
	Latent faz	Bekleme dönemi
	Kronik faz	Kör dilatasyon, gastrostomi ile veya gastrostomisiz (yüksek mortalite-en az %50)
1900-1925	Akut faz	Destek tedavisi
	Latent faz	Bekleme dönemi
	Kronik faz	Direkt özofagoskopik bujinaj, kılavuzla veya kör bujinaj
1925-1950	Akut faz	Destek tedavisi, erken kör bujinaj
	Latent faz	Lokal özofagoskopi
	Kronik faz	Direkt özofagoskopik bujinaj, guide ile bujinaj, gastrostomi ile Tucker retrograd bujinajı
1940'lı yıllar	Bütün fazlarda	Antibiyotik kullanımı
1950-1960	Akut faz	Destek tedavisi, steroidler, antibiyotikler, erken antegrad bujinaj, erken özofagoskopi
	Latent faz	Antegrad dilatasyon
	Kronik faz	Gastrostomi ile retrograd dilatasyon, Tucker veya Plummer Baretto kılavuzlu teknik, cerrahi rekonstrüksiyon
1960-1974	Akut faz	Sadece destek tedavisi ya da steroid+ antibiyotik+özofagoskopi
	Latent faz	Anterograd dilatasyon ya da steroid + antibiyotik tedavisine devam
	Kronik faz	Antegrad dilatasyon, kılavuzlu veya gastrostomi ile Tucker retrograd dilatasyonu, striktüre steroid injeksiyonu, özofagusun cerrahi rekonstrüksiyonu.

Tablo 3: Koroziv özofajit tedavisinin tarihi gelişimi

AKUT EVRE TEDAVİSİ

Oral yoldan beslenme kesilmeli ve hasta kesinlikle kusturulmamalıdır. Damar yolu açılarak eğer varsa sıvı açığı karşılanmalıdır. Yutma güçlüğü çeken çocuğa nazogastrik tüp takmaya çalışılmamalıdır, aksi halde hasarlanmış mukozaya daha çok zarar verilebilir. Özofagoskopide sirküler, derin ülser alanları ve nekroz varsa, solunum sıkıntısı ve mediastinit bulguları varsa antibiyotik başlanır. Solunum sistemine aspirasyon ya da özofageal perforasyon şüphesi varsa kullanılacak antibiyotiklerin spektrumu geniş tutulmalıdır. Özellikle özofagus yanıklarından sonra gelişen enfeksiyonun, inflamasyon şiddetini artırmakta ve iyileşme döneminde nedbe birikimini, dolayısıyla striktür oluşma riskini artırdığı birçok çalışmacı tarafından bildirilmiştir. Bu yüzden antibiotik tedavisine epitelizasyon tamamlanıncaya kadar devam edilmesi önerilmektedir (4,23,25). Hastanın solunum sıkıntısı varsa solunum yollarının açıklığı sağlanmalıdır. Öncelikle başa pozisyon verilmeli, farinks aspire edilmeli ve solunum devamlılığı için gerekiyorsa trakeostomi yapılmalıdır.

Akut dönemde tedavinin ana ilkesi; yakıcı madde alındıktan sonra hasar gerçekleştiği ve artık geri dönüşümü olmadığı için hastanın daha fazla zarar görmesine engel olmaktır. Bu amaçla bilinçsiz girişimlere engel olmak ve iyileşmenin optimal şartlarda gerçekleşebilmesi için uygun destek tedavisinin verilmesi gereklidir.

Koroziv özofajitte yanık sonrası inflamasyonun en şiddetli olduğu period ilk 48 saattir. Ciddi olgularda intraluminal ödem nedeniyle hastalar kendi sekresyonlarını yutamayabilirler. Sık yapılacak orofaringeal aspirasyon, bu dönemde fazla sekresyonları temizleyerek hastanın rahatlamasına yardımcı olacaktır. Daha sonraki günlerde ödem yavaş yavaş azalmaya başlayacağından, hasta tekrar sekresyonlarını yutmaya başlayabilir. Önce steril su içirilerek özofagusun devamlılığından emin olunduktan sonra yavaş yavaş kalori ve proteinden zenginleştirilmiş sıvı diyet başlanmalıdır. Hastanın beslenmesini ve pozitif nitrojen dengesini sağlamak amacıyla parenteral nutrisyon uygulamasının iyileşme döneminde olumlu sonuçlar verdiğine dair görüşler bildirilmiştir (4,26,27).

Yanıktan ortalama 10 gün sonra hastada yutma güçlüğü tekrarlayabilir. Bu durum aşırı fibroblastik aktivitenin lümeni tıkadığını gösterir ve kötü prognozun habercisidir. Yutma güçlüğü fark edildiğinde en kısa zamanda hastaya ince bir

nazogastrik tüp takılması gerekmektedir. Yerleştirilen bu tüp, hem lümenin ortadan kalkmasını önleyecek, hem de enteral beslenmenin devamını sağlayacaktır (4,5,25).

Akut koroziv özofagusun iyileşmesi genellikle 21. gün civarında tamamlanmış olacaktır. Bu dönemden sonra kronik iyileşme fazı başlayacağından, hem özofagografi hem de genel anestezi altında yapılan özofagoskopi ile özofagus değerlendirilmelidir. Peristaltizmi kaybolmamış, lümeni açık ve özofagoskopide hafif hiperemi gözlenen olgularda tedavi bitmiş sayılabilir. Ancak bu hastalar en az 3 ay boyunca yakından takip edilmelidir. Darlık gözlenen diğer hastalar ise kronik faz tedavi programına alınmalıdır (4).

Koroziv özofagus yanıklarının tedavisinde sistemik steroid uygulama konusu tartışmalıdır. İlk defa 1950'li yıllarda deneysel koroziv özofagus yanıklarında striktür oluşumunu azalttığı gösterilen steroidler hakkında bu güne dek bir çok çelişkili deneysel ve klinik sonuçlar bildirilmiştir. Steroidler yaranın gerilme gücünü, epitelizasyon hızını ve neovaskülarizasyonu azaltır, dolaylı olarak yara kontraksiyonunu inhibe ederler. Bu etkiler iki ayrı mekanizma ile oluşur. Birincisi steroidler prolil hidrosilaz ve lizil oksidaz aktivitelerini azaltarak kollajen yapımını yavaşlatırken, diğer yandan kollajenaz aktivitesini artırarak yıkımı hızlandırır. Sonuçta oluşan nedbe zayıf ve yumuşaktır. İkincisi steroidler doğrudan doğruya inflamasyonu etkilerler. Bu etkinin ortaya çıkabilmesi için steroidlerin yaralanmadan sonraki ilk üç gün içerisinde kullanmaya başlanması gerekmektedir. Kollajen metabolizmasında inflamasyonun önemli rol oynadığı da bilinmektedir. Ancak steroidler hangi fazda ve hangi dozda (antiinflamatuvar 30 mg/kg/6saat, ilk 48 saat içinde ve antikollajen 2-4 mg/kg/gün, 3- 6 hafta süreyle) verilirse verilsin etkisinin daima geridönüşümlü olduğu da çeşitli çalışmacılar tarafından bildirilmiştir (4,5,23,28,29). Steroid uygulaması kesildikten sonra kollajen moleküllerinin çapraz bağlanması geçikmiş olsa da gerçekleşir, yaralanma sert ve kontrakte nedbe ile sonuçlanır. Antiinflamatuvar dozlar uygulandığında yara daha uzun süre açık kalmakta ve sekonder enfeksiyon riski ve yaranın derinleşme şansı artmaktadır (4). Bugün çok özel tedavi aşamaları dışında koroziv özofagus yanıklarının tedavisinde steroid kullanımı önerilmemektedir. Steroidlerin evre-1 yaralanmalarda gereksiz, daha yüksek evreli yaralanmalarda ise yetersiz olduğu düşünülmektedir (3). Steroid uygulamasına taraftar olanlar da tedaviye olabildiğince erken başlayıp, en az 3- 4 hafta boyunca kullanılmasını önermektedirler (4,5,25,28).

KÖY'nin morbidite ve mortalitesinin başlıca sorumlusu olan striktür oluşumunu önlemek amacıyla deneysel çalışmalarda birçok farmakolojik ajan araştırılmış ve araştırılmaktadır. Betaaminopropionitrilin, D-Penisilinaminin, N-Asetilsisteinin, Siklofosfamidin, epidermal growth factor ve interferon gammanın ve heparinin KÖY a bağlı striktür oluşumunu azalttığı deneysel olarak gösterilmiştir (5,30-34,36).

KRONİK EVRE TEDAVİSİ

KÖY lezyonların şiddetine göre 21. günden itibaren kronik faz olarak devam eder. Epitelizasyon tamamlanmış ve yumuşak karakterli striktür gelişmiş olduğundan ilaç tedavisinin yerine mekanik veya cerrahi tedavi yöntemlerine başvurulur. Üçüncü haftada çekilen özofagogram ile özofagus anatomisi ve fizyolojisi ortaya konulduktan sonra hastaya genel anestezi altında özofagoskopi yapılır. Darlık gözleendiğinde lümenin açık tutulması için dilatasyon programı başlatılır (5,37,38).

Ağız, farinks ve servikal özofagus en derişik madde ile temas etseler dahi kural olarak daima iyileşirler. Pasajın hızlı olması ve bu bölgenin kanlanmasının zenginliği nedeniyle yara iyileşmesi striktür gelişmeden olur.

Özofagus Dilatasyonu ve Dilatasyon Yöntemleri: Amaç yaralanmış ve iyileşmekte olan özofagusun remodelizasyonu üzerine etkili olmak ve yara iyileşmesinin doğal sonucu olan yara kontraksiyonlarını önlemektedir. Onsekiz ve 19. yüzyıllarda özofagus dilatasyonları çeşitli maddelerden yapılmış dilatatörlerle antegrad olarak körlemesine yapılmaktaydı. Chevalier Jacksonun 1902'de distalden aydınlatmalı özofagoskopu icat etmesiyle striktürler görülerek antegrad olarak dilate edilmeye başlanmıştır. Tucker 1924'te kendi adını verdiği dilatatörlerle gastrostomi yapılan hastalarda retrograd dilatasyonu geliştirmiştir (2,39). Hasta dilatasyon programına alındığında mutlaka epitelizasyon tamamlanmış olmalıdır. Dilatasyonlar daima genel anestezi altında ve kanamaya, dolayısı ile yeni yaralanmalara yol açmayacak şekilde yapılmalıdır. Dilatasyon antegrad veya retrograd yolla yapılabilir. Retrograd dilatasyonda dilatatör bir klavuz yardımı ile gastrostomiden farinkse doğru pasif olarak ilerletildiği için dilatatörün mide ve özofagusun frajil bölgelerini zedeleme ihtimali düşüktür. Bu yöntemde dilatasyon nispeten daha kolay olduğu için fazla dilatasyon yapılarak skatriksi çatlatma ve perfore etme riski yüksektir. Antegrad dilatasyonun emniyetli olması için darlık mutlaka görülmeli ve mukozal harabiyet oluşturmayacak genişlikte dilatatör kullanılmalıdır. Eğer mukoza zedelenecek olursa yara iyileşmesi

aşamasındaki olaylar tekrar başlayacak ve yeni skar oluşumu gerçekleşecektir. Antegrad dilatasyon yönteminde Savari dilatatörleri kullanılabilir.

Balon dilatasyonunda antegrad ve retrograd dilatasyonların aksiyal itici veya çekici kuvvet uygulamalarından farklı olarak, daralan segment radial ve uniform şekilde genişletilmektedir. Bu yöntem, özofagusu daha az travmatize ettiği ve darlığın distaline daha kolay geçebildiği için popüler olmuştur (20). Özellikle anastomoz ve izole darlıkların dilatasyonunda etkili olduğu bildirilen bu yöntemin uzun segment koroziv özofagus yanıklarında kullanılması tartışmalıdır (40,41).

Yanık bölgede ilk başlarda yumuşak olan kollajen çapraz bağları her dilatasyon ile parçalanarak, zaman içinde skatriks dokusunun olgunlaşması ile çapraz bağlanma durumu ortadan kalkacaktır. Bu nedenle programın başlangıcında ilk dilatasyonlar sık aralıklarla yapılmalıdır. Dilatasyon sıklığı hastanın dilatasyon programına vereceği cevaba göre ayarlanmalıdır. Dilatasyonların ilk üç ay içinde duruma göre 3 haftada bir, daha sonra dilatasyon sıklığı azaltılarak bir yıla kadar yapılması önerilmektedir (4,5,20,42). Dilatasyon işlemi kontrollü ve olgu farklılıkları göz önünde bulundurularak yapılmalıdır.

Dilatasyon sırasında ve sonrasında özofagus perforasyonu, trakeoözofageal fistül, mediastinit, ampiyem, peritonit, bakteriyemi veya beyin absesi sıklıkla gelişen komplikasyonlardır (3). 1249 hastalık bir seride hastaların % 4,1 inde enstrümantasyon nedeniyle özofagus perforasyonu rapor edilmiştir (43). Başka bir seride ise bu oran % 17,4 olarak bildirilmiştir (44).

İntraluminal Stent Uygulaması (İLS): Kostik özofagus striktürlerinde aralıklı uygulanan dilatasyon, ağır yaralanmalarda iyileşme süreci içindeki özofagusta kollajen birikimine tam olarak engel olamadığı gibi travmatik dilatasyonlar sonucu striktürün şiddetlenmesine de yol açabilir. Bu nedenle belirgin striktür gelişmiş olgularda bir yıl süre ile yeterli remodelizasyon sağlanması için dilatasyonun sürekli olması gerektiği düşünülmüştür. Bu amaçla ilk kez 1966 yılında Fell tarafından deneysel olarak iki hafta kullanılan İLS uygulaması başarılı olmuş ve daha sonra İLS klinik olarak da kullanılmıştır (41). 1974-1978 yıllarında 3 hafta süreyle ve 1989 da 5-6 hafta süreyle İLS uygulanmış ve başarılı sonuçlar alınmıştır (38,45,46). Teorikte kostik yanık sonrası gelişen skatriks dokusunun lümeni daraltmasını mekanik olarak durduran bu yöntemin pratikte uygulanırken karşılaşılan bazı zorlukları ve dikkat edilmesi gereken noktaları mevcuttur. Öncelikle İLS uygulamasının yapılabilmesi için özofagusta epitelizeasyonun tamamlanmış olması gereklidir. Akut dönemde, travmatize ve frajil özofagus lümenine

uygulanacak olan stent, yeni bir travmaya yol açabilir ya da gelişmekte olan enfeksiyonu şiddetlendirebilir. Yara iyileşmesi modellerinden edinilen bilgilere göre remodelizasyon için yaklaşık bir yıl gibi bir süre gerektiğinden, ilk 21 gün boyunca uygulanan stentin sadece akut dönemdeki hızlı fibroblastik proliferasyona bağlı darlığı önlediği, özellikle ilk 3 ay boyunca devam eden kollajen birikimine etkisi olamayacağı düşünülmektedir. Bu nedenle stent uygulamasının uzun süreli yapılması önerilmektedir (4). KÖY da İLS uygulamasında karşılaşılan önemli bir sorun nedbe dokusu nedeniyle kısalan özofagusun gastroözofageal reflüye yol açması ve lümeni açık olan stentin reflü şiddetini artırarak özofagusta daha ileri travmaya neden olmasıdır. Gastroözofageal reflünün meydana getireceği hasarı önlemek için İLS uygulanan hastalara medikal ya da cerrahi antireflü tedavisi önerilmektedir (4, 47).

İntralezyonel Steroid Enjeksiyonu: Kısa ve izole darlıklarda kullanılması uygundur. Güçlü bir antiinflamatuvar ajan olan triamcinolone acetone, keloidlerin, hipertrofik skarların ve yanık kontraktürlerinin tedavisinde lokal enjeksiyon yoluyla kullanılarak belirgin remisyona sağlamaktadır. Bu yöntem özofagus darlıklarında deneysel ve klinik olarak kullanılmış ve başarılı sonuçlar bildirilmiştir (3, 28,48).

Ekstraluminal Skarektomi: Kısa segment striktürler torakotomi ile eksplore edildiğinde, yanık bölgesi çapının normal özofagustan daha dar olmadığı gözlenmiş ve dar segmentin içerisine dilatör yerleştirildiğinde dış çap değişmemiştir. Bu gözlemden başarısız dilatasyonlarla skatriks genişlemesinin yalnızca lümenin iç çapı ile ilgili olduğu ve dış çapın değişmediği sonucu çıkarılmıştır. Böyle bir durumda, nedbenin dışarıdan lümeneye uyguladığı basıncı ortadan kaldırmak amacıyla ekstraluminal olarak kollajen dokusunun tahrip edilmesinin faydalı olacağı düşünülmüştür. Bu yöntemde dar segmentin ön yüzeyindeki nedbe aşındırılır. Lümen içinde önceden yerleştirilmiş bir dilatör silüet halinde görülünceye dek işleme devam edilir. Bu sırada meydana gelen kanama sadece bası ile kontrol edilir. Dilatör işlem sonunda çekildiğinde lümenin kollabe olduğu gözlenmelidir (4,28).

Özofagoplasti yöntemleri: Özofagus strüktürlerinde yukarıda sözü edilen tedavi yöntemleri ile sonuç alınamayan olgularda son aşama özofagoplastidir. Özofagus pasajının devamlılığı için farklı özofagoplasti yöntemleri tarif edilmiştir. Hastanın yanık sonrası geç dönemde başvurduğu, trakeostomi gerektirecek şiddette faringoözofageal yanığın olduğu, özofagusun perfore olduğu, radyolojik incelemede dar segmentin 5 cm'den uzun olduğu ve ilk dilatasyonda geçişe izin veren dilatör çapının küçük olduğu olgularda konservatif tedavinin başarı şansının düşük olduğu, bu

hastaların erken cerrahi girişimden daha çok fayda görebilecekleri bildirilmiştir (19,49).

Daralmış fibrotik segmentin kısa olduğu durumlarda uygulanması gereken en fizyolojik yöntem, dar bölgenin rezeksiyonu ve özofagoözofagostomidir. Böylece hem premalign potansiyeli olan segment çıkarılmış hem de peristaltizm için gerekli devamlılık sağlanmış olur. Ancak bu yöntemde gergin anastomoz ve teknik hatalardan dolayı sıklıkla anastomoz darlığı ve komplikasyonlar gelişmektedir (4,3).

Uzun darlıklarda rezeksiyon ve reanastomozun yapılamayacağı teknik açıdan anlaşıldığında diğer özofagogastrik bypass ameliyat tekniklerine başvurulmalıdır. İlk kez 1894 de torasik özofagusa bypass yapılmış ve daha sonra 1907 de Roux ilk jejunal interpozisyonu gerçekleştirmiştir. Çocuklarda ilk koloözofageal replasman ise 1921 de Lundblad tarafından başarı ile gerçekleştirilmiştir . Daha sonraları tarihsel gelişim süreci içerisinde değişik jejunal özofagus replasman teknikleri, gastrik mobilizasyon ile beraber yapılan faringo veya özofagogastrostomiler ve reverse gastrik tüp teknikleri tarif edilmesine rağmen, çocuklarda kullanılan en başarılı yöntem değişik tipteki koloözofagoplastiler olmuştur (50-53). Özofagus replasmanı için hangi kolon segmentinin (sağ, sol ya da transvers), hangi yerleşimde (subkütanöz antetorasik, retrosternal, sol intratorasik, ortotopik), hangi yönde (izoperistaltik, anizoperistaltik) kullanılması gerektiği ve hangi yöntemin mutlak üstün olduğu henüz kesinlik kazanmamıştır. Ancak çocuklarda damarlanmanın daha uygun olması ve kolay hazırlanması nedeniyle retrosternal sol kolon sıklıkla tercih edilmektedir. Replase edilen kolon segmentinde her ne kadar peristaltizm sayılamayacak kontraksiyonlar manometrik olarak gösterilmişse de, replase edilen segmentte intrinsek kas aktivitesinin olmadığı değişik çalışmacılar tarafından bildirilmiştir. Bu yüzden replase edilen kolon segmentinde yutmanın primer olarak graviteyle gerçekleştiği kabul edilmekte ve segmentin izo ya da anizoperistaltik olmasının önemli olmadığı düşünülmektedir (4,5,19,20).

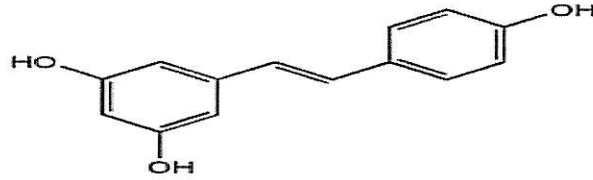
Son yıllarda uzun segment darlıklarının mevcut olduğu olgularda, darlığın longitudinal insizyonu ve dar bölgeye lümeni açılarak getirilen kolon segmentinin sütüre edilmesi ile tarif edilen kolon yama özofagoplastisi yöntemi; 12 cm ye varan uzunluktaki darlıklarda bile başarı sağlamıştır. Ancak yine bu yöntemde de getirilen kolon parçasının peristaltizme katkısı olmadığı bildirilmiştir (54,55).

Değişik tiplerde özofagogastrik baypas ameliyatları kabul edilebilir başarı oranları ile birçok yazar tarafından bildirilmiş ve tavsiye edilmiş olsa da,

özofagoplastiler mortalite ve morbidite oranları yüksek, zor ve fizyolojik olmayan yöntemlerdir. Kolon replasman ameliyatlarından sonra servikal fistül, servikal anastomoz striktürü, brid ileus, transplante kolonda nekroz ve bu segmentte reflüye bağlı ülserasyon bildirilmiştir. Kolon replasmanından sonra reoperasyon gerekebilmektedir. KÖY lı olgularda yaralanmanın ileri dönemlerinde yanık mukozasında skuamoz hücreli karsinom gelişme riski normal popülasyondan belirgin şekilde fazladır (19,47).

RESVERATROL

Resveratrol viniferin polimer sınıfından olup bitki hücrelerinde fitoalleksin olarak bulunur. Resveratrolün (3,5, 4- trihy-droxystilbene) bilinen en iyi kaynakları üzüm (50-100 µg/g), kırmızı şarap, dut, yaban mersini ve yer fıstığıdır (56). Nemli bölgelerde ve renkli olan üzümlerin çekirdek kısımlarında bulunur. Resveratrol ultraviyole-irradiyasyon, travma ve özellikle fungal infeksiyon sonrasında renkli ve kabuklu üzümler tarafından sentez edilir (57).



Resim 3. Resveratrolün (3,5,4-trihydroxystilbene) kimyasal yapısı

Resveratrolün anti-aging, anti-kanserojen, kardiovasküler koruyucu, anti-inflamatuar, iskemi reperfüzyon sağaltıcı, antioksidan ve fitoöstrojen özellikleri vardır. Resveratrolün oksidatif stresi ve lipid peroksidasyonunu engellediği bilinmektedir, ancak resveratrolün serbest oksijen radikallerini toplayıcı ve nötralize edici etki mekanizması henüz tam olarak anlaşılamamıştır (58). Antioksidan aktivitesi, ribonükleotide redüktaz inhibisyon yeteneğine ve DNA polimeraz aktivitesindeki siklooksijenaz transkripsiyon yeteneğine bağlanmaktadır (59). Resveratrolün kalp, böbrek ve beyin iskemisi-reperfüzyon yaralanmasından koruduğu gösterilmiştir (60). Son yıllarda resveratrol özellikle antioksidan ve kalbi koruyucu etkileri nedeniyle tablet formunda yaygın olarak kullanılmaktadır (61). Yüksek dozlarda alınan resveratrolün belirgin bir yan etkisi gözlenmemiştir (62).

Resveratrolün insan saphen ven endotel ve monosit hücrelerinde tümör nekrozis faktör- α 'nın indüklediği adhezyon moleküllerinden interselüler adezyon molekülü-1 ve vasküler selüler adezyon molekülü-1 i inhibe ettiği böylece ateroskleroza önlediği bildirilmiştir (63). Resveratrolün bilinen bir başka özelliği trombosit agregasyonunu inhibe etmesidir (64,65). Zou ve arkadaşlarının çalışmasında resveratrolün tavşan damar duvarındaki intima kalınlaşmasını inhibe ettiği gösterilmiştir (66). Literatürde resveratrolün güçlü antifibrotik etkisi olduğu ve bunun muhtemelen NF- κ B aktivitesini baskılama ve bir profibrotik cytokin olan transforming growth faktör-beta (TGF- β) miktarını azaltmasına bağlı olabileceği belirtilmiştir (67). Resveratrolün kardiyak kas fibroblast aktivitesini proliferasyon ve diferansiyasyon basamaklarında engelleyerek kardiyak fibrozis ve kardiyak kas hipertrofisini engellediği gösterilmiştir (68). Ayrıca resveratrolün angiotensin II inhibisyonu ile rat aortik düz kas hücre hipertrofisini engellediği ortaya konmuştur (63). İntestinal adezyon oluşumunu önlemek amacıyla yapılan deneysel bir çalışmada, resveratrolün trombus oluşumunu trombosit aktive eden faktör üzerinden inhibe ettiği ve adezyon oluşumunu azalttığı gösterilmiştir (69). Karaciğer myofibroblastları, hepatik fibrozis ve kanser gelişiminde başlıca rol oynayan faktörlerdendir. Trans-resveratrolün doz bağımlı şekilde belirgin olarak hepatik myofibroblastların proliferasyonunu ve migrasyonunu azalttığı, karaciğer myofibroblastlarında tip-1 kollajeni inhibe ettiği gösterilmiştir (70). Ulaşılabilen literatürde kostik özofagus yanığında resveratrol kullanımı ile ilgili çalışma bulunamamıştır.

Bu deneysel çalışmasının amacı; bir polifenol olan, antiinflamatuvar, antioksidan, antitümör ve antifibrotik özellikleri bilinen resveratrolün, rat özofagusunda kostik özofagus yanığı sonrası erken dönemde inflamasyon geç dönemde ise striktür gelişimi üzerine etkisinin olup olmadığının araştırılmasıdır.

GEREÇ VE YÖNTEM

Çalışma İnönü Üniversitesi Tıp Fakültesi Deney Hayvanları Etik Kurulu tarafından onaylandı. İnönü Üniversitesi Tıp Fakültesi Deney Hayvanları laboratuvarından sağlanan ve ağırlıkları 190-240 gr arasında değişen toplam 44 adet Wistar Albino cinsi rat kullanıldı. Deney süresi boyunca ratlar her biri beş rattan oluşan gruplar halinde kafeslerde izlendi. Ratlara çalışma süresince istedikleri kadar peroral su ve besin verildi.

Çalışmada kullanılacak olan saf Resveratrol 2,5 g lık toz halinde tek flakon olarak satın alındı (Cayman chemical-katalog numarası: 70675). İnönü Üniversitesi Tıp Fakültesi Biokimya laboratuvarında etil alkol ile çözülüp ml'de 100 mg olacak şekilde hazırlanarak intraperitoneal yoldan (İP) kullanıldı.

Deney grupları:

- 1- Kontrol grubu (K, n=8): Bu gruptaki ratlara deney süresince herhangi bir işlem yapılmadı.
 - 2- Koroziv 4 grubu (KR4, n =8): Bu gruptaki ratlarda özofagus yanığı oluşturuldu.
 - 3- Koroziv 28 grubu (KR28, n=10): Bu gruptaki ratlarda özofagus yanığı oluşturuldu.
 - 4- Resveratrol 4 grubu (R4, n= 8): Bu gruptaki ratlara özofagus yanığı oluşturulduktan sonra 4 gün boyunca günde 1 kez İP resveratrol verildi.
 - 5-Resveratrol 28 grubu (R28, n=10): Bu gruptaki ratlara özofagus yanığı oluşturulduktan sonra 28 gün boyunca günde 1 kez İP resveratrol verildi.
- Deney süresi sonunda ratlar sakrifiye edilerek yanık oluşturulan özofagus segmenti biyokimyasal ve histopatolojik değerlendirme için alındı.

Yanık Modelinin Oluşturulması:

Koroziv özofagus yanık modeli oluşturmak için, İnönü Üniversitesi Tıp Fakültesi Biokimya Anabilim Dalında hazırlanan %25 konsantrasyonda $pH > 13$ ölçülen NaOH çözeltisi kullanıldı.

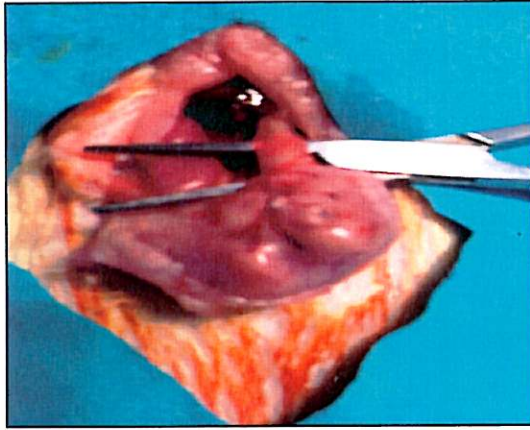
Deneyin pilot çalışma döneminde modelin standardizasyonunu sağlamak için 9 aratta %10, %25 ve %50 lik konsantrasyonlarda NaOH 60, 90, 120 saniye süresince özofagus alt ucuna temas ettirildi. Müskülaris propria derinliğine kadar yanık oluşturan ve minimal mortaliteye yol açan derişim ve süre araştırıldı. Sonuçta %25 lik konsantrasyonda NaOH in 90 saniye süresince rat özofagusuna temas ettirildiğinde transmural yanık oluşturulduğu gösterildikten sonra deneye başlandı.

Deney başlangıcında ratlar 12 saat aç bırakıldıktan sonra tartıldı. 100mg/kg ketamin ve %2 lik 15 mg/kg Xylazin intramüsküler yolla verilerek anestezi uygulandı. Ratlar 30 derece eğimle hazırlanan düzeneğe sırt üstü yatırılarak dört ayağından tespit edildi. Cilt temizliği karın ön duvarı yukarıda ksifoid, aşağıda simfizis pubis ve yanlarda her iki rektus kası lateralini kapsayacak şekilde %10 povidon iyot ile yapıldı. Koroziv özofagus yanık modelinde Gehanno ve Guedon tarafından tarif edilen ve Liu tarafından modifiye edilen yöntem kullanıldı (30,31). Ksifoidin hemen altından başlayan yaklaşık 3 cm'lik median insizyon ile laparotomi yapıldıktan sonra, mide karın duvarı dışına alınarak yaklaşık 2cm'lik intraabdominal özofagus hazırlandı (Resim 4). Oral yoldan 5Fr kalınlığında bir feeding sonda hazırlanan segmente ilerletildi. Ayrıca mideye yapılan küçük kesiden yerleştirilen 24 G bir venöz kateter drenaj amacı ile hazırlanan segmente ilerletildi. Verilen NaOH'in mideye ve proksimal özofagusa kaçmasını engellemek için hazırlanan özofagus segmentine yerleştirilen kateterler, tam ortada kalacak şekilde 2/0 kromik katgüt ile proksimal ve distalden bağlandı (Resim 5). Proksimal kateterden 1 ml NaOH verildikten sonra 90 saniye beklendi. Hemen ardından NaOH distal kateterden aspire edilip, yanık segment 15 sn deiyonize su ile irrigte edildi. Bu sırada özofagus duvarının şeffaflaştığı ve kapiller damarların tromboze olduğu gros olarak gözlendi (Resim 6). Her iki kateter çekildikten ve katgüt bağlar açıldıktan sonra, midedeki beslenme sondasının giriş yeri 5/0 vikril ile tam kat kapatıldı. Periton ve fasya 4/0 atravmatik ipek ile devamlı, deri ise aynı dikiş materyali ile tek tek sütürlerle onarıldı. Postoperatif olarak ilk 12 saat oral verilmeyen ratlara subkütan yoldan 10cc %0.9 luk NaCl verildi. Daha sonra ratlar ilk iki gün sadece %5 dektroz ve %0.9 NaCl den oluşan sıvı ile beslendiler. Ardından deney süresince sıvı ve standart rat yemi

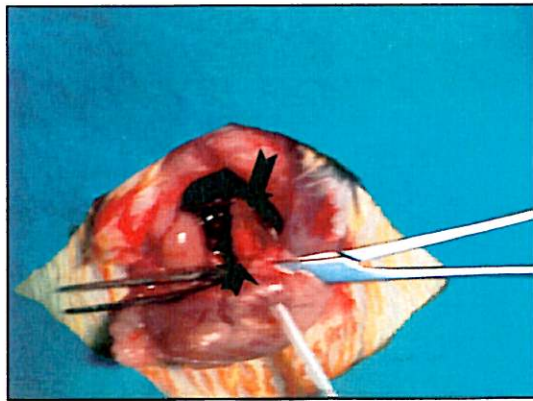
verildi. Resveratrol gruplarına çalışmanın ilk gününden itibaren deney süresince 25 mg/kg dozunda İP resveratrol verildi.

Deneyin sonlandırılması ve doku örneklerinin alınması:

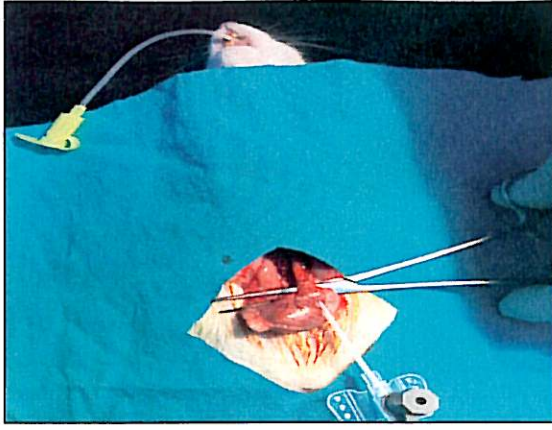
Deney sürelerinin sonunda (4. ve 28. günlerde) ratlar eter anestezisi altında sakrifiye edilerek yanıklı özofagus segmenti çıkarıldı, biyokimyasal ve histopatolojik çalışma için transvers kesitler halinde iki eşit parçaya bölündü. Biyokimyasal çalışma yapılacak segmentler serum fizyolojik içerisinde temizlendikten sonra ıslaklıkları alınıp -70°C de derin dondurucuda inceleme gününe kadar saklandı. Histopatolojik çalışma için spesmenler %10' luk formaldehid ile tesbit edildi.



Resim 4. İntraabdominal özofagusun hazırlanması



Resim 5. NaOH verilecek olan özofagus segmentinin hazırlanması (sütürler: →)



Resim 6. NaOH'in özofagusa verilışı ve yanık modelinin oluşturulması .

BİYOKİMYASAL YÖNTEMLER

İnönü Üniversitesi Tıp Fakültesi Biyokimya Anabilim Dalı laboratuvarında, yanık oluşturulan özofagus segmentinden alınan doku örneklerinde malondialdehid (MDA), glutatyon (GSH) ve nitrik oksit (NO) düzeyleri çalışıldı.

Glutatyon düzeyinin ölçümü:

Özofagus dokusundan hazırlanmış olan süpernatant fraksiyonları total GSH analizi için kullanıldı. Numuneler, 3 ml TCA ile homojenize edildikten sonra, 4°C de 1000 x g de 5 dk santrifüj edilip DTNP aracılı Elman metodu ile çalışıldı (71,72). Sonuçlar $\mu\text{mol/g}$ doku şeklinde hesaplandı.

Nitrik Oksit düzeyinin ölçümü:

NO hızla nitrit ve nitrata okside olur. Bu nedenle toplam nitrat ve nitrit düzeyi ölçüldü. Nitrat düzeyi, kadmiyum redüksiyon metodunun modifiye şekli ile ölçüldü (71). Somogyl ayırıcı ile numuneler deproteinize edildikten sonra gliserin tampon içerisinde bakır kaplı kadmiyum ile nitrata indirgendi. İşlemler 9,7 ph değerinde yapıldı. 90 dakika zaman aralığında yalancı enzimatik reaksiyonların bitmesi beklendi. Takibinde nitrit üretimini saptamak için sulfanilamid N-naftiletilediamin solüsyonu ile inkübe edildi. Bu karışımın absorbanısı 545 nm dalga boyunda 20-60 dk süresince spektrofotometrede okundu. Sonuçlar toplam nitrit için nitrat+nitrit olarak hesaplandı ve $\mu\text{mol/L}$ olarak ifade edildi.

MDA düzeyinin ölçümü:

MDA düzeyinin ölçümü Uchiyama ve Mihara'nın tanımladığı metoda uygun olarak yapıldı (72). Hazırlanan homojenata (%10 luk 0.5 ml), 3 ml homojenize % 1 fosforik asit ve 1 ml % 6 tiobarbitürik asit solüsyonu eklendi. Karışım kaynar su banyosunda 45 dk süreyle ısıtıldı. Tüpler soğutulduktan sonra 4 ml n-bütanole ekstrakte edildi. Oluşan rengin absorbansı spektrofotometri (Ultraspec Plus, Pharmacia LKB Biochrom, UK) ile 525 ve 535 nm dalga boyunda ($\epsilon=1.56 \times 10^5 M^{-1} cm^{-1}$) ölçüldü. MDA miktarı standart kalibrasyon grafiğinden hesaplandı ve "dokuda nmol/g" şeklinde ifade edildi.

HİSTOPATOLOJİK YÖNTEMLER

İnönü Üniversitesi Tıp Fakültesi Patoloji Anabilim Dalı laboratuvarında spesmenler iki patolog tarafından materyalin hangi gruba ait olduğu bilinmeksizin değerlendirildi. Özofagus spesmeni %10 formalinde 24 saat fixe edildi, ardından parafin bloklar hazırlandı. Parafin doku bloklarından 5 mikron kalınlığında kesitler alındı. Kesitler hematoksilin-eosin (H&E) ve bir bağ dokusu boyası olan mason trikrom (M&T) yöntemi ile boyanarak ışık mikroskopunda değerlendirildi.

Yanık sonrası 4. gün sakrifiye edilen gruplarda özofagus duvarındaki ödem, inflamasyon ve nekroz derecesi 0 dan + 3 e kadar derecelendirilerek değerlendirildi (0= normal, 1= hafif, 2= orta derecede, 3= ciddi derecede).

Kollajen oluşumunun değerlendirilmesi: Yanık sonrası 28. günde sakrifiye edilen ratların M&T boyası kullanılarak boyanan kesitlerinde submukozal kollajen birikimi, müköler mukoza hasarı, müköler tabaka hasarı ve müköler tabakada kollajen birikimi değerlendirildi. Kollajen birikiminin değerlendirilmesinde literatürde tariflenen skorlama sistemi kullanıldı (73). Gruplardan elde edilen değerler istatistiksel yöntemle karşılaştırıldı.

Değerlendirme parametreleri.	Skor
Submukozal kollajen birikimi	
Yok	0
Muskularis mukoza kalınlığında 2 katına kadar artış	+1
Muskularis mukoza kalınlığında 2 katından fazla artış	+2
Muskularis mukoza hasarı	
Yok	0
Var	+1
Tunika muskularis hasarı ve kollajen birikimi	
Yok	0
Hafif (düz kaslar etrafında kollajen birikimi)	+1
Bariz (düz kaslar etrafında kollajen birikimi ve düz kasların kollajene yer değiştirmesi)	+2

Tablo 4: Özofagus duvarındaki kollajen birikiminin skorlanması.

İSTATİSTİKSEL DEĞERLENDİRME

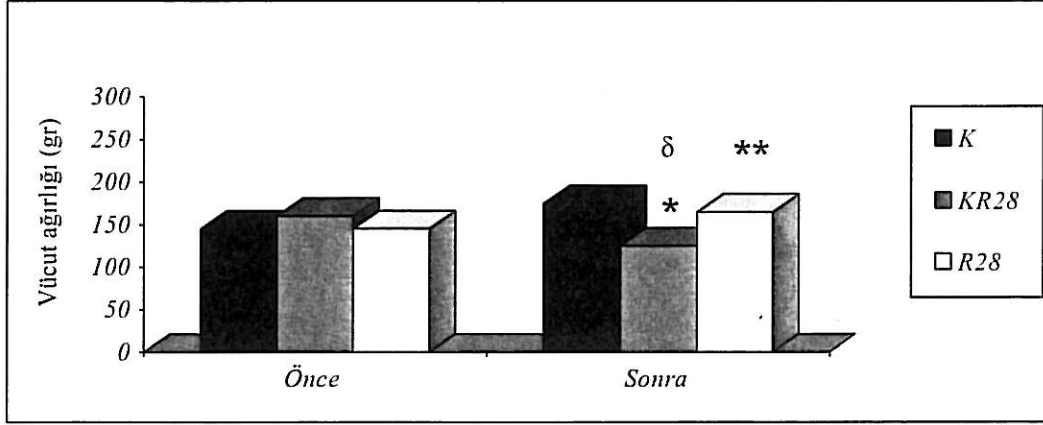
Deney sonunda elde edilen veriler; İnönü Üniversitesi Tıp Fakültesi Biyoistatistik Bilim Dalında, SPSS paket programı (SPSS release 9.05; Chicago, Illinois, USA) kullanılarak yapıldı. Biyokimyasal olarak doku MDA, GSH ve NO düzeyleri, histopatolojik olarak 4 günlük gruplarda doku ödem, inflamasyon ve nekrozu, 28 günlük gruplarda ise kollajen birikim derecesi ve müköler tabaka hasarı Kruskal-Wallis tek yönlü varyans analizi ile test edildikten sonra gruplar arasındaki ikili karşılaştırmalar Bonferroni testi ile yapıldı. Analizlerde 0.05 ten küçük olan “p” değerleri istatistiksel olarak anlamlı kabul edildi.

BULGULAR

Koroziv özofagus yanığı sonrası resveratrolün enflamasyon ve darlık gelişimi üzerine etkilerinin araştırıldığı deneysel çalışma sırasında R28 grubundan ve KR28 grubundan birer denek erken dönemde özofagus perforasyonu nedeniyle kaybedildiği için çalışma dışında bırakıldı. Çalışma süresince, resveratrol verilen ratlarda yan etkiye rastlanmadı. Koroziv oluşturulan rat özofaguslarının doku kalitesinin iyi olmadığı gözlemlendi.

Vücut Ağırlığı

Grupların çalışma öncesi ve sonrasındaki ağırlık farkları Grafik 2 de gösterilmiştir. KR 28 grubunun çalışma öncesi ve sonrasındaki ağırlıkları kıyaslandığında çalışma sonucunda anlamlı düzeyde ağırlık kaybı saptandı ($p < 0,05$). R28 grubunda ise çalışma öncesi ve sonrasındaki ağırlıkları kıyaslandığında çalışma sonrasında anlamlı düzeyde ağırlık artışı saptandı ($p < 0,05$). KR28 ve R28 gruplarının ağırlıkları karşılaştırıldığında R28 grubundaki kilo artışı istatistiksel olarak anlamlı idi ($P < 0.05$).



Grafik 1. 28 günlük grupların çalışma önce ve sonrasındaki ağırlıkları.

* $p < 0.05$; KR28 grubunda çalışma öncesine göre anlamlı fark

** $p < 0.05$; R28 grubunda çalışma öncesine göre anlamlı fark

δ $p < 0.05$; R28 grubundan anlamlı derecede düşük

BİYOKİMYA BULGULARI

4 günlük grupların ortalama MDA düzeyleri karşılaştırıldığında; R4 (82.83 ± 5.78 nmol/ gr) ve K (65.01 ± 1.30 nmol/ gr) grubunun ortalama MDA düzeyi, KR4 (138.14 ± 9.26 nmol/ gr) grubundan istatistiksel olarak anlamlı derecede düşük bulundu ($p < 0,05$) (Grafik 4).

4 günlük grupların ortalama NO düzeyleri karşılaştırıldığında; KR4 grubunun NO düzeyi (374.87 ± 13.47 μ mol/g) diğer 4 günlük gruplardan istatistiksel olarak anlamlı derecede yüksek bulundu ($p < 0,05$). R4 grubunun ortalama NO düzeyi (218.37 ± 12.62 μ mol/g) ise K grubunun NO düzeyinden (103 ± 4.14 μ mol/g) istatistiksel olarak anlamlı derecede yüksek bulundu ($p < 0,05$) (Grafik 3).

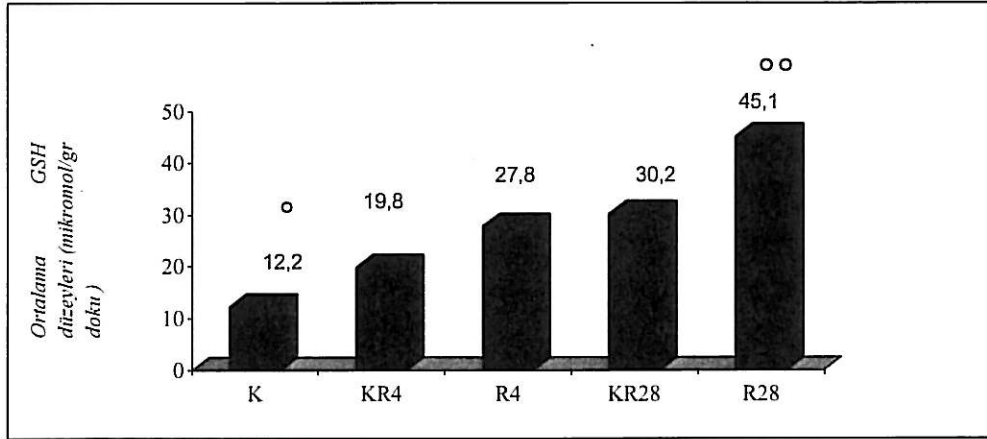
4 günlük grupların ortalama GSH düzeyleri karşılaştırıldığında; K grubunun ortalama GSH düzeyi (12.13 ± 0.55 nmol/g) diğer 4 günlük gruplardan anlamlı derecede düşük bulundu ($p < 0,05$). R4 grubunun ortalama GSH düzeyi (27.83 ± 5.46 nmol/g) KR4 grubunun ortalama GSH düzeyinden (19.83 ± 10.76 nmol/g) anlamlı derecede yüksek bulundu ($p < 0,05$) (Grafik 2).

28 günlük grupların ortalama MDA düzeyleri karşılaştırıldığında; K grubunun ortalama MDA düzeyi (65.01 ± 1.30 nmol/ gr) diğer 28 günlük gruplardan anlamlı derecede düşük bulundu ($p < 0,05$). KR28 grubunun ortalama MDA düzeyi ($134.47 \pm$

2.90 nmol/ gr) R28 grubunun ortalama MDA düzeyinden (97.88 ± 9.65 nmol/ gr) anlamlı derecede yüksek bulundu ($p < 0,05$) (Grafik 4).

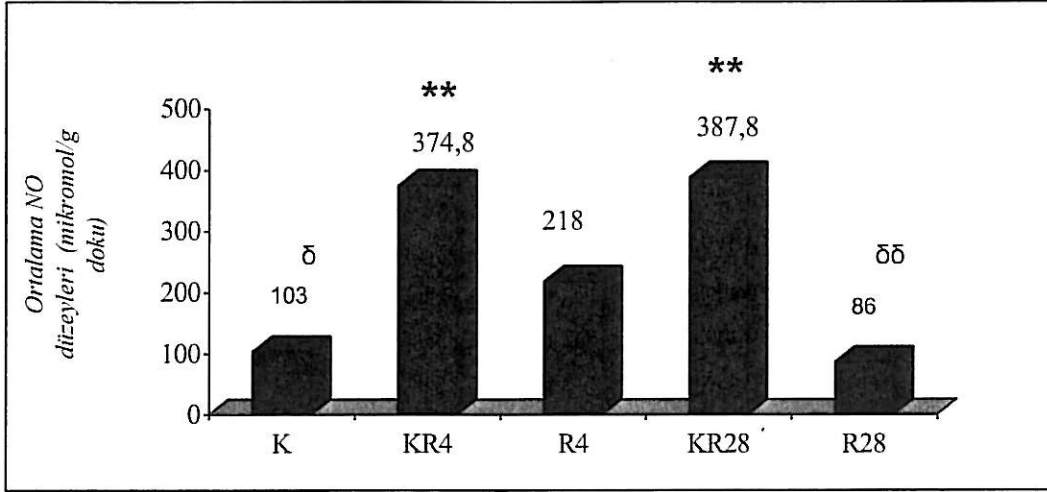
28 günlük grupların ortalama NO düzeyleri karşılaştırıldığında; R28 (86.00 ± 31.90 μ mol/g) ve K (103.12 ± 4.14 μ mol/g) grubunun ortalama NO düzeyi, KR28 (378.87 ± 45.28 μ mol/g) grubundan istatistiksel olarak anlamlı derecede düşük bulundu ($p < 0,05$), (Grafik 3).

28 günlük grupların ortalama GSH düzeyleri karşılaştırıldığında; K (12.13 ± 0.55 nmol/g) grubunun ortalama GSH düzeyi diğer 28 günlük gruplardan anlamlı derecede düşük bulundu ($p < 0,05$). R28 (45.33 ± 11.97 nmol/g) grubunun ortalama GSH düzeyi KR28 (30.21 ± 6.20 nmol/g) grubundan istatistiksel olarak anlamlı derecede yüksek bulundu ($p < 0,05$), (Grafik 2).



Grafik 2. Grupların ortalama GSH düzeyleri

° $p < 0,05$ diğer gruplardan anlamlı derecede düşük
°° $p < 0,05$ diğer gruplardan anlamlı derecede yüksek

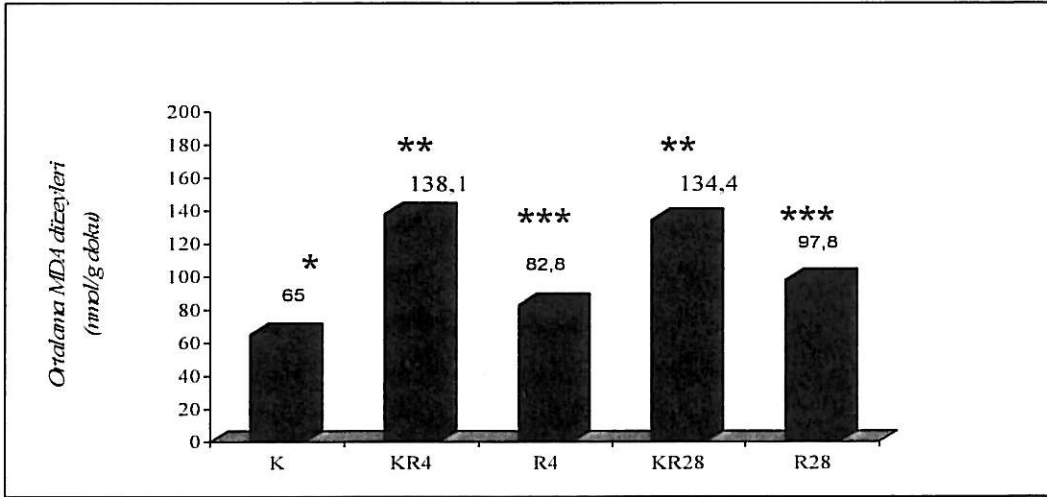


Grafik 3. Grupların ortalama NO düzeyleri

δ $p < 0,05$, R28 haricinde diğer gruplardan anlamlı derecede düşük

** $p < 0,05$, Diğer gruplardan anlamlı derecede yüksek

δδ $p < 0,05$, Kontrol grubundan anlamlı derecede düşük



Grafik 4. Grupların ortalama MDA düzeyleri

* $p < 0,05$ Diğer gruplardan anlamlı derecede düşük

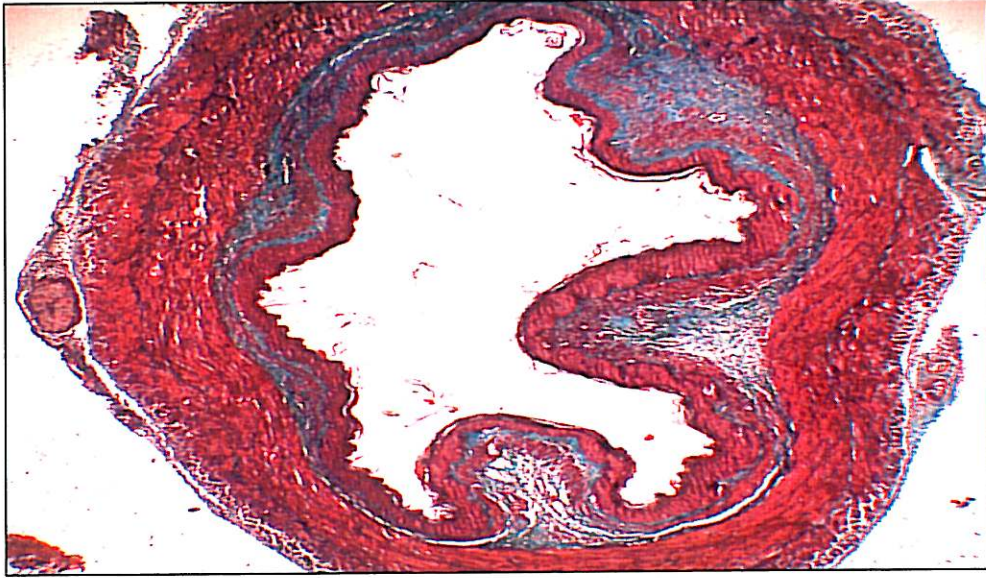
** $p < 0,05$ Diğer gruplardan anlamlı derecede yüksek

*** $p < 0,05$ KR4 ve KR 28 gruplarından anlamlı derecede düşük

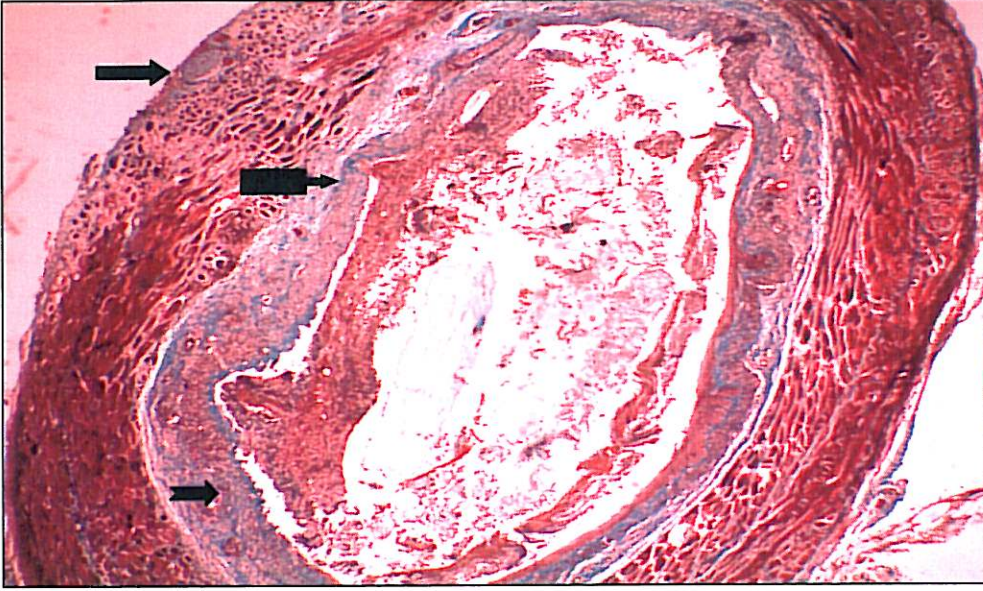
HİSTOPATOLOJİ BULGULARI

4 günlük grupların histopatolojik bulguları Grafik 5 de gösterilmiştir. Kontrol grubuna ait özofagus kesiti Resim 7 de gösterilmiştir. KR4 grubunun doku ödem, inflamasyon ve nekroz düzeyi diğer gruplardan anlamlı derecede yüksekti ($p<0,05$). KR4 grubunda orta derecede ödem, epitel ülserasyonu ve müsküler tabaka nekrozu mevcuttu (Resim 8). R4 grubunda ise hafif derecede inflamasyon ve ödem mevcuttu (Resim 9).

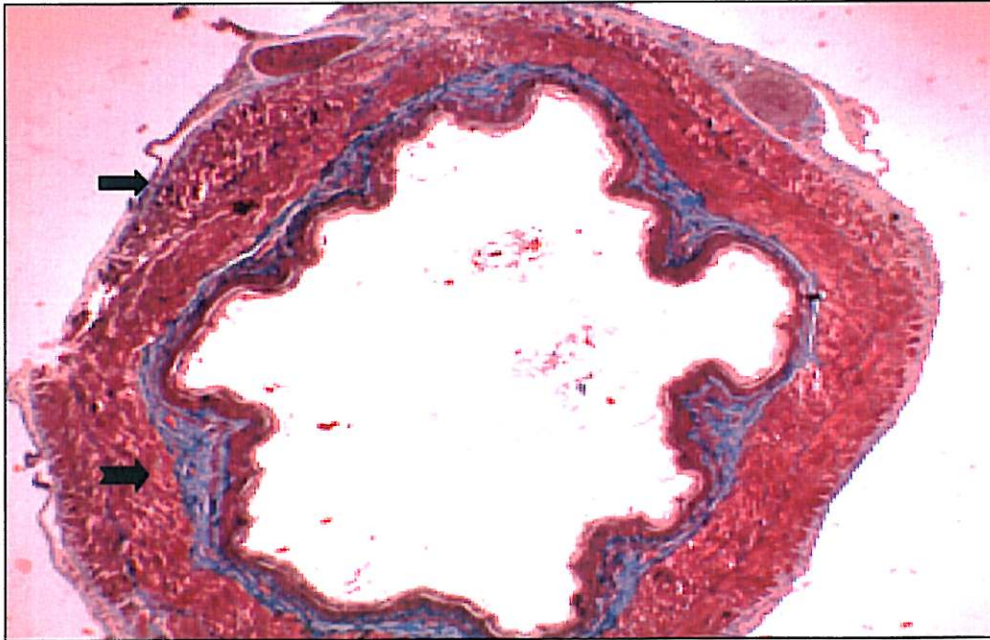
28 günlük grupların histopatolojik bulguları Grafik 6 da gösterilmiştir. KR28 grubundaki submukozal kollajen artışı, muskuler mukoza ve tunika muskularis hasarı ve tunika muskularis kollajen birikimi diğer gruplardan anlamlı derecede yüksekti ($p<0,05$). KR28 grubunda yaygın submukozal, müsküler ve serozal bağ dokusu artışı ve lümende daralma mevcuttu (Resim 10). R28 grubunda submukozal, müsküler ve serozal tabakalarda minimal bağ dokusu artışı mevcuttu (Resim 11).



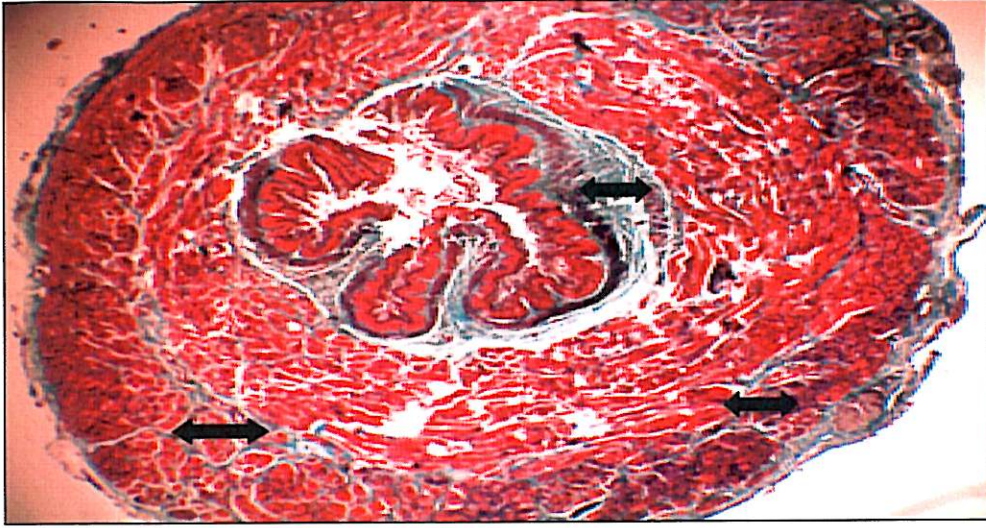
Resim 7. Normal özofagus kesiti (M&T X 10).




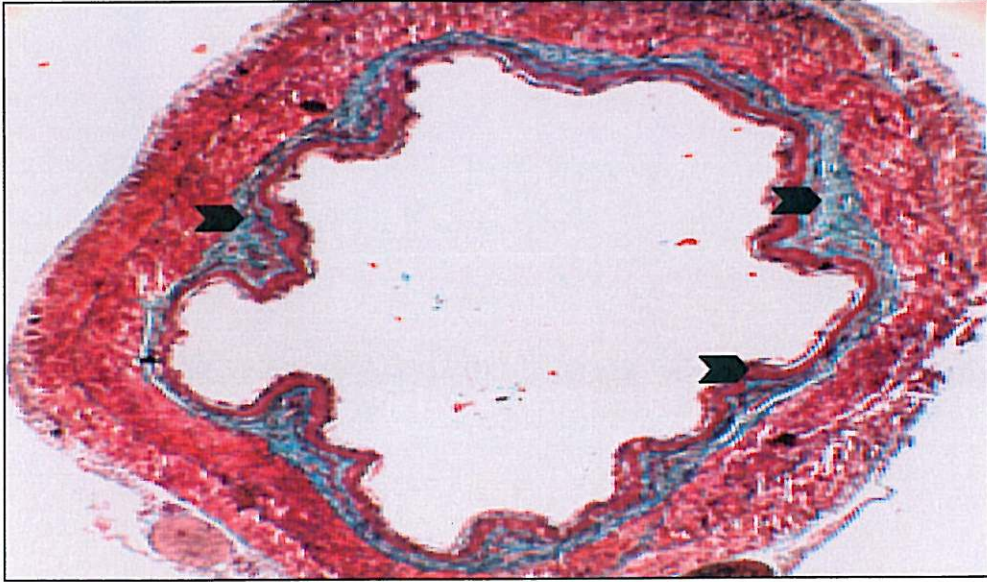
Resim 8. KR4 grubuna ait özofagus kesiti; orta derecede submukozal ödem(➡), inflamasyon (➡) ve nekroz (➡) (M&T X 10).




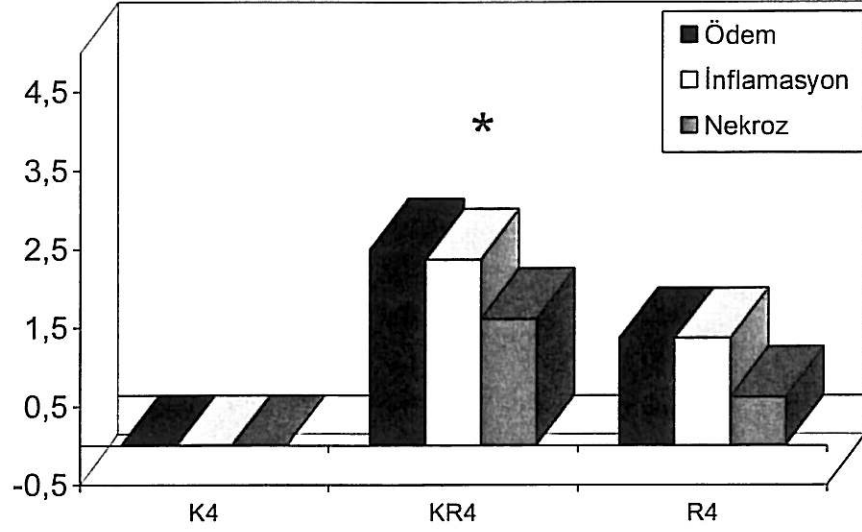
Resim 9. R4 grubuna ait özofagus kesiti; hafif düzeyde ödem (➡) ve inflamasyon (➡), (M&TX 10).



Resim 10. KR28 grubuna ait özofagus kesiti; yaygın submukozal, mskler ve serozal baę dokusu artışı () ve lmende daralma (M&T X10).

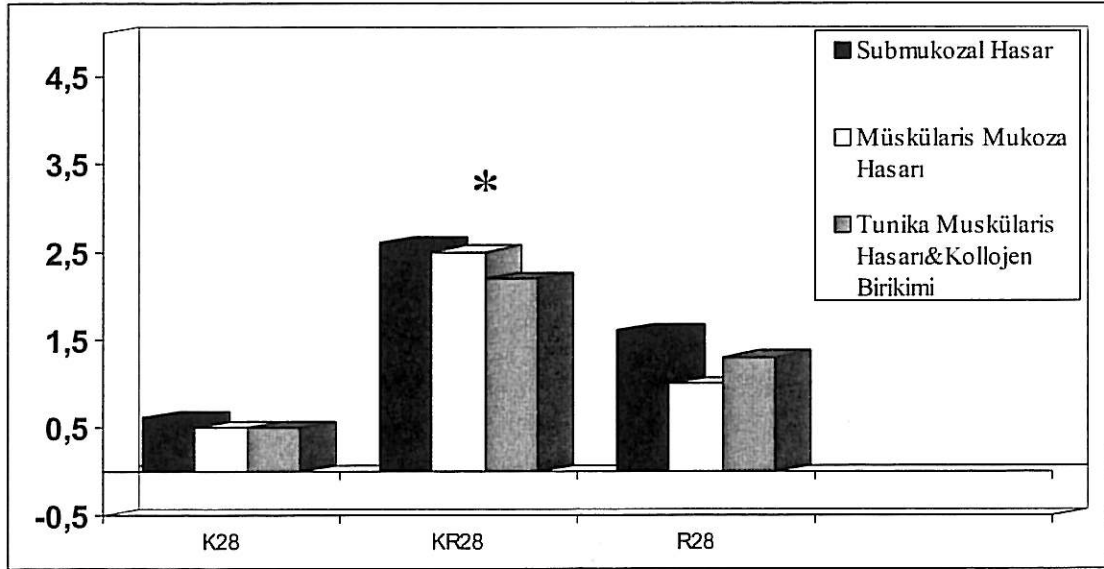


Resim 11. R28 grubuna ait özofagus kesiti; minimal baę dokusu artışı () (M&T X10).



Grafik 5. Grupların ödem, inflamasyon ve nekroz düzeyleri

* $p < 0,05$: ödem, inflamasyon ve nekroz diğer gruplardan anlamlı olarak yüksek



Grafik 6. Grupların submukozal hasar, muskuler mukoza hasarı, tunika muskularis hasarı ve kollajen birikimi düzeyleri

* $p < 0,05$: submukozal hasar, müskülaris mukoza hasarı, tunika muskularis hasarı ve kollajen birikimi diğer gruplardan anlamlı olarak yüksek

TARTIŞMA

Çalışmamızda koroziv madde olarak sık alınan ve kuvvetli bir alkali olan NaOH ile özofagus yanığı oluşturuldu. KÖY oluşturmak için farklı modeller farklı deney hayvanlarında kullanılmıştır (21,30). Çalışmamızda temininin kolay olması ve elverişli bakım şartları nedeniyle Wistar albino cinsi ratları kullandık. Model olarak insanda oluşan yanık paternine en fazla benzerlik gösteren Gehanno ve Guedon tarafından 1981'de tarif edilen ve 1985'te Liu tarafından modifiye edilen koroziv özofagus yanığı modelini kullandık (30,31). Bu yöntemle hazırlanan özofaguslarda bağlanan segmentin kan dolaşımının bozulduğu ve buna bağlı komplikasyonların gelişebileceği bildirilmiştir. Benzer şekilde preliminier çalışma sırasında özofagus bağlanırken çok sıkılan ratlarda doku hasarı oluşmuştur. Bu nedenle sütür, doku hasarı oluşmayacak ve kostik maddenin sağlam özofagus segmentine kaçmasını engelleyecek şekilde atılmıştır.

Koroziv madde alımı nedeniyle oluşan özofagus yanıkları halen sık olarak görülmektedir. Oluşan yanığın derecesi, alınan maddenin asit yada alkali olmasına, konsantrasyonuna, yutulan miktarına ve doku temas süresine bağlıdır (3-5). Koroziv özofagus yanıklarının en sık karşılaşılan ve henüz tam olarak önlenmesi mümkün olmayan komplikasyonu özofagus striktürleridir. Koroziv yanık olgularının %75-95 i alkali madde alımı nedeniyledir ve alkali maddeler asitlerden daha sıklıkla özofagus darlıklarına neden olmaktadır (4,22). Striktür tedavisinde temel amaç dilatasyon ve stent uygulaması ile darlığın genişletilmesi ve bu yöntem yetersiz kalırsa cerrahi

müdahaledir. Ancak bu girişimlerin birçok komplikasyonu mevcuttur (43,44,74,75). Özofagus darlıklarının tedavi yöntemleri ve sonuçları göz önünde bulundurulduğunda KÖY nda hastaların yaşam kalitesini artıracak en önemli nokta yanığın erken döneminde yapılacak doğru ve etkili bir tedavi yöntemiyle striktür gelişiminin önlenmesi olmalıdır. Yanığı takiben ilk günlerde uygulanan tedavi ve girişim yöntemleri hastaların prognozunu önemli ölçüde etkilemektedir. KÖY sonrasında antibiyotik ve steroid kullanımı yanısıra darlık oluşumunu önlemek amacıyla yapılmış deneysel çalışmalar mevcuttur (5,30-36,76,77), ancak bu çalışmaların hiçbiri klinik uygulamaya girememiştir. Bilinen en kuvvetli osteolatirojen olan Beta Amino Proprio Nitrilin lizil oksidazı geri dönüşümsüz şekilde baskıladığı ve özofagus darlığını azalttığı gösterilmiştir (2,4). Yüksek oranda hipersensitivite riski taşıyan ve insanlarda toksik olan bu maddenin günümüzde kullanımı söz konusu değildir. Siklofosamid ve D-Penisilinamin gibi kemoterapotik ajanlar kollajen üretimine ve moleküllerinin çapraz bağlarına etki ederek özofagus darlık oluşumunu azaltmışlardır (30,32). N-Asetilsistein kollajen yapımındaki intermoleküler disülfid bağ formasyonunu önleyerek darlığı azaltmıştır (31). Bingöl-Koloğlu ve arkadaşları antitrombotik, antikoagülan, endotelial koruyucu olan heparinin KÖY'nda striktür gelişimini önlediğini rapor etmişlerdir (34).

KÖY sonrası striktür oluşumundan sorumlu tek neden mukozal nekroz değildir. Yanık dokudaki inflamatuvar cevabın da striktür gelişimine önemli katkı sağladığı bilinmektedir. Yanığa maruz kaldıktan sonra ilk 48 saatte dokuda hemoraji, tromboz, ödem ve lokal nekroz gelişir. Alkali madde alımında likefaksiyon nekrozu olur ve nekroz alkali madde nötralize edilinceye kadar derinleşerek devam eder. Toksik oksijen radikalleri lipid peroksidasyonu yoluyla hücre ve hücre membranlarını tahrip ederek yanık sonrası erken dönemde doku hasarını arttırmaktadırlar (4,8,78,79,80). Kostik alımına maruz kaldıktan sonra ilk 72 saat içinde yanık dokuda serbest oksijen radikalleri önemli miktarda artmaktadır. KÖY sonrasında yara iyileşmesinin erken fazında serbest oksijen radikallerinin inaktive edilmesi veya temizlenmesiyle inflamasyon süreci engellenip uzun vadede striktür gelişimi ortadan kaldırılabilir (58).

MDA oksidatif stresin sekonder bir ürünüdür ve lipid peroksidasyonu sonucu oluşur. Reaktif oksijen radikallerinin toksik etkileriyle seviyesi artar. MDA düzeyinde artma, doku hasarının bir bulgusu olarak kabul edilir. Çalışmamızda resveratrol tedavisi alan grupların MDA düzeyleri kostik gruplarından anlamlı olarak düşük bulundu ($p<0,05$). Muhtemelen resveratrolün antioksidan ve serbest radikal temizleme özelliği

nedeniyle MDA düzeyleri düşük kalmıştır (81,82). Resveratrol hücre zarlarını oksidatif stresin zararlı etkilerinden koruyarak hücrelerin canlı kalmasını sağlamaktadır (83).

GSH oksidatif strese karşı hücre savunmasının önemli bir bileşenidir ve pivotal bir role sahiptir. GSH, Glutasyon peroksidazın bir kofaktörü olarak hidrojen peroksid ve lipid hidroperoksidin uzaklaştırılmasında rol oynar (83,84). Çalışmamızda resveratrol gruplarının GSH düzeyleri kostik gruplarından anlamlı olarak yüksek bulunmuştur. Resveratrol tedavisini 28 gün boyunca alan grupta GSH düzeyinin en fazla olmasının nedeni tedavi süresi arttıkça doğru orantılı olarak GSH düzeylerinin de artmasıdır ($p<0,05$). Resveratrolün GSH sentezinde görev alan enzimleri aktive ettiği bu yolla GSH düzeylerini arttırdığı bilinmektedir. Resveratrol oksidatif stresin canlı doku üzerine olan etkilerini azaltmakta böylece biyolojik membranların bütünlüğünü diğer antioksidanlar gibi korumaktadır (85).

NO endojen bir vazodilatatördür. NO trombosit adhezyon-agregasyonunu, lökosit adhezyonunu, endothelin oluşumunu ve plazminojen enzim aktivitesini artırır (86). Resveratrolün nötrofil ve makrofajlardan nitrat salınımını engellediği gösterilmiştir (87,88). Resveratrol gruplarının NO düzeyleri korosiv gruplarından anlamlı düzeyde düşük bulundu ($p<0,05$). NO düzeyinin düşük bulunmasının nedeni resveratrolün NO sentezini uyaran inflamatuvar endotoksin ve sitokinleri baskılamasına bağlanabilir (89).

Çalışmamızda kostik özefajitin hem erken hemde geç döneminde resveratrol gruplarının doku MDA ve NO düzeyleri azalmış, GSH düzeyleri artmıştır. Bu bulgular resveratrolün KÖY'nda doku hasarlanmasını azalttığını göstermektedir. Resveratrol antioksidan ve antiinflamatuvar özelliği nedeniyle özofagus dokusunu oksidatif stres ve inflamatuvar değişikliklere karşı korumaktadır.

Koroziv madde alımından birkaç gün sonra nekrotik dokular dökülür, ödem geriler ve neovaskülarizasyon başlar. Fibroblastların çoğalması üçüncü haftada başlar ve skar dokusu belirginleşir (3). Resveratrol akut faz döneminde, inflamatuvar hücre mediatörleri ve serbest oksijen radikallerini baskılamaktadır. Böylece inflamatuvar zeminli doku hasarı frenlenmekte, baskılanmış fibroblastik aktiviteyle kronik faz kollajen birikimi azalmaktadır. Sonuç olarak özofagus lümen daralmasından başlıca sorumlu faktör olan striktür gelişimi baskılanır (63,67-70). 4 günlük grupların histopatolojik bulguları incelendiğinde; R4 grubunun doku ödem, inflamasyon ve nekroz düzeyi KR4 grubundan anlamlı derecede düşük bulundu ($p<0,05$). Resveratrolün striktür gelişiminde ilk adım olan inflamatuvar süreci baskıladığı anlaşılmaktadır.

KR28 grubu ratların özofaguslarının transvers kesitlerindeki histopatolojik değişiklikler incelendiğinde; yaygın submukozal, mskler ve serozal baę dokusu artışı ve lmende daralma gzlendi. R28 grubunun özofagus submukozal ve msklaris mukoza tabakalarındaki kollajen birikimi KR28 grubundan anlamlı derecede dşk bulundu ($p<0,05$).

KY sonrasında biyokimyasal markırlar incelendiğinde inflamasyon ve oksidatif stres Őiddetinin doku hasar derecesini belirleyen faktrlerin bařında geldięi grlr. Bu nedenle serbest oksijen radikallerinin inaktive edilmesi veya temizlenmesi gerekmektedir. Bylece fibrozun klinik seyri engellenip, striktr geliřimi azaltılabilir (79). alıřmamızda kostik özofajitin hem erken hem de ge fazında, resveratrol gruplarında doku MDA ve NO dzeyleri azalırken; GSH ın arttıęı grlmřtr.

Benzer Őekilde histopatolojik bulgular resveratroln doku hasarını azalttıęını gstermiřtir. Erken koroziv özofajit fazında doku dem, inflamasyon ve nekrozu baskılanmıř; kronik fazda submukozal, muskuler mukoza hasarı, tunika muskularis hasarı ve kollajen birikimi belirgin olarak gerilemiřtir. Bu bulgular resveratroln antioksidan ve sitoprotektif etkisini doęrulamaktadır. Resveratroln fibroblast ve fibrozisi baskılayıcı zellięi; kardiovaskler sistem, hepatik siroz ve brid ileus nlenmesine ynelik olarak yapılan eřitli alıřmalarla ortaya konmuřtur (63,67-70).

Sonuç olarak; resveratrol KY nda erken dnemde inflamasyonu ge dnemde ise striktr oluřumunu azaltmıřtır. Resveratroln KY tedavisinde kullanılabilmesi iin daha ileri alıřmaların yapılması gerekmektedir.

SONUÇLAR

- 1) Özofagus yanığı oluşturulan ratların doku antioksidan düzeyleri artmıştır.
- 2) MDA, NO ve GSH düzeyleri karşılaştırıldığında resveratrol tedavisi alan grupların doku hasarlanmasının kostik gruplarından daha az olduğu saptanmıştır.
- 3) Çalışmanın erken döneminde (4. gün) resveratrol tedavisi özofagus dokusunun inflamasyonunu azaltmıştır.
- 4) Çalışmanın geç döneminde (28. gün) kostik grubunda yoğun kollajen artışı ve lümende daralma meydana gelirken resveratrol tedavisi doku fibrozisini azaltmıştır.
- 5) Resveratrol KÖY oluşturulan ratlarda erken dönemde doku inflamasyonunu geç dönemde ise doku fibrozisini belirgin derecede azaltmıştır.

ÖZET

Kostik özofagus yanığı (KÖY) olgularında medikal tedavinin amacı inflamatuvar reaksiyonu azaltmak ve striktür gelişimini önlemektir. Resveratrolün antiinflamatuvar, antioksidan özelliklere sahiptir.

Çalışmanın amacı resveratrolün KÖY sonrasında antiinflamatuvar ve striktür gelişimi üzerine etkilerini araştırmaktır.

44 adet Wistar albino rat kontrol grubu (K), Korosiv 4 ve 28 grubu (KR 4 ve KR 28), resveratrol 4 ve 28 grubu (R 4 ve R 28) olmak üzere 5 gruba ayrıldı. Korosiv gruplarına sadece özofagus yanığı oluşturulurken resveratrol gruplarında yanık oluşturulduktan sonra çalışma süresince resveratrol verildi. KÖY Gehanno ve Guedon tarafından tariflenen ve Liu tarafından modifiye edilen yöntemle, %25'lik NaOH kullanılarak oluşturuldu.

Ratlar 4. ve 28. günlerde biokimyasal ve histopatolojik inceleme için sakrifiye edildiler. Koroziv grubunun ortalama malondialdehit ve nitrik oksit düzeyleri resveratrol grubundan anlamlı derecede yüksek bulundu ($p<0,05$). Resveratrol gruplarının glutatyon düzeyleri kostik grubundan anlamlı derecede yüksekti ($p<0,05$). Histolojik olarak, R4 grubundaki ödem, inflamasyon ve nekroz düzeyleri KR4 grubundan anlamlı olarak düşük bulundu ($p<0,05$). R28 grubunda submukozal ve musküler tabakada kollajen birikimi KR28 grubundan önemli derecede düşük bulundu ($p<0,05$).

Resveratrol hem inflamasyonu hem de striktür oluşumunu azaltmıştır. KÖY'da resveratrol kullanımı yeni bir tedavi seçeneği olabilir Resveratrolün klinik kullanımı için daha kapsamlı deneysel ve klinik çalışmaların yapılmasının uygun olacağını düşünüyoruz.

SUMMARY

The purpose of medical treatment of the caustic esophageal burn is to decrease inflammatory reaction and to prevent stricture formation. Resveratrol has antiinflammatory and antifibrotic properties. The aim of this study is to investigate whether resveratrol has any antiinflammatory and stricture suppressing function in experimental CEB.

We divided forty-four male Wistar albino rats were divided into five groups as follows control group, caustic group 4 and 28 group (esophageal burns were created), resveratrol 4 and 28 group (esophageal burns were created and resveratrol were given). CEB were produced by the method of Gehanno and Guedon as modified by Liu and Richardson, 25 % NaOH were used for burns. Animals were sacrificed on the 4th and 28th days for biochemical and histopathological examination. Mean malondialdehyde and nitric oxide assays of the caustic groups were significantly higher than in the resveratrol groups ($p < 0, 05$). GSH assay on the resveratrol groups were significantly higher than in the caustic groups ($p < 0, 05$). Histologically, edema, inflammation and necrosis in resveratrol 4 group were significantly lower than in the caustic 4 groups ($p < 0, 05$). Submucosal and muscular collagen accumulation in the resveratrol 28 group were found significantly lower than the caustic 28 groups ($p < 0, 05$).

We conclude that resveratrol decreased both the inflammatory reaction and the stricture formation. Further studies are necessary for potential therapeutic use of resveratrol in CEB.

KAYNAKLAR

1. T.C Nüfus ve Vatandaşlık İşleri Genel Müdürlüğü 2006 Verileri.
2. Tucker JA, Yarrington CT. The treatment of caustic ingestion. *Otolaryngol Clin North Am.* 1979; 12: 343-50
3. Mevsim A: Çocuklarda kostik özofagus yanıkları. Uzmanlık tezi 1992; İzmir.
4. Ashcraft KW. Chemical esophageal injuries. In Ashcraft KW, Holder TM (eds): *In Pediatric Surgery*, 2nd ed. Philadelphia, WB Saunders 1993; pp1082-3.
5. Mutaf O. Çocuklarda Kostik Özofagus Yanıkları. *Pediatric Cerrahi Dergisi* 1988; 2: 69-85.
6. Millar AJW, Cymes S. Caustic Strictures of Esophagus. O'Neill JA, Rowe MI, Grosfeld JL, Fonkalsrud EW, Coran AG (eds): *In Pediatric Surg* 1998; 5th ed. St Louis, Missouri, Mosby-Yearbook Inc, pp 969-79.
7. Jackson C. Bronchoscopy: Past, Present and future. *J Med N Engl* 1928; 199:758-63.
8. Langman's Medical Embryology 6th ed. Baltimore, Maryland 21202, USA 1990; pp 239.
9. Kayalı H. İnsan Embriyolojisi 6. baskı. Evrim Basım Yayım Dağıtım İstanbul, Türkiye 1989, s. 175.

10. Hammersen F. Sobotta/Hammersen Histology. Color Atlas of Microscopic Anatomy, 3th ed. Baltimore, Maryland 21202 USA 1985; pp 145.
11. Beasley SW. Anatomy in Beasley SW, Myers NA, Auldish AW (eds): Oesophageal Atresia, chap 4. Chapman and Hall Medical Cambridge, Great Britain 1991; pp 45-58.
12. Stendal C. Practical guide to gastrointestinal function testing. Blackwell Science Tennessee, USA 1997; pp 1-10.
13. Kimber DC, Gray CE, Stackpole CE. Textbook of anatomy and physiology 11th ed. New York, NY, MacMillan, 1947; pp 484-5.
14. Skinner DB. Özofagus, in Sodeman WA, Sodeman TM (ed): Fiziopatoloji, 7. baskı. Türkiye Klinikleri Yayınevi, Ankara, Türkiye 1992; pp 850-61.
15. Kalaycı Ş. Histoloji. Uludağ Üniversitesi Basımevi, Bursa, Türkiye 1986; 339-41.
16. Dere F. Anatomi. Aydoğdu Yayınevi, Adana 1989; 110-15.
17. Robbins S, Cotran RS, Kumar V: Pathologic basis of Disease 3th ed. Tokyo, Japan, Igaku-Shoin/Saunders, 1984; pp 797-806.
18. Zorludemir Ü. Kırk özefagus yanıklı çocuğun klinik değerlendirmesi. Uzmanlık Tezi, Adana 1981.
19. Haller JA, Andrews HG, White JJ, et al. Pathophysiology and management of acute corrosive burns of the esophagus: result of treatment in 285 children. The Laryngoscope 2001; 111: 1999-2004.
20. Kılıç B. Kostik Özofagus yanığında darlık gelişmesini önlemeye yönelik yöntemlerin incelenmesi (deneysel çalışma). Uzmanlık Tezi, Adana 1994.
21. Ashcraft KW, Padula TR. The effect of dilute corrosives on the esophagus. Pediatrics 1974; 53: 226-32.
22. Adam JS, Birck HG. Pediatric caustic ingestion. Ann Otol Rhinol Laryngol 1982; 91: 656-8.
23. Ulman I, Mutaf O. A critique of systemic steroids in the management of caustic esophageal burns in children. Eur J Pediatr Surg 1998; 8: 71-4.
24. Zargar SA, Kochhar R, Mehta S, et al. The role of fiberoptic endoscopy in the management of corrosive ingestion and modified endoscopic classification of burns. Gastrointest Endosc 1991; 37: 165-9

25. Karnak I, Tanyel FC, Büyükpamukçu N, et al. Combined use of steroid, antibiotics, and early bouginage against stricture formation following caustic esophageal burns. *J Cardiovasc Surg* 1999; 40: 307-10.
26. Klein MD, Coran AG, Drongowski RA, et al. Longterm survival of dogs maintained solely on intraperitoneal nutrition. *J Pediatr Surg* 1985; 20: 765-71.
27. Klein MD, Coran AG, Drongowski RA, et al. The quantitative transperitoneal absorption of a fat emulsion: implications for intraperitoneal nutrition. *J Pediatr Surg* 1983; 18: 724-31.
28. Mutaf O, Özok G, Mevsim A, ve ark. Özofagusun kostik ve anastomotik darlıklarının tedavisinde lokal steroid enjeksiyonu. *Pediatric Cerrahi Dergisi* 1992; 6: 78-80.
29. Mutaf O, Özok G, Mevsim A, ve ark. Kostik Özefagus Yanıklarında Erken Sistemik Steroid Tedavisi. *Pediatric Cerrahi Dergisi* 1992; 6: 75-7.
30. Gehanno G, Guedon C. Inhibition of experimental esophageal lye strictures by penicillamine. *Arch Otolaryngol* 1981; 107: 145-7.
31. Liu AJ, Richardson AM. Effects of N-Acetylcysteine on experimentally induced esophageal lye injury. *Ann Rhionl Laryngol* 1985; 94: 477-81.
32. Küçükaydın M, Balkanlı S, Yeşilkaya A, ve ark. Koroziif özofagus striktüründe siklofosfamidin etkisi. *Pediatric Cerrahi Dergisi* 1989; 2: 74-9.
33. Berthet B, Di Constanzo J, Arnaud C, et al. Influence of epidermal growth factor and interferon gamma on healing of esophageal corrosive burns in the rat. *British J Surg* 1994; 81: 395-8.
34. Bingöl-Koloğlu M, Tanyel CF, Müftüoğlu RN, et al. The preventive effect of heparin on stricture formation after caustic esophageal burns. *J Pediatr Surg* 1999; 34: 291-4.
35. Yağmurlu A, Aksu B, Bingöl-Koloğlu M, et al. A novel approach for preventing esophageal stricture formation: sphingosylphosphorylcholine-enhanced tissue remodeling. *Pediatr Surg Int.* 2004; 20: 778-82.
36. Koltuksuz U, Mutuş HM, Kutlu R, et al. Effects of caffeic acid phenethyl ester and epidermal growth factor on the development of caustic esophageal stricture in rats. *J Pediatr Surg.* 2001; 36:1504-9.
37. Thompson JN. Corrosive esophageal injuries. An investigation of treatment methods and histochemical analysis of esophageal strictures in a new animal model. *Laryngoscope* 1987; 97: 1101-2.

38. Wijburg FA, Heysman HSA, Urbanus NAM. Caustic esophageal lesions in childhood: prevention stricture formation. *J Pediatr Surg* 1989; 24: 171-3.
39. Dalzell AM, Shepherd RW, Cleghorn GJ, et al. Esophageal stricture in children: Fiberoptic endoscopy and dilatation under fluoroscopic control. *J Pediatr Gastroenterol Nutr* 1992; 15: 426-30.
40. Sato Y, Frey E, Smith EE. Balloon dilatation of esophageal stenosis in children. *AJR* 1988; 150: 639-42.
41. Tam PKH, Sprigg A, Cudmore RE, et al. Endoscopy-guided balloon dilatation of esophageal stricture and anastomotic stricture after esophageal replacement in children. *J Pediatr Surg* 1991; 26: 1101-03.
42. London RL, Trotman BW, Dimarino AJ, et al. Dilatation of severe esophageal stricture by an inflatable balloon catheter. *Gastroenterol* 1981; 80: 173-5.
43. Avanoglu A, Ergün O, Mutaf O. Management of instrumental perforations of the esophagus occurring during treatment of corrosive strictures. *J Pediatr Surg* 1998; 33: 1393-5.
44. Karnak I, Tanyel FC, Büyükpamukçu N. Esophageal perforation encountered during the dilation of caustic esophageal burns. *J Cardiovasc Surg (Torino)* 1998; 39: 373-7.
45. Reyes HM, Hill JL. Modification of experimental stent technique for esophageal burns. *J Surg Res* 1976; 20: 65-70.
46. Mills LJ, Estrera AS, Platt MR. Avoidence of esophageal stricture following severe caustic burns by the use of an intraluminal stent. *Ann Thor Surg* 1979; 28: 60-5.
47. Mutaf O. Gastroesophageal reflux: a determinant in the outcome of caustic esophageal burns. *J Pediatr Surg* 1996; 32: 1494-5.
48. Ashcraft KW, Holder TM. The experimental treatment of oesophageal strictures by intralesional steroid injections. *J Thor Cardiovasc Surg* 1969; 58: 685-93.
49. Panieri E, Rode H, Millar AJ, et al. Oesophageal replacement in the management of corrosive stricture: When is surgery indicated? *Pediatr Surg Int* 1998; 13: 336-40.
50. German JC, Waterston DC. Colon interposition for the replacement of the esophagus in children. *J Pediatr Surg* 1976; 11: 227-34.
51. Mitchell IM, God DW, Roberts KD, et al. Colon interposition in children. *Br J Surg* 1989; 76: 681-9.

52. West KW, Vane DW, Grosfeld JL. Esophageal replacement in children: experience with 31 cases. *Surgery* 1986; 100: 751-5.
53. Hendren WH, Hendren WG. Colon interposition for esophagus in children. *J Pediatr Surg* 1985; 20: 829-39.
54. Mehrabi V, Nezakatgoo N, Ansari MJ. Further look at colon-patch esophagoplasty in benign stricture of esophagus in children. *Z Kinderchir* 1989; 44: 221-7.
55. Othersen HB, Smith CD. Colon-patch esophagoplasty in children: An alternative to esophageal replacement. *J Pediatr Surg* 1986; 21: 224-6.
56. Lamuela-Raventos, RM. Direct HPLC Analysis of cis-and trans-Resveratrol and Piceid Isomers in Spanish Red *Vitis vinifera* Wines. *J Agric Food Chem* 1995; 43: 281-3.
57. GS Soleas, DM Goldberg, EP Diamandis, et al. A Derivatized Gas Chromatographic-Mass Spectrometric Method for the Analysis of Both Isomers of Resveratrol in Juice and Wine. *Am J Enol Vitic* 1995; 46: 346-52.
58. Frankel EN, Waterhouse AL, Kinsella JE. Inhibition of human LDL oxidation by resveratrol. *Lancet* 1993; 341:1103-4.
59. Fremont L. Biological effects of resveratrol. *Life Sci* 2000; 66: 663-73.
60. Giovannini L, Migliori M, Longoni BM, et al. Resveratrol, a polyphenol found in wine, reduces ischemia reperfusion injury in rat kidneys. *J Cardiovasc Pharmacol* 2001; 37: 262-70.
61. M. Emilia Juan, M. Pilar Vinardell, Joana M. Planas. The Daily Oral Administration of High Doses of trans-Resveratrol to Rats for 28 Days Is Not Harmful. *J Nutr* 2002; 132: 257-60.
62. Chanvitayapongs S, Draczynska-Lusiak B, Sun AY. Amelioration of oxidative stress by antioxidants and resveratrol in PC12 cells. *Neuroreport* 1997; 8: 1499-02.
63. Ursula G. B. Haider, Dan Sorescu et al. Resveratrol Suppresses Angiotensin II-Induced Akt/Protein Kinase B and p70 S6 Kinase Phosphorylation and Subsequent Hypertrophy in Rat Aortic Smooth Muscle Cells. *Mol Pharmacology* 2002; 4: 772-7.
64. Pace-Asciak CR, Hahn S, Diamandis EP, et al. The Red Wine Phenolics Trans-Resveratrol and Quercetin Block Human Platelet Aggregation and Eicosanoid

- Synthesis: Implications for Protection Against Coronary Heart Disease. *Clinica Chimica Acta* 1995; 235:207-19.
65. A Bertelli, L Giovannini, D Giannessi, et al. Cyclodextrins as resveratrol carrier system, inhibits cyclooxygenase-2. *Food Chemistry* 1995; 30: 854-64
 66. J Zou, Y Huang, K Cao, et al. Effect of resveratrol on intimal hyperplasia after endothelial denudation in an experimental rabbit. *Life Sci* 2000; 68: 153-63.
 67. Chávez E, Reyes-Gordillo K, Segovia J, et al. Resveratrol prevents fibrosis, NF- β activation and TGF- β increases induced by chronic CCl₄ treatment in rats. *J Appl Toxicol* 2007; 10:1002-9.
 68. Olson ER, Naugle JE, Zhang X, et al. Inhibition of cardiac fibroblast proliferation and myofibroblast differentiation by resveratrol. *Am J Physiol Heart Circ Physiol* 2005; 288: 1131-8.
 69. Shigematsu S, Ishida S, Hara M. Resveratrol, a red wine constituent polyphenol, prevents superoxide-dependent inflammatory responses induced by ischemia/reperfusion, platelet-activating factor, or oxidants. *Free Radic Biol Med* 2003; 34: 810–17.
 70. Godichaud S, Krisa S, Couronné B, et al. Deactivation of cultured human liver myofibroblasts by Trans-resveratrol, a grapevine-derived polyphenol. *Hepatology* 2000; 31: 922-31.
 71. Fairbanks V and Klee GG. Biochemical aspects of hematology. In: N.W. Tietz Editor, *Textbook of clinical chemistry* W.B. Saunders, Philadelphia 1986; pp 1532–4.
 72. Uchiyama M, Mihara M. Determination of malonaldehyde precursor in tissues by thiobarbituric acid test. *Anal Biochem* 1978; 34: 271-8.
 73. Millar AJW, Cywes S. Caustic stricture of esophagus. O'Neill JAO, Rowe MI, Grosfeld JL, Fonkalsrud EW, Coran AG, ed. *Pediatric surgery*. 5th ed. St Louis: Mosby 1998; pp. 969-79.
 74. Gandhi RP, Cooper A, Barlow BA: Successful management of esophageal stricture without resection and replacement. *J Pediatr Surg* 1989; 24: 745-50.
 75. Sarfati E, Gossot D, Assens P, et al. Management of caustic ingestion in adults. *Br J Surg* 1987; 74:146-8.
 76. Ocakci A, Coskun O, Tumkaya L, et al. Beneficial effects of Ebselen on corrosive esophageal burns of rats. *Int J Ped Otorhny* 2006; 70: 45-52.

77. Arbell D, Udassin R, Benjamin M, et al. Prevention of Esophageal Strictures in a Caustic Burn Model Using Halofuginone, an Inhibitor of Collagen Type I Synthesis. *The Laryngoscope* 2005; 115: 1632-5.
78. Güne E, Çağlayan F, Çağlayan O, et al. Effect of antioxidant therapy on collagen synthesis in corrosive esophageal burns. *Pediatric Surg Int* 2002; 18: 24-7.
79. Cadranel S, Scaillon M, Goyens P, et al. Treatment of esophageal caustic injuries: experience with high-dose dexamethasone. *J Pediatr Surg Int* 1993; 8: 97-102.
80. Haller JA, Andrews HG, White JJ, et al. Pathophysiology and management of acute corrosive burns of the esophagus: results of treatment in 285 children. *J Pediatr Surg* 1971; 6: 578-84.
81. Jang DS, Kang BS, Ryu SY, et al. Inhibitory effect of resveratrol analogs on unopsonized zymosan induced oxygen radical production. *Biochem Pharmacol* 1999; 57: 705.
82. Sun AY, Chen YM, James-Kracker M, et al. Ethanol-induced cell death by lipid peroxidation in pc12 cells. *Neurochem Res* 1997; 22:1187-1192.
83. Spitz DR, Sullivan SJ, Malcolm RR, et al. Glutathione dependent metabolism and detoxification of 4-hydroxy-2-nonenal. *Free Radic Biol Med* 1991; 11: 415-23.
84. Scuito AM. Antioxidant properties of glutathione and its role in tissue protection. In *Oxidants, Antioxidants and Free Radicals*, Baskin SI, Salem H (eds). Taylor & Francis: Washington 1997; pp. 171 –91.
85. Villa P, Soccani A, Sico A, et al. Glutathione protects mice from lethal sepsis by limiting inflammation and potentiating host defense. *JID* 2002; 185: 1115 – 20.
86. Ozden A, Bostanci B, Sarioglu A, et al. Effect of Nitric Oxide on postoperative adhesion formation. *Eur Surg Res* 1999; 31: 465 –70.
87. Cavallaro A, Ainis T, Bottari C, et al. Effect of resveratrol on some activities of isolated and in whole blood human neutrophils. *Physiol Res* 2003; 52: 555-62.
88. Leiro J, Alvarez E, Garcia D, et al. Resveratrol modulates rat macrophage functions. *Int Immunopharmacol* 2002; 2: 767-74.

89. Curran RD, Billiar TR, Stuehr DJ, et al. Multiple cytokines are required to induce hepatocyte nitric oxide production and inhibit total protein synthesis. *Ann Surg* 1990; 212: 462-71.