

**İNÖNÜ ÜNİVERSİTESİ
TIP FAKÜLTESİ**

**KÜNT KARIN TRAVMALARINDA
İÇİ BOŞ ORGAN PERFORASYONLARI**

UZMANLIK TEZİ

**Dr.LATİF KAHRAMAN
GENEL CERRAHİ ANABİLİM DALI**

**TEZ DANIŞMANI
Yard.Doç.Dr.BURAK IŞIK**

İÇİNDEKİLER

TEŞEKKÜR.....	II
ŞEKİLLER DİZİNİ.....	III
TABLOLAR DİZİNİ.....	IV
RESİM DİZİNİ	V
KISALTMALAR.....	VI
I- GİRİŞ VE AMAÇ.....	1
II- HASTALAR VE YÖNTEM.....	3
III- SONUÇLAR.....	4
IV- TARTIŞMA.....	15
V- SONUÇ VE ÖNERİLER.....	24
VI- ÖZET.....	25
VII-SUMMARY.....	27
VIII- KAYNAKLAR.....	29

TEŐEKKÜR

Uzmanlık eđitimim sırasında bilgi ve deneyimleri ile bana destek olan, bilimsel olarak yetiřmeme önderlik eden sayın hocalarım Prof.Dr. Vedat KIRIMLIOđLU ve Prof.Dr. Sezai YILMAZ'a řükran duygularımı arz ederim.

Tezimin hazırlanmasında yardımlarımı esirgemeyen Yard.Doç.Dr. Burak IŐIK'a,

Ayrıca klinik içerisinde sürekli bilimsel ve sosyal alanda desteklerini hissettiđim sayın hocalarım Doç.Dr. Cüneyt KAYAALP, Doç.Dr. Cengiz ARA, Doç.Dr. GÖKHAN SÖĐÜTLÜ, Yard.Doç.Dr. Mehmet YILMAZ, Yard.Doç.Dr. Cemalettin AYDIN, Yard.Doç.Dr. Dinçer ÖZGÖR, Yard.Doç.Dr. Turgut PİŐKİN, Yard.Doç.Dr. Bülent ÜNAL ve Op.Dr. Abuzer DİRİCAN'a ,

Desteklerini sürekli olarak üzerinde hissettiđim asistan arkadaşlarıma; servis, yoğun bakım, ameliyathane hemřire, sađlık memuru ve personeline,

İhtisasım boyunca bana güç veren ailem'e,

Teőekkür ederim.

Dr.Latif KAHRAMAN

ŞEKİLLER DİZİNİ

Şekil 1: İzlenen ve cerrahiye alınan hastaların dağılımı

Şekil 2: Bütün hastaların yaş dağılımı

Şekil 3: Bütün hastaların cinsiyet dağılımı

Şekil 4: Cerrahi hastaların dağılımı

Şekil 5: Tüm künt karın travmalı hastalarda dağılım

Şekil 6: İçi boş organ perforasyon'lu hastaların cinsiyet dağılımı

Şekil 7: İçi boş organ perforasyon'lu hastaların yaş dağılımı

Şekil 8: İçi boş organ perforasyon'lu hastaların travma şekilleri

Şekil 9: İçi boş organ perforasyon'lu hastaların preop tetkikleri

Şekil 10: Cerrahiye alınan hastalarda içi boş organ perforasyon oranı

Şekil 11: Solid + içi boş organ perforasyon birlikteliğinde içi boş organ dağılımı

Şekil 12: İçi boş organ perforasyon'lu hastalarda preop dönemde çekilen ultrasonografi

sonuçları

Şekil 13: İçi boş organ perforasyon'lu hastalarda preop dönemde çekilen tomografi sonuçları

Şekil 14: İçi boş organ perforasyon'lu hastalara eşlik eden ekstraabdominal patolojiler

TABLO DİZİNİ

Tablo 1: İçi boş organ perforasyon' lu hastaların labaratuvar değerlendirmeleri

RESİM DİZİNİ

Resim 1: İçi boş organ perforasyonlarının yerleşim yerlerine göre dağılımı

KISALTMALAR

- İBOP : İçi boş organ perforasyonu
BT : Bilgisayarlı tomografi
USG : Ultrasonografi
CBC : Tam kan sayımı
ADBG : Ayakta direk karın grafisi
PA : Posterior anterior
FAST : Focused abdominal sonography for trauma
DPL : Diagnostic peritoneal lavaj
SAK : Subaraknoid kanama

GİRİŞ VE AMAÇ

Travma insanlığın tarihi kadar eski bir olgudur. Yeryüzünde insanların ilk belirmesinden başlayarak yaşamın bir parçası haline gelen travma değişen şekillerde günümüzde de önemini sürdürmektedir. Yakın geçmişte yaşanan teknolojik ilerlemeler ise bir yandan bu travma türlerine daha ölümcül bir nitelik kazandırırken diğer yandan da yeni travma türlerinin ortaya çıkması ile sonuçlanmıştır.

Amerika Birleşik Devletleri'nde bir yıl içinde her bir milyon kişiden 1000'i travma merkezlerinde tedavi gerektiren major bir travmaya maruz kalırken, tüm dünyada genç nüfusun halen en sık ölüm sebebidir.^{1,2} Künt ve penetran karın travmaları ise önemli bir morbidite ve mortalite nedenidir. Kafa travması, kalp ve büyük damar yaralanmaları travma sonrası en önemli ölüm nedenleridir.³⁻⁵ Karın travması ise travmaya bağlı ölümlerin yaklaşık % 10'undan sorumludur.⁶

Künt travma sonucu gelişen içi boş organ perforasyonu, travma hastasında çok sık karşılaşılmayan bir tanıdır.⁷ İçi boş organ perforasyonu'nun (İBOP) sıklıkla bulunduğu penetran abdominal yaralanmalardan farklı olarak, künt travma hastalarında rüptüre olmuş bir organa ait klinik bulgular başlangıçta nadiren bulunur. Solid organ yaralanması ve buna bağlı gelişen hemodinamik instabilite, künt karın travmalı bir hastanın değerlendirilmesinde daha yüksek öncelik taşır ve klinik tablo kuvvetle desteklemediği sürece içi boş organ perforasyonu akla gelmez.^{6,8-10} İnce barsak perforasyonunun tanı ve cerrahi tedavisindeki gecikmenin morbidite ve mortalitede anlamlı bir artışa neden olduğu daha önce gösterilmiştir.⁷

Travma merkezlerine başvuran hastaların yaralanma mekanizmasından bağımsız olarak %7-10'unda abdominal yaralanma mevcuttur.¹¹ Künt abdominal travma ile başvuran hastaların ise %6'sında laparotomi endikasyonu bulunur.¹² Dalak, olguların

%60'ından fazlasında tek yaralanan organken, bunu karaciğer ve içi boş organ yaralanmaları takip eder.¹³ İçi boş organ yaralanmalarından en sık görüleni ince barsak yaralanmaları olup, künt abdominal yaralanmaların %5-15'inde izlenir.¹⁴ Geniş hasta sayılarıyla yapılan çok merkezli bir çalışmada, künt abdominal travma nedeniyle başvuran ve değerlendirilen tüm hastaların %3.1'inde içi boş organ yaralanması, %1.3'ünde ise içi boş organ perforasyonu tespit edilmiştir.¹⁵ Diğer yayınlarda ise künt travma sonrası gastrointestinal yaralanma %0.7-%26.5 olarak bildirilmiştir.¹⁶⁻¹⁸

Künt abdominal travmaya bağlı içi boş organ perforasyonlarının tanısı birden fazla yaralanması bulunan, kafa travmalı, alkol veya ilaç kullanımına bağlı olarak algısı azalmış hastalarda oldukça güçtür. Kullanılabilir bütün tanı yöntemlerinin bir takım sınırlamaları vardır. Abdominal bilgisayarlı tomografinin (BT) yaygın olarak kullanımı, solid organ yaralanmalarının non-operatif tedavisinde dramatik bir artışla sonuçlanmıştır.¹⁹⁻²¹ Diagnostik peritoneal lavajın kullanılmasındaki (DPL) azalma da daha az eksploratuar laparotomiye neden olmuştur. Ancak non-operatif tedaviye doğru eğilimin artması künt içi boş organ perforasyonu bulunan hastaların tanısında artmış gecikme riski ile sonuçlanmıştır, çünkü hemodinamik instabilite veya pozitif diagnostik peritoneal lavaj nedeniyle yapılan erken laparotomi "gizli" içi boş organ yaralanmalarını ortaya koyabilir.⁷ Bir şekilde laparotomi sırasında bulunabilecekken, tespit edilememiş künt içi boş organ perforasyonu bulunan hastaların klinik seyri potansiyel olarak sepsis, multiorgan yetmezliği ve ölümlerle sonuçlanabilir.⁷ bunun yanında künt travma sonucu gelişen içi boş organ perforasyonu insidansının azlığı ve kesin tanı koydurucu bir yöntemin bulunmaması bu olgulara optimal tanısal yaklaşımda bir konsensus oluşmamasına ve gecikmelerdeki nedenlerin ortaya koyulamamasına neden olmaktadır.

Bizim çalışmamızın amacı 2003 ve 2007 tarihleri arasında merkezimize başvuran künt karın travmalarına bağlı içi boş organ perforasyonlu olguların demografik özelliklerini, tanı yöntemlerini, eşlik eden diğer yaralanmaları ve operasyon zamanlaması ile beraber uygulanan cerrahi tedavi yöntemlerini ve sonuçlarını retrospektif olarak araştırmaktır.

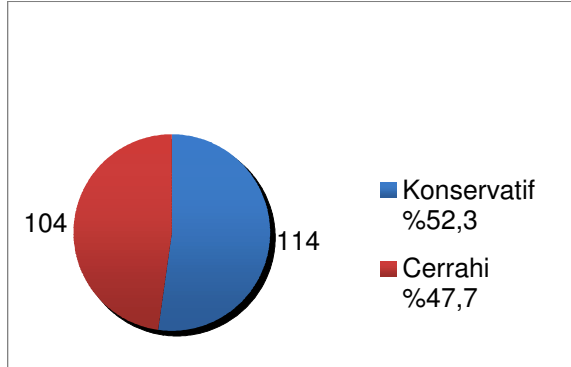
HASTALAR VE YÖNTEM

İnönü Üniversitesi Tıp Fakültesi Turgut Özal Tıp Merkezi'ne 01/01/2003 - 31/09/2007 tarihleri arasında künt karın travması nedeniyle başvuran ve Genel Cerrahi Anabilim Dalı tarafından ameliyet edilen 17 yaş üstündeki 114 hastanın kayıtları retrospektif olarak değerlendirildi. Tüm hastalar, yaş, cinsiyet, travma oluş şekilleri, fizik muayene, vital bulgular, laboratuvar değerleri (beyaz küre, hemoglobin), tüm karın ultrasonografisi ve karın tomografisi yönünden analiz edildi. Ameliyat edilen hastaların, ameliyat bulguları ve onarım şekilleri gözden geçirildi. Ameliyat bulgusu olarak içi boş organ yaralanmaları ve intraabdominal solid organ yaralanması ile beraber bulunan içi boş organ yaralanmaları değerlendirildi. İBOP'lu hastaların lokalizasyon, perforasyon sayısı ve tedavi biçimleri incelendi. Bu hastaların merkezimiz acil servisine geliş zamanı ile ameliyata alınış zamanı arasındaki süreye, travma oluş şekillerine ve yıllara göre dağılımına bakıldı. Bu hastaların hastanede kalış sürelerine ve eşlik eden diğer yaralanmalarına bakıldı.

SONUÇLAR

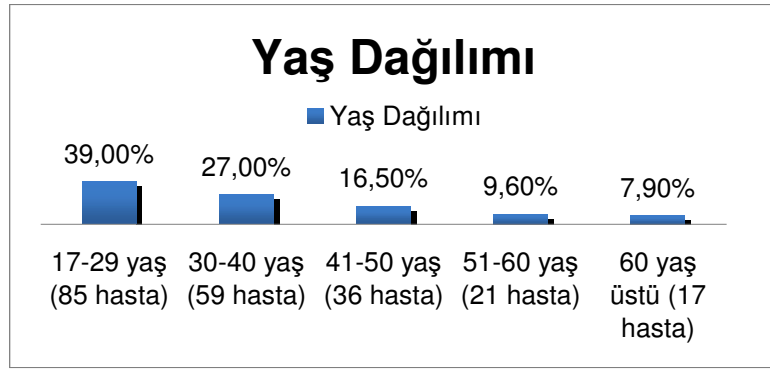
Merkezimiz acil servisine 01/01/2003 ile 31/09/2007 tarihleri arasında künt karın travması nedeniyle başvuran ve Genel Cerrahi Anabilim Dalı'na yatırılan 17 yaş üstündeki 218 hasta retrospektif olarak incelendi. Bu hastalardan 114 (%52.3) tanesi konserve olarak takip edildi. Cerrahiye alınan hasta sayısı ise 104 (%47.7) idi. (Şekil 1)

Şekil 1: İzlenen ve cerrahiye alınan hastaların dağılımı

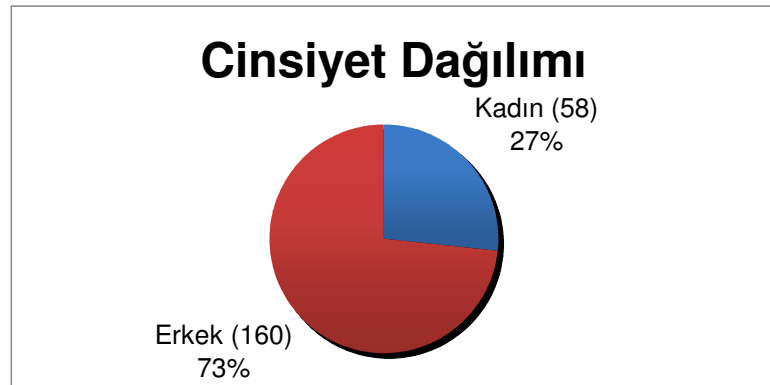


Hastaların 58 (%26.6) tanesi kadın, 160 (%73.4) tanesi ise erkek hastaydı. Hastaların yaş gruplarına dağılımı ise 17-29 yaş grubundakiler 85 adet (%39), 30-40 yaş grubundakiler 59 adet (%27), 41-50 yaş grubunda 36 adet (%16.5), 51-60 yaş grubundakiler 21 adet (%9.6) ve 60 yaş üstündekiler ise 17 adet (%7.9) idi (Şekil 2-3).

Şekil 2: Bütün hastaların yaş dağılımı

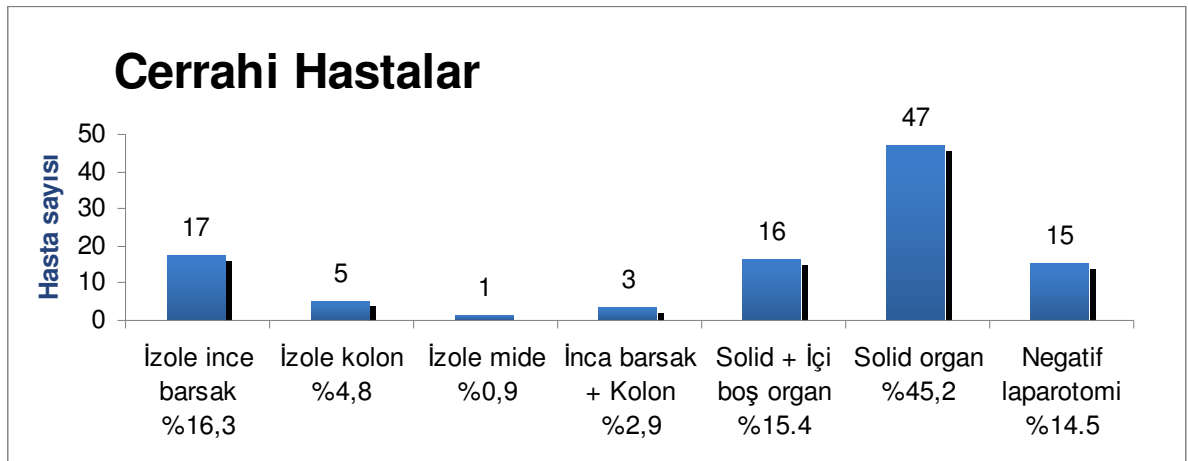


Şekil 3: Bütün hastaların cinsiyet dağılımı



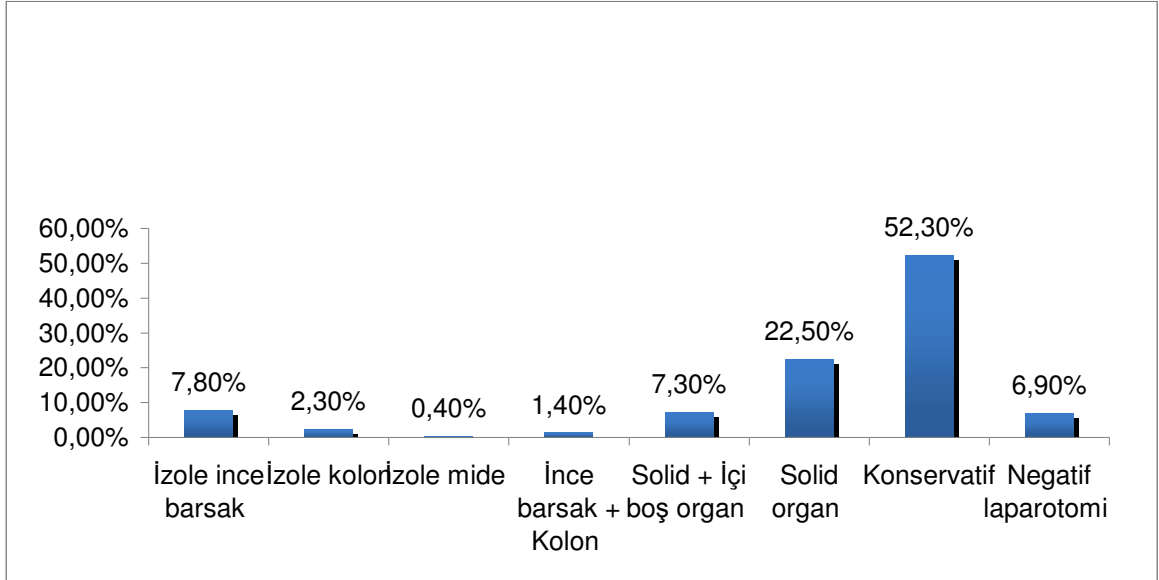
Cerrahiye alınan hastalardan 15 (%14.5) tanesinde laparatomide karın içi patoloji saptanmadı. Diğer hastaların 17 (%16.3)' sinde izole incebarsak yaralanması, 5 (%4.8)' inde izole kolon yaralanması, 1 (%0.9)' inde izole mide ve 3 (%2.9)' ünde incebarsak ve kolon yaralanması birlikte görüldü. Ayrıca 47 (%45.2) hastada intraabdominal solid organ yaralanması ve 16 (%15.4) hastada ise intrabdominal solid ve içiboş organ yaralanması birlikte görüldü. (Şekil 4)

Şekil 4: Cerrahi hastaların yaralanan organa göre dağılımı



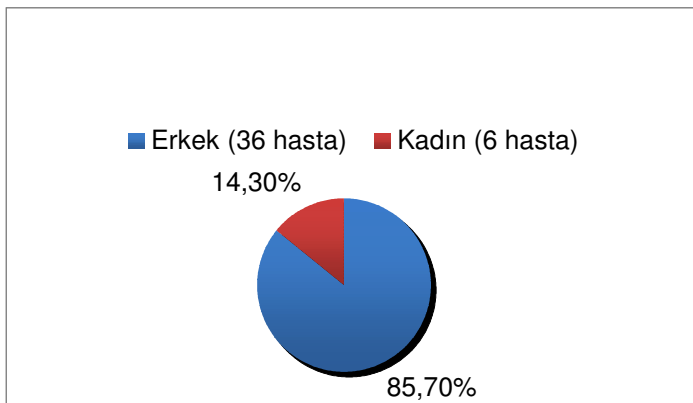
Tüm künt karı travmasına maruz kalan hastalarda negatif laparotomi yapılanlar %6.9, izole incebarsak yaralanması olanlar %7.8, izole kolon yaralanması olanlar %2.3, izole mide yaralanması % 0.4, incebarsak ve kolon yaralanması birlikte olanlar % 1.4, solid organ yaralanması % 22.5, solid ve içiboş organ yaralanma birlikteliği ise %7.3 olarak tespit edildi. (Şekil 5)

Şekil 5: Tüm künt karın travmalı hastalarda yaralanan organa göre dağılım



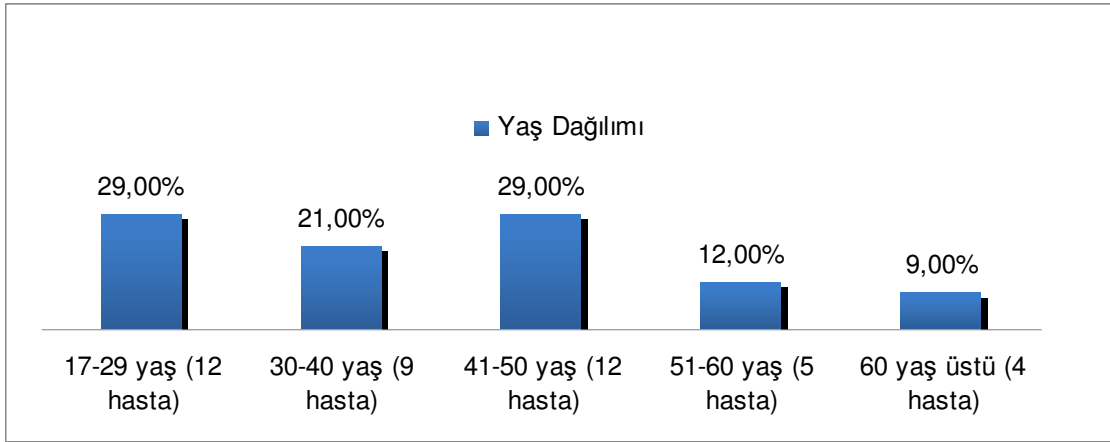
Künt karın travmasına bağlı ameliyata alınan ve içi boş organ perforasyonu olan hasta sayısı 42 idi. Bu hastaların 6 (%14.3) tanesi kadın, 36 (%85.7) tanesi ise erkek hastaydı. Künt travmaya bağlı İBOP' lu hastaların yaş ortalaması 36.18 (17-75) olup; kadınların yaş ortalaması 44.6 (29-69), erkeklerin yaş ortalaması ise 32.7 (17-75)' dir. İBOP' lu hastaların yaş gruplarına göre dağılımı ise 17-29 yaş grubundakiler 12 adet (%29), 30-40 yaş grubundakiler 9 adet (%21), 41-50 yaş grubunda 12 adet (%29), 51-60 yaş grubunda 5 adet (%12) ve 60 yaş üstündekiler ise 4 adet (%9) idi. (Şekil 6-7)

Şekil 6: İBOP' lu hastaların cinsiyet dağılımı



İBOP: İçiboş organ perforasyonu

Şekil 7: İBOP' lu hastaların yaş dağılımı

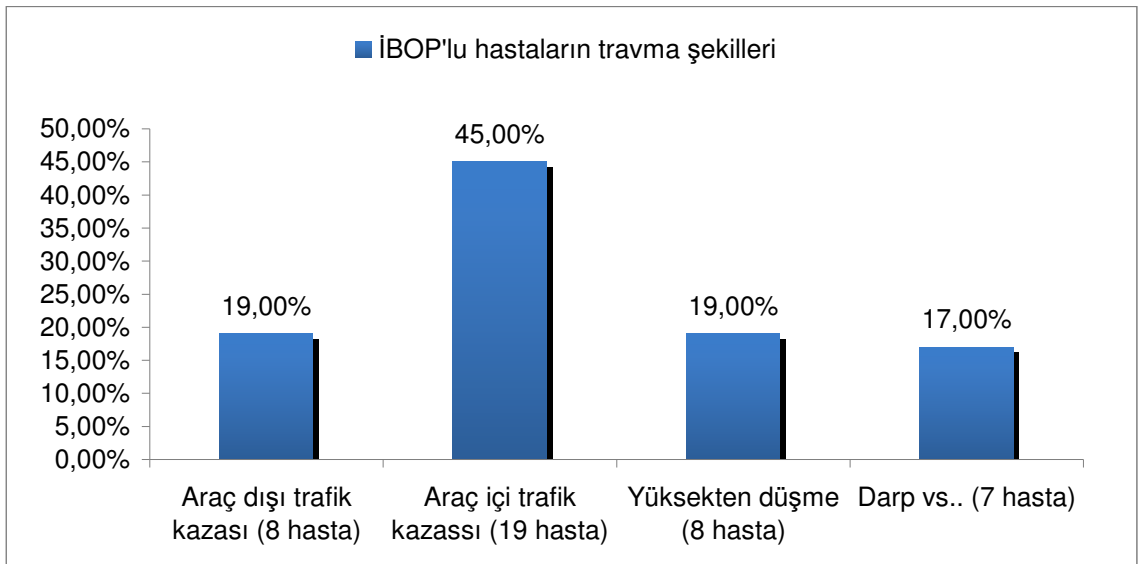


İBOP:İçiboş organ perforasyon

Künt travmaya bağlı hastaların, acil servise geldikten ortalama 124 dakika (40-750) sonra ameliyata alındıkları tespit edildi. İBOP' lu hastaların acil servise gelişten ameliyata alınış arasındaki süreler incelendiğinde ise en kısa 30 dakika, en uzun ise 240 dakika olarak bulunmuştur. Ortalama ameliyata alışı süresi ise 107 dakika 'dır.

Bu hastaların yıllara göre dağılımı ise 2003' te 16 hasta (%38), 2004' te 4 hasta (%9.5), 2005' te 5 hasta (%12), 2006' da 11 hasta (%26) ve 2007' de 6 hasta (%14.5). İBOP' lu hastalarda travma şekillerine göre dağılımı ise; araç dışı trafik kazası, 8 (%19); araç içi trafik kazası, 19 (%45); yüksekten düşme, 8 (%19); darp vs., 7 (%17) şeklindeydi.

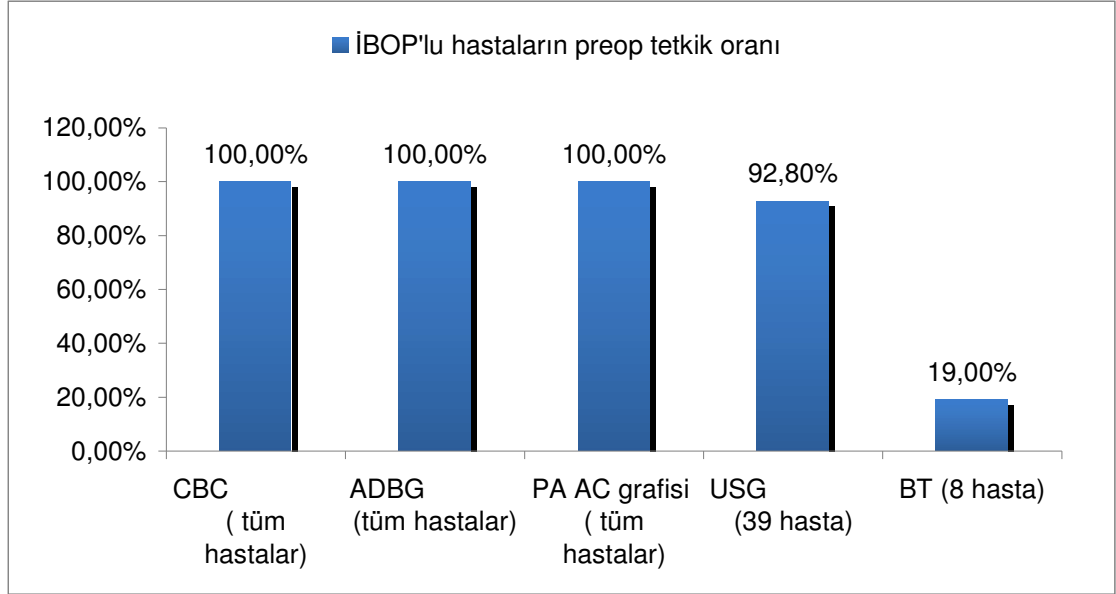
Şekil 8: İBOP' lu hastaların travma şekilleri



İBOP: İç boş organ perforasyonu

İBOP'lu hastaların acil servise başvurusundan itibaren preop dönemde CBC (tüm hastalara), ADBG (tüm hastalara), PA akciğer grafisi (tüm hastalara), USG (39 hastaya, % 92.8), CT (8 hastaya, % 19) yapılmıştır. (Şekil 9)

Şekil 9: İBOP' lu hastaların preop tetkikleri



İBOP: İçi boş organ perforasyonu

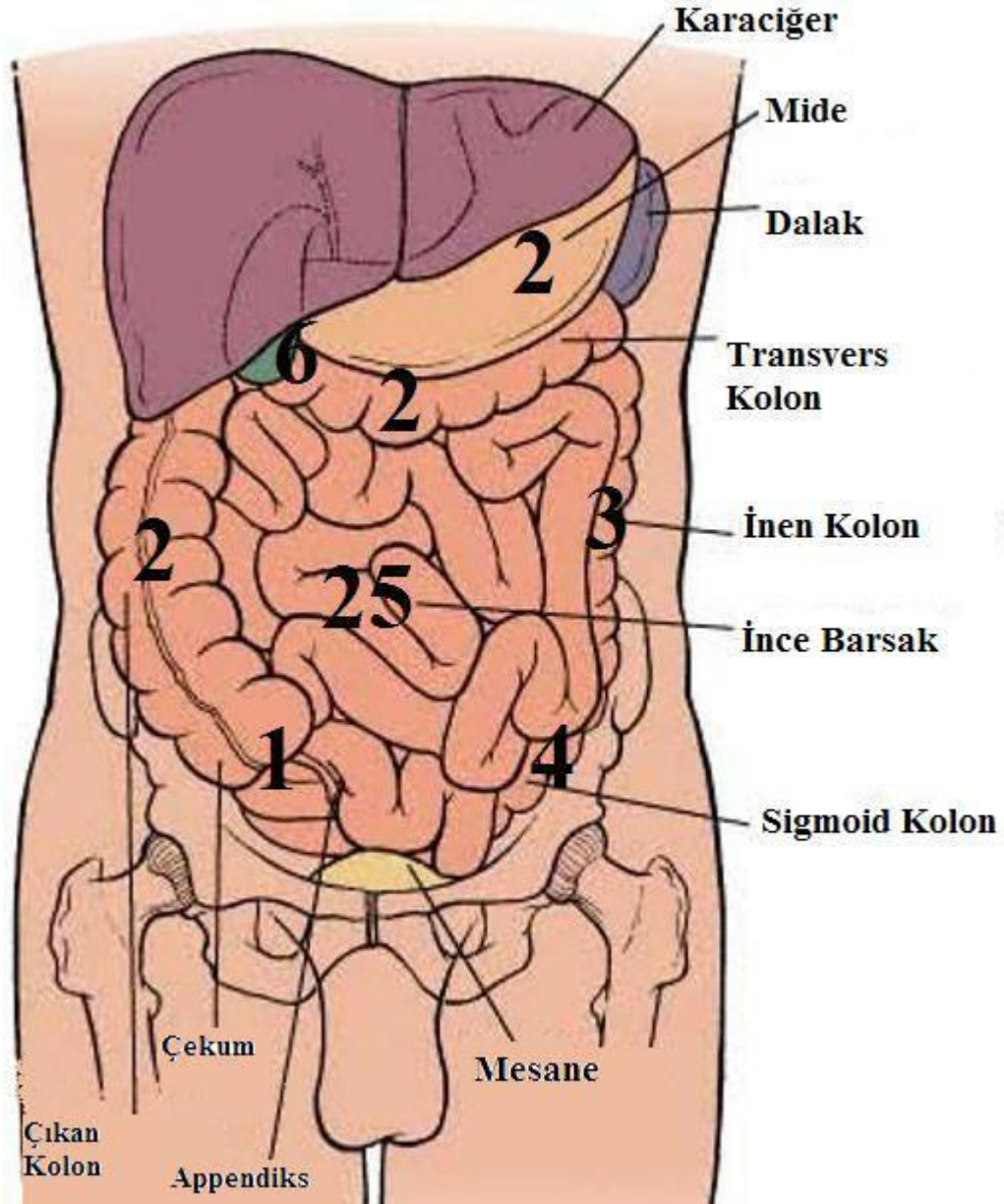
İBOP' lu 42 hastanın hemoglobin, beyaz küre, kan basıncı ve nabız sayılarına bakıldı. Ortalama, en yüksek ve en düşük değerleri bulundu.

Tablo: 1 İBOP' lu hastaların laboratuvar değerlendirmeleri

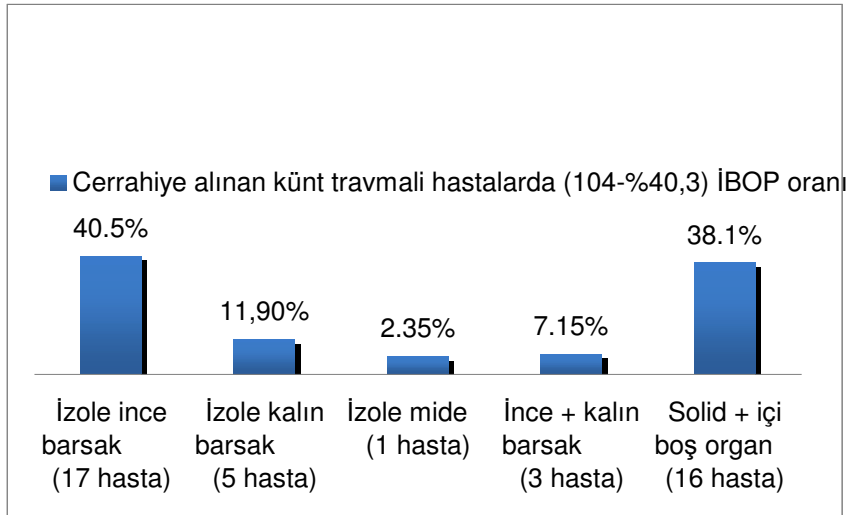
	Hemoglobin	Lökosit	Tansiyon A.	Nabız
Ortalama	12.6	17310	110/65	94
En yüksek	17.3	43800	174/94	139
En düşük	5.9	6200	80/49	57

Künt travmalı cerrahiye alınan 104 hastada 42 (%40.3) hastada içi boş organ perforasyonu tespit edilmiş olup bunların yerleşim yerlerine göre dağılımı; 17 hasta izole ince barsak (%40.5); 5 hasta, izole kalın barsak (%11.9); 1 hasta, izole mide (%2.35); 3 hasta, ince barsakla beraber kalın barsak (%7.15); 16 hasta, solid organ yaralanmasıyla beraber içi boş organ yaralanması (%38.1) şeklindedir (resim 1, şekil10).

Resim 1: İçi boş organ perforasyon' lu hastalarda dağılım



Şekil 10: Cerrahi'ye alınan hastalarda İBOP oranı

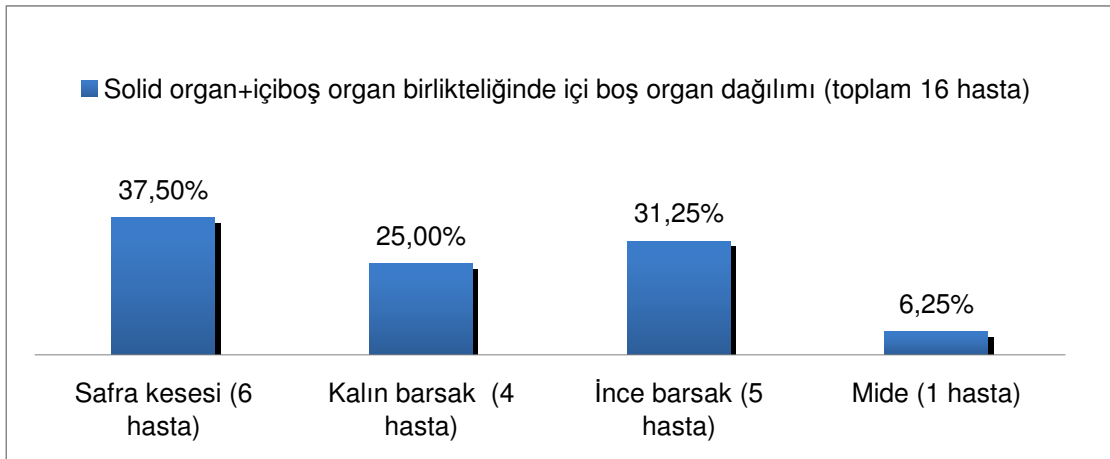


İBOP: İçi boş organ perforasyonu

Künt travmalı cerrahiye alınan hastalardaki solid organ + içi boş organ birlikteliği 16 hastada tespit edilmiş olup dağılımı; 5 hasta, karaciğer ve safra kesesi; 1 hasta, karaciğer ve kolon; 1 hasta, karaciğer ve ince barsak; 1 hasta, karaciğer, dalak ve safra kesesi; 1 hasta, karaciğer, diafram ve kalın barsak; 2 hasta, dalak ve ince barsak; 1 hasta, dalak, sürrenal ve mide; 2 hasta, dalak ve kolon; 1 hasta, pankreas ve ince barsak; 1 hasta, böbrek ve ince barsak şeklinde olmuştur.

Künt travmalı cerrahiye alınan hastalardaki solid organ + içi boş organ birlikteliği olan 16 hastadaki içi boş organ dağılımı; 6 hasta, safra kesesi (% 37.5); 4 hasta, kalınbarsak (% 25); 5 hasta, incebarsak (% 31.25); 1 hasta, mide (% 6.25) şeklindedir (şekil11).

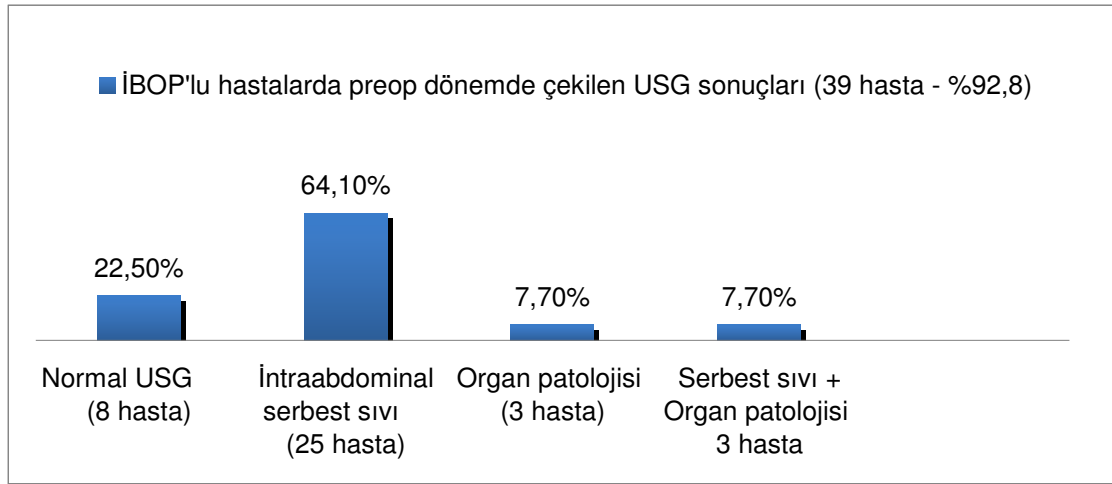
Şekil 11: Solid organ yaralanması ve içiboş organ perforasyon birlikteliğinde içi boş organ dağılımı



Ayrıca yine acil servise gelişlerinde 197 (%91) hastaya tüm batın ultrasonografisi ve 58 (%27) hastaya tüm batın tomografisi çekilmiştir. İçi boş organ perforasyon' lu hastaların preop döneminde (39 hasta) %92.8 hastaya tüm batın ultrasonografisi çekilmiş olup, tüm karın ultrasonografisi normal olan 8 hasta, intraabdominal serbest sıvı tespit edilen 25 hasta, organ patolojisi tespit edilen 3 hasta, serbest sıvı ve organ patolojisi saptanan 3 hasta saptanmıştır (şekil 12).

Ameliyatta perforasyon tespit edilen ancak tüm karın ultrasonografi'sinde tespit edilemeyen hastalar 8 olup, 7 hasta izole incebarsak yaralanması, 1 hasta ise izole kalınbarsak yaralanmasıdır.

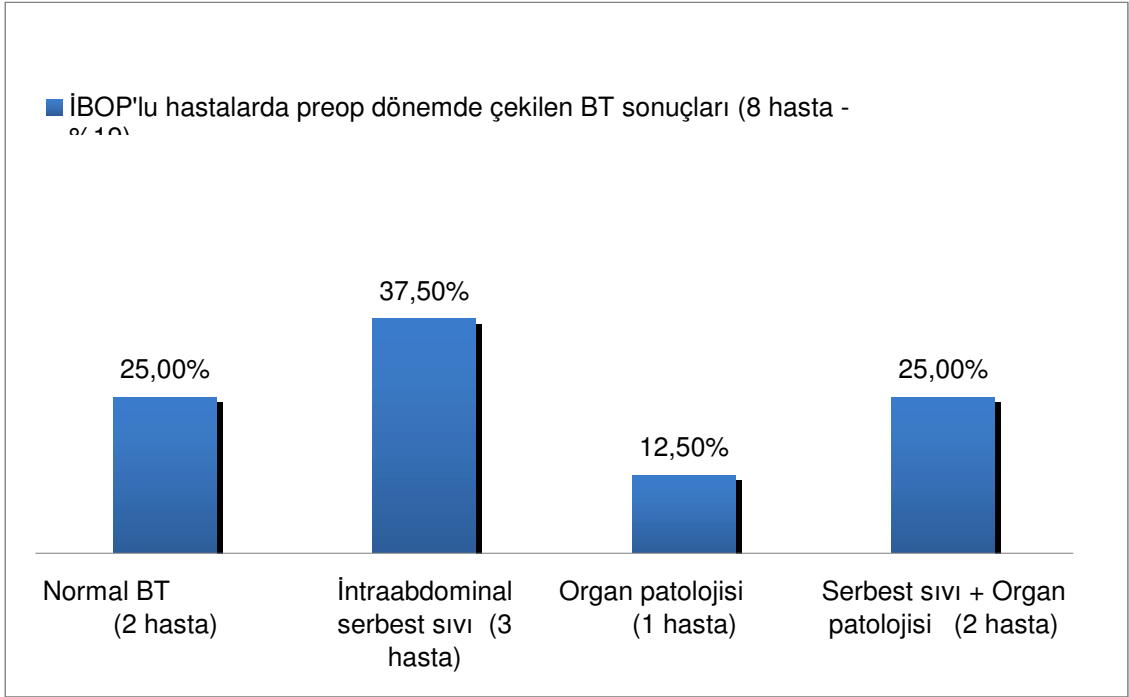
Şekil 12: İBOP' lu hastalarda preop dönemde çekilen ultrasonografi sonuçları



İBOP: İçi boş organ perforasyonu

İçi boş organ perforasyonlu hastaların preop döneminde 8 (%19) hastaya tüm karın tomografisi çekilmiş olup ; (şekil 13) 2 hastada normal, 3 hastada serbest sıvı, 1 hastada organ patolojisi ve 2 hastada ise serbest sıvı ile beraber organ patolojisi tespit edilmiştir.

Şekil 13: İBOP' lu hastalarda preop dönemde çekilen tomografi sonuçları



İBOP: İçiboş organ perforasyonu

İBOP' lu Hastalarda Cerrahi Prosedür:

İnce barsak primer onarım	: 17 hasta
Kolon primer onarım	: 5 hasta
İnce + kolon primer onarım	: 1 hasta
İnce barsak rezeksiyonu + kolon primer onarım	: 1 hasta
Mide primer onarım	: 2 hasta
Kolesistektomi	: 6 hasta
İnce barsak rezeksiyonu	: 4 hasta
Kolon rezeksiyonu	: 2 hasta
İnce barsak rezeksiyonu + hartmann kolostomi	: 1 hasta
Kolon rezeksiyonu + Loop ileostomi	: 2 hasta
İnce barsak + kolon primer onarım + hartmann kolostomi	: 1 hasta

Stoma açılan 4 hasta ise;

1.hasta: İncebarsak yaralanması (Treitz' dan itibaren 100.cm' de 50 cm' lik intestin ansında vasküler yaralanmaya bağlı iskemi ve 120.cm, 130.cm' lerede intestinal perforasyon + sağ patella kırığı + sağ pnömotoraks olup; segmenter incebağırsak

rezeksiyonu + end to end anastomoz + hartmann kolostomi açılmıştır. Taburcu edildikten 60 gün sonra kolostomi kapatılmıştır.

2. hasta: Kalınbarsak yaralanması (çekum perforasyonu + diafragma rüptürü + sol hemopnömotoraks tespit edilmiş olup; ileoçekal rezeksiyon + loop ileostomi + göğüs tüpü drenajı uygulanmıştır. Loop ileostomi taburcu edildikten 42 gün sonra kapatılmıştır.)

3. hasta: İnce + kalınbarsak yaralanması (İleoçekal valvin 20 cm proksimalinde 0.5 cm çaplı perforasyon + rektosigmoid' de 2x2 cm' lik perforasyon tespit edilmiş olup; ince ve kalınbağırsağa primer onarım yapılmış, hartmann kolostomi eklenmiştir. Taburcu edildikten 64 gün sonra kolostomi kapatılmıştır.

4. hasta: Kalınbarsak + karaciğer yaralanması (Sağ kolonda 3x2 cm' lik perforasyon + kc laserasyonu olup; Kc primer onarım + segmenter kolon rezeksiyonu + loop ileostomi açılmıştır. Taburcu edildikten 36 gün sonra kolostomi kapatılmıştır.)

Primer onarım yapılan 25 hastada toplam 37 perforasyon vardı. Mevcut 37 perforasyon' un 29'u incebağırsak' ta, 5' i kalınbağırsak'ta ve 3'ü de mide de bulunuyordu. Bu hastalar sadece primer onarım yapılarak tedavi edildi.

İnce ve kalınbarsak yaralanmasının birlikte olduğu 3 hastada ise;

1. hasta: segmenter incebarsak rezeksiyonu + end to end anastomoz + kolon' a primer onarım (sigmoid kolonda 0.5 cm lik perforasyon + treitz'den itibaren 80., 90. ve 100 cm' lerde 3 adet perforasyon)

2. hasta: İncebarsak ve rektuma primer onarım + hartmann kolostomi açılması (ileoçekal valvin 20 cm proksimalinde 0.5 cm' lik perforasyon ve rektosigmoid' de 2x2 'cm lik perforasyon alanı) Bu hastanın 60 gün sonra kolostomisi kapatıldı.

3. hasta: Segmenter incebarsak rezeksiyonu + end to end anastomoz + parsiyel ileum rezeksiyonu + end to side ileoçekal anastomoz + sigmoid kolon primer onarım (Treitz' dan itibaren 80.cm' de, 100.cm' de ve 200.cm' de perforasyon alanları ve son 120.cm' sinde ileoçekal valv dahil intestin segmentin'de vaskülarizasyon bozulmuş iskemik görünümde idi.)

İBOP' lu 42 hastanın bilinç durumları ise; 1 hasta konfüze ve diğer 41 hasta ise bilinçleri açıktır. Bilinci konfüze olan hasta post-op beyin cerrahisi kliniğine devredildi.

İBOP'lu hastaların hastanede ortalama yatış süresi 14.5 (3-71) gündür. En uzun yatan hasta kalınbarsak ve dalak yaralanması, en kısa yatan hasta ise izole kalın barsak yaralanması olmuştur.

İBOP'lu hastalarda tespit edilen ekstraabdominal yaralanmalar ise;(Şekil 14)

- 1 hastada travmatik SAK,
- 1 hastada bilateral pnömotoraks
- 2 hastada unilateral pnömotoraks
- 2 hastada unilateral hemopnömotoraks
- 1 hastada bilateral femur kırığı
- 1 hastada unilateral femur kırığı
- 1 hastada humerus kırığı
- 1 hastada patella kırığı
- 3 hastada ramus pubis kırığı
- 3 hastada klavikula kırığı
- 4 hastada kot fraktürü tespit edilmiştir.

Şekil 14: İBOP' lu hastalara eşlik eden ekstraabdominal patolojiler

İBOP'lu hastalarda tesbit edilen ekstraabdominal patolojiler

Travmatik SAK (1 hasta)
Bilateral pnömotoraks (1 hasta)
Unilateral pnömotoraks (2 hasta)
Unilateral hemopnömotoraks (2 hasta)
Bilateral femur fraktürü (1 hasta)
Unilateral femur fraktürü (1 hasta)
Unilateral humerus fraktürü(2 hasta)
Unilateral patella fraktürü(1 hasta)
Unilateral klavikula fraktürü (1 hasta)
Ramus pubis fraktürü (3 hasta)
Kot fraktürü (4 hasta)

TARTIŞMA

Künt karın travmalı hastaların değerlendirilmesi ve tedavisi gerek acil serviste çalışan doktorlar gerekse genel cerrahlar için dikkat edilmesi gereken bir sorundur. Yaralanmanın, önemsizden katastrofik tabloya kadar değişen spektrumu, olguların büyük kısmında klinik muayenenin uyumsuzluğu, uygulanabilecek birçok potansiyel tanı yönteminin bulunması, erken değerlendirme ve uygun tanı yönteminin belirlenebilmesi için organize ve sistematik bir yaklaşımı gerektirmektedir. Ciddi yaralanmalara mümkün olduğunca erken tanı koymak, spesifik yaralanmaların gözden kaçmasını veya tanılarında gecikmeleri önlemek büyük önem taşımaktadır. Asıl ulaşılmaması gereken amaç ise olası morbidite ve mortaliteyi en aza indirmektir.

Künt travmaya bağlı içi boş organ perforasyon yeni değildir. Aristo “hafif bir darbenin, cildi yaralamadan rüptüre neden olabileceğinden” notlarında bahsetmiştir.⁷ İlk başarılı onarım 1720’de Sacherus’a atfedilmiştir.⁷ Ramdorh, 1730’da tamamen transekte ince barsak segmentini başarıyla anastomoz yapmıştır.⁷ Modern cerrahi teknikler ince barsak yaralanmalarının büyük bir kısmının etkili ve göreceli olarak standart onarımını sağlar. Bu tarz perforasyonların güncel cerrahi tedavisinde çok az ihtilaf veya varyasyon vardır. Bu yaralanmalarla ilgili başarılı sonuçların önündeki engel zamanında tanı koymayla ilgilidir.

Motz, 1890 yılında künt travmada intestinal yaralanma ile ilgili olası 3 mekanizma tariflemiştir: (1) omurgaya karşı barsağa uygulanan ezici güç; (2) tutunma hatları boyunca barsak ve mezenterin kesme kuvvetleri; (3) artmış intraluminal basınca sekonder ortaya çıkan patlayıcı kuvvetler.²² Williams ve Sargent köpeklerle yaptıkları deneysel bir çalışmada birbirine karşı gelen iki yüzey arasındaki (barsağın sabit segmenti ve omurga gibi) kesici kuvvetlerin intestinal yaralanma ile sonuçlandığını ve intraluminal basınçla bir ilgisinin bulunmadığını söylemişlerdir.²³ Ayrıca barsaktaki bir

miktar sıvı ve gazın künt intestinal yaralanmada bir miktar koruyucu etkilerinin olduğunu belirtmişlerdir. Cripps ve Cooper ise künt karın travmasında intestinal ve mezenter yaralanmasının baskın nedeninin, karın duvarına olan hızlı, yüksek basınçlı ezici kuvvetlerin neden olduğu stres dalgalarının oluşumunun ve yayılımının olduğunu bulmuşlardır.²⁴ Yine 1923'te Vance künt travmanın barsak ve mezenterde yaralanma yaratmasıyla ilgili olarak 3 mekanizma önermiştir.²⁵ Birincisi, gastrointestinal traktın iki nesne arasında sıkışmasıdır (örneğin emniyet kemeri ve arkada iskelet). Bu sıkışma barsak duvarı ve mezenterde lokal iskemiyonlar, mural ve mezenterik hematomlar, barsağın transeksiyonu (sıkışan segmentlerin uçlarında), lokalize devaskularizasyon ve tam kat kontüzyonlarla sonuçlanır. Kontüzyon alanları canlılığını kaybedip takiben geç perforasyona gidebilir.^{26, 27} Yaralanmanın ikinci mekanizması hızlı deselerasyondur. Bu, gastrointestinal traktın göreceli sabit ve mobil kısımları arasında yırtıcı güçler yaratır. Doğal sabit noktalar Treitz bağı, sigmoid kolonun her iki ucu ve ileoçekal bileşkedir. Üçüncü mekanizma ise patlama (burst) yaralanmasıdır. Bu durum intestinal segmentlerin darbe sırasında kapanmasıyla oluşur. Barsak, intraluminal basınç barsak duvarının gerilme direncini geçince parçalanır veya patlar. Patlayıcı güçlere bağlı olarak tam kat perforasyonlar ince barsakta daha sıktır.

Künt içi boş organ yaralanmalarının en sık nedeni motorlu taşıt kazalarıdır.^{14, 18, 22, 26-39} Diğer sık nedenler abdomene darbe veya düşmelerdir.^{27, 40-42} Bizim serimizde motorlu taşıtların karıştığı kazalar 27 (%64) olguya en sık nedendir. Bunların %45'i (19 olgu) araç içi, %19'u (8 olgu) araç dışı (yaya) kazalardır. Kalan %19 (8 olgu) yüksekte düşme, %17 (7 olgu) ise doğrudan abdomene travma (darp, iş kazası vs) sonucu gelişmiştir. Motorlu taşıt kazalarında emniyet kemeri kullanımı birçok seride intestinal perforasyonlara eşlik ettiğinden bundan ayrıca bahsetmek anlamlı olacaktır. Bu olgularda mekanizmanın kompresyon sonucu kapalı barsak segmentlerinin oluşması ve takiben artmış intraluminal basınç artışından dolayı perforasyon olduğuna inanılmaktadır.^{29, 31-33, 40, 43, 44} "Seat belt sendromu" (abdominal duvarda ekimoz, ince barsak yaralanması ve lomber vertebra yaralanması veya Chance kırığı), bu tarz yaralanma tipine uyar.⁴⁵ Tabii ki bu yaralanmalar emniyet kemerlerinin kullanımı için bir kontraendikasyon değildir. Ancak anamnezde bunu sorgulamak tanı için faydalı olacaktır.

Hemoperitoneum bulunan ve şok tablosunda gelen hastaların tedavisinin temel dayanağı acil laparotomidir. Ancak günümüzde travma merkezlerinde görülen hastaların büyük bir kısmı ise hemodinamik olarak stabildir ve genellikle motorlu taşıt

kazasına maruz kalmışlardır.⁴⁶ Bu durum ve solid organ yaralanmalarının cerrahi olmayan tedavisinin başarılı sonuçları birçok çalışmada ifade edilmiştir.⁴⁷⁻⁵⁷ Cerrahi olmayan tedavi için gerekenler, hemodinamik stabilite, CT ile organ yaralanmasının evrelendirilmesi, peritoneal belirtilerin bulunmaması veya cerrahi eksplorasyon için olası başka bir endikasyonun bulunmaması şeklinde tarif edilmiştir.^{50-52, 54, 56, 57} Gerek karaciğer gerekse dalak yaralanmalarının cerrahi olmayan tedavisinin başarısız kaldığı durumlar da bildirilmiştir.^{52,58-62} Bu yetersizlikler kanama kontrolü için operasyon gerektiren hemorajiye sekonder olgular şeklinde tarif edilmiştir.^{52,58-62} Bizim serimizde künt karın travması nedeniyle hospitalize edilen 218 hastanın 114 tanesi (%52.3) konservatif yaklaşımla operasyona gerek duyulmadan tedavi edilmişlerdir.

Künt travmanın cerrahi tedavisindeki diğer bir sorun ise gastrointestinal yaralanmanın tespit edilmesindeki yetersizliklerdir.^{16,17} Künt travma sonrası gastrointestinal yaralanma insidansı %0.7-%26.5 olarak bildirilmiştir.¹⁶⁻¹⁸ Bu retrospektif çalışmada künt karın travması nedeniyle değerlendirilen ve hospitalize edilen 218 hastanın %47.7'si (104 olgu) opere edilmiştir. Bunların %25'inde (26 olgu) izole içi boş organ perforasyonu tespit edilmiştir. %15.4'ünde (16 olgu) ise solid ve içi boş organ yaralanması beraber görülmüştür. Gastrointestinal yaralanmanın tespitinde her ne kadar bilgisayarlı tomografinin doğruluğu artmış olsa da, hala tanıda gecikmeler olabilmektedir.^{8, 29, 63} Tanı için sıklıkla ateş, lökositoz ve giderek artan abdominal hassasiyet gibi fizik muayene bulguları sonucu diyagnostik peritoneal lavaj ve laparotomi gerekir.^{8, 16-18, 22, 29, 63-66}

Hastayı ameliyathaneye almada gerektiği kadar hızlı davranmama, tanıdaki hatalar ve/veya cerrahi dışı stratejilerin yetersiz kalması laparotomideki gecikmelerden sorumlu olabilir.⁶⁷ Travma için yapılan laparotomilerdeki gecikmeler, zamanında yapılan laparotomilerle karşılaştırıldığında, artmış mortalite ve uzamış hastanede kalış süresi ile sonuçlanmaktadır.⁶⁸ Bu durum özellikle acil servise geldikten sonra 2 saat içinde yapılmayan laparotomilerde bildirilmiştir.⁶⁸ Yine de laparotomiye kadar ne kadarlık bir gecikmenin artmış mortalite ve morbiditeyle sonuçlandığı konusunda bir konsensus yoktur. Üstünde en fazla fikir birliği sağlanan süre 24 saattir. Travma için başvuru anından sonra 24 saatin üzerinde yapılan ameliyatlar, tanıda ciddi gecikmeyi gösterir.^{7, 69, 70} Bazı yazarlar ise travma merkezine başvuru anından sonra travma için 4., 6., 8. ve 12. saatlerde yapılan cerrahi müdahaleleri gecikme zamanı olarak göz önünde tutmuşlardır.^{7, 8, 15, 16, 22, 28, 29, 64, 65, 67, 70-73} Bazı makaleler, hem solid organ yaralanmasında cerrahi dışı tedavinin başarısız olduğu hem de gastrointestinal

yaralanmanın tanı ve tedavisindeki gecikmelerin bulunduğu olguları tarif etse de, gecikmenin hangi süreden sonra başladığına dair değişmez bir tarif yapılmamıştır.^{7, 8, 16, 17, 22, 28, 29, 51, 52, 57, 58, 60-62, 64, 65, 70-72} Bunun yanında Miller'in çalışması, karaciğer yaralanması bulunan hastaların %5, dalak yaralanması bulunan hastaların %1.7 ve her iki organda yaralanması bulunan hastaların %4.2'sinde eşlik eden içi boş organ yaralanması bulunduğunu göstermiştir.⁷⁴ Bizim serimizde içi boş organ perforasyonu bulunan hastaların acil servise kabulden laparotomiye kadar geçen süreleri ortalama 107 dakika (30-240) olarak saptanmıştır. Bu süre diğer yayınlarda belirtilen optimal süre ile uyumludur ve hiçbir olgunun laparatomisi 24 saati geçmemiştir.

Künt karın travması sonrası içi boş organ perforasyonu tanısında, peritoneal belirtilerin ortaya çıkmaya başladığı ilk 6 saat içinde, özellikle peşpeşe yapılan fizik muayenenin ve gözlemin oldukça faydalı olduğu bazı çalışmalarda gösterilmiştir.^{28, 29, 31, 39, 41, 75-77} Frick'in çalışmasında, 70 hastanın bilinci açık dokuz tanesi doğrudan ilk fizik muayene veya fizik muayene bulgularındaki değişiklikler nedeni ile ek tanısal işlemler yapılmadan operasyona alınmış ve beşinde izole ince barsak yaralanması saptanmıştır.²² Fizik muayenedeki hassasiyet, defans, distansiyon veya karın duvarı kontüzyonu değerli bulgulardır. Ancak bu bulguların olmaması intraabdominal bir patolojiyi ekarte ettirmez. Dolayısıyla fizik muayene bulguları gerek tanı koymada gerekse uygun tanısal yöntemi saptamada oldukça yardımcıdır ve göz ardı edilmemelidir. Ancak kafa travması veya intoksikasyon bulunan hastalarda fizik muayene değerini kaybeder.³⁰ Olgularımızın bilinci açık 41 tanesinin fizik muayenesinde yaygın hassasiyet ve defans mevcuttu. Hemodinamileri de stabil olan bu hastaların 3 tanesi (%7.3) içi boş organ perforasyonu tanısıyla, ek bir tanısal işlem yapılmadan doğrudan laparotomiye alınmışlardır. Bilinci kapalı olan ve travmatik SAK'ı bulunan bir hasta hemodinamisinin stabil olmaması, USG'de karaciğer laserasyonu ve intraperitoneal serbest sıvı saptanması nedeniyle doğrudan laparotomiye alındı. Laparatomide karaciğer ve dalak laserasyonu ile beraber safra kesesi perforasyonu tespit edildi.

Hematolojik ve kan kimyası ile ilgili laboratuvar testlerinin büyük kısmı abdominal travma hastasının değerlendirilmesinde adjuvanlardır. Ancak travma hastalarının çoğunun ilk değerlendirmesinde saptanan lökositoz da göz ardı edilmemelidir. Abdomene darbe almış bir hastadaki karın hassasiyeti gibi, lökositoz da spesifik olmayan bir laboratuvar bulgusu olabilir. Karın dışı yaralanması bulunan hastalarda %45 oranında lökositoz bulunurken, izole künt intestinal yaralanması bulunan hastalarda bu insidans %85'tir.⁶⁶ Her ne kadar diğer tanısal yöntemler kadar

uygun bir bilgi vermese de, diğer bulgularla değerlendirilmesinin algoritmada yer alması faydalı olacaktır. Negatif laparotomi yapılan 15 hastada ve konservatif tedavi ile taburcu edilebilen 114 hastanın ortalama lökosit sayıları ise sırasıyla 12 100 /mL, 9240 /mL idi. İçi boş organ perforasyonu bulunan hastaların ortalama lökosit sayısı ise 17 310 /mL (6200-43800) olarak saptanmıştır. Bu ortalama değer, muayene bulguları ve diğer tanısal yöntemlerle bir arada değerlendirildiğinde anlam kazanmaktadır.

Düz grafiler, anlamlı bir yaralanmanın varlığını ekarte etmek için güvenilir değildir.⁷⁸ Birçok olguda göğüs veya karın grafilerinde serbest intraperitoneal hava yoktur.^{41, 79} Düz grafide görülebilir pnömoperitoneum insidansı %8 olarak bildirilmiştir.⁸⁰ Supin pozisyonda çekilen grafiler radyolojik bir tanı olasılığını daha da düşürmektedir.³⁰ Tüm hastalarımıza ayakta veya supin pozisyonda direk karın ve PA akciğer grafileri çekilmiş olmasına rağmen çalışmamızın retrospektif olması nedeniyle bu grafilerinde pnömoperitoneum bulunup bulunmadığı bilgisine sağlıklı olarak ulaşamamıştır. Bu nedenle bu konuda bir veri sağlamak mümkün olmamıştır.

Ultrasonografi, künt karın travmasının değerlendirilmesinde yaygın olarak kullanılmaktadır. Taşınılabiliği, hızı, kontrast madde gibi herhangi bir hasta hazırlığı gerektirmemesi ve noninvaziv olması, ultrasonografiyi, künt abdominal travmanın başlangıç tanısında önemli bir araç haline getirmiştir. Dahası hastanın hemodinamiğinde veya durumunda bir değişiklik olduğunda yeniden değerlendirme için istenildiği kadar tekrarlanabilir. Ancak ultrasonografi operatör bağımlı olduğundan, tanıdaki doğruluk oranları deneyim arttıkça artar.⁸¹⁻⁸⁴ Giderek yaygınlaşan FAST (focused abdominal sonography for trauma)'ın travma hastalarında başlıca iki rolü vardır. İlki, BT'ye gidemeyecek kadar instabil olduğu düşünülen travma hastalarında peritoneal kavitenin ciddi bir kanama odağı olup olmadığının süratle tespitidir.¹² İkincisi ise abdominal yaralanma için majör risk faktörlerinin bulunmadığı ve abdominal kavitenin daha fazla tetkikinin (BT, DPL, laparoskopi) gerekmediği hastaları değerlendirmektir.¹¹ Organ spesifik olmamakla beraber özellikle hemoperitoneumun tanımlanmasında faydalı bir tanı aracıdır. Patoloji saptanmayan hastalarda FAST sonrası seri ultrasonografiler uygun yaklaşım olacaktır. Ultrasonografinin diğer bir faydası ise BT ve DPL sayılarında anlamlı azalmaya neden olmasıdır.⁸⁵ Serimizdeki hastaların %92.8 'ine (39 olgu) abdominal ultrasonografi yapılmıştır. Bunların 8 tanesi (%20.5) normal olarak rapor edilmiştir. 25 hastada (%64.1) sadece intraabdominal serbest sıvı görülmüştür. 3 hastada solid organ yaralanması, 3 hastada ise solid organ yaralanması ile beraber intraperitoneal serbest sıvı tarif edilmiştir. Normal olarak rapor edilen hastalar fizik

muayene bulguları nedeniyle laparotomiye alınmış ve 7 hastada izole ince barsak perforasyonu, 1 hastada ise izole kolon yaralanması tespit edilmiştir. Diğer 6 hastada ise eşlik eden solid organ yaralanmalarıyla beraber 5 safra kesesi, 1 tane de kolon yaralanması tespit edilmiştir.

Günümüzde, bilgisayarlı tomografi, abdominal yaralanmanın dökümentasyonunda en uygun tanı aracıdır. Hemodinamik olarak stabil olan hastalarda, abdominal ve retroperitoneal yapıların değerlendirilmesinde ve yaralanmalarını göstermede yüksek doğruluk oranı mevcuttur.⁶ Ancak içi boş organ yaralanması bulunan hastalarda tanı koymadaki yeri tartışmalıdır. Bazı yazarlara göre çok isabetli gözükmemekle beraber bazılarında göre de doğruluk payı yüksek ve oldukça yardımcıdır.^{8, 19, 29, 36, 63, 86-90} Nance ve arkadaşları BT ile tespit edilen solid organ yaralanması sayısı arttıkça, içi boş organ yaralanması insidansının da arttığını bildirmişlerdir.⁹¹ Çalışmalarında bir, iki veya üç solid organ yaralanmasıyla beraber içi boş organ yaralanması bulunma insidansının da sırasıyla %7.3, %15.4, %34.4'e yükseldiğini bulmuşlardır.⁹¹ BT'de özellikle daha öncesinde peritoneal lavaj yapılmayan bir hastada pneumoperitoneum'un bulunması da oldukça değerli bir bulgudur.⁶ BT ile içi boş organ yaralanmalarında tanı koymada, varolan donanımın özellikleri ve kullanılan teknikler, oral kontrast madde kullanılıp kullanılmadığı, radyoloğun deneyimi de önemli yer tutmaktadır.⁶ Serimizdeki 42 hastanın 8'inin abdominal BT'si çekilmiştir. 8 hastanın 2'si normal olarak izlenmiştir. 3 hastada solid organ yaralanması olmaksızın intraperitoneal serbest sıvı, 1 hastada solid organ yaralanması, 2 hastada ise solid organ yaralanması ile beraber intraperitoneal serbest sıvı görülmüştür.

İçi boş organ yaralanmasındaki tanısal doğruluğu arttırmak amacıyla, Fang ve arkadaşları DPL ile hücre sayım oranına bakılmasının yardımcı olduğunu bildirmişlerdir.^{70, 92} Hücre sayım oranını, lavaj sıvısındaki, Lökosit/Eritrosit değerinin periferik kandaki Lökosit/Eritrosit değerine oranı olarak tanımlamışlardır. Yayınlarında, 1 veya daha büyük değer, 44 hastanın 39'unda içi boş organ yaralanmasını teşhis etmiştir. 1'den daha küçük değere sahip hiçbir hastada içi boş organ yaralanması saptanmamıştır. DPL'nin, hemodinamik olarak stabil hastada, peritoneal inflamasyonun gelişmeye başladığı 3 saatten önce yapılmaması gerektiğini belirtmişlerdir. Yayınlarındaki, yaralanmadan DPL'ye kadar geçen ortalama süre ise 5 saattir. Ancak kendi deneyimlerine göre belirledikleri bu süre "American College of Surgeons"ın belirlediği gecikme süresinden bir saat fazladır.^{69, 70, 92} Bu nedenle tanı koymadaki

zaman sorunu nedeniyle, DPL iyi bir araç olarak gözükmemektedir. Bunun yanında DPL invaziv, düşük de olsa iyatrojenik yaralanma riski bulunan ve yüksek oranda non-terapötik laparotomi oranları bulunan bir yöntemdir.^{93, 94} Ayrıca retroperitoneal yerleşimli segmentlerin tanısında da yetersiz kalabilmektedir.⁶ Günümüzde BT tekniklerinin gelişmesi ve FAST'ın yaygınlaşmasıyla beraber DPL uygulaması giserek azalmaktadır. Merkezimizde künt karın travmasıyla gelen hastalara DPL uygulaması oldukça nadirdir. Ancak bilinci kapalı hastalarda uygulanan bir prosedür olmuştur. 42 hastamızın tanılarında DPL'nin yeri yoktu. Çoğu zaman laparotomi kararı fizik muayene, USG ve BT ile teyid edildi ve DPL gibi invaziv işleme gerek duyulmadı.

Künt intestinal yaralanmanın zamanında tanısındaki zorluklarla ilgili olarak Kafie ve arkadaşlarının yaptığı çalışmada, 62 hastanın tanısında DPL, BT ve klinik muayene karşılaştırılmıştır.⁹⁵ Başlangıçta 17 hastada DPL ve BT ile tanı konulamazken, klinik muayene veya pozitif ikinci bir test ile operasyon kararı alınabilmiştir. Sorensen ve arkadaşları ise bu konu üzerinde iki önemli çıkarımda bulunmuşlardır.⁶⁷ Birincisi, başlangıçta belirgin olmayan yaralanmaların tanısında, tekrarlayan klinik muayene güvenilir ve önemli bir yöntem olmaya devam etmektedir. İkincisi, solid organ yaralanması olmadan BT'de serbest peritoneal sıvı bulunması, fizik muayenede peritoneal bulguların da eşlik etmesiyle DPL veya laparotomi endikasyonu koydurur. Ancak pelvik fraktürlerde de solid organ yaralanması olmadan intraabdominal serbest sıvı olabileceği akılda tutulmalıdır. Bazı yazarlarca BT'de serbest intraabdominal hava veya kontrast madde verilen hastalarda, kontrastın ekstravazasyonu laparotomi için kesin endikasyon olarak kabul edilmiştir.^{37, 89} Barsak duvar kalınlaşması, mezenterik yağda kirlenme ve hematomlar ise daha az güvenilir değişken bulgulardır ve gözlemci bağımlıdır.^{29, 87, 96, 97}

Kalın musküler duvarları nedeniyle mide, diğer organlarla karşılaştırıldığında, yaralanmaya dirençlidir. Ayrıca torakoabdominal alandaki korunaklı lokalizasyonu, birçok dış darbenin etkisini engeller. Yapısının ve lokalizasyonunun bu özellikleri künt travmada %0.9-1.7 yaralanma insidansına yansımıştır.⁹⁸ Bizim serimizde içi boş organ perforasyonu bulunan 42 hastanın 2'sinde (%4.8) mide perforasyonu mevcuttu. Bu hastalardan bir tanesi izole perforasyonken, diğerinde dalak ve sürrenal bez yaralanması da eşlik etmekteydi. Solid organ yaralanması ile beraber görülen olguda 2 perforasyon alanı saptandı.

Künt travmaya bağlı içi boş organ yaralanmalarında, ince barsak ilk sırada gelir. En sık yaralanan segmentler Frick'in çalışmasında sırasıyla jejunum, ileum ve

duodenumdur.²² Birden fazla segmentte birden fazla yaralanma da görülebilir. İçi boş organ perforasyonu bulunan tüm olgularımızın 25'inde (%59.5) ince barsak perforasyonu mevcuttu. Bu hastaların 17'sinde izole ince barsak perforasyonu, 3'ünde beraberinde kolon perforasyonu ve 5'inde beraberinde solid organ yaralanması vardı. Bu 25 hastada ince barsak seviyesinde toplam 37 perforasyon tespit edildi.

Transvers kolon, korunmasız lokalizasyonuyla künt travmada yaralanmaya en açık kolon segmentidir.¹⁴ Sigmoid kolon ise göreceli olarak korunmasızdır ve daha çok kapalı loop perforasyonlarına maruz kalır.¹⁴ Rektum perforasyonları ise sıklıkla pelvik fraktürlerle ve mesane yaralanmaları ile beraber görülür.^{99,100} İçi boş organ perforasyonu bulunan hastalarımızın 12'sinde (%28.6) kolon perforasyonu mevcuttu. Bunların 5 tanesi izoleiyken, 3 tanesi solid organ yaralanması ve 3 tanesi de ince barsak perforasyonlarıyla birliktelik göstermekteydi. Bunlardan 4'ü sigmoid kolon, 3'ü inen kolon, 2'si transvers kolon, 2'si çıkan kolon, 1'i ise çekumdaydı.

Perforasyonun onarım şekli, yaralanmanın lokalizasyonuna bağlıdır. Gastrik yaralanmaların çift kat üzerinden onarımı sıklıkla yeterlidir.¹⁰¹ 2 olgumuza da çift kat üzerinden onarım yapılmış ve postoperatif dönemde bir sorunla karşılaşılmamıştır. İnce barsak yaralanmalarının onarımı da tartışmalı değildir.^{14, 18, 34, 48} Küçük defektlerin primer onarımı, geniş defektlerin ve iskemik segmentlerin rezeksiyonu ve primer anastomozu gecikmiş olgularda bile sorunsuzca uygulanabilir.²⁷ Biz de 25 ince barsak perforasyonunun 18 tanesine primer onarım, 7 tanesine ise rezeksiyon ve primer anastomoz yaptık. Postoperatif dönemde bunlarla ilgili herhangi bir morbidite veya mortalite olmadı. Kolonik yaralanmaların onarımı ise ince barsaklarınkinden daha güvenilmezdir. Bu nedenle künt travmaya bağlı kolon yaralanmalarında daha güvenli yaklaşım önerilmektedir.^{18, 102} Bu yaklaşım bu hastalarda eşlik eden yaralanmaların da ciddi olmasına bağlıdır.²⁷ Ross ve arkadaşları, özellikle majör ekstra-abdominal yaralanma varlığında, yaygın fekal kontaminasyonun primer onarım veya anastomoz için en anlamlı kontrendikasyon olduğunu belirtmişlerdir.¹⁰³ Öte yandan primer onarım veya rezeksiyon ve anastomozu bütün kolon yaralanmaları için önerenler de mevcuttur.¹⁰⁴ Bizim 12 olgumuzun 7 tanesine primer onarım, 3'üne stoma açılması ve 2'sine rezeksiyon ve primer anastomoz yapılmıştır. Olgularımızda primer onarım ve rezeksiyonla beraber primer anastomoz oranları yüksektir. Bu, laparotomi esnasında intraperitoneal kontaminasyonun perforasyon alanıyla sınırlı olmasına bağlıdır. Bu nedenle bu hastalarda postoperatif dönemde prosedürlerle ilgili morbidite ve mortalite olmamıştır.

Safra kesesi yaralanması ile anatomik yerleşimi nedeniyle oldukça nadirdir. Sıklıkla penetran karın yaralanmalarında görülür.¹⁰⁵ Klinik tablo ise eşlik eden intraperitoneal yaralanmalar sonucu ortaya çıkar. Serimizde 6 olguda safra kesesi perforasyonu vardı. Bu olguların hepsinde karaciğerle beraber yaralanma vardı. Bir olguda ise karaciğerle beraber dalak yaralanması eşlik ediyordu. Tedavi şekli ise kolesistektomi ve eşlik eden yaralanmaya yönelik müdahalelerdi.

Tanı koymadaki problemler gecikmeden doğabilecek mortalite ve morbidite üzerine etkiliyken, laparotominin savunulması ise tedavi edici olmayan işlemler ve bunların morbiditesi ile ilgili sorunları beraberinde getirir. Tedavi edici olmayan laparatomilerin erken ve uzun dönem komplikasyonları, sırasıyla 8.7-43 ve %0-3.7 olarak bildirilmiştir.^{106, 107} Bu morbidite ve mortalite oranları içinde gözden kaçırılmış ekstraabdominal yaralanmalar olabileceği de göz önünde tutulmalıdır. Serimizde künt karın travması nedeniyle cerrahi uygulanan tüm hastaların 15'inde (%14.4) laparotomi sırasında karın içi yaralanma bulgusuna rastlanmamıştır. Bu hastalarda erken veya geç postoperatif dönemde morbidite veya mortalite gelişmemiştir.

En yüksek mortalite mide yaralanması için bildirilmiştir (%28.2).¹⁵ Bu, künt travma nedeniyle mide rüptürüne neden olacak kadar yeterli güçlerle ve dolayısıyla eşlik eden travmalarla ilgili gözükmektedir. Aynı çalışmada ince barsak yaralanması için mortalite %15, kolon ve rektum yaralanmaları için %19.4, duodenal yaralanma için %14.8 olarak rapor edilmiştir.¹⁵ İzole jejunal perforasyonda, doğrudan bu tanıdaki gecikmeye bağlı mortalite %4.3 olarak bildirilmiştir.⁶⁶ Başka serilerde ise bu oran %0-5.9 olarak rapor edilmiştir.^{31, 34, 35} Herhangi bir içi boş organ perforasyonuna maruz kalan hastaların mortalitesi, perforasyon bulunmayan hastalara göre yüksektir.¹⁵ Yukarıda da bahsedildiği gibi yaralanma sonrası 24 saati geçen laparatomilerde gastrointestinal trakt yaralanmasına bağlı komplikasyonlar anlamlı oranda yüksektir.⁷ Sekiz saat kadar kısa bir süreyi aşan tanı gecikmesi ise mortalitede anlamlı yükselmeye neden olmaktadır.⁷ Öte yandan bazı yazarlar yandaş yaralanmaların sayısının da mortaliteyi etkilediğini belirtmişlerdir.^{13, 38, 41} İçi boş organ perforasyonu bulunan hastalarımızda ortalama hastanede kalış süresi 14.5 gündür (3-71 gün). En kısa yatan hasta izole kolon yaralanması olup primer onarım yapılan olgudur. En uzun yatan hasta ise kolon yaralanmasıyla dalak yaralanması bir arada olan olguydu. Hasta grubumuzda mortalite izlenmedi. Hiçbir hastada primer yapılan işlemle ilgili morbidite gelişmedi.

SONUÇ VE ÖNERİLER

Künt karın travması sonrası içi boş organ perforasyonu oldukça nadir karşılaşılan bir klinik antitedir. Ancak tanı ve tedavideki gecikmeler yüksek mortalite ve morbidite ile sonuçlanır. Günümüzde tek bir tanı yöntemi ile künt içi boş organ perforasyonu tanısını doğrulukla koyma şansı yoktur.

Bilinci açık travma hastasının abdomene yönelik ilk değerlendirmesinde fizik muayene oldukça değerlidir. Hemodinamik olarak stabil bir hastada içi boş organ perforasyonu varsa, ilk abdominal muayenede veya kısa bir gözlem süresinden sonra tekrarlanan muayenede yaygın hassasiyet ve defans mutlaka vardır. Bu bulguların belirgin olduğu hastalarda başka bir tanı yöntemine ihtiyaç duyulmadan laparotomi kararı alınabilir.

Laboratuar bulguları künt perforasyon tanısını koymada yardımcı olabilir. Travma hastası için spesifik gözükmeyen lökositoz, klinik şüphe ve diğer bulgularla beraber değerlendirildiğinde, perforasyon açısından anlamlı olabilir.

Abdominal ultrasonografi, travma hastasının değerlendirilmesinde önemlidir. Özellikle solid organ yaralanması olmadan intraperitoneal serbest sıvı saptanması, künt karın travmasına bağlı içi boş organ perforasyonu tanısı koymada ve hastayı laparotomiye almada anlamlıdır.

İçi boş organ perforasyonu bulunan hastanın acil servise başvurduğu andan laparotomiye alınmasına kadar geçen süre önemlidir. Bu sürenin kısa olması postoperatif dönemde karşılaşılabilecek morbidite ve mortaliteyi en aza indirir.

ÖZET

Amaç: İnönü Üniversitesi Tıp Fakültesi Genel Cerrahi Anabilim Dalı'na 2003-2007 tarihleri arasında başvuran künt karın travmasına bağlı içi boş organ perforasyonlu (İBOP) olguların demografik özelliklerini, tanı yöntemlerini, operasyon zamanlamasını, uygulanan cerrahi tedavi yöntemlerini ve sonuçlarını retrospektif olarak araştırmaktır.

Hastalar ve yöntem: Genel Cerrahi Anabilim Dalı tarafından 01/01/2003 - 31/09/2007 tarihleri arasında künt karın travması nedeniyle ameliyet edilen erişkin 104 hastanın kayıtları retrospektif olarak değerlendirildi.

Bulgular: Genel Cerrahi Anabilim Dalı'na yatırılan 218 hastanın 114'ü (%52.3) takip edildi. Cerrahiye alınan 104 (%47.7) hastanın %45.2'sinde solid organ yaralanması, %41.3'ünde içi boş organ perforasyonu bulunurken, %14.5'inde herhangi bir patoloji saptanmadı. İzole yaralanmalar arasında en sık ince barsak (%40.5), en nadir görülen mide yaralanmasıydı (%2.35). İBOP'lu hastaların ortalama beyaz küresi 17310 /mL olup, tüm hastaların fizik muayenesinde defans ve hassasiyetleri mevcuttu. Abdominal ultrasonografi, %92.8'ine çekilmiş olup, %77.5'nde intraabdominal serbest sıvı, solid organ patolojisi veya ikisinin birlikteliği görülmüştür. Olguların oluş şekillerine bakıldığında araç içi trafik kazası ilk sıradadır. Acil servise gelişten ameliyata alınış arasındaki süreleri ortalama 107 (30-240) dakikadır.

Sonuç: Bilinci açık, hemodinamisi stabil travma hastasında içi boş organ perforasyonu varsa, ilk abdominal muayenede veya kısa bir gözlem süresinden sonra tekrarlanan muayenede yaygın hassasiyet ve defans varlığında doğrudan laparotomi kararı alınabilir. Travma hastası için spesifik gözükmeyen lökositoz, klinik şüphe ve diğer bulgularla beraber değerlendirildiğinde, İBOP'ta anlamlı olabilir. Abdominal ultrasonografide solid organ yaralanması olmadan intraperitoneal serbest sıvı saptanması, İBOP tanısı koymada ve hastayı laparotomiye almada anlamlıdır. İBOP'lu

hastanın acil servise başvurusundan laparotomiye alınmasına kadar geçen sürenin kısa olması postoperatif dönemde karşılaşılabilecek morbidite ve mortaliteyi en aza indirir.

Anahtar kelimeler: Künt karın travması; laparotomi; perforasyon; tanı

SUMMARY

Aim: The aim of this study is to investigate the demographics, diagnostic methods, operation timing, applied surgical methods of the patients who were admitted to the emergency service with blunt hollow viscus perforation (BHVP) to Department of General Surgery, Faculty of Medicine, University of Inonu between 2003-2007.

Patients and method: The medical records of 104 patients who were operated on because of blunt abdominal trauma in Department of General Surgery between 01/01/2003-31/09/2007 were retrospectively analysed.

Results: One hundred and fourteen (52.3%) of 218 patients who were hospitalised in Department of General General Surgery for blunt abdominal trauma were followed conservatively. Of 104 patients (47.7%) who were operated on, solid organ injury and hollow viscus perforation were found to be 45.2% and 41.3% of the cases respectively. Negative laparotomi rate was 14.5%. The highest incidence of isolated perforations belonged to small intestine with a rate of 40.5% while stomach perforation was the least observed (2.35%). The mean white blood cell count of the patients with BHVP was 17310 /mL. All the patients had generalised tenderness and muscular rigidity in their abdominal physical examination. Abdominal ultrasonography was performed in 92.8% of the patients and revealed intraperitoneal free fluid, solid organ injury or both in 77.5%. The most common cause of BHVP was found to be motor vehicle accidents including pedesterians. The mean time from admission of the patient to emergency room to laparotomy was 107 (30-240) minutes.

Conclusions: The decision of laparotomy can be directly given in an alert, hemodynamically stable trauma patient with BHVP according to the initial abdominal physical examination or an examination performed after a short interval in the presence of generalised tenderness and guarding. Leukocytosis which is accepted as non-specific

for trauma patient can be significant in BHVP with clinical suspicion and concomitant findings. Free intraperitoneal fluid without solid organ injury in abdominal ultrasonography is a significant finding for diagnosis of BHVP and decision of laparotomy. The short interval between admission of the patient with BHVP to the emergency room and laparotomy decreases the rate of postoperative mortality and morbidity.

Key words: Blunt abdominal trauma; diagnosis; laparotomy; perforation.

KAYNAKLAR

1. Eastman AB, Lewis FR, Jr., Champion HR, Mattox KL. Regional trauma system design: critical concepts. *Am J Surg* 1987; 154:79-87.
2. Mattox KL, Moore EE. Trauma. *In* Davis JH, Pruitt BA, ed. *History*. New York: McGraw Hill Professional 2000. pp. 3-19.
3. Baker CC, Oppenheimer L, Stephens B, et al. Epidemiology of trauma deaths. *Am J Surg* 1980; 140:144-50.
4. Shackford SR, Mackersie RC, Holbrook TL, et al. The epidemiology of traumatic death. A population-based analysis. *Arch Surg* 1993; 128:571-5.
5. Sauaia A, Moore FA, Moore EE, et al. Epidemiology of trauma deaths: a reassessment. *J Trauma* 1995; 38:185-93.
6. Butela ST, Federle MP, Chang PJ, et al. Performance of CT in detection of bowel injury. *AJR Am J Roentgenol* 2001; 176:129-35.
7. Fakhry SM, Brownstein M, Watts DD, et al. Relatively short diagnostic delays (<8 hours) produce morbidity and mortality in blunt small bowel injury: an analysis of time to operative intervention in 198 patients from a multicenter experience. *Journal of Trauma-Injury Infection & Critical Care* 2000; 48:408-14; discussion 414-5.
8. Malhotra AK, Fabian TC, Katsis SB, et al. Blunt bowel and mesenteric injuries: the role of screening computed tomography. *Journal of Trauma-Injury Infection & Critical Care* 2000; 48:991-8; discussion 998-1000.
9. Degiannis E, Boffard K. Duodenal injuries. *British Journal of Surgery* 2000; 87:1473-9.
10. Brody JM, Leighton DB, Murphy BL, et al. CT of blunt trauma bowel and mesenteric injury: typical findings and pitfalls in diagnosis. *Radiographics* 2000; 20:1525-36; discussion 1536-7.
11. Cushing BM, Clark DE, Cobean R, et al. Blunt and penetrating trauma--has anything changed? *Surg Clin North Am* 1997; 77:1321-32.
12. Amoroso TA. Evaluation of the patient with blunt abdominal trauma: an evidence based approach. *Emerg Med Clin North Am* 1999; 17:63-75, viii.
13. Davis JJ, Cohn I, Jr., Nance FC. Diagnosis and management of blunt abdominal trauma. *Ann Surg* 1976; 183:672-8.
14. Dauterive AH, Flancbaum L, Cox EF. Blunt intestinal trauma. A modern-day review. *Ann Surg* 1985; 201:198-203.

15. Watts DD, Fakhry SM. Incidence of hollow viscus injury in blunt trauma: an analysis from 275,557 trauma admissions from the East multi-institutional trial. *J Trauma* 2003; 54:289-94.
16. Buckman RF, Jr., Piano G, Dunham CM, et al. Major bowel and diaphragmatic injuries associated with blunt spleen or liver rupture. *J Trauma* 1988; 28:1317-21.
17. Fischer RP, Miller-Crotchett P, Reed RL, 2nd. Gastrointestinal disruption: the hazard of nonoperative management in adults with blunt abdominal injury. *J Trauma* 1988; 28:1445-9.
18. Wisner DH, Chun Y, Blaisdell FW. Blunt intestinal injury. Keys to diagnosis and management. *Arch Surg* 1990; 125:1319-22; discussion 1322-3.
19. Guarino J, Hassett JM, Jr., Luchette FA. Small bowel injuries: mechanisms, patterns, and outcome. *J Trauma* 1995; 39:1076-80.
20. Hunt JP, Lentz CW, Cairns BA, et al. Management and outcome of splenic injury: the results of a five-year statewide population-based study. *Am Surg* 1996; 62:911-7.
21. Rutledge R, Hunt JP, Lentz CW, et al. A statewide, population-based time-series analysis of the increasing frequency of nonoperative management of abdominal solid organ injury. *Ann Surg* 1995; 222:311-22; discussion 322-6.
22. Frick EJ, Jr., Pasquale MD, Cipolle MD. Small-bowel and mesentery injuries in blunt trauma. *J Trauma* 1999; 46:920-6.
23. Williams RD, Sargent FT. The mechanism of intestinal injury in trauma. *J Trauma* 1963; 3:288-94.
24. Cripps NP, Cooper GJ. Intestinal injury mechanisms after blunt abdominal impact. *Ann R Coll Surg Engl* 1997; 79:115-20.
25. Vance B. Traumatic lesions of the intestine caused by non-penetrating blunt force. *Arch Surg* 1923; 7:197-212.
26. Schenk WG, 3rd, Lonchyna V, Moylan JA. Perforation of the jejunum from blunt abdominal trauma. *J Trauma* 1983; 23:54-6.
27. Hughes TM, Elton C, Hitos K, et al. Intra-abdominal gastrointestinal tract injuries following blunt trauma: the experience of an Australian trauma centre. *Injury* 2002; 33:617-26.
28. Bensard DD, Beaver BL, Besner GE, Cooney DR. Small bowel injury in children after blunt abdominal trauma: is diagnostic delay important? *J Trauma* 1996; 41:476-83.
29. Sherck J, Shatney C, Sensaki K, Selivanov V. The accuracy of computed tomography in the diagnosis of blunt small-bowel perforation. *Am J Surg* 1994; 168:670-5.
30. Hunt KE, Garrison RN, Fry DE. Perforating injuries of the gastrointestinal tract following blunt abdominal trauma. *Am Surg* 1980; 46:100-4.
31. Moss RL, Musemeche CA. Clinical judgment is superior to diagnostic tests in the management of pediatric small bowel injury. *J Pediatr Surg* 1996; 31:1178-81; discussion 1181-2.
32. Cerise EJ, Scully JH, Jr. Blunt trauma to the small intestine. *J Trauma* 1970; 10:46-50.
33. Snyder CJ. Bowel injuries from automobile seat belts. *Am J Surg* 1972; 123:312-6.
34. Munns J, Richardson M, Hewett P. A review of intestinal injury from blunt abdominal trauma. *Aust N Z J Surg* 1995; 65:857-60.

35. Ceelen W, Hesse U, De Hemptinne B. Small bowel perforation following blunt abdominal trauma. *Acta Chir Belg* 1995; 95(4 Suppl):187-9.
36. Meyer DM, Thal ER, Weigelt JA, Redman HC. Evaluation of computed tomography and diagnostic peritoneal lavage in blunt abdominal trauma. *J Trauma* 1989; 29:1168-70; discussion 1170-2.
37. Donohue JH, Federle MP, Griffiths BG, Trunkey DD. Computed tomography in the diagnosis of blunt intestinal and mesenteric injuries. *J Trauma* 1987; 27:11-7.
38. Donohue JH, Crass RA, Trunkey DD. The management of duodenal and other small intestinal trauma. *World J Surg* 1985; 9:904-13.
39. Shuck JM, Lowe RJ. Intestinal disruption due to blunt abdominal trauma. *Am J Surg* 1978; 136:668-73.
40. Albanese CT, Meza MP, Gardner MJ, et al. Is computed tomography a useful adjunct to the clinical examination for the diagnosis of pediatric gastrointestinal perforation from blunt abdominal trauma in children? *J Trauma* 1996; 40:417-21.
41. Robbs JV, Moore SW, Pillay SP. Blunt abdominal trauma with jejunal injury: a review. *J Trauma* 1980; 20:308-11.
42. Chatterjee H, Jagdish S. Intestinal injuries in childhood: analysis of 32 cases. *J Pediatr Surg* 1992; 27:583-5.
43. Appleby JP, Nagy AG. Abdominal injuries associated with the use of seatbelts. *Am J Surg* 1989; 157:457-8.
44. Garrett JW, Braunstein PW. The seat belt syndrome. *J Trauma* 1962; 2:220-38.
45. Steckler RM, Epstein JA, Epstein BS. Seat belt trauma to the lumbar spine: an unusual manifestation of the seat belt syndrome. *J Trauma* 1969; 9:508-13.
46. Fabian TC CM. Abdominal trauma, including indications for celiotomy. *In* Feliciano DV MK, Mattox KL, ed. *Trauma*. Stamford, CT: Appleton & Lange, 1996. pp. 441-459.
47. Federico JA, Horner WR, Clark DE, Isler RJ. Blunt hepatic trauma. Nonoperative management in adults. *Arch Surg* 1990; 125:905-8; discussion 908-9.
48. Longo WE, Baker CC, McMillen MA, et al. Nonoperative management of adult blunt splenic trauma. Criteria for successful outcome. *Ann Surg* 1989; 210:626-9.
49. Baron BJ, Scalea TM, Sclafani SJ, et al. Nonoperative management of blunt abdominal trauma: the role of sequential diagnostic peritoneal lavage, computed tomography, and angiography. *Ann Emerg Med* 1993; 22:1556-62.
50. Sherman HF, Savage BA, Jones LM, et al. Nonoperative management of blunt hepatic injuries: safe at any grade? *J Trauma* 1994; 37:616-21.
51. Morse MA, Garcia VF. Selective nonoperative management of pediatric blunt splenic trauma: risk for missed associated injuries. *J Pediatr Surg* 1994; 29:23-7.
52. Pachter HL, Hofstetter SR. The current status of nonoperative management of adult blunt hepatic injuries. *Am J Surg* 1995; 169:442-54.
53. Sclafani SJ, Shaftan GW, Scalea TM, et al. Nonoperative salvage of computed tomography-diagnosed splenic injuries: utilization of angiography for triage and embolization for hemostasis. *J Trauma* 1995; 39:818-25; discussion 826-7.
54. Starnes S, Klein P, Magagna L, Pomerantz R. Computed tomographic grading is useful in the selection of patients for nonoperative management of blunt injury to the spleen. *Am Surg* 1998; 64:743-8; discussion 748-9.

55. Jobst MA, Canty TG, Sr., Lynch FP. Management of pancreatic injury in pediatric blunt abdominal trauma. *J Pediatr Surg* 1999; 34:818-23; discussion 823-4.
56. Jacobs DG, Sarafin JL, Marx JA. Abdominal CT scanning for trauma: how low can we go? *Injury* 2000; 31:337-43.
57. Knudson MM, Maull KI. Nonoperative management of solid organ injuries. Past, present, and future. *Surg Clin North Am* 1999; 79:1357-71.
58. Carrillo EH, Platz A, Miller FB, et al. Non-operative management of blunt hepatic trauma. *Br J Surg* 1998; 85:461-8.
59. Koury HI, Peschiera JL, Welling RE. Non-operative management of blunt splenic trauma: a 10-year experience. *Injury* 1991; 22:349-52.
60. Shapiro MJ, Krausz C, Durham RM, Mazuski JE. Overuse of splenic scoring and computed tomographic scans. *J Trauma* 1999; 47:651-8.
61. Bee TK, Croce MA, Miller PR, et al. Failures of splenic nonoperative management: is the glass half empty or half full? *J Trauma* 2001; 50:230-6.
62. Velmahos GC, Chan LS, Kamel E, et al. Nonoperative management of splenic injuries: have we gone too far? *Arch Surg* 2000; 135:674-9; discussion 679-81.
63. Rizzo MJ, Federle MP, Griffiths BG. Bowel and mesenteric injury following blunt abdominal trauma: evaluation with CT. *Radiology* 1989; 173:143-8.
64. Jerby BL, Attorri RJ, Morton D, Jr. Blunt intestinal injury in children: the role of the physical examination. *J Pediatr Surg* 1997; 32:580-4.
65. Kemmeter PR, Senagore AJ, Smith D, Oostendorp L. Dilemmas in the diagnosis of blunt enteric trauma. *Am Surg* 1998; 64:750-4.
66. Harris HW, Morabito DJ, Mackersie RC, et al. Leukocytosis and free fluid are important indicators of isolated intestinal injury after blunt trauma. *J Trauma* 1999; 46:656-9.
67. Sorensen VJ, Mikhail JN, Karmy-Jones RC. Is delayed laparotomy for blunt abdominal trauma a valid quality improvement measure in the era of nonoperative management of abdominal injuries? *J Trauma* 2002; 52:426-33.
68. Copes WS, Staz CF, Konvolinka CW, Sacco WJ. American College of Surgeons audit filters: associations with patient outcome and resource utilization. *J Trauma* 1995; 38:432-8.
69. American College of Surgeons CoTA. Resources for optimal care of the injured patient:1993. Chicago: American College of Surgeons, 1993.
70. Fang JF, Chen RJ, Lin BC, et al. Small bowel perforation: is urgent surgery necessary? *J Trauma* 1999; 47:515-20.
71. Canty TG, Sr., Canty TG, Jr., Brown C. Injuries of the gastrointestinal tract from blunt trauma in children: a 12-year experience at a designated pediatric trauma center. *J Trauma* 1999; 46:234-40.
72. Allen GS, Moore FA, Cox CS, Jr., et al. Hollow visceral injury and blunt trauma. *J Trauma* 1998; 45:69-75; discussion 75-8.
73. Allen GS, Moore FA, Cox CS, Jr., et al. Delayed diagnosis of blunt duodenal injury: an avoidable complication. *J Am Coll Surg* 1998; 187:393-9.
74. Miller PR, Croce MA, Bee TK, et al. Associated injuries in blunt solid organ trauma: implications for missed injury in nonoperative management. *J Trauma* 2002; 53:238-42; discussion 242-4.
75. Suter M, Kayoumi A. [Lesions of the small intestine and colon in blunt injuries of the abdomen]. *Helv Chir Acta* 1993; 59:747-55.
76. Kovacs GZ, Davies MR, Saunders W, et al. Hollow viscus rupture due to blunt trauma. *Surg Gynecol Obstet* 1986; 163:552-4.

77. Vertruyen M, Nardini J, Bruyns J. Isolated perforations of the small bowel from blunt abdominal trauma. Report of two cases and review of the literature. *Acta Chir Belg* 1995; 95:76-80.
78. Sikka R. Unsuspected internal organ traumatic injuries. *Emerg Med Clin North Am* 2004; 22:1067-80.
79. Fakhry SM, Watts DD, Luchette FA. Current diagnostic approaches lack sensitivity in the diagnosis of perforated blunt small bowel injury: analysis from 275,557 trauma admissions from the EAST multi-institutional HVI trial. *J Trauma* 2003; 54:295-306.
80. Burney RE, Mueller GL, Coon WW, et al. Diagnosis of isolated small bowel injury following blunt abdominal trauma. *Ann Emerg Med* 1983; 12:71-4.
81. Goletti O, Ghiselli G, Lippolis PV, et al. The role of ultrasonography in blunt abdominal trauma: results in 250 consecutive cases. *J Trauma* 1994; 36:178-81.
82. Lucciarini P, Ofner D, Weber F, Lungenschmid D. Ultrasonography in the initial evaluation and follow-up of blunt abdominal injury. *Surgery* 1993; 114:506-12.
83. McKenney M, Lentz K, Nunez D, et al. Can ultrasound replace diagnostic peritoneal lavage in the assessment of blunt trauma? *J Trauma* 1994; 37:439-41.
84. Rothlin MA, Naf R, Amgwerd M, et al. Ultrasound in blunt abdominal and thoracic trauma. *J Trauma* 1993; 34:488-95.
85. Isenhour JL, Marx J. Advances in abdominal trauma. *Emerg Med Clin North Am* 2007; 25:713-33, ix.
86. Krause KR, Howells GA, Bair HA, et al. Nonoperative management of blunt splenic injury in adults 55 years and older: a twenty-year experience. *Am Surg* 2000; 66:636-40.
87. Ceraldi CM, Waxman K. Computerized tomography as an indicator of isolated mesenteric injury. A comparison with peritoneal lavage. *Am Surg* 1990; 56:806-10.
88. Dowe MF, Shanmuganathan K, Mirvis SE, et al. CT findings of mesenteric injury after blunt trauma: implications for surgical intervention. *AJR Am J Roentgenol* 1997; 168:425-8.
89. Janzen DL, Zwirewich CV, Breen DJ, Nagy A. Diagnostic accuracy of helical CT for detection of blunt bowel and mesenteric injuries. *Clin Radiol* 1998; 53:193-7.
90. Ng AK, Simons RK, Torreggiani WC, et al. Intra-abdominal free fluid without solid organ injury in blunt abdominal trauma: an indication for laparotomy. *J Trauma* 2002; 52:1134-40.
91. Nance ML, Peden GW, Shapiro MB, et al. Solid viscus injury predicts major hollow viscus injury in blunt abdominal trauma. *J Trauma* 1997; 43:618-22; discussion 622-3.
92. Fang JF, Chen RJ, Lin BC. Cell count ratio: new criterion of diagnostic peritoneal lavage for detection of hollow organ perforation. *J Trauma* 1998; 45:540-4.
93. Henneman PL, Marx JA, Moore EE, et al. Diagnostic peritoneal lavage: accuracy in predicting necessary laparotomy following blunt and penetrating trauma. *J Trauma* 1990; 30:1345-55.
94. Feliciano DV, Bitondo CG, Steed G, et al. Five hundred open taps or lavages in patients with abdominal stab wounds. *Am J Surg* 1984; 148:772-7.
95. Kafie F, Tominaga GT, Yoong B, Waxman K. Factors related to outcome in blunt intestinal injuries requiring operation. *Am Surg* 1997; 63:889-92.

96. Hagiwara A, Yukioka T, Satou M, et al. Early diagnosis of small intestine rupture from blunt abdominal trauma using computed tomography: significance of the streaky density within the mesentery. *J Trauma* 1995; 38:630-3.
97. Levine CD, Gonzales RN, Wachsberg RH, Ghanekar D. CT findings of bowel and mesenteric injury. *J Comput Assist Tomogr* 1997; 21:974-9.
98. Yajko RD, Seydel F, Trimble C. Rupture of the stomach from blunt abdominal trauma. *J Trauma* 1975; 15:177-83.
99. Brunner RG, Shatney CH. Diagnostic and therapeutic aspects of rectal trauma. Blunt versus penetrating. *Am Surg* 1987; 53:215-9.
100. Talton DS, Craig MH, Hauser CJ, Poole GV. Major gastroenteric injuries from blunt trauma. *Am Surg* 1995; 61:69-73.
101. Espinoza R, Rodriguez A. Traumatic and nontraumatic perforation of hollow viscera. *Surg Clin North Am* 1997; 77:1291-304.
102. Howell HS, Bartizal JF, Freeark RJ. Blunt trauma involving the colon and rectum. *J Trauma* 1976; 16:624-32.
103. Ross SE, Cobean RA, Hoyt DB, et al. Blunt colonic injury--a multicenter review. *J Trauma* 1992; 33:379-84.
104. George SM, Jr., Fabian TC, Voeller GR, et al. Primary repair of colon wounds. A prospective trial in nonselected patients. *Ann Surg* 1989; 209:728-33; 733-4.
105. Zellweger R, Navsaria PH, Hess F, et al. Gall bladder injuries as part of the spectrum of civilian abdominal trauma in South Africa. *ANZ J Surg* 2005; 75:559-61.
106. Renz BM, Feliciano DV. Unnecessary laparotomies for trauma: a prospective study of morbidity. *J Trauma* 1995; 38:350-6.
107. Morrison JE, Wisner DH, Bodai BI. Complications after negative laparotomy for trauma: long-term follow-up in a health maintenance organization. *J Trauma* 1996; 41:509-13.

