

**T.C.
İNÖNÜ ÜNİVERSİTESİ
TIP FAKÜLTESİ**

**ÇEVRESEL SİGARA DUMANININ 7-10 YAŞ GRUBU
ÇOCUKLARDA TESTİS FONKSİYONLARINA ETKİSİ**

UZMANLIK TEZİ

**Dr. ERKAN TAŞ
ÇOCUK CERRAHİSİ ANABİLİM DALI**

**TEZ DANIŞMANI
Doç. Dr. Abdurrahman KARAMAN**

MALATYA-2008

TIP FAKÜLTESİ

**ÇEVRESEL SİGARA DUMANININ 7-10 YAŞ GRUBU
ÇOCUKLARDA TESTİS FONKSİYONLARINA ETKİSİ**

UZMANLIK TEZİ

**Dr. ERKAN TAŞ
ÇOCUK CERRAHİSİ ANABİLİM DALI**

**TEZ DANIŞMANI
Doç. Dr. Abdurrahman KARAMAN**

**Bu tez, İnönü Üniversitesi Bilimsel Araştırma Projeleri Yönetim Birimi
tarafından 2007/14 proje numarası ile desteklenmiştir.**

İÇİNDEKİLER

SAYFA NO

1. TABLOLAR, ŞEKİLLER ve GRAFİKLER DİZİNİ:	II
2. SEMBOLLER ve KISALTMALAR DİZİNİ:	III
3. GİRİŞ:	1
4. GENEL BİLGİLER:	2
5. GEREÇ ve YÖNTEM:	33
6. BULGULAR:	38
7. TARTIŞMA:	45
8. SONUÇ VE ÖNERİLER:	53
9. ÖZET:	54
10. SUMMARY:	56
11. KAYNAKLAR:	58
EKLER:	
Ek 1: ETİK KURUL ONAY BELGESİ:	67
Ek 2: BİLGİLENDİRİLMİŞ OLUR FORMU ÖRNEĞİ:	68

1.TABLolar, ŐEKİLLER ve GRAFİKLER DİZİNİ

Tablo1: Sigara dumanında bulunan bazı gaz ve partikül faz komponentleri ile etkileri.

Tablo2: Olguların belirlenmesinde kullanılan anket formu örneđi.

Tablo3: Grupların serum kotinin, İnhibin B, Testosteron, AMH, FSH, LH düzeyleri.

Őekil 1: İnsan testisinin ve dıŐ genital kanallarının genel görünümü.

Őekil 2: Seminiferöz tubüllerin histolojik görünümü.

Őekil 3: Seminiferöz tubül epitelini oluŐturan hücrelerin Őematik görünümü.

Őekil 4: Spermatogenezin basamakları.

Őekil 5: Sertoli ve Leydig hücrelerinin görünümü

Őekil 6: Sertoli hücrelerinin puberteye kadar gelişimi.

Őekil 7: Leydig hücrelerinin görünümü.

Őekil 8: Testis ve epididimin skrotumdaki yerleşimi.

Őekil 9: Testisi çevreleyen tabakalar.

Őekil 10: Testis ve epididimin beslenmesini sađlayan damarların Őematik resmi.

Őekil 11: İki taraflı nonpalpabl testis varlığında ve ambigius genitalede deđerlendirme algoritmi.

Őekil 12. Kotinin analiz sonuçlarını deđerlendirmede kullanılan kalibrasyon grafiđi.

Őekil 13: İnhibin-B analiz sonuçlarını deđerlendirmede kullanılan kalibrasyon grafiđi.

Őekil 14: AMH analiz sonuçlarını deđerlendirmede kullanılan kalibrasyon grafiđi.

Őekil 15: Grupların serum kotinin düzeyi.

Őekil 16: Grupların serum İnhibin B

Őekil 17: Grupların serum testosteron düzeyi.

Őekil 18: Grupların serum AMH düzeyi.

Őekil 19: Grupların serum FSH düzeyi.

Őekil 20: Grupların serum LH düzeyi

Grafik 1: Erkeklerde doğumdan prepubertal döneme kadar AMH seviyesi

Grafik 2: Erkeklerde serum AMH ve Testosteron (T) seviyesinin profili

Grafik 3: Erkeklerde doğumdan yetişkin döneme kadar İnhibin B düzeyleri

Grafik 4: Erkeklerde serum Testosteron seviyesinin profili

Grafik 5: FSH'nın doğumdan pubertal döneme kadar olan deđişimi

Grafik 6: LH'nın doğumdan pubertal döneme kadar olan deđişimi

2. SEMBOLLER ve KISALTMALAR DİZİNİ

A, a	Arter, arteriol
AAD	Ana akım dumanı
AAT	Alfa-1 Antitripsin
ACTH	Adrenokortikotropik Hormon
AMH	Anti Müllarian hormon
CAT	Katalaz
CO	Karbonmonoksit
ÇSD	Çevresel Sigara Dumanı
DNA	Deoksiribonükleik asid
FSH	Folikül Stimulan Hormon
GnRH	Gonotropin Serbestleştirici Hormon
GS	Glutasyon redüktaz
GSH-Px	Glutasyon peroksidaz
GST	Glutasyon-S-transferaz
hCG	Human Koryonik Gonadotropin
HHG	Hipotalamo-hipofizer-gonadal
İL	İnterlökin
İns3	İnsülün like hormon 3
LH	Lüteinizan Hormon
mL	MiliLitre
Pİ	Pasif içici
SOD	Süperoksid Dismutaz
SOR	Serbest oksijen radikalleri
SR	Serbest radikal
O ₂	Oksijen
TGF	Transforming Growth Faktör
TNF	Tümör Nekrozing Faktör
YAD	Yan akım dumanı
µm	Mikrometre
β	Beta
ngr	Nanogram

3.GİRİŞ

Tütün ürünlerinin yanan uçlarından ve bunları tüketen kişilerin solunum havalardan çıkardıkları dumana çevresel sigara dumanı (ÇSD); sigara içilmediği halde bu dumanın solunulmasına ise pasif sigara içiciliği denilmektedir (1). Yapılan çalışmalarla %39-71 oranında pasif içiciliğin olduğu gösterilmiştir; çocukların bu durumdan en fazla etkilenen grubu oluşturduğu saptanmıştır (2).

Sigara içiminin ve ÇSD'ye maruziyetin, sağlık üzerindeki olumsuz etkileri yapılan birçok çalışma ile gösterilmiştir(1, 3). Ayrıca erişkin sigara içicilerinde ve sıçanlarda yapılan çalışmalarda, sigaranın testis fonksiyonları üzerindeki etkileri de incelenmeye çalışılmıştır(4, 5, 6) . Ancak ÇSD'nin, gelişmekte olan çocuk testisi üzerindeki etkisi konusunda bir çalışma yapılmamıştır.

Bu çalışmayla, pasif sigara içicisi durumunda olan 7-10 yaş grubu çocuklarda, ÇSD'nin testis fonksiyonları üzerindeki etkisinin incelenmesi amaçlanmıştır. Bu amaçla ÇSD'ye maruz kalmış ve kalmamış olgulardan alınan kanlardan kotinin, inhibin-B, testosteron, Anti Müllerian hormon, FSH ve LH düzeyleri çalışılarak bulgular değerlendirilmiş ve olası mekanizmalar tartışılmıştır.

4. GENEL BİLGİLER

4.1.TESTİS

4.1.1.Embriyoloji

Erkeklerde dış genital sistem organları; testisler, genital kanallar, yardımcı bezler olan vezikula seminalis, bulboüretal bez, prostat ve penisten oluşmuştur. Testisler, başlıca iki önemli görevi hormon ve spermatozoa üretmek olan, bir çift bileşik tubüler bezdir (7, 8).

İnsanda cinsiyet farklılaşması kompleks bir olaydır. Fertilizasyonla oluşan XX ve XY seks kromozom kombinasyonları ile gonadların dişi ya da erkek yönde farklılaşması, bir süreç gerektirir. Genital sistem erken dönemde, her iki cinsten de birbirine benzemektedir ve bu nedenle genital sistemin gelişiminin başlangıç periyodu "seksüel gelişimin farklılaşmamış safhası" olarak adlandırılmaktadır (9)

Gonadlar üç kaynaktan köken alırlar(10):

- Posterior karın duvarını döşeyen sölom epitelini,
- Bu epitelin altındaki mezenşim (embriyonik bağ dokusu),
- Primordiyal germ hücreleri.

Gonadlar farklılaşırken başlangıç evresinde sölomik epitel proliferasyonla olur ve alttaki mezenşim çoğalır. Beşinci haftada oluşan bu proliferasyonla genital kabartı meydana gelir. Epitel hücreleri alttaki mezenşim içine girip, primitif cinsiyet kordonları oluştururlar. Genital kabarıklık içinde 6. haftaya kadar primordiyal germ hücreleri bulunmaz (10, 11).

Primordiyal germ hücreleri, 4. haftanın başında yolk kesesinin allantoise yakın bölümünde, endoderm hücreleri arasında belirirler. Yuvarlak ve büyük çekirdek, belirgin bir veya birkaç çekirdekçik içerir; sitoplazmalarında alkalen

fosfataz aktivitesi yüksek olup, bol glikojen ve lipit damlası içerir. Sitoplazmasındaki yalancı ayak benzeri uzantılarla ameboid hareket yapma yetenekleri vardır (8, 11). Ameboid hareketlerle 5. haftada son barsağın mezenterine göç edip primitif gonadlara ulaşır; 6. haftada genital kabarıklıkları doldurur (10). Genital kabartı, gestasyonun 7-8. haftasına kadar erkek ve dişilerde farklılanmamış durumdadır (12). Embriyoda Y kromozomu varsa, testis belirleyici faktörün (TBF) etkisiyle, primitif cinsiyet kordonları çoğalıp medullanın içine doğru ilerlerler ve bilinmeyen bir mekanizmayla testis ve medullar kordonları oluştururlar, daha sonra da bezin hilusunda rete testis tubüllerini oluşturan bir ağ şekline dönüşürler (13). Testiküler (seminifer) kordonlar, birbirleriyle sıkı ilişkide olan somatik ve germ hücrelerini içerir (10). Germ hücrelerinden spermatogoniyalar (14), somatik hücrelerden ise Sertoli hücreleri gelişir (10). Sertoli hücreleri, gonada ilk ortaya çıkan hücre grubudur ve seminifer kord yapısını oluşturur (15). Sertoli hücreleri, anti-müllerian hormon (AMH) salgılayarak müllerian yapıların gerilemesini sağlar (15). Sertoli hücrelerinin fiziksel ve metabolik desteği olmadan spermatozoada germ hücrelerinin farklılaşması ve transformasyonu gerçekleşemez (16). Gestasyonun 9. haftasının sonuna doğru interstisyel hücrelerden, steroid salgılayan Leydig hücreleri gelişir (17). Leydig hücrelerinden salgılanan testosteron, iç genitalyanın Wolfian yapılar yönünde gelişmesini sağlarken; 8-12. haftalarda testosteronun dihidrotestosterona dönüşmesiyle de dış genitalyanın erkek yönünde farklılaşmasına neden olur (17). Ayrıca Leydig hücrelerinden salgılanan bir başka hormon olan İnsülin Like Hormon 3'ün (İnl3), gubernakulumun büyümesi ve gelişmesine neden olarak testiküler inişin transabdominal fazından sorumlu olduğu gösterilmiştir (18). Daha sonraki gelişim evrelerinde, testis kordonlarının, yüzey epiteli ile ilişkisi kesilir ve yoğun fibröz bir tabaka olan tunika albuginea oluşur (8, 10). Pubertede seminifer tubüllerin kanalları açılır; rete testis tubüllerine katılır ve duktuli eferenteslere girerler. Orta parçadan gelişen duktus deferens, rete testis ve mezonefrik kanal arasında ilişki sağlar. Kanalların son parçası duktus ejakulatorius olarak farklılaşır (8, 10).

Testisin büyümesi ve gelişmesi üç faza ayrılır (10, 19):

1- Statik faz: Doğumdan başlayıp 4 yaşına kadar olan dönemdir.

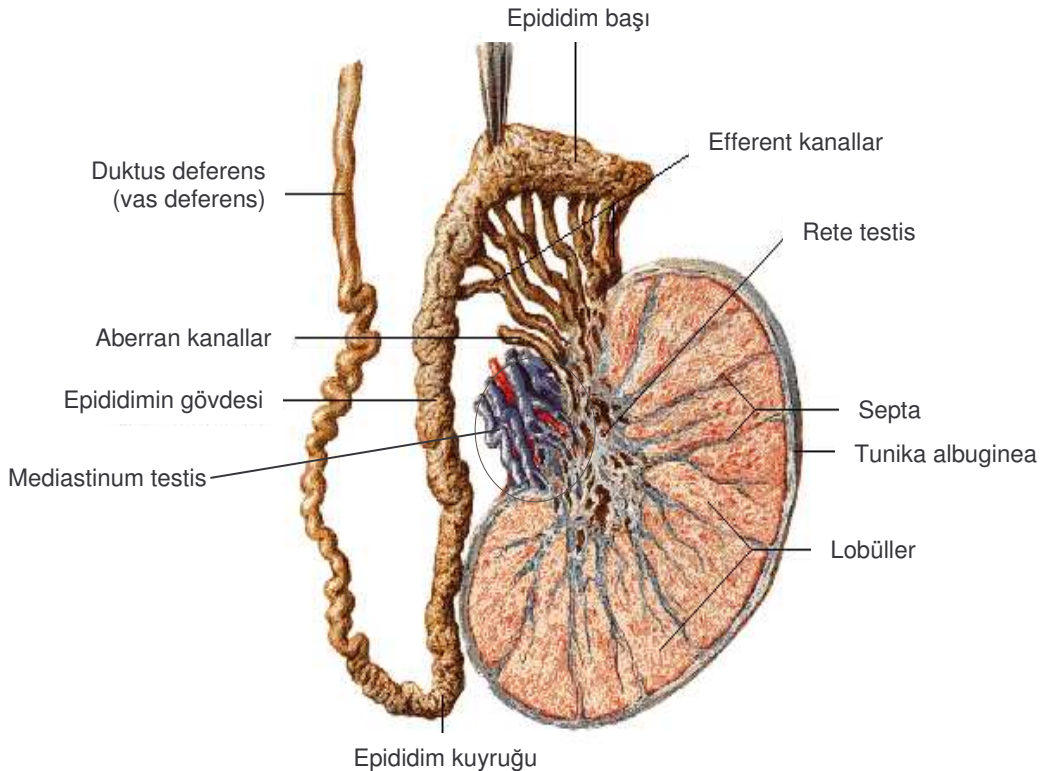
2- Büyüme fazı: 4-10 yaş arasını kapsar.

3- Matürasyon fazı: 10 yaşından sonra olan, idrarda gonadotropinlerin ve 17-ketosteroidlerin görüldüğü dönemdir.

Primordiyal germ hücrelerinin farklılaşması erkeklerde pubertede başlar. Puberteden önce seks kordonları içinde lumenizasyon başlar ve seminifer tubüller oluşur. Eş zamanlı olarak primordiyal germ hücreleri, spermatogoniumlara farklırlar (14). Daha sonra mitoz bölünme ile bir spermatogoniumdan önce primer spermatozoid, daha sonra mayoz bölünme ile spermatozoid oluşur. Spermatozoidler olgun spermatozoonlara dönüşürken spermiyogenez denen bir dizi değişime uğrar (10).

4.1.2.Histoloji

Skrotum içinde sağlı sollu yer alan iki adet testis, erkek üreme hücresi spermatozoonun üretildiği ve cinsiyet hormonu testosteronun üretilip salgılandığı hem ekzokrin hem endokrin işlevi olan yapılardır (20, 21).

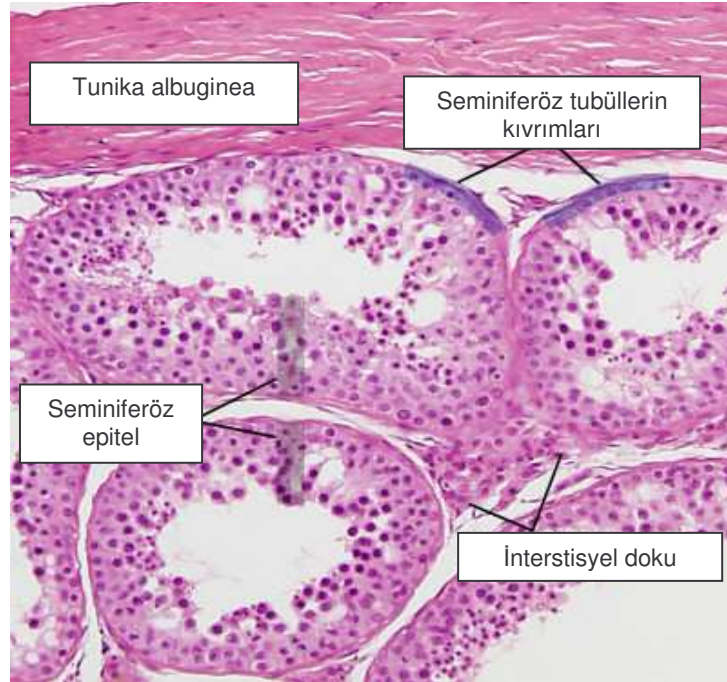


Şekil 1: İnsan testisinin ve dış genital kanallarının genel görünümü (22).

Testis, kalın tunika albuginea ve skrotumun iç yüzeyini de örten ince tunika vaginalis ile kaplıdır (23). Tunika albuginea düzensiz, yoğun, sıkı

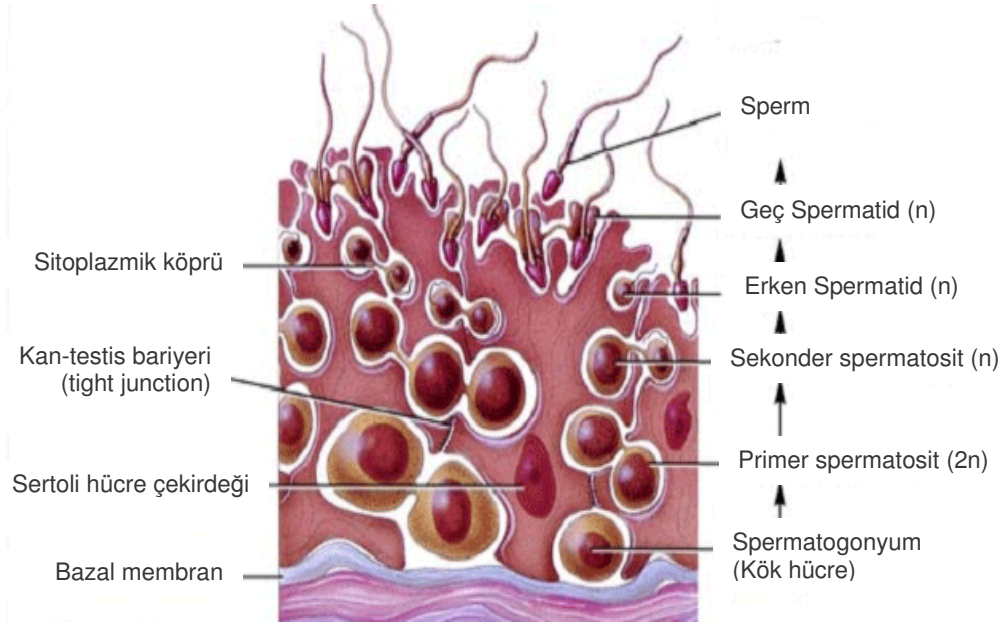
bağdokudan oluşan bir kapsüldür. Yoğun olarak kollajen ve az sayıda elastik iplikleri içerir. Tunika vaginalis'in pariyetal yaprağı skrotuma yapışmıştır, visseral yaprağı ise testis ve epididimisi örtmek suretiyle tunika albuginea ile temas halindedir (24). Tunika vaginalisin iki yaprağı arasındaki boşluk, pelvis boşluğuyla ya da bir başka deyişle karın boşluğuyla ilişkidir. Gelişmenin başlangıç evresinde karın boşluğunda bulunan testislerin torbalara inmesi bu yolla gerçekleşir (25). Tunika albuginea'dan organ içine uzanan bağdoku bölmeleri (septula testis), testis parankimini her biri 1-4 kıvrımlı tubül içeren piramit şeklinde lopçuklara ayırır (23, 24) (Şekil1).

Testiküler lobüller içinde gevşek bağ dokusu ile sarılı 1-4 adet seminifer tubül yer alır. Seminifer tubüller fibröz bağ dokusu kılıfı, belirgin bazal lamina ve germinal veya seminifer epitelden oluşur. Seminifer tubülü, fibroblastlardan oluşan fibröz yapıdaki tunika propria sarar. Bazal laminanın en içindeki tabaka kontraksiyon yapabilen 3-5 sıralı yassılaştırmış miyoid hücreler içerir (7, 8, 23, 24, 26) (Şekil 2).



Şekil 2: Seminiferöz tubüllerin histolojik görünümü (27).

Seminifer tubülü döşeyen epitel, Sertoli ve spermatogenetik hücrelerini içeren iki tip hücreden meydana gelmektedir (8, 28) (Şekil 2 ve 3).



Şekil 3: Seminiferöz tubül epitelini oluşturan hücrelerin şematik görünümü (27).

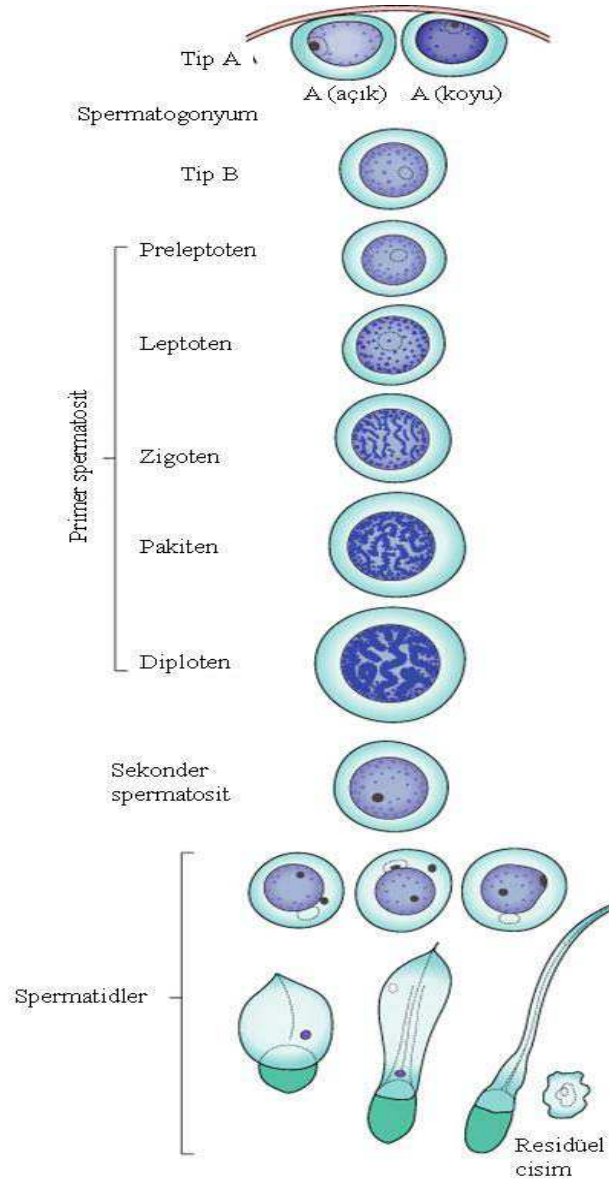
4.1.2.1. Spermatojenetik hücreler

Germ (spermatojenetik) hücreleri, bazal lamina ve tubül lümeni arasında 4-8 tabaka halinde düzenlenmişlerdir. Çeşitli evrelerde farklılaşma sürecindeki germ hücrelerini içerir. Bu hücreler birkaç bölünmeden sonra spermatozoonları oluşturur. Spermatojenetik olarak tanımlanan bu süreçte spermatozoidogenez ve spermiyogenez gerçekleşir. Spermatozoidogenez olarak isimlendirilen evrede spermatozoidogonyumlardan spermatozoidler gelişir, spermatozoidlerin mayoz bölünme geçirmesi ile spermatozoidler gelişir (Şekil 4). Spermiyogenez ise spermatozoidlerin farklılaşarak spermiyum veya spermatozoon oluşturduğu safhadır (8, 29).

Spermatojenetik başlatılan ilk hücre, seminifer tubülün bazal membranına yerleşmiş olan spermatozoidogonyumlardır. Tip A ve B olarak iki tip spermatozoidogonyum tanımlanmıştır. Spermatozoidogonyumlar gelişim sürecinde birçok mitoz bölünme geçirerek iki yol izleyebilir; bir ya da birkaç bölünmeden sonra farklılaşmamış kök hücre olan tip A spermatozoidogonyumları veya mitoz boyunca farklılaşarak tip B spermatozoidogonyumları oluştururlar (7, 30).

Tip A spermatozoidogonyumlar spermatojenetikde kök hücreler olup oval çekirdekli, nükleer membran yanında bir-iki nükleol içeren, ince granüler kromatin dağılımına sahip, soluk sitoplazmalı hücrelerdir. Tip B spermatozoidogonyumlar, mitoz bölünme ile primer spermatozoidlere farklılaşan kök

hücrelerdir. Tip A spermatogonyumlardan daha büyük, daha yuvarlak nükleuslu, kromatini nükleusun periferine birikmiş olup, tek santral nükleolus içerir. Oluşan primer spermatisitler daha sonra mayoz bölünmenin profazına girerler. Bu aşamada primer spermatisitin 46 (44+XY) kromozomu ve 4N DNA'sı vardır (N, haploid kromozom sayısıdır). Profaza giren hücreler leptoten, zigoten, pakiten, ve diploten fazlarından geçer, sonuçta kromozomlar ayrılır. Profazdan sonra metafaza girerler, anafazda kromozomlar kutuplara ayrılır. Bazalden lümene doğru gelişim gösteren primer spermatisitler spermatogenezin en büyük hücreleridir (30-32).



Şekil 4: Spermatogenezin basamakları (19).

Primer spermatositlerin geçirdiği birinci mayoz bölünmeden sonra, sekonder spermatositler oluşur. Sekonder spermatositler 23 (22+X veya 22+Y) kromozom ve 2N DNA içeren daha küçük hücrelerdir. İnterfazda kısa bir süre kalıp, hemen ikinci mayoz bölünmeye girdiği için biyopsilerde görülmesi zordur. Sekonder spermatidler 23 kromozom içeren, birbirleriyle sinsityal bağlantı gösteren spermatidleri oluştururlar. Primer, sekonder spermatosit ve spermatidler arasında sitoplazmik köprüler spermatogenezi düzenler. İnsanda spermatogenez 64 gün sürer (33-35). Spermatidler nükleer kromatini yoğun, oval ya da küre şekilli, seminifer tubül lümenine yakın seyrederek. Sitoplazmalarında iyi gelişmiş Golgi kompleksi, bol miktarda mitokondri ve bir çift sentriyol içerir. Spermatidlerin olgun spermatozoaya dönüşümü sırasında geçirdikleri bir dizi farklılaşma sürecine spermiyogenez denir. Bu süreçte akrozom oluşur, nükleus şekillenir, sitoplazmanın büyük kısmı kaybolur, flagellum gelişir (7, 8).

Spermiyogenez üç fazda gerçekleşir :

1- Golgi fazı: PAS pozitif, küçük proakrozomal granüller Golgi kompleksinde birikirler. Daha sonra bunlar birleşerek akrozomal granülü oluştururlar. Akrozomun olduğu bölgenin karşı tarafında yer alan sentriyoller hücre yüzeyine yakın bir konuma gelirler. Flagellar aksonemanın oluşmasını sağlar (28, 36).

2- Akrozomal faz: Akrozomal vezikül ve granül yoğunlaşan çekirdeğin büyük kısmını kaplar. Bu aşamada akrozom olarak isimlendirilir. Çekirdek uzar ve kromatini yoğunlaştırır. Mitokondri flagellum etrafında yerleşir. Akrozomda hiyaluronidaz, nörominidaz, asit fosfataz gibi enzimler bulunur. Spermatozoonlar bu enzimler sayesinde ovumla karşılaştığında, plazma membranı ile kaynaşır. Bu işlem fertilizasyonun ilk aşamasıdır. Sentriyollerden biri gelişerek flagelluma farklılaşır, mitokondriler de flagellumun proksimalinde birikerek orta parçayı oluştururlar. Bu parça, spermatozoonların hareket yeteneğine enerji sağlar (37, 38).

3-Olgunlaşma fazı: Spermatidlerden spermatozoa gelişirken kalan az miktarda sitoplazma parçası Sertoli hücreleri tarafından fagosite edilir. Spermatozoonlar tubül lümeninde olgun değildir. Olgunlaşma epididimde devam eder ve en son ejakülasyonla tamamlanır (36-39).

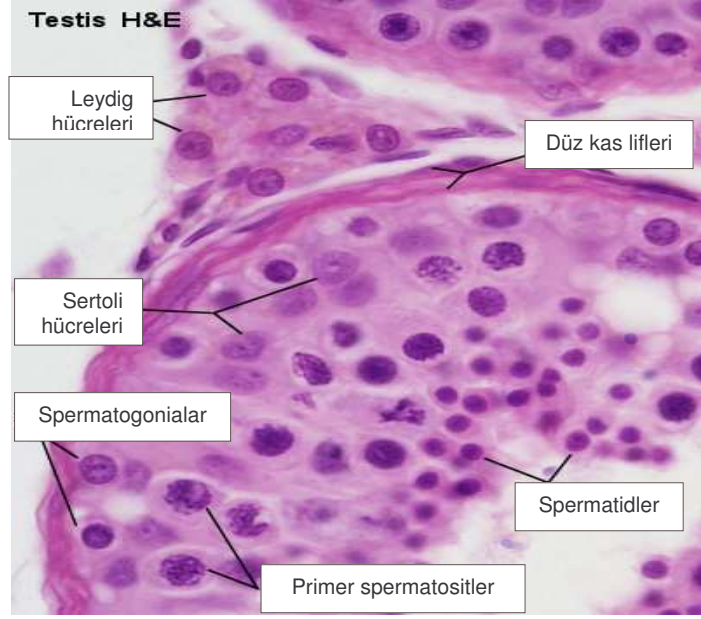
Spermatogonyumlar bazal kompartmanda yerleşirler, spermatogenez esnasında adluminal kompartmana çıkarlar. Daha ileriki aşamalarda Sertoli hücreleri arasındaki bağlantılarla oluşan kan-testis bariyeri ile immünolojik reaksiyondan korunurlar. Spermatozoidlerin sahip oldukları flagellar kuyrukları uzadıkça Sertoli hücreleri arasında püsküller şeklinde çıkıntı oluştururlar (34, 39).

Olgun bir sperm hücresi olan spermatozoonlar memelilerde baş, boyun ve kuyruk kısımlarından oluşur. Baş kısmı kromatini yoğunlaşmış nükleus içerir, 2/3'lük ön kısmı akrozom denilen bir kılıfla örtülmüştür. Boyun bölgesi, baş ile kuyruk orta bölgesi arasında yer alır. Kuyruk bölgesi orta, esas ve son parça olarak 3'e ayrılır; gametlerin hareketini sağlar. Kuyruğun orta parçasında bulunan bol miktarda mitokondrium, esas ve son parçada bulunmaz ve fibröz bir kılıfla çevrilidir. Mikrotübülüslerde bulunan ATP aktivitesi ve dynein proteini sayesinde kuyruk hareketi sağlanmış olur (7, 8, 37, 39).

4.1.2.2. Sertoli hücreleri

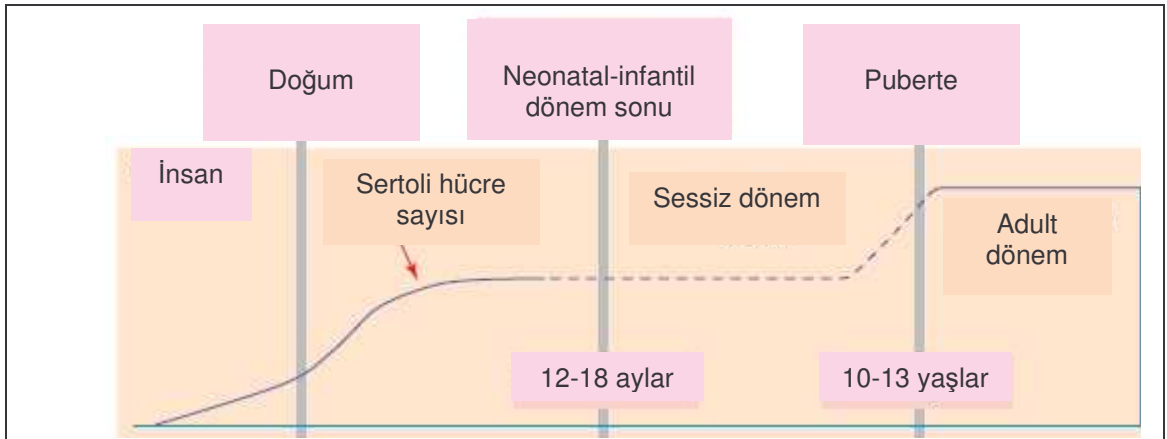
Sertoli hücreleri, seminiferöz tubüllerin yapısını oluşturan ikinci grup hücrelerdir (8, 28). Destek hücreleri adını da alan Sertoli hücreleri, bazalden lümene kadar uzanan büyük, prizmatik hücrelerdir (Şekil 5). Tubül boyunca düzgün aralıklarla yerleşim gösteren Sertoli hücreleri arasında bazale yakın yerde özel tip bağlantılar bulunmaktadır. Oval veya üçgen şekilli çekirdek büyük olup, 1-2 belirgin çekirdekçik içerir. Çekirdeğin en önemli özelliği bir ya da daha fazla derin invajinasyonlar göstermesidir (26). Elektron mikroskopta Sertoli hücrelerinin sitoplazmalarının lipid damlacıkları yönünden zengin oldukları görülür. Ayrıca gelişmiş granüler endoplazmik retikulum, yaygın agranüler endoplazmik retikulum sisternaları, dağınık halde serbest ribozomlar, primer ve sekonder lizozomlar, glikojen granülleri, mikrotübüller ve filamanlara sahiptir. Sitoplazmada çok miktarda gözlenen elektron dens cisimciklerin, steroid senteziyle ilgili oldukları düşünülür. Mitokondriyonlar, tubüler tipte olup şekil değiştirirler. Ayrıca fincan şekilli mitokondriyonlar ve protrüzyon mitokondriyonlar diye tanımlanan özel tipteki mitokondriyonlar hücrenin bazalinde yer alırlar. Fincan şekilli mitokondriyonlar özellikle agranüler endoplazmik retikulum ile yakın ilişkilidir. Protrüzyon mitokondriyonlar ise agranüler endoplazmik

retikulumun genişlemiş bir keseciğine doğru ağzlaşma gösterir. Sitoplazmada iyi gelişmiş Golgi kompleksi de yer almaktadır (30, 40).



Şekil 5: Sertoli ve Leydig hücrelerinin görünümü (27).

Sertoli hücreleri, puberteye kadar seminiferöz epitelin dominant hücre tipidir. Puberteden sonra, seminiferöz tubülleri döşeyen hücrelerin yaklaşık % 10'unu oluşturur (41) (Şekil 6).



Şekil 6: Sertoli hücrelerinin puberteye kadar gelişimi (41).

Daha ileri yaştaki erkeklerde spermatojenik hücre popülasyonu azaldığı zaman, Sertoli hücreleri tekrar seminiferöz epitelin ana elamanı haline gelir (24, 34). Bazolateral bölgelerinde Sertoli hücreleri, komşu Sertoli hücreleri ile okludens tipi bağlantıları oluştururlar. Bazolateral okludens bağlantıları,

seminiferöz epiteli bazal ve adluminal kompartmana bölerler ve geliřmekte olan spermatozoidleri ve spermatidleri otoimmün reaksiyonlardan koruyan kan-testis bariyerinin esas yapısını oluřtururlar (42) (řekil 3).

Spermatogonyumlar bazal kompartmanda yerleřirler; spermatogenez esnasında adluminal kompartmana ıkarlar. Daha ileriki ařamalarda Sertoli hcreleri arasındaki baęlantılarla oluřan kan-testis bariyeri ile immnolojik reaksiyondan korunurlar. Spermatozoidlerin sahip oldukları flagellar kuyrukları uzadıka Sertoli hcreleri arasında pskller řeklinde ıkıntı oluřtururlar (7, 8, 42).

Sertoli hcrelerinin fonksiyonları:

a) Geliřmekte olan spermatozoidlerin desteklenmesi, korunması ve beslenmesinin dzenlenmesinde grevlidirler (7, 16).

b) Sertoli hcreleri birbirlerine sıkı baęlantı kompleksleri vasıtasıyla irtibatlıdır. Sertoli-Sertoli baęlantı komplekslerinin kan-testis bariyerini oluřturduęu saptanmıřtır (42). Spermatozoidler, spermatidler ve spermatozoidler kan testis bariyeri ile kan desteęinden izole edildięi iin, bu spermatojenik hcreler besin maddelerinin ve metabolitlerin alıp verilmesinde Sertoli hcrelerinin aracılıęına muhtatır. Ayrıca Sertoli hcreleri sperm hcrelerini immnolojik saldırıdan korurlar (37, 39, 42).

c) Bozuk spermlerin yok edilmesi ve spermlerin epididim ierisinde hareket etmesine yardım edecek sıvı salgırlar (43)

d) İnhibin hormonunu salgılayarak sperm retimini dzenlerler (43)

e) Sertoli hcreleri FSH ve testosteron kontrol altında gerekleřen androjen baęlayıcı protein salgırlar. Bu protein semifer tubl iinde testosteronun artmasını saęlar (44).

f) Embriyonik geliřme sırasında erkek fetusta Mller (paramezonefrik) kanallarının gerilemesini saęlayan bir glikoprotein olan Anti-mllerian hormon retirler (45).

e) Testikler transferrinin sentezlenmesi ve salgılanmasında grev alırlar. Testikler transferrin de bir proteindir ve reme hcrelerine demir tařıdıęına inanılmaktadır. Kandaki demir tařıyan protein, serum transferrini, Sertoli hcresinin bazalindeki zel reseptrlere baęlanır ve sitoplazmaya alınır. Burada demir, serum transferrininden testikler transferrine aktarılır; bu da demiri

seminifer epitelin adluminal kompartmanındaki gelişen üreme hücrelerine gönderir (46).

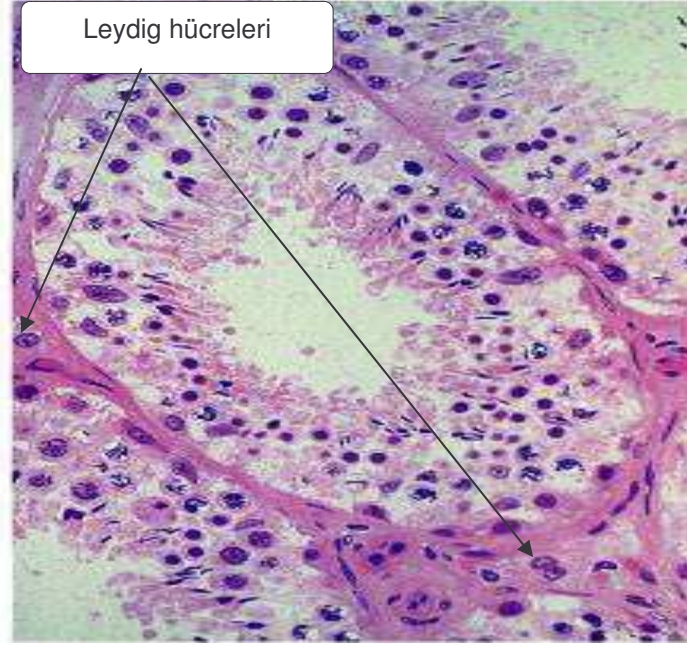
4.1.2.3. İnterstisyel Doku

Testisin seminifer tubülleri arasında kalan alan; gevşek bağ dokusu, kan, lenfatik damarlar ve sınırları içerir. Erişkin erkeklerde testis interstisyel dokusunun %35'i bağ dokusu ve %12'si de Leydig hücrelerinden oluşur. Bağ dokusu içinde fibroblastlar, mast hücreleri, makrofajlar, farklılaşmamış bağ dokusu hücreleri ve lenfositler bulunur. Puberteyle beraber Leydig hücreleri (interstisyel hücreler) interstisyel dokunun en önemli bileşeni haline gelir (47, 48) (Şekil 2).

4.1.2.4. Leydig hücreleri

İlk defa 1850 yılında Franz Leydig tarafından tanımlanmıştır (49). Sitoplazması yuvarlak, poligonal şekilli, santral nükleuslu, bir ya da iki düzensiz şekilli nükleolus içeren, çok sayıda agranüler endoplazmik retikulum, tubuler mitokondriyum, lipid damlacıkları ve glikojen partiküllerine sahip olan Leydig hücrelerinin, interstisyel alanda kan damarları etrafında kümelenmiş oldukları görülür (50) (Şekil 5, Şekil 7). İki tür Leydig hücresi tanımlanmıştır. Birincisi fötal yaşamda görülen fötal tip Leydig hücresi, ikincisi de adult Leydig hücresidir. Fötal tip Leydig hücresi, mesonefrozdan gelişerek fötal maskülinizasyona neden olan androjen üretiminden sorumlu olduğu bulunmuştur ve doğumdan sonra dejenere olarak kaybolmaktadır. Adult tip Leydig hücresinin ise doğumdan sonra interstisyel mezenşimal hücrelerden geliştiği belirtilmektedir (51).

Leydig hücrelerinden gestasyonun 9. haftasında başlayan testosteronun üretiminin yanı sıra ACTH-MSH, beta-endorfin, metionin-enkefalin, oksitosin, renin-anjiyotensin, kortikotrop yönlendirici faktör, çeşitli büyüme faktörleri de salgılanır. Ayrıca 'rod' şeklinde intrasitoplazmik Reinke kristalleri izlenebilir. Protein ve lipid içeren bu kristaller bazı Leydig hücrelerinde tanımlanmakla birlikte, fonksiyonel önemi henüz açıklanamamıştır (7, 8, 17). Ayrıca Leydig hücrelerinden salgılanan bir başka hormon olan İnsülin Like Hormon 3 (İnls3), gubernakulumun büyümesi ve gelişmesine neden olarak testiküler inişin transabdominal fazından sorumlu olduğu gösterilmiştir (18).



Şekil 7: Leydig hücrelerinin görünümü (52).

Erken ftal hayatta geliřen testiste ok sayıda Leydig hcreesi bulunur. Plasental kkenli gonadotropinlerin kan yoluyla ftal testise ulařıp, Leydig hcrelerini uyarması sonucu Leydig hcreleri testosteron sentezlemeye bařlar. Sentezledikleri bu hormon erkek genital organlarının embriyolojik farklılařmasına etkindir (17). Gebelięin yarısında tam olarak geliřen Leydig hcreleri daha sonra dejenerasyona uęrarlar, dolayısıyla testosteron dzeyi de giderek dřer. Ancak pubertede hipofiz hormonlarından Luteotropik hormon (LTH) uyarması ile yeniden Leydig hcreleri grlmeye bařlamaktadır (53).

Her bir seminifer tubl iyi sınırlı bazal membran ve onun evresinde testisin interstisyumuna kadar yayılan ince fibrz doku ile evrilmiřtir. Lamina propriada -beř sıralı dz kas zellięinde kontraktıl miyoid hcreler bulunur; bu hcresel tabaka seminifer tubllerin kasılmasına neden olarak spermelerin hareketine yardımcı olur (54).

Seminifer tubller, rete testise tubuli rekti denen yapılarla baęlanır. Tubuli rekti kuboidal epitelle dřelidir; evresinde karakteristik olarak Sertoli hcreleri izlenmez. Tubuli rektiden sonra rete testisin tublleri mediastinum testis ve bazen seminifer tubller arasında bulunur; kbik epitelle dřeli olup, ok fazla anastomozlařan kanallardan oluřur. Rete testisten 8-12 adet duktuli eferentes ıkar, epididime doęru seyrederek ve arada kuboidal epitel odakları ieren psdostratifiye kolumnar epitelten oluřur. Silyasız hcreler sıvı absorpsiyonu

yaparken silyalı hücreler spermin epididime iletiminde görev alır. Duktuli eferentesler birleşerek duktus epididimi oluştururlar (7, 26).

Duktus epididimis 4-6 m uzunlukta, tek, kıvrıntılı bir tüptür. Kesitlerde multipl epididim tubülleri olarak görülür. Çift sıralı epitel; bazalde yuvarlak nükleuslu küçük hücrelerle; lüminal yüzeyde ise uzamış nükleuslu yalancı çok katlı prizmatik epitelle döşelidir. Duktus epididimisin lümeni, duktuli eferentesin tersine düzgün olup, epitelin yüzeyi stereosilya denen uzun, dallanmış mikrovilluslar ile kaplanmıştır. Hücreleri, bağ dokusu, kapiller damarlar ve az miktarda konsantrik düz kas hücreleri ile çevrelenmiştir. PAS (+) intranükleer inklüzyon cisimcikleri, sitoplazmik lipofussin granülleri izlenebilir (10, 11).

Epididim, duktus veya vas deferens olarak devam edip prostatik üretraya açılır. Duktus deferens içte ve dışta longitudinal, ortada sirküler tabakalardan oluşan kalın mürküler duvarlı, dar lümenli bir kanaldır. Çoğu yerde stereosilya içeren yalancı çok katlı prizmatik epitele sahiptir (29, 32).

4.1.2.5. Kan-testis bariyeri

İnterstisyel kan damarları ile seminiferöz tubüller arasında yer alan kan-testis bariyeri, germ hücrelerinin, kandan gelen zararlı ajanlara karşı korunmasını sağlamaktadır ve Sertoli hücreleri arasındaki sıkı bağlantılar tarafından oluşturulmuştur (42). Spermatogonyumların farklılaşması sperme özgü proteinlerin ortaya çıkmasına yol açmaktadır. Seksüel olgunlaşma, immünolojik yeteneğin gelişmesinden daha sonra meydana geldiğinden, farklılaşmakta olan sperm hücreleri yabancı (antijen) olarak algılanmaktadır. Bu durum, germ hücrelerinin ölümüne sebep olabilecek bir immün yanıtı başlatmaktadır. Kan-testis bariyeri, gelişen spermler ile immün sistem arasında oluşabilecek herhangi bir etkileşimi önlemektedir. Bu bariyer, seminiferöz tubüllere immünoglobulinlerin geçmesini önler ve bu nedenle serumlarında çok yüksek düzeylerde sperm antikorları bulunan hastalarda herhangi bir fertilitte bozukluğu görülmemektedir (30, 31, 40) (Şekil 3).

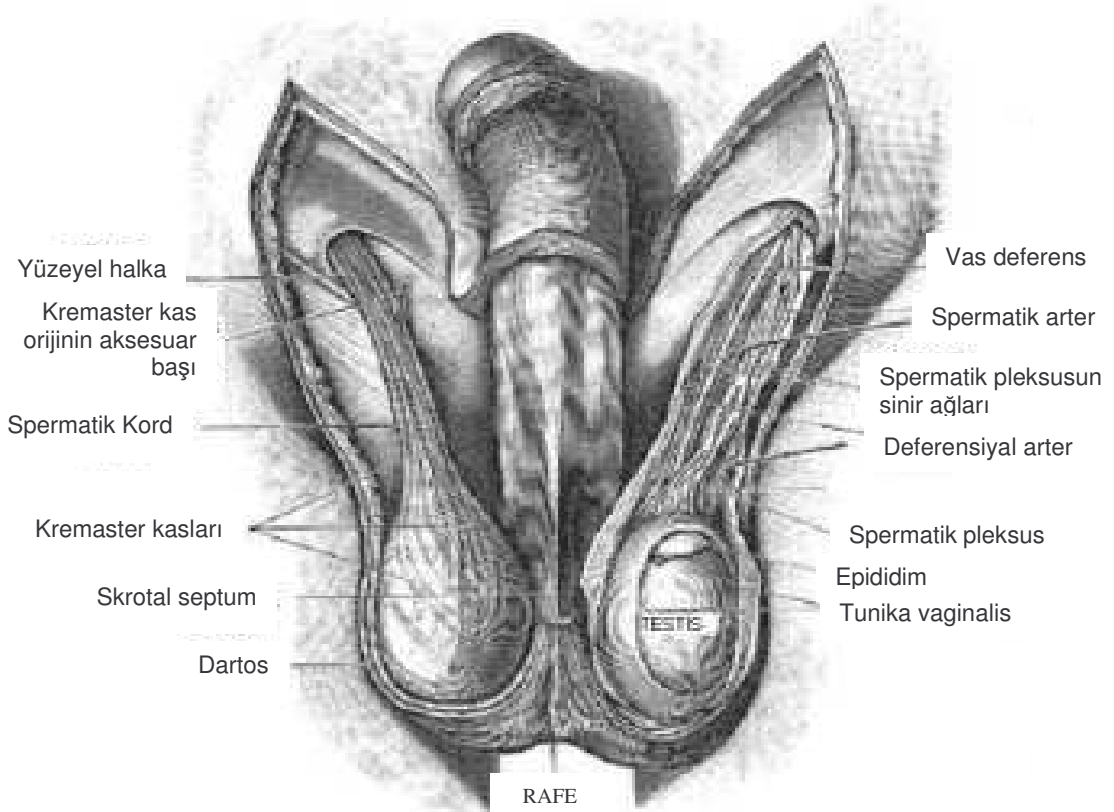
4.1.3. Anatomi

Testisler, erkek üreme organlarının başlıcası olarak, skrotumda spermatik kord tarafından askıda bulunan bir çift ovoid bezdir. Testisin en dış zarı eksternal spermatik fasya, spermatik kord ile devamlılık gösterir, onun içinde

kremaster kası ve fasyası, onun içinde internal spermatik fasya ile devamlılık gösteren tunica vaginalis vardır. Tunica vaginalis'in altında tunica albuginea, testisin bağ dokusu zarı bulunmaktadır (23, 24) (Şekil 8, Şekil 9).

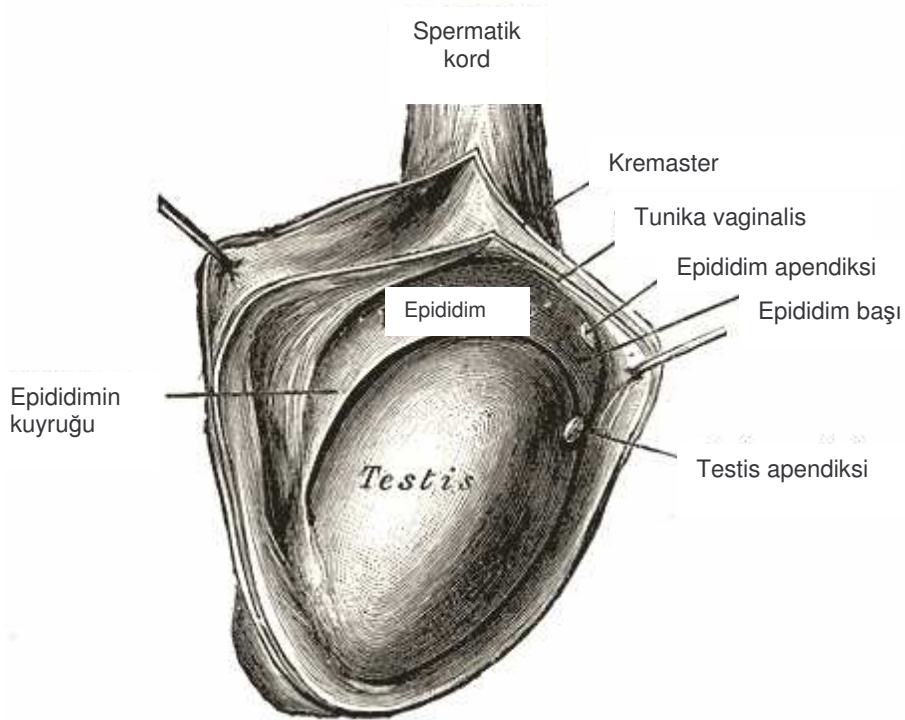
Testis, erkek üreme hücresi olan spermleri ve androjen hormonlarını üretir. Spermler seminifer tübüllerde oluşurlar. Seminifer tübüller bir ağ ile rete testise, oradan da rete testisi epididimin baş kısmına bağlayan efferent kanallara bağlanırlar. Epididim virgül şeklindedir, testisin superior ve posterolateral yüzeyinde bulunur (Şekil 8 ve 9). Superior kesimi baş olarak isimlendirilir. Bu kısım efferent kanalların sarılı uçlarının meydana getirdiği epididim lobüllerinden oluşur. Gövde bölümü epididim kanallarından oluşur. Spermler burada depolanarak son gelişme evrelerinden geçerler. Epididimin kuyruğu spermleri ejakülatör kanala taşıyan duktus deferens (vas deferens) ile devamlılık gösterir (10, 25) (Şekil 1).

Tunica albuginea, mediastinumda kalınlaşır ve ışınal olarak testis parankimini lobüllere ayırır. Mediastinumda kan damarları, lenfatikler ve sinirler bulunur (55) (Şekil 1).



Şekil 8: Testis ve epididimin skrotumdaki yerleşimi (56).

Her bir testis lobülü 1-4 adet seminifer tubüle sahiptir. Seminifer tubüller terminal kısımda tubüli rekti içine boşalır; testiküler hilumda rete testisin tubülleri ile birleşir. Rete testisten sonra 15-20 adet duktuli eferentes anastomozlaşıp, tunica albugineaya penetre olarak kaput epididim olarak devam eder. Epididim 4-5 m uzunluğunda bir kanal olup, arkaya dönerek duktus deferens oluşturur. Duktus deferens spermatik kordun bir üyesi olarak inguinal kanala doğru uzanır (26, 57).



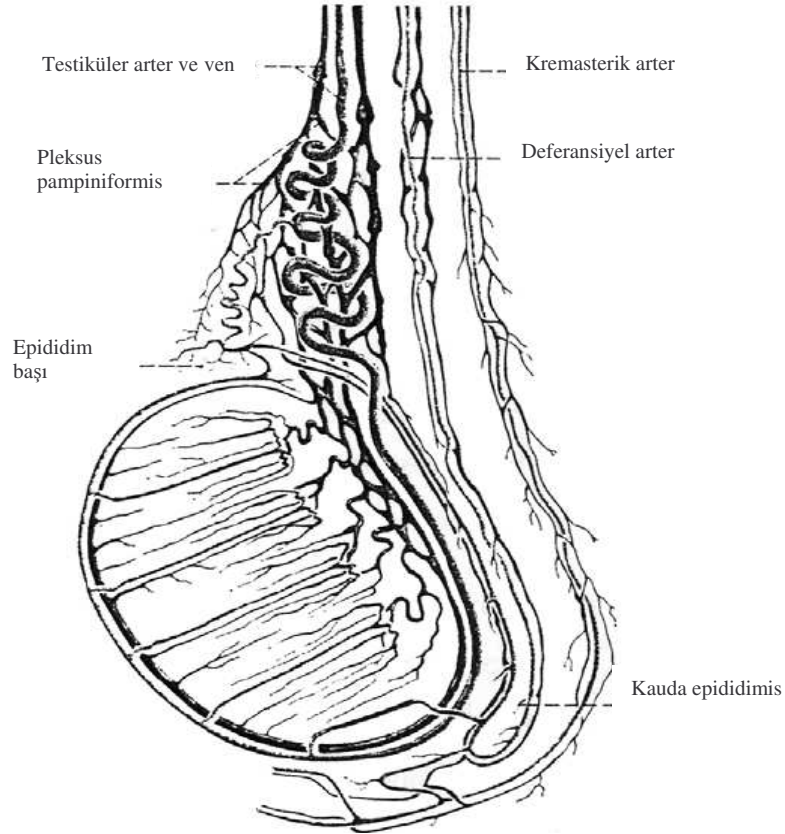
Şekil 9: Testisi çevreleyen tabakalar (56).

4.1.3.1.Arterler:

Testis, üç ayrı arter tarafından kanlanır. Bunlar testiküler arter, deferansiyel arter ve kremasterik arterdir (58). Testiküler arter (İnternal spermatik arter); ana testiküler arterdir, abdominal aortadan renal arterin hemen altından çıkar. Deferansiyel arter; Arteria iliaka internadan çıkan inferior vezikal arterin dalıdır. Kremasterik arter (Eksternal spermatik arter); A. iliaka eksternadan çıkan inferior epigastrik arterin dalıdır. Arterler, kauda epididimis seviyesinde anastomoz yaparlar (58) (Şekil 10).

4.1.3.2.Venler:

Testisin ana venöz drenajını, plexus pampiniformis sağlar. Bu ağdan vena testikularis oluşur. Vena testikularis sağda vena kava inferiora, solda vena renalis sinistraya dökülür (59).



Şekil 10: Testis ve epididimin beslenmesini sağlayan damarların şematiske resmi (60).

4.1.3.3.Lenfatikler:

Testisin lenfatikleri funiculus spermaticus'tan yükselip, paraortik lenf bezine; epididimin lenfatikleri ise internal ve eksternal iliak lenf bezine drene olur (61).

4.1.3.4.Sinirler:

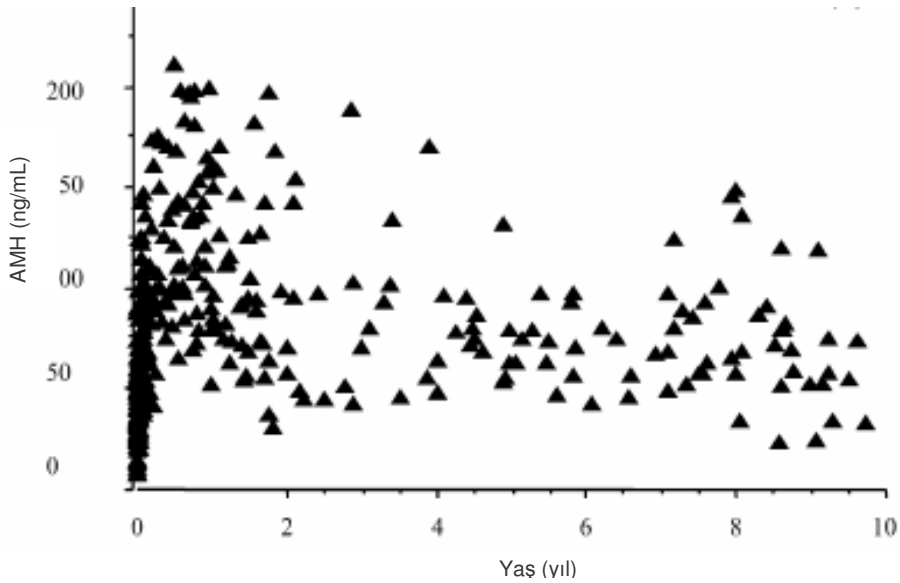
Testisi innerve eden sinirler torakal 9-12. spinal segmentlerden çıkar. Bu dallar plexus aortikus ve plexus renalisten ayrılarak plexus testikularisi oluşturur (59, 61).

4.1.4. Testiküler hormonlar ve Gonadotropinler

4.1.4.1. Anti-Müllerian Hormon (AMH)

Profesör Doktor Alfred Jost, 1947 yılında, erkek embriyo gelişim döneminde, testosterondan farklı bir testiküler faktörün müllerian yapıların gerilemesine neden olduğunu öne sürmüştür (62). Embriyogenezis sırasında erkek fötuslarda Wolfian yapılar, testosteron tarafından farklılaşırken; müllerian yapılar da AMH aracılığıyla gerileyerek kaybolmaktadırlar (62). AMH'nın, 140 kDa ağırlığında, transforming growth faktör- β (TGF β) ailesinin üyesi olan dimerik glikoprotein yapıda bir molekül olduğu, erkeklerde embriyogenezis sırasında fetal yaşamda Sertoli hücrelerinden salındığı ve Sertoli hücrelerinin maturasyonunun göstergesi olduğu kabul edilmiştir (45, 63).

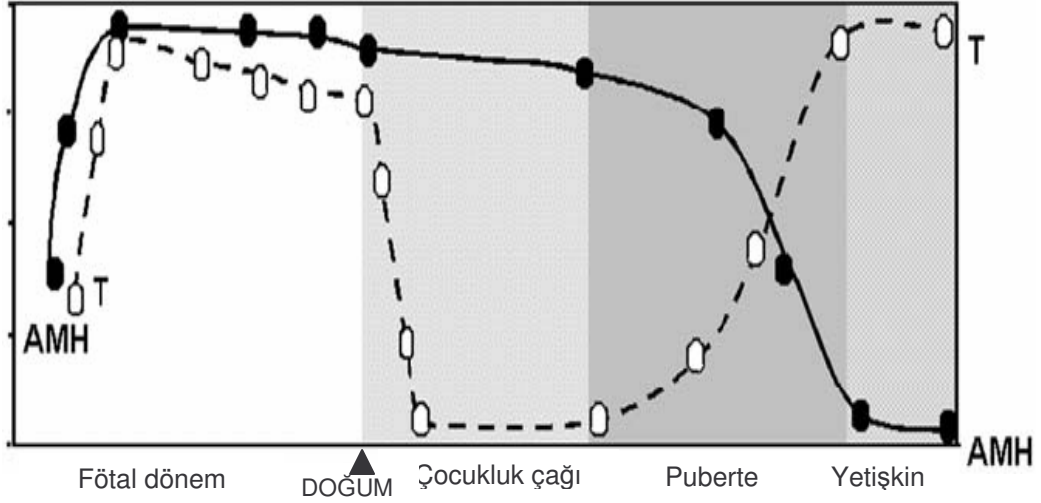
Erkeklerde fetal yaşam sırasında AMH seviyesi sabit (Ortalama 44,4 ng/mL) seyrederken, postnatal ilk aylarda en yüksek düzeye çıktığı (Ortalama 124,7 ng/mL), prepubertal dönemde ise 1. yaş ortalamasının yarı değerinde (Ortalama 68,3 ng/mL) olduğu bulunmuştur (64) (Grafik 1).



Grafik 1: Erkeklerde doğumdan prepubertal döneme kadar AMH seviyesi (64).

Young ve arkadaşları, Konjenital Hipogonadotropik Hipogonadizm'li erişkin erkeklerde yaptıkları çalışmalarda AMH seviyesini yüksek bulmuşlardır; bunun da Sertoli hücrelerinin maturasyonunu tamamlayamamaları nedeniyle olduğunu belirtmişlerdir. Bu hastalara testosteron verildikten sonra AMH seviyesinin düştüğünü bulmuşlardır. Sonuçta AMH üretiminin testosteron tarafından inhibe edildiğini belirtmişlerdir. Pubertede, testosteron seviyesi

artarken AMH seviyesinin düşmesini de bu sonuca bağlamışlardır (65) (Grafik 2).



Grafik 2: Erkeklerde serum AMH ve Testosteron (T) seviyesinin profili (66).

İlginç olan, grafik 2'de görüldüğü gibi fotal yaşamda ve doğumdan sonraki ilk ayda AMH ve T seviyesinin yüksek olmasıdır. Bunun da Sertoli hücrelerindeki androjen reseptörlerinin eksikliğinden dolayı olduğu tahmin edilmektedir (67). Dolayısıyla bu dönemde androjenin (Testosteron), AMH üzerinde negatif etkisi olmamakta; FSH'nın AMH artışına sebep olduğu belirtilmektedir. FSH'nın da bu etkisini, Sertoli hücre proliferasyonuna neden olarak gösterdiği düşünülmektedir (68).

AMH'nın erkek fötuslardaki temel görevi müllerian yapıların (Overler, uterus, serviks ve vajenin üst kısmı) gerilemesini sağlamaktır. Ayrıca Leydig hücrelerinde mezenşimal hücre farklılaşmasını inhibe ederek birçok steroid yapıdaki enzimin ekspresyonunu azalttığı gösterilmiştir (61).

AMH'nın Müllerian yapıların gerilemesi, Müllerian kanal artığı olan dokuların malign transformasyonunun baskılanması, testislerin inişi, germ hücreleri ve akciğerlerin maturasyonunu sağlamak gibi fizyolojik fonksiyonlarına ek olarak klinik uygulamalarda da (interseks bozukluklarının değerlendirilmesi, tümör belirteci gibi) kullanımı bulunmaktadır (62, 66).

Fötal yaşamın 8. ve 9. haftasında AMH üretilmezse ve/veya AMH reseptörüne AMH sinyalinin iletilmesinde aksaklık olursa Müllerian yapılar (Fallop tüpleri, uterus ve vajinanın üst kısmı) gelişir. XX genotipine sahip olanlarda sorun olmazken; XY genotipine sahip olanlarda ise AMH'nın yokluğu veya reseptör duyarsızlığına bağlı olarak etkisinin olmaması nedeniyle Müllerian

yapıların gerilemediği saptanmıştır (66). Josso ve arkadaşlarının yaptıkları bir çalışmada, seksüel farklılaşma bozukluklarında, özellikle testiküler disgenezis sendromunda, AMH seviyesinin azaldığı; gecikmiş pubertede ise arttığı bulunmuştur (69). Yine benzer şekilde Rey ve arkadaşları, yaptıkları çalışmada da persiste eden yüksek AMH seviyesinin gecikmiş puberteyi gösterdiğini belirtmişlerdir (66).

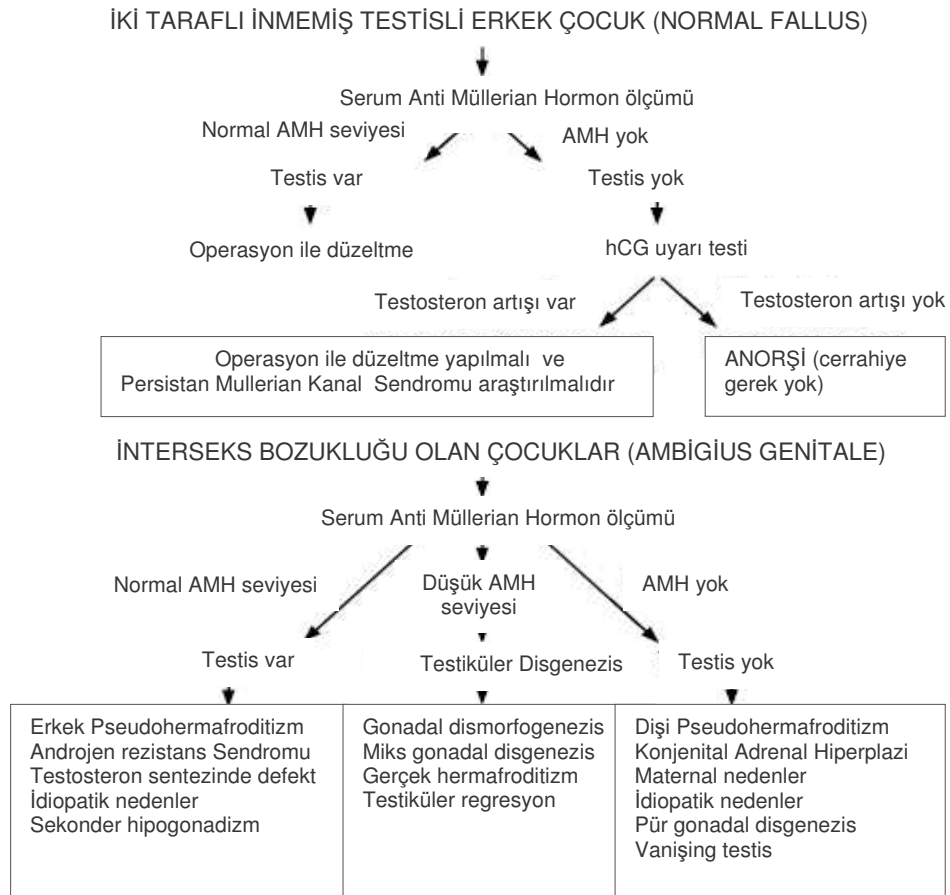
Yapılan bu çalışmalarda serum AMH düzeyinin, Sertoli hücre maturasyonunun bir göstergesi olabileceği belirtilmektedir (62-67, 69). Ayrıca AMH'nın iki taraflı nonpalpabl gonadı olan prepubertal dönemdeki çocuklarda tespit edilmesi, testis dokusunun varlığını gösterdiği saptanmıştır (70, 71). Lee ve arkadaşlarının yaptıkları bir çalışmada normal fallussa sahip iki taraflı nonpalpabl gonadı olanlarda veya ambigüus genitelyalı hastalarda AMH düzeyinin ölçülmesi, testisin olup-olmadığının göstergesi olarak kabul edilmesi gerektiğini belirtmişlerdir (72) (Şekil 11). Benzer şekilde Young ve arkadaşları, yaptıkları başka bir çalışmada testis dokusunu göstermek için yapılan hCG stimülasyon testinin, prepubertal çocuklarda sadece Leydig hücre fonksiyonunu gösterdiği; ancak gonadların %75'ini oluşturan Sertoli hücrelerinin fonksiyonunu yansıtmadığını belirtmişlerdir. İki taraflı nonpalpabl gonadı olan prepubertal çocuklarda AMH düzeyinin ölçülmesinin, testiküler dokunun varlığını ortaya koymada daha güvenilir olduğunu savunmuşlardır (73). Demircan ve arkadaşlarının yaptıkları çalışmada ise, yaşları 12 ay olan tek taraflı palpabl inmemiş testisli hastalarda, yapılan orşiopeksinin AMH düzeylerinde değişikliğe neden olmadığı gösterilmiştir (74).

4.1.4.2. İnhibin B

İnhibin B, dimerik glikopeptit yapısında olan bir hormondur. İnhibin, α subünitine disülfid köprüleriyle bağlanmış β_A subüniti (inhibin A) veya β_B subüniti (İnhibin B)' den oluşmuştur. Bu subünit protein grubu, transforming growth faktör β_1 (TGF β_1) ile benzer yapısal özelliklere sahip olduğu tespit edilmiştir (75). İnhibin B'nin sadece erkeklerde bulunduğu gösterilmiştir (76).

Erkek gonadda, hipofizer FSH reseptörlerinin Sertoli hücrelerinde yaygın olarak bulunduğu ve FSH'nın, İnhibin B üretimini arttırdığı saptanmıştır (76). Yapılan deneysel ve klinik çalışmalar, İnhibin B'nin FSH'ın negatif feedback ile düzenlenmesinde rolü olduğunu göstermiştir (76, 77).

İnhibin B, kord kanında düşük ancak ölçülebilir düzeyde saptanabilmektedir. Doğumdan sonraki ilk ayda Hipotalamik-Hipofizer- Gonadal hormonal (HHG) eksenin geçici aktifleşmesinden sonra gonadotropinler ve testosteron ile beraber İnhibin B düzeyinin de artmaya başladığı, 3-6. aylar arasında en yüksek düzeye çıktığı, daha sonra gittikçe azaldığı gösterilmiştir. Prepubertal dönemde tekrar artmaya başlayarak 12-17 yaş arasında yüksek seviyelerde plato şeklinde seyrederek sabit kaldığı bulunmuştur (75, 78, 79), (Grafik 3).

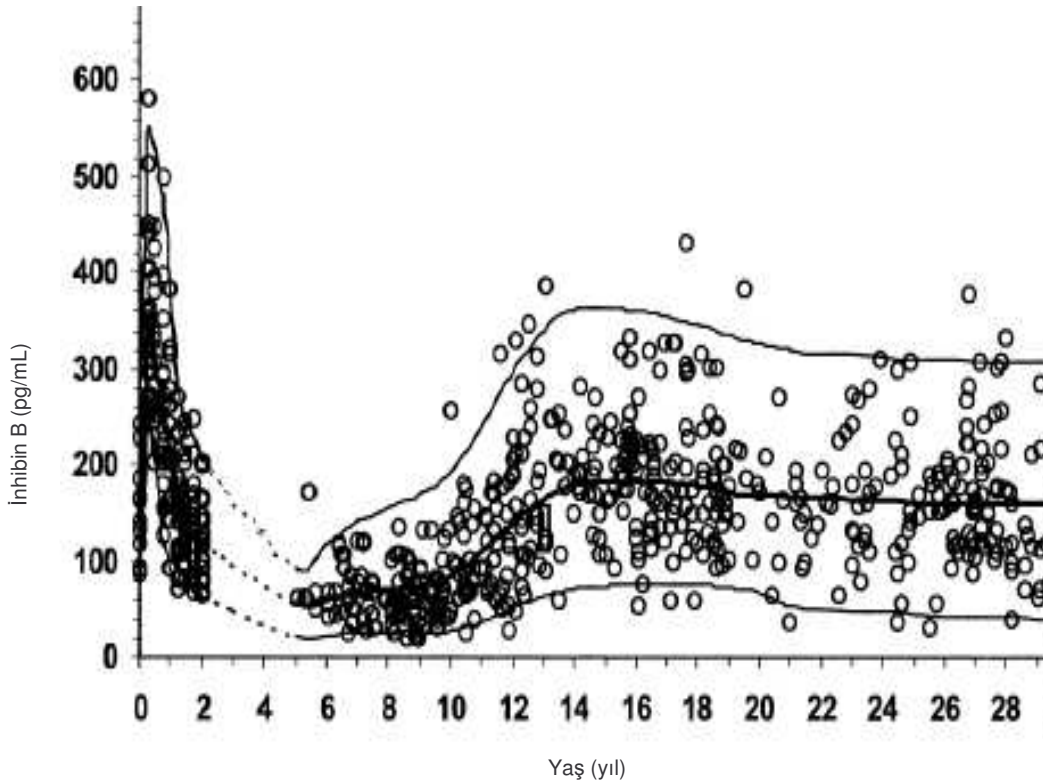


Şekil 11. İki taraflı nonpalpabl testis varlığında ve ambigüus genitalede değerlendirme algoritmi (72).

İnhibin B'nin, çocukluk çağında ve pubertal gelişim döneminde HHG ekseninin düzenlenmesinde anahtar rol oynadığı düşünülmektedir. Erkek çocuklarda testiküler fonksiyonunun biyokimyasal göstergesi olarak kullanılmakta; Sertoli hücrelerinin varlığı ve fonksiyonunun belirteci olarak kabul edilmektedir (75).

Erken çocukluk döneminde FSH uyarısıyla Sertoli hücrelerinden salınan İnhibin B arasında pozitif korelasyon varken; pubertal gelişim döneminden sonra negatif korelasyon olduğu gösterilmiştir (80).

İnhibin B, testis hasarında (radyasyon, kemoterapi v.b.), gonadal disgenezis sendromunda ve iki taraflı nonpalpabl testislerde, testis dokusunun varlığını göstermek amacıyla kullanılmıştır (79). Andersson ve arkadaşlarının yaptıkları çalışmada, anorşi durumunda İnhibin B düzeyinin ölçülemediği belirtilmiştir (78). Ayrıca yapılan başka çalışmalarda da orşiopeksi sonrası ölçülen İnhibin B düzeyinin artmasıyla testis fonksiyonlarının düzelip-düzelmediği takip edilebilmiştir (81). İnfertilite araştırmalarında, spermatogenezin değerlendirilmesi amacıyla yapılan testis biyopsisi yerine İnhibin B ve FSH düzeyinin bakılmasının da aynı sonucu verdiği belirtilmektedir (79). Pierik ve arkadaşları, yaptıkları bir çalışmada serum İnhibin B düzeyi ile testis biyopsisi, total sperm sayısı ve testis hacmi arasında pozitif bir korelasyonun olduğunu göstermişlerdir (82).

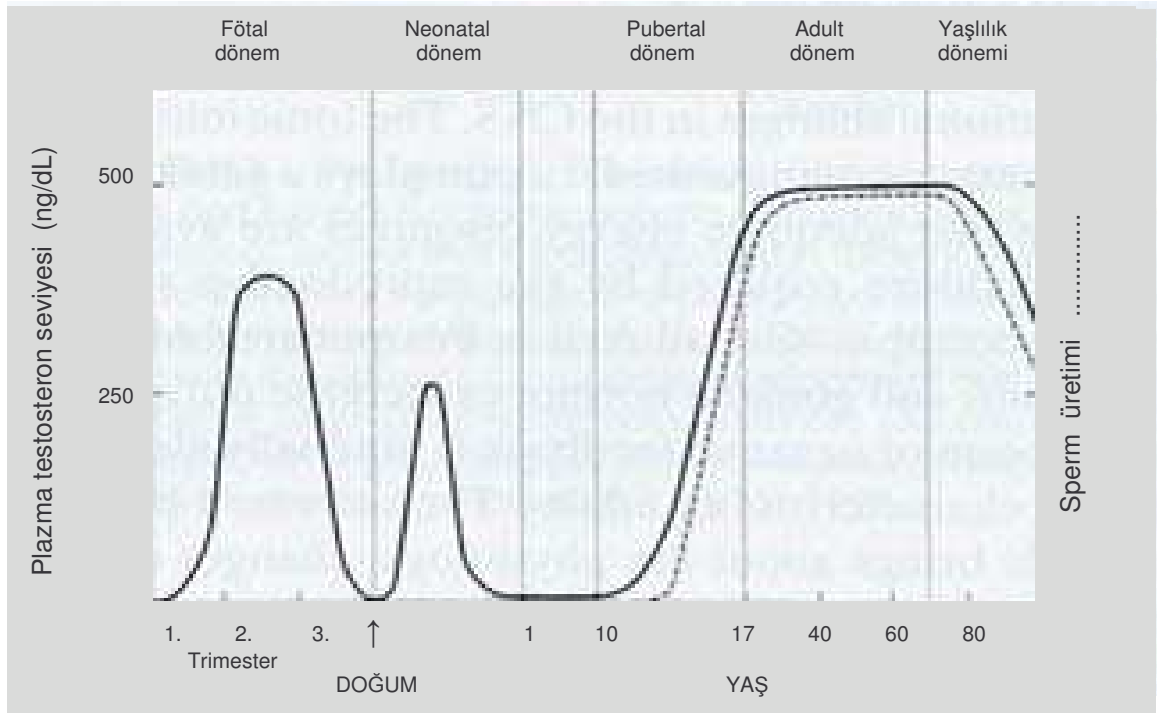


Grafik 3: Erkeklerde doğumdan yetişkin döneme kadar İnhibin B düzeyleri (78).

4.1.4.3. Testosteron

Gestasyonun erken dönemlerinde, interstisyel hücrelerden, steroid salgılayan Leydig hücreleri gelişmektedir (17). Leydig hücrelerinin gelişimi, gestasyonun 8. haftasında testosteron salınımıyla beraber daha belirginleştiği saptanmıştır. 12-13. haftalarda ise Leydig hücre proliferasyonunun en yüksek düzeye çıktığı gösterilmiştir (83).

Gestasyonun 6. haftasında gonadlardan salınan testosteron ölçülebilir düzeydeyken 12-14. haftalarda yükselerek yetişkinlerdeki düzeyine ulaştığı; 24. haftadan doğuma kadar olan dönemde ise dişi fötuslardaki seviyeye düştüğü saptanmıştır (83). Serum testosteron seviyesinin, doğumdan sonra hızla yükseldiği; 5-10. günler arasında geçici bir düşüşün ardından artmaya başlayarak 2. ayda artış yaptığı gösterilmiştir. 6. aydan itibaren ise tekrar azalmaya başladığı ve pubertenin başlangıcına kadar düşük seviyelerde kaldığı, bu dönemden sonra ise artmaya başladığı gösterilmiştir (84), (Grafik 4).



Grafik 4: Erkeklerde serum Testosteron seviyesinin profili (85).

Erken fötal yaşamda Leydig hücre fonksiyonunun, human koryonik gonadotropinin (hCG) etkisi altında olduğuna inanılmışsa da güncel çalışmalarda testosteron salgılanmasının kontrolünün gonadotropinler tarafından yapıldığı kabul edilmiştir (86). Fötal serumda, hCG konsantrasyonu

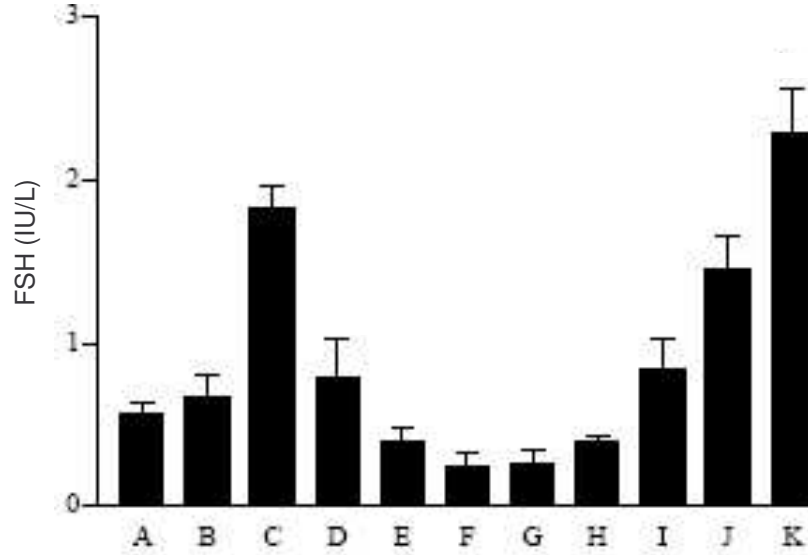
8-12. haftalarda arttığı ve 11-14. haftalarda pik yaptığı gösterilmiştir (87). Fötal hCG'nin pik yapması ile beraber testosteron artışının da olması, seksüel farklılaşma döneminde hCG'nin Leydig hücrelerinin gelişiminden sorumlu olduğu hipotezini desteklemiştir. Yapılan çalışmalarda Leydig hücrelerinde hCG reseptörlerinin olduğu gösterilmiştir (88).

Testosteron, testisin Leydig hücrelerinde üretildikten sonra seminifer tubüllere geçmekte; burada Sertoli hücrelerine girerek, normal sperm üretimi için gerekli olan androjen bağlayan protein (ABP) sayesinde konsantre edilmektedir. Testosteron, 5α -redüktaz'dan zengin dokularda, daha potent bir androjen olan dihidrotestosterona (DHT) dönüştürülmektedir. T ve DHT'nin, erkek genital yapısının ve ergenlik çağında sekonder seks karakterlerinin gelişmesinde anahtar rol oynadığı gösterilmiştir (17, 89).

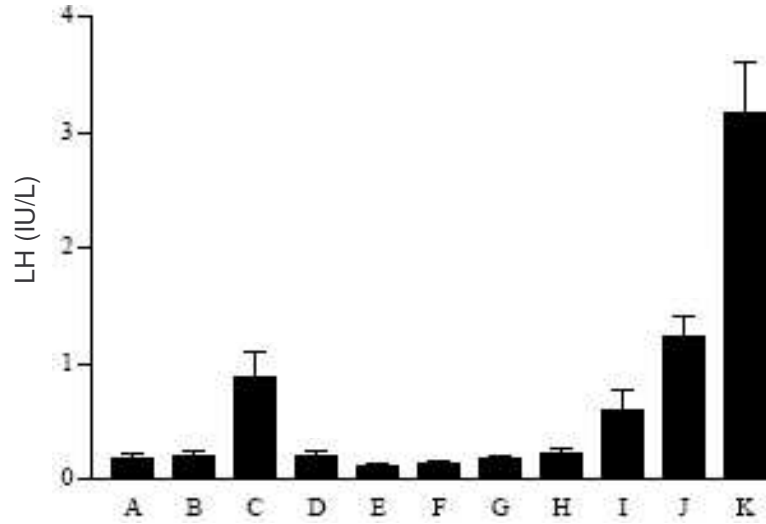
4.1.4.4. Gonadotropinler (LH-FSH)

Erkek fütusta gestasyonun 10. haftasında tespit edilen hipofizer LH seviyesinin, 12. haftadan itibaren artmaya başladığı gösterilmiştir. Fötal hipofiz tarafından üretilen FSH'nin 12. haftaya kadar düşük seviyelerde bulunduğu tespit edilmiştir. Bu haftadan sonra dişi fütuslarda artmaya başladığı; erkek fütuslarda ise 2. trimesterde önemsiz sayılabilecek miktarda yükseldiği gösterilmiştir (87). Doğumdan sonraki 3-4. aylarda ise FSH ve LH düzeylerinin arttığı; 4. yaşa kadar azalan bir seyir izledikten sonra 5. yaştan itibaren artış seyrine girerek pubertede en yüksek düzeye çıktığı tespit edilmiştir (75), (Grafik 5, Grafik 6). Gonadotropinlerin sekresyonu, hipotalamik nöronlardan pulsatil olarak salınan Gonadotropin Salgılatıcı Hormonunun (GnRH) kontrolü altında olduğu gösterilmiştir (84).

LH'nin, primer olarak Leydig hücrelerinden testosteron salınımından sorumlu olduğu, sistemin kontrolünün negatif feedback ile düzenlendiği bulunmuştur. FSH'nin ise Sertoli hücrelerinin regülasyon ve maturasyonunu sağlayarak, testosteron ile beraber spermatogenezisin uyarılmasından sorumlu olduğu gösterilmiştir (68, 73, 75, 87). Sertoli hücrelerinden salgılanan inhibin B'nin, FSH salınımını negatif feedback ile düzenlediği tespit edilmiştir (77).



Grafik 5: FSH'nin doğumdan pubertal döneme kadar olan değişimi (A:1-7 gün, B:1 hafta-2 ay, C:3-4 aylar, D:5-11 aylar, E:1-2 yaşlar, F:3-4 yaşlar, G:5 yaş-puberte öncesi dönem, H,I,J,K:Pubertal dönem) (75).



Grafik 6: LH'nin doğumdan pubertal döneme kadar olan değişimi (A:1-7 gün, B:1 hafta-2 ay, C:3-4 aylar, D:5-11 aylar, E:1-2 yaşlar, F:3-4 yaşlar, G:5 yaş-puberte öncesi dönem, H,I,J,K:Pubertal dönem) (75).

4.2.SİGARA

4.2.1.Sigaranın tarihçesi

Christopher Columbus, Amerika kıtasını keşfi sonrasında Avrupa'ya dönerken, beraberinde, tütün tohumları (*Nicotina Tabacum*) ve yapraklarını getirmiştir. Fransız bir diplomat olan Jean Nicot, Avrupa'da tütün içmeyi popüler hale getirdiği için 19. yüzyıl bilimadamları, tütünde bulunan kimyasal maddeye

“nicotin” adını vermişlerdir (90). Tütün-kanser ilişkisini göstermeyi amaçlayan ilk çalışma, 1761 yılında İngiliz doktor John Hill tarafından “Cautions Against the Immoderate Use of Snuff” (Aşırı Enfiye Kullanımına Dikkat) başlığı ile yayınlanmıştır (91). Yine 1950 yılında İngiltere’den Hill ve Doll, 1951 yılında da ABD’den Wynder and Graham tarafından yapılan çalışmalarda, sigara içilmesi ile akciğer kanseri arasındaki ilişki istatistiksel olarak ortaya koyulmuştur (90).

Kanada’da 1891 yılında, 15 yaşından küçüklerin sigara içmesi yasaklanmıştır; ancak I. Dünya Savaşı’nın başlamasıyla, sigarayı yasaklama faaliyetleri sonuçsuz kalmış ve tüm dünyada, cephedeki askerlere tütün yollama kampanyaları başlatılmıştır (92).

Tütün, ülkemize 1600’lü yılların başlarında Portekiz, Venedik ve Genova’lı gemiciler tarafından getirilmiştir (93).

4.2.2.Sigaranın içerdiği kimyasal maddeler

Sigara dumanında 4800 kimyasal madde bulunduğu tespit edilmiştir ve bunlardan yaklaşık 250 tanesinin kansere yol açtığı veya toksik etkili olduğu saptanmıştır (94). Sigara dumanı gaz ve partikül olmak üzere iki fazda incelenmektedir. Bu fazların içerdiği kimyasal maddelerden bazıları ve etkileri Tablo 1’de gösterilmiştir (95). Sigara ana akım dumanının %92-95’inin gaz fazında olduğu ve 1 mL’inde 0,3-3,3 milyar partikül bulunduğu saptanmıştır (96).

Nikotin, tütün bitkisinin yapraklarında bulunan renksiz, uçucu, suda çözünebilen, kuvvetli alkali ($pK_a=11$) özelliği olan bir alkaloiddir (97). Kurutulmuş tütün yaprağında %0,5-0,8 oranında, bir sigarada ise 1-3 mg miktarında bulunur (98). Tütün yaprağındaki alkaloidlerin %95’ini oluşturur. Zaman içinde havanın etkisi ile kahverengi renk alır ve tütüne özgü koku kazanır. Oldukça lipofilik özellikte olduğundan sigara dumanının kullanıcı tarafından solunulmasından (inhalasyon) 8 saniye sonra santral sinir sistemine ulaşır. Akciğer veya ağız yoluyla vücuda giren nikotinin %5-10’u değişmeden idrarla atılırken %85-90’ı karaciğerde nikotinoksid ve kotinin olarak bilinen iki ana metabolite dönüşür. Nikotinin yarılanma ömrü 30-60 dakikadır (97). Nikotin metaboliti olan kotininin yarılanma ömrü ise 15-20 saat olup gün içerisindeki kan kotinin düzeyleri farklılık göstermez. Kotininin yarılanma ömrü çocuklarda daha uzundur (97, 99).

Çocuklarda kotinin yarılanma ömrünün uzun olmasının nedeni karaciğer sitokromP450 enzim sisteminin tam gelişmemiş olmasını belirten çalışmalar (97) olmasına rağmen yaşla ilgisi olmadığını belirten çalışmalar da bulunmaktadır (99). Leong ve arkadaşlarının yaptıkları bir çalışmada, ortalama yaşları 4,5 ay ve 95,6 ay olan iki grubun kotinin yarılanma süreleri 28,3 saat ve 27,1 saat olarak bulmuşlardır. İki grup arasında istatistiksel fark olmaması dolayısıyla, çocuklarda, kotinin yarılanma süresinin uzun olmasının, yaştan çok sigara dumanına maruziyetin fazla olması ile ilişkili olduğunu belirtmişlerdir (99).

Tablo 1: Sigara dumanında bulunan bazı gaz ve partikül faz komponentleri ile etkileri (87).

Gaz Faz	Başlıca Etki	Partikül Faz	Başlıca Etki
Karbon monoksit	Oksijenin hemoglobine bağlanmasını bozar	Tar (katran)	Mutajenik/ karsinojenik
Nitrojen oksitler	İrritan, proinflamatuar, siliotoksik	Nikotin	Doza bağımlı uyarıcı veya parasempatik N-kolinergik reseptörler üzerine depresör
Aldehitler	İrritan, proinflamatuar, siliotoksik	Aromatik hidrokarbonlar	Mutajenik/ karsinojenik
Hidrosiyanik asit	İrritan, proinflamatuar, siliotoksik	Fenol	İrritan, Mutajenik/ karsinojenik
Akrolein	İrritan, proinflamatuar, siliotoksik	Kresol	İrritan, Mutajenik/ karsinojenik
Amonyak	İrritan, proinflamatuar, siliotoksik	b-Naftilamin	Mutajenik/ karsinojenik
Nitrosaminler	Mutajenik/ karsinojenik	Benzo(a)piren	Mutajenik/ karsinojenik
Hidrazin	Mutajenik/ karsinojenik	Katekol	Mutajenik/ karsinojenik
Vinil klorid	Mutajenik/ karsinojenik	İndol	Tümör hızlanması
		Karbazol	Tümör hızlanması

4.2.3.Sigaranın sađlık üzerindeki etkileri

Sigara içilmesi, erken ölümlerin ve önlenebilir hastalıkların önemli bir sebebi olarak insanlığı tehdit eden alışkanlıklardan olduğu belirtilmektedir (100). Sigara içiminin bu hızla devam etmesi halinde 21. yüzyılın ortalarına doğru 140 milyon kişinin hayatını kaybedebileceği tahmin edilmektedir (101).

Ergenlik çağında sigara içmeye başlayan ve uzun süre düzenli olarak sigara içen kişilerin yarısının sigara içilmesine bađlı olarak oluşan hastalıklar nedeniyle öldüğü; bu kişilerin, beklenen yaşam sürelerinin, içmeyenlerle karşılaştırıldığında 20-25 yıl daha kısa olduğu bulunmuştur (96). Sigara içilmesi, tüm kronik akciğer hastalıklarının %80'inden, kalp hastalığı ve kansere bađlı ölümlerin de içte birinden sorumlu olduğu saptanmıştır (102). Gebeliđi sırasında sigara içen annelerin bebekleri ortalama 200-250 gr daha hafif ve erken doğma olasılıklarının daha yüksek olduğu tespit edilmiştir. Ayrıca; ölü doğum, doğum sonrası ölüm ve ani bebek ölüm sendromu riskinin, sigara içen anne bebeklerinde daha yüksek olduğu gösterilmiştir. Gebelik sırasında sigara içilmesinin, erken doğumların %14'ünden ve tüm bebek ölümlerinin %10'undan sorumlu olduğu bulunmuştur (96). Sađlık sonuçları açısından değerlendirildiğinde, sigara içilmesi, kadın ve çocuđun halk sađlığı problemleri açısından öncelikli sorunları olarak değerlendirilmesi gerektiđi belirtilmektedir (103).

4.2.4.Sigaranın epidemiyolojisi

Sigara içilmesi, tüm ülkeler için önemli bir halk sađlığı problemidir. Ülkemizin de içinde bulunduğu coğrafya, dünya tütün tüketiminde birinci sırayı almaktadır. Dünyada yaşı 15'in üzerinde olan 1.2 milyar kişi tütün bađımlısı olup bunların %80'i orta ve geliřmekte olan ülkelerde olduğu belirtilmektedir (104). Dünyada dakikada 8 kişi sigara ve diđer tütün ürünlerinin kullanımı sonuçlarına bađlı olarak hayatını kaybettiđi saptanmıştır (101). Geliřmekte olan ülkelerde sigaraya başlama yaşı 12-16 olduğu ve dünyada günde 80.000-100.000 genç insanın sigara bađımlısı olduğu bildirilmektedir (104). Geliřmiş ülkelerde 13-15 yaşları arasındaki gençler üzerinde yapılan bir çalışmada sigara içme oranının %10-33 arasında olduğu gösterilmiştir. Türkiye'de ise farklı

çalıřmalarda genlerde ortalama sigaraya bařlama yařları 11-18 yař arasında bulunmuřtur (96). Trkiye’de 1988 yılında yapılan ve tm lkeyi temsil eden bir arařtırmaya gre 15 yař ve st erkeklerin %62,8’i, kadınların %24,3’, tm nfusun ise %43,6’sının sigara itiđi saptanmıřtır (105). lkemizde, genlerde yapılan prevelans alıřmalarında ortaokul ve lise đrencilerinde toplam %10-43, niversite đrencilerinde %21.2-48.2 iicilik olduđu bulunmuřtur (106). Gnmzde eriřkin sigara iicilerinin %80’inden fazlasının 18 yařından nce sigaraya bařladıđı saptanmıřtır (107). Bu nedenle ergenlik ađına girecek olan veya giren ocukların sigaraya bařlamasının nlenmesi en nemli sađlık politikalarından birini oluřturmaktadır (96).

4.3. EVRESEL SİGARA DUMANI – PASİF SİGARA İİCİLİĐİ

Ttn rnlerinin yanan ularından ve bunları tketen kiřilerin solunum havalarından ıkardıkları dumana evresel sigara dumanı (SD) denir, sigara imediđi halde bu dumanın solunulmasına ise pasif sigara iiciliđi (Pİ) denmektedir. Yanan bir sigara iki řekilde duman oluřturur; birincisi sigara ien kiřinin flediđi sigara dumanı ki buna ana akım dumanı (AAD); ikincisi ise sigaranın yanması sonucu oluřan dumandır ki buna da yan akım dumanı (YAD) denir. evresel sigara dumanı; ana akım dumanı ve yan akım dumanı karıřımı ile oluřmaktadır (1).

YAD oluřurken yanma ısısı daha dřk olduđu iin YAD’nda AAD’na gre ok daha fazla kimyasal madde mevcut olduđu tespit edilmiřtir. rneđin hayvanlarda kanserojen olduđu gsterilmiř olan N-nitrosodimetilamin, yan akım dumanında ana akım dumanına gre 20-100 kat daha fazla bulunmuřtur (108). Yapılan alıřmalar, her bir sigara iiminde etkilenilen dumanda, yan akım dumanının ana akım dumanına gre daha tehlikeli olduđunu gstermiřtir (109).

AAD ve SD’nin bileřenleri, fiziksel ortamlarda farklılıklar gstermektedir. rneđin, AAD’nda nikotin partikl fazındayken, evresel sigara dumanında gaz fazında bulunmaktadır. Diđer bir nemli fark ise SD’de partikllerin boyutunun (0.01-1.0 m) AAD’na gre daha kk (0.1-1.0 m) olmasıdır (110).

evresel sigara dumanının esas kaynađı ttn yanmasıdır. evresel sigara dumanı ođu toplumda vardır. Maruziyet sigara iilen her kapalı ortamda oluřur. Maruziyet derecesi; sigara ien kiři sayısı, tketilen sigara sayısı, odanın byklđ ve havalandırması ile sigaraya maruz kalınan sreyle iliřkilidir (1).

Çevresel sigara dumanı partikül ve gaz fazındaki binlerce bileşenden oluştuğu için bir bütün olarak ölçülememektedir. Onun yerine çeşitli biyolojik belirteçlere bakılarak maruziyet miktarı ölçülmektedir. Birçok çevresel sigara dumanı komponenti kapalı ortamda ölçülebilir (Örneğin CO ve Polisiklik aromatik hidrokarbonlar gibi). Ancak bunlar birçok farklı kaynaktan elde edilmektedir. Kapalı ortamdaki çevresel sigara dumanı seviyesini ölçmek için sıvı fazdaki nikotin düzeyi ve havada asılı olan ve solunabilen partikül yoğunluğu sıklıkla kullanılan iki belirleyicidirler. Nikotin iç yüzeyle emilebildiği ve tekrar salınabildiği için çevresel sigara dumanı maruziyetini ölçmede dezavantaj oluşturmaktadır (1). Nikotin ise sigaraya özgü olup tükürük, kan ya da idrarda ölçülebilmektedir. Yarılanma ömrünün yaklaşık bir gün olduğu ancak bu sürenin çocuklarda daha fazla bulunduğu gösterilmiştir (97, 99).

ÇSD'nin önemli bir halk sağlığı problemi olduğu, yapılan çalışmalarla %39-71 oranında pasif içiciliğin olduğu gösterilmiştir. Pasif içiciliğin %15'ini ana akım dumanı %85'ini de yan akım dumanı oluşturmaktadır. Yan akım dumanının içeriği nedeni ile daha tehlikeli olduğu bildirilmektedir. İlkokul yaş dönemi çocuklar, bu durumdan en fazla etkilenen grubu oluşturmaktadır (2).

Çevresel sigara dumanının deney hayvanları üzerine karsinogenik, mutajenik ve kardiyovasküler etkileri çeşitli çalışmalarla gösterilmiştir (1). Ayrıca bağışıklık sisteminde makrofajların sayısında ve fagositik aktivitelerinde azalma yaptığı; deney hayvanı yavrularında düşük doğum ağırlığına neden olduğu gösterilmiştir (111, 112).

İnsanlarda ise başta solunum sistemi olmak üzere birçok sisteme etkileri mevcuttur. Akciğer, larenks, sinonazal kanserlerde riski arttırdığı; akciğerlerde fonksiyonları azaltarak astım, bronşit, amfizem gibi kronik obstrüktif akciğer hastalıklarına neden olduğu gösterilmiştir (3). Çevresel sigara dumanından etkilenim sonucunda çocuklarda bronşit, bronşiyolit, pnömoni gibi alt solunum yolu enfeksiyonları, orta kulak enfeksiyonu, üst solunum yolu irritasyonu, azalmış akciğer fonksiyonu ve astımlı çocuklarda astım atak sayısının arttığı bulunmuştur (1). Yapılan çalışmalarda sigara içmeyen ancak çevresel sigara dumanından etkilenen hamile kadınların bebeklerinin yaklaşık 150-200 gr daha düşük ağırlıkla doğduğu saptanmıştır (113). Annenin, gebelikte ve doğumdan sonra sigara içmesi durumunda Ani Bebek Ölümü Sendromu riski 2,3 kat; babanın da sigara içmesi durumunda 3,5 kat arttığı tespit edilmiştir (1).

Yapılan klinik ve deneysel çalışmalarda pasif sigara içiciliğın, çocuklarda oksidatif stresi arttırarak DNA'nın hasarlanmasına neden olduđu gösterilmiştir. Bunun da erişkin yaşlarda ortaya çıkan ateroskleroz kaynaklı 100'e yakın hastalığın sebebi olduđu düşünölmektedir (114, 115).

Türkiye' de yapılan bir çalışmada pasif sigara içicisi olan gebe kadınların kendilerinden ve yenidoğan bebeklerinden alınan kord kanında, kotinin düzeyinin yüksek olduđu gösterilmiştir (116).

4.4. SİGARANIN ÜREME FONKSİYONLARINA ETKİSİ

Yapılan klinik ve deneysel çalışmalarda sigara dumanının üreme fonksiyonlarını olumsuz yönde etkilediğı saptanmıştır.

Yardımcı ve arkadaşlarının yaptıkları deneysel bir çalışmada, 60 gün boyunca sigara dumanına maruz bırakılmış sıçanlarda, serum testosteron düzeyinin kontrol grubuna göre düşük bulunduđu ve bunun da Leydig hücrelerinde oluşan dejenerasyon nedeniyle olduđu düşünölmüştür (117). Yamamoto ve arkadaşlarının, sıçanlar üzerinde yaptıkları bir çalışmada, sigara dumanına maruz bırakılmış sıçanların serum bazal testosteron, FSH ve LH düzeylerinin kontrol grubundan farklı olmadığını bulmuşlardır; ancak aynı çalışmada hCG uyarısı sonrası, sigara verilen grupta serum testosteron düzeyinin kontrol grubuna göre anlamlı olarak düşük kaldığı saptanmıştır. Yine bu çalışmada, sigaraya maruz bırakılan grupta, spermatozoa sayı ve motilitesinin düştüğü ve Leydig hücrelerinin salgısal fonksiyonlarında bozulma olduđu gösterilmiştir (4). Kapawa ve arkadaşlarının yaptıkları deneysel çalışmada paternal sigara dumanına maruziyetin, testiste fonksiyon bozukluğu yaptığı ve spermin fertilizasyon kapasitesini düşürdüğünü göstermişlerdir. Bu etkinin de sigaranın, Sertoli ve Leydig hücre fonksiyonlarını azaltmasına ek olarak epididimal sperm maturasyonunu bozması sonucu ortaya çıktığını belirtmişlerdir (5). Yine, Ahmadnia ve arkadaşlarının yaptığı benzer deneysel çalışmada da sigara dumanına maruz bırakılmış sıçan testislerinin histolojisinde; Sertoli hücre sayısının azaldığı, seminifer tubüllerin yapısının bozulduđu ve çaplarının küçüldüğü saptanmıştır (118).

Erişkinlerde yapılan çalışmalarda ise farklı sonuçlar bulunmuştur. Pasqualotto ve arkadaşlarının fertil erkeklerde yaptıkları bir çalışmada, sigara içen ve içmeyen gruplar arasında serum testosteron, FSH ve LH düzeylerinde

fark olmadığı gösterilmiştir (119). Sofikitis ve arkadaşlarının, sigara içen ve içmeyen yetişkinlerde yaptıkları testis biyopsisi, sperm morfolojisi ve sol testiküler vendeki testosteron düzeylerini ölçtükleri çalışmada, tüm parametrelerin sigara içen grupta anlamlı derecede düşük çıktığını saptamışlardır. Bunun da Sertoli ve Leydig hücrelerinde salgısal fonksiyon bozukluğu sonucunda oluştuğunu belirtmişlerdir; ayrıca sigara içenlerin semen örneklerinde DNA anomalili spermatozoa oranının sigara içmeyenlere göre daha yüksek olduğunu tespit etmişlerdir (6).

Yapılan çalışmalar, sıçanlarda ve erişkinlerde yapılmış çalışmalar olup ÇSD'nin gelişmekte olan çocuk testisi üzerinde etkisinin nasıl olduğunu gösteren bir çalışma yapılmamıştır.

Bu çalışmayla, ÇSD'ye maruz kalan pasif içici durumundaki 7-10 yaş grubu çocukların, testis fonksiyonlarındaki değişikliklerin incelenmesi amaçlanmıştır.

Sigaranın; serbest oksijen radikallerini arttırmasına ikincil oksidatif stres oluşturarak (114, 120), antioksidan aktiviteyi azaltarak (120), Alfa-1 Antitripsin (AAT) ve immünolojik aktiviteyi baskılayarak (121, 122) ve öncül inflamatuvar sitokinlerde artış yaparak (123) doku hasarı oluşturduğu düşünülmektedir.

5. GEREÇ VE YÖNTEM

Bu çalışma için öncelikle İnönü Üniversitesi Tıp Fakültesi Etik Kurulundan İnsanlar Üzerinde Yapılacak İlaç-dışı Araştırmalar için 31/10/2006 tarihinde onay alındı. Çalışma, “İnsan Deneklerin Yer aldığı Biyomedikal Araştırma İçin Hekimlere Yol Gösterici Tavsiyeler” başlıklı Helsinki Deklerasyonuna bağlı kalınarak gerçekleştirildi.

Çalışmaya ilköğretim okullarında okuyan, 7-10 yaş grubunda, ek bir sağlık problemi olmayan erkek çocuklar dahil edildi. Çocuklara aileleri tarafından doldurulmak üzere anket formu dağıtıldı. Ankette; “çocuğun yaşı, kilosu, boyu, evde sigara içilip içilmediği, kendi odasının olup olmadığı, sigara içiliyorsa evin hangi bölümünde içildiği, kimin günde kaç adet sigara içtiği, bilinen bir hastalığının olup olmadığı” soruları soruldu (Tablo 2).

Anket formları incelendikten sonra randomize bir şekilde olgular belirlendi. Belirlenen olgulardan çevresel sigara dumanına maruz kalan 50 olgu pasif içici (Pİ) grubunu oluştururken, maruz kalmayan 50 olgu ile kontrol (K) grubu oluşturuldu. Aileler ile yüz yüze görüşülerek bilgilendirildi, aydınlatılmış onam formları okutularak imzalatıldı. Daha sonra olgulardan iki mL kan örneği alındı.

Alınan kanların serumları, 3500 rpm + 4 derecede 10 dakika süresince santrifüj cihazında (Hettich-Universal 32R) santrifüje edilerek ayrıştırıldı. Serumlar, analizlerin yapılacağı zamana kadar -70°C 'de muhafaza edilerek biriktirildi.

Tablo 2: Olguların belirlenmesinde kullanılan anket formu örneği

ANKET FORMU	
Adı-soyadı :	
Yaş :	
Kilo :	
Boy :	
Telefon :	ev: cep:
Adres :	
1. Evde sigara içiliyor mu?	Evet Hayır
2. Çocuğun kendi odası var mı?	Evet Hayır
4. Sigara en çok evin hangi bölümünde içiliyor?	Oturma odası Salon Mutfak Balkon
5. Sigarayı kim, günde kaç adet içiyor?	
Anne	5'den az 6 aydır içiyor
	5-10 arası 1 yıldır içiyor
	10'dan fazla 2 yıldır içiyor
	3 yıldan daha uzun süredir içiyor
Baba	5'den az 6 aydır içiyor
	5-10 arası 1 yıldır içiyor
	10'dan fazla 2 yıldır içiyor
	3 yıldan daha uzun süredir içiyor
Diğerleri	5'den az 6 aydır içiyor
	5-10 arası 1 yıldır içiyor
	10'dan fazla 2 yıldır içiyor
	3 yıldan daha uzun süredir içiyor
6. Çocuğun bilinen herhangi bir hastalığı var mı?	
	Evet (.....)
	Hayır

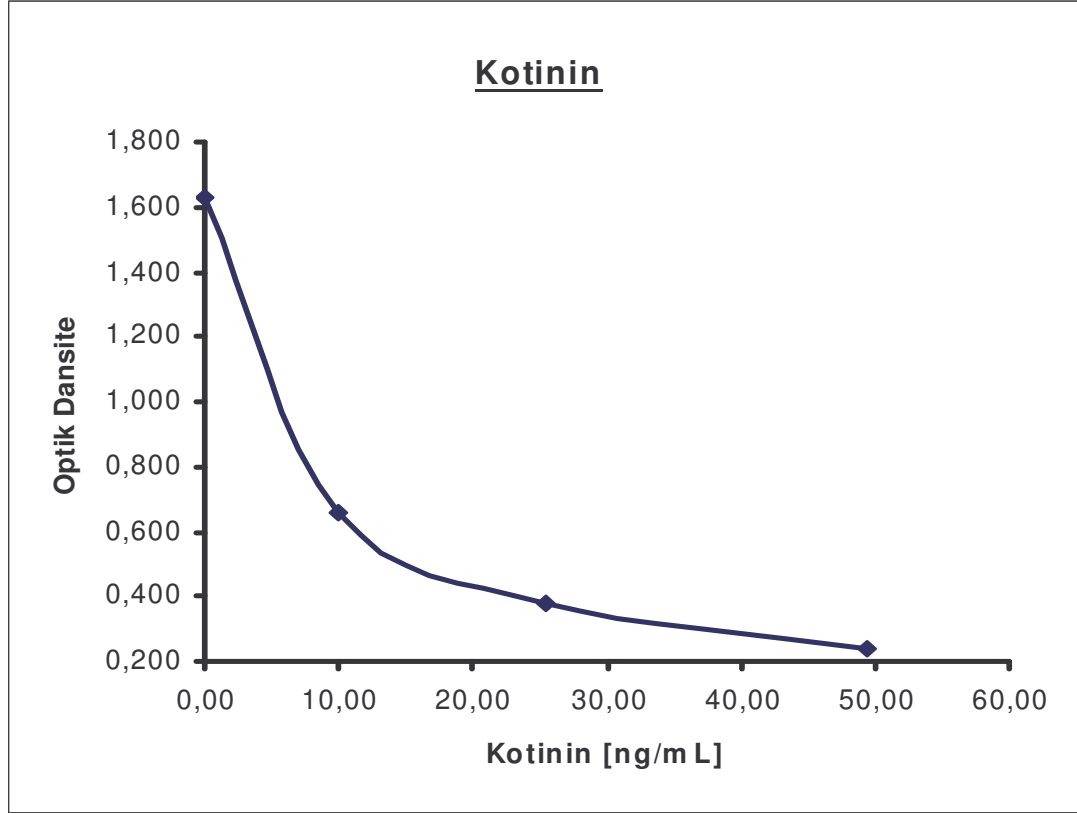
5.1. Biyokimyasal Analizler

K ve Pİ grubundaki olgulardan toplanan serumlar, hastanemiz Merkez Biyokimya Laboratuvarı'nda mevcut analiz sistemleri kullanılarak çalışıldı.

5.1.1. Serum Kotinin düzeyleri

Serum kotinin düzeyleri, kotinin ELİSA kiti (DRG Diagnostics Marburg, Germany) kullanılarak Seac Brio tam otomatik ELİSA analizör (Firenze, Italy) yardımıyla çalışıldı. Analiz sonuçları, kit kapsamında sağlanan kalibratörler

kullanılarak çizilen kalibrasyon grafiğinde değerlendirildi (Şekil 12). Test inter assay ve intra assay presizyon değerleri (%cv) %10'dan daha küçük bulundu.



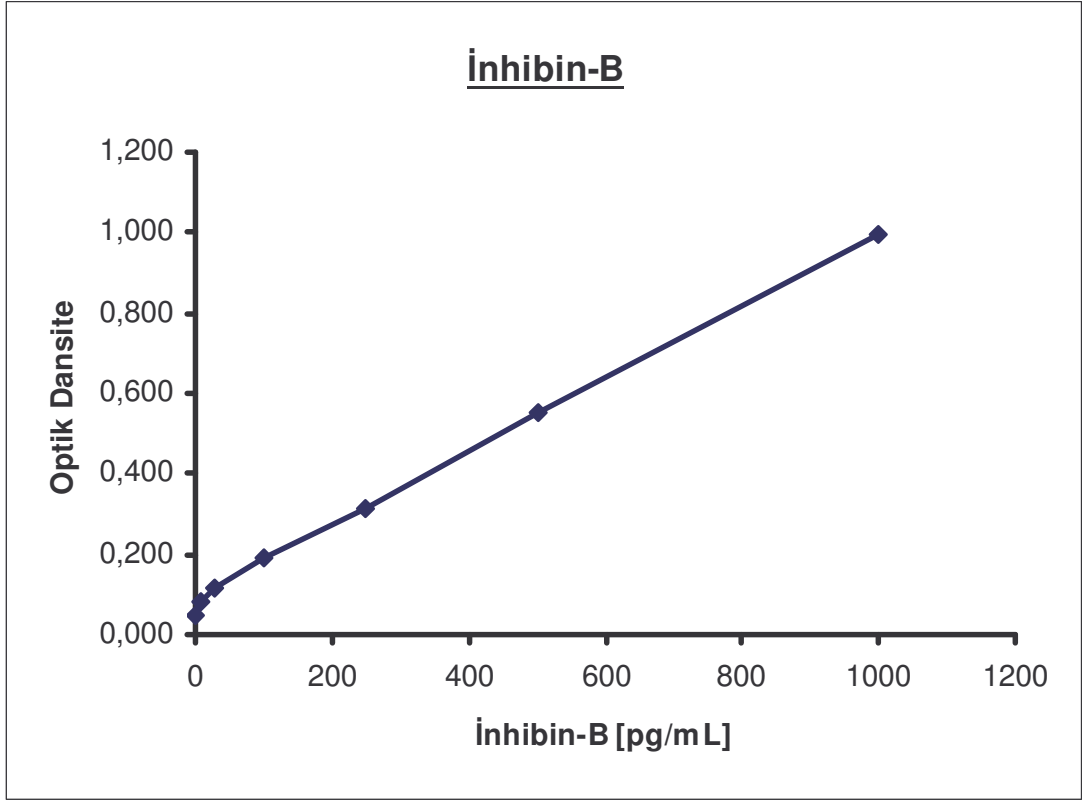
Şekil 12. Kotinin analiz sonuçlarını değerlendirmede kullanılan kalibrasyon grafiği

5.1.2. Serum İnhibin B düzeyleri

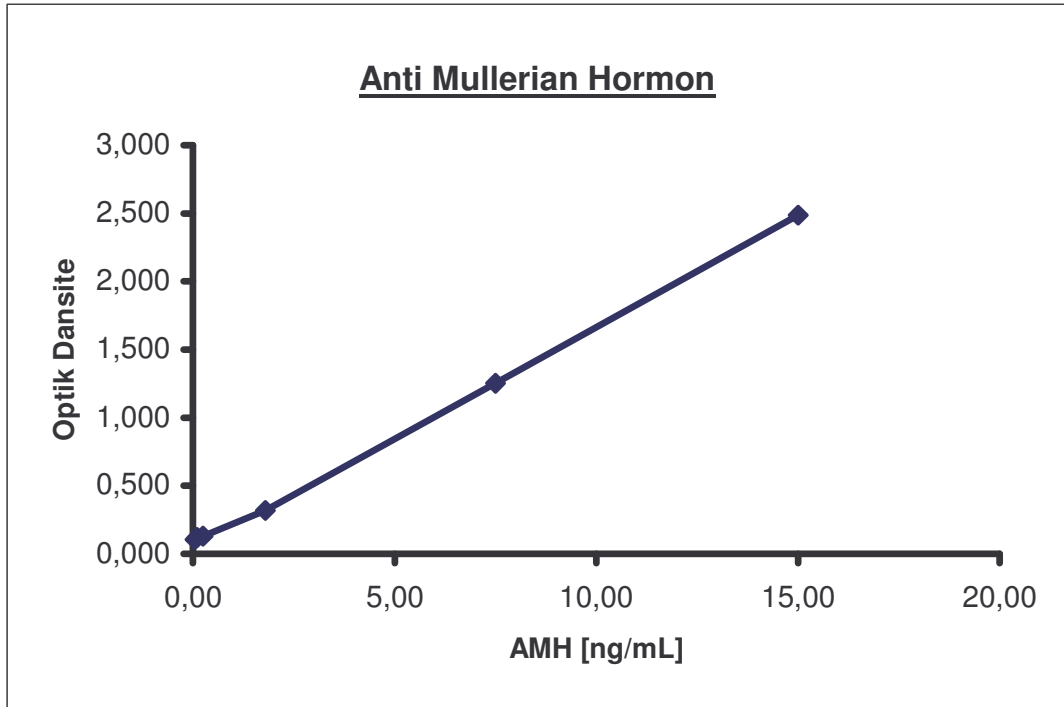
Serum İnhibin B düzeyleri, İnhibin B ELİSA kiti (Diagnostic Systems Laboratories Inc. Texas USA) kullanılarak Seac Brio tam otomatik ELİSA analizör (Firenze, Italy) yardımıyla çalışıldı. Analiz sonuçları, kit kapsamında sağlanan kalibratörler kullanılarak çizilen kalibrasyon grafiğinde değerlendirildi (Şekil 13). Test inter assay ve intra assay presizyon değerleri (%cv) %10'dan daha küçük bulundu.

5.1.3. Serum Antimüllerian Hormon düzeyleri

Serum AMH düzeyleri, AMH ELİSA kiti (Diagnostic Systems Laboratories Inc. Texas, USA) kullanılarak Seac Brio tam otomatik ELİSA analizör (Firenze, Italy) yardımıyla çalışıldı. Analiz sonuçları, kit kapsamında sağlanan kalibratörler kullanılarak çizilen kalibrasyon grafiğinde değerlendirildi (Şekil 14). Test inter assay ve intra assay presizyon değerleri (%cv) %10'dan daha küçük bulundu.



Şekil 13: İnhibin-B analiz sonuçlarını değerlendirmede kullanılan kalibrasyon grafiği



Şekil 14: AMH analiz sonuçlarını değerlendirmede kullanılan kalibrasyon grafiği.

5.1.4. LH, FSH ve total testosteron düzeyleri

LH, FSH ve total testosteron düzeyleri; LH, FSH ve total testosteron kitleri (Diagnostic Products Corporation -DPC- Los Angeles, California, USA) kullanılarak "chemiluminescent immunometric" analiz yöntemiyle Immulite 2000 (California, USA) analizöründe çalışıldı. Analiz sonuçlarının değerlendirilmesi ve kalibrasyon işlemleri cihaz tarafından otomatik olarak gerçekleştirildiği için ayrıca kalibrasyon değerlendirmesi ve grafik çizimi yapılmadı.

1-10 yaş aralığı erkek çocuklarda LH referans aralığı (0,04-3,6) IU/L; analiz sensitivitesi: 0,05 IU/L; inter assay presizyon (%cv) değeri: %3,9; intra assay presizyon (%cv) değeri: %7,1 olarak tespit edildi. 1-10 yaş aralığı erkek çocuklarda FSH referans aralığı (0,3-4,6) IU/L; sensitivitesi: 0,1 IU/L; inter assay presizyon (%cv) değeri: % 4,2; intra assay presizyon (%cv) değeri: %7,9 olarak tespit edildi. 1-10 yaş aralığı erkek çocuklarda total testosteron referans aralığı (5-50) ng/dL; analiz sensitivitesi: 15 ng/dL; inter assay presizyon (%cv) değeri: %8,3; intra assay presizyon (%cv) değeri: %10,3 olarak tespit edildi (124).

5.2. İstatistiksel analiz

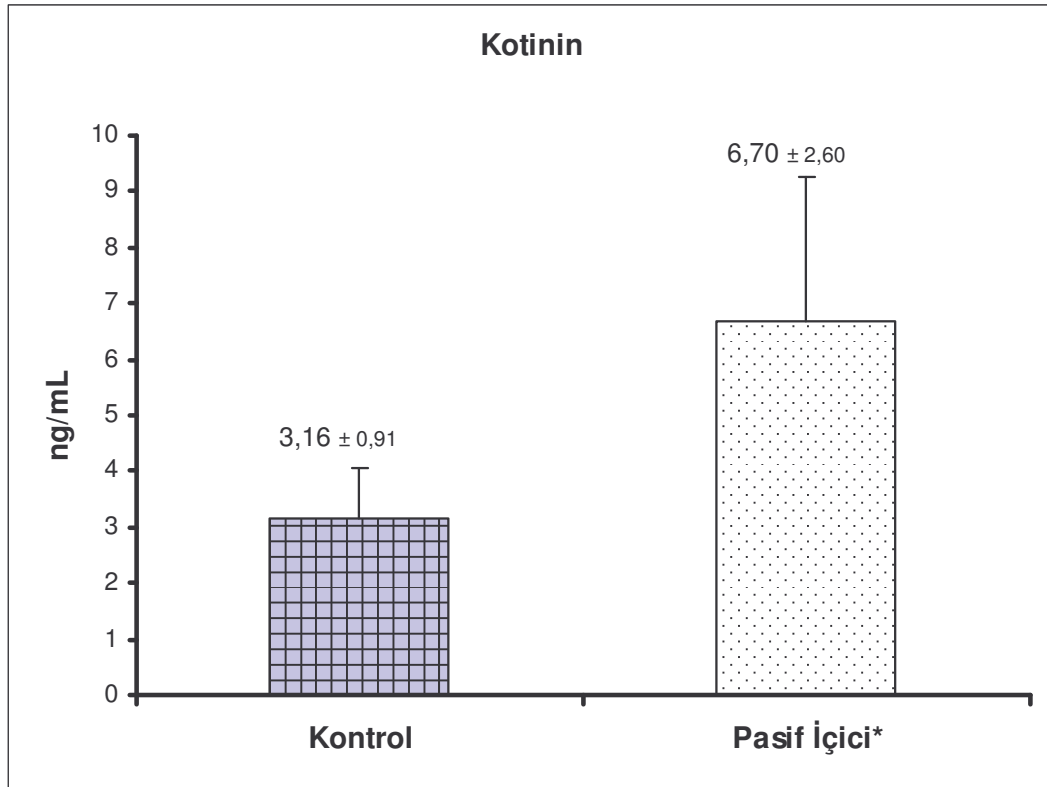
Çalışmadan elde edilen veriler Microsoft Office Excel 2003 programı kullanılarak analiz edildi. Tüm verilerin ortalama değerleri ve standart sapmaları hesaplandı. Grup verileri ortalama \pm standart sapma olarak ifade edildi. Grup ortalamalarının karşılaştırılmasında "Unpaired Student *t* testi" kullanıldı. $P < 0.05$ değerleri istatistiksel anlamlılık sınırı olarak kabul edildi.

6. BULGULAR

Çevresel sigara dumanının, 7-10 yaş grubu çocuklarda testis fonksiyonları üzerindeki etkisini incelemeyi amaçladığımız araştırmada, elde ettiğimiz biyokimyasal bulgular aşağıda sunulmuştur.

6.1. Kotinin düzeyi

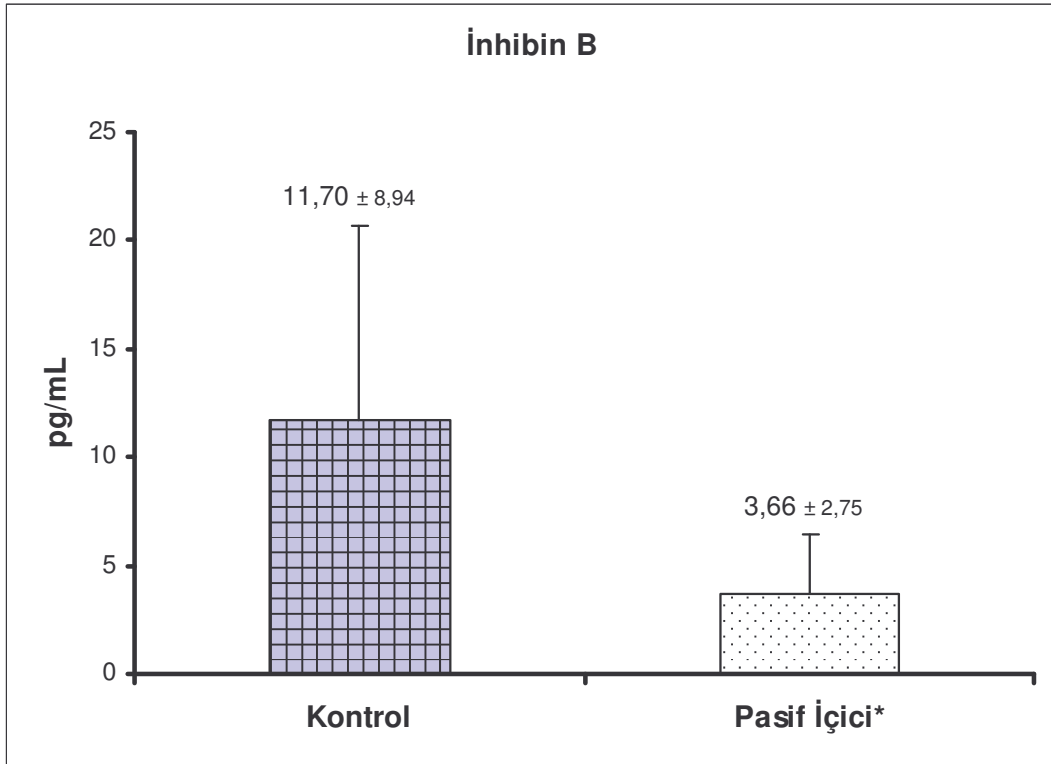
Pİ grubunda kotinin düzeyinin ($6,70 \pm 2,60$ ng/mL), K grubu kotinin düzeyine ($3,16 \pm 0,91$ ng/mL) göre yüksek olduğu saptanmıştır. Bu yüksekliğin istatistiksel olarak anlamlı olduğu bulunmuştur ($p < 0,05$), (Şekil 15).



Şekil 15: Grupların serum kotinin düzeyi
* $p < 0,05$ kontrol grubundan anlamlı derecede farklı.

6.2. İnhibin B düzeyi

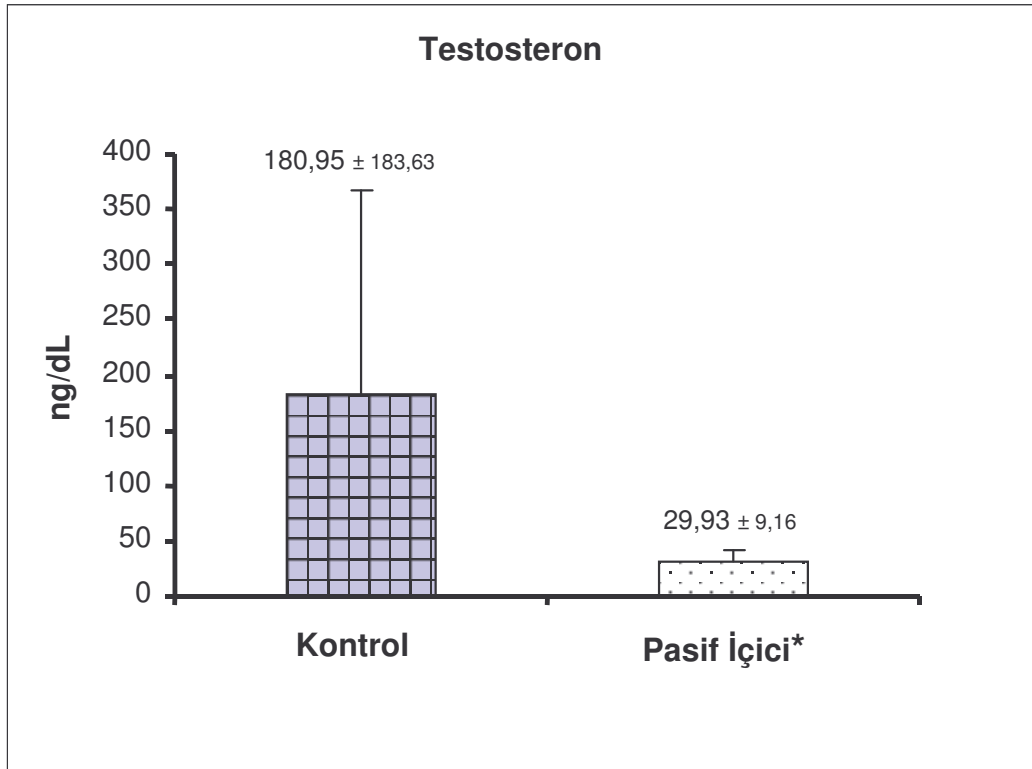
Pİ grubunda inhibin B düzeyinin ($3,66 \pm 2,75$ pg/mL), K grubu İnhibin B düzeyine ($11,70 \pm 8,94$ pg/mL) göre düşük olduğu saptanmıştır. Bu düşüklük istatistiksel olarak anlamlı bulunmuştur ($p < 0,05$), (Şekil 16).



Şekil 16: Grupların serum İnhibin-B düzeyi
* $p < 0,05$ kontrol grubundan anlamlı derecede farklı.

6.3. Testosteron düzeyi

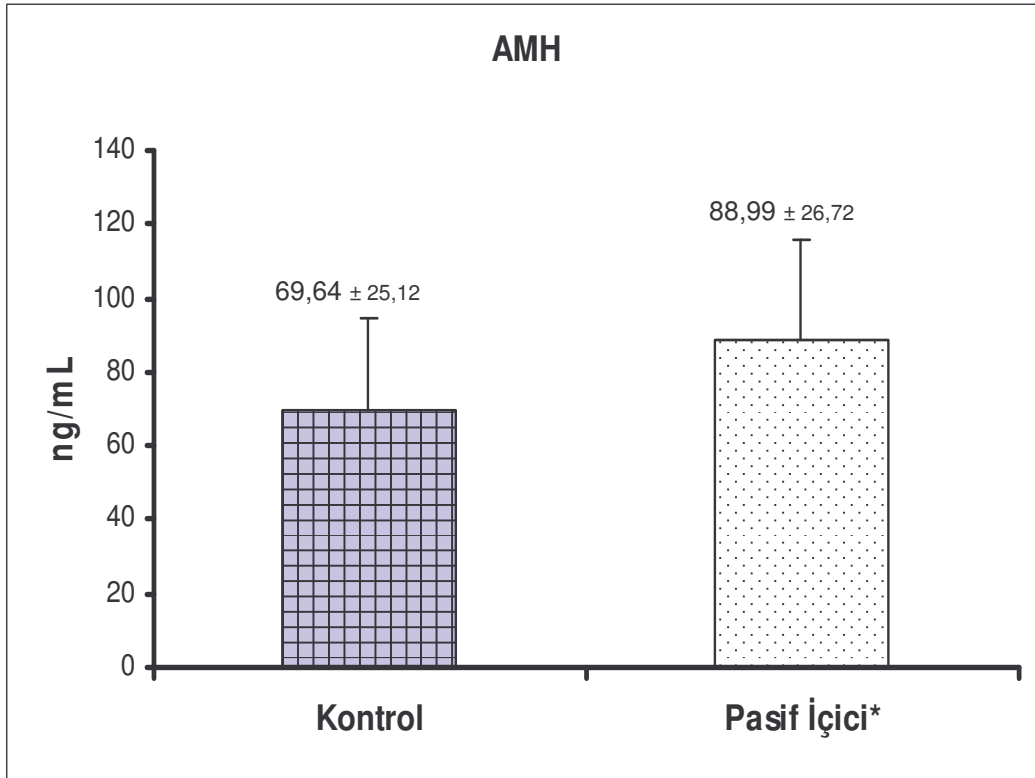
Pİ grubunda testosteron düzeyinin ($29,93 \pm 9,16$ ng/dL), K grubu testosteron düzeyine ($180,95 \pm 183,63$ ng/dL) göre düşük olduğu saptanmıştır. Bu düşüklük istatistiksel olarak anlamlı bulunmuştur ($p < 0,05$), (Şekil 17).



Şekil 17: Grupların serum testosteron düzeyi
* $p < 0,05$ kontrol grubundan anlamlı derecede farklı.

6.4. Anti Müllarian Hormon düzeyi

Pİ grubunda AMH düzeyinin ($88,99 \pm 26,72$ ng/mL), K grubu AMH düzeyine ($69,64 \pm 25,12$ ng/mL) göre arttığı saptanmıştır. Bu artış, istatistiksel olarak anlamlı bulunmuştur ($p < 0,05$), (Şekil 18).

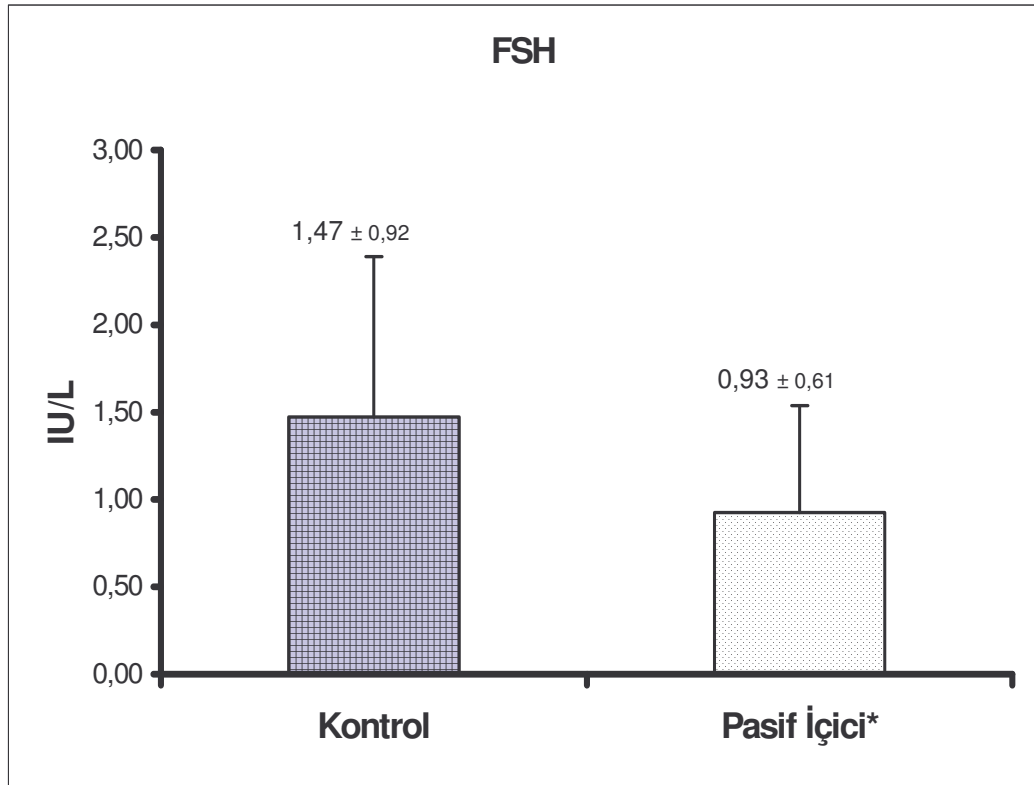


Şekil 18: Grupların serum Anti Müllarian Hormon düzeyi

* $p < 0,05$ kontrol grubundan anlamlı derecede farklı.

6.5. FSH düzeyi

Pİ grubunda FSH düzeyinin ($0,93 \pm 0,61$ IU/L), K grubu FSH düzeyine ($1,47 \pm 0,92$ IU/L) göre azalmış olduğu saptanmıştır. Bu azalış, istatistiksel olarak anlamlı bulunmuştur ($p < 0,05$), (Şekil 19).

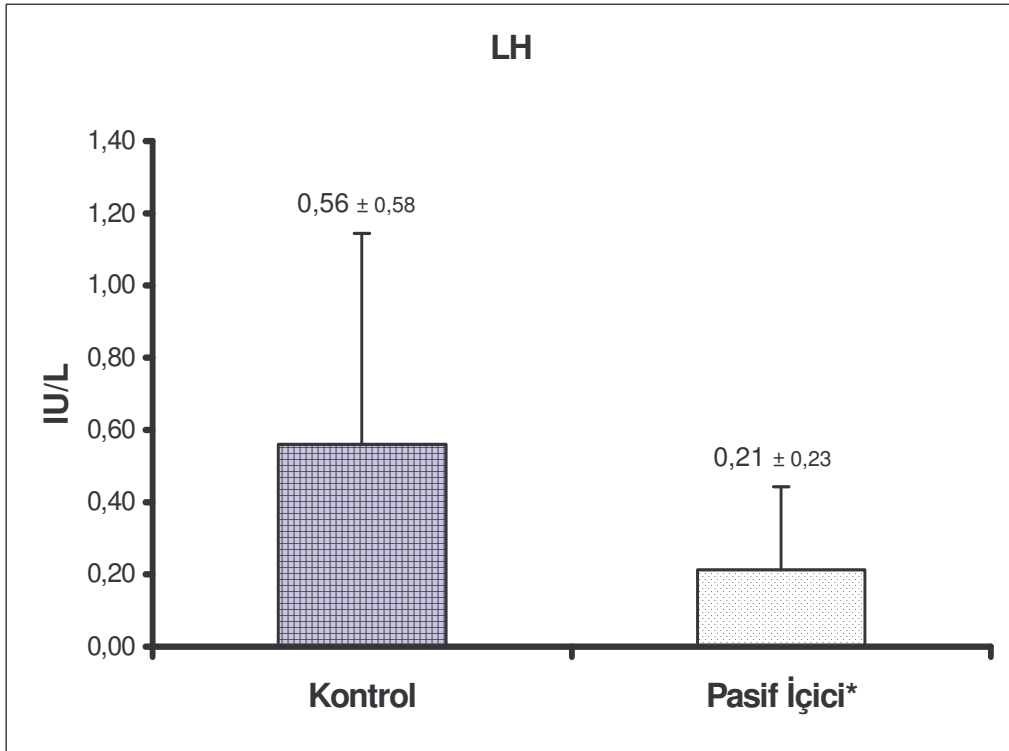


Şekil 19: Grupların serum FSH düzeyi

* $p < 0,05$ kontrol grubundan anlamlı derecede farklı.

6.6. LH düzeyi

Pİ grubunda LH düzeyinin ($0,21 \pm 0,23$ IU/L), K grubu LH düzeyine ($0,56 \pm 0,58$ IU/L) göre azalmış olduğu saptanmıştır. Bu azalış, istatistiksel olarak anlamlı bulunmuştur ($p < 0,05$), (Şekil 20).



Şekil 20: Grupların serum LH düzeyi

* $p < 0,05$ kontrol grubundan anlamlı derecede farklı.

Tablo 3: Grupların serum kotinin, İnhibin B, Testosteron, AMH, FSH, LH düzeyleri (ortalama \pm SD)

Gruplar	Kotinin (ng/mL)	İNB (pg/mL)	Testosteron (ng/dL)	AMH (ng/mL)	FSH (IU/L)	LH (IU/L)
Kontrol	3,16 \pm 0,91	11,70 \pm 0,91	180,95 \pm 183,63	69,64 \pm 25,12	1,47 \pm 0,92	0,56 \pm 0,58
Pasif İçici	6,70 \pm 2,60*	3,66 \pm 2,75*	29,93 \pm 9,16*	88,99 \pm 26,72*	0,93 \pm 0,61*	0,21 \pm 0,23*

*Pasif İçici grubunda Kontrol grubuna göre anlamlı fark(p<0.05)

7. TARTIŞMA

Yapılan çalışmalar, çevresel sigara dumanının, halk sağlığı açısından önemli problemlerden birisi olduğunu göstermiştir (3, 109, 110, 116). Ayrıca ÇSD'den en fazla çocukların etkilendiği tespit edilmiştir. İngiltere'de yapılan bir çalışmada, çocukların %39-71 oranında ÇSD'ye maruz kaldığı belirtilmiştir (2). Ülkemizde yapılan çalışmalarda ise çocukların yaklaşık %75 gibi oldukça yüksek bir oranının ÇSD'ye maruz kaldığı saptanmıştır (125). Yapılan epidemiyolojik çalışmalarda ÇSD'ye maruziyetin özellikle ev ortamında gerçekleştiği gösterilmiştir (116, 125, 126). Yapılan deneysel ve klinik çalışmalarla ÇSD'nin karsinojenik, mutajenik etkilerinin olduğu; akciğer, larenks kanserlerinde riski arttırdığı; çocuklarda bronşit, pnömoni gibi alt solunum yolu enfeksiyonlarını ve orta kulak enfeksiyonunu artırdığı saptanmıştır (1, 3, 111, 112). ÇSD'nin gelişmekte olan çocuk testisi üzerindeki etkisinin nasıl olduğunu gösteren bir çalışma yapılmamıştır. Bu çalışma ile pasif sigara içicisi durumunda olan 7–10 yaş grubu çocuklarda çevresel sigara dumanının testis fonksiyonları üzerindeki etkisinin incelenmesi amaçlanmıştır.

Sigara dumanına maruziyeti ölçmek için çeşitli belirteçler kullanılmıştır. Bunlar; sıvı fazdaki nikotin düzeyi (1), havada asılı olan ve solunabilen partikül yoğunluğu (1), nikotin metaboliti olan kotinin düzeyi (116, 125-130), protein ekli haldeyken 4-aminobifenil, polisiklik aromatik hidrokarbon, "sister chromatid exchanges" düzeyleri (127), karboksihemoglobin, hidrosiprolin, N-nitrosoprolin düzeyleri (129), solunum yoluyla çıkarılan karbonmonoksit ve tiyosiyanat düzeyleridir (130). Bu göstergeler arasında tütüne özgü olan, yarılanma ömrünün uzun olması nedeni ile gün içerisindeki seviyesi değişmeyen ve tüm

vücut sıvılarında (kan, tükürük, idrar, semen) bulunabilen kotinin düzeyinin ölçülmesi, hem aktif sigara içiminde hem de ÇSD'ye maruziyeti göstermede en güvenilir belirteç olarak kabul edilmektedir (1, 116, 125-128). Çalışmamızda ise ÇSD'ye maruziyeti göstermek için serum kotinin düzeyleri çalışılmıştır.

Çalışmamızda Pİ grubundaki serum kotinin düzeyinin, K grubuna göre yüksekliği istatistiksel olarak anlamlı bulunmuştur. Böylece Pİ grubunun ÇSD'ye maruziyeti gösterilmiştir. K grubunda ise kotinin düzeyinin ölçülebilir miktarda tespit edilmesi, yapılan diğer çalışmalar ile uyumlu bulunmuştur. Boyacı ve arkadaşlarının fötustaki sigara dumanı maruziyetinin kord kanı kotinin düzeyini ölçerek değerlendirdikleri bir çalışmada, sigara dumanına maruz kalmamış gruptaki kotinin seviyesini anlamlı olmayan derecede yüksek bulmuşlardır (116). Yine Stosic ve arkadaşlarının 7-11 yaşlarındaki 30 çocuğun idrar kotinin düzeylerini ölçtükleri bir çalışmada, ÇSD'ye maruz kalmayan olguların kotinin seviyelerini, ÇSD'ye maruz kalan gruba göre istatistiksel olarak düşük; ancak ölçülebilir düzeyde olduğunu saptamışlardır (129).

Çalışmamızda, Pİ grubundaki inhibin B düzeyinin K grubuna göre düşük çıkması istatistiksel olarak anlamlı bulunmuştur. İnhibin B'nin, sadece erkeklerde bulunan, dimerik glikopeptit yapısında bir hormon olduğu gösterilmiştir (76). Sertoli hücrelerinden salgılandığı gösterilen inhibin B, testis dokusunun varlığını ve fonksiyonunu değerlendirmede kullanılmıştır (75-80). Çalışmamızda, inhibin B seviyesinin Pİ grubunda kontrol grubuna göre düşük bulunması testis dokusunda hasar olduğunu göstermektedir. Yapılan çalışmaların bulgumuzu destekler nitelikte olduğu görülmektedir (78, 81, 82, 131, 132). Anderson ve arkadaşlarının yaptıkları bir çalışmada inhibin B'nin anorşi durumunda ölçülemediği; ancak karında yerleşmiş olan testislerin varlığında normal serum inhibin B düzeyinin bulunduğunu göstermişlerdir (78). Kubini ve arkadaşlarının yaptıkları bir çalışmada da karın içinde yerleşmiş iki taraflı nonpalpabl testis varlığının araştırılmasında; sadece inhibin B ölçülmesinin, hCG uyarısıyla oluşan testosteron yanıtı ile aynı güvenilirlikte olduğunu saptamışlardır(131). Pierik ve arkadaşları, 22 subfertil erkekte yaptıkları bir çalışmada serum inhibin B düzeyinin ölçülmesiyle testis biyopsisi, total sperm sayısı ve testis hacmi arasında pozitif bir korelasyonun olduğunu saptayarak inhibin B'nin spermatogenezisin göstergesi olarak kullanılabileceğini belirtmişlerdir (82). Yine Crofton ve arkadaşlarının yaptıkları bir çalışmada da

prepubertal çocuklarda testis kanseri nedeniyle uygulanan kemoterapinin, testis dokusunda hasara yol açıp-açmadığını ortaya koymada, inhibin B ve FSH düzeyinin birlikte ölçülmesinin yararlı olduğunu göstermişlerdir (132). Benzer şekilde Irkılata ve arkadaşlarının yaptıkları bir çalışmada da orşiopeksi sonrası inhibin B düzeyinin artmamasının, testisteki germ hücre sayısının düşüklüğünün veya orşiopeksinin yetersiz yapıldığının göstergesi olarak kabul edilmesi gerektiğini belirtmişlerdir (81).

Leydig hücrelerinden salgılanan testosteron düzeyinin, Pİ grubunda K grubuna göre düşük çıkması istatistiksel olarak anlamlı bulunmuştur. Literatürde çalışmamızı destekleyecek klinik ve deneysel çalışmalar bulunmaktadır. Yardımcı ve arkadaşlarının yaptığı deneysel çalışmada, uzun süre sigara dumanına maruz bırakılan sıçanların serum testosteron düzeylerini kontrol grubuna göre düşük bulmuşlardır. Burada sigaranın Leydig hücreleri üzerine olan toksik etkisi suçlanmış; testislerin histopatolojik incelemesinde ise Leydig hücrelerinin dejenere olduğu ve hücre popülasyonunun azaldığı tespit edilmiştir (117). Yamamoto ve arkadaşlarının yaptığı bir başka çalışmada da sigara dumanına maruz bırakılmış sıçanların serum bazal testosteron, FSH ve LH düzeylerinin kontrol grubundan farklı olmadığını bulmuşlardır; ancak aynı çalışmada hCG uyarısı sonrası, sigara verilen grupta serum testosteron düzeyinin kontrol grubuna göre anlamlı olarak düşük kaldığı saptanmıştır. Yine bu çalışmada, sigaraya maruz bırakılan grupta, spermatozoa sayı ve motilitesinin düştüğü ve Leydig hücrelerinin salgısal fonksiyonlarında bozulma olduğu gösterilmiştir (4). Kapawa ve arkadaşlarının yaptıkları deneysel çalışmada paternal sigara dumanına maruziyetin, testiste fonksiyon bozukluğu yaptığı ve spermin fertilizasyon kapasitesini düşürdüğünü göstermişlerdir. Bu etkinin de sigaranın, Sertoli ve Leydig hücrelerinin salgısal fonksiyonlarında azalma yapması sonucunda ortaya çıktığını belirtmişlerdir (5). Sofitikis ve arkadaşlarının, sigara içen ve içmeyen yetişkinlerde yaptıkları testis biyopsisi, sperm morfolojisi ve sol testiküler vendeki testosteron düzeylerini ölçtükleri çalışmada, tüm parametrelerin sigara içen grupta anlamlı derecede düşük çıktığını bulmuşlardır, bunun da Sertoli ve Leydig hücrelerinde salgısal fonksiyon bozukluğu sonucunda oluştuğunu belirtmişlerdir (6). Çalışmamızda da benzer şekilde ÇSD'nin, Leydig hücrelerinde hasar oluşturarak salgısal

fonsiyonlarında bozulmaya neden olduğu düşünülmektedir. Literatürde bu bulgular ile ters sonuçları bildiren çalışmalar da bulunmaktadır. Örneğin Pasqualotto ve arkadaşlarının yaptıkları bir çalışmada, sigara içen ve içmeyen gruplar arasında serum testosteron, FSH ve LH düzeylerinde fark olmadığı gösterilmiştir (119). Trummer ve arkadaşlarının sigara içen, içmeyen ve sigarayı bırakan infertil hastalar üzerinde yaptıkları prospektif bir çalışmada, serum testosteron seviyesinin sigara içen grupta anlamlı derecede yüksek olduğunu bulmuşlardır (133). Yine Ramlau-Hansen ve arkadaşlarının yaptıkları bir çalışmada ise yaşları 17-67 arasında olan sağlıklı erkek olgularda, serum testosteron düzeyinin gruplar arasında farklı olmadığı, FSH ve LH düzeylerinin ise sigara içen grupta yüksek çıktığını saptamışlardır (134). Oysa çocuk yaş grubunu kapsayan çalışmamızda ÇSD'ye maruz kalanlarda serum testosteron düzeylerinin düşük çıktığı bulunmuştur.

Çalışmamızda Pİ grubundaki AMH seviyesinin K grubuna göre düşük çıkması istatistiksel olarak anlamlı bulunmuştur. Yapılan çalışmalar, AMH'nın Sertoli hücreleri tarafından üretildiği, erkek fötusta Müllerian yapıların gerilemesine neden olduğu ve immatür Sertoli hücrelerinin maturasyonunun göstergesi olduğu belirtilmiştir (45, 63-73). Çalışmamızda da Pİ grubunda AMH düzeyinin yüksek olmasının saptanmış olması, Sertoli hücrelerinin maturasyonunu tamamlayamadığını göstermektedir. Fötal yaşamda ve doğumdan sonraki ilk aylarda AMH'nın, testosteron ile beraber yüksek bir seyir izlediği saptanmışken pubertede ise testosteronun arttığı ve AMH'nın azaldığı gösterilmiştir (65, 66). Çalışmamızda Pİ grubunda elde ettiğimiz AMH düzeyi yüksekliğinin (beraberinde testosteron düşüklüğünün de olması nedeniyle) puberte gecikmesi anlamını taşıdığı düşünülmektedir. Yapılan diğer çalışmalar bu bulgumuzu destekler niteliktedir. Örneğin Rey ve arkadaşları, yaptıkları çalışmada persiste eden yüksek AMH ve düşük androjen seviyesinin gecikmiş puberteyi gösterdiğini belirtmişlerdir (66). Josso ve arkadaşlarının yaptıkları bir çalışmada, seksüel farklılaşma bozukluklarında, özellikle testiküler disgeneziste, AMH seviyesinin azaldığı; gecikmiş pubertede ise arttığı bulunmuştur (69). Yine Rey ve arkadaşlarının yaptıkları bir başka çalışmada da pubertede testosteron seviyesinin 200 ng/dL üzerine çıktığı zaman AMH'nın tamamen inhibe olduğunu göstermişlerdir (135). Al-Attar ve arkadaşlarının yaptıkları bir çalışmada da serum AMH seviyesinin düşmeye başlaması, testisin pubertal maturasyonunun

en erken belirtisi olduđu ve puberte başlangıcının göstergesi olan biyokimyasal belirteç olarak kabul edilmesi gerektiğini belirtmişlerdir (67). Literatürde erkeklerde sigara içilmesiyle AMH düzeyi arasında, nasıl bir ilişki olduğunu gösteren çalışma yapılmamıştır. Çalışmamızda Pİ grubunda AMH yüksekliğinin devam etmesinin immatür Sertoli hücrelerinin, sigaranın toksik etkisiyle matür hale gelememesi nedeniyle olduğu düşünülmüştür.

Ön hipofiz hormonlarında olan FSH ve LH seviyelerinin Pİ grubunda düşük, kontrol grubunda yüksek çıkması istatistiksel olarak anlamlı bulunmuştur. FSH, Sertoli hücrelerinin maturasyonunu sağlamakta; LH ise Leydig hücrelerinden testosteron salgılanmasını uyarmaktadır (68, 73, 75, 87). Bu durumda, çalışmamızdan, Pİ grubunda, FSH seviyesinin düşmesiyle Sertoli hücrelerinin maturasyonunu tamamlayamadığı ve LH düzeyinin düşmesiyle de Leydig hücrelerinin uyarımının azaldığı, böylece testosteron seviyelerinin düştüğü sonucu çıkarılabilir. Bunun tersi de söz konusu olabilir. Primer etkilene testiste olup, düşük testosteron ve bozuk Sertoli hücre fonksiyonları sonucu negatif feedback ile FSH ve LH düzeyleri artıyor da olabilir. Yapılan çalışmalarda sigaranın FSH ve LH seviyeleri üzerinde farklı etkileri olduğu gösterilmiştir. Richthoff ve arkadaşlarının, yaş ortalamaları 18 olan erkeklerde, sigara içilmesinin reproduktif parametreler ile olan ilişkisini inceledikleri çalışmalarında, sigara içen ve içmeyen grupların serum LH ve testosteron düzeyleri arasında fark olmadığı; FSH düzeyinin ise sigara içmeyen grupta %17 oranında yüksek bulunduğunu saptamışlardır (136). Ramlau-Hansen ve arkadaşları yaptıkları çalışmada ise FSH ve LH düzeylerini sigara içen grupta, içmeyen gruba göre yüksek çıktığını bulmuşlardır (134). Trummer ve arkadaşları yaptıkları çalışmada da sigara içen, içmeyen ve sigarayı bırakan grupların karşılaştırılmasında FSH ve LH seviyeleri arasında fark olmadığını göstermişlerdir (133). Yapılan deneysel çalışmalarda da benzer sonuçlar bulunmuştur. Örneğin Kapawa ve arkadaşlarının yaptıkları çalışmada sigara dumanına maruz bırakılmış sıçanlar ile bırakılmamış olan sıçanlar arasında, grupların FSH ve LH düzeyleri arasında fark olmadığını bulmuşlardır (5). Yine benzer şekilde Yamamoto ve arkadaşları tarafından yapılan deneysel çalışmada da sigaraya maruz bırakılan, sham ve kontrol grubundaki sıçanların serum FSH ve LH düzeyleri arasında fark olmadığı saptanmıştır (4).

Yapılan çalışmalar ile sigaranın; serbest oksijen radikallerini arttırarak oksidatif stres oluşturduğu (114, 120), antioksidan aktiviteyi azalttığı (120), AAT aktivitesini inhibe ettiği (121), immünolojik aktiviteyi baskıladığı (122) ve öncül inflamatuvar sitokinleri arttırdığı (123) gösterilmiştir. Bu etkinlik mekanizmalarının, testiste doku hasar oluşumunda rol oynayabileceğini düşünmekteyiz..

Çalışmamızda, ÇSD'nin neden olduğu pasif içiciliğin, serbest oksijen radikallerinin (SOR) oluşumunu arttırmış olabileceği düşünülmektedir. Zalata ve arkadaşlarının 1-8 yaş arasındaki çocuklar üzerinde yaptıkları klinik bir çalışmada, pasif sigara içiminin oksidatif stresi arttırdığını, bunun da DNA hasarına neden olduğunu göstermişlerdir (114). Kösecik ve arkadaşlarının yaptığı klinik çalışmada ise pasif sigara içicisi olan çocuklarda total lipit peroksidasyonunun arttığı gösterilmiştir. Bunun da erişkin yaşlarda ortaya çıkabilecek, ateroskleroz kaynaklı, 100'e yakın hastalığın sebebi olduğu düşünülmüştür (115). Ayrıca Baskaran ve arkadaşları tarafından yapılan deneysel çalışmada da sigara içiminin, lipid peroksidasyonunu arttırdığı gösterilmiştir (137). Lipit peroksidasyon ürünü olan malondialdehitin de hücreler için genotoksik ve karsinojenik olduğu saptanmıştır (138). Testis, zengin damarsal yapıya sahip olduğundan, kan yoluyla taşınan sigara kaynaklı toksinlere yoğun olarak maruz kalmaktadır. Bu durumun da hassas dengeyi, serbest radikaller lehine bozarak oksidatif stresi arttırdığı, bunun da testiste doku hasarına yol açtığı belirtilmiştir (120). Yaptığımız çalışmada, testisteki fonksiyon bozukluğu nedenlerinden birisinin, serbest oksijen radikalleri ve lipit peroksidasyonunun arttırdığı oksidatif stresin, doku hasarına yol açması olarak düşünülmektedir.

Çalışmamızda, ÇSD'nin neden olduğu pasif içiciliğin, aynı zamanda antioksidan aktiviteyi de baskıladığı düşünülmektedir. SOR ürünlerini daha az toksik ürünlere dönüştüren antioksidan enzimler; Süperoksit dismutaz (SOD), katalaz (CAT), Glutasyon peroksidaz (GSH-Px), Glutasyon-S-transferaz (GST) ve glutasyon redüktaz (GS) olduğu gösterilmiştir (115, 120). GST'nin tütünde bulunan benz[a]pyrene ve polisiklik aromatik hidrokarbonların temel detoksifikasyonundan sorumlu olduğu (139), aynı zamanda da lipit peroksidasyonunu önleyerek oluşan oksidatif stresi engellemeye çalıştığı gösterilmiştir (140). Yapılan bir başka çalışmada da sigara içiminin testis dokusunda GSH-Px aktivitesinde azalmaya neden olarak oksidatif stresi

arttırdığı, bunun da kafeik asit fenetil ester ile engellenebildiği belirtilmiştir (120). Yine Husain ve arkadaşlarının yaptıkları çalışmada, kronik nikotin uygulamasının karaciğerde SOD aktivitesinde artışa neden olurken, böbrek ve testiste azalmaya yol açtığını göstermişlerdir (141). Sonuç olarak çalışmamızda sigara dumanının; GST, GSH-Px ve SOD enzim aktivitelerinde azalmaya yol açarak antioksidan enzim aktivitesini baskıladığı, bunun da testiste doku hasarına neden olarak fonksiyon bozukluğunu meydana getirdiği düşünülmektedir.

Yaptığımız çalışmada testis fonksiyon bozukluğu sebeplerinden birisinin de AAT aktivitesindeki azalma olabileceği düşünülmektedir. AAT'nin (alfa-1 proteinaz inhibitörü), α_2 -makroglobulinden sonra plazmada en yüksek miktarda bulunan serin proteaz inhibitörü olduğu gösterilmiştir. Küçük molekül yapısı ile tüm vücut sıvılarına geçebilen AAT'nin, fizyolojik olarak en önemli işlevinin "lökosit elastazı" inhibe etmesi olduğu saptanmıştır (121). Ehrenstein ve arkadaşlarının yaptığı bir çalışmada, AAT eksikliği olan çocukların ÇSD'ye maruz kalması durumunda akciğer enfeksiyonlarına yatkınlığın arttığını belirtmişlerdir (121). Yine Pryor ve arkadaşlarının yaptıkları çalışmada ÇSD'ye maruziyetin , alfa-1-proteinaz inhibitörünü inaktive ettiği; bunun da aktif sigara içicilerindeki gibi amfizem benzeri bozukluklar yaptığını belirtmişlerdir (142). Zhao ve arkadaşlarının 1998'de yaptıkları bir çalışmada, sigara içenlerde lipid peroksidasyonun arttığı; SOD, GSH-px, Glutasyon enzim aktivitesinin azaldığı ve AAT aktivitesinin de baskılandığını göstermişlerdir (143). Çalışmamızda da ÇSD'ye bağlı olarak AAT aktivitesinin azaldığı düşünülmektedir. Böylece nötrofil elastaz inhibe edilememekte; testiste doku hasarı oluşarak fonksiyon bozukluğuna yol açmaktadır.

Yapılan çalışmalarda sigaranın immünolojik aktiviteyi baskıladığı, öncül inflamatuvar sitokinleri arttırdığı gösterilmiştir (122, 123). Moszczyński ve arkadaşları yaş ortalaması 34 olan yetişkin insanlarda yaptıkları bir çalışmada özellikle 10 yıldan fazla sigara içenlerde; serum lizozim, immünoglobulin (IgA, D, G) konsantrasyonlarında ve Naturel Killer (CD16+) hücre sayısında azalma, sitotoksik-T (CD8+) lenfosit popülasyonunda artma ve T-helper (CD4+) lenfosit sayısında azalma olduğu gösterilerek immün sistemin baskılandığı saptanmıştır (122). T-helper/T-sitotoksik oranının tersine dönmesi enfeksiyonlara ve

inflamatuvar olaylara yatkınlığı arttırdığı belirtilmektedir (122). Ayrıca Zhang ve arkadaşlarının yaptıkları bir çalışmada da pasif sigara içiminin öncül inflamatuvar sitokinleri (TNF- α , İL-1 β , ve İL-6) arttırdığı gösterilmiştir (90). Çalışmamızda da literatür ile uyumlu olacak şekilde immünolojik aktivitenin baskılandığı ve öncül inflamatuvar sitokilerde artış olduğu düşünülmektedir. Sonuçta testiste doku hasarı oluşarak fonksiyon bozukluğu olduğu görülmektedir.

Literatürde çalışmamızla uyumlu olarak sigara içiminin Leydig hücre dejenerasyonuna yol açtığı, beraberinde Sertoli ve Leydig hücrelerinin salgısal fonksiyonlarında bozulma olduğunu gösteren çalışmalar bulunmaktadır (4-6, 117). Yine benzer çalışmalarda Sertoli hücre sayısında azalma, seminifer tubüllerin yapısında bozulma ve çaplarında küçülme olduğu bildirilmektedir (118). Ancak bu çalışmalar sigara içen erişkin olgularda veya sıçanlarda yapılmış çalışmalardır. Çocuklarda testis fonksiyonları üzerine sigaranın olumsuz etkisini gösteren çalışmamız bu konuda öncül bir çalışma niteliğindedir.

Sonuç olarak, ÇSD'ye maruziyetin, çocuklarda testis fonksiyon bozukluğuna yol açtığı biyokimyasal parametreler ile gösterilmiştir. Çalışmamızda bulduğumuz testis dokusundaki hasarın oluşum mekanizmalarının açığa kavuşturulması için ileri çalışmalara ihtiyaç vardır.

8.SONUÇ ve ÖNERİLER

- 1) Çalışmamızda, sigara dumanına maruziyeti gösteren kotinin düzeyi, testis fonksiyonunun biyokimyasal göstergeleri olan inhibin B, testosteron, anti-Müllerian hormon ile beraber FSH ve LH düzeyleri çalışılmıştır.
- 2) Pasif içici grubunda, sigara dumanına maruziyeti gösteren kotinin düzeyinin, kontrol grubuna göre anlamlı derecede yüksek olduğu saptanmıştır ($p<0,05$).
- 3) Pasif içici grubunda; inhibin B, testosteron, FSH ve LH düzeylerinin kontrol grubuna göre anlamlı derecede düşük, pubertede azalması gereken AMH seviyesinin ise yüksek olduğu saptanmıştır ($p<0,05$).
- 4) Çocuklar, erişkin yaşlarda ortaya çıkabilecek infertiliteden ve diğer birçok hastalıktan korumak için yanlarında sigara içilmemeli ve sigara içilen ortamlardan uzak tutulmalıdır.
- 5) Yazılı-görsel basın aracılığıyla toplumsal eğitime ağırlık verilmeli; bu konuda gerekli bilgilerin toplumun her tabakasına verilmesi sağlanmalıdır.

9.ÖZET

ÇEVRESEL SİGARA DUMANININ 7-10 YAŞ GRUBU ÇOCUKLARDA TESTİS FONKSİYONLARINA ETKİSİ

Amaç: Pasif içicilik olarak tanımlanan çevresel sigara dumanına maruz kalma sık karşılaşılan bir durumdur. Pasif sigara içicisi olan çocukların serumlarında oksidatif stres ürünlerinin ve idrarlarında, sigaraya maruz kaldıklarının bir göstergesi olan kotinin düzeylerinin artmış olduğu gösterilmiştir. Çocuklarda, pasif sigara içiminin testis fonksiyonlarını nasıl etkilediği bilinmemektedir. Bu çalışma ile pasif sigara içicisi durumunda olan 7–10 yaş grubu çocuklarda çevresel sigara dumanının testis fonksiyonları üzerindeki etkisini incelemeyi amaçladık.

Gereç ve Yöntem: Çalışmaya ilköğretim okullarında okuyan, 7-10 yaş grubunda ek bir sağlık problemi olmayan erkek çocuklar dahil edildi. Pasif sigara içicisi durumunda olan (Pİ) 50 olgu ve olmayan (K) 50 olgu anket çalışmasıyla belirlendi. Belirlenen olguların serumlarından kotinin düzeyleri ile testis fonksiyonunun biyokimyasal göstergeleri olan testosteron, inhibin-B, anti-müllerian hormon (AMH) ile beraber FSH, LH düzeyleri çalışıldı.

Bulgular: Pİ grubunda serum kotinin düzeyleri K grubuna göre belirgin artmış bulundu ($p<0,05$). Testosteron, inhibin-B, FSH, LH düzeyleri K grubunda Pİ grubuna göre belirgin olarak yüksek bulunurken; bu yaş grubunda testosteron ile ters orantılı hareket eden AMH seviyelerinin K grubunda Pİ grubuna göre düşük olduğu saptandı ($p<0,05$).

Sonuç: Çocuk testisi, yetişkin yaşa kadar gelişimini sürdüren bir organdır. Elde ettiğimiz sonuçlar çevresel sigara dumanının testislerde fonksiyon bozukluğuna yol açtığını göstermektedir. Bunun da erişkin yaşlarda ortaya çıkabilecek infertiltenin nedenlerinden olabileceği düşünülmektedir.

Anahtar Kelimeler: Testis, sigara, çevresel sigara dumanı, kotinin, inhibin B, anti-Müllerian hormon, testosteron, FSH, LH.

10.SUMMARY

THE EFFECT OF ENVIRONMENTAL CIGARETTE SMOKE ON THE TESTICLE FUNCTIONS OF 7-10 YEARS OLD CHILDREN

Objective: Involuntary inhalation of the environmental cigarette smoke, described as passive smoking is a frequently encountered situation. Levels of serum oxidative stress products and urinary cotinine which is an indicator of exposure to cigarette smoke were found increased in passive smoking children. At childhood, the effect of passive smoking on the testicle functions is unknown. The aim of this study was to investigate the effect of environmental cigarette smoke on the testicle functions of 7-10 years old children.

Materials and methods: The study included boys attending to primary school, aging between 7-10 years, without having any kind of health problems. Based on the questionnaire data passive smoking 50 cases and passive smoking free 50 controls were determined. Serum levels of cotinine, and biochemical parameters of the testicle functions; testosterone, inhibin B, anti-mullerian hormone (AMH) along with FSH and LH levels were studied.

Findings: Serum cotinine levels in passive smoking group were found significantly higher than the controls ($p < 0,05$). Testosterone, inhibin-B, FSH, LH levels of the control group were found higher than the passive smoking group; and AMH levels which tends to be inversely proportional with the testosterone within this age group were found lower in the controls in comparison with the passive smoking group ($p < 0,05$).

Conclusion: Child testicle is an organ keeping its development until the adult age. Our results showed that environmental cigarette smoke leads to testicular dysfunctions. We think that it may be a causative factor of infertility arising in the adult age.

Keywords: Testicle, cigarette, environmental cigarette smoke, cotinine, inhibin B, anti-mullerian hormone, testosterone, FSH, LH.

11.KAYNAKLAR

1. WHO, Environmental Tobacco Smoke. Air Quality Guidelines-Second Edition. 2000. http://www.euro.who.int/document/aig/8_1ets.pdf
2. Henderson A.J. The effects of tobacco smoke exposure on respiratory health in school-aged children. *PAEDIATRIC RESPIRATORY REVIEWS* (2008) 9: 21–28.
3. Respiratory health effects of passive smoking: lung cancer and other disorders. Washington, DC, US Environmental Protection Agency, 1992. oaspub.epa.gov/eims/eimscomm.getfile?p_download_id=36793 –
4. Yamamoto Y, Isoyama E, Sofikitis N, Miyagawa I. Effects of smoking testicular function and fertilizing potential in rats. *Urol Res* 1998;26:45-48.
5. Kapawa A, Giannakis D, Tsoukanelis K, Kanakas N, Baltogiannis D, Agapitos E, Loutradis D, Miyagawa I, Sofikitis N. Effects of paternal cigarette smoking on testicular function, sperm fertilizing capacity, embryonic development, and blastocyst capacity for implantation in rats.. *Andrologia* 2004;36:57-68.
6. Sofitakis N, Miyagama I, Dimitriadis D, Zavos P, Sikka S, Hellstrom W. Effects of smoking on testicular function, semen quality and sperm fertilizing capacity. *J Urol* 1995;154:1030-1034.
7. Junqueira LC, Carneiro J, Kelley RO. Basis Histology. 7 th Ed. Çeviri Editörü: Aytekin Y. Temel Histoloji. Barış Kitabevi 1993: 407-422.
8. Gürsoy E, Koptagel E. Embriyoloji Atlası. Esnaf Ofset Matbaacılık. 1997: 12-30, 140-164.
9. Moore-Persaud-İnsan Embriyolojisi Klinik Yönleri İle. Çeviri Editörleri Prof. Dr. Mehmet Yıldırım, Prof. Dr. İmer Okar, Prof. Dr. Hakkı Dalçık. 6. Baskıdan Çeviri. Nobel kitabevleri. 2001
10. Sadler T.W. Langman's Medical Embryology. 7 th ed. Çeviri Editörü: Başaklar A.C. Langman's Medikal Embriyoloji. Palme Yayıncılık. 1996: 1-20, 260-297
11. Bendel-Stenzel M, Anderson R, Heasman J, Wylie C. The origin and migration of primordial germ cells in the mouse. *Semin Cell Dev Biol* 1998;9:393-400.
12. England MA. A Colour Atlas of Life Before Birth. Normal Fetal Development. Wolfe Medical, Netherlands, 1983, pp:157–167
13. Sinclair AH The cloning of SRY. In: Wachtel S (ed) Molecular Genetics of Sex Determination. Academic Press, London, 1994, pp:23–40.
14. McLaren A, Southee D. Entry of mouse embryonic germ cells into meiosis. *Dev Biol* 1997;187:107-113

15. Mackay S. Gonadal development in mammals at the cellular and molecular levels. *International Review of Cytology* 2000;200:47–99.
16. Sharpe RM. Regulation of spermatogenesis. In *The Physiology of Reproduction* 2nd Edn. Eds E Knobil and JD Neill. Raven Press, New York, 1994 pp:1363–1434.
17. Hughes IA. Minireview: sex differentiation. *Endocrinology* 2001;142:3281–3287
18. Hutson JM, Hasthorpe S. Testicular descent and cryptorchidism: the state of the art in 2004. *Journal of Pediatric Surgery* 2005;40:297-302.
19. Rosai J. Editor Testis. In *Acerman's Surgical Pathology*, Vol.1, 9th Edition St. Louis, Mosby Company, 2004; pp:1412-1456.
20. Erbenli T. Temel histoloji.2. Baskı 2. Cilt.:Güneş Kitabevi Ltd.Şti; Ankara 1990.
21. Fawcett DW. Histology. Twelfth Edition: Chapman & Hall; 1994.
22. Netter FH; Atlas of Human Anatomy, 3. Baskı, 2005
23. Krinke GJ. *The Laboratory Rat*, 1st Ed., Academic Press, Switzerland, 2000. pp:311-312.
24. Dellmann HD, Brown EM. *Textbook of Veterinary Histology*, 3rd Ed., Lea & Febiger, Philadelphia, 1987. pp: 286-312.
25. Tanyolaç A. Özel Histoloji, 3. baskı, Yorum basın yayın, Ankara 1999. s: 132-143.
26. Ulbright TM, Amin MB, Young RH. Tumors of the Testis, Adnexa, Spermatic Cord and Scrotum. *Atlas of Tumor Pathology Third Series Fascicle 25 AFIP*, Washington DC 1999.
27. Yrd Doç Dr. Berrin AVCI. Genital Kanallar, Aksesuar Bezler, Penis. <http://w20.uludag.edu.tr/~sahinas/duktus.ppt>
28. Fawcett DW. Bloom and fawcett: concise histology. U.S.A: Chapman And Hall; 1997.
29. Aytekin Y, Solakoğlu S. Erkek üreme sistemi histolojisi. Kadıoğlu A, Çayan S, Semerci B, Orhan İ, Aşçı R, Yaman MÖ, Usta MF, Kendirci M, Editörler. *Erkek Reprodüktif Sistem Hastalıkları ve Tedavisi*, İstanbul: Acar Matbaacılık, 2004, pp:35-60.
30. Ross MH, Pawlina W. *Histology A Text And Atlas*. 5th Ed., Baltimore, Philadelphia, Lippincott Williams & Wilkins, 2006 : 728-748.
31. Junquera LC, Carneiro J, Kelley RO. Erkek Üreme Sistemi. Aytekin Y, Solakoglu S. *Temel Histoloji*. 1. Baskı, İstanbul : Nobel Tıp Kitapevleri, 2005 : 431-448.
32. Kaya M, Polat S, Mete UÖ, Tap Ö, Özgür H. Özel Histoloji Ders Notları. Adana, Ç.Ü. Tıp Fakültesi Yayınları, 2006 : 156-161.
33. Orhan İ. Erkek üreme fizyolojisi. *Türk Üroloji Yeterlilik Kurulları Sınav Hazırlık Kitabı* 2006, İstanbul: Kongre Basımevi, 2006: 250-252.
34. Guyton CA, Hall JE. Erkek üreme ve hormonal fonksiyonlar. *Tıbbi Fizyoloji*, Onuncu Baskı, İstanbul: Tavaslı Matbaacılık, 2001, pp: 916-928.
35. Schlegel PN, Hardy M. Male reproductive physiology. In: Walsh PC, Retik AB, Vaughan ED, Wein AJ Eds. In: Walsh PC, Retik AB, Vaughan ED, Wein AJ Eds. *Campbell's Urology*, 8. Ed, Vol 2, Philadelphia: WB. Saunders Co, 2002, pp: 1437-1474.
36. Henriksen K, Kangasniemi M, Parvonen M. In vitro, follicle stimulating hormone prevents apoptosis and stimulates deoxyribonucleic acid synthesis

- in the rat seminiferous epithelium in a stage-specific fashion. *Endocrinology*. 1996;137(5):2141-2149.
37. Kalaycı Ş. *Histoloji*. Bursa: Uludağ Üniversitesi Basımevi; 1986.
 38. Tarka-Leeds DK, Suarez JD, Roberts NL, Rogers JM, Hardy MP, Klinefelter GR. Gestational exposure to ethane dimethane sulfonate permanently alters reproductive competence in the cd-1 mouse. *Biology of Reproduction*. 2003;69:959–967.
 39. Tekelioğlu M. *Genel tıp histolojisi*. Ankara: Beta Basım Yayım Dağıtım; 1989.
 40. Abraham L. *Üreme Sistemi*. Demir R. *Histoloji ve Hücre Biyolojisi*. 1. Baskı, Ankara: Palme Yayıncılık, 2006, s: 531-564.
 41. Richard M. Sharpe RM, McKinnell C, Kivlin C, Fisher JS. Proliferation and functional maturation of Sertoli cells, and their relevance to disorders of testis function in adulthood. *Reproduction* 2003;125:769–784
 42. Setchell BP, Waites GMH. Changes in the permeability of the testicular capillaries and of the "blood-testis barrier" after the injection of cadmium chloride in the rat. *J Endocrinol* 1970;47:81-86.
 43. Sikka SC, Wang R. Endocrine disruptors and estrogenic effects on male reproductive axis. *Asian J Androl* 2008;10:134–145
 44. Hodgson YM, Irby DC, Kerr JB, de Kretser DM. Studies of the structure and function of the Sertoli cell in a seasonally breeding rodent. *Biol Reprod*. 1979;21(5):1091-8.
 45. Rey R, Al-Attar L, Louis F, Jaubert F, Barbet P, Nihoul-Fekete C, Chaussain JL, Josso N. Testicular dysgenesis does not affect expression of anti-müllerian hormone by Sertoli cells in premeiotic seminiferous tubules. *Am. J. Pathol*. 1996a;148:1689–1698.
 46. Sylvester SR, Griswold MD. The testicular iron shuttle: a "nurse" function of the Sertoli cells. *J Androl* 1994;5(5):381-3855.
 47. Tanagho EA. *Anatomy of the genitourinary tract*. In: Tanagho EA, McAninch JW, Eds. *Smith's General Urology*, 16. Edition, New York: McGraw-Hill Co, 2004: 1-17.
 48. Eichenauer R. Testis, epididim ve skrotum. In: Eichenauer R, Vanherpe H, Eds. *Çeviri: Diren M, Üroloji Klinik Klavuzu*, İstanbul: Yüce Yayınları, 1995: 321-344.
 49. Leydig F. *Zur Anatomie der maennlichen Geschlechtsorgane und Analdruesen der Saeugethiere*. *Z Wiss Zool* 2: 1–57, 1850.
 50. Wilhelm D, Palmer S, Koopman P. Sex Determination and Gonadal Development in Mammals. *Physiol Rev* 2007;87:1–28.
 51. De Kretser DM, Kerr JB. The cytology of the testis. In: *The Physiology of Reproduction*, edited by Knobil E, Neill JD, Greenwald GS, Markert CL, and Pfaff DW. New York: Raven, 1994, pp:1177–1290.
 52. Chapter 24 The Male Reproductive System, www.southalabama.edu/alliedhealth/biomedical/311Anatomy/Lectures/24aMale.ppt
 53. PEKER S. *Histoloji*, Uludag Üniversitesi Basımevi, 1.baskı, Bursa, 1990, s: 260-287.
 54. Ross MH, Long IR. Contractile cells in human seminiferous tubules. *Science* 1966;153:1271-1273.
 55. Tickoo SK, Amin MB, Cramer HM, Harik LR, Ulbright TM. The Testis, Paratesticular Structures and Male External Genitalia. In *Silverberg's Principal and Practice of Surgical Pathology and Cytopathology*, Vol.2.4th Edition Elsevier, 2006;1731-90.

56. The Male Genital Organs - Gray's Anatomy of the Human Body - Yahoo ... www.education.yahoom.com/reference/gray/subjects/subject/258
57. Geneser VF: Hoden. In: Geneser VF. Histologie. Deutscher Ärzte-Verlag, Köln, 1990; 589-608.
58. Grosfeld JL, O'Neill JA, Fonkalsrud EW, Coran AG. Pediatric Surgery, Sixth Edition, Volume two 2006; pp:1208.
59. Ro JY, Grignon DJ, Amin MB, Ayala A. Normal Anatomy and Histology of the Testis. in Atlas of Surgical Pathology of the Male Reproductive Tract 1997; 101-4
60. Ferner H., Staubesand J. Urogenital System In: Sobotta, Urban & Schwarzenberg. München-Wien-Baltimore 1985, pp: 190.
61. Şenol TH. Metay Anatomi Ders Notları. 1. Baskı. Saray Medikal Yayıncılık 1996; 375 418.
62. Lee MM, Donahoe PK. Mullerian Inhibiting Substance: A Gonadal Hormone with Multipl Functions. Endocrine Reviews, Copyright © 1993 by Endocrine Society, Vol 14;152-164.
63. Fabre VR, Carmona S, Merhi RA, Cate R, Habert R, Vigier B. Effect of Anti-Mullerian Hormone on Sertoli and Leydig cell functions in fetal and immature rats. Endocrinology 1998;139(3):1213-1220
64. Guibourdenche J, Lucidarme N, Chevenne D, Rigal O, Nicolas M, Luton D, Leger J, Porquet D, Noel M. Anti-Müllerian hormone levels in serum from human fetuses and children: pattern and clinical interest. Molecular and Cellular Endocrinology 2003;211:55-63.
65. Young J, Rey R, Couzinet B, Chanson P, Josso N, Schaison G. Antimüllerian Hormone in Patients with Hypogonadotropic Hypogonadism. J Clin Endocrinol Metab 1999;84:2696-2699.
66. Rey R. Anti-Müllerian Hormone in Disorders of Sex Determination and Differentiation. Arq Bras Endocrinol Metab 2005;49(1):26-36.
67. Al-Attar L, Noel K, Dutertre M, Belville C, Forest MG, Burgoyne PS, Josso N, Rey R. Hormonal and cellular regulation of Sertoli cell anti-Müllerian hormone production in the postnatal mouse. J Clin Invest 1997;100:1335-43.
68. Lukas-Croisier C, Lasala C, Nicaud J, Bedecarras P, Kumar TR, Dutertre M, Matzuk MM, Picard JY, Josso N, Rey R. Follicle-stimulating Hormone Increases Testicular Anti-Müllerian hormone (AMH) Production through Sertoli cell proliferation and a Nonclassical cyclic Adenosine 5'-Monophosphate-Mediated Activation of the AMH gene. Molecular Endocrinology 2003;17:550-61.
69. Josso N, Legeai L, Forest MG, Chaussain JL, Brauner R. An enzyme linked immunoassay for anti-müllerian hormone: a new tool for the evaluation of testicular function in infants and children. J Clin Endocrinol Metab. 1990;70(1):23-27.
70. Lee MM, Donahoe PK, Hasegawa T, Silverman B, Crist GB, Best S, Hasegawa Y, Noto RA, Schoenfeld D, MacLaughlin T. Mullerian inhibiting substance in humans: normal levels from infancy to adulthood. J Clin Endocrinol Metab 1996;81:571-6.
71. Gustafson ML, Lee MM, Asmundson L, MacLaughlin DT, Donahoe PK. Mullerian inhibiting substance in the diagnosis and management of intersex and gonadal abnormalities. J Pediatr Surg 1993;28:439-44.
72. Lee MM, Donahoe PK, Silverman BL, Hasegawa T, Hasegawa Y, Gustafson ML, Chang YC, MacLaughlin T. Measurements Of Serum

- Mullerian Inhibiting Substance In The Evaluation Of Children with Nonpalpable Gonads. *N Engl J Med.* 1997;336:1480-6.
73. Young J, Chanson P, Salenave S, Noel M, Brailly S, O'Flaherty M, Schaison G, Rey R. Testicular Anti-Mullerian Hormone Secretion Is Stimulated by Recombinant Human FSH in Patients with Congenital Hypogonadotropic Hypogonadism. *J Clin Endocrinol Metab* 2005;90:724-728.
 74. Demircan M, Akıncı A, Mutuş M. The effects of orchiopexy on serum anti-Mullerian hormone levels in unilateral cryptorchid infants. *Pediatr Surg Int* (2006) 22: 271–273
 75. Chada M, Prusa R, Bronsky J, Kotaska K, Sidlova K, Pechova M, Lisa L. Inhibin B, Follicle Stimulating Hormone, Luteinizing Hormone and Testosterone during Childhood and Puberty in Males: Changes in Serum Concentrations in Relation to Age and Stage of Puberty. *Physiol. Res.* 2003;52:45-51.
 76. Burger HG, Robertson DM: Inhibin in the male . progress at last. *Endocrinol* 138: 1361-1362, 1997.
 77. Crafton PM, Evans EAM, Grome NP, Taylor MRH, Holland CV, Kelnar CJH. Inhibin B in boys from birth to adulthood: relationship with age, pubertal stage, FSH and testosterone. *Clinical Endocrinology* 2002;56:215-221.
 78. Andersson AM,, Niels E. Skakkebaek NE. Serum inhibin B levels during male childhood and puberty. *Molecular and Cellular Endocrinology* 2001;180: 103–107
 79. Meachem SJ, Nieschlag E, Simoni M. Inhibin B in male reproduction: pathophysiology and clinical relevance. *European Journal of Endocrinology* 2001;145:561-571.
 80. Radicioni AF, Anzuini A, Marco ED, Nofroni I, Castracane VD, Lenzi A. Changes in serum inhibin B during normal male puberty. *European Journal of Endocrinology* 2005;152:403-409.
 81. Irkilata HC, Yıldırım I, Onguru O, Aydur E, Musabak U, Dayanc M. The influence of orchiopexy on serum inhibin B level: relationship with histology. *J Urology* 2004;172(6 Pt 1):2402-2405.
 82. Pierik FH, Vreeburg JTM, Stijnen T, DeJong FH, Weber RFA. Serum Inhibin B as a Marker of Spermatogenesis. *J Clin Endocrinol Metab* 1998;83:3110-3114.
 83. Tapanainen J, Kellokumpu-Lehtinen P, Pelliniemi L, Huhtaniemi I. Age-related changes in endogenous steroids of human fetal testis during early and midpregnancy. *J Clin Endocrinol Metab.* 1981;52(1):98-102.
 84. Muller J, Shakkebaek NE. The prenatal and postnatal development of the testis. *Baillire's Clinical Endocrinology and Metabolism* 1992;6(2):251-271.
 85. Male hormones.ppt
<http://www.uta.edu/biology/wilk/classnotes/endocrinology/Male%20hormones.pdf>
 86. Word RA, George FW, Wilsom JD, Carr BR. Testosterone synthesis and adenylate cyclase activity in early human fetal testis appear to be independent of human chorionic gonadotropin control. *J Clin Endocrinol Metab.* 1989 ;69:204-208.
 87. Clements JA, Reyes FI, Winter JSD, Faiman C. Studies on human sexual development. III. Fetal pituitary and serum, and amniotic fluid concentrations of LH, CG, and FSH. *J Clin Endocrinol Metab.* 1976;42:9-19.
 88. Frawein J, Engel W. Constitutivity of the HCG-reseptot protein in the testis rat and man. *Nature* 1974;249:23-29.

89. Gronowski AM, Landau-Levine M. Reproductive endocrine function. In Burtis CA, Ashwood ER, eds. Tietz Textbook of Clinical Chemistry. 3rd ed. Philadelphia, Pa: WB Saunders;1999:1601-1641.
90. Grzybowski A. The history of antitobacco actions in the last 500 years. part. 1. Non-medical actions. *Przegl Lek.* 2006;63(10):1126-1130
91. Tobacco Timeline: The Eighteenth Century--Snuff Holds Sway. Borio G. http://www.tobacco.org/resources/history/Tobacco_History18.html
92. Sigarasız Hacettepe Grubu, Sigaranın Tarihçesi. *Sigarasız Hacettepe Grubu Bülteni*. Nisan 2003; sayı 1.
93. TÜTÜN KULLANIMININ TARİHÇESİ, Barış İ. http://www.toraks.org.tr/sub/sigarasiz/TÜTÜN_KULLANIMININ_TARİHÇESİ-I_Baris.pdf
94. Giovino GA. The Tobacco Epidemic in the United States. *Am J Prev Med* 2007;33:318–326.
95. Behr J, Nowak D. Tobacco smoke and respiratory disease. In: D'Amato G, Holgate ST; eds. The Impact of Air Pollution on Respiratory Health. First Ed. Sheffield: ERS Journals Ltd. *Eur Respir Mon*, 2002;21:161-79.
96. Karlıkaya C, Öztuna F, Solak ZA, Özkan M, Örsel O. Tütün Kontrolü. *Toraks Dergisi* 2006;7(1):51-64.
97. Kayaalp O. Rasyonel Tedavi Yönünden Tıbbi Farmakoloji 10th rev. Ankara: Hacettepe-Taş;2002.
98. Dempsey DA, Benowitz NL. Risks and benefits of nicotine to aid smoking cessation in pregnancy. *Drug safety* 2001;24(4):277-322.
99. Leong JW, Dore ND, Shelley K, Holt EJ, Laing IA, Palmer LJ, LeSouef PN. The elimination half-life of urinary cotinine in children of tobacco-smoking mothers. *Pulm Pharmacol Ther.* 1998;11(4):287-90.
100. Yıldız L, Kılıç H. Sigaranın Klinik ve Biyokimyasal Etkileri. *T Klin Sci* 2000;20:306-312.
101. The world health report 1999 – Making a difference. Geneva, World Health Organization, 1999: 65.
102. US Department of Health and Human Services. A Report of the Surgeon General: The health consequences of smoking. Washington (DC), US Department of Health and Human Services. 1982.
103. US Surgeon General. Women and Smoking, A report of the Surgeon General 2001. CDC's Office on smoking and health. 2001 www.cdc.gov/tobacco/data_statistics/sgr/sgr_2001/index - 22k
104. Kaufman N, Yach D. Tobacco control – challenges and prospects. *Bull World Health Organ* 2000;78:867.
105. PİAR Araştırma Ltd. Şti. Sağlık ve Sosyal Yardım Bakanlığı, sigara alışkanlıkları ve sigara ile mücadele kampanyası kamuoyu araştırma raporu. İstanbul. 1988.
106. Dabak Ş. Sigara ve sağlık. In: Tür A; ed. Sigaranın bilimsel yüzü. İstanbul: Logos Yayıncılık, 2004;1-32.
107. US Department of Health and Human Services. Preventing tobacco use among young people: a report of the Surgeon General. US Department of Health and Human Services, CDC, and National Center for Chronic Disease Prevention and Health Promotion, Office of Smoking and Health. Atlanta, Georgia., CDC. 1994.
108. Brunnemann KD, Yu L, Hoffmann D. Assessment of carcinogenic volatile N-nitrosamines in tobacco and in mainstream and sidestream smoke from cigarettes. *Cancer research*, 1977;37: 3218–3222.

109. Claxton LD, Morin RS, Hughes TJ, Lewtas J. A genotoxic assessment of environmental tobacco smoke using bacterial bioassays. *Mutation research*, 1989;222: 81–99.
110. Guerin MR, Jenkins RA, Tomkins BA. The Chemistry of Environmental Tobacco Smoke: Composition and Measurement. Chelsea, MI:Lewis Publishers, 1992
111. Rajini P, Last JA, Pinkerton KE, Hendrickx AG, Witschi H. Decreased fetal weights in rats exposed to sidestream cigarette smoke. *Fundam Appl Toxicol*. 1994;22(3):400-404.
112. Ortega E, Barriga C, Rodríguez AB. Decline in the phagocytic function of alveolar macrophages from mice exposed to cigarette smoke. *Comp Immunol Microbiol Infect Dis*. 1994;17(1):77-84.
113. Kramer MS. Determinants of low birth weight: methodological assessment and metaanalysis. *Bull World Health Organ*. 1987;65(5):663-737.
114. Zalata A, Yahia S, Bakary AE, Elsheikha HM. Increased DNA damage in children caused by passive smoking as assessed by comet assay and oxidative stress. *Mutation Research* 629 (2007): 140-147.
115. Kosecik M, Erelb O, Sevinc E, Sele S. Increased oxidative stress in children exposed to passive smoking. *International Journal of Cardiology* 100 (2005) 61– 64.
116. Boyacı H, Büyükgöze B, Başığit İ, Yıldız F, Ilgazlı A, Duman C. Fetustaki Sigara Dumanı Maruziyetinin Kord Kanı Kotinin Düzeyi ile Değerlendirilmesi. *Toraks Dergisi* 2006;7(2):115-119
117. Yardimci S, Atan A, Delibasi T, Sunguroğlu K, Guven MC. Long-Term Effects of Cigarette-Smoke Exposure on Plasma Testosterone, Luteinizing-Hormone and follicle-stimulating hormone levels in male rats. *British Journal of Urology* 1997;79:66-69.
118. Ahmadnia H, Ghanbari M, Moradi MR, Dalouee MK. Effect of Cigarette Smoke on Spermatogenesis in Rats. *Urol J* 2007;4:159-163.
119. Pasqualotto FF, Sobreiro BP, Hallak J, Pasqualotto EB, Lucon AM. Cigarette smoking is related to a decrease in semen volume in a population of fertile men. *BJU Int*. 2006;97(2):324-6.
120. Ozyurt H, Pekmez H, Parlaktas BS, Kus I, Ozyurt B, sarsılmaz M. Oxidative stress in testicular tissues of exposed to cigarette smoke and protective effects of caffeic acid phenethyl ester. *Asian J Androl* 2006;8:189-193.
121. Ehrenstein OS, von Mutius E, Majer E, Hirsch T, Carr D, Schaal W, Roscher AA, Olgemöller B, Nicolai T, Weiland SK. Lung function of school children with low levels of α_1 -antitrypsin and tobacco smoke exposure. *Eur Respir J* 2002;19:1099-1106.
122. Moszczynski P, Zabinski Z, Moszczynski jr P, Rutowski J, Slowinski S, Tabarowski Z. Immunological findings in cigarette smokers. *Toxicology Letters* 2001;118:121-127.
123. Zhang J, Liu Y, Shi J, Larson DF, Watson RR. Side-stream Cigarette Smoke Induces Dose-Response in Systemic Inflammatory Cytokine Production and Oxidative Stress. *Exp Biol Med* 2002;227:823-829.
124. Shimon İ, Lubina A, Gorfine M, Ilany J. Feedback Inhibition of Gonadotropins by Testosterone in Men With Hypogonadotropic Hypogonadism: Comparison to the Intact Pituitary-Testicular Axis in Primary Hypogonadism. *Journal of Andrology* 2006;27:358-364.

125. Boyacı H, Duman C, Başığit İ, Ilgazlı A, Yıldız F. İlkokul çocuklarında çevresel sigara dumanına maruziyetin idrar kotinin düzeyi ile değerlendirilmesi. *Tüberküloz ve Toraks Dergisi* 2004;52(3):231-236.
126. Delpisheh A, Kelly Y, Brabin BJ. Passive cigarette smoke exposure in primary school children in Liverpool. *Public Health* 2006;120:65-69.
127. Tang D, Warburton D, Tannenbaum SR, Skipper P, Santella RM, Cereijido GM, Crawford FG, Perera FP. Molecular and Genetic Damage from Environmental Tobacco Smoke in Young Children. *Cancer Epidemiology* 1999;8:427-431.
128. Vine MF, Hulka BS, Margolin BH, Truong YK, Hu PC, Schramm MM, Griffith JD, McCann M, Everson RB. Cotinine Concentrations in Semen, Urine, and Blood of Smokers and Nonsmokers. *Am J Public Health*. 1993;83:1335-1338.
129. Stosic L, Nikic D, Nikolic M, Milutinovic S, Stankovic A. DETERMINATION OF ENVIRONMENTAL TOBACCO SMOKING IN SCHOOLCHILDREN WITH URINE COTININE MEASUREMENTS. *FACTA UNIVERSITATIS, Medicine and Biology* 2006;13:119-122
130. Roche D, Callais F, Reungoat P, Momas I. Adaptation of an Enzyme Immunoassay to Assess Urinary Cotinine in Nonsmokers Exposed to Tobacco Smoke. *Clin Chem* 2001;47(5):950-952.
131. Kubini K, Zachmann M, Albers N, Hiort O, Bettendorf M, Wölfle J, Bidlingmaier F, Klingmüller D. Basal Inhibin B and the Testosterone Response to Human Chorionic Gonadotropin Correlate in Prepubertal Boys. *J Clin Endocrinol Metab* 2000;85:134–138.
132. Crofton PM, Thomson AB, Evans AE, Groome NP, Bath LE, Kelnar CJ, Wallace WH. Is inhibin B a potential marker of gonadotoxicity in prepubertal children treated for cancer? *Clin Endocrinol* . 2003;58(3):296-301.
133. Trummer H, Habermann H, Haas J, Pummer K. The impact of cigarette smoking on human semen parameters and hormones. *Human Reproduction* 2002;17(6):1554-1559.
134. Ramlau-Hensen CH, Thulstrup AM, Aggerholm AS, Jensen MS, Toft G, Bonde JP. Is smoking a risk factor for decreased semen quality? A cross-sectional analysis. *Human Reproduction* 2007;22(1):188-196.
135. Rey R, Lordereau-Richard I, Carel JC, Barbet P, Cate RL, Roger M, Chaussain JL, Josso N. Anti-Müllerian hormone and testosterone serum levels are inversely related during normal and precocious pubertal development. *J. Clin. Endocrinol. Metab.* 1993;77:1220–1226.
136. Richthoff J, Elzanaty S, Rylander L, Hagmar L, Giwercman A. Association between tobacco exposure and reproductive parameters in adolescent males. *Int J Androl*. 2008;31(1):31-9.
137. Baskaran S, Lakshmi S, Prasad PR. Effect of cigarette smoke on lipid peroxidation and antioxidant enzymes in albino rat. *Indian J Exp Biol*. 1999 Dec;37(12):1196-200.
138. Moslen MT. Reactive Oxygen Species in Normal Physiology, Cell Injury and Phagocytosis. *Free Radicals in Diagnostic Medicine* (Editors: Armstrong D.) Plenum Press, 1994. pp:1-15. New York.
139. Kabesch M, Hoefler C, Carr D, Leupold W, Weiland SK, Mutius EV. Glutathione S transferase deficiency and passive smoking increase childhood asthma. *Thorax* 2004;59:569-573.

140. Akkuş İ. *Serbest Radikaller ve Fizyopatolojik Etkileri*. Mimoza Yayınları, 1995, Konya.
141. Husain K, Scott BR, Reddy SK, Somani SM. Chronic ethanol and nicotine interaction on rat tissue antioxidant defense system. *Alcohol* 2001;25:89-97.
142. Pryor WA, Dooley MM, Church DF. Human alfa-1-proteinase inhibitör is inactivated by exposure to sidestream cigarette smoke. *Toxicol Lett* 1985;28:65-70.
143. Zhao YX, Yu RJ. Effects of smoking on the lipid peroxides antioxidation and alpha 1-antitrypsin. *Zhonghua Jie He He Hu Xi Za Zhi*.1998;21(4):218-20.

Ek 1: ETİK KURUL ONAY BELGESİ

T.C.
İNÖNÜ ÜNİVERSİTESİ
TIP FAKÜLTESİ
ETİK KURULU KARARI

Toplantı Tarihi : 31/10/2006
Toplantı Yeri : TÖTM -MALATYA
Araştırmanın Protokol No.su : 2006/52

“Pasif sigara içicisi durumunda olan 7-10 yaş grubu çocuklarda testis fonksiyonları” konulu araştırma incelenmiştir.

Adı geçen araştırmanın;araştırma protokolüne tamamen uyulmak, İnönü Üniversitesi Tıp Fakültesi yönergesinde belirtilen hususlar yerine getirilmek ve 10.madde gereği sorumluluk araştırmacıya ait olmak üzere çalışmanın yapılmasında herhangi bir etik sakıncanın bulunmadığına karar verildi.

Doç.Dr.Ayşe Kafkaslı Başkan İmza	Doç. Dr. Muammer Karakaş Başkan Yrd. İmza	Prof. Dr.Ayşe Selimoğlu Üye İmza
Doç.Dr. Meltem Serin Üye İmza Katılmadı	Doç.Dr.Murat Cem-Miman Üye İmza Katılmadı	Doç.Dr. Leyla Karaoğlu Üye İmza
Yrd.Doç.Dr.Ahmet Çıgılı Üye İmza	Uzm.Dr. Mustafa Iraz Raportör İmza	Doç.Dr.S.Hale Kırımlıoğlu Üye İmza
Ecz.Seda Yılmaz İmza		

Ek 2: BİLGİLENDİRİLMİŞ OLUR FORMU ÖRNEĞİ

Sigara içmek, erken ölümlerin ve önlenabilir hastalıkların önemli bir sebebidir. Ayrıca çevresel sigara dumanı maruziyetinin (Pasif içicilik) önemli halk sağlığı sorunlarından biri olduğu bildirilmektedir

Ülkemizde erkeklerin yaklaşık % 62,8'i, kadınların % 24,3'ü ve tüm toplumun yaklaşık % 43,6'sı sigara içmektedir. Her yıl ortalama 100.000 kişi sigara içiminden dolayı hayatını kaybetmektedir. Türkiye genelinde, üniversite öğrencileri arasında sigara içme oranı % 23 ile 48 arasında iken, lise öğrencilerinin % 20.1'i, 7-13 yaş grubundaki ilkokul öğrencilerinin % 11.7'si sigara içmektedir.

Sigara ve sigara dumanı, 4.000'den fazla kimyasal madde içerir. Sigarada bulunan nikotin, eroin kadar bağımlılık yapma özelliği olan bir maddedir. Katran akciğerlere zarar verirken, karbonmonoksit kan dolaşımımıza girerek pıhtılaşmaya neden olur ve atardamarların iç duvarlarına zarar verir ve kalp krizlerine neden olur.

Sigara içen annelerin bebeklerinin düşük kiloda ve erken doğduğu ıspatlanmıştır. Sigara içenlerin çocuklarında yenidoğan ani ölümü, astım, orta kulak iltihabı, ve solunum yolu hastalıkları daha sık görülür.

Pasif sigara içicisi olan çocuklarda oksidatif stresin artmış olduğu gösterilmiştir. Ayrıca bu çocukların idrarlarında, sigaraya maruz kaldıklarının bir göstergesi olan nikotin ve kotinin düzeylerinin artmış olduğu gösterilmiştir.

Çocuklarda, pasif sigara içiminin testis fonksiyonlarını nasıl etkilediği bilinmemektedir. Daha önce yetişkinlerde yapılan çalışmalar mevcuttur. Çocuk testisi, yetişkin yaşa kadar gelişimini sürdüren bir organdır; dolayısıyla çevresel sigara dumanındaki zararlı etkenler testislerde fonksiyon bozukluğuna yol açabilir. Bu da erişkin yaşlarda ortaya çıkabilecek infertiltenin nedenlerinden olabilir.

Aşağıda imzası bulunan ben, "pasif sigara içicisi durumunda olan 7-10 yaş grubu çocuklarda çevresel sigara dumanının testis fonksiyonları üzerindeki etkisi" adlı tıbbi uygulamayla yapılması planlanan klinik çalışma hakkında, Dr Abdurrahman Karaman'dan tam olarak bilgi aldığımı beyan ederim.

Bu tıbbi alıřmanın etik aısından Dnya Saėlık rgt (WHO)'nun kurallarına uygun olarak incelendiėi ve insanlara uygulanmasının sakıncalı olmayacaėı bana anlatıldı.

Ayrıca bana, bu alıřmanın tıbbi olarak geerli olduėu ve en son bilimsel yntemlere uygun olarak yapılacaėı bildirildi. Bunun aık bir alıřma olduėu bana anlatıldı.

Beni muayene eden doktora, daha nceki ve řu andaki tm hastalıklarımı ve řu anda yapılan arařtırmayı bildiėimi teyit ederim. Son drt haftadır herhangi bir alıřmada yer almadım.

Ařaėıda imzası bulunan doktordan bu bilgileri aldıktan sonra ben, yapılması planlanan alıřmanın zelliklerini ve sonularını (muhtemelen geici yan etkiler de dahil) anlıyorum.

Bana verilen bu bilgiler temelinde, istediėim herhangi bir zaman, hi bir sakınca olmadan, alıřmadan ekilebileceėimi teyit ediyorum.

Hastanın Adı, Soyadı / İmzası:

Hastanın Doėum tarihi:

Hastanın veli/vasisinin Adı, Soyadı / İmzası:

Doktorun İmzası:

Tanıėın Adı, Soyadı / İmzası:

Tarih