

**T.C.  
İNÖNÜ ÜNİVERSİTESİ  
TIP FAKÜLTESİ**

**GLOKOMLU HASTALARDA VİTREUS SIVISINDA VE  
KORPUS GENİKÜLATUM LATERALEDE GLUTAMAT VE  
DİĞER AMİNOASİT MİKTARLARININ MR-  
SPEKTROSKOPİ İLE DEĞERLENDİRİLMESİ**

**UZMANLIK TEZİ**

**DR. CEM ÇANKAYA  
GÖZ HASTALIKLARI ANABİLİM DALI**

**TEZ DANIŞMANI  
PROF. DR. SELİM DOĞANAY**

**MALATYA – 2009**

**T.C.  
İNÖNÜ ÜNİVERSİTESİ  
TIP FAKÜLTESİ**

**GLOKOMLU HASTALARDA VİTREUS SIVISINDA VE  
KORPUS GENİKÜLATUM LATERALEDE GLUTAMAT VE  
DİĞER AMİNOASİT MİKTARLARININ MR-  
SPEKTROSKOPİ İLE DEĞERLENDİRİLMESİ**

**UZMANLIK TEZİ**

**DR. CEM ÇANKAYA  
GÖZ HASTALIKLARI ANABİLİM DALI**

**TEZ DANIŞMANI  
PROF. DR. SELİM DOĞANAY**

**MALATYA – 2009**

## İÇİNDEKİLER

İÇİNDEKİLER .....	I-III
SİMGELER VE KISALTMALAR DİZİNİ .....	IV
TABLOLAR DİZİNİ .....	VI
ŞEKİLLER DİZİNİ .....	VII
GRAFİKLER DİZİNİ.....	VIII
ÖNSÖZ .....	IX
BÖLÜM I : GİRİŞ VE AMAÇ.....	1
BÖLÜM II : GENEL BİLGİLER.....	3
2. 1. Göz Anatomisi .....	3
2. 1. 1. Kornea .....	4
2. 1. 2. Limbus anatomisi .....	4
2. 1. 3. Konjonktiva.....	5
2. 1. 4. Sklera anatomisi .....	5
2. 1. 5. Vitreus anatomisi .....	6
2. 1. 5. 1. Kortikal vitreus.....	6
2. 1. 5. 2. Santral vitreus.....	7
2. 1. 6. Ön kamara açısı.....	7
2. 2. Görme Yolları Anatomisi.....	10
2. 2. 1. Retina .....	10
2. 2. 2. Optik disk .....	11
2. 2. 3. Optik sinir.....	12
2. 2. 4. Optik kiyazma .....	13
2. 2. 5. Optik traktüs.....	13
2. 2. 6. Korpus genikulatum laterale .....	13
2. 2. 7. Optik radyasyon .....	14
2. 2. 8. Görme korteksi.....	14
2. 3. Ön Kamara Sıvısının Fizyolojisi .....	15
2. 3. 1. Göz içi sıvısının dışa akımı .....	16
2. 3. 2. Dışa akımın önemi .....	17

2. 3. 3. Göz içi basıncı.....	17
2. 3. 4. Normal göz içi basıncı .....	18
2. 3. 5. Göz içi basıncı üzerine etkili faktörler .....	18
2. 3. 6. Glokomda yüksek GİB rolü .....	19
2. 3. 7. Günlük GİB değişimi ve sirkadiyen GİB.....	20
2. 3. 8. Tonometri .....	21
2. 3. 8. 1. İndentasyon tonometri.....	21
2. 3. 8. 2. Aplanasyon tonometri .....	21
2. 3. 8. 3. Non-kontakt tonometri .....	22
2. 4. Glokomun Oluşum Mekanizmaları ve Sınıflandırması .....	22
2. 4. 1. Glokom oluşum mekanizmaları .....	22
2. 4. 2. Glokomun sınıflandırılması .....	22
2. 5. Glokomatöz Optik Sinir Başı Değişiklikleri .....	27
2. 5. 1. Optik disk çapı .....	27
2. 5. 2. Optik disk şekli .....	28
2. 5. 3. Nöroretinal rim büyüklüğü.....	28
2. 5. 4. Nöroretinal rim şekli .....	28
2. 5. 5. Optik çukurluğun optik disk alanına göre yapısı .....	28
2. 5. 6. Cup/disk oranı .....	28
2. 5. 7. Optik disk hemorajileri .....	29
2. 5. 8. Parapapiller koryoretinal atrofi .....	29
2. 5. 9. Retinal damar çapları .....	29
2. 5. 10. Retinal sinir lifleri .....	29
2. 6. Glokomatöz Hasar ve Patogenez .....	30
2. 6. 1. Mekanik teori .....	30
2. 6. 2. İskemik teori.....	30
2. 6. 3. Apoptozis teorisi .....	31
2. 6. 3. 1. Organizmada hücre ölüm mekanizmaları .....	32
2. 6. 3. 2. Apoptotik hücre ölümünün gözleendiği durumlar .....	33
2. 6. 3. 3. Apoptozisteki biyokimyasal değişiklikler.....	33
2. 6. 3. 4. Apoptozisi uyaran etkenler .....	34
2. 6. 3. 5. Apoptozisi regüle eden genler.....	34
2. 6. 3. 6. Apoptozis ile göz ilişkisi.....	34

2. 7. Glokomun Tedavisi.....	40
2. 8. Manyetik Rezonans Spektroskopi (MRS).....	43
2. 8. 1. 1. Proton MRS’de kullanılan metabolitler .....	47
BÖLÜM III    GEREÇ VE YÖNTEM .....	52
BÖLÜM IV    BULGULAR .....	55
BÖLÜM V    TARTIŞMA.....	64
BÖLÜM VI    SONUÇ .....	69
BÖLÜM VII    ÖZET .....	71
BÖLÜM VIII    SUMMARY .....	73
BÖLÜM IX    KAYNAKLAR.....	75

## KISALTMALAR DİZİNİ

<b>KGL</b>	: Korpus genikulatum laterale
<b>MRS</b>	: Manyetik rezonans spektroskopisi
<b><sup>1</sup>H MRS</b>	: Proton MRS
<b>RGH</b>	: Retina ganglion hücresi
<b>HA</b>	: Hümör aköz
<b>GİS</b>	: Göz içi sıvısı
<b>GİB</b>	: Göz içi basıncı
<b>NR</b>	: Nöroretinal rim
<b>C/D</b>	: Cup/disk oranı
<b>RDC</b>	: Retinal damar çapları
<b>PP</b>	: Perfüzyon basıncı
<b>OAB</b>	: Ortalama arteriyel basınç
<b>R</b>	: Vasküler direnç
<b>NMDA</b>	: N-Metil-D-Aspartat
<b>BDNF</b>	: Beyin kaynaklı nörotrofik faktör
<b>MMP</b>	: Matriks metalloproteinaz
<b>GFAP</b>	: Glial fibriler asidik protein
<b>NO</b>	: Nitrik oksit
<b>SPECT</b>	: Single photon emission computed tomography
<b>MRG</b>	: Manyetik rezonans görüntüleme
<b>RF</b>	: Radyofrekans
<b>msn</b>	: Milisaniye
<b>ppm</b>	: Parts per million
<b>TR</b>	: Time to repeat
<b>TE</b>	: Echo time
<b>STEAM</b>	: Stimulated acquisition method
<b>PRESS</b>	: Point resolved surface coil spectroscopy
<b>FROGS</b>	: Fast rotating gradient spectroscopy
<b>DRESS</b>	: Depth resolved surface coil spectroscopy
<b>SPARS</b>	: Spatially resolved spectroscopy
<b>ISIS</b>	: Image selected in-vivo spectroscopy

<b>CSI</b>	: Chemical Shift Imaging
<b>VOI</b>	: Volume of interest
<b>Gly</b>	: Glisin
<b>Myo-l</b>	: Myo-Inositol
<b>Lac</b>	: Laktat
<b>GABA</b>	: $\gamma$ -Aminobütirik asit
<b>NAA</b>	: N-Asetil aspartat
<b>Glu</b>	: Glutamat
<b>Gln</b>	: Glutamin
<b>Asp</b>	: Aspartat
<b>Cr</b>	: Kreatin
<b>Cho</b>	: Kolin
<b>Glx</b>	: Glutamat-Glutamin
<b>Mm</b>	: Milimetre
<b>Min</b>	: Minimum
<b>Max</b>	: Maximum
<b>SD</b>	: Standart deviasyon
<b>ROI</b>	: Region of interest
<b>Hz</b>	: Hertz
<b>D</b>	: Diyoptri

## TABLolar DİZİNİ

<b>Tablo 1.</b> MRS’de deęişik metabolitlerin kısaltmaları ve spektrumda ppm olarak deęerleri .....	<b>47</b>
<b>Tablo 2.</b> Olguların demografik özellikleri .....	<b>55</b>
<b>Tablo 3.</b> Glokomlu hastaların (grup 1) vitreus sıvıları ve korpus genikulatum laterale bölgelerindeki Glx/Cr, NAA/Cr ve Cho/Cr deęerleri.....	<b>56</b>
<b>Tablo 4.</b> Saęlıklı bireylerin (grup 2), vitreus sıvıları ve korpus genikulatum laterale bölgelerindeki Glx/Cr, NAA/Cr ve Cho/Cr deęerleri.....	<b>57</b>
<b>Tablo 5.</b> Grup 1 ve grup 2’de vitreus sıvısı ve korpus genikulatum lateralede ölçülen ortalama Glx/Cr, NAA/Cr ve Cho/Cr deęerleri.....	<b>58</b>



## ŞEKİLLER DİZİNİ

<b>Şekil 1.</b> Limbus ve ön kamara açısı yapıları.....	<b>8</b>
<b>Şekil 2.</b> Açı elemanlarının değerlendirilmesi.....	<b>10</b>
<b>Şekil 3.</b> Sensöriyel görme yollarının anatomisi.....	<b>15</b>
<b>Şekil 4.</b> Glokomda, gangliyon hücre ölüm mekanizması.....	<b>37</b>
<b>Şekil 5.</b> MRS’de görüntülenen Cho, NAA, Cr ve MI pikleri.....	<b>49</b>
<b>Şekil 6.</b> MRS’de 1.32 ppm’de görüntülenen laktat piki.....	<b>50</b>
<b>Şekil 7.</b> MRS’de 2.1 ve 2.5 ppm’de görüntülenen Glx piki.....	<b>51</b>
<b>Şekil 8.</b> Grup 1’de yer alan glokomlu bir hastanın vitreus sıvısında MRS ile 2.1 ile 2.5 ppm arasında saptanan Glx piki.....	<b>61</b>
<b>Şekil 9.</b> Grup 1’de yer alan glokomlu bir olgunun KGL bölgesindeki MRS incelemesinde 2,0 ppm’de NAA, 2,1-2,5 ppm’de Glx, 3,02 ppm’de Cho pikleri izlenmektedir.....	<b>62</b>
<b>Şekil 10.</b> Grup 1’de yer alan glokomlu bir hastanın vitreus sıvısında MRS ile 1.32 ppm’de saptanan laktat piki.....	<b>63</b>

## GRAFİKLER DİZİNİ

<b>Grafik 1.</b> Grup 1 ve grup 2'nin vitreus sıvılarındaki ortalama Glx/Cr değerleri.....	<b>59</b>
<b>Grafik 2.</b> Grup 1 ve grup 2'nin korpus genikülatum laterale bölgelerindeki ortalama Glx/Cr değerleri.....	<b>59</b>
<b>Grafik 3.</b> Grup 1 ve grup 2'nin korpus genikülatum laterale bölgelerindeki ortalama NAA/Cr değerleri.....	<b>60</b>
<b>Grafik 4.</b> Grup 1 ve grup 2'nin korpus genikülatum laterale bölgelerindeki ortalama Cho/Cr değerleri.....	<b>60</b>

## ÖNSÖZ

Beş yıllık uzmanlık eğitimim boyunca ve tezimin hazırlanması aşamasında birlikte çalışma onuruna eriştiğim, derin hoşgörü anlayışı ve sabrı ile hayatımızda yer edinen, büyük özveri ile bilgi birikimlerini aktarmaya çalışan ve bugünlere gelmemde çok emeği geçen çok değerli hocam ve Anabilim Dalı başkanımız Sn. Prof. Dr. Selim Doğanay'a,

Tezimin hazırlanması aşamasında her türlü yardım ve desteğini esirgemeyen Radyodiagnostik Anabilim Dalından Sn. Doç. Dr. Alpay Alkan olmak üzere, teknisyen ve görevlilerine,

Asistanlığım boyunca bilgi ve tecrübelerinden yararlandığım, yetişmemde çok önemli katkıları olan başta Sn. Prof. Dr. Hamdi Er olmak üzere Prof. Dr. İ. Feyzi Hepşen, Prof. Dr. Yüksel Totan, Doç. Dr. Peykan Türkçüoğlu, Doç. Dr. Tongabay Cumurcu, Yrd. Doç. Dr. Sinan Emre ve Yrd. Doç. Dr. Soner Demirel'e,

Birlikte çalışmaktan her zaman mutluluk duyduğum, birçok anıyı paylaştığım, özverili, iyi niyetli ve bir o kadarda keyifli asistan arkadaşlarıma,

Kliniğimizde birlikte çalışmaktan büyük keyif aldığım tüm klinik ve ameliyathane hemşire ve personellerine,

Bugünlere gelmemde büyük pay sahibi olan, sevgi ve desteklerini esirgemeyen sevgili aileme sonsuz teşekkürlerimi sunarım.

**Dr. Cem ÇANKAYA**

## BÖLÜM I

### GİRİŞ VE AMAÇ

Glokom; optik sinirde ilerleyici hasarla birlikte, görme alanı kaybı ve sonuçta total görme kaybına neden olabilen dejeneratif optik nöropatidir. Erken teşhis edildiği takdirde önlenabilir körlük nedenlerinden biri olarak gösterilmektedir (1). Hastalığın bulguları ancak çok ileri dönemlerde belirginleşir. Dünya genelinde 3 milyon kişi glokom nedeni ile görememektedir. Yaklaşık 100 milyon kişinin artmış göz içi basıncı vardır ve ortalama 2.4 milyon kişi her yıl primer açık açılı glokom teşhisi almaktadır.

Glokomda temel risk faktörü yüksek göz içi basıncıdır. Göz içi basıncı, aköz hümanın gözden atılımına çeşitli nedenlerle direnç gelişmesine bağlı olarak artar. Eskiden glokoma neden olan tek faktörün, yüksek göz içi basıncı olduğu düşünülürdü. Ancak göz içi basıncı kontrol edilen bazı hastaların görme alanında görülen ilerleyici hasar yada göz içi basıncı normal olan kişilerde izlenen glokom, göz içi basıncının bu hastalığın tek nedeni olmadığını göstermiştir (2).

Glutamat, merkezi sinir sisteminde (MSS) yaygın olarak bulunan ve eksitator iletimden sorumlu önemli bir transmitterdir (1,4,7). Nörotoksik etkisi (eksitotoksitesitesi), ilk olarak fareler üzerinde yapılan deneysel çalışmalarda gösterilmiştir. Daha sonra yapılan çalışmalarla glutamatın, MSS'nin bazı nörodejeneratif hastalıklarının patogeneğinde etkili olabileceği saptanmıştır (4). Glokomun patofizyolojisinde etken olarak gösterilen apoptozis teorisi ışığında, optik sinir başı, vitreus sıvısı ve korpus genikulatum lateralede nörotoksik etkisi bilinen glutamat seviyesinin artması beklenir. Bu konuyla ilgili glokomlu hastalarda yapılan çalışmaların bir kısmında özellikle

vitreus sıvısında glutamat yüksekliđi saptanırken, bazı alıřmalarda glutamat yüksekliđinin olmadıđı iddia edilmektedir (5,6). Bununla beraber deneysel glokom modellerinde ve klinik olarak glokomu mevcut insan alıřmalarında, histopatolojik olarak nöroeksitoksisite gösterilmiřtir (7). Bu bađlamda son zamanlarda memantin gibi antioksidatik ajanların glokomda faydalı olup olamayacađı konusunda alıřmalar yapılmaktadır.

Glokomun teřhisinde gnmzde altın standart; glokomatz grme alanı defektinin saptanması ve oftalmoskopik olarak optik sinir bařı muayenesinde glokomatz deđiřikliklerin grlmesidir. Bir bařka deyiřle, glokom hastalıđı klinik olarak teřhis edildiđinde, retina gangliyon hcrelerinde nemli derecede hasar oluřmuř durumdadır. Bu nedenle glokomun daha erken teřhisi konusunda yeni tanı yntemlerinin geliřtirilmesi gerekmektedir.

Manyetik rezonans spektroskopisi (MRS), dokuların biyokimyasal yapısını ve metabolitlerini non-invaziv olarak lebilen ve bir spektrumda gsterebilen tanı yntemidir (8). Biz, alıřmamızda MRS eřliđinde, glokomu mevcut olan olgularda hem vitreus sıvısında hemde korpus genikulatum lateralede metabolit deđiřimlerini tespit ederek glokomun hcresel dzeyde teřhisinde bu yntemin faydalı olup olamayacađını arařtırdık.

## **BÖLÜM II**

### **GENEL BİLGİLER**

Çalışmamızın daha iyi anlaşılabilmesi için genel bilgiler bölümünde;

1. Göz anatomisi
2. Görme yollarının anatomisi
3. Ön kamara sıvısının fizyolojisi
4. Glokomun oluşum mekanizmaları ve sınıflandırılması
5. Glokomatöz optik sinir başı değişiklikleri
6. Glokomatöz hasar ve patogenezi
7. Glokomun tedavisi
8. Yüksek teknolojik bir inceleme yöntemi olan manyetik rezonans spektroskopisi (MRS) yönteminden bahsedilecektir.

#### **2. 1. GÖZ ANATOMİSİ**

Göz, fibrovasküler bir küredir. Bu kürenin içini, aköz hüner olarak adlandırılan ön kamara sıvısı, lens ve vitreus jeli doldurmaktadır. Gözün ön 1/6'sı şeffaf olan korneadan, arka 5/6'sı ise üzeri konjonktiva tarafından örtülen sert, fibröz ve opak yapıli skleradan oluşmaktadır. Sklera ile en içteki retina tabakası arasında, damarsal bir yapı olan uvea dokusu bulunur. Uvea; iris, siliyer cisim ve koroidden oluşur.

### **2. 1. 1. KORNEA**

Şeffaf, avasküler ve saat camı şeklinde bir doku olup, limbusta sklera ile birleşir. Erişkinde ortalama çapı horizontal meridyende 11.7 mm, vertikal meridyende 10.6 mm'dir. Korneal kalınlık, merkezde 0.52 mm, periferde 0.7 mm, limbusta 1 mm'dir.

Ön yüz kurlatür yarıçapı 7.8 mm, arka yüz kurlatür yarıçapı 6.9 mm'dir. Bu değerlere göre korneanın ön yüzünün refraktif değeri 48.8 D dir. Arka yüzde ise -5.8 D dir. Bu durumda korneanın tam kırıcılığı 43 D olup gözün total kırma gücünün % 70'ini teşkil eder (10,11).

Kornea, avaskülerdir ve lenfatik sistemi yoktur. Sinirleri, trigeminal sinirin oftalmik dalından gelen miyelinsiz duyu lifleridir. Bu lifler stromadan girip Bowman zarı altında ve epitelde sonlanır. Avasküler olduğu için, metabolik ihtiyaçlarını limbal damarlardan, gözyaşından ve endotel aracılığı ile ön kamara sıvısından karşılamaktadır. Oksijen ihtiyacını ise, gözyaşında çözülmüş olan havadan ve kapak konjonktivasındaki damarlardan sağlar (11,12).

Kornea histolojik olarak önden arkaya doğru 5 ayrı tabakadan oluşur (2,10-12).

1. Epitelyum
2. Bowman Membranı
3. Stroma
4. Descement Membranı
5. Endotel

### **2. 1. 2. LİMBUS ANATOMİSİ**

Bu birleşim yeri kornea, konjonktiva ve sklera arasında 1-2 mm'lik genişlikte bir geçiş bölgesidir. Limbusta kornea epitelinin düzenli yapısı bozulur ve konjonktiva epiteline dönüşür. Goblet hücreleri ve lenfatik kanallar görülmeye başlar. Stromal kollajenin düzenli yapısı bozularak, hem kornea hem de sklera kollajenin özellikleri bir arada izlenir. Korneada bulunmayan kan damarları, sinirler ve mast hücreleri skleranın diğer bölgelerine oranla daha yoğun olarak gözlenir. Bowman membranının yerini düzenli kollajen lifler ve amorf bir madde alırken, descement membranı membranöz özelliğini yitirerek dar bantlara ayrılır ve trabekulum katlarını çevreler. Endotel ise düzenliliğini kaybeder ve trabeküler ağ

endotel örtüsü şeklinde değişim gösterir. Bu bölgede sklera üzerinde de ince bir episkleral fibröz doku yer alır (10,11,13).

Limbusun ön sınırı, bowman membranı bitim yeri ile descement membranı sonlanma noktası arasında çizilen bir çizgidir. Arka sınır daha az belirgin olup, sklera mahmuzundan dik ve ön çizgiye paralel olarak çizilen bir hattır. Limbus içinde bulunan iki önemli anotomik yapı trabeküler ağ ve Schlemm kanalıdır. Bu iki yapı ön kamaradaki hümör aközün dışı akım sistemini oluşturur (10-12).

### **2. 1. 3. KONJONKTİVA**

Ektodermden göz kapakları ile birlikte gelişen konjonktiva, ince ve saydam müköz bir membrandır. Göz kapaklarının arka yüzü ile skleranın ön yüzünü örter. Kapak kenarındaki mukokutanöz birleşim yerinde göz kapağı derisi ile, limbustada kornea epiteli ile devam eder (10).

Konjonktiva; palpebral, forniks, bulber konjonktiva ve plica semilunaris şeklinde dört bölümde incelenebilir (10).

### **2. 1. 4. SKLERA ANATOMİSİ**

Gözün fibröz ve koruyucu dış katıdır. Önde kornea, arkada optik sinir dura kılıfları ile devamlılık gösterir. Korneanın aksine, sklerayı oluşturan lifler geniş ve gelişigüzel sıralanmıştır ve nispeten daha hidrate bir konumdadır (Su içeriği % 65-70 arasındadır) (3,10).

Skleranın dış yüzünde tenon kapsülü ve konjonktiva, iç yüzünde ise uveal doku bulunur. Kalınlığı genellikle kadınlarda erkeklerden daha incedir. En kalın yeri 1-1,35 mm olup arka kutupdadır. Ekvatorda 0,5 mm, rektus kasları yapışma yerinde 0,3 mm ve kornea çevresinde 0,8 mm'dir (3,10).

Skleranın iki büyük açıklığı vardır. Ön açıklığı kornea kapatır ve bu açıklığın geçiş zonunda korneoskleral limbus bulunur. Arka kutbun 3 mm kadar nazal (medial) kısmında sklera ikinci büyük açıklığını verir ve buradan da optik sinir göz küresini terk eder. Bu açıklık koni şeklinde olup çapı ön yüzde 1,5-2 mm, arka yüzeyde 3,0-3,5 mm kadardır. Bu açıklığın ön kısmında koroid ve bruch membranından gelişen zengin bir elastik doku yer alırken, arka planda sklera liflerinden oluşan elek şeklinde bir anatomik yapıya dönüşür ki buna lamina kribrosa denir. Bu bölgenin klinik açıdan önemi, skleranın en zayıf bölümünü oluşturması ve



göz içi basıncının arttığı durumlarda dışarı fıtıklaşabilmesidir. Bu bölgenin diğer bir önemi de sinir liflerinin etrafında onları çevreleyen minik fibröz kanalların varlığı ve herhangi bir inflamatuvar şişkinlikte strongulasyona yol açabilmesidir.

Sklerada, damarların ve sinirlerin göze giriş delikleri de bulunur. Ekvatorun yaklaşık 4 mm kadar arkasında ve rektus kaslarının arasına uyan bölgede 4 vorteks veni, koroid venlerini direne eder. Uzun ve kısa silyer sinirler ile posterior silyer arterler optik sinir etrafında sklerayı perfore ederler. Uzun silyer sinirlerle, uzun posterior silyer arterler göze girdikten sonra, silyer cisme doğru ilerlerken saat 3 ve 9 meridyenlerinde iki sığ oluk içinde yer alırlar (12,14).

Sklera; episklera, stroma ve lamina fusca olmak üzere 3 tabakadan oluşmuştur. Kornea gibi damar ve lenfatik sistemi olmayan bir dokudur. Beslenmesi, alttaki koroid ve üstteki episkleradan, innervasyonu ise trigeminal sinirin uzun ve kısa arka silyer dallarından sağlanır (14).

## **2. 1. 5. VİTREUS ANATOMİSİ**

Vitreus; şeffaf, avasküler ve jelatinöz bir yapı olup, vitreus boşluğu denen 4.5 ml' lik bir hacmi doldurur. Bu boşluğu önde lens, zonüller ve silyer cisim, arkada ise retina ve optik sinir çevreler. Hacim ve ağırlık olarak gözün 2/3'ünü oluşturur.

Yapısal olarak, sıvı içeriği fazla hyalüronik asit matrikste asılı kollogen fibril ağından ibarettir ve % 99'u sudur. Küre şeklinde bir yapı olan vitreus iki bölümünde incelenir (10-12).

### **2. 1. 5. 1. Kortikal vitreus**

Vitreusun lense ve retinaya komşu olan dış bölgesidir. Önde fincan tabağı şeklinde bir çöküntü yapar ve lentiküler fossa denilen bu bölgede lens oturur. Kortikal vitre bu bölgede yoğunlaşarak ön hyaloid membran adını alır. Hyaloid membran özellikle gençlerde lens arka kapsülüne sıkı bir yapışıklık gösterir. Buna Weiger's ligamenti veya hyaloideokapsüler ligament denir. Bu bağlanma gençlerde daha sıkı olduğu için intrakapsüler katarakt cerrahisi sırasında sık sık vitreus kaybına sebep olduğuna inanılır.

Hyaloideokapsüler ligament ile oluşturulan halkanın içinde posterior lens kapsülü ve anterior vitreus arasında potansiyel bir boşluk olan Berger's boşluğu

(retrolental boşluk) vardır. Bu boşlukta kan veya inflamatuvar hücreler toplanabilir. Retrolental boşluktan optik diske hyaloid kanal (Cloquet kanalı) uzanır. Bu kanal S-şeklinde tübüler bir yapıdır ve normal erişkin gözünde sadece primer vitreus artıklarını gösterir.

Vitreusun, ora serratanın hemen arkasındaki periferik retina ve hemen önünde pars plana epiteline olan ve yaşam boyu süren sıkı yapışıklık bölgesine vitreus tabanı denir. Bu bölgede de kortikal vitreus yoğun kollagen fibriller içermektedir. Bir diğer sıkı yapışıklık bölgesi de optik disk kenarlarıdır. Ancak lens arka kapsülü ile olan sıkı yapışıklıklar gibi bunlar da zamanla gevşemektedir.

Sağlıklı bir gözde kortikal vitreus tüm retina ile temas halinde olup dağınık kollagen flamanlarla iç limitan membranda tutunmuştur. Bu bağlantılar da bazen sıkı olup santral retina ve ekvatorunda retina deliklerine sebep olabilmektedir.

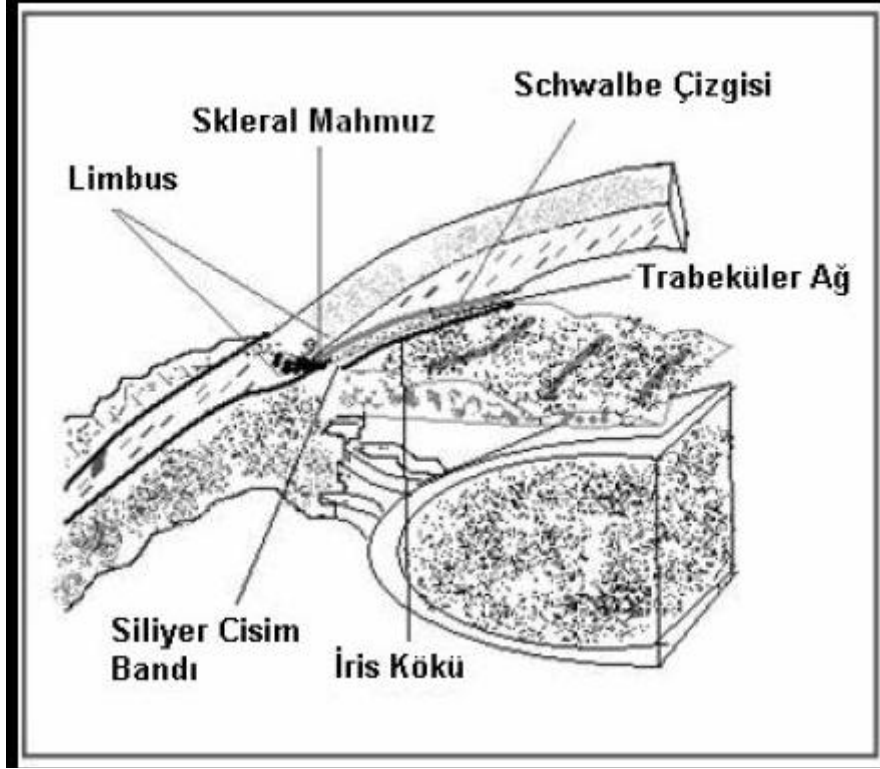
Pars plana bölgesi vitreus içine cerrahi olarak girmek için tercih edilen bir bölgedir. Böylece retina perforasyonu ve retinal ayrılma riski azalır. Kortikal vitreusta hyalosit denen fagositik hücreler bulunur. Vitreusta bu hücreler bazen mitotik aktivite gösterebilir. Yarı ömürleri 1 haftadan azdır (10,12).

### **2. 1. 5. 2. Santral Vitreus**

Vitreusun merkezi kısmı daha az yoğun bir yapı olup daha az kollajen fibril içerir. Fetal hayatta hyaloid kanal (Cloquet kanalı) içindeki hyaloid arter, doğumdan hemen sonra kaybolur. Kanal ise yaşam boyu devam eder. Bazen arterinde güdük bir uç kısmı lens arka yüzüne yapışık olarak vitreusta dalganır. Bu yapışma noktası (Mittendorf lekesi) oftalmoskopide siyah bir leke olarak izlenir (10,12).

### **2. 1. 6. ÖN KAMARA AÇISI**

Ön kamara açısı ya da diğer adıyla iridokorneal açı, periferik kornea ile iris kökünün bileşke noktasıdır. Göz içi sıvısının ön kamarayı terk ettiği en önemli anatomik yapıdır. Burada önden arkaya doğru Schwalbe çizgisi, trabeküler ağ, skleral mahmuz, siliyer cisim bandı ve iris kökü bulunur (Şekil 1) (10,12,15).



Şekil 1: Limbus ve ön kamara açısı yapıları

**2. 1. 6. 1. Schwalbe Çizgisi:** Korneadaki Descemet membranının sonlandığı 50-150 µm kalınlığında kabarık gri-beyaz çıkıntıdır. Kornea ve trabeküler endotel hücreleri arasında geçiş zonedir (12).

**2. 1. 6. 2. Trabeküler Ağ:** Ön kamarayı çepeçevre kuşatan trabeküler ağ, hümör aköz Schlemm kanalına ulaştıran delikli, elastik ve kollajen doku katmanlarından oluşmuş bir drenaj yoludur. Temel yapısını oval ve yuvarlak boşlukları çevreleyen ve ışınal tarzda birbiri üzerine binen fibrosellüler kirişler oluşturur. Tabanını sklera mahmuzunu ve silyer cisimin ön yüzü yapar. Apeksini Descemet membranı sonlanma noktası oluşturur. Ön kamaraya bakan iç kenarına uveal ağ, Schlemm kanalına komşu dış kısmına da korneoskleral ağ adı verilir.

Trabeküler ağ ince aksonlardan oluşan bir sinirsel ağ tarafından innerve edilir. Schlemm kanalı endotelinde sonlanan bu aksonlar hem trigeminal sinirden hem de otonom sistemden gelirler.

Trabeküler ağ 3 kısımdan oluşur.

- A. Uveal ağ: Ön kamaraya en yakın bölüm olup, iris kökünden Schwalbe çizgisine kadar uzanır. Açıklıkları 25-75 µm arasında değişen düzensiz kanallar şeklindedir. Dışa akım direncinin en az olduğu bölümdür.
- B. Korneoskleral ağ: Ortadaki kısımdır. Skleral mahmuzdan skleral sulkusun ön duvarına kadar uzanır. Eliptik yapıdaki açıklıkları 5-50 µm arasında değişir.
- C. Jukstakanaliküler ağ: Schlemm kanalına en yakın olan iç kısımdır. Aynı zamanda Schlemm kanalının iç duvarını oluşturur. Hücreler arası boşluklar daha dardır ve 1-5 µm genişliğindedir. Dışa akım direncinin en yüksek olduğu bölgedir (10-12).

**Schlemm Kanalı:** Profil kesitte oval bir kanal olup ön kamarayı 360 derece çevreler. Tek katlı bir endotelle döşelidir ve endotel hücreleri dev vakuoller içerir. İç yüzü trabeküler ağ ile temas halindedir. Dış duvarlar ise limbus stromasına gömülüdür. Venöz sistemle bağlantısını 25-30 adet kollektör kanal sağlar. Bu kanalların oluşturduğu derin skleral ağ, hümör aközünü ön silyer ven ve epiklral venlere direne eder. Yaklaşık 12 adet ön silyer ven subkonjonktival olarak aköz taşıyan ince damarlar şeklinde izlenir. Bu damarlara aköz venalar adı verilir (10,12).

**2. 1. 6. 3. Skleral Mahmuz:** Trabeküler ağın hemen altında yer alan beyaz banttır. Skleranın ön kamaraya ulaşan en uç uzantısıdır. Önde korneosklral trabeküler ağ, arkada silyer cisime yapışır.

**2. 1. 6. 4. Silyer Bant:** İrisin, silyer cisim ile birleştiği yerin hemen üstündedir. Gri veya koyu kahverengi bir bant şeklinde görülür. İrisin yerleşim seviyesine göre dar veya geniştir.

**2. 1. 6. 5. İris Kökü:** İrisin bittiği yerdir. Bazen trabeküler ağ üzerine ince uzantılar gönderir (10,12).

#### **2. 1. 6. 6. Açı Elemanlarının Değerlendirilmesi:**

Açı elemanlarının değerlendirilmesinde çeşitli sınıflandırma yöntemleri geliştirilmiştir. Günümüzde bunlardan en yaygın kabul göreni, Shaffer sistemidir. Bu sisteme göre, iris ön yüzeyi ile trabekulumun iç yüzeyinden geçen iki hayali çizginin açıklığından görünen anatomik yapıların durumuna göre 0 ile IV dereceleri arasında değerlendirilir (Şekil 2) (9,10-12).

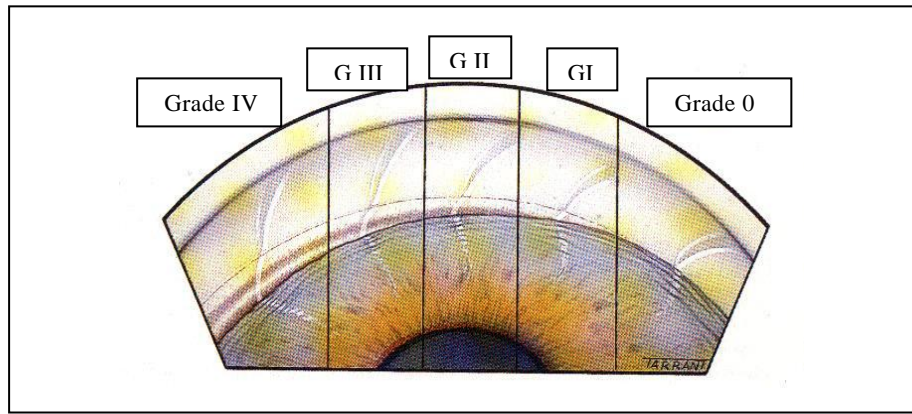
Grade IV (35°-45°): En alttaki siliyer cisim bantının izlenebildiği en geniş açı derecesidir. Kapanma ihtimali yoktur.

Grade III (20°-35°): Skleral mahmuzun görülebildiği açık açı görünümüdür. Kapanma ihtimali yoktur.

Grade II (20°): Oldukça dar bir açı olup trabeküler ağ izlenebilir. Kapanmaya eğilimlidir.

Grade I (10°): Çok dar bir açı olup, sadece Schwalbe çizgisi ve trabekülumun çok küçük bir kısmı izlenebilir. Açı kapanma riski çok yüksektir.

Grade 0 (0°): İridokorneal temasın olduğu kapalı açı tipidir. Hiçbir açı elemanı görülemez. Bu durumda Zeiss gonyolensi ile indentasyon yapılarak açı kapanmasının apozisyonel ya da sineşiyal olup olmadığı değerlendirilir.



Şekil 2: Açı elemanlarının değerlendirilmesi (G: grade) (9).

## 2. 2. GÖRME YOLLARI ANATOMİSİ

Görsel uyarı retinadan başlayarak optik sinir ve optik kiyazmadan geçerek optik traktus, korus genikulatum laterale (KGL) ve optik radyasyon ile devam eder ve oksipital kortekste sonlanır (16). Karşı retinal nazal yarısidan çıkan lifler kiyazmada çaprazlaştıktan sonra, çaprazlaşmadan gelen aynı taraf temporal retinal liflerle kaynaşarak optik traktüsü oluşturur. Korus genikulatum lateralede sinaps yapan görme lifleri daha sonra optik radyasyona geçerek oksipital kortekste sonlanır (Şekil 3) (17).

### 2. 2. 1. RETİNA

Retina, görme yolları içinde fiziksel muayene ile görülebilen ve özel bir yapıya sahip ilk fonksiyonel kısımdır. Işık enerjisinin elektriksel potansiyele dönüşümü görme

işlevi için gereklidir ve bu işlem retinanın fotoreseptör hücrelerince gerçekleştirilir. Işık, fotoreseptör dış segmentlerine ulaşmak için retinanın tüm kalınlığınca ilerler ve fotoreseptör dış segmentine ulaştıca emilime uğrar. Fotoreseptörler, ışık enerjisini membran potansiyeline dönüştüren bir çevirici gibi davranırlar. Bu dönüşümde rol alan başlıca nöronlar şunlardır;

- Fotoreseptörler
- Horizontal hücreler
- Bipolar hücreler
- Amakrin hücreler
- Retinanın gangliyon hücreleri

Fotoreseptörlerde oluşturulan uyarım, retinanın iç katmanlarına doğru bu hücreler aracılığı ile iletilir ve sonuçta retinanın ganglion hücrelerine ulaşır. Her bir retina ganglion hücresinden kaynaklanan aksonlar retinanın sinir lifi tabakasını oluşturur. Bu aksonlar retina içindeki seyirleri boyunca miyelinsiz olup, retinanın transparan olmasını sağlarlar. Aksonlar, lamina kribrosayı geçtikten sonra miyelin kılıf kazanır ve optik siniri oluştururlar. Gangliyon hücrelerinin uzantıları olan aksonlar, korpus genikulatum lateralede (KGL) sinaps yaparlar ve bu sinapstan önce optik sinir, optik kiyazma ve optik traktusu oluştururlar (17).

### **2. 2. 2. OPTİK DİSK**

Optik disk (optik sinir başı, optik papilla), retinal gangliyon hücrelerinin (RGH) aksonlarının gözü terk etmek üzere içinden geçtikleri skleral kanalın, göz içine bakan yüzeyine verilen addır. Foveadan 3-4 mm uzakta nazal retinada yerleşmiştir. Ortalama çapı dikeyde 1.92 mm, yatayda 1.76 mm' dir. Optik diskin üzerinde hiç fotoreseptör bulunmadığı için görme alanında 'kör nokta' diye ifade edilen absolü skotoma neden olur (17).

Retina ve optik disk kanlanması farklılık gösterir. Retina, santral retinal arter tarafından beslenirken, optik disk başı kısa posteriyor siliyer arterlerden beslenir. Optik sinir başının kanlanması küçük arteriyollerin oluşturduğu Zinn-Haller anastomoz halkası tarafından sağlanmaktadır. Optik sinir başı aynı zamanda retinal damarların giriş çıkış yaptıkları yerdir (11,17).

Optik sinir başı klasik olarak 4 farklı anatomik bölgede incelenmektedir (10,16).

- Yüzeyel sinir lifleri tabakası
- Prelaminer kısım
- Lamina kribrosa
- Retrolaminer bölge

### **2. 2. 3. OPTİK SİNİR**

Optik sinir, santral sinir sisteminin bir uzantısı olarak tanımlansa da aslında retinadaki gangliyon hücrelerinin uzantılarıdır. Gangliyon hücrelerinin aksonları KGL' ye kadar uzanır, ancak anatomik olarak sadece optik kiyazmaya kadar olan miyelinli kısım optik sinir olarak adlandırılır. Ortalama 1.000.000 sinir lifinden oluşan optik sinir, anatomik olarak 4 bölümde incelenir.

1. İntraoküler bölüm (1mm)
2. İntraorbital bölüm (25 mm)
3. İntrakanaliküler bölüm (9 mm)
4. İntrakraniyal bölüm (16 mm)

Histolojik olarak optik sinir, kan damarlarını içeren konnektif doku septaları ile ayrılmış miyelinli akson demetleri tarafından oluşur. Optik sinir her biri ortalama 2000 akson içeren 400-600 demetten oluşur. Demetler konnektif doku ile birbirlerinden ayrılmışlardır. Astrositler, akson-damarsal yapı ayırımını sağlayan hücrelerdir. Sinir; dura mater, araknoid ve piamater ile sarılır.

Optik sinir, orbita apeksinin hemen önünde halka şeklinde olan ve rektus adelelerinin tendonlarının başladığı 'Zinn halkası' adındaki konnektif dokunun içinden geçer ve orbita apeksinde optik kanala girer. Sfenoid kemiğin küçük kanatlarının kökleri arasında yer alan optik kanal, 5-10 mm uzunluğunda ve 5-7 mm genişliğindedir. Kemik duvar medialde en incedir ve bu duvar, siniri etmoid ve sfenoid sinüslerden ayırır. Kanalda geriye ve mediyale doğru seyir gösterir. Kanalda optik sinirle birlikte oftalmik arter ve sempatik karotid pleksus dalları ile optik siniri saran kılıflar da bulunur.

Optik sinir, optik kanalı terk edince falsiform dura katlantısını geçer ve arkageriye doğru ilerleyerek 45 derece açıyla yukarı doğru bir eğimle optik kiyazma ile birleşir (11,17).

#### **2. 2. 4. OPTİK KİYAZMA**

Her iki optik sinirin birleşmesinden oluşan bu yapı, sella tursika ve diyafragma sellanın hemen üzerinde yerleşmiştir. Önde anterior serebral arterler ve anterior kominikan arterle, arkada tuber sinereum ile, yanda a. karotis internalarla yakın komşuluktadır. Nazal retinal liflerin çaprazlaşma bölgesidir. Hipofiz tümörleri erken döneminde etkilenererek, spesifik görme alanı defektlerine neden olur (17).

#### **2. 2. 5. OPTİK TRAKTÜS**

Optik traktüsü oluşturan aynı taraf temporal retina lifleri ile karşı taraf nazal retina liflerinin büyük kısmı, hipotalamusu arkadan çevreleyip, serebral pedinkül ön dış kısmı etrafında dolandıktan sonra, korpus genikulatum lateralede sonlanır. Liflerin daha az sayıda bir kısmı ise, üst kuadrigeminal kol şeklinde devam ederek, refleks oküler hareketleri düzenlemek üzere superior kollikuluslara ve pupilla refleksini düzenlemek üzere pretektal bölgeye gider (11,12,17).

#### **2. 2. 6. KORPUS GENİKULATUM LATERALE**

Retina gangliyon hücre aksonlarının sinaps yeri olup, diensefalonda yerleşmiştir. Bir dorsal, bir de insanlarda fazla önemi olmayan ventral nukleustan oluşur. Dorsal nukleus konsantrik bir şekilde düzenlenmiş, 6 hücre katından oluşur. Magnoselüler nöronlar (M hücreleri) en büyükleri olup, 1 ve 2. tabakalardadır. En küçük nöronlar olan parvoselüler nöronlar (P hücreleri) 3-6. tabakalarda bulunurlar. M hücrelerinin hareket belirlenmesi, stereopsis, düşük frekanslı kontrast sensitiviteden sorumlu oldukları ve primer görme korteksinin 4C tabakasına projeksiyon yaptıkları düşünülmektedir. P hücreleri ise renkli görme ve ince spasyal rezolüsyondan sorumlu oldukları ve primer görme korteksinin 4C tabakasına projeksiyon yaptıkları düşünülmektedir.

Aynı taraf retinadan gelen gangliyon hücre projeksiyonları KGL' nin 2, 3, 5. katmanlarında sonlanırken karşı taraf retinasından gelen aksonlar 1,4,6. tabakalarda sinaps yaparlar. Üst retina yarısından gelen sinir lifleri KGL' nin medialinde, alt retina yarısından gelen aksonlar ise KGL' nin lateralinde yerleşmişlerdir. Temporal ve nazal retina lifleri ayrı ayrı 3 kat halinde sonlanır. Sinapstan sonra yine temporal ve nazal



konumlarını optik radyasyonda da sürdürürler. Lateral genikülat cisim, retinal uyarının şekil ve gücünü ayarlar (11,12,17).

### **2. 2. 7. OPTİK RADYASYON**

Genikülokalkarin traktüs, internal kapsül arka bacağına çaprazladıktan sonra açılarak optik radyasyonu oluşturur. Temelde 3 grup lif taşırlar.

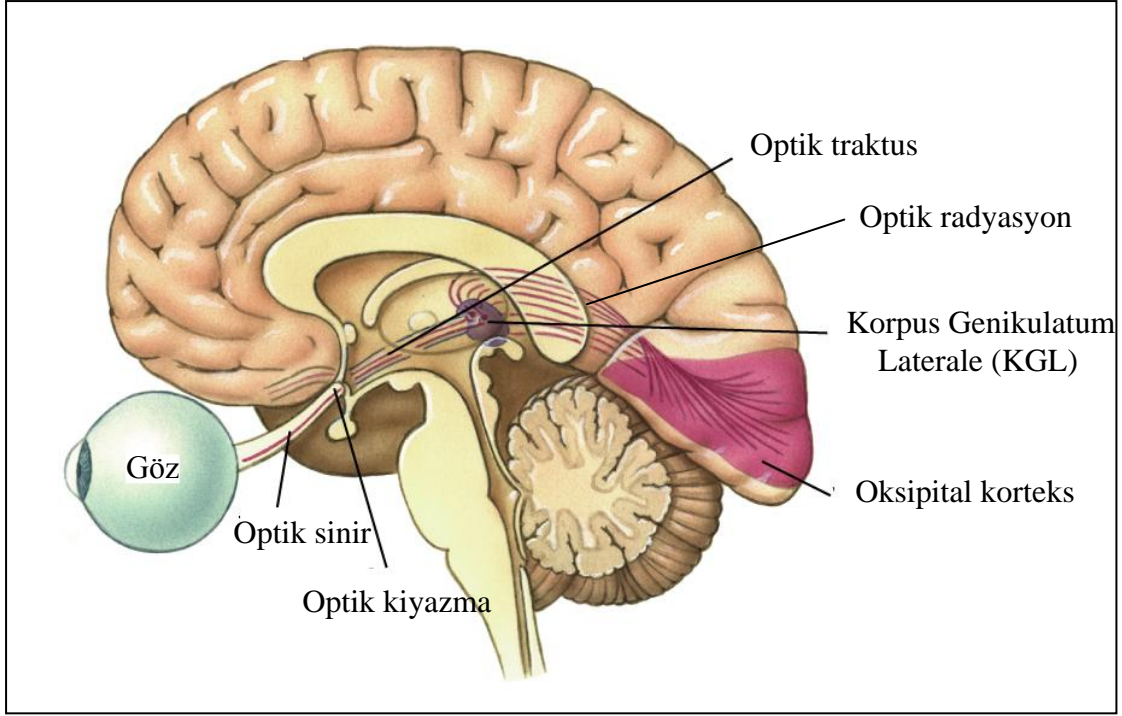
- a. Görme alanının alt kısmını oluşturan lifleri taşıyan üst kısım
- b. Görme alanının üst kısmını oluşturan lifleri taşıyan alt kısım
- c. Maküla liflerini taşıyan merkezi kısım

Radyasyon lifleri, lateral ventrikül temporal boynuzu ön tarafında arkaya kıvrılarak, mediyale yönelir ve oksipital lop kalkarin korteksinde, area striatada sonlanır. Alt retinadan gelen lifler ise, aşağı doğru dönerek temporal loba doğru yönelir ve daha sonra, lateral ventrikül etrafında dolanarak Meyer lupunu yapar. Bu lifleri tutan temporal lob lezyonlarında üst kadranojik görme alanı defektleri ortaya çıkar (11,12,17).

### **2. 2. 8. GÖRME KORTEKSİ**

Striat korteks, V1 veya Brodman'ın 17 numaralı alanı olarak bilinen primer vizüel kortektir ve Korpus genikulatum lateraleden (KGL) gelen projeksiyonları almaktadır. Oksipital lobun medial yüzünü bölen kalkarin fissür boyunca yerleşmiştir. Görme alanının merkezi kısmının karşılığı kortekste büyük iken periferik görme alanı daha küçük bir alan ifade eder. Santral görmenin bu şekilde büyük bir alan kaplaması makülada periferik retinaya göre daha fazla sayıda fotoreseptör ve ganglion hücresi bulunması ve görme keskinliği ile ilişkilidir. Maküla iz düşümü, polus oksipitalis dediğimiz oksipital lobun arka yarısındadır. Periferik görme alanı ise kalkarin fissürün ön kısmında lokalizedir.

Striat korteks etrafında, V2 olarak bilinen ekstrastriat görme korteksi vardır. Ayrıca V3, V4, V5 gibi alanlarda V1 ve V2'yi çevrelerler. V2-V5 bölgeleri Brodman'ın 18 ve 19. alanlarını oluştururlar. Nesnelere şeklini ve rengini ayırt etmeye yarar (11,12,17).



**Şekil 3:** Gözden başlayan ve oksipital kortekste sonlanan sensöriyel görme yollarının anatomisi

### 2. 3. ÖN KAMARA SIVISININ FİZYOLOJİSİ

Hümör aköz (HA) olarak adlandırılan göz içi sıvısı (GİS), saydam yapısı ile kusursuz görmeye katkısının yanında en önemli işlevleri lens ve kornea gibi avasküler yapıların beslenmesini sağlamak, ortamdan metabolitleri ve toksik maddeleri uzaklaştırmak ve oluşturduğu basınç ile gözün doku bütünlüğünü devam ettirmektir (2,10,12).

GİS, siliyer cisim ile arka kamara, pupilla açıklığı, ön kamara ve trabekülum arasında devamlı bir dinamiğe sahiptir. Siliyer cisim üzerindeki siliyer proçesler (SP) hümör aköz yapımının anatomik temelini oluşturmaktadır ve buldukları 2 mm'lik bölge pars plicata "corona ciliaris" olarak isimlendirilir.

Hümör aköz, siliyer proçeslerden devamlı olarak yapılıp arka kamaraya salgılanırken aynı oranda dışa akım yolları (trabeküler sistem ve uveoskleral dış akım) ile gözü terk etmektedir. Hümör aköz yapımı değişik basamaklardan oluşan kompleks bir olaydır. Üç mekanizma rol oynamaktadır;

- 1- Aktif taşıma
- 2- Ultrafiltrasyon
- 3- Diffüzyon

Diffüzyon; konsantrasyon farklılığına bağlı olarak membranlardan madde geçişi olup hümeör aköz ile iris, lens, vitreus ve siliyer cisim arasında oksijen, glukoz, karbondioksit, aminoasit, piruvat ve potasyum deęişimini saęlamaktadır. Bu olay hümeör aköz içerięini etkiler ancak yapımına doęrudan etkisi bulunmamaktadır (2,12).

Temel olarak hümeör aköz yapımı, siliyer proçeslerde yer alan kapillerlerden stromaya pasif ultrafiltrasyon ile plazma geçişi ve bunu takiben siliyer epitel hücrelerinden arka kamaraya enerji baęımlı aktif sekresyondur. Birinci basamaęı oluşturan ince kapiller duvarlardan stromaya doęru olan ultrafiltrasyon ile birlikte plazma proteinlerinin yaklaşık % 50-60'ı stromal yataęa ulaşır. İlginç olarak stromaya ulaşan plazma volümü çok fazla olmamaktadır. Pigmentsiz epitel hücreleri arasındaki sıkı baęlantılar nedeni ile bu zengin protein içerięi, hümeör aköze geçememektedir (2,12).

Metabolik olarak aktif olan pigmentsiz siliyer epitel hücreleri hümeör aköz yapımında ana unsuru oluşturmaktadır. Na-K ATP'az pompa sistemi ile sodyum (Na), pigmentsiz siliyer epitel hücreleri arasındaki açıklıklardan arka kamaraya aktif olarak taşınır. Negatif elektrik yüklü iyonlar da Na'u takip ederek arka kamaraya geçerler. Bu iyonlar karbonik anhidraz enzimi ile ortaya çıkan bikarbonat ve Na'u takip eden klor (Cl) iyonlarıdır. Bu şekilde pigmentsiz epitel hücreleri arasındaki boşluklarda osmotik basınç yükselir ve hücreden arka kamaraya doęru sıvı taşınmasına yol açar. Bu aktif taşımada glukoz, aminoasit, oksijen gibi temel maddeler yer almaz. Bu temel maddeler daha önce belirtildięi gibi iris ve siliyer cisimden diffüzyon yolu ile aköz içine ulaşırlar.

Yapılan çalıřmalarda normal insanda aköz yapımı yaklaşık 2.75 mikrolitre/dakika olarak bulunmuştur. Hümeör aköz yapımı gün içinde deęişiklik göstermektedir. Gece 1.2 mikrolitre/dakika iken, sabah saatlerinde 3.0 mikrolitre/dakika bulunmuştur. Arka kamera hacmi 0.06 mililitre, ön kamera hacmi ise 0.20 mililitredir. Aköz yapımında kadın ve erkek arasında fark yoktur, ancak ileri yařlarda aköz yapımında yaklaşık % 30 azalma görölmektedir (2,10,12,15).

### **2. 3. 1. GÖZ İÇİ SIVISININ DIŐA AKIMI**

Pupilla açıklığından ön kameraya ulaşan GİS, ön kamarayı % 80-90 oranında trabeküler sistemden (konvansiyonel drenaj) terk ederken, % 10-20 oranında uveoskleral ve uveo-vorteks sisteminden gözü terk etmektedir. Uveoskleral drenaj göziçi basınç (GİB) düzeyinden baęımsızdır (2).

GİS'in siliyer cisime ve buradan siliyer adale lifleri arasına geçmesini önleyecek bariyer bulunmamaktadır. GİS, siliyer adale bölgesinden suprasiliyer ve suprakoroidal

boşluğa (uveal damarlara) ulaşır. Konvansiyonel drenajda GİS trabeküler ağ, schlemm kanalı ve kollektör kanallar yolu ile episkleral venlere ve oradan sistemik dolaşıma geçmektedir. Bu sistem göz içi basıncının belli sınırlarda tutulmasını sağlamaktadır. Bunun sağlanabilmesinin yolu da bu konvansiyonel drenaj yollarının, dışa akıma karşı belli bir direncinin olması ile mümkündür. Geri akımı schlemm kanalının iç duvar yapısı ve trabeküler sistem tek yönlü valv gibi çalışarak engellemektedir. Trabeküler sistemin endotel hücre tabakasının hücre artıklarını temizleyerek trabekülumun kapanmasını önleyecek fagositoz yeteneği vardır. Ayrıca hümeör aközün pıhtılaşmayı önleyici doku plazminojen aktivatörü içermesi de önemli bir koruyucu unsurdur (2).

### **2. 3. 2. DIŞA AKIMIN ÖNEMİ**

Göz içi basıncı (GİB), GİS yapım ve boşaltımının rölatif hızlarına bağlıdır. GİS'in çoğu (% 80 kadarı) gözden trabeküler ağ yolu ile oküler venlere boşalır ve gözü terkeder. Trabeküler dışa akım, basınca duyarlıdır ve yükselen GİB'e yanıt verme yeteneği, gece ve gündüz çeşitli zamanlarda ortaya çıkan GİB piklerini düşürmede önemlidir. GİS' in daha az bir miktarı da (yaklaşık % 20) uveoskleral yoldan boşalır. Uveoskeral dışa akım GİB' den bağımsızdır; yani GİB' deki artıştan etkilenmez (2,12).

Glokomun tedavisinde giderek önem kazanan noktalardan biri de dışa akımın kolaylaştırılmasıdır. Çünkü glokomda daha çok dışa akımın bozulması söz konusudur (2).

Glokomda dışa akımın azalması, kararlı durumda GİB düzeyinde artışa ve sonuçta GİB'de büyük dalgalanmalara neden olur. GİB'deki günlük dalgalanmaların değerlendirilmesi, glokom hastalarının prognozu için önemlidir. Maksimal günlük GİB dalgalanmalarını dışa akım belirlediğinden, dışa akımın artırılması, GİB düzeylerinin daha stabil kalmasını sağlayacaktır.

### **2. 3. 3. GÖZ İÇİ BASINCI**

Göz içi basıncı (GİB) ön ve arka kamerayı dolduran aköz hümeörün kornea ve skleraya karşı oluşturduğu gerilimdir. Normal şartlarda GİB'i oluşturan aköz hümeör yapımı ile çıkışı arasında bir denge mevcuttur. Bu dengeye "Goldmann eşitliği" denir. Bu eşitliğe göre GİB, aköz hümeör yapım hızı (F), trabeküler dışa akım kolaylığı (C), uveoskleral dışa akım (U) ve episkleral venöz basınca (Pv) göre formüle edilebilir (2,12).

$$\text{GİB} = (\text{F-U}) / \text{C} + \text{Pv}$$

Episkleral venöz basınç, vücut pozisyonundaki değişiklikler, kalbe venöz dönüşün engellendiği baş boyun ve orbita hastalıkları dışında genellikle sabit bir değerdedir ve 8-12 mmHg arasındadır (2).

### 2. 3. 4. NORMAL GÖZ İÇİ BASINCI

Normal göz içi basıncı optik diskte glokomatöz harabiyet oluşturmeyen değerdeki basınç olarak tanımlanabilir. Fakat her kişide aynı GİB değerinde aynı cevap alınmadığı için normal GİB, kesin olarak sayısal bir tanımlamayı ifade etmemektedir. Normal GİB'i en iyi tanımlama yöntemlerinden birisi, genel popülasyonda GİB dağılımını inceleme ve glokomlu olgulardaki GİB değerleri ile glokom gelişme riskini incelemektir.

Normal popülasyonda GİB dağılımı bir çan eğrisi oluşturur. Bu çan eğrisinin iki ucu 10-20 mmHg olup, bu değerlerin dışında normal GİB olma olasılığı azalmaktadır (% 5), ancak kesin bir üst sınır bulunmamaktadır. Çan eğrisinin altında kalan normal grup (10-20 mmHg) % 95 oranındadır (2).

### 2. 3. 5. GÖZ İÇİ BASINCI ÜZERİNE ETKİLİ FAKTÖRLER

**Genetik:** Genel popülasyonda GİB poligenik, multifaktöryel olarak genetik etkinin altındadır. İlave olarak geniş cup/disk (c/d) oranı olan ve yakın akrabaları glokom olan olgularda GİB yüksek olma eğilimindedir (2).

**Yaş:** GİB değeri 20-40 yaş arasında çan eğrisi şeklinde olup yaş ilerledikçe bu eğim yüksek GİB değerine doğru kayar. Bu genellikle yaş ve GİB arasında pozitif bağımsız bir korelasyonun olduğunu göstermektedir. Bu değişim yaş ile aközün dışa akım kolaylığında azalma olması ile açıklanabilir (2).

**Cinsiyet:** Göz içi basıncı değerlerinde 20-40 yaş grubunda her iki cins arasında anlamlı bir farklılık yoktur. Daha ileri yaş grubunda ortalama GİB değeri kadınlarda menapoza bağlı olarak daha yüksek olma eğilimindedir (2).

**Refraksiyon:** Aksiyel uzunluk ve myopi ile GİB arasında pozitif bir korelasyon mevcuttur. Myopi ile primer açık açılı glokom oluşumu arasında da pozitif bir ilişki olduğu bir çok çalışmada gösterilmiştir (2).

**İrk:** GİB dağılımında oldukça az rol oynasalar da siyah ırkta ortalama GİB değerinin daha yüksek olduğu ve primer açık açılı glokom oluşumunun siyah ırkta beyaz ırka göre 5 kat daha sık görüldüğü bildirilmiştir (18).

**Postural deęişimler:** Oturma ve yatma pozisyonuna gre GİB 0.3-0.6 mmHg arasında deęiřir. Episkleral venz basıncın artıřına baęlı olarak, yatar pozisyonda GİB deęeri daha yksektir. Glokomlu olgularda postural GİB deęiřimleri daha byk deęerlere ulařmaktadır (2).

**Egzersiz:** Aktivitenin tipine baęlı olarak egzersiz GİB’de artıřa veya azalmaya neden olur. Bunun nedeni serum osmalaritesinde artıř ve metabolik asidozdur. Valsalva manevrasına baęlı olarak geliřen episkleral venz basıncın artıřı sonucunda da GİB artıřı grlebilir (2).

**Sistemik Hipertansiyon:** Yapılan alıřmalarda sistemik hipertansiyon ile GİB arasında nonlinear pozitif bir iliřki olduęu gsterilmiřtir. Nedeni, arterioskleroz sonucu geliřen okler perfzyondaki azalmadır (2).

**Hormonal faktrler:** Gz ii basıncı, ACTH, glukokortikoidler ve byme hormonuna baęlı olarak artarken, progesteron, strojen, koriyonik gonadotropin hormonlarına baęlı olarak azalır. Yine, hipotiroidili hastalarda GİB artarken, hipertiroidide azalmaktadır. Plazma kortizol dzeyi ile GİB’in pik yaptıęı dnem arasında bir paralellik mevcuttur. Daha ileri olarak normal gnlk kortikosteroid salınımının deęiřtirilmesinin dirnal GİB deęiřimine yol atıęı bilinmektedir (2).

**evresel faktrler:** Soęuk hava ile temas episkleral basıncın dřmesine baęlı olarak GİB’de dřmeye yol aar (2).

**İlalar ve yiyecekler:** Alkol kullanımı antidiretik hormon salınımı ile iliřkili olarak GİB’de azalmaya yol aar. Kafein ve sigara kısa sreli GİB artıřına neden olur (2).

### **2. 3. 6. GLOKOMDA YKSEK GİB ROL**

Yksek GİB, glokomdaki en nemli risk faktrlerinden birisidir. Yapılan bir alıřmada 22 mmHg zerindeki GİB deęerinde glokom oluřma riskinin 8.5 kat arttıęı saptanmıřtır (19). Gz ii basıncı 30-34 mmHg arasında olduęunda bu risk 15 mmHg ve altına gre 39 kat daha fazla artmaktadır. Hayvanlarda yapılan alıřmalarda akut ve kronik olarak GİB’in arttırılması ile tipik glokomatz optik disk deęiřiklikleri ve sinir lifi harabiyeti grlmřtir (20). te yandan yksek GİB glokomatz optik nropatinin tek ve yegane nedeni deęildir. Yapılan alıřmalarda lke ve etnik yapıya gre deęiřmekle beraber, poplasyonun % 20-30 kadarında glokomatz optik nropati geliřen kiřilerde GİB’nin asla 22 mmHg’nin stne ıkmadıęı da saptanmıřtır (21). Bu sonular yksek GİB’in glokomatz optik nropatinin tek nedeni deęil; en nemli risk faktr olduęunu gstermektedir.

### 2. 3. 7. GÜNLÜK GİB DEĞİŞİMİ VE SİRKADİYEN GİB

Göz içi basıncındaki günlük değişim, ilk kez 1898 de Sidler-Huguenin tarafından tarif edilmiştir. Göz içi basıncı (GİB), gün içinde kardiyak ve solunum aktivitesine göre saniyeler içinde veya menstruel siklusa göre aylar içinde değişebilmektedir. Günlük GİB tanımlaması gündüz saatlerinde ortaya çıkan GİB değerlerini, sirkadiyen GİB ise 24 saat boyunca ortaya çıkan değişimleri ifade etmektedir. Yapılan çalışmalarda sirkadiyen GİB 4 ana kategoriye ayrılmıştır (22).

1. Sabah tipi: GİB artışları saat 4:00 ile 8:00 arasında ve genellikle öğle saatleri öncesinde ortaya çıkar. Bu genellikle sık olarak görülen klasik trase tipidir.
2. Günlük tip: GİB artışları genellikle öğleden sonraya kadar uzanır fakat hiçbir zaman gece saatlerine kaymaz.
3. Gece tipi: GİB artışları gece yarısı ile saat 4:00 arasında oluşur. Gün içinde GİB düşük seyredir.
4. Düz tip: GİB düz bir plato oluşturur ve günün herhangi bir saatinde değişim gösterme eğiliminde değildir.

Normal sınırlardaki sirkadiyen GİB değişimi 3-6 mmHg arasındadır. 10 mmHg üzerinde saptanan her türlü değişim anormal olarak değerlendirilmelidir. Glokomlu gözlerde bu değişim 30 mmHg'ye kadar çıkabilmektedir (özellikle psödoeksfolyasyonlu olgularda). Klasik olarak günlük değişim tablosu sabahları daha yüksek GİB değeri şeklindedir. Fakat değişik çalışmalarda bu eğimin günün daha ileri saatlerine doğru da kayabileceği şeklindedir. Bunun klinik pratikteki en önemli sonucu, tek bir ölçüm ile GİB artışlarının, tanı ve tedavinin değerlendirilmesinde tam olarak anlamlı olmayacağıdır. Evde hasta tarafından kullanılabilen kişisel tonometre ile yapılan ölçümlerin sonucunda GİB artışlarının yarısının normal muayene saatleri dışında olduğu ve glokomatöz harabiyetin hızlı seyrettiği olgularda bunun daha yüksek değerlere çıktığı gösterilmiştir (23). En düşük GİB değerleri hasta uykudan uyandıktan hemen sonra veya ilk 30 dakika içinde ortaya çıkmaktadır (24). Yine başka bir çalışmada ise 24 saat GİB ölçümü ile en yüksek GİB değerlerinin % 52 olguda günlük muayene saatleri dışında ortaya çıktığı, sirkadiyen GİB ölçümü ile % 79 hastanın klinik tedavi protokolünün değiştiği ve bunların % 45' ine ise cerrahi tedavi önerildiği bildirilmiştir (25).

Genel kural olarak GİB sağ ve sol göz arasında benzer değerlerdedir. Sağ ve sol göz arasındaki GİB farkının 4 mmHg veya daha üzerinde olması normal populasyonun sadece % 4 kadarında görülür, yani patolojiktir.

### **2. 3. 8. TONOMETRİ**

Göz içi basıncının (GİB) ölçümüne “tonometri” bu amaç için kullanılan cihazlara “tonometre” denir. 3 tip tonometri yöntemi vardır:

1. İndentasyon (çökertme) tonometri
2. Aplanasyon (düzleştirme) tonometri
3. Non-kontakt (temassız) tonometri

#### **2. 3. 8. 1. İNDENTASYON TONOMETRİ**

En çok kullanılan ve en eski yöntemi Schiötz tonometresidir. Korneaya gelen alt ucunda hareketli metal prob vardır ve bu prob, korneaya çökertme uygulayarak doku direncini değerlendirir. 5.5, 7.5, 10 ve 15 gr olmak üzere farklı ağırlıklar kullanılarak ölçüm yapılması, yapılan ölçümde benzer değerler elde edilmesi ve bunun değişim kartından mmHg'ya çevrilmesi gerekmektedir.

Schiötz tonometrisinde ölçümü etkileyen en önemli unsur, oküler rijidite ve korneanın yapısıdır. Oküler rijiditenin arttığı ve korneanın kalın olduğu durumlarda GİB hatalı olarak yüksek bulunur (2).

#### **2. 3. 8. 2. APLANASYON TONOMETRİ**

İlk kez 1954 yılında Goldmann tarafından uygulamaya konulan bir yöntemdir. Korneanın üzerinde standart bir alanın düzleştirilmesi esasına dayanmaktadır. Günümüzde GİB ölçümünde uluslararası standart cihaz olarak kabul edilmektedir. Biyomikroskop ile kullanılan cihazın ucundaki prizma kornea da 3.06 mm çaplı alanı düzleştirmektedir. Düzleştirme yöntemlerinde, çökertici yöntemlere göre göze çok daha az basınç uygulandığından GİB’de ölçüm sırasında anlık değişime yol açmamaktadır (2,12).

Doğru ölçümün yapılabilmesi için göz yüzeyine topikal anestezi ve flöreseın konulduktan sonra, yandan kobalt mavi aydınlatma ile elde edilen yarım halkaların üst ve alt yarıda eşit büyüklükte ve kalınlıkta olması, prizmaya kapak ve kirpiklerin değmemesi gerekir. Prizma uçlarının her ölçümden sonra sterilizasyonu ve tonometrenin belli aralıklarla kalibrasyonu da önemlidir (2).

Goldmann aplanasyon tonometrisinde hata kaynakları:

1. Flöreseının gereğinden fazla veya az damlatılması
2. Tekrarlayan ölçümler ve aynı bölgenin uzun süreli düzleştirilmesi
3. Ölçüm esnasında kapakları açarken göze baskı uygulanması
4. Korneanın skarlı oluşu veya yüksek astigmatizma bulunması



5. Keratokonus gibi ektatik kornea hastalıkları, ödemli ve kalın kornea

### **2. 3. 8. 3. NON-KONTAKT TONOMETRİ**

Avantajı, göze temas etmeksizin göz tansiyonunu ölçmesidir. Korneaya sistem tarafından bir hava yastığı püskürtülerek kornea deforme edilir (düzleştirilir). Göz içindeki basınç etkisi ile eski haline dönen kornea kurvatur değişiklikleri cihaz içi bilgisayar sistemleri tarafından hesaplanarak GİB, mmHg olarak ölçülür. Ölçüm zamanı 3 milisaniyedir. Non-kontakt tonometrelerin yüksek basınçlarda güvenilirliğinin azalmasına ve kötü fiksasyonda kullanılabilirliğinin güçleşmesine rağmen, bazı yayınlarda Goldmann aplanasyon tonometrisine göre daha güvenilir olduğu sonucuna varılmıştır (26).

## **2. 4. GLOKOMUN OLUŞUM MEKANİZMALARI VE SINIFLANDIRMA**

Normalde, GİS'in yapımı ve atılımı bir denge içindedir. Göz içi basıncının artması için ya GİS'in yapımında bir artış ya da GİS'in dışı akımında bir bozukluk olması gerekmektedir. Klinikte görülen esas patoloji, belli noktalarda meydana gelen engeller nedeni ile dışı akımın bozulmasıdır.

### **2. 4. 1. GLOKOM OLUŞUM MEKANİZMALARI**

- 1- Açık Açılı: GİS'in açığına ulaşmasında bir engelin olmadığı ve açığın açık olduğu durumlardır. Histolojik olarak jukstakanaliküler düzeyde direnç vardır.
- 2- Kapalı Açılı: Ön kamaradaki GİS' in açığına ulaşmasının engellenmesidir.
- 3- Pupiller Blok: GİS'in pupiller açıklıktan ön kamaraya doğru geçişinin engellenmesidir (12).

### **2. 4. 2. GLOKOMUN SINIFLANDIRILMASI**

Hastalıklar klinik bulgularına, ortaya çıkış zamanına, histopatolojik özelliklere veya etyopatogeneze göre sınıflandırılırlar. Burada tüm bu öğeleri içeren karma bir sınıflama yapılmıştır (2).

## **1- Doğumsal ve Gelişimsel Glokomlar**

### **A- Açık Açılı Glokom**

#### **1. Pretrabeküler Nedenler**

##### **a.) İridokorneal Endotelyal Sendrom**

- b.) Posteriyor Polimorf Distrofi
2. Trabeküler Nedenler
- a.) Ön Kamara Açısının Tıkanması
- i. Tümör Hücreleri
- Nörofibromatozis
  - Ota nevüs
  - Juvenil ksantogranüloma
- ii. Açıda Anomali
- Primer konjenital glokom
  - Juvenil glokom
  - Aksensfeld-rieger sendromu
  - Peter's anomalisi
  - Aniridi
3. Post-Trabeküler Nedenler
- a.) Episkleral Venöz Basınç Artışı
- i. Sturge-Weber Sendromu
- ii. Ailevi Yüksek Episkleral Venöz Basınç
- b.) Açık Kapanması Glokomu
1. Açık Membran Kontraktürü
- A- İridokorneal Endotelyal Sendrom
- B-Posterior Polimorf Distrofi
2. Pupiller Bloklü
- A- Lens Subluksasyonu
- i. Marfan Sendromu
- ii. Weill Merchesani endromu
- iii. Homosistinüri
3. Pupiller Bloksuz
- A- Göz İçi Tümörü
- i. Retinoblastom
4. Lens Arkası Membran Kontraktürü
- A- Prematür Retinopatisi
- B- Persistan Hiperplastik Primer Vitreus

## **2- Edinsel Glokomlar**

## A- Açık Açılı Glokom

### 1. Pretrabeküler

- a.) Neovasküler Glokom
- b.) Travma (delici, künt)
- c.) Ön Kamaraya Doku İlerlemesi
- d.) İltihabi Membranlar
  - i. Fuchs Heterokromik Sikliti
  - ii. İnterstisyel Keratit (sifilize bağlı)

### 2. Trabeküler Engel

- a.) Süzme Yeteneğinde Azalma
  - i. Primer Açık Açılı Glokom
  - ii. Steroid Glokomu
- b.) Trabeküler Ağda Birikim
  - i. Alyuvar
    - Hemorajik Glokom
    - Hayalet Hücreli Glokom
  - ii. Makrofaj
    - Hemolitik Glokom
    - Fakolitik Glokom
    - Melanotik Glokom
  - iii. Neoplastik Hücreler
    - Malign tümörler
    - Juvenil ksantogranüloma
  - iv. Pigment Partikülleri
    - Pigmenter Glokom
    - Psödoeksfolyasyon
    - Üveit
    - Malign Melanom
  - v. Protein Birikimi
    - Üveit
    - Lense Bağlı Glokom
  - vi. Viskoelastik Maddeye bağlı Glokom
  - vii. Vitreusa bağlı Glokom

### viii. Alfa Kimotripsin Glokomu

#### c.) Trabekülde deęişiklik

##### i. Ödem

- Trabekülit
- Sklerit / Episklerit
- Alkali yanık

##### ii. Travmatik Açık Resesyonu

##### iii. Göz İçi Yabancı Cisim

- Bakır (şalkozis)
- Demir (siderozis)

#### d.) Posttrabeküler Engel

##### i. Schlemm kanalı tıkanması

- Schlemm kanalı kollapsı
- Orak hücre ile tıkanma

##### ii. Yüksek Episkleral Venöz Basınç

- Karotiko-kavernöz fistül
- Kavernöz sinüs trombozu
- Retrobulber tümör
- Tiroid oftalmopati
- Vena kava superior tıkanması
- Mediastinal tümörler

### B-Açık Kapanması Glokomu

#### 1. İrisin öne çekilmesi

##### a.) Membran kontraktürü

##### i. Neovasküler glokom

##### ii. Travma

##### b.) İnflamatuvar membran kontraktürü

#### 2. İrisin öne itilmesi

##### a.) Pupiller bloklu

##### i. Pupiller blok glokomu

##### ii. Lense baęlı glokom

- Şişkin lens
- Sublükse lens

- Hareketli lens
- iii. Periferik anterior sineşi
  - İris-vitreus bloğu
  - Psödo fakik glokom
  - Üveit
- b.) Pupiller bloksuz
  - i. Plato iris
  - ii. Malign glokom
  - iii. Lense bağlı glokom
    - Şişkin lens
    - Sublükse lens
    - Hareketli lens
  - iv. Lens ekstraksiyonu
  - v. Skleral çökertme
  - vi. Panretinal fotokoagülasyon
  - vii. Santral retinal ven tıkanması
  - viii. Göz içi tümörleri
    - Retinoblastom
    - Malign melanom
  - ix. Ön Üvea Kistleri
    - İris kistleri
    - Siliyer cisim kistleri

**Açık açılı glokom:** Açık muayenesinde açının açık olarak tespit edilmesine rağmen trabeküler sistemin histolojik düzeydeki tıkanıklıklarına bağlı olarak göz içi basıncının yükseldiği durumlardır.

Trabeküler ağ yapısı içindeki trabeküler endotel hücreleri glikozaminoglikan ve ekstraselüler matriks sentezinin yanı sıra ekstraselüler alandaki artık materyallerin fagositozunu da yapmaktadır. Yaşla birlikte trabeküler hücre sayısında azalma görülür. Buna bağlı olarak fagosit fonksiyonlarında bir azalma görülür ve ekstraselüler madde birikimi artar. Böylece trabeküler ağ yapısındaki porlarda daralmalar oluşur (27,28).

Trabeküler ağ yapısında meydana gelen değişiklikler, bir başka nedene bağlı olmaksızın ortaya çıkıyorsa primer, herhangi bir olay sonucunda ortaya çıkıyorsa

sekonder olarak tanımlanır. Trabeküler ağın değişik materyaller ile tıkanması sonucunda dışa akım engellenebilir (2,12).

**Açı kapanması glokomu:** Açı muayenesinde açının, periferik iris tarafından kapatılmış olduğu görülür. Burada iris-lens diyaframı öne doğru yer değiştirmiş ve ön kamarayı daraltmıştır. Primer veya sekonder olarak görülebilir.

Genellikle yatkınlığı olan gözlerde ve sıklıkla bilateral görülür. Kadınlarda daha sık görülür. Açının tam olarak kapanmasına bağlı olarak göz içi basıncı ani ve ciddi olarak yükselebilir. Kronik açı kapanması glokomu, akut açı kapanması atakları sonrası veya sinsi olarak göz içi basıncında ani yükselmeler yapmadan açının yavaş yavaş kapanması ve sineşiler gelişmesi ile seyreder (2,10-12).

## **2. 5. GLOKOMATÖZ OPTİK SİNİR BAŞI DEĞİŞİKLİKLERİ**

Glokomda optik disk ve civarında görülen değişiklikler karmaşık ve çoğu kez birbiriyle bağımlı gibi görünmeyen patolojik nedenlerle ortaya çıkmaktadır. Bu etkenler; GİB artışı, vazospazm, disk yapısının anomalileri, kan akımında lokalize anomaliler, anormal kollajen ve gözdeki venöz dönüşü engelleyen hastalıklardır.

Optik disk, glokomun değerlendirilmesi açısından en önemli bölgedir. Optik disk, intrapapiller (optik çukurluk ve nöroretinal rim) ve parapapiller (koryoretinal atrofi) olarak iki kısımda incelenebilir.

### **2. 5. 1. OPTİK DİSK ÇAPI**

Optik kanal ön kısmının büyüklüğüne göre disk büyüklüğü kişilerde farklılıklar gösterir. Büyüklüğünün normal olmama şansı  $1 / 7'$  dir. Disk, ortalama normal büyüklüğünün standart sapmasının iki katı ve daha fazla büyükse makrodisk, daha küçükse mikrodisk adını alır. Büyük optik diske sahip gözlerde, küçük optik diske sahip gözlere göre nöroretinal rim bölgesi daha geniş ve daha fazla optik sinir liflerine sahiptir. Disk çapı, -5 ile +5 D arasında refraksiyon kusuru olanlarda normaldir. Daha yüksek miyoplarda disk çapı büyük, hipermetroplarda ise küçüktür (12).

### **2. 5. 2. OPTİK DİSK ŞEKLİ**

Optik disk vertikal çapı, horizontal çapına göre % 10 daha uzundur. Bu vertikal ovallik, glokom için önemli değildir (2).

### **2. 5. 3. NÖRORETİNAL RİM (NR) BÜYÜKLÜĞÜ**

NR, retinal sinir liflerinin uzantısıdır. Optik disk ve cup büyüklüğüne bağlı olarak varyasyon gösterebilir. Disk büyükse, rim de büyüktür. Rim bölgesinin disk bölgesine oranı ile optik sinir çapı, sinir lifleri sayısı ve lamina kribrosa delik sayıları arasında pozitif korelasyon vardır (2,12).

### **2. 5. 4. NÖRORETİNAL RİM ŞEKLİ**

Normal gözlerde NR vertikal, optik cup ise horizontal olarak oval görünümündedir. Nöroretinal rim optik disk alt kısmında en geniştir. Burayı sırasıyla üst, nazal ve temporal bölgeler izler. Bu yapıya paralel olarak retinal arter ve ven çapı alt temporal bölgede, üste göre daha geniştir. Retina sinir liflerinin görülebilirliği aynı nedenle alt temporalde daha iyidir. NR, foveola merkezinden geçen horizontal hattın altında üste göre daha dardır. Bu durum, görme alanının alt yarısında ışık hassasiyetinin daha fazla oluşunu açıklar.

Glokomda NR şeklinde değişimler, hatta rimin kaybolması söz konusudur. NR kaybı, alt temporalden başlar, bunu üst temporal, horizontal temporal, alt nazal ve üst nazal kayıplar izler (2,11,12).

### **2. 5. 5. OPTİK ÇUKURLUĞUN OPTİK DİSK ALANINA GÖRE YAPISI**

Optik çukurluk, optik disk ve NR yapısına paralel olarak farklılıklar gösterir. Normalde optik çukurluk horizontal çapı vertikale göre % 7.7 oranında daha geniş olan oval yapıdadır. Makrodiske sahip olan gözlerde, makro çukurluk söz konusu olur. Bu durum primer veya akkiz gelişebilir. Glokomlularda NR kaybına bağlı optik cup ilerleyici nitelikte, glokomatöz olmayanlarda ise ilerleyici değildir. Glokomda, cup'taki büyümeye eş zamanlı olarak derinleşme de gelişir. Çukurluğun artışı GİB artışına paraleldir ve glokom tiplerinde farklılıklar gösterir (2,12).

### **2. 5. 6. CUP/DİSK ORANI**

Optik disk vertikal, cup ise horizontal oval olduğundan, cup / disk oranı, horizontalde vertikale göre önemli ölçüde büyüktür. Bu durum, normal gözlerde % 7 oranında tersinedir. Glokom için önemli olan, cup / disk oranının horizontal değerinin vertikal olanına bölünmesinden elde edilen değerinden farklı olmasıdır. Bu oranın alışılmadık değerlerde yüksek olması, optik sinir başı geniş olan bir göz için fizyolojik olabilir (2,12).

### **2. 5. 7. OPTİK DİSK HEMORAJİLERİ**

Optik disk sınırlarında, özellikle alt ve üst temporal bölgede iç veya alev şekilli hemorajiler, glokomatöz optik atrofinin önemli işaretleridir. Özellikle başlangıçta ve daha az olarak orta dönemde görülür. Normal basınçlı glokomda görülme sıklığı % 4-7 'dir. Primer açık açılı glokomda nadirdirler. Varlıkları, lokalize sinir lifi kaybı, NR çentikleri ve konsantrik görme alanı kaybı ile paralellik gösterir. Glokomun varlığını ve gelişme gösterdiğini belirlerler (2,12).

### **2. 5. 8. PARAPAPİLLER KORYORETİNAL ATROFİ**

Parapapiller bölgede optik disk sınırlarındaki koryoretinal atrofi iki kısımda incelenebilir. Alfa zon (periferal zon) koryoretinal doku tabakasında incelmeye ve düzensiz hipo ve hiper pigmentasyon ile karakterizedir. Dış yanda retina ile, iç yanda ise skleranın ve geniş koroidal damarların görülebilen kısmıyla (zon beta-peripapiller skleral halka) temas halindedir. Beta zon, retina pigment epitelinin ve koryokapillarisin belirgin atrofisiyle büyük koroidal damarlar ile skleranın belirginleşmesi, koryoretinal dokunun incelmeye, periferinde komşusu zon alfanın yuvarlak sınırı, santralinde ise peripapiller skleral halkanın görülmesi ile karakterizedir. Eğer her iki zon da mevcutsa, beta zon optik diske alfa zondan daha yakındır. Glokomatöz optik atrofide her iki zon da önemli ölçüde genişler. Her iki zonun da (özellikle zon beta) büyüklüğü ve görülme sıklığı glokomatöz optik sinir hasarının ciddiyetini vurgulayan diğer kriterlerle (NR kaybı, retinal damar çaplarında incelmeye, retina sinir lifi bantlarının görülebilirliğinin azalması ve görme alanı defektleri) korelasyon gösterir (2,12).

### **2. 5. 9. RETİNAL DAMAR ÇAPLARI (RDÇ)**

Optik sinir hasarı olan gözlerde RDÇ normallere göre küçüktür. Bu değişim diffüz veya fokal gelişebilir. Glokomlularda fokal damar çapı azalması optik sinir hasarı ile korelasyon gösterir. Normal tansiyonlu glokomlularda fokal daralmalar daha siktir (2,12).

### **2. 5. 10. RETİNAL SİNİR LİFLERİ**

Retina sinir lifleri tabakası ganglion hücre aksonları, astrositler, retinal damarlar ve müller hücre çıkıntılarında ibarettir. Optik diskin nazal tarafından gelen aksonlar diske doğrudan, temporal taraftakiler ise fovea etrafından ark çizerek



yönlenirler. Retinal sinir lifi kalınlığı periferden optik diske doğru, bölgesel farklılıklarla birlikte artış gösterir. Optik diskin vertikal kutuplarında en kalın, nazal ve temporal bölgelerinde ise en incedir. Foveal bölgede sinir lifi yoktur. Glokomatöz optik sinir atrofisinde fokal ya da diffüz olarak lif kaybı ve retinal sinir lifi tabakasının görünürlüğünün azalması söz konusudur (2,10,12).

## **2. 6. GLOKOMATÖZ HASAR VE PATOGENEZ**

Glokomdaki optik sinir harabiyeti, diğer tipteki optik nöropatilerden farklı olup; retina gangliyon hücre aksonları dışında glial doku harabiyeti ile de karakterizedir. GİB artışı, glokomatöz hasarın majör risk faktörlerinden birisidir. Fakat yapılan çalışmalarda glokomatöz optik sinirin harabiyeti görülen olguların % 20'sinde hiçbir zaman GİB'in normal değerlerin üzerinde olmadığı saptanmıştır. Bu nedenle glokomatöz optik nöropatiyi tek bir nedenle açıklamak mümkün değildir. Bu konuda çeşitli teoriler ortaya atılmıştır.

### **2. 6. 1. MEKANİK TEORİ**

İlk defa 1858 yılında Müller tarafından ortaya atılan bu teoriye göre, yüksek GİB skleral duvarda gerilim oluşturur. Lamina kribrozanın her bölgesi bu gerilime eşit direnç göstermez. Lamina kribrozada delikler, üst ve alt kutuplarda daha geniştir. Buradan geniş çaplı sinir lifleri geçer. Bu bölgede kollojen doku desteğinin daha az olması, lamina kribrozanın distorsiyonuna ve arkaya doğru çukurlaşmasına neden olur. Lamina kribrozada oluşan distorsiyon, lateral genikülat nukleusa doğru olan aksoplazmik akımı bozar ve optik atrofiye neden olur (2,12).

### **2. 6. 2. İSKEMİK TEORİ**

Glokomatöz hasarın her zaman yüksek GİB değerlerinde ortaya çıkmaması ve GİB'in düşürülmesine rağmen glokomatöz optik nöropatinin devam etmesi GİB yüksekliği dışında bazı diğer faktörlerin de rol oynadığını düşündürmektedir. Göz içi basıncına bağlı olmayan başlıca faktörler; optik sinir başının perfüzyon bozukluğu, anormal vasküler rezistans, sistemik hipotansiyon ve diğer faktörlerdir.

Optik sinir başını besleyen damarlardaki perfüzyon basıncı (PP) düşüklüğü, doku beslenmesini etkiler. Perfüzyon basıncı, gözdeki arterler ve venler arasındaki basınç farkıdır. Pratik olarak göze giren arterlerin basıncı ölçülemediğinden brakriyel arterdeki ortalama arteryel basınç (OAB) değeri alınır.

$OAB = \text{Diastolik kan basıncı} + (\text{sistolik kan basıncı} - \text{diastolik kan basıncı}) / 3$

Oküler venöz basınç ise GİB ile aynı değerdedir. Buna göre;

$PP = OAB - GİB$  dir.

Oküler kan akımı ise perfüzyon basıncı ve vasküler rezistans (R) ile yakından ilişkilidir.

$\text{Kan akımı} = PP / R = (OAB - GİB) / R$

Yani, oküler kan akımı, perfüzyon basıncı ile doğru, vasküler rezistans ile ters orantılıdır. Retinal dokulardaki kan akımı santral sinir sisteminde olduğu gibi sempatik aktivasyondan bağımsızdır. Bu işlem 'otoregülasyon' denilen lokal (nitrik oksit, prostoglandinler, endotelin ve renin-anjiyotensin sistemi) ve metabolik faktörler ile idare edilir. Sağlıklı bir gözde GİB 30-35 mmHg değerlerine kadar, otoregülasyon normal bir şekilde sürer. Retinal dolaşımında bu lokal faktörlerin başlıca üretim yerleri, kapiller endotel hücreleridir. Endotel hücreleri çeşitli trombosit ürünleri, hormonlar ve otakoidler salarlar. Bunlar içinde endotelin-1, çok kuvvetli bir vazokonstrüktör olup, fosfolipaz C'yi aktive ederek hücre içi kalsiyum miktarını artırır. Retinal mikrosirkülasyonda prekapiller sfinkter yoktur. Bu görevi perisitler yapar. Perisitler aktin, miyozin gibi düz kas kontraksiyonunu sağlayan maddeler içerirler. Endotelin-1, perisitleri kontrakte ederek periferik vasküler direnci artırır. Bu olgularda migren, Raynoud fenomeninin birlikte sık olarak görülmesi de etyolojide vazospastik bir etkenin rol oynayabileceğini düşündürmektedir.

Sistemik hipotansiyon, oküler kan akımını azaltan önemli bir diğer faktördür. Göz içi basıncının yükselmediği glokom olgularında ambulatuvar olarak kan basıncının monitörize edilmesi ile noktünel diyastolik kan basıncında çok ciddi düşüşler saptanmıştır. Ortalama arteriyel basıncın çok düşmesi, perfüzyon basıncını olumsuz yönde etkilemektedir.

Böylece, sistemik kan basıncındaki yoğun düşüşler ve vasküler rezistan bozuklukları oküler kan akımını bozarak glokomatöz optik nöropatiye neden olabilmektedir (2,12).

### **2. 6. 3. APOPTOZİS TEORİSİ**

Apoptozis; gelişmiş organizmalarda hücreler arası ilişkilerin gereği olarak gereksinim duyulmayan ve fonksiyonları bozulan hücrelerin, çevreye zarar vermeden programlı ölümüdür. Embriyo döneminden başlayarak tüm yaşam boyunca apoptotik mekanizma ve programlı hücre ölümü vardır. Bazı hücreler yıllarca yaşarken bir kısmı

sadece birkaç saat yaşarlar. Deri, gastrointestinal sistem, immun sistem gibi pek çok dokuda devamlılık apoptozis ve hücre yenilenmesine bağlıdır. Yakın zamanda apoptotik hücre ölümü glokom, retinitis pigmentosa, keratokonus ve retinoblastom gibi bir çok göz hastalığının patogeneğinde tanımlanmıştır (29).

Apoptozis varlığını belirleyen 5 ana morfolojik aşama vardır. İlk olarak, hücreler mikrovillus ve kontakt bölgeleri gibi yüzey oluşumlarını kaybederler ve komşu hücrelerden ayrılmaya başlarlar. Daha sonra, hücre hacmi azalır ve organeller küçülerek hücre zarına bağlı cisimler oluştururlar (apoptotik cisimcikler). Bu aşamada organel bütünlükleri korunur. Bunu takiben, nükleer kromatin düzgün olarak parçalanır ve nükleer zarın altında yoğunlaşır. Son olarak, apoptotik hücre komşu hücreler tarafından fagosite edilir. Hücrelerin toplu şekilden ziyade tek tek ölmesi, aktif protein sentezi gerektirmesi, fagositoz sırasında proteolitik enzimlerin ortama yayılması, hücre zarının ve organellerin bütünlüklerinin korunması ve inflamatuvar bir yanıt oluşmaması apoptozisi nekrozdan ayıran en önemli unsurdur. Her ne kadar apoptozis, fizyolojik durumlardaki hücre ölümü ise de bazı patolojik etkenlerle de gerçekleşebilir. Hücre bütünlüğünü bozup nekroz oluşturan her olay, eğer hücre hala yaşamaya devam edebilirse, apoptozisle sonuçlanabilir (30).

### **2. 6. 3. 1. ORGANİZMADA HÜCRE ÖLÜM MEKANİZMALARI**

Organizmada yaşamakta olan hücreler nekroz ve apoptoz olmak üzere iki farklı yolla ölürler. Bu iki mekanizma karakteristik, morfolojik ve biyokimyasal özellikleriyle birbirinden ayırt edilebilir. Apoptozisi nekrozdan ayıran en önemli özellikler, apoptoziste hücrelerin toplu olarak değil teker teker ölmesi, aktif protein sentezinin gerekmesi, fagositoz sırasında proteolitik enzimlerin ortaya yayılmaması, hücre zarının ve organellerin bütünlüklerinin korunması ve inflamatuvar bir yanıt oluşmamasıdır (31). Apoptozis elektron mikroskopik çalışmalarda TUNEL (+) karakteristiklere sahiptir. Hücresel şişme yoktur. Hücre içi  $Ca^{++}$  miktarları düşüktür. DNA' da internükleozomal tam kırılma ve mitokondride etkilenme meydana gelir. Apoptoz ölüm reseptörleri ile indüklenebilir (29).

## 2. 6. 3. 2. ORGANİZMADA APOPTOTİK HÜCRE ÖLÜMÜNÜN GÖZLENDİĞİ DURUMLAR

Embriyonal ve fetal dönemde, özellikle sinir sisteminin ve immün sistemin normal gelişiminde apoptozis önemli görev almaktadır. Bu, sinir sisteminin gelişim sırasında oluşan çok fazla sayıdaki nöronların hedef sayıya indirilmesi, aksonları hedeflerine ulaşmayan nöronların ortadan kaldırılarak nöronlarla hedef organlar arasında oluşan bağlantı hatalarının onarılması, immün sistemde oluşan fazla ve otoreaktif hücrelerin ortadan kaldırılarak bunların embriyoya ve fetüse zararının engellenmesi şeklinde olur (32).

Apoptozis erişkinlerde hormonal yetmezliğe bağlı organ gerilemelerinde, özellikle menstruasyonda endometriyal hücre yıkımı, menopozda over folliküllerinin atrezisi, laktasyon sonrasında meme bezi gerilemesi ve orşiyektomi sonrasında prostat atrofisinin gelişmesinde rol oynamaktadır (29). Proliferasyona uğrayan hücre topluluklarında rol oynayarak dokulardaki hücre homeostazının sağlanmasında, tümörlerin regresyona gittikleri dönemlerde de apoptozis görülmektedir. Ayrıca T ve B lenfositlerdeki sitokin yetersizliğinde hücreler apoptozisle ortadan kaldırılabilir. Hücrel immün red ve graft versus host reaksiyonlarında sitotoksik T lenfositleri aracılığıyla apoptozis oluşmaktadır. Pankreas, parotis ve böbrek gibi organlarda kanal tıkanıklıklarına bağlı gelişen atrofilerde, viral hepatit gibi çeşitli viral hastalıklarda, hücrelerdeki hasarlanma durumlarında (ısı, radyasyon, antikanser ilaçlar, hipoksi vb.) ve yaşlılıkta apoptozis izlenmektedir (29,32).

### 2. 6. 3. 3. APOPTOZİSTEKİ BİYOKİMYASAL DEĞİŞİKLİKLER

Hücrede apoptozise yol açacak tek bir mekanizma yoktur. Ancak pek çok hücre tipinde, erken apoptoziste sitoplazmada iyonize kalsiyumun arttığı izlenmiştir (33). En önemli biyokimyasal özellik, endojen endonükleaz enziminin aktivasyonu ve DNA'nın kırılması olayıdır. Enzim,  $Ca^{++}$  /  $Mg^{++}$  bağımlı olduğu için enzimin aktivasyonu için hücre içi kalsiyumun artması gerekmektedir. Endonükleaz enzimi DNA'yı 200 baz çiftlik parçalara ayırır (34). Bu kırılmalar jel elektroforezde merdiven paterninin oluşmasına sebep olur (35). Nekrozda çok sayıda endonükleaz aktive olduğu için DNA düzensiz olarak parçalanır ve merdiven paterni oluşmaz. Apoptozis sırasında transglutaminaz aktivitesi artar ve apoptozise giden hücrenin zarı değişikliğe uğrayarak proteolize rezistan hale gelir. Ayrıca hücre içi çapraz bağların artması ile hücre içeriği

dışarıya çıkmaz ve enflamatuvar yanıt oluşmaz. Değişen zar yapısı çevre hücrelerin apoptotik hücreyi tanmasına olanak verir ve bu hücreler fagosite edilir (36). Apoptozisin varlığı elektron mikroskopi, agaroz jel elektroforez yöntemi, flow sitometri ve in situ işaretleme teknikleri ile belirlenebilir (33). Günümüzde en sık kullanılan in situ işaretleme teknikleri histokimyasal ve immünohistokimyasal prensipleri kullanır. TUNEL (terminal deoxyribonucleotidyl transferase-mediated dUTP-biotin nick end labeling) tekniğinde parçalanmış DNA kırıkları tespit edilir (37). M30 fare monoklonal antikoları ile yapılan immün enzim köprü tekniği yeni tariflenmiştir ve henüz DNA parçalanmadan apoptozise gidecek hücreyi erken evrede gösterir (38).

#### **2. 6. 3. 4. APOPTOZİSİ UYARAN ETKENLER**

a. Hücre hasarı veya anormalliği: İskemi, toksik ajanlar, radyasyon, yaşlılık, neoplaziler.

b. Trofik faktörlerin geri çekilmesi: Büyüme faktörleri, nörotrofinlerin yokluğu apoptozise neden olur. Örneğin gelişim sırasında retinal ganglion hücreleri yaşayabilmek için nörotrofik faktörlere özellikle brain derived neurotrophic factor'a gereksinim duyarlar.

c. Eksternal aktivatörler: Bu gruptakiler diğerlerinden farklı olarak hücrelerde özellikle apoptozisi uyarırlar. Bunlar arasında glukokortikoidler, viral enfeksiyonlar sayılabilir. Örneğin tumor necrosis factor ya da interferonlar immün sistemde hücre apoptozisine sebep olurlar (39,40).

#### **2. 6. 3. 5. APOPTOZİSİ REGÜLE EDEN GENLER**

Apoptozise neden olan genler arasında c-myc, p53, Bax, Bad, Bcl-xs, c-Fos, c-Jun sayılabilir. Apoptozisi inhibe eden genler ise; Bcl-2, Bcl-xl, Mcl-1, c-Abl, ve Rb tümör suprese eden genlerdir. Özelliklerle hücre içi Bcl-2/Bax oranı hücrenin apoptozise gidip gitmeyeceğine karar vermede önemlidir. Bax fazla ise hücre apoptozise gider, Bcl-2 fazla ise apoptozis inhibe olur (30).

#### **2. 6. 3. 6. APOPTOZİS İLE GÖZ İLİŞKİSİ**

Apoptozisin göz embriyolojisi, korneal yara iyileşme cevabı, retinal dejenerasyonlar, katarakt, glokom ve kornea distrofileri gibi birçok durumla ilişkisi olduğuna dair çalışmalar bulunmaktadır (41,42).

## Nöroproteksiyon ve Glokom

Nöronal hücre ölümü, normal SSS gelişiminin, akut ve kronik nörodejeneratif hastalıklarının belirgin özelliğidir. Nöroproteksiyon terimi sıklıkla Alzheimer hastalığı, inme ve glokom gibi birçok nörodejeneratif hastalıktaki ortak son aşamanın patojenik faktörlerine karşı geliştirilen, tedavi modellerini ifade etmektedir. Bu faktörler eksitotoksisite, serbest radikaller, oksidatif stres, mitokondriyal disfonksiyon, intrasellüler birikimler ve apoptozisin kendisidir (43).

Glutamat, SSS'de en fazla bulunan eksitator nörotransmitterdir. Glutamat kaynaklı eksitotoksisite, ekstrasellüler glutamat konsantrasyonunun artışı veya sinaptik aralıktan geri alınımında azalma nedeniyle oluşabilir. Oksidatif hasar ve serbest radikal hasarının da tetikçiliğini yapabilmektedir. Yüksek konsantrasyonda glutamat, N-Metil-D-Aspartat (NMDA) reseptörlerine bağlanarak hücre içerisine yoğun miktarda kalsiyum girişine neden olur. İntrasellüler kalsiyum birçok enzimin aktivasyonunda ve membran iyon kanallarının geçirgenliğinde kritik role sahiptir. Sitoplazmada fazla miktarda bulunması ile kontrolsüz şekilde hücre içi proteazlar, nükleazlar ve lipazlar aktive olur. Ayrıca mitokondri fonksiyonlarını baskılayarak, hücrede enerji yetmezliği ve serbest radikal oluşumunu başlatır. Kalsiyum, önemli bir serbest radikal öncüsü olan nitrik oksitin de oluşumunu, nitrik oksit sentaz (iNOS veya NOS-2) enzimini aktive ederek hızlandırır (44).

Nitrik oksit bir nörotransmitter olmasının yanı sıra birçok patolojik olaya da katılır. Retinanın rod hücreleri, bipolar hücreleri ve amakrin hücrelerinin fizyolojik medyatörüdür. Ayrıca trabeküler ağ hücreleri üzerinden, hümör aköz dinamiğinde de rolü vardır. Primer açık açılı glokomu olan hastaların optik sinir başında artmış NOS aktivitesi bildirilmiştir (45).

Beyin kaynaklı nörotrofik faktör (BDNF) başta olmak üzere çeşitli büyüme faktörlerinin gangliyon hücresi etkileri incelenmiş, bu faktörlerin beyinde süperior kollikulus veya genikulat nukleusta üretilerek akson içerisinde geriye akımla somaya geldiği ve hücre fonksiyonlarının devamlılığında etkili olduğu bildirilmiştir.

Serbest radikaller, glutamat reseptörlerinin aktivasyonu yanı sıra normal oksidatif fosforilasyon aşamalarında da oluşur. Özellikle retina gibi metabolik yönden çok aktif dokularda oluşan radikaller çeşitli enzimlerle inaktive edilir.

Retina gangliyon hücre ölümü klinikte optik nöropati olarak bilinir. En sık görülen formu glokom olmakla birlikte, glokom tedavisinde birçok antiapoptotik ve nöroprotektif mekanizmalar üzerinde çalışılmaktadır. Glokomda önerilen nöroprotektif ilaçlar için, eğer retinaya ulaşabiliyorsa “direkt nöroproteksiyon”, eğer bir risk faktörü üzerinden etki ediyorsa “indirekt nöroproteksiyon” terimi kullanılmaktadır (46).

#### **Direkt nöroproteksiyon mekanizmaları:**

- a) Nöroprotektan, gangliyon hücre membranı üzerinden etki gösterebilir.
- b) Nöroprotektan, retina ve/veya optik sinir glia hücreleri üzerinden etki gösterebilir.
- c) Nöroprotektan, gangliyon hücre aksonu üzerinden etki gösterebilir.
- d) Nöroprotektan, retina ve/veya optik sinir kan damarları üzerinden etkili olabilir.
- e) Nöroprotektan herhangi bir retinal nöron üzerinden etki gösterebilir.

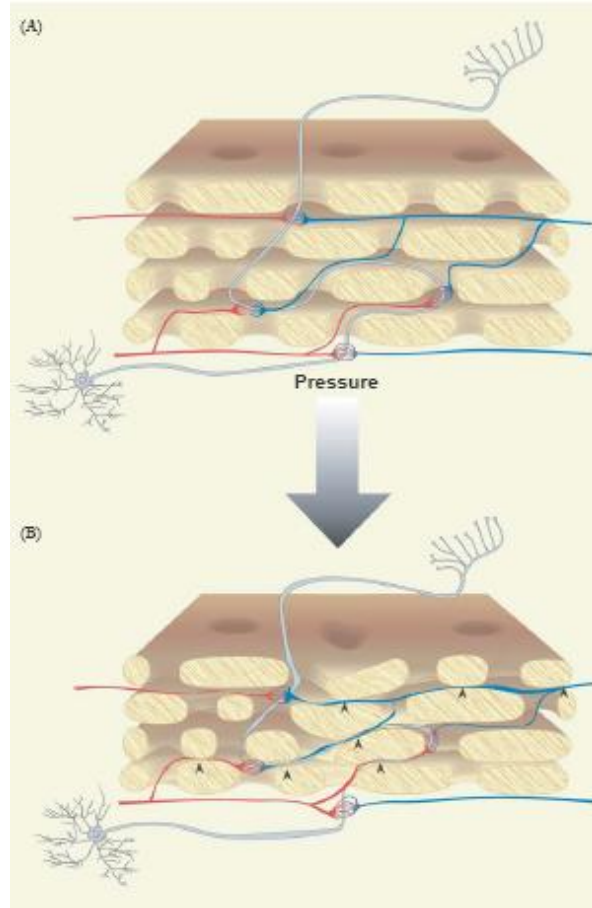
#### **İndirekt nöroproteksiyon mekanizmaları:**

- a) Hedeflenen göz içi basıncını sağlayabilir.
- b) Ototregülasyon mekanizmasındaki aksaklık giderilebilir.
- c) Lokal vazospazmlar düzeltilebilir.
- d) Sistemik arteriyel hipotansiyon uygun şekilde düzenlenebilir.

Glokom, retina gangliyon hücre kaybının ve görme alanı defektlerin yanı sıra göz içi basıncının yüksek veya normal olduğu, klinikte optik diskte ekskavasyonla karakterize bir grup hastalıktır. Glokom patogenezinde neden, nasıl ve ne zaman sorularına cevap arayan birçok çalışma yapılmıştır. Göz içi basıncı (GİB) yüksekliği glokom için en önemli risk faktörüdür. Yüksek göz içi basıncı optik sinir başında yapısal ve kompozisyonel değişiklikler oluşturur. Bunlar; tenaskin, matriks metalloproteinazlar (MMPs), tip-4 kollajen ve elastin gibi ekstrasellüler matriks moleküllerinin sentezinin artışıdır (47).

Lamina kribrozada meydana gelen yapısal değişiklikler, gangliyon hücre aksonlarına mekanik hasar yapmaktadır. Mekanik bası nedeniyle trofik faktörlerin retrograd akımı da engellenmektedir. Özellikle MMP-9 sentezinin artmasına bağlı olarak ekstrasellüler ortamda laminin miktarının azaldığı bildirilmiştir. Normal şartlarda hücrenin yaşamını sürdürmesinde, membranda bulunan integrin molekülleri ile

ekstrasellüler matriks proteinlerinin (laminin, fibronektin gibi) oluşturduğu bağlantı gerekir. Laminin-integrin bağlantısının azalması ile hücrede trofik faktör eksikliğine bağlı apoptozis geliştiği bildirilmiştir. Trofik faktör eksikliğine bağlı gelişen apoptozis formuna “anoikis” denir.



**Şekil 4:** Glokomda, gangliyon hücre ölüm mekanizması (gangliyon hücre ölümünün apoptozisle olduğu düşünülmektedir. Nörotrofik faktör deprivasyonu, hipoperfüzyon/iskemi, glial hücre aktivasyonu, glutamat eksitotoksitesi ve anormal immün yanıt suçlanan faktörlerdir) (48)

Glokomatöz optik nöropatinin gelişimde, göz içi basıncı yüksekliği ve diğer vasküler risk faktörlerinin yarattığı optik sinir başının kanlanma yetersizliğinin de etkisi bulunmaktadır. Orta derecede GİB yüksekliğinin yarattığı kanlanma azlığı, optik sinir başındaki vasküler yapıların oteregülasyon mekanizmasıyla telafi edilir (49). Glokomda bu oteregülasyon mekanizması bozularak optik sinirde iskemi izlenir. Migren ve raynaud fenomeni gibi vasküler faktörlerin özellikle normotansif glokom vakalarıyla klinik birlikteliği bulunmaktadır. Hayvan çalışmalarında, güçlü bir vazokonstrüktör olan



endotelin-1'in dışarıdan verilmesi ile göz içi basıncı yüksekliği olmaksızın, optik sinir başında iskemi ve retina gangliyon hücre ölümleri oluşturulabilmektedir. Ayrıca immunohistokimyasal çalışmalarda GİB yüksekliğinde retina ve optik sinir başında HIF-1 $\alpha$  (Hipoksi-induced faktör) yapımında artış izlenmiştir. Bu faktör hücrelerin düşük oksijen seviyesine uyum sağlamasını sağlamakla birlikte glokomda bu adaptasyon mekanizmasından ortaya çıkan toksik ürünlerin retina gangliyon hücrelerinde apoptozis oluşturduğu düşünülmektedir (50,51).

İn vitro çalışmalarda, mekanik, iskemik ve travmatik olarak optik sinir başında reaktif astrositler geliştiği, bu hücrelerin nitrik oksit ve glutamat gibi toksin ürünleri sentezlediği belirtilmiştir. Normal şartlarda glial hücreler, ekstrasellüler glutamatın uzaklaştırılması ve büyüme faktörlerinin sentezi gibi nöronal hücrelere destek fonksiyonları bulunmaktadır. Retinada astrositler, mikroglia ve müller hücreleri olmak üzere üç tip glial hücre bulunur. Astrositler glial fibriler asidik protein (GFAP) bulundurmalarıyla diğer glial hücrelerden ayrılmaktadır. Normal şartlarda da bulunan GFAP' in glokomlu hastalarda daha henüz hücre ölümleri meydana gelmeden önce astrositlerde ve Müller hücrelerinde sentezi artmaktadır. Hayvan çalışmalarında, GİB yüksekliği oluşturulmasından yaklaşık 4 gün gibi erken bir süre içinde bu proteinin sentezi artmıştır (52).

Reaktif glial hücreleri çeşitli sitokinler (özellikle TNF- $\alpha$ ), serbest oksijen radikalleri ve nitrik oksit oluşturarak nöronal hasarı artırabilmektedir. Proinflamatuvar bir sitokin olarak da bilinen TNF- $\alpha$  hücrelerde kaspaz enzimleri aracılığıyla apoptozis oluşturmaktadır. İmmunohistokimyasal çalışmalarda TNF- $\alpha$ 'nın glial hücrelerce sentezlendiği ve retina gangliyon hücrelerinde apoptozis oluşturduğu gösterilmiştir. Diğer bir glial hücre kaynaklı apoptotik stimulus, nitrik oksit yapımının artmasıdır. Normal şartlarda, nitrik oksit (NO) vasküler tonusun ayarlanması, nörotransmitter olarak ve sinaptik geçirgenliğin düzenlenmesi gibi birçok fizyolojik görevi vardır. NO üç farklı enzim tarafından yapılabilir. NOS-1; nöronal nitrik oksit sentaz, NOS-2; indüklenebilir nitrik oksit sentaz, NOS-3; endotelial nitrik oksit sentaz'dır. Glokom patofizyolojisinde özellikle NOS-2' nin rolü olduğuna inanılmaktadır (53).

Özellikle normotansif glokomlu hastalardaki vasküler kan akımının düzenlenmesi nedeniyle önerilen kalsiyum kanal blokerlerinin sistemik hipotansiyon gibi birçok yan etkisinin olması kullanımını sınırlandırmaktadır. Ayrıca noktürnal

hipotansiyonun bu tip hastalarda görme alanına progresif etkisi olduğu bilinmektedir (54).

Glutamatın NMDA reseptör blokleri olan memantin, glokom tedavisinde kullanımı araştırılmakta olup, faz-3 aşamasındadır.

Glial hücrelerin nitrik oksit sentaz enzimlerini inhibe etmek üzere aminoguanidin ve L-NIL (L-N6-1-iminoetenil lizin) geliştirilmiş ve glokomdaki nöroprotektan özellikleri araştırılmaktadır. Aminoguanidin, diyabetik nefropati tedavisi için faz-3 aşamasına gelmiştir.

Deneysel optik sinir travmasında, hasarlı doku etrafına toplanan ve miyelin basic protein (MBP) gibi çeşitli sinir kılıfı proteinlerine karşı spesifik reseptörler içeren T-lenfositlerin onarım için çalışmaları belirtilerek, bu proteinlere karşı immunolojik aşılama gündeme gelmiştir.

Selektif  $\alpha_2$ -adrenerjik reseptör agonistleri (apraklonidin ve brimonidin) göz içi basıncını esas olarak hümör aköz yapımını azaltarak oluşturur. Brimonidinin, göz içi basıncından bağımsız olarak nöroprotektif etkili olduğu bildirilmiştir. Limbal ve episkleral venlerin fotokoagülasyonu ile oluşturulan glokom modelinde, subkutanöz birimodin verilmesi ile belirgin göz içi basıncı değişikliği izlenmeksizin, retina gangliyon hücre ölümlerinde azalma saptanmıştır (55,56).

$\beta$ -adrenerjik reseptör blokerlerinden betaksolol'un, glokomda nöroprotektif etkili olduğu, bu etkisini hücre içine kalsiyum ve sodyum girişini engelleyerek yaptığı bildirilmiştir. Tüm  $\beta$ -adrenerjik blokerler içerisinde sadece metipranolol'un antioksidan etkili olduğu söylenmektedir. Osborne, glokom patogenezinde erken dönemde bir iskemik faktör olduğunu, hücrede ATP eksikliğine bağlı Na-K ATPaz aktivasyonunda yavaşlama ve hücrede sodyum birikimi olduğunu belirtmektedir. Hücre içi artan sodyumun Na-Ca değiştirici pompa ile hücre dışına atılırken kalsiyum hücre içine alındığını, hücrede artan kalsiyumun da çeşitli enzim ve protezları aktifleyerek hasar oluşturduğunu belirtmektedir. Bu yüzden, hücreye sodyum girişinin engellenmesinin belki de kalsiyumun girişinin bloke edilmesinden daha etkili olabileceğini savunmaktadır (57-59).

Antiapoptotik tedavi yöntemleri olarak, gen terapisi ile bcl-2 overekspresyonunun sağlanması, kaspaz inhibitörleri, c-fos ve Apaf-1 gibi proapoptotik

faktörlerin baskılanması, intravitreal Bax inhibitör peptid verilmesi gibi yöntemler araştırılmaktadır. Buna karşılık Osborne ve arkadaşları, glokomda retina gangliyon hücre ölümlerinin kesin olarak apoptozis ile meydana gelmediğini savunmaktadır. Gerekçe olarak da apoptozisde inflamasyon bulgusu olmaması gerekirken glokomlu hastalardan alınan vitre örneklerinde, sikloksijenaz-2 (Cox-2) enzim seviyesinin normal gözlere göre daha yüksek olmasını ve nekrotik hücre ölümlerinde meydana gelen randomize DNA fragmantasyonlarının da TUNEL ile reaksiyon verebileceğini belirtmektedir (60).

Hipoksi, iskemi, travma gibi nedenlerle oluşan beyin, spinal kord ve retina gangliyon hücre hasarına karşı geliştirilen, 21-aminostreoidler olarak ta bilinen "lazaroid" ler faz 3 çalışma aşamasındadır. Bu moleküller, steroid aktivitesi göstermeden serbest radikal giderici etki göstermektedirler.

Ginkgo globa ekstreleri, mekanizmaları tam olarak bilinmemekle birlikte prospektif olarak yapılmış bir çalışmada, tedaviden 4 hafta sonra hastalar görme alanında iyileşme bildirmiş olup, çalışmacılar bu etkinin muhtemelen kognitif fonksiyonlarda sağlanan iyileşmeden kaynaklandığını bildirmişlerdir (61).

Sonuç olarak ideal nöroprotektan ilaç;

1. Nöroprotektif mekanizma; makul, bilimsel bir temele dayanmalıdır.
2. Nöroprotektif olduğu iddia edilen ilaç güvenilir olmalı ve hasarlı bölgede etkin konsantrasyona ulaşabilmelidir.
3. İlacın etkinliği ve güvenilirliği, randomize prospektif klinik çalışmalarla ispat edilmelidir.

Bugün için bahsedilen 3 faktörü de kapsayan nöroprotektan ilaç bulunmamaktadır. Ancak göz içi basıncı düşürülmesine rağmen glokomatöz progresyon izlenen hastalar başta olmak üzere, glokom tedavisinde önümüzdeki yıllarda tedavi alternatifleri olarak karşımıza çıkacaktır (48).

## **2. 7. GLOKOMUN TEDAVİSİ**

Glokom tedavisinde amaç, optik sinir başındaki atrofi (sinir lifleri kaybı) ve görme alanı defektlerinin ilerlemesini önlemek amacıyla, bugün için kontrol edilebilen tek risk faktörü olan göz içi basınç düzeyinin kontrolünü sağlamaktır. Bu nedenle basınç düşmesi sağlansa bile görme alanı ve fundus muayenesinin aralıklarla sürdürülmesi

gereklidir. Çünkü bazı olgularda vasküler yetmezlik nedeni ile, basınç düşürülmekle birlikte, sinir lifi kaybı ilerlemesi devam etmektedir. Hedef göz içi basıncı her olguda az çok değişmekle birlikte, ortalama 17-18 mmHg' dır. Glokomlu olgularda, bunun üzerindeki basınç değerinin glokom progresyonunu artırdığı bilinmektedir.

Günümüzde glokom tedavisi için özellikle göz içi basınç yüksekliği hedef alınmış ve buna yönelik değişik tedavi yöntemleri geliştirilmiştir. Bu tedavi yöntemleri; medikal tedaviler, lazer tedavileri ve cerrahi tedaviler ana başlıklarında toplanabilir.

Hastaların büyük çoğunluğunu oluşturan primer açık açılı glokom olgularında genellikle ilk tedavi seçeneği medikal tedavidir. Antiglokomatöz ilaçlara başlandığında, hastaya ayrıntılı olarak glokom hastalığı ve tedavisi ile ilgili bilgi verilmelidir. Gerektiğinde ilaçların değiştirilebileceği veya yeni ilaç eklenebileceğinden, tedavinin ömür boyu süreceği ve tedaviye rağmen GİB'in tekrar yükselebileceğinden kontrollerini aksatmaması ve görme alanı muayenesinin aralıklarla tekrar edilmesi gerekliliğinden, ilaç tedavisinin yetersizliği durumunda cerrahi seçeneklerin uygulanabileceğinden söz edilmelidir (2,10-12).

## **1. Medikal Tedavi**

### **a. Beta Blokerler**

Aközün yapımını azaltırlar.

- Timolol
- Betoxolol
- Levobunolol
- Carteolol
- Metipranolol

### **b. Sempatomimetikler**

İridokorneal açı ve uveoskleral yoldan dışa akımı kolaylaştırırlar.

- Adrenalin
- Dipivefrin
- Brimonidine
- Apraklonidin

### c. Miyotikler

İridokorneal açının açılmasına ve kamaralar sıvısının dışa akım direncinin azalması yoluyla GİB'in düşmesine neden olurlar.

- Pilocarpin
- Karbakol

### d. Prostaglandin türevleri

Aközün, uveoskleral dışa akımını artırarak GİB'i düşürürler. Aköz üretimini etkilemezler.

- Latanoprost
- Travoprost
- Bimatoprost
- Unoproston
- AR-102
- PF-03187207 (Faz 2 klinik çalışma aşamasında)
- Tafluprost (DE-085)

### e. Karbonik Anhidraz İnhibitörleri

Aközün yapımını azaltırlar. Sistemik ve topikal kullanılan formları mevcuttur.

#### i. Sistemik kullanılanlar;

- Asetozolamid
- Metazolamid

#### ii. Topikal kullanılanlar;

- Dorzolamid
- Brinzolamid

### f. Hiperosmolar Ajanlar

- Mannitol
- Gliserin

## 2. Laser Tedavisi

- Argon Laser Trabeküloplasti
- Nd.Yag Laser iridotomi

- Diod Laser Trabeküloplastisi
- Laser sklerostomi, sklerektomi
- Korpus siliyareye yönelik girişimler

### **3. Cerrahi Tedavi**

#### a. Non-filtran ameliyatlar

- Periferik iridektomi
- Gonyotomi
- Siklodyaliz
- Viskokanalostomi
- Derin sklerektomi

#### b. Filtrasyon ameliyatları

- Trabekülektomi
- İridenklezis
- Scheie operasyonu
- Eliot trepenasyonu

#### c. Siklodestrüktif girişimler

- Siklokriyoterapi
- Siklodyatermi
- Sikloanemizasyon
- Diod Lazer

#### d. Seton Cerrahisi

## **2. 8. MANYETİK REZONANS SPEKTROSKOPİ**

MRS, dokuların biyokimyasal yapısını ve metabolitlerini non-invaziv olarak ölçebilen ve bir spektrumda gösterebilen tanı yöntemidir (8,62). İlk defa 1946 yılında Bloch ve Purcellin temel ilkelerini tanımlamasından sonra, Manyetik Rezonans Spektroskopisi (MRS), 20 yılı aşkın bir süredir dokuların in vivo biyokimyanın değerlendirilmesinde kullanılmaktadır.

MRS'in temel prensipleri MRG'ye (manyetik rezonans görüntüleme) benzemekle birlikte iki teknik arasındaki temel fark, MRG yüksek çözünürlüklü görüntülerle görsel veriler oluştururken, MRS ise dokular hakkında sayısal değerlerle grafikler oluşturarak kimyasal metabolitler hakkında bilgi verir. MRG sinyali, bir manyetik alan gücünde su protonlarından elde edilirken, MRS sinyalleri küçük konsantrasyondaki metabolitlerden elde edilmektedir.

MRS, MRG ile incelenen anatomik ya da patolojik dokunun biyokimyasal yapısı ve doku karakterini bir spektrumda gösteren tanı tekniğidir. Spektrumdaki her pik, bulunan kimyasal metabolit miktarı ile orantılı olup, hangi kimyasal metabolitin ne oranda bulunduğunu tespit etme ana prensibi oluşturur. Homojen manyetik bir alana radyofrekans (RF) pulsu gönderilip kesildikten sonra protonların sinyalleri toplanırken metabolitlerin oluşturduğu farklı rezonans frekansları ve relaksasyon süreleri saptanmaktadır. Protonların rezonans frekansı dış manyetik alan gücü yanı sıra, kimyasal moleküler yapılarına da bağlıdır. Kompleks moleküller içindeki protonların davranışları çevredeki elektronlar tarafından değiştirilebilmektedir. Bu nedenle su ve yağ gibi farklı yapıya sahip moleküllerdeki hidrojen protonları farklı rezonans gösterirler. Bu etkilenmeye, yani aynı protonların farklı ortamlarda farklı salınım frekansı göstermesine 'kimyasal kayma' etkisi denir (63). Normal MRG incelemelerinde artefakta neden olan bu kimyasal kayma etkisi, MRS'de bilginin kaynağını oluşturmaktadır. Rezonans farkının saptanabilecek kadar farklı olabilmesi için yüksek Tesla gücünde ve geliştirilmiş programlara sahip cihazlar kullanılmaktadır (64).

MRS ile doku hakkında elde edilebilecek bilgiler aşağıda özetlenmiştir: (63)

1. Metabolitlerin tanınması
2. Metabolitlerin sayısal analizi
3. Metabolitlerin miktar ve çeşitlerindeki dinamik değişiklikler
4.  $^{13}\text{C}$ ,  $^{15}\text{N}$  gibi eksojen metabolitlerin belirlenmesi
5.  $\text{pH}$ , ısı, hücre içi katyonlar gibi doku ve hücresel çevre hakkında bilgi edinilmesi

6. Manyetizasyon transferin neden olduđu kimyasal reaksiyonlar ve iliřkilerinin kinetiđi hakkında bilgi sahibi olunması.

MRS' de tek voksel grntleme ve multivoksel grntleme olarak iki temel teknik kullanılmaktadır. Tek voksel grntleme, lokalize bir blgede ve homojen lezyonu olan hastalara nerilirken, multivoksel grntleme ile geniř bir kesitte, lezyonun deđiřik blmlerinden multipl spektrumlar gsterilebilmektedir (63).

Homojen bir manyetik alandaki protonların RF pulsı ile uyarılmaları sonrasında alıcı sarmallar relaksasyon zamanı sreci ierisindeki farklı noktadaki voltaj farklılıklarını tespit ederler. Manyetik alan gc bilinen bir ortamda, farklı ekirdekler rezonans frekansları ile tanımlanabilmektedir. Rezonans frekanslarındaki farklılık intensite–zaman eđrisi řeklinde olup bu srede toplanan verilerin Fourier transformasyonu ile deđiřik Larmor frekanslarına sahip farklı pikler bir spektrumda ortaya ıkar. Bu pikler metabolitlerdeki protonların rezonans frekanslarını temsil etmektedir. İncelenen alandaki her metabolitin spektrumunda farklı karakteristik yeri mevcuttur. Yaygın olarak spektrumun elde edilmesinde hidrojen ekirdeđi kullanılmaktadır. Bu tip incelemeye Proton MRS (<sup>1</sup>H MRS) adı verilmektedir. MRS spektrumundaki her pik ile hangi metabolitin varlıđı ve ne oranda olduđu saptanabilmektedir. Spektral grafide su yksek frekansta, yađ dřk frekanstadır. ođu metabolit su ve yađ arası rezonans yaparlar ve bunların piki su ve yađ arasında yer almaktadır. Pikin yeri, metabolitin kimyasal ortamının su protonlarına ayarlı temel sistemde MRG frekansı ile farkını (kimyasal kaymasını) gsterir. Her pik, rezonans frekansının yksekliliđini ve yarı yksekliliđini iermektedir. Spektrumda frekans farkı “ppm” skalası ile gsterilmektedir. MRS'de her pike ait izginin geniřliđi ve piklerin birbirinden ayırt edilebilmesi iin manyetik alan homojenitesi nemlidir. Ana manyetik alanın gc ne kadar fazla olursa spektrum rezolsyonu o kadar artar. Lokal manyetik alandaki en kk farklılıklar spektruma yansımaktadır. Vokseldeki manyetik alan noktadan noktaya farklılık gsteriyorsa, aynı kimyasal kořuldaki proton farklı alanlarda farklı davranmakta ve pike ait izgilerde geniřlemeye, rezolsyonda ve sinyal grlt oranında azalmaya, sudan gelen sinyallerin az baskılanmasına neden olmaktadır. Bunun iin ‘voksel shimming’ adı verilen ve voksel ierisinde manyetik alanın x, y, z aksında homojenizasyonunu sađlayan sekans ierisindeki su baskılanmadan nce otomatik



olarak uygulanabilen bir yöntem kullanılır. MRS’de spektrumun görünümü sadece metabolitlerin konsantrasyonuna bağlı değil, aynı zamanda kullanılan özel puls sekanslarına, TR (Repetition time) ve TE (Echo time) gibi parametrelere de bağlıdır. MRS uygulamalarında STEAM (Stimulated acquisition method), PRESS (Point resolved surface coil spectroscopy), FROGS (Fast rotating gradient spectroscopy), DRESS (Depth resolved surface coil spectroscopy), SPARS (Spatially resolved spectroscopy), ISIS (Image selected in-vivo spectroscopy) teknikleri kullanılmaktadır. ISIS tekniği fosfor MRS’de kullanılmaktadır. Belirtilen bu teknikler ile tek voksel spektroskopi yapılabilmektedir. Bundan başka multivoksel spektroskopi olarak bilinen Chemical Shift Imaging (CSI) tekniği mevcuttur. Ayrıca CSI ve tek voksel teknikleri kombine olarak hibrid bir teknik şeklinde proton MRS’de kullanılabilir. Tek ve multivoksel spektroskopi yöntemleri karşılaştırıldığında, tek vokselde lokalizasyon, manyetik alan homojenitesi ve su baskılaması daha iyi olmaktadır. Multivokselin avantajı ise geniş bir kesitte, kesitin birçok bölgesinden çok sayıda spektral analiz elde edilebilmesidir (63).

Rutin MRS’de en çok kullanılanlar STEAM ve PRESS sekanslarıdır. Her iki sekans da tek voksel spektroskopi tekniğinde kullanılmaktadır. Bu iki teknikte de uzaysal çözünürlük, birbirine dik üç kesit düzleminin ardı sıra uyarımı ile gerçekleştirilmektedir (63-65). PRESS VE STEAM karşılaştırıldığında PRESS’de sinyal gürültü oranı daha iyidir ve daha az sayıda uyarı yeterlidir. PRESS’de özellikle uzun relaksasyon zamanı olan metabolitler uzun TE kullanıldığında görülebilir. PRESS daha geniş dokulardan örnekleme sağlar. STEAM daha küçük alanların örneklemesini sağlar ve kısa ekolar kullanıldığından (20 ms) daha kısa relaksasyon zamanlı diğer metabolitler görünür hale gelir. Uzun ekolar kullanıldığında kolin, kreatin, N-asetil aspartat ve laktat dışındaki metabolitler kaybolur. Kısa ekolarda myoinositol, glutamat, glutamin ve glisin gibi diğer metabolitler tanınır. Uzun ekolarda görülmeyen ek bileşiklerin kısa ekolarda görülmesinin nedeni kısa T2 relaksasyon zamanları veya J-çiftleşmenin defaz edici etkisidir. STEAM’de uygun sinyal gürültü oranı için daha fazla sayıda sinyal alınması gerekir. Eksternal yağ dokusu ile her iki sekans da kirlenme olursa da STEAM sekansında VOI (volume of interest) dışından kirlenme daha fazladır. Kısa eko zamanlarında daha fazla bileşikten sinyal alınmakta, fakat daha fazla sıvı ve yağ kontaminasyonu olmaktadır. Uzun ekolu spektrumda daha az bileşik

görünür hale gelmekte, T2 ağırlığı değişmekte, fakat daha düz bazal hat elde edilmektedir (66).

### 2. 8. 1. MRS'DE İNCELENEN METABOLİTLER

Metabolitlerin beyindeki yoğunlukları yaşa bağlı orantılı olarak değişiklik gösterir. Bu değişiklikler hayatın ilk 3 ayı daha belirgindir. Neonatal beyinde baskın olan metabolit kolin (Cho), erişkin bir beyinde ise N-asetil aspartattır (NAA). Metabolitlere ait pik pozisyonları 0-4 ppm arasında ortaya çıkmakta olup skala sağdan sola doğrudur (63). Tablo 1'de bu spektrumda saptanabilen metabolitler ve ppm değerleri gösterilmiştir. Kimyasal şifreler, NAA ya göre (2.00 ppm) relatif olarak her milyonda bölüm olarak verilmiştir (67,68).

**Tablo 1:** MRS' de değişik metabolitlerin kısaltmaları ve spektrumda ppm olarak değerleri (64).

Asetat	Ac	1.85
Glisin	Gly	3.5
Myoinositol	myo-I	3.5
Lipidler	Lip	0-2
Laktat	Lac	1.3
N-Asetil aspartat	NAA	2.0 2.6
Glutamat	Glu	2.1 2.35 3.75
Glutamin	Gln	2.1

		2.45 3.75
Aspartat	Asp	2.8
Kreatin	Cr	3.0 3.9
Kolin	Cho	3.2

### **Kolin (Cho)**

Spektroskopik arařtırmalarda oldukça önemli klinik veriler sađlayan bir metabolittir. Total kolin, fosforil-kolin ve gliserofosforilkolinin toplamından oluşur. Kolin 3.2 ppm'de pik yapar (Şekil 5). Kolin hücre zarındaki fosfolipidlerin metbolizmasında yer almaktadır. Hücre membran proliferasyonunda fosfotidilkolin yıkımı ile serbest kolin ortaya çıkar. Kolin miyelin, hücre membranları ve diđer kompleks beyin lipidlerinden çeřitli patolojik süreçler sonucu serbestleşerek MRS'de görülebilir duruma gelir. Tümör, multipl skleroz, kafa travması, inme, hipoksi, beyin ölümü, radyasyon, enflamasyon, diabet, karaciđer ve böbrek yetmezlikleri, dializ, osmotik olaylar ve karaciđer transplantasyonu sonrası artabilir. Enfeksiyonlarda ve hepatik ensefalopatilerde azalır (68,69,78).

### **N-Asetil Aspartat (NAA)**

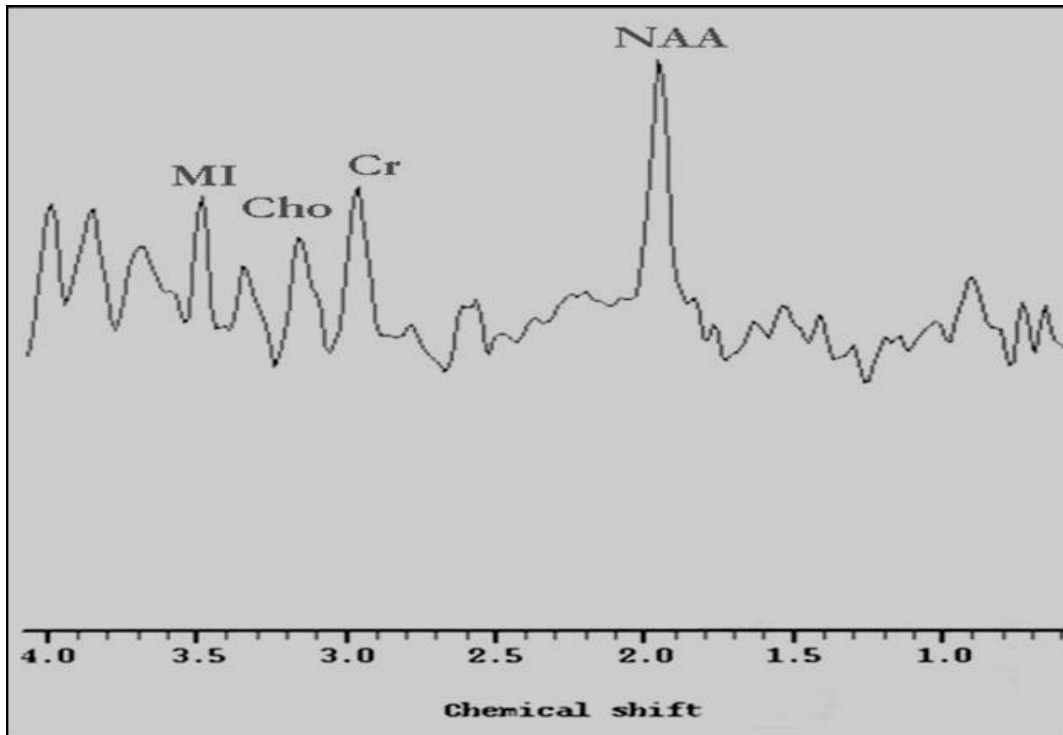
NAA nöronal mitokondride üretilir, akson boyunca ilerler. Beynin farklı bölgelerinde, oran olarak deđişiklik gösterir. Bu oran, yaş ve cinsiyetten etkilenebilir. Nöronal ve aksonal belirleyici olarak kabul edilir. Normal erişkin beyin spektrumunda en büyük piktir. 2.02 ppm'de pik yapar (Şekil 5). İnceleme alanındaki canlı nöron miktarı ile ilgili veri sađlar. Beyin maturasyonu geliřtikçe NAA/Cr oranı artar. Tümör, infarkt, MS, bir çok lökoensefalopati, epilepsi, demans gibi nöronal ve aksonal harabiyet yapan bir çok patolojide azalır. Santral sinir sistemi dışında yoktur. Canavan hastalığı NAA'nın arttığı tek hastalıktır (70,71,78).

### **Kreatin(Cr)**

Beyindeki hücrelerde enerji bağımlı sistemlerin korunması ile ilişkili bir metabolittir. 3.02 ppm'de pik yapar (Şekil 5). İkinci piki 3.94 ppm'de yapar. Karaciğerde sentezi yapılır. Sabit bir metabolittir. Bu nedenle karşılaştırma ve kontrol için kullanılır. Hipometabolik durumlarda artar (tümör, travma, hipoksi vb.), hipermetabolik durumlarda ise azalır (67,72).

### **Myoinositol (MI)**

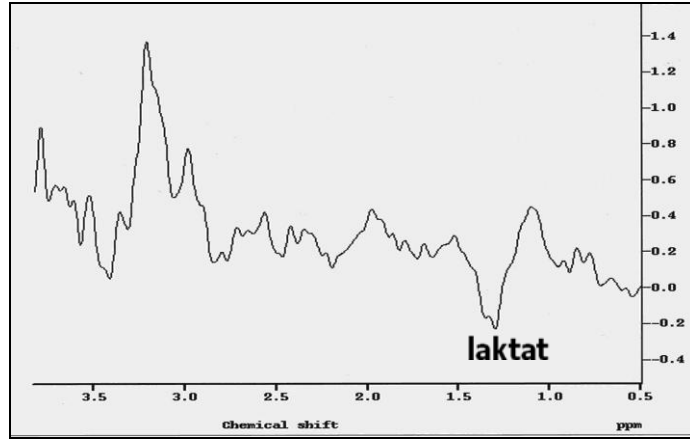
Hormona duyarlı nöroresepsiyonda rol alır. Muhtemelen glukuronik asit prekürsörü olan bir metabolit olup ksenobiyotiklerin konjugasyon ile detoksifikasyonunda da rol alır. Fonksiyonu tam olarak bilinmemekle beraber yalnız glial hücrelerde yer aldığı ve glial belirleyici olabileceği düşünülmektedir. Kısa TE çekimlerde en belirgindir. 3.6 ppm'de pik yapar (Şekil 5). Alzheimer, diyabet mellitus, baş boyun tümörleri gibi durumlarda artar. İnfarkt, hipoksi, lityum tedavisi gibi durumlarda ise azalır (66,73,74,79).



**Şekil 5:** MRS'de 3.2 ppm'de Kolin (Cho) piki, 2.02 ppm'de N-Asetil Aspartat (NAA) piki, 3.02 ppm'de Kreatin (Cr) piki ve 3.5 ppm'de Myoinositol (MI) piki

### **Laktat (lac)**

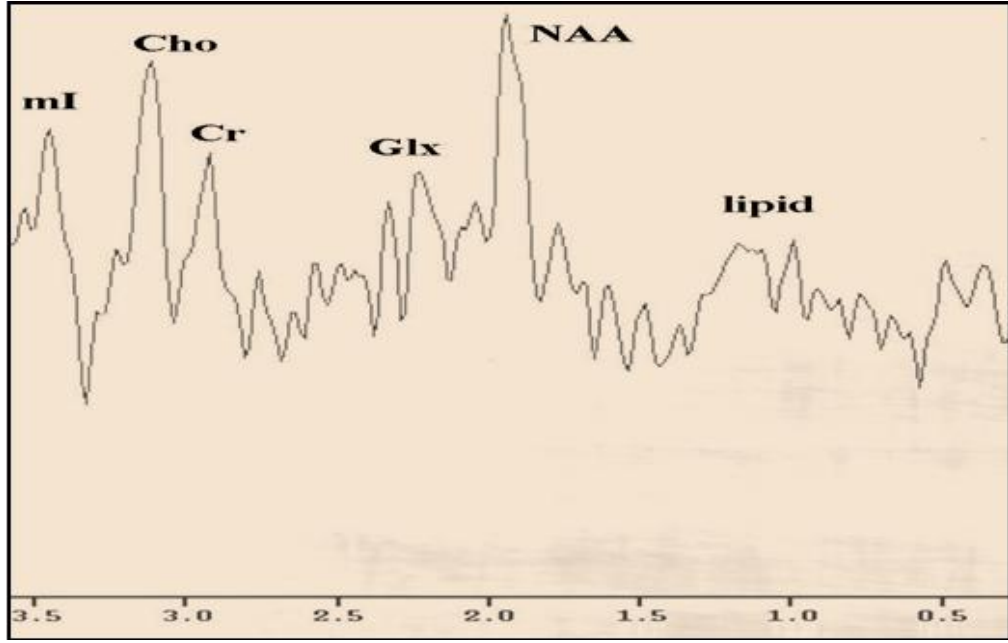
Laktat, glikolizin son ürünüdür ve oksidatif metabolizmanın enerji gereksinimini karşılayamadığı durumlarda birikir. Bazı beyin neoplazilerinde, glikolizin görece hızı yüksek olduğundan, laktat düzeylerinin de yükselmesine neden olabilmektedir. Laktat 1,32 ppm'de pik yapar (Şekil 6). Ayrıca 4,1 ppm'de de ikinci bir pik yapar ancak bu pik suya yakın olduğu için genellikle baskılanmaktadır. Laktatın değişen TE değerleri ile spektrumdaki görünümü değişmektedir. TE'nin 135 msn altında olması ile pikler inverted doublet şeklinde baseline altında yer alır. TE'nin 270 olması ile baseline üstüne çıkmaktadır. Laktat, normal beyinde çok düşüktür. İnfarkt (hücrel anaerobik glikoliz), hipoksi, bazı glial tümörler ve mitokondrial ensefalopatilerde artar (75,78).



Şekil 6: MRS'de (TE: 136ms) 1.32 ppm'de görüntülenen laktat piki

### **Glutamat-Glutamin (Glx)**

Glutamat mitokondrial metabolizmada uyarıcı nörotransmitter olarak görev alır. Glutamin nörotransmitter detoksifikasyonu ve aktivitelerinin düzenlenmesinde önemli rol alır. Bu iki metabolitin rezonans piki birbiri ile çok yakın olup 2.1 ve 2.5 ppm arasında lokalizedir ve toplamları Glx ile gösterilir (Şekil 7). Ancak 3-4 T gibi yüksek alan gücünde glutamat ve glutamin rezonansları ayrılmaya başlar. Serebral glutaminde artış karaciğer yetmezliğine bağlı ensefalopatide ve Reye sendromunda artmış kan amonyak düzeyleri sonucunda glutamin sentezinin artışına bağlı gelişir (66,76,77).



Şekil 7: MRS'de 2.1- 2.5 ppm'de görüntülenen Glutamat-Glutamin (Glx) piki

## **BÖLÜM III**

### **GEREÇ VE YÖNTEM**

İnönü Üniversitesi Tıp Fakültesi Turgut Özal Tıp Merkezi Göz Hastalıkları Anabilim Dalı Glokom biriminde takip edilen hastalardan, çalışmaya dahil edilme kriterlerine uyan 29 glokomlu hastanın 29 gözü ve rutin göz muayeneleri normal olan 13 sağlıklı bireyin 13 gözü çalışma kapsamına alındı. Glokomlu hastalar Grup 1, sağlıklı bireyler ise Grup 2 olarak belirlendi.

Çalışmamızın öncesinde, hastalara çalışmanın amacı ve yapılacak işlemler hakkında detaylı bilgiler verilerek İnönü Üniversitesi Tıp Fakültesi Etik Kurulundan onay alındı.

Olguların çalışmaya dahil edilme kriterleri;

Glokomlu olgular ( Grup 1 );

- Optik diskte glokomatöz hasar bulunması (glokomatöz çanaklaşma ve/veya glokomatöz optik sinir başı değişimleri)
- Bilgisayarlı görme alanı muayenesinde glokomatöz görme alanı değişiklikleri (30-2 SITA-FAST)

Normal olgular ( Grup 2 );

- GİB'leri 21 mmHg altında
- Optik diskleri normal
- Görme alanı muayeneleri normal olan sağlıklı bireyler

Olguların çalışmadan çıkarılma kriterleri;

- Geçirilmiş göz cerrahisi, laser tedavisi ya da travma öyküsü

- Kornea veya lens patolojisi olup, bu nedenle göz dibi muayenesi yapılamaması
- Üveit, arka segment patolojisi
- Santral sinir sisteminin nörodejeneratif hastalıkları ve bu durumlara yatkınlık oluşturabilen diyabet ve hipertansiyon gibi sistemik hastalıklar

Tüm olguların tashihli ve tashihsiz görme keskinlikleri, aplanasyon tonometrisi ile GİB'leri, pentacam-scheimpflug yöntemi ile santral korneal kalınlıkları (SKK), biyomikroskop ile ön segment muayeneleri ve takiben pupillaları dilate edilerek ayrıntılı fundus ve optik disk muayeneleri yapıldı.

### **MRS tekniği**

Çalışmamız kapsamındaki hastalar Grup 1 ve Grup 2 olarak iki gruba ayrıldıktan sonra, İnönü Üniversitesi Tıp Fakültesi Radyoloji Anabilim Dalında MRS incelemeye alındılar. MRS tetkiki öncesinde rutin konvansiyonel MRG kesitleri alındı (Gyroscan Intera Master, Philips, Best, Hollanda). Aksiyel planda T1A (TR450 ms, TE: 10ms), aksiyel T2 A (TR 4366 ms, TE: 120 ms), koronal FLAIR (TR6000 ms, TE:110ms, TI: 2000), sagittal T2 A (TR 4366 ms, TE:120 ms) görüntüler elde edildi. Kesit kalınlığı 4 mm, NSA:2 olarak alındı. İnceleme sonucunda santral sinir sisteminde patolojileri olan hastalar çalışmaya dahil edilmedi. Tek voksel MRS incelemesi olguların korpus vitreusuna ve aynı taraf korpus genikulatum laterale (KGL)' ye ROI yerleştirilerek yapıldı. ROI yerleştirilirken kemik, damar, hava ve yağ ile ilişkisi olmamasına özen gösterildi. PRESS (Point Resolved spektroskopisi) tekniği kullanılarak korpus vitreus'a 13x13 mm (TE:31 ms), KGL'ye ise 12x12 mm (TE:136 ms) ROI yerleştirildi. KGL, 3 plan ince kesit MRG görüntüler ile anatomik olarak lokalize edilerek ROI yerleştirildi. Spektrumun elde edilmesi öncesinde alan homojenitesini elde etmek için shimming yapıldı. Hemen sonrasında chemical-shift-selective saturation pulsu kullanılarak su baskılaması gerçekleştirildi. Spektral tarama aralığı olarak 1000 Hz, 1024 nokta data boyutu kullanıldı. Tüm bilgiler elde edildikten sonra firmanın sağladığı software kullanılarak bilgi kodlaması ve işlemleri gerçekleştirildi. Spektral patern elde edildikten sonra gerekli düzeltmeler için tüm olgularda "baseline ve phase correction" işlemleri uygulandı.

Her bir olgunun korpus vitreusunda, Glutamate-glutamin (Glx)/Kreatin (Cr), laktat pikleri ve aynı taraf korpus genikulatum laterale bölgesinde Glx/Cr, N-asetil



aspartat (NAA)/Cr, Kolin (Cho)/Cr oranları ve laktat pikleri MRS yöntemi ile değerlendirildi.

### **Verilerin değerlendirilmesi**

İşlemler tamamlandıktan sonra spektrum iki radyalog tarafından görüş birliği esasına dayanarak değerlendirildi. Spektrumdaki rezonans pikleri NAA 2,0 ppm, Cr 3,02 ppm, Cho 3,2 ppm, Glx 2,1-2,5 ppm, laktat 1.3 ppm olarak belirlendi. Piklerin altındaki alan piklerin alt sınırları kursor ile işaretlenerek otomatik olarak ölçüldü. Bu değerler Excel tablosuna yerleştirildi ve pik alanı metabolik oranları NAA/Cr, Cho/Cr ve Glx/Cr oranları hesaplandı.

### **İstatistiksel değerlendirme**

Araştırma verilerimizin İstatistiksel değerlendirilmesinde, SPSS for Windows Version 11.0 (SPSS Inc., Chicago, IL) programı kullanıldı. Araştırmamızda ölçülebilir veriler ortalama (mean)  $\pm$  standart sapma (SD) olarak verildi. Ölçülebilir verilerin normal dağılım göstermediği Shapiro Wilk testi ile saptandı ( $P > 0.05$ ). Bu nedenle, grupların karşılaştırılmasında Kruskal-Wallis Varyans analizi ve Bonferroni Mann-Whitney U testi kullanıldı.  $P < 0,05$  değeri istatistiksel olarak anlamlı kabul edildi.

## **BÖLÜM IV**

### **BULGULAR**

Glokom birimimizde takip edilen, glokom dışında herhangi bir göz patolojisi veya sistemik hastalığı bulunmayan 29 glokomlu hasta (Grup 1) ve rutin göz muayeneleri normal olan 13 sağlıklı birey (Grup 2) olmak üzere toplam 42 olgu çalışma kapsamına alındı. Ortalama yaş, grup 1’de  $65,8 \pm 5,4$ , grup 2’ de ise  $62,8 \pm 4,2$  olarak tespit edildi. Gruplar arasında yaş ve cinsiyet açısından istatistiksel olarak fark saptanmadı (Tablo 2) ( $p > 0,05$ ).

Her bir olgunun korpus vitreusunda, Glx/Cr oranları, laktat pikleri ve aynı taraf korpus genikulatum laterale bölgesinde Glx/Cr, NAA/Cr, Cho/Cr oranları ve laktat pikleri MRS yöntemi ile değerlendirildi (Tablo 3-4).

**Tablo 2:** Olguların demografik özellikleri

	<b>YAŞ</b> <b>(Ort ± SS)</b>	<b>CİNSİYET</b> <b>(K/E)</b>
<b>Grup 1</b>	$65,8 \pm 5,4$	13/16
<b>Grup 2</b>	$62,8 \pm 4,2$	7/6

Ort: Ortalama, SS: Standart sapma, K: Kadın, E: Erkek, Grup1: Glokomlu olgular, Grup 2: Sağlıklı kontrol grubu

**Tablo 3:** Glokomlu hastaların (grup 1) vitreus sıvıları ve korpus genikulatum laterale bölgelerindeki Glx/Cr, NAA/Cr ve Cho/Cr değerleri

Olgu	Vitreus sıvısı	Korpus genikulatum laterale			Laktat piki	
		Glx/Cr	Glx/Cr	NAA/Cr	Cho/Cr	VS
1	13.75	1.25	1.39	0.91	-	-
2	10.15	0.72	0.98	1.11	+	-
3	16.76	2.05	1.30	0.94	+	-
4	7.45	0.62	0.82	0.58	-	-
5	8.81	0.49	0.55	0.58	-	-
6	25.20	0.45	0.85	0.31	-	-
7	2.52	0.61	0.36	0.61	+	-
8	4.87	0.56	0.87	1.16	-	-
9	13.49	0.40	0.75	0.85	-	-
10	11.19	0.49	0.40	1.14	+	-
11	15.83	1.63	2.67	2.37	-	-
12	11.14	3.45	1.01	3.30	+	-
13	25.42	0.50	1.08	1.06	+	-
14	1.06	2.58	1.75	0.28	+	-
15	3.18	1.22	1.71	0.86	-	-
16	3.06	0.85	1.63	0.76	-	-
17	14.20	1.35	1.43	1.19	-	-
18	22.88	2.21	0.35	1.29	-	-
19	7.59	0.39	1.13	0.91	+	-
20	4.86	1.52	1.27	1.41	-	-
21	4.81	0.51	1.65	0.81	+	-
22	4.04	0.57	0.34	0.37	+	-
23	7.03	1.38	0.80	0.31	-	-
24	11.51	1.17	1.65	1.91	+	-
25	38.53	1.15	1.46	2.00	-	-
26	14.50	0.70	0.83	1.09	-	-
27	2.32	6.30	1.85	3.97	-	-
28	3.66	0.77	0.71	0.86	-	-
29	5.55	1.47	1.83	6.53	-	-

VS: Vitreus sıvısı, KGL: Korpus genikulatum laterale, Glx: Glutamate-glutamin, Cr: Kreatin, NAA: N-asetil aspartat, Cho: Kolin

**Tablo 4:** Sağlıklı bireylerin (grup 2), vitreus sıvıları ve korpus genikulatum laterale bölgelerindeki Glx/Cr, NAA/Cr ve Cho/Cr değerleri

Olgu	Vitreus sıvısı	Korpus genikulatum laterale			Laktat piki	
		Glx/Cr	Glx/Cr	NAA/Cr	Cho/Cr	VS
1	4.06	0.32	2.22	1.10	-	-
2	4.52	0.32	1.18	0.56	-	-
3	1.80	0.45	0.50	0.62	-	-
4	0.96	0.49	1.37	0.36	-	-
5	2.42	1.39	1.59	1.07	-	-
6	0.85	0.08	1.55	0.73	-	-
7	5.05	0.13	1.38	0.53	-	-
8	1.97	0.04	1.91	1.49	-	-
9	0.13	0.39	1.95	0.62	-	-
10	2.35	0.51	1.03	0.99	-	-
11	2.68	0.04	0.36	0.61	-	-
12	1.40	0.26	2.11	1.04	-	-
13	0.96	0.51	1.61	0.58	-	-

VS: Vitreus sıvısı, KGL: Korpus genikulatum laterale, Glx: Glutamate-glutamin, Cr: Kreatin, NAA: N-asetil aspartat, Cho: Kolin

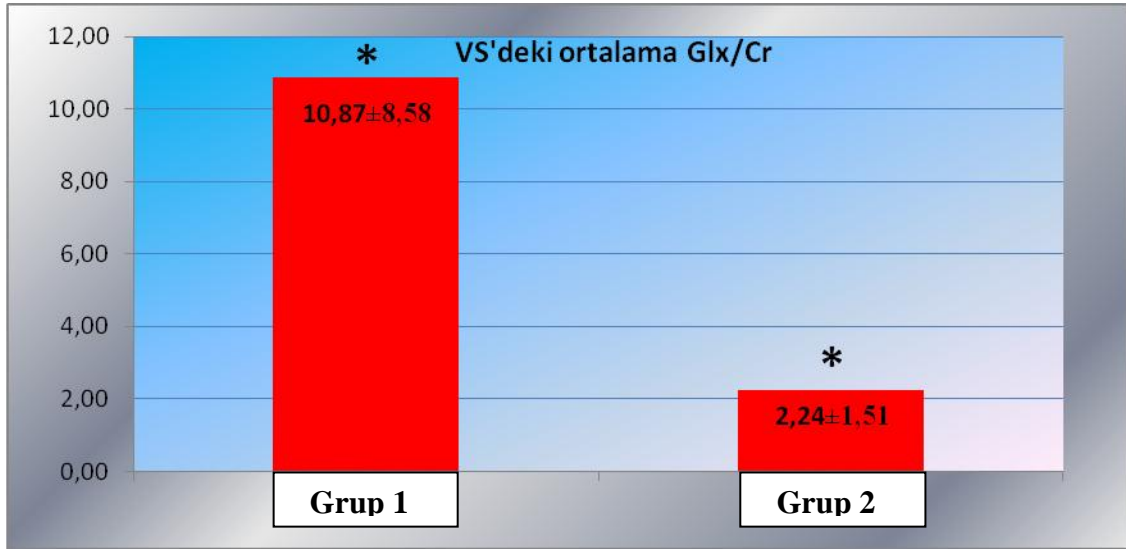
**Tablo 5:** Grup 1 ve grup 2’de vitreus sıvısı ve korpus genikulatum lateralede ölçülen ortalama Glx/Cr, NAA/Cr ve Cho/Cr değerleri

	Vitreus sıvısı	Korpus genikulatum laterale		
	Glx/Cr (ort±SS) (min-max)	Glx/Cr (ort±SS) (min-max)	NAA/Cr (ort±SS) (min-max)	Cho/Cr (ort±SS) (min-max)
Grup 1	10.87±8.58 (1.06-38.53)	1.29±1.21 (0.39-6.30)	1.15±0.56 (0.34-2.67)	1.36±1.30 (0.28-6.53)
Grup 2	2.24±1.51 (0.13-5.05)	0.38±0.35 (0.04-1.39)	1.44±0.57 (0.36-2.22)	0.79±0.32 (0.36-1.49)

Ort: Ortalama, SS: Standart sapma, Min: Minimum, Max: Maksimum, Glx: Glutamate-glutamin, Cr: Kreatin, NAA: N-asetil aspartat, Cho: Kolin; Grup1: Glokomlu olgular, Grup 2: Sağlıklı kontrol grubu

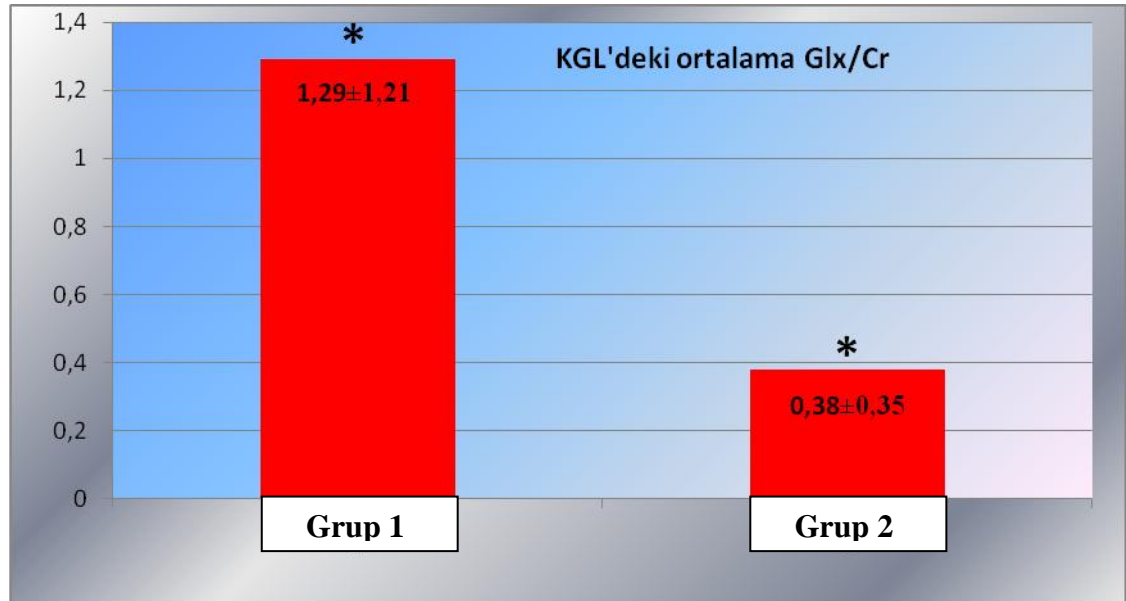
Glokomlu olguların (grup 1) vitreus sıvılarındaki ortalama Glx/Cr değeri 10.87±8.58 (Tablo 5), korpus genikulatum laterale bölgelerindeki ortalama Glx/Cr değeri 1.29±1.21, ortalama NAA/Cr değeri 1.15±0.56 ve ortalama Cho/Cr değeri 1.36±1.30 olarak tespit edildi (Tablo 5). Sağlıklı bireylerin (grup 2) ise vitreus sıvılarındaki ortalama Glx/Cr değeri 2.24±1.51, korpus genikulatum laterale bölgelerindeki ortalama Glx/Cr değeri 0.38±0.35, ortalama NAA/Cr değeri 1.44±0.57 ve ortalama Cho/Cr değeri 0.79±0.32 olarak hesaplandı (Tablo 5). Ayrıca grup 1’deki glokomlu hastaların 11’inin vitreus sıvılarında laktat piki saptanırken (Şekil 10, Tablo 3), grup 2’deki sağlıklı bireylerin vitreus sıvılarında hiçbir olguda laktat piki saptanmadı. Sağlıklı bireyler ile glokomlu bireylerin vitreus sıvılarındaki ve korpus genikulatum laterale bölgelerindeki Glx/Cr değerleri arasında, istatistiksel olarak anlamlı fark tespit edildi ( $p<0.05$ ) (Grafik 1, Grafik 2). Korpus genikulatum laterale bölgelerindeki NAA/Cr ve Cho/Cr değerleri arasında istatistiksel olarak anlamlı fark tespit edilmedi ( $p>0.05$ ) (Grafik 3, Grafik 4).

**Grafik 1:** Grup 1 ve grup 2'nin vitreus sıvılarındaki ortalama Glx/Cr değerleri



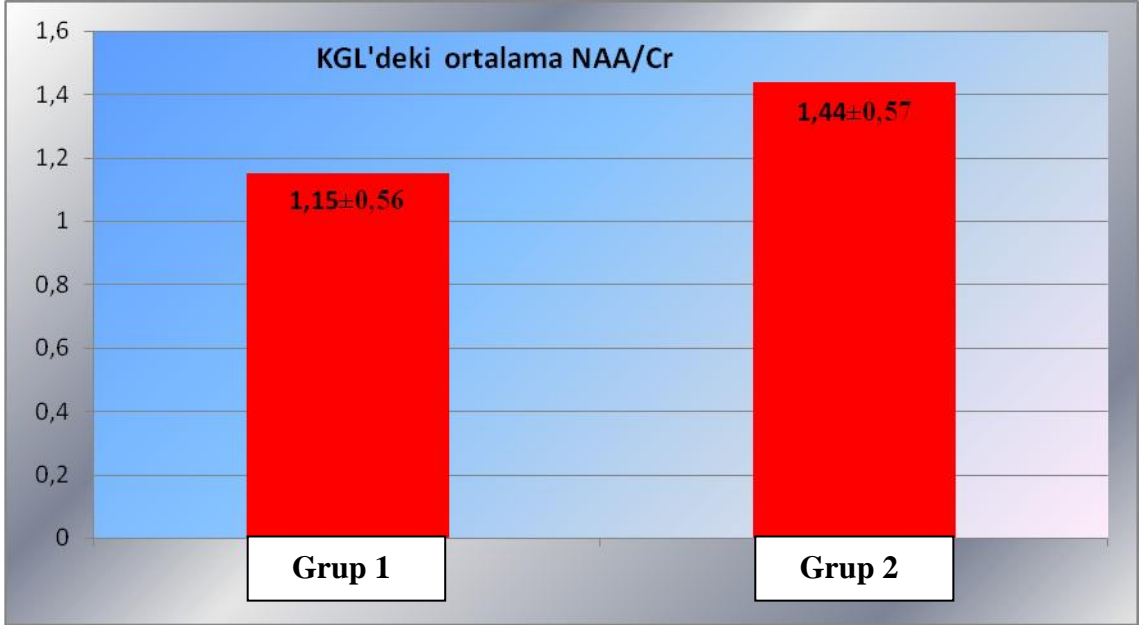
\*p<0.01, VS: Vitreus sıvısı, Glx: Glutamate-glutamin, Cr: Kreatin, Grup1: Glokomlu olgular; Grup 2: Sağlıklı kontrol grubu

**Grafik 2:** Grup 1 ve grup 2'nin korpus genikülatum laterale bölgelerindeki ortalama Glx/Cr değerleri



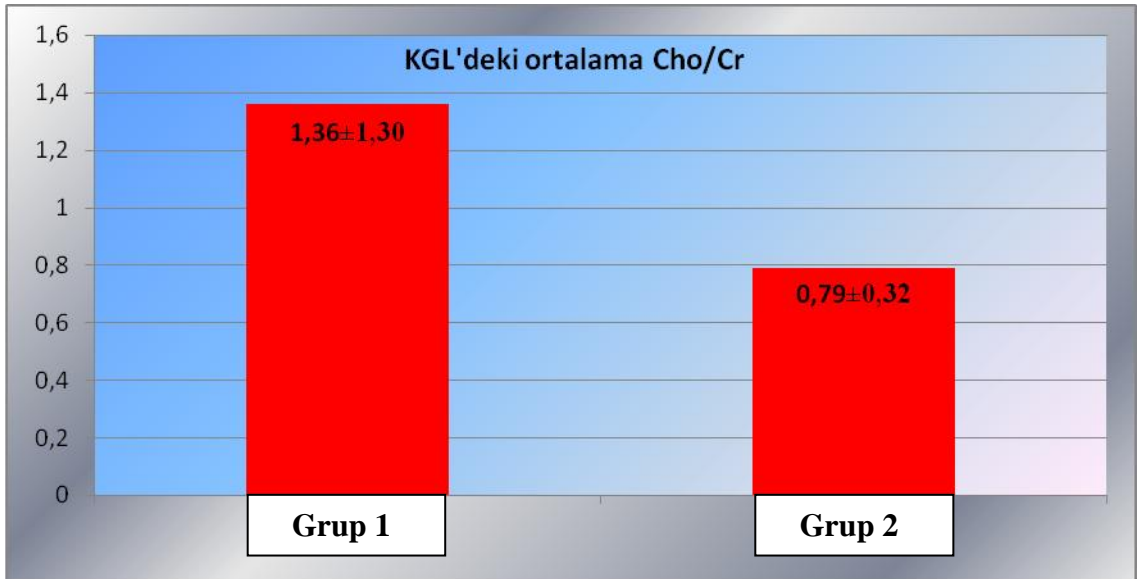
\*p<0.01, KGL: Korpus genikülatum laterale, Glx: Glutamate-glutamin, Cr: Kreatin, Grup1: Glokomlu olgular; Grup 2: Sağlıklı kontrol grubu

**Grafik 3:** Grup 1 ve grup 2'nin korpus genikülatum laterale bölgelerindeki ortalama NAA/Cr değerleri



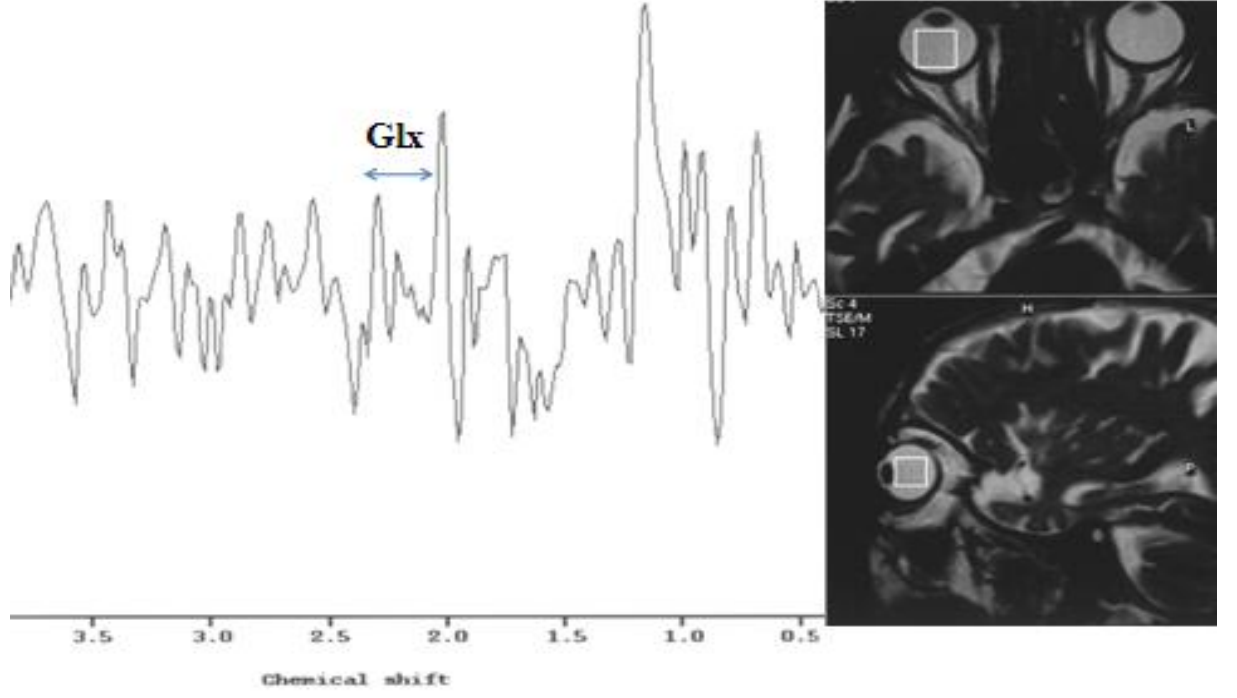
KGL: Korpus genikülatum laterale, NAA: N-asetil aspartat, Cr: Kreatin, Grup1: Glokomlu olgular; Grup 2: Sağlıklı kontrol grubu

**Grafik 4:** Grup 1 ve grup 2'nin korpus genikülatum laterale bölgelerindeki ortalama Cho/Cr değerleri



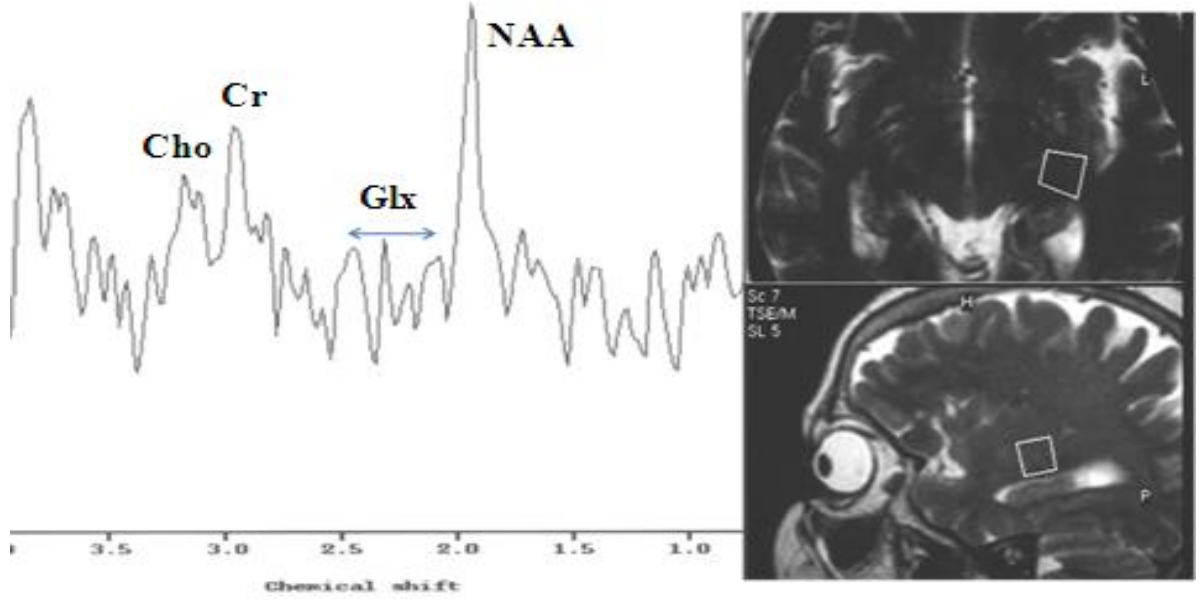
KGL: Korpus genikülatum laterale, Cho: Kolin, Cr: Kreatin, Grup1: Glokomlu olgular; Grup 2: Sağlıklı kontrol grubu

**Şekil 8:** Grup 1’de yer alan glokomlu bir hastanın vitreus sıvısında MRS ile 2.1-2.5 ppm arasında saptanan Glx piki (Glx: Glutamate-glutamin)

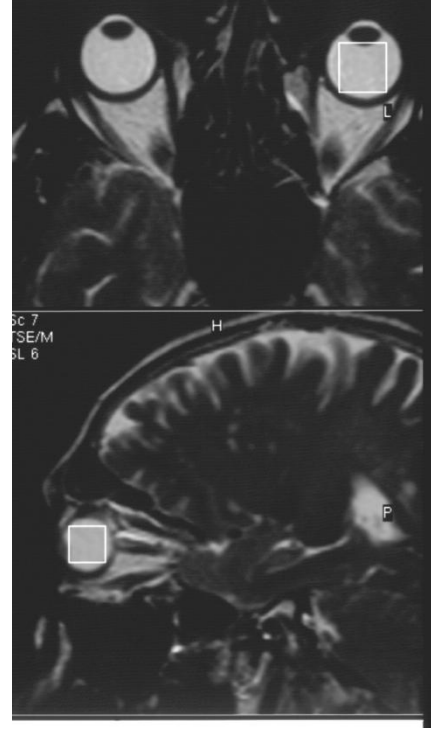
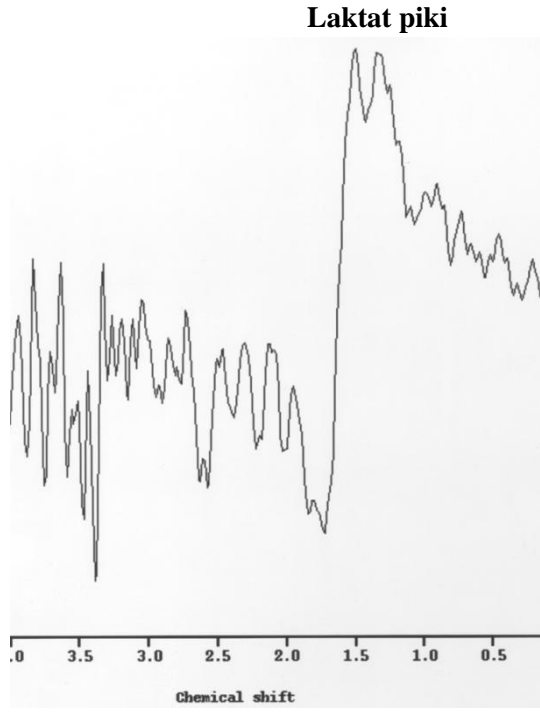



**Şekil 9:** Grup 1'de yer alan glokomlu bir olgunun KGL bölgesindeki MRS incelemesinde 2,0 ppm'de NAA, 2,1-2,5 ppm'de Glx, 3,02 ppm'de Cr ve 3,2 ppm'de Cho pikleri izlenmektedir (KGL: Korpus genikulatum laterale, NAA: N-asetil aspartat, Cr: Kreatin, Glx: Glutamate-glutamin, Cho: Kolin)



**Şekil 10:** Grup 1’de yer alan glokomlu bir hastanın vitreus sıvısında MRS ile 1.32 ppm’de saptanan laktat piki



## BÖLÜM V

### TARTIŞMA

Glokomda apoptozis teorisi ilk olarak 1972 yılında Kerr ve Wyllie tarafından tanımlanmıştır. Apoptozis, nekrozdan farklı olarak, inflamasyonla birlikte olmayan ve genetik olarak programlanmış hücre ölümüdür. Hücre içinde oluşan endonükleazın etkisi ile hücre, DNA'sını yok ederek kendini öldürür ve komşu hücrelerce fagosite edilir (29,30).

Gangliyon hücrelerinin büyüme faktörü, nörotrofik faktördür. Yeni kuramlara göre, nörotrofik faktör blokajı, apoptozisi başlatmaktadır. Bu nedenle glokomun tedavisinde nöroprotektif ajanların kullanılabilceği savunulmaktadır. Yücel ve arkadaşlarının deneysel olarak glokom oluşturulmuş 9 maymun üzerinde yaptıkları çalışmada, NMDA reseptör blokeri olan memantin kullanımının, kontrol grubuna göre KGL bölgesinde nöron hasarı ve nöron atrofisinde, istatistiksel olarak anlamlı derecede iyi sonuçlar verdiğini göstermişlerdir (80).

Retina gangliyon hücrelerinin hayati fonksiyonlarının devamında korpus genikulatum laterale ve retina gangliyon hücrelerinin aksonları arasındaki gerek anterograd gerekse retrograd nörotransmitter akışının önemi bilinmektedir. Glokomda, özellikle optik sinirin göz içi bölümünde karşılıklı olarak bu akımın sekteye uğradığı düşünülmektedir. Beyin kaynaklı nörotrofik faktör (BDNF) başta olmak üzere çeşitli büyüme faktörlerinin gangliyon hücresi üzerine etkileri incelenmiş, bu faktörlerin beyinde superior kollikulus veya genikulat nukleusta üretilerek akson içerisinde geriye akımla somaya geldiği ve hücre fonksiyonlarının devamlılığında etkili olduğu bildirilmiştir.

İlk olarak 1994 yılında Berkowitz ve ark. MRS yöntemi ile, tavşan vitreusunda laktat konsantrasyonu araştırmışlar ve bu bağlamda MRS ilk defa oftalmoloji alanında kullanılmaya başlanmıştır (86). Daha sonra Rucker ve ark. MRS kullanarak dört sağlıklı birey ve bir optik nöropatili hastanın vitreus yapılarındaki laktat miktarına bakmışlardır. Bu çalışma sağlıklı bireylerde, retina ve optik sinir metabolizmasının değerlendirilmesinde MRS yönteminin, insan gözü üzerine uygulandığı ilk çalışmadır (87).

Biz çalışmamızda, glokomlu olgularda vitreus sıvılarında ve korpus genikulatum laterale bölgelerinde MRS görüntüleme yöntemini kullanarak nörotoksik etkisi bilinen Glx ve diğer metabolitlerdeki (NAA, Cr, Cho) değişimleri araştırdık.

Glutamat, beyin ve omurilikte çok yaygın olarak bulunan, eksitator iletimin % 75'inden sorumlu bir transmitterdir (1,4,7,85). Glutamat, krebs döngüsü elemanlarından  $\alpha$ -ketoglutaratın aminasyonu ile oluşur (3). Glutamat kaynaklı eksitotoksisite, ekstrasellüler glutamat konsantrasyonunun artışı veya sinaptik aralıktan geri alınımında azalma nedeniyle oluşabilir. Glutamat oksidatif hasar ve serbest radikal hasarında tetikleyebilir. Yüksek konsantrasyonda glutamat N-Metil-D-Aspartat (NMDA) reseptörlerine bağlanarak hücre içerisine yoğun miktarda kalsiyum girişine neden olur. İntrasellüler kalsiyum birçok enzimin aktivasyonunda ve membran iyon kanallarının geçirgenliğinde kritik role sahiptir. Sitoplazmada fazla miktarda bulunması ile kontrolsüz şekilde hücre içi proteazlar, nükleazlar ve lipazlar aktive olur. Mitokondri fonksiyonları baskılanarak, hücre enerji yetmezliği ve serbest radikal oluşumu başlatılır. Ayrıca, nitrik oksit sentaz (iNOS veya NOS-2) enzimini aktive ederek, önemli bir serbest radikal öncüsü olan nitrik oksit oluşumunu uyarabilir (44). Nitrik oksit bir nörotransmitter olmasının yanı sıra birçok patolojik olaya katılmaktadır. Primer açık açılı glokomu olan hastaların optik sinir başında, artmış NOS aktivitesi bildirilmiştir (45). Serbest radikaller, glutamat reseptörlerinin aktivasyonunun yanı sıra normal oksidatif fosforilasyon aşamalarında da oluşur. Özellikle retina gibi metabolik yönden çok aktif dokularda oluşan radikaller çeşitli enzimlerle inaktive edilir. Retina gangliyon hücre ölümü klinikte, optik nöropati olarak bilinir. En sık görülen formu glokomdur. Glokom tedavisinde, birçok antiapoptotik ve nöroprotektif mekanizma üzerinde çalışılmaktadır (46). İlk olarak 1957 yılında yenidoğan fare retinasında subkutan olarak verilen glutamat sonrasında retina iç tabakalarındaki gangliyon hücrelerinde kayıp olduğu gösterilmiştir (4). Daha sonra yapılan çalışmalar, glutamatın nörodejeneratif hastalıkların patogenezinde de etkili olabileceğini göstermiştir (4). Bununla beraber

antioksidatif tedavi bazı kronik nörolojik hastalıklarda son zamanlarda kullanım alanı bulmuştur (4).

Glokomun patofizyolojisinde etken olarak gösterilen apoptozis teorisi ışığında optik sinir başı, vitreus sıvısı ve korpus genikulatum lateralede nörotoksik etkisi bilinen glutamat seviyesinin artması beklenebilir. Honkanen ve arkadaşları, vitrektomi uygulanan glokomlu olguların vitreus sıvılarındaki glutamat ve diğer aminoasit değerlerini, başka bir nedenden dolayı vitrektomi uygulanan, fakat glokomu bulunmayan hastaların vitreus sıvılarındaki aminoasit değerleri ile karşılaştırmışlardır. Sonuç olarak 2 grup arasında, glutamat ve diğer aminoasit değerleri arasında istatistiksel olarak anlamlı bir değişim saptamamışlardır (1). Bu konu ile ilgili yapılan diğer çalışmalarda, pars plana vitrektomi uygulanan glokomlu hastaların özellikle vitreus sıvılarında glutamat yüksekliği saptanırken, bazı çalışmalarda ise glutamat yüksekliğinin olmadığı iddia edilmektedir (5,6). Bununla beraber deneysel glokom modellerinde ve klinik olarak glokomu mevcut insan çalışmalarında, histopatolojik olarak nörooksidatifite gösterilmiştir. Bizim yaptığımız çalışmada, vitreus sıvısı ve KGL bölgesinde kontrol grubuna göre yüksek oranlarda glutamat değerleri bulunmuştur. Bu bulgular glokomun etyopatogenezinde suçlanan apoptozis teorisini destekler niteliktedir.

MRS, incelenen anatomik ya da patolojik dokunun biyokimyasal yapısı ve doku karakterini bir spektrumda gösteren tanı tekniğidir. Dokular hakkında sayısal değerlerle grafikler oluşturarak kimyasal metabolitler hakkında bilgi vermektedir. Spektrumdaki her pik, bulunan kimyasal metabolit miktarı ile orantılı olup, hangi kimyasal metabolitin ne oranda bulunduğunu tespit etme ana prensibine dayanmaktadır. Spektrum'da elde edilen metabolitler başlıca NAA, Cr, Cho ve Glx'dir.

NAA, nöronal mitokondride üretilir, akson boyunca ilerler. Beynin farklı bölgelerinde, oran olarak değişiklik gösterir. Bu oran, yaş ve cinsiyetten etkilenebilir. Nöronal ve aksonal belirleyici olarak kabul edilir. MRS'de erişkin beyin spektrumundaki en büyük pike sahiptir. İnceleme alanındaki canlı nöron miktarı ile ilgili veriler sağlar. Beyin maturasyonu geliştikçe NAA/Cr oranı artar. Tümör, infarkt, MS, bir çok lökoensefalopati, epilepsi, demans gibi nöronal ve aksonal harabiyet yapan bir çok patolojide azalır. Santral sinir sistemi dışında bulunmaz. Canavan hastalığı NAA'nın arttığı tek hastalıktır (70,71,78). Çalışmamızda, glokomlu olgularda KGL'den elde edilen spektrumlarında NAA/Cr oranları sağlıklı bireylere göre azalmasına rağmen

istatistiksel anlamlı farklılık bulunmamıştır. Daha geniş serilerde KGL’de nöron kaybını gösteren NAA’de azalmanın MRS ile gösterilebileceğini düşünmekteyiz.

Cho, spektroskopik arařtırmalarda oldukça önemli klinik veriler sađlayan metabolittir. Total kolin, fosforil-kolin ve gliserofosforilkolinin toplamından oluşur. Kolin hücre zarındaki fosfolipidlerin metabolizmasında yer almaktadır. Hücre membran proliferasyonunda fosfotidilkolin yıkımı ile serbest kolin ortaya çıkar. Kolin; miyelin, hücre membranları ve diđer kompleks beyin lipidlerinden çeřitli patolojik süreçler sonucu serbestleşerek MRS’de görülebilir duruma gelir. Tümör, multipl skleroz, kafa travması, inme, hipoksi, beyin ölümü, radyasyon, enflamasyon, diyabet, karaciđer ve böbrek yetmezlikleri, diyaliz, osmotik olaylar ve karaciđer transplantasyonu sonrası artabilir. Enfeksiyonlarda ve hepatik ensefalopatilerde ise azalır (68,69,78). Çalışmamızda KGL bölgesinde Cho/Cr, glokomlu olgularda normal olgulara oranla yüksek olmasına rağmen istatistiksel olarak iki grup arasında anlamlı fark bulunmamıştır.

Laktat, glikolizin son ürünüdür ve oksidatif metabolizmanın, enerji gereksinimini karşılayamadığı durumlarda birikir. Bazı beyin neoplazileri, glikolizin göreceli hızı yüksek olduğundan, laktat düzeylerinde yükselmeye neden olabilmektedir. Laktat MRS’de 1,32 ppm’de pik yapar. Ayrıca 4,1 ppm’de de ikinci bir pik yapar ancak bu pik suya yakın olduğu için genellikle baskılanmaktadır. Laktat normal beyinde çok düşüktür. İnfarkt (hücresele anaerobik glikoliz), nekroz, hipoksi, bazı glial tümörler ve mitokondrial ensefalopatilerde artar (88,89). İlk olarak Buchi, daha sonraları ise Joo ve ark., tavşanların göz içi basınçlarını artırmak suretiyle oluşturdukları deneysel iskemik glokom modelinde, histopatolojik olarak ölmekte olan retina gangliyon hücrelerini elektron mikroskopik olarak incelemişler ve bazı hücrelerin nekrotik, bazı hücrelerin ise apoptotik morfoloji gösterdiğini saptamışlardır (90,91). Glomda, gangliyon hücre ölüm nedenini tek bir mekanizma ile açıklamak çok kolay olmamakla birlikte birçok yazar bu durumu ‘nekroza sekonder hücre ölümü’, ‘apoptozisle nekroz arası hücre ölümü’, ‘sıralı apoptozis/nekroz’ veya ‘apoptozis üzerine gelişen nekroz’ gibi hücre ölüm şekilleri şeklinde adlandırmışlardır (60). Bizim yaptığımız çalışmada, kontrol grubunda gözlenmeyen fakat glokomlu hastaların 11’inde tespit edilen laktat piki, glokomun etyopatogenezinde; apoptotik hücre ölümünün yanısıra nekrotik hücre ölümünün de bulunduğu farklı ve karmaşık mekanizmaları akla getirmektedir.

Gupta ve ark. 10 glokomlu hastada, MRG yöntemi ile hastaların 2 taraflı KGL bölgelerini incelemişlerdir. Sonuç olarak, glokomlu olguların KGL bölgelerinde,

kontrol grubuna oranla hacimsel anlamda azalma meydana geldiğini tespit etmişler ve glokomlu hastaların KGL bölgelerinde atrofi meydana geldiği kanısına varmışlardır (81). Weber ve ark. deneysel olarak oluşturulmuş glokomlu maymunlar üzerinde yaptıkları çalışmada, KGL bölgesinde nöron hacminde azalma ve atrofi tespit etmişlerdir (82). Gupta ve ark. ise glokom nedeni ile takip edilen ve görme alanı kaybı olan 79 yaşındaki bir hastada nöroradyolojik olarak optik sinirde, KGL bölgesinde ve vizüel kortekste dejeneratif değişiklikler tespit etmişlerdir (83). Yücel ve ark. deneysel glokom oluşturulmuş maymunların KGL bölgelerinde magno ve parvoselüler hücre tabakalarında atrofi oluştuğunu histopatolojik olarak göstermişlerdir (84). Bütün bu çalışmalar, glokomun optik sinir ve KGL bölgesinde nöron kaybına yol açtığını göstermektedir. KGL de meydana gelen bu değişimlerin bazı metabolitlerde değişim meydana getirmesi doğal bir sonuçtur. Yapmış olduğumuz çalışma, MR-spekroskopi yönteminin bu değişimleri ortaya koyabileceğini göstermiştir.

Sonuç olarak, dokuların biyokimyasal yapısını ve metabolitlerini non-invaziv olarak ölçebilen MRS yönteminin, glokomun teşhisini bir aşama daha ileri götürerek glokomun hücresel düzeyde tanınması ve teşhisinin konulmasında yeni ufuklar açacağını düşünmekteyiz.

## BÖLÜM VI

### SONUÇLAR VE ÖNERİLER

Çalışmamıza, İnönü Üniversitesi Turgut Özal Tıp Merkezi Göz Hastalıkları, Glokom biriminde takip edilen, glokom dışında herhangi göz patolojisi veya sistemik hastalığı bulunmayan 29 glokomlu olgunun 29 gözü ve rutin göz muayeneleri normal olan 13 sağlıklı bireyin 13 gözü dahil edildi. Her bir olgunun vitreus sıvısında, Glx/Cr, laktat pikleri ve aynı taraf korpus genikulatum laterale bölgesinde Glx/Cr, NAA/Cr, Cho/Cr oranları ve laktat pikleri MRS yöntemi ile değerlendirildi.

Sağlıklı bireyler ile glokomlu bireylerin vitreus sıvılarındaki ve korpus genikulatum laterale bölgelerindeki Glx/Cr değerleri arasında, istatistiksel olarak anlamlı fark tespit edildi ( $p < 0.01$ ).

Korpus genikulatum laterale bölgelerindeki NAA/Cr ve Cho/Cr değerleri arasında istatistiksel olarak anlamlı fark tespit edilmedi ( $p > 0.05$ ).

Ayrıca 11 glokomlu hastanın vitreus sıvısında laktat piki saptanırken, sağlıklı bireylerin vitreus sıvılarında laktat piki saptanmadı.

Glokomlu olgularda gerek vitreus sıvısında gerekse korpus genikulatum laterale bölgesinde glutamat değerlerinin yüksek bulunması glokomun etyopatogenezinde apoptozis teorisini destekler niteliktedir. Glokom hastalığının kronik bir süreç ve özellikle birçok glokom türünün erken teşhis edilemediği göz önüne alındığında gerek şüpheli durumlarda, gerekse glokomun erken teşhisinde vitreus sıvısında ve korpus genikulatum lateralede ölçülecek glutamat seviyesi yol gösterici olabilir. Yapılacak daha ileri çalışmalar ve MRS yöntemi ile ilgili yaklaşımlar, glokomun hücresel hasar



aşamasında teşhis edilmesini sağlayarak glokomun tanı ve teşhisinde yeni bir yaklaşım olarak kabul görebilir.

## BÖLÜM VII

### ÖZET

#### **GLOKOMLU HASTALARDA VİTREUS SIVISINDA VE KORPUS GENİKULATUM LATERALEDE GLUTAMAT VE DİĞER AMİNOASİT MİKTARLARININ MR-SPEKTROSKOPİ İLE DEĞERLENDİRİLMESİ**

**AMAÇ:** Glokomlu olgularda, vitreus sıvısı ve korpus genikulatum lateralede glutamat ve diğer aminoasit miktarlarındaki değişimleri, MR-Spektroskopi (MRS) yöntemi ile değerlendirmek.

**MATERYAL-METOD:** Glokom dışında herhangi göz patolojisi veya sistemik hastalığı bulunmayan yaş ve cinsiyet karşılaştırmalı, 29 glokomlu olgunun 29 gözü (Grup 1) ve rutin göz muayeneleri normal olan 13 sağlıklı bireyin 13 gözü (Grup 2) çalışma kapsamına alındı. Olguların korpus vitreusunda; Glutamate-glutamin (Glx)/Kreatin (Cr), laktat pikleri ve aynı taraf korpus genikulatum laterale bölgesinde Glx/Cr, N-asetil aspartat (NAA)/Cr, Kolin (Cho)/Cr oranları ve laktat pikleri MRS yöntemi ile değerlendirildi.

**BULGULAR:** Sağlıklı bireylerin, vitreus sıvılarındaki ortalama Glx/Cr değeri  $2.24 \pm 1.51$ , korpus genikulatum laterale bölgelerindeki ortalama Glx/Cr değeri  $0.38 \pm 0.35$ , NAA/Cr  $1.44 \pm 0.57$  ve Cho/Cr değeri  $0.79 \pm 0.32$  olarak hesaplandı. Glokomlu olguların vitreus sıvılarındaki ortalama Glx/Cr değeri  $10.87 \pm 8.58$ , korpus genikulatum laterale bölgelerindeki ortalama Glx/Cr değeri  $1.29 \pm 1.21$ , NAA/Cr değeri  $1.15 \pm 0.56$  ve Cho/Cr değeri  $1.36 \pm 1.30$  olarak tespit edildi. Grup 1'deki glokomlu olguların 11'inin vitreus sıvılarında laktat piki saptanırken, sağlıklı bireylerin vitreus sıvılarında hiçbir olguda laktat piki saptanmadı. Sağlıklı bireyler ile glokomlu bireylerin vitreus sıvılarında ve korpus genikulatum lateralede Glx/Cr değerleri arasında istatistiksel olarak anlamlı fark tespit edildi ( $p < 0.01$ ). Korpus genikulatum laterale bölgelerindeki NAA/Cr ve Cho/Cr değerleri arasında istatistiksel olarak anlamlı fark tespit edilmedi ( $p > 0.05$ ).

**SONUÇ:** Glokomlu olgularda vitreus sıvısında ve korpus genikulatum lateralede glutamat deęerlerinin yüksek bulunması glokomun etyopatogenezinde apoptozis teorisini destekler niteliktedir. Dokuların biyokimyasal yapısını ve metabolitlerini ölçebilen ve bir spektrumda gösterebilen MRS, glokomun erken teşhisinde kullanılabilir yeni ve non invaziv bir yöntem olabilir.

**Anahtar kelimeler:** Glokom, glutamat, MR-spektroskopi, apoptozis

## BÖLÜM VIII

### SUMMARY

#### EVALUATION OF THE GLUTAMATE AND OTHER AMINOACIDS AMOUNTS IN VITREOUS BODY AND CORPUS GENICULATUM LATERALE IN PATIENT WITH GLAUCOMA BY MR-SPECTROSCOPY

**PURPOSE:** To evaluate glutamate and other aminoacids levels both vitreous and corpus geniculatum laterale by MR spectroscopy (MRS) in glaucoma patients.

**MATERIAL AND METHODS:** 29 eyes of 29 patients with glaucoma, no existing ocular pathology and systemic disease (group 1) and 13 eyes of 13 healthy individuals whose routine ophthalmologic examinations were normal (group 2) were included in the study. Glutamate-glutamin (Glx)/Creatin/(Cr) ratios and lactate peaks in the vitreous body, and the Glx/Cr, N-acetil aspartate (NAA)/Cr, Cholin (Cho)/Cr ratios, and lactate peaks in the ipsilateral area of corpus geniculatum laterale were evaluated by using MRS in each group.

**RESULTS:** The mean Glx/Cr ratio was  $2.24 \pm 1.51$  in the vitreous body and the mean Glx/Cr, NAA/Cr, and Cho/Cr ratios were  $0.38 \pm 0.35$ ,  $1.44 \pm 0.57$ ,  $0.79 \pm 0.32$ , respectively in the corpus geniculatum laterale area of healthy individuals. The mean Glx/Cr ratio was  $10.87 \pm 8.58$  in the vitreous body and the mean Glx/Cr, NAA/Cr, and Cho/Cr ratios were  $1.29 \pm 1.21$ ,  $1.15 \pm 0.56$ ,  $1.36 \pm 1.30$ , respectively in the corpus geniculatum laterale area of glaucoma patients. Moreover, while a lactate peak was established in the vitreous body of 11 glaucoma patients, there was no any lactate peak in the vitreous body of healthy individuals. A statistically significant difference was determined between two groups for Glx/Cr ratio in both vitreous body and corpus geniculatum laterale ( $p < 0.01$ ). There was no statistically significant difference between two groups for NAA/Cr, and Cho/Cr ratios in the corpus geniculatum laterale ( $p > 0.05$ ).

**CONCLUSION:** Determining high amount of glutamate in the both vitreous body and corpus geniculatum laterale of glaucoma patient supports the theory of apoptosis in

etiopathogenesis of glaucoma. MRS method, which can measure biochemical structure and metabolites of tissues as well as show on a single spectrum, may be a new and noninvasive method in early diagnosis of glaucoma.

**Key Words:** Glaucoma, glutamate, MR spectroscopy, apoptosis.

## BÖLÜM IX

### KAYNAKLAR

1. Honkanen RA, Baruah S, Zimmerman MB, et al. Vitreous aminoasid concentrations in patients with glaucoma undergoing vitrectomy. Arch Ophthalmol 2003; 121:183-8.
2. Orhan M, Suyugül N, Turaçlı E, ve ark. Glokom. Turaçlı E, Önel M, Yalvaç IS, editörler. Ankara: SFN Televizyon Tanıtım Tasarım Yayıncılık; 2003.s.4-76.
3. Ganong WF. Ganong Tıbbi Fizyoloji. Çev: Türk Fizyolojik Bilimler Derneği. Sinaps ve kavşak iletimi. Cilt 1. 17. Baskı. İstanbul: Barış kitabevi; 1996.s.128-30.
4. RJ Casson. Possible role of excitotoxicity in the pathogenesis of glaucoma. Clin Exp Ophthalmol 2006; 34:54-63.
5. Kikuchi M, Kashii S, Honda Y, et al. Protective action of zinc against glutamate neurotoxicity in cultured retinal neurons. Invest Ophthalmol Vis Sci 1995; 36:2048-53.
6. Dreyer EB, Zurakowski D, Schumer RA, et al. Elevated glutamate levels in vitreous body of humans and monkeys with glaucoma. Arch Ophthalmol 1996; 114:299-305.
7. Okuno T, Oku H, Sugiyama T, et al. Glutamate level in optic nerve head is increased by artificial elevation of intraocular pressure in rabbits. Exp Eye Res 2006; 82:465-70.
8. Achten E, Boon P, Van De KT, et al. Value of single-voxel proton MR spectroscopy in temporal lobe epilepsy. Am J Neuroradiol 1997; 18:1131-39.
9. Kanski JJ. Klinik Oftalmoloji. Çev: Orağlı KM. 4. Baskı. İstanbul: Nobel Tıp Kitabevleri; 1999.s.193.
10. Bengisu Ü. Göz hastalıkları. 4. Baskı. Ankara: Palme yayıncılık; 1998.
11. Özçetin H. Klinik Göz Hastalıkları. İstanbul: Nobel Tıp Kitabevi; 2003.s.315-40.

12. Apaydın A, Güllülü G, Ovalı T, ve ark. Temel Göz Hastalıkları. Aydın P, Akova AY, editörler. Ankara: Güneş Tıp Kitabevi; 2001.
13. Tripathi CR, Chalam KV, Cibis GW, et al. Topographic feature of the globe. (Ed: Denny M and Taylor F). Basic and Clinical Science Course: Fundamentals and Principles of Ophthalmology. San Francisco: American Academy of Ophthalmology; 1999-2000.p.47-92.
14. Nishida T. Basic Science: Cornea, Sklera and Ocular adnexia Anatomy, Biochemistry, Physiology and Biomechanics. (Ed: Krachmer HJ, Mannis JM, Holland JE). Cornea, second edition, Philadelphia: Elsevier Mosby; 2005.p.3-43.
15. Cantor L, Berlin MS, Hodapp EA. Historical introduction: Development of our concept of glaucoma. (Ed: Denny M, Taylor F). Basic and Clinical Science Course. Glaucoma. San Francisco: American Academy of Ophthalmology; 1999-2000.p.7-14.
16. Aydın P, Kansu T, Torun N. Nöro-oftalmoloji El Kitabı, Ankara: Güneş Tıp Kitabevi; 2008.
17. Türk Oftalmoloji Derneği, Ankara Şubesi Akademik Eğitim Programı 25. Ulusal Oftalmoloji Kursu. Nörooftalmoloji. Fırat E, Atilla H, Akova Y, ve ark, editörler. Ankara: 2005.s.1-30.
18. Tielsch JM, Sommer A, Katz J. Racial variations in the prevalence of POAG. JAMA 1991; 266:369-74.
19. Sommer A, Tielsch JM, Katz J. Relationship between intraocular pressure and primary open-angle glaucoma among white and black Americans: The Baltimore Eye Survey. Arch Ophthalmol 1991; 109:1090-5.
20. Quigley HA, Addicks EM. Chronic experimental glaucoma in primates. II. Effect of extended intraocular pressure elevation on optic nerve head and axonal transport. Invest ophthalmol Vis Sci 1980; 19:137-42.
21. Collaborative Normal-Tension Glaucoma Study Group. Comparison of glaucomatous progression between untreated patients with normal tension glaucoma and patients therapeutically reduced intraocular pressures. Am J Ophthalmol 1998; 126:487-97.
22. Katavisto M. The diurnal variations of ocular tension in glaucoma. Acta Ophthalmol 1964; 78:1-10.

23. Asrani S, Zeimer R, Wilensky J, et al. Large diurnal fluctuations in intraocular pressure are an independent risk factor in patients with glaucoma. *J Glaucoma* 2000; 9:134-42.
24. Wilensky JT, Gieser DK, Dietsche ML. Individual variability in the diurnal intraocular pressure curve. *Ophthalmology* 1993; 100:940-4.
25. Hughes E, Spry P, Diamond J. 24-Hour monitoring of intraocular pressure in glaucoma management: A retrospective review. *J Glaucoma* 2003; 12:232-6.
26. Shield MB. The noncontact tonometer. Its value and limitations. *Surv Ophthalmol* 1980; 24:211.
27. Rohen WJ, Dreccoll LE. Structural changes of the outflow system with increasing age, morphology of aqueous outflow pathways in normal and glaucomatous eyes. (Ed: Robert R, Bruce MS, Theodore K). *The Glaucomas*. Mosby, St. Louis; 1989:41-69.
28. Dökmeçi İ. Farmakoloji Temel Kavramlar. İstanbul: Nobel tıp kitabevi; 2000.s.379-420.
29. Turgut B, Demir T, Çeliker Ü. Oftalmolojide Apoptoz. *Fırat Tıp Dergisi* 2006; 11:6-11.
30. Abbasoğlu ÖE, Hoşal BM. Apoptozis: Göz Hastalıklarındaki Yeri. *T Klin J Ophthalmol* 2001; 10:115-20.
31. Bomsan FT, Visser BC, Ooveren JV. Apoptosis: Pathophysiology of programmed cell death. *Path Res Pract* 1996; 192:676-83.
32. Mountz JD, Zhou T. (2001). Apoptosis and autoimmunity. (Ed: Kopman WJ). *A Textbook of Rheumatology: Arthritis and allied conditions*. Lippincott-Williams&Wilkins.
33. Staunton MJ, Gaffney G. Apoptosis. Basic concepts and potential significance in human cancer. *Arch Pathol Lab Med* 1998; 122: 310-9.
34. Arends MJ, Morris RG, Wyllie AH. Apoptosis, the role of endonuclease. *Am J Pathol* 1990; 136:593-608.
35. Carson DA, Ribeiro JM. Apoptosis and disease. *The Lancet*. 1993; 341: 1251-4.
36. Melino G, Annicchiarico-Petruzzelli M, Pieddo L, et al. Tissue transglutaminase and apoptosis: sense and antisense transfection studies with human neuroblastoma cells. *Mol Cell Biol* 1994; 14:6584-96.



37. Gavrieli Y, Shearman Y, Bensasson SA. Identification of programmed cell death in situ via specific labeling of nuclear DNA fragmentation. *J Cell Biol* 1992; 119:493-501.
38. Caulin C, Salvaseen GS, Oshimo G. Caspase cleavage of keratin 18 and reorganization of intermediate filaments during epithelial cell apoptosis. *J Cell Biol* 1997; 138:1379-94.
39. Nickells RW, Zack DJ. Apoptosis in ocular disease: a molecular review. *Ophthalmic Genet* 1996; 17:145-65.
40. Johnson JE, Barde YA, Schwab M, et al. Brain derived neurotrophic factor supports the survival of cultured rat retinal ganglion cells. *J Neurosci* 1986; 6:3031-8.
41. Wilson SE. Stimulus-specific and cell type-specific cascades: Emerging principles relating to control of apoptosis in the eye. *Exp Eye Res* 1999; 69:255-66.
42. Tempestini A, Schiavone N, Papucci L, Witort E, Lapucci A, Cutri M, Donnini M, Capaccioli S. The mechanisms of apoptosis in biology and medicine: A new focus for ophthalmology. *Eur J Ophthalmol* 2003; 3:11-18.
43. Farkas RH, Grosskreutz CL. Apoptosis, neuroprotection and retinal ganglion cell death: An overview. *Int Ophthalmol Clin* 2001; 41:111-30.
44. Nickells RW. The molecular biology of retinal ganglion cell death: Caveats and controversies. *Brain Res Bull* 2004; 62:439-46.
45. Nickells RW. Apoptosis of retinal ganglion cells in glaucoma: An update of the molecular pathways involved in cell death. *Surv Ophthalmol* 1999; 43:151-61.
46. Osborne NN, Chidlow G, Layton CJ, et al. Optic nerve and neuroprotection strategies. *Eye* 2004; 18:1075-84.
47. Guo L, Moss SE, Alexander RA, et al. Retinal ganglion cell apoptosis in glaucoma is related to intraocular pressure and IOP-induced effects on extracellular matrix. *Invest Ophthalmol Vis Sci* 2005; 46:175-82.
48. Kuehn MH, Fingert JH, Kwon YH. Retinal ganglion cell death in glaucoma: Mechanisms and neuroprotective strategies. *Ophthalmol Clin North Am* 2005; 18:383-95.

49. Flammer J, Orgul S, Costa VP, et al. The impact of ocular blood flow in glaucoma. *Prog Retin Eye Res* 2002; 21:359-93.
50. Tezel G, Wax MB. Hypoxia-inducible factor 1-alpha in the glaucomatous retina and optic nerve head. *Arch Ophthalmol* 2004; 122:1348-56.
51. Osborne NN, Casson RJ, Wood JP, et al. Retinal ischemia: Mechanisms of damage and potential therapeutic strategies. *Prog Retin Eye Res* 2004; 23:91-147.
52. Woldemussie E, Wijono M, Ruiz G. Muller cell response to laser-induced increase in intraocular pressure in rats. *Glia* 2004; 47:109-19.
53. Liu B, Neufeld AH. Expression of nitric oxide synthase-2 (NOS-2) in reactive astrocytes of the human glaucomatous optic nerve head. *Glia* 2000; 30:178-86.
54. Hayreh SS, Zimmerman MB, Podhajsky P, et al. Nocturnal arterial hypotension and its role in optic nerve head and ocular ischemic disorders. *Am J Ophthalmol* 1994; 117:603-24.
55. Wheeler L, Woldemussie E, Lai R. Role of alpha-2 agonists in neuroprotection. *Surv Ophthalmol* 2003; 48:47-51.
56. Donello JE, Padillo EU, Webster ML, et al. Alpha (2)-Adrenoceptor agonists inhibit vitreal glutamate and aspartate accumulation and preserve retinal function after transient ischemia. *J Pharmacol Exp Ther* 2001; 296:216-23.
57. Osborne NN, Chidlow G, Nash MS, et al. The potential of neuroprotection in glaucoma treatment. *Curr Opin Ophthalmol* 1999; 10:82-92.
58. Osborne NN, Wood JP, Chidlow G, et al. Effectiveness of levobetaxolol and timolol at blunting retinal ischaemia is related to their calcium and sodium blocking activities: relevance to glaucoma. *Brain Res Bull* 2004; 62:525-8.
59. Osborne NN, Wood JP, Chidlow G. Invited review: Neuroprotective properties of certain beta-adrenoceptor antagonists used for the treatment of glaucoma. *J Ocul Pharmacol Ther* 2005; 21:175-81.
60. Osborne NN, Wood JP, Chidlow G, et al. Ganglion cell death in glaucoma: what do we really know? *Br J Ophthalmol* 1999; 83:980-6.

61. Quaranta L, Bettelli S, Uva MG, et al. Effect of Ginkgo biloba extract on preexisting visual field damage in normal tension glaucoma. *Ophthalmology* 2003; 110:359-62.
62. Hajek M, Dezortova M, Krsek P. (1)H MR spectroscopy in epilepsy. *Eur J Radiol* 2008; 67:258-67.
63. Oyar O, Gülsoy UK. Tıbbi Görüntüleme Fiziği. 1. Baskı. Isparta: Tisamad Basım Sanayi; 2003.s.291-5.
64. Tuncel E. Klinik Radyoloji. 2. Baskı. Ankara: Nobel & Güneş Basım; 2008.s.106-151.
65. Lenkiski RE, Shnall MD. MR spectroscopy and the biochemical basis of neurological disease. (Ed: Atlas SW). *Magnetic Resonance Imaging of the brain and spine*, Raven, New York; 1996.p.1619-53.
66. Erden İ. Kraniospinal manyetik rezonans, 1. Baskı. Ankara: Manyetik Rezonans Derneği; 2003.s.149-169.
67. Salibi N, Brown MA. *Clinical MR spectroscopy first principles*, siemens medical system, Inc 1998; 6:151-64.
68. Danielsen ER, Ross B. (1995). *Magnetic Resonance Spectroscopy Diagnosis of neurological Diseases*, Marcel Dekker, California.
69. Kanamori M, Kumabe T, Shimizu H. (201)TI-SPECT, (1)H-MRS, and MIB-1 Labeling index of central neurocytomas: Three case reports. *Acta Neurochir* 2002; 144:157-63.
70. Angelie E, Bonmartin A, Boudraa A. Regional differences and metabolic changes in normal aging of the human brain: Proton MR spectroscopic imaging study. *Am J Neuroradiol* 2002; 22:119-27.
71. Smith JK, Londono A, Castillo M, et al. Proton magnetic resonance spectroscopy of brain–stem lesions. *Neuroradiol* 2002; 44:825-9.
72. İncesu L. Proton MR spektroskopisi ve kranial patolojilerde klinik uygulamalar. *Tanısal ve Girişimsel Radyoloji* 1998; 4:305-11.
73. Gutowski HJ, Gomez-Anson B, Torpey N. Oligodendroglial gliomatozis cerebri: 1H-MRS suggests elevated glycine/inositol levels. *Neuroradiol* 1999; 41:650-3.
74. Castillo M, Smith JK, Kwok L. Correlation of myo-inositol levels of cerebral astrocytomas. *Am J Neuroradiol* 2000; 21: 1645-9.

75. Sanders JA. Magnetic resonance spectroscopy. (Ed: Orrison WW, Lewine JD, Sanders JA). Functional Brain imaging 1995.p.419-67.
76. Yaman A, Erden İ, Keyik B. Beyin tümörlerinin MR Spektroskopi ile değerlendirilmesi. Tanısal ve Girişimsel Radyoloji 2000; 6(3):275-82.
77. Mark LP, Prost RW, Ulmer JL. Pictoral review of glutamate excitotoxicity: Fundamentals concepts for neuroimaging. Am J Neuroradiol 2001; 22:1813-24.
78. Alkan A, Kutlu R, Aslan M, ve ark. Adrenolökodistrofi: tek voksel MR spektroskopi bulguları. Tanısal ve Girişimsel Radyoloji 2004; 10:200-3.
79. Alkan A, Sarac K, Kutlu R, et al. Early and late stage subacute sclerosing panencephalitis: chemical shift imaging and single voxel MR spectroscopy. Am J Neuroradiol 2003; 24:501-6.
80. Yücel YH, Gupta N, Zhang Q, et al. Memantine Protects Neurons From Shrinkage in the Lateral Geniculate Nucleus in Experimental Glaucoma. Arch Ophthalmol 2006; 124:217-25.
81. Gupta N, Greenberg G, Tilly NL, et al. Atrophy of the lateral geniculate nucleus in human glaucoma detected by magnetic resonance imaging. Br J Ophthalmol 2009; 93:56-60.
82. Weber AJ, Chen H, Hubbard WC, et al. Experimental Glaucoma and Cell Size, Density, and number in the Primate Lateral Geniculate Nucleus. Invest Ophthalmol Vis Sci 2000; 41:1370-9.
83. Gupta N, Ang LC, Tilly NL, et al. Human glaucoma and neural degeneration in intracranial optic nevre, lateral geniculate nucleus and visual cortex. Br J Ophthalmol 2006; 90:674-8.
84. Yücel YH, Zhang Q, Weinreb RN, et al. Atrophy of Relay Neurons in Magno-and Parvocellular Layers in the Lateral Geniculate Nucleus in Experimental Glaucoma. Invest Ophthalmol Vis Sci 2001; 42:3216-22.
85. Marcaggi P, Hirji N, Attwell D. Release of L-aspartate by reversal of glutamate transporters. Neuropharmacology 2005; 49:843-9.
86. Berkowitz BA, Bansal N, Wilson CA. Non-invasive measurement of steady-state vitreous lactate concentration. NMR Biomed 1994; 7:263-8.

87. Rucker JC, Biousse V, Mao H, et al. Detection of Lactate in the Human Vitreous Body Using Proton Magnetic Resonance Spectroscopy. *Arch Ophthalmol* 2003; 121:909-11.
88. Castillo M, Kwock L, Mukherji SK. Clinical applications of proton MR spectroscopy. *Am J Neuroradiol* 1996; 17:1-15.
89. Lin A, Ross BD, Harris K, et al. Efficacy of Proton Magnetic Resonance Spectroscopy in Neurological Diagnosis and Neurotherapeutic Decision Making. *Neuro Rx* April 2005; 2:197-214.
90. Buchi ER. Cell death in the rat retina after a pressure-induced ischemia-reperfusion insult: an electron microscopic study, 1: Ganglion cell layer and inner nuclear layer. *Exp Eye Res* 1992; 55:605-13.
91. Joo CK, Choi JS, Ko HW, et al. Necrosis and apoptosis after retinal ischemia: involvement of NMDA- mediated excitotoxicity and p53. *Invest Ophthalmol Vis Sci* 1999; 40:713-20.