

**T.C.
İNÖNÜ ÜNİVERSİTESİ
TIP FAKÜLTESİ**

**OTOJEN HAMSTRİNG TENDONLARI İLE YAPILAN
ÇİFT BANT ÖN ÇAPRAZ BAĞ
REKONSTRÜKSİYONUNUN ERKEN DÖNEM
SONUÇLARI
(PROSPEKTİF ÇALIŞMA)**

DR. DEMET PEPELE

ORTOPEDİ VE TRAVMATOLOJİ ANABİLİM DALI

TEZ DANIŞMANI

PROF. DR. NURZAT ELMALI

MALATYA 2010

**T.C.
İNÖNÜ ÜNİVERSİTESİ
TIP FAKÜLTESİ**

**OTOJEN HAMSTRİNG TENDONLARI İLE YAPILAN
ÇİFT BANT ÖN ÇAPRAZ BAĞ
REKONSTRÜKSİYONUNUN ERKEN DÖNEM
SONUÇLARI
(PROSPEKTİF ÇALIŞMA)**

UZMANLIK TEZİ

DR. DEMET PEPELE

ORTOPEDİ VE TRAVMATOLOJİ ANABİLİM DALI

TEZ DANIŞMANI

PROF. DR. NURZAT ELMALI

ÖZET

İnönü Üniversitesi Tıp Fakültesi Ortopedi ve Travmatoloji kliniğine Haziran 2009 ile Ocak 2010 tarihleri arasında başvuran, ÖÇB lezyonu tanısı konan 16 hasta çalışmamıza dahil edildi. Çalışmamız prospektif bir çalışma idi. Hastalarımızın hepsi erkek idi. Hastaların yaş ortalaması 26.9 (20-47)'du.

Tüm hastalara otojen hamstring greftleri ile femoral askı yöntemi kullanarak çift tünel ÖÇB rekonstrüksiyonu yapıldı. Postop hastalara hızlandırılmış rehabilitasyon prosedürü uygulandı. Ortalama takip süresi 7.8 ay (3-12 ay) olarak bulundu.

Hastaların Lysholm skor ortalaması preop 39.6 (dağılım 11-65) iken post op 86.3 (dağılım 70-100)'dü. Hastaların Tegner aktivite skorları ortalaması travma öncesi 7.37, travma sonrası 4, post op 6,43'idi. Son kontrollerinde IKDC skorları uygulanan hastaların 13 (%81.25)'ü A (mükemmel) ve B (iyi) grubunda yer aldı. C grubunda 3 hasta bulunurken, D (kötü) grubunda hastamız bulunmamaktadır. Hastaların IKDC subjektif diz değerlendirme formu ortalamaları pre op 39.3 (dağılım 20.6-66) iken son muayenede 76.3 (dağılım 50-97)'ye yükselmiştir. Cincinnati skoru preop 18.18 (dağılım 15-22) iken, postop ortalama 27.25 (dağılım 20-30) 'dir. Bu sonuçlara göre travma sonrası (pre-op) ve post-op ortalamalar arasındaki farklar tatmin edici değerlerdedir (p=0.0001).

Cybex II dinamometresi ile yapılan kuadriseps ve hamstring kas gruplarına ait güç ölçümlerinde hiçbir hastada %15'in üzerinde güç kaybıyla karşılaşılması.

Sonuç olarak hamstring tendonları ile femoral askı yöntemi kullanarak çift tünel ÖÇB rekonstrüksiyonu literatür verileri ve aldığımız sonuçlar ışığında kullanılabilir ve tatmin edici sonuçlar alınabilir bir yöntemdir. Tekniğin, dejenerasyonu engelleme ve diz biyomekaniğini daha iyi restore etme açısından yararlarını kanıtlamak ve aynı zamanda benzer çalışmalarla karşılaştırmak için uzun dönem sonuçlarını görmek gerekmektedir.

Anahtar sözcükler: ÖÇB rekonstrüksiyonu, çift bant, hamstring tendon greftleri, femoral askı.

SUMMARY

16 patients who consulted İnönü University Medical Department Orthopaedics and Traumatology Clinic between June 2009 and January 2010 and diagnosed as ACL rupture were added to our study. Our study was prospective. All our patients were male. Average of our patient's age was 26.9 (20-47).

ACL reconstruction with using hamstring tendons and double-bundle techniques by using femoral hanger was applied to all patients. Aggressive rehabilitation procedure was applied to patients in post-op. Average follow-up was 7.8 month (3-12 month).

The average of Lysholm scores of patients was pre-op 39.6 (11-66) while post-op was 86.3 (70-100). The average of Tegner activation score before trauma was 7.37, after trauma was 4, post-op was 6.43. In the last examination the 13 of the patients (81.25%) who were applied IKDC scores, were in the group A (excellent) and B (good) while there were 3 patient in group C, there were no patients in group D (bad). IKDC subjective knee form average score was 39.4 (20.6-66) in pre-op while it increased to 76.3 (50-97) in the last examination. While Cincinnati score was 18.18 (15-22) in pre-op, it was 27.25 (20-30) in post-op. According to these results average differences between post trauma (pre-op) and post operative were satisfying ($p=0.0001$).

In the measurement by using Cybex II there was no power lose more than 15% in any patients.

As a consequence, when we consider literature datas and the results we have found ACL reconstruction with using hamstring tendons and double-bundle technique by using femoral hanger is a technique that is useful and in which satisfying results can be obtained. We have to see the long term results in order to prove the benefits at techniques which restoring the knee biomechanics and prevent degeneration and also compare with other similar studies.

Key words: ACL reconstruction, double-bundle, hamstring tendon grafts, femoral hanger.

İÇİNDEKİLER

ÖZET	i
SUMMARY	ii
İÇİNDEKİLER	iii
ŞEKİLLER DİZİNİ	v
TABL OLAR DİZİNİ	vi
RESİMLER DİZİNİ	vii
SİMGELER VE KISALTMALAR DİZİNİ	viii
1. GİRİŞ VE AMAÇ	1
2. TARİHÇE	2
3. GENEL BİLGİLER	7
3.1 Embryoloji	7
3.2-Histoloji	8
3.3-Anatomi	10
3.3.1- Makroskopik ve Fonksiyonel Anatomi	10
3.3.2- Nörovasküler Anatomi	14
3.4- Biyomekanik	15
3.4.1- Diz Eklem Biyomekaniği	15
3.4.2- Dizin Hareketleri Sırasında Rol Oynayan Stabilizatörler	20
3.4.3-ÖÇB Lezyonu Olan Dizin Biyomekaniği	21
3.5- OÇB Lezyonlu Dizde Klinik Değerlendirme	22
3.5.1- Diz İnstabilitelerinin Sınıflaması	22
3.5.2- Yaralanma Epidemiyolojisi, Etiyolojisi ve Mekanizması	27
3.5.3- Anamnez ve Fizik Muayene	30
3.5.4- Radyolojik Tanı	34
3.5.5-ÖÇB Lezyonlarında Doğal Seyir	39
3.6- ÖÇB Lezyonlarında Tedavi	42
3.6.1- Konservatif Tedavi	46
3.6.2-Cerrahi Tedavi ve Teknikleri	49
3.6.2.1- Rekonstrüksiyon Öncesi Yöntemler	49
3.6.2.2- OÇB Rekonstrüksiyon Yöntemleri	51
3.6.2.3-ÖÇB Cerrahisinde Greft Seçimi	54

3.6.2.4-ÖÇB Cerrahisinde Tespit Seçenekleri	59
3.6.2.4.1- Femoral Tespit Materyalleri	59
3.6.2.5- Cerrahi Sonrası Rehabilitasyon	64
3.6.2.6-Komplikasyonlar	67
4-HASTALAR VE YÖNTEM	72
4.1-Cerrahi Teknik	72
4.2-Ameliyat Sonrası Bakım ve Rehabilitasyon	79
4.3-Değerlendirme	80
4.4-Bulgular ve Sonuçlar	81
4.5-Komplikasyonlar	85
5. VAKALARIMIZDAN ÖRNEKLER.....	87
6-TARTIŞMA.....	89
7-SONUÇ.....	102
8- KAYNAKLAR.....	103

ŞEKİLLER DİZİNİ

Şekil 1: ÖÇB'nin mikroskopik yapısı

Şekil 2: ÖÇB'nin anatomik yapısı

Şekil 3 : ÖÇB'nin origo ve insersiyosu

Şekil 4: ÖÇB AM ve PL bantları ve hareketle değişimleri

Şekil 5: ÖÇB'nin femoral ve tibial yapışma şekli.

Şekil 6: ÖÇB'nin arteriyel beslenmesi.

Şekil 7: Diz ekleminin 3 plandaki hareketleri

Şekil 8: Gunston tarafından tanımlanan anlık dönme merkezleri ve J şekli

Şekil 9:Femoral kayma ve yuvarlanma hareketi

Şekil 10 : Burkulma tipleri

Şekil 11: Rotasyonel instabilitelerin şematik görünümü (sağ dize göre)

Şekil 12: Anteriomedial instabilite

Şekil 13: Pivot shift testi

Şekil 14: Ön çekmece testi

Şekil 15: Segond kırığı

Şekil 16: Akut ÖÇB yırtığında ödem ve ÖÇB bütünlüğünün bozulması

Şekil 17: Kronik ÖÇB yırtığında tam rezorbsiyon

Şekil 18: Kemik ezilmesi

Şekil 19: ACL yırtığında tibianın öne translasyonu

Şekil 20: İliotibial bant kullanılarak ÖÇB tamirinin eklem dışı ve eklem

içi birlikte desteklenmesi. A- Distal yapışma yerinde korunarak, iliotal bial greftin hazırlanması. B- Hazırlanan greftin dış yan bağ altından "over the top" tekniğiyle eklem içerisine alınarak tibial tünelden geçirilmesi. C- İşlemin yandan görünümü

TABLolar DİZİNİ

Tablo 1 : Embriyolojik gelişiminin kronolojisi

Tablo 2:AOSSM'in Diz İnstabilite Sınıflandırması

Tablo 3 : ÖÇB'in yaralanma sebepleri

Tablo 4: Akut ÖÇB yaralanmalarında tedavi şeması

Tablo 5: Kronik ÖÇB yaralanmalarında tedavi şeması

Tablo 6: ÖÇB rekonstrüksiyonunda kullanılan otogreftlerin yapısal özellikleri

Tablo 7 : Tibial ve femoral fiksasyon materyallerinin dayanıklılık ve sertlikler

Tablo 8 : Hastaların travma öncesi, sonrası ve post op Tegner skorları

Tablo 9: Hastaların sayılarına göre Cincinnati skor sonuçları

Tablo 10: Hasta sayısına göre Lysholm skor tablosu

Tablo 11: IKDC skor gruplarına göre hasta sayıları

Tablo 12: Hastalarımızın Cybex II dinamometresine göre sonuçları

Tablo 13: Hastaların istatistiksel olarak anlamlı fark gösteren skorlarının preop ve post op değerleri

RESİMLER DİZİNİ

- Resim 1:** Metal ve bioabsorbabil interferans vidaları
- Resim 2:** Mitek kancaları
- Resim 3:** Endobutton
- Resim 4:** Staple
- Resim 5 :** Pul-vida
- Resim 6:** Washer-vida
- Resim 7 :** a-b: Hastanın operasyon masasındaki görüntüsü
- Resim 8 :** a-Longitudunal kesi planı, b-İnsizyon ve tendonlar
- Resim 9 :** a-Greftlerin yeni alınmış hali, b-Greftlerin hazırlanmış halleri
- Resim 10 :** Her iki tibial tünelin görüntüsü
- Resim11:** a-Tibial tespitin staple ile tamamlanması, b-Post op breys giydirilmiş hasta

SİMGELER VE KISALTMALAR DİZİNİ

M.S. : Milattan sonra

ÖÇB : Ön çapraz bağ

AM : Anteromedial bant

PL : Posterolateral bant

AÇB : Arka çapraz bağ

İYB : İç yan bağ

DYB : Dış yan bağ

AMA : The American Medical Association's

AOSSM: American Orthopedic Society for Sports Medicine'nin

IKDC : International Knee Documentation Committee

K-Pt-K : Kemik-Patellar Tendon-Kemik

ST / G : Hamstring Tendonları (semitendinosus-grasilis)

SQT : Santral Kuadriseps Tendonu

RF : Radyofrekans

1. GİRİŞ VE AMAÇ

Sağlıklı yaşam konusunda arařtırmaların arttıđı ve artık spor yapmanın sađlıklı yaşam için vazgeçilmez olduđu gerçeđinin kabul edildiđi bir dönemdeyiz. Dolayısıyla spor insan hayatında ciddi yere sahip ve profesyonel sporcular yanında amatör sporcu sayısı da gittikçe artmaktadır. Diđer taraftan sportif aktivitelerin artması spor yaralanmalarını da arttırmaktadır. Spor aktiviteleri sırasında en çok yaralanan eklem diz eklemidir ve diz ekleminde oluřan en sık ve ciddi yaralanma ÖÇB yırtıđıdır. Bu durum ortopedistlerin de bu yönde çalıřmalarının artmasına yol açmaktadır.

Artroskopik ve radyolojik teknolojilerdeki gelişmelere paralel olarak artroskopik tecrübenin artması ÖÇB tanı ve tedavisinin hızla ilerlemesini sađlamıştır. Asıl çaba; tamiri tamamiyle anatomik yapmak, dejenerasyonu durdurmak ve dizi olabildiđince orijinal haline getirmektir. Dolayısıyla yaralanmıř ÖÇB'ı anatomik olarak çift demet tekniđi ile rekonstrukt e etmek fikri oluřmuřtur.

Biz de çalıřmamızda İnönü Üniversitesi Tıp Fakóltesi Ortopedi ve Travmatoloji kliniđine Haziran 2009 ile Ocak 2010 tarihleri arasında başvuran ve ÖÇB lezyonu tanısı konan hastalara otojen hamstring greftleri ile endobutton-cl kullanarak çift demet ÖÇB rekonstruksiyonu yapmayı ve sonuçlarını gözlemlemeyi amaçladık.

2. TARİHÇE

Tarihe baktığımızda diz bağlarına ait ilk bilgi Bergama'lı Galen dönemine (M.S. 170) kadar uzanır. M.S. 130 yılında doğan Galen, spor hekimliğinin babası sayılır. Galen, Roma İmparatorluğu döneminde gladyatörlerin hekimliğini yapmıştır. Spor yaralanmalarını incelediği eserinde çapraz bağların tanımlamasını yapmış ve doğasını anlatmıştır (1,2).

Çapraz bağların kopmasına ilişkin ilk yayın 1850'de Stark tarafından yapılmıştır. Stark, iki hastasını breys kullanarak tedavi ettiğini bildirmiştir (3).

Çapraz bağ onarımına ilişkin ilk yayınlar 1900' da Battle, 1913' te Goetjes, 1917 ve 1919' da HeyGroves ve 1936 ve 1939' da Campbell'e aittir (4,5,6,7,8,9).

Goetjes, 1913' te, çapraz bağların yaralanmaları üzerine kadavra çalışmalarını da içeren ayrıntılı bir araştırma yayınlamıştır (9). Bağların işlevini ve yaralanma mekanizmalarını kadavra çalışmalarında gösteren yazar, 7'si kendisine ait olan 30 olguyu gözden geçirerek, taze yaralanmalarda onarımı, tibia tüberkülünün koştugu olgularda bunun kendi yerine dikilmesini ve eksiz edilmesini, yaşlı ve geç tanı konmuş olgularda koruyucu tedavinin uygulanmasını ve tanısıl sorunlarda anestezi altında muayeneyi önermiştir (10).

Hey-Groves, 1917'de ÖÇB rekonstrüksiyonu üzerine kısa bir olgu sunumu yapmıştır (2,7). Fasya latanın yapışma yerinden ayırdığı bir fasya şeritini greft olarak kullanmış ve tibia üst bölümünde açtığı tünelden bu şeriti geçirerek ameliyatı tamamlamıştır (7,11). İlk intraartiküler ÖÇB ameliyatını yapan Hey Groves olmuştur.

Alwyn Smith 1918'de ÖÇB anatomisi, biyomekaniği yaralanma mekanizması, tanı ve tedavisi üzerine bir yazı yayınlamıştır. Alwyn Smith de Goetje gibi tanıda sorunla karşılaşıldığında anestezi altında muayeneyi önermiştir. Alwyn Smith, ilk kez yapay bağ onarımını da deneyen kişidir. Yazar ÖÇB rekonstrüksiyonunu ipek şerit kullanarak yapmış, fakat bu ameliyat 11 hafta sonra başarısızlıkla sonuçlanmıştır (3,12).

Campbell, 1936 ve daha sonra 1939 da ÖÇB, iç yan bağ ve medial meniskus yırtığını içeren üçlüyü ilk kez tanımlamıştır (3,5,6,10). Yazar aynı zamanda, patella

tendonu ve eklem kapsülü şeridini kullanarak yaptığı grefti, tibia ve femur dış kondilinde açtığı deliklerden geçirerek, ÖÇB için değişik bir rekonstrüksiyon yöntemi geliştirmiştir. Campbell bu yöntemin Hey-Groves işleminden daha kolay olduğunu ve daha az ameliyat sonrası komplikasyon yarattığını belirtmiştir (13).

ÖÇB için ilk eklem dışı onarım Bosworth tarafından 1936 da, serbest fasya lata greftinin diz eklemi iç ve dış yüzünde çapraz şekilde örülmesi ile yapılmıştır (3,14).

Ivar Palmer, 1938 de diz bağlarının önemi ve yaralanmalarında yapılacak tedaviler üzerine ilk kitabı yayınlamıştır (15,16). Dokuz bölümde yazılan bu kitapta Palmer, diz bağlarının anatomi ve fizyolojisini, biyomekanik özelliklerini, diz bağ yaralanmaları mekanizmalarını, değişik yaralanma tiplerinin sıklığı, belirtileri ve patolojik anatomisini, 30 taze diz bağları yırtığı olgu öyküsünü, uzun süreli diz bağ yaralanmalarında klinik seyir, 27 geç olgu öyküsünü, değişik tipte tedavi ve izleme gözlemlerini bildirmiştir. Yazar ilk kez ön çapraz bağda anteromedial ve posterolateral bölümlerin olduğundan ve bağın sinovya içinde yırtılmasından söz etmiş ve dizin anterolateral instabilitesinin devam ettiği olgularda hasta tarafından dizin bilinçli olarak öne sublukse edilmesi ile gösterilebildiğini tanımlamıştır (16). Palmer, çapraz bağların onarımında rehber olarak kullanılan ilk kitapçıkları yazan kişidir. Palmer, bu kitabında zamanının önde gelen ortopedistlerinin ÖÇB yırtığı gördüklerinde bunu eksize ettiklerini belirtmiştir ve böyle bir tedavi felsefesini reddetmiştir (15).

Yırtık ÖÇB nin eksize edilmemesi gerektiği kabul edildikten sonra primer tamirler denenmiştir. Marshall ve ark. primer onarım yaptıkları 70 hastada 29 aylık bir izleme süresinde %93 çok iyi sonuç bildirmişlerdir (17). Jones (1916), bütün primer ÖÇB onarımlarının bir süre sonra bozulduğunu bildirmiştir. Jones'tan altmış yıl sonra Feagin ve Curl (1976), akut yaralanmalardan sonra yapılan primer onarımların geç izlemelerde yüksek oranda başarısızlıkla sonuçlandığını saptamışlardır (18) . Bu nedenle genellikle bağın başka bir doku ile kuvvetlendirilmesi işlemi akut onarıma eklenmiştir (18).

ÖÇB yırtıklarında denenen diğer bir yöntem de eklem dışı destek ameliyatlarıdır. Slocum (1974), pes anserinus transplantasyonu uygulamıştır (19).

Slocum bu yöntemi genellikle anteromedial rotator instabilitelerde yapmıştır ve hem statik, hem de dinamik olarak etki sağlamak istemiştir. Pes anserinusu tibia üzerinde hem laterale hem de yukarıya transfer etmiştir ve bu işlem, bu kasların fleksiyon yaptırıcı kuvvetini azaltarak içe döndürücü kuvvetini arttırmıştır. Ameliyat sonuçlarını karşılaştırmak zordur, fakat uzun süreli izlemelerde yüksek sıklıkta instabilite görülmüştür (3,17,20).

Losee ve ark.(1978), distale bağlı İliotibial bandı arka kapsül ve dış gastroknemiustan geçirirler (21). Ellison ameliyatı (1979) da Losee ameliyatına benzer, fakat burada iliotibial bant yukarıdan ayrılmamış, alt uç bir kemik bloğu ile birlikte serbestleştirilmiştir, bu şerit dış yan bağ üst bölümünden geçirilir ve sonra Gerdy çıkıntısına tespit edilir (22).

Çeşitli otoplastikler kullanılarak rekonstrüksiyonlar denenmiştir. Campbell, 1936'da ilk kez patella tendonu medial bölümü ve eklem kapsülü şeridini kullanarak ÖÇB için değişik bir rekonstrüksiyon yöntemi geliştirmiştir (5).

Jones 1963'te patellar tendonun 1/3 ortasından aldığı grefti tibiada ve femurda tüneller açarak intraartiküler rekonstrüksiyon yapmıştır (20,23,24). Jones tekniğinde, patella tendonundan aldığı greftin alt ucunu tibiadan ayırmamıştır. Greftin femur kondiline bağlanmasının getirdiği zorluklar Clancy'nin kemik-tendon-kemik diye anılan serbest patella tendonu greftini ortaya çıkarmasını sağlamıştır (25). Clancy başlangıçta, serbest patella tendonu greftini düğmeler ile tibia ve femura tespit etmiştir. Kurosaka ve ark. (1987) interferens vidalarının kullanılmasını önermişler ve "Değiştirilmiş Clancy yöntemi" ortaya çıkmıştır (26). Böylece patella tendon greftinin daha sağlam tespiti gerçekleşmiş ve artroskop yolu ile yapılan ÖÇB rekonstrüksiyonu da kolaylaşmıştır. Günümüzde absorbe edilebilir vidalar da kullanılır olmuştur (13).

Doğu Almanyalı Brückner 1966 da, Broström 1968 de patella tendonu medial 1/3 ünü kullanarak geliştirdikleri ÖÇB rekonstrüksiyonu yöntemlerini yayınlamışlardır (23,27). Eriksson (1976), Broström yöntemini değiştirmiş ve kendi adıyla anılan yöntemi geliştirmiştir (23). Eriksson yönteminde de patella tendon grefti medial 1/3 ten alınır, distal uç tibiadan ayrılmaz. Johnson ve ark. (1984), Eriksson yöntemi ile rekonstrüksiyon yapılan olguların ortalama 7.9 yıl gibi uzun

sürekli izlenmesinde %9 oranında kopma bildirmiştir (28). MacIntosh (1976), ÖÇB' in intraartiküler rekonstrüksiyonunda, alt yapışma yeri sağlam bırakılarak patella tendonunun dış 1/3 'ünün, patella ön yüzünü örten aponevrotik dokunun ve kuadriseps tendonunun dış bölümünde yüzeysel bir şeridin kullanılmasını ve femur dış kondili dış yüzüne "over the top" tekniği ile bağlanmasını önermiştir (20,29).

Lindemann ilk kez 1950 de grasilis veya grasilis ve semitendinosus tendonlarını birlikte kullanarak intraartiküler rekonstrüksiyonu tanımlamıştır (29).

Puddu, Lipscomb ve ark. semitendinosus ve grasilis tendonlarını birlikte kullanmışlardır (20). Cho ve Zaricznyj, semitendinosus tendonunu tibia ve femurda açtıkları tünellerden geçirerek, Home ve Parsons ise altta tibiada tünel açarken, yukarıda MacIntosh'un tekniğini kullanmışlardır (20). Noyes ve arkadaşları semitendinosus tendonunun ÖÇB 'in ancak %70 i kadar sağlam olduğunu göstermişlerdir (17). Bu nedenle son zamanlarda semitendinosus tendonu çift kat olarak kullanılmaktadır.

1970 lerin başlarında sentetik bağların ÖÇB onarımında kullanılması yaygınlaşmıştır. Bunlarda en büyük sakınca çabuk yıpranmaları ve kopmaların sıklıkla görülmesidir (20) .

ÖÇB yırtıklarında izlenecek rehabilitasyon yöntemlerine bakacak olursak; diz yaralanmalarında alçı veya ameliyat sonrası hareketsizliğe bağlı atrofiler ve eklem sertlikleri herkes tarafından bilinir. Bağların tam iyileşme döngüsü iyi bilinmelidir. Böylece, hareketlenme ve yüklenmeye izin verme zamanında yapılabilir. Noyes, (1974) ve Caboud ve ark. 1980, stres kaynaklı kollagen yapımının harekete bağlı olduğunu ve immobilizasyonun bağ içeriğinin ilerleyici olarak zayıflamasına neden olduğunu çalışmalarla ortaya koymuşlardır (30,31). Eriksson, Burri'nin 1972 ve 1974 yıllarındaki yayınlarından esinlenerek ÖÇB rekonstrüksiyonlarında ameliyattan sonra dize 20-60 dereceler arasında hareket olanağı sağlayan menteşeli alçıları kullanmaya başlamıştır (23,32). Eriksson ve Arvidsson (1989), daha sonra yaptıkları araştırmada 35-40 derece fleksiyondaki dizde gerilmiş olan kuadrisepsin, 20 derecede bükülmüş dize göre daha az atrofiye uğradığını göstermiştir (33).

Yurdumuzda intraartiküler rekonstrüksiyonlar tek tük olgular şeklinde başlamıştır. Ege Üniversitesi Tıp Fakültesi Ortopedi ve Travmatoloji Kliniğinde

1970' lerin başında Dr. Tiner "Bahtsız üçlü-Unhappy triad" bulunan bir güreşçide Hey-Groves ameliyatı yapmıştır (13).

Sebik ve Lök, (1984, 1989) ÖÇB yaralanmalarında Eriksson yöntemi ile rekonstrüksiyonu 41 olguda uygulamışlar ve erken sonuçları bildirmişlerdir (29,34) . Ortalama izleme süresi 24 aydır ve olgular Lysholm değerlendirme çizelgesi ile değerlendirilmiştir. Olguların %85'inde çok iyi ve iyi sonuç elde edilmiştir (13).

Yukarıdaki bilgiler ışığında diyebiliriz ki; intra ve ekstra artiküler kombine rekonstrüksiyonlar 80'li yıllarda yaygın olarak kullanılmaya başlandı. İliotibial band, patellar tendon ve hamstring tendonlarının değişik kombinasyonları anterior ve lateral yapıların tamiri için kullanıldı. Artroskopik yöntemlerin gelişmesi kombine yöntemlerdeki geniş insizyonların morbiditesi, 90'lı yıllarda cerrahları sadece intraartiküler teknikleri kullanmaya yöneltti. Sağlam dokulara zarar vermeme fikri, işlemin sadece artroskopik girişim ile tamamlama isteği 2000'li yıllarda ÖÇB için kullanılacak tendonun istenilen boyutta elinde bulundurma şansı sağlayan allogreftlerin kullanılmasını sağladı. Böylece modern ÖÇB cerrahisinin temelleri atılmış oldu (35).

3. GENEL BİLGİLER

3.1. Embryoloji

Diz eklem gelişiminden önce ekstremite gelişimine bakacak olursak kol ve bacakların ilk taslakları gelişimin 4. haftasında belirir. Bacak taslakları son 4 lomber somit ile ilk 3 sakral somitten ortaya çıkar. Gelişimin 34. gününde kol ve bacakların esas yapı elementlerini ayırt etme olasılığı vardır. 7. haftada ekstremite taslağı 2' ye bölünür. Proksimal distale göre daha önce gelişir. Eklem taslakları ilk defa 8. haftada görülmeye başlar (36).

Tablo 1 de embriyolojik gelişim kronolojisini görmekteyiz.

Evre	Gün	Morfolojik Bulgu
I		Tek hücreli yumurta
II		Segmente yumurta
III		Serbest blastosist
IV	6	İmplant olmuş yumurta
V	9-10	İmplant fakat avilloz yumurta
VI		Primilitif villuslar, yolk sach kesesi
VII	11-15	Artmış villuslar, germinal disk
VIII	20-21	Hensen nodulu
IX	21-22	Noral kıvrımlar , uzamış notokard
X	23	Erken somit evresi
XI	24	13-20 somit
XII	26	21-29 somit, üst ekstremite tomurcuğu
XIII	28	ekstremitte tomurcuğu belirmiş
XIV	29	Alt ekstremite tomurcuğu yuzgeç şeklinde
XV	31	Erken mezenkimal iskelet oluşumu
XVI	33	Ayak tabanı belirir, mezenkimal iskelet
XVII	35	Alt ekstremitenin rotasyonu
XVIII	37	Femur, tibia ve fibulanın erken kırıldaklaşması, patellanın erken farklılaşma donemi
XIX	39	Femoral kondillerin oluşumu

Tablo 1 : Embriyolojik gelişiminin kronolojisi

Diz eklemine bakacak olursak gelişimin 6 ile 9. haftaları arasında gelişir. 10. haftada aslına yakın hale gelir. Femur ve tibia arasındaki vasküler mezenşimden köken alır. Eklem çevresindeki mezenşimi fibröz bir kapsül ikiye ayırır. İlk bölümden eklem kırırdağının periferini oluşturacak perikondrium gelişir. İkinci kısımdan tendonlar, menisküsler, çapraz bağlar ve sinoviyumdan oluşan intraartiküler yapılar gelişir (37).

ÖÇB nin bir kısım lifleri 8. gestasyonel haftada görülmeye başlar (38). ÖÇB yapısında bulunan fibroblastlar bu aşamada dar stoplazmalı ve fuziform şekilli çekirdeklidir, ÖÇB nin uzun eksenine paralel yerleşimlidirler (39,40). Gelişim devam ederken bölgenin vaskülaritesi artar ve fibroblastlar bol miktarda vasküler endotelial growth faktör (VEGF) salgırlar. Fibroblastlardaki bu ekspresyon doğumdan sonra hızla azalır fakat ÖÇB rekonstruksiyonu sırasında kullanılan allogreftlerin remodelingi sırasında tekrar arttığı gösterilmiştir (40).

20. haftaya gelindiğinde ÖÇB aslından çok az farklıdır. Tena-Arregui ve arkadaşlarının 24-40 haftalık fetus dizlerinde artroskopik olarak yaptıkları çalışmada ÖÇB femoral yapışma yerinin yetişkinlere göre daha ince bir şerit şeklinde olduğunu göstermişlerdir. Aynı zamanda ÖÇB nin her iki bantının olduğunu fakat erişkine göre bantların birbirine daha paralel uzandığını göstermişlerdir. Gelişimin erken dönemlerinde ÖÇB nin aslına yakın yapıda görülüyor olması femoral kondil ve tibia platosunun şekillenmesinde ÖÇB nin kılavuz olabileceği düşünülmüştür (41).

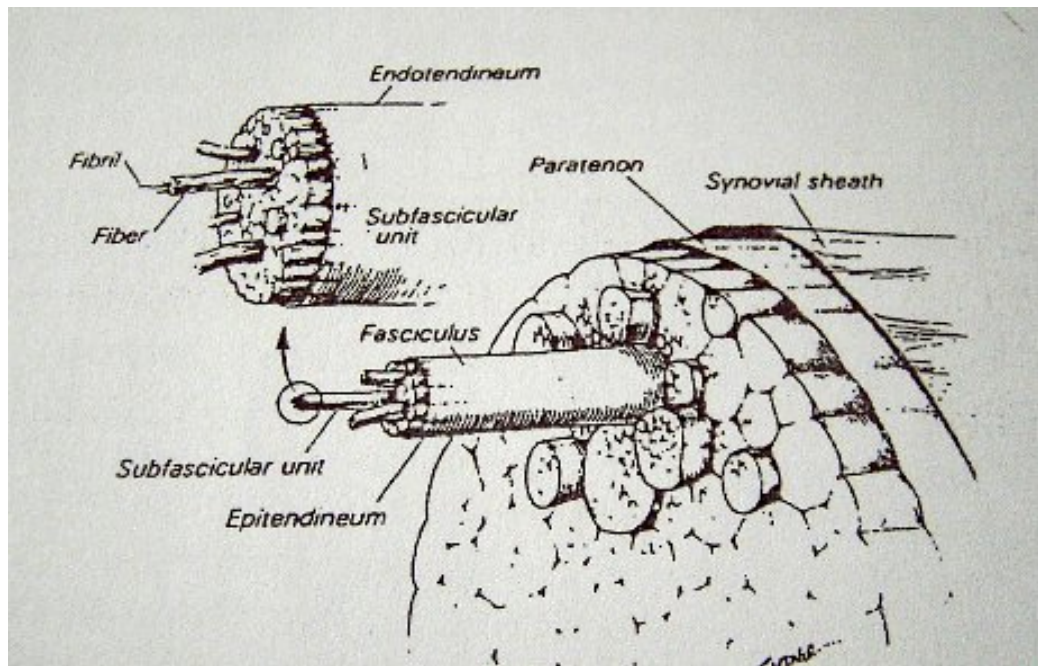
ÖÇB'nin agenezisi nadir olmakla birlikte görülebilir ve genellikle başka eklem içi anomalilerle birlikte (42).

3.2-Histoloji

Ligamentler de tıpkı tendonlar gibi yoğun kollajen liflerinden oluşan, beyaz renkte görünen, neredeyse avasküler yapılardır (38).

Mikroskopik olarak ligament birbirine muntazam, paralel olarak dizilmiş çok sayıda kollajen lif, az miktarda mukopolisakkaritlerden zengin amorf madde (şekilsiz ara madde) içerisinde çok az miktarda hücre sel yapı (fibrositler) içeren bir sıkı bağ

dokusu elemanıdır (43). En fazla bulunan (%90)tip 1 kollajendir, %10 tip 3 kollajen bulunur. Kalınlığı 20 mikron olan kollajen lifler birleşerek 100-250 mikron kalınlığında subfasiküler ünitleri oluştururlar. Subfasiküler ünitler birleşerek kollajen fasikülleri oluşturur. Fasiküllerin çevresini epitenon analogu epiligament denen ligamentin kendisinden daha vasküler bir tabaka çevreler. Bu kılıf yüzeyin daha düz ve kaygan olmasını sağlar (44). Kollajen fasikül ekstraselüler matriks ile birleşip ÖÇB yapısını oluşturur. ÖÇB paratenon denilen zar ile sarılmıştır. Paratenon çevresi de sinovial zar ile kaplanmıştır (şekil 1) (45,46).



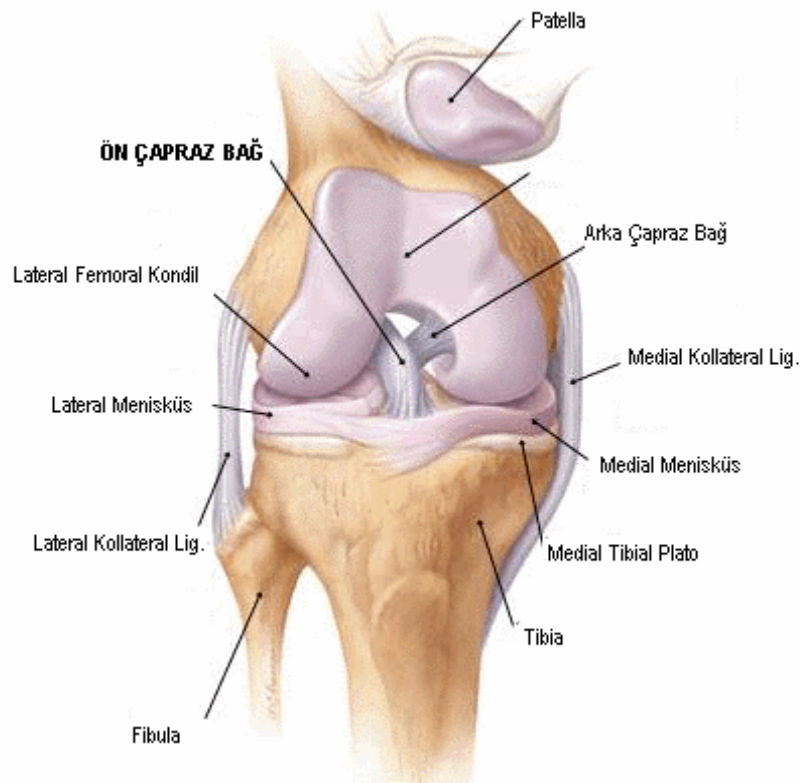
Şekil 1: ÖÇB'nin mikroskopik yapısı

Kollajen liflerin yapısında çeşitli kıvrımlar bulunur ve çeşitli gerilme ve torsiyonel kuvvetler sırasında bu kıvrımlar açılır. Böylece bağ lastik gibi uzar, bağın dayanıklılığı artmış olur. Güç dağılımı için tendonlar kemiğe 4 geçiş doku bağlantı tipini kullanarak yapışmaktadırlar. 1- Tendon, 2- Fibrokartilaj (kollajen lifler fibrokartilaj yapıya dönüşerek), 3- Kemik (mineralize kırıldak dokusu kortikal kemikle birleşerek), 4- Endotenondaki kollajen lifler kemiğin içerisine delici lifler olarak (sharpey lifleri). Kemiğe yapışma yerinde tendonun santral fibrilleri korteksi delerek kemik içinde kaybolurlar. Periferik fibriller ise, periost fibrilleri ile birbirine karışırlar. Kırıldak yapışma yerinde ise tendon fibrilleri perikondriuma girerek yaygın olarak dağılırlar (47,48,49).

3.3-Anatomi

3.3.1- Makroskopik ve Fonksiyonel Anatomi

ÖÇB femur ve tibia arasında bulunan sıkı bağ dokusundan oluşan bir banttır. İntraartiküler bir bağ olup sinovia ile çevrili olmasından dolayı ekstra sinoviyaldir (50,51,52).

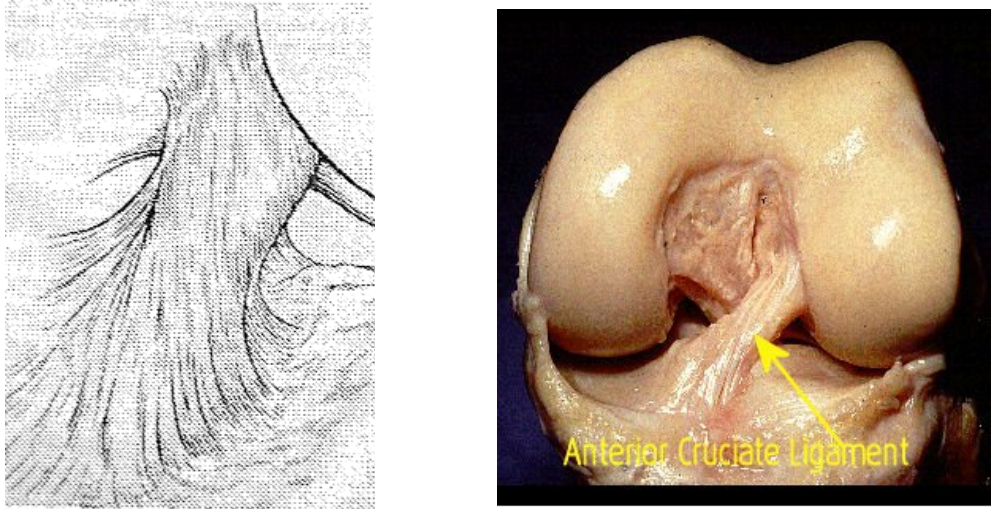


Şekil 2: ÖÇB'nin anatomik yapısı

Ligament lateral femoral kondilin medialinden başlayıp interkondiler fossadan oblik şekilde geçip distal-anterior ve mediale uzanıp tibial eminensin medialinde sonlanır. Diz içindeki bu konfigürasyonu nedeni ile ÖÇB tibia'nın anterior translasyonunu önlediği gibi sekonder olarak dizin internal rotasyonunda sınırlayıcı rol oynar.

ÖÇB kalınlığı 7-12 mm arasındadır. En dar alanı ÖÇB'nin orta kısımlarıdır. Harner ve arkadaşları ÖÇB'nin femoral ve tibial yapışma yerlerinin ligament gövdesinden yaklaşık 3.5 kat kalın olduğunu göstermişlerdir (53). ÖÇB'nin uzun aksı vertikal aksdan 26 +/- 6 derece açıdır. Eklem içindeki seyri sırasında kendi üzerinde laterale spiral bir dönüşü mevcuttur. Bu dış rotasyon tibial insersiyonuna

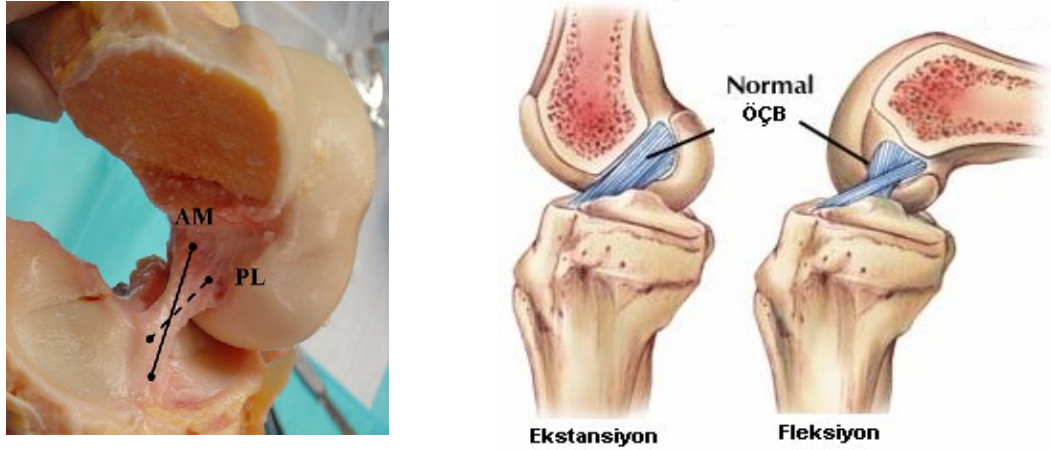
göre 90 derecedir. İç yapısındaki (fibriller arasındaki) bu dönüklük kemik tutunma noktalarındaki oryantasyonunu sağlar (şekil 3). Femoral yapışma yeri femur longitudinal aksı ile aynı doğrultuda iken tibial insersiyosu tibiyanın anteroposterior aksındadır (39).



Şekil 3 : ÖÇB'nin origo ve insersiyosu

Tibial insersiyonu geniş bir ayak şeklindedir. Bu yapısı ÖÇB'nin interkondiler noç tavanının altında kalmasını sağlar. Tam ekstansiyonda ön lifler interkondiler noç anterior köşesinin etrafında döner. Bu bükülme fizyolojik impingement olarak adlandırılır. Bu özel anatomi, rekonstruksiyonda önemlidir ve yapılan greftlerin insersiyosu aslındaki ayak şeklinde olamamaktadır. Eğer greft tibial insersiyonun anteriorunda kalacak olursa fleksiyonda noç ile impingementa sebep olacaktır. Tibial tunnel pozisyonuna bağlı noç impingementı post op ekstansiyon kısıtlılığına yol açar (38).

Bayanlarda noç genişliği erkeklerden daha dardır. Bu yapısal farklılık bayan atletlerde erkeklere göre ÖÇB lezyonu görülme sıklığının daha fazla olmasını açıklamaktadır. Ayrıca bilateral ÖÇB lezyonu olan dizlerde noç genişlik indeksinin(NWI: noç genişliğinin epikondiler genişliğe oranı) düşük olduğu gösterilmiştir (38).

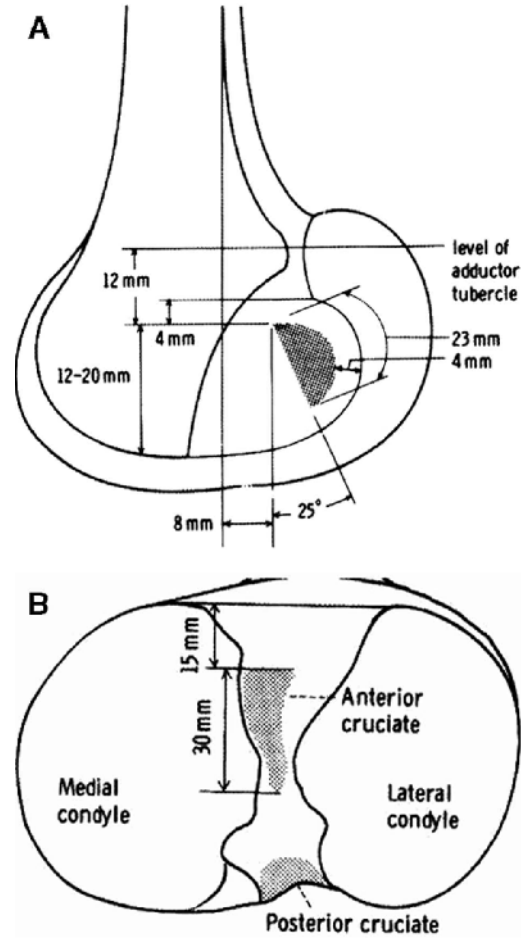


Şekil 4: ÖÇB nin AM ve PL bantları ve hareketle değişimleri

Literatür çalışmaları göstermiş ki ÖÇB anteromedial (AM) ve posterolateral (PL) olmak üzere 2 banttan oluşmaktadır (38,54). AM bant orijosu femoral orijonun proksimali iken tibial insersiyosu anteriordadır. PL bant ise femurda daha distalden başlarken tibiada posteriora yapışır (39,54,55) (şekil 4). Amis ve Dawkins diğer otörler gibi ÖÇB' in bantlardan oluştuğunu göstermiş fakat AM, intermediate ve PL olarak üçe ayırmışlardır (56). Literatürde bu konuda bir anlaşmazlık olsa da kabul edilen fonksiyonel olarak bantların olduğudur.

ÖÇB'nin çift bantlı yapısı ÖÇB fonksiyonunu anlamakta açıklayıcı özellikler taşır. Diz ekstansiyonda PL bant gergin, AM bant gevşektir. Diz fleksiyona geldiğinde ÖÇB'nin femoral yapışma bölgesi horizontal hale gelir, AM bant gerginleşir ve PL bant gevşer. Çalışmalar göstermiş ki PL bant tam ekstansiyonda anterior yüklenmede gergindir ve yaklaşık 134 N değerinde bir gerginlik oluşur, diz fleksiyona alındıkça PL bant gevşer. Ayrıca PL bant dizin rotasyonel stabilitesinde de rol oynar. (56,57). Özetle ÖÇB uzunluğu ve oryantasyonu fleksiyon ve ekstansiyonda ve tibial iç-dış rotasyonda değişir (55,56,58,59). ÖÇB uzunluğu 22 mm ile 41 mm arasında olup ortalama 32 mm'dir. Bu ölçümlerin çoğu AM bant için olup PL bant için bilgilerdaha azdır. 50 kadavra çalışmasında PL bant uzunluğu ortalama 17.8 mm olarak kaydedilmiştir. Bir çok çalışma göstermiştir ki ÖÇB origo ve insersiyosu arasındaki uzunluk dizin hareketi sırasında değişmektedir. AM bant uzunluğu fleksiyonla artar(şekil 4). Takai ve arkadaşları 90 derece fleksiyonda uzunluğun 3.3 mm arttığını göstermişlerdir (60).

PL bant uzunluğu 90 derece fleksiyonda tam ekstansiyona göre 1.5 mm ile 7.1 mm arasında kısalır (60,61). 30 derece fleksiyonda internal tibial rotasyon bant uzunluğunu eksternal rotasyona göre daha fazla uzatır. Zaffagnini ve arkadaşlarının kadavralarda yaptığı çalışmada 90 derece fleksiyonda internal rotasyonda PL bant 2.7 ± 1.7 mm uzadığını göstermişlerdir (59).



Şekil 5: ÖÇB'nin femoral ve tibial yapışma şekli.

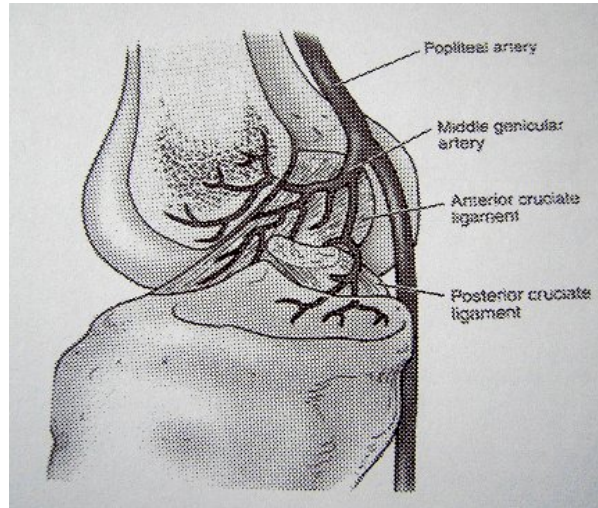
Bir çok çalışmada gösterilmiş ki ÖÇB'nin femoral orjini lateral femur kondilinin medial yüzünün posteriorundadır. Girgis ve arkadaşları femoral insersiyonun posterioru konveks anterioru düz olan bir yuvarlak olduğunu göstermiştir (54). Birçok çalışma insersiyonu daha yuvarlak ya da daha oval olarak göstermiş, uzunluğu 18 mm ve genişliği 11 mm olarak bulmuştur (53,62).

Tibial insersiyö lateral ve medial tibial spine arasındadır, geniş oval şekillidir, koronal planda çapı 11 mm, sagittal planda 17 mm'dir (39,52,53,54,63). PL bantın lateral menisküze uzanan fibrilleri vardır (54).

ÖÇB 'ye en fazla yükün quadriseps kasılması sırasında bindiđi saptanmış aşırı gerilim bađ içindeki kıvrımların açılmasına bađlı olarak hafiflediđi gösterilmiştir (52).

3.3.2- Nörovasküler Anatomi

ÖÇB'nin proksimal kısmı femoral arterin dalı olan orta genikular arterden beslenir. Ligamentin distali lateral ve medial inferior genikular arterden beslenir. Proksimal ve distalde bulunan sinoviyal pleksusdan ince damarlar ligament içine girer ve longitudinal aks boyunca ilerler. Damarlar ÖÇB 'a femoral yapışma yerinin arka yüzünden girerek sinovium içinde dallanırlar ve periligamantöz damar ađını oluştururlar. Bu damar ađı ÖÇB 'ın bađ dokusunu besleyen endoligamantöz damar ađı ile anastomoz yaparak tüm ligamanı besleyen bir sistem oluşturur (64). ÖÇB'nin kondrosit benzeri hücreler barındıran insersio bölgeleri kanlanması az olan bölgeleridir. Kanlanmasının fakir olması iyileşme potansiyelinin az olmasının sebebidir (51,65).



Şekil 6: ÖÇB'nin arteriyel beslenmesi.

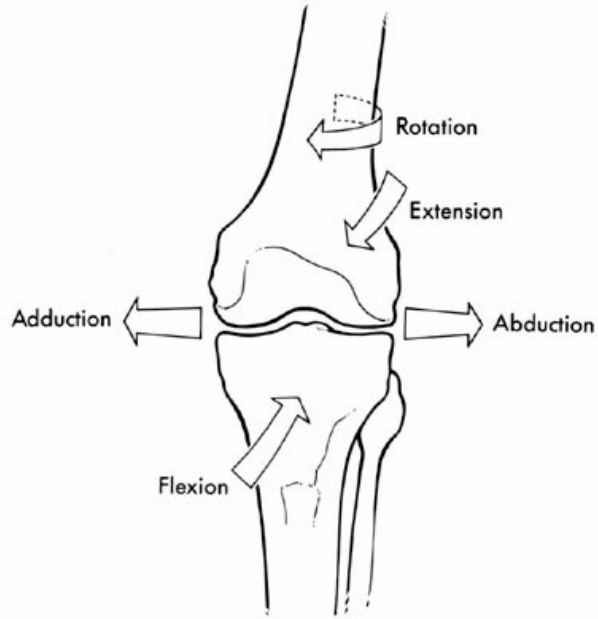
Ligamentin sinirsel innervasyonu posterior kapsüle ulaşan tibial sinir dallarınca sağlanır (58). ÖÇB insersiyö bölgesinde subsinovial tabakada çeşitli nöral yapılar bulunmaktadır, çalışmalar ÖÇB yapısında çok az nöral yapı bulunduđunu

göstermiştir (50,66). En çok bulunan serbest uçlu nosiseptör gerilim reseptörü olan Ruffini reseptörüdür. Pacini, golgi, ve serbest sinir uçları da diğer nosiseptörlerdir. Az bulunan pacini reseptörleri basınca duyarlıdır ve diz fleksiyonunda uyarılır (52,58, 67,68,69). Elektromagnetik çalışmalar reseptörlerin diz ekstansiyonda iken hassas olduğunu göstermiştir. Ayrıca vasoaktif fonksiyonlar sonrası salınan nöropeptidler bu nosiseptörleri uyarır ve bu uyarı doku hemostazında ve greft iyileşmesinde rol oynar (66). Adachi ve arkadaşlarının yaptığı çalışmada, ÖÇB korunması ve iyileşmesi ile mekanoreseptör sayısı ve eklem pozisyon duyusunun doğru algılanması arasında pozitif korelasyon olduğunu saptamışlardır (70). Buna bağlı olarak Reider ve arkadaşları mekanik olarak rekonstrükte edilen ÖÇB'nin lezyonlu dizin propriosepsiyon duyusunun gelişmesinde hem erken hem geç dönemde katkısı olduğunu göstermiştir (71). Tedavi edilmemiş dizlerde ilk 3 ayda reseptörlerin varlığını koruduğu, 3 aydan sonra sayılarının azalmaya başladığı ve 9 ayda serbest sinir uçlarına dönüştüğü gösterilmiştir (67).

3.4- Biyomekanik

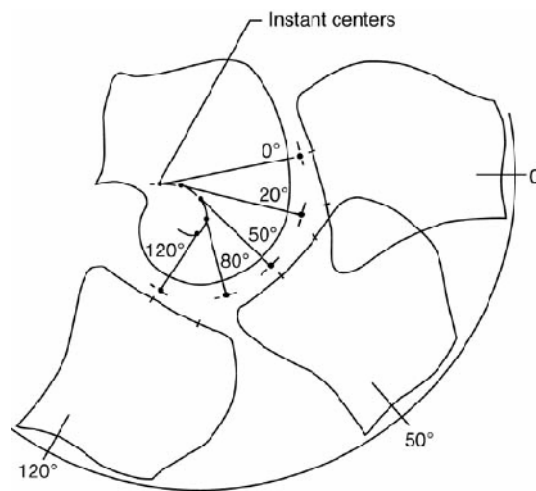
3.4.1- Diz Eklem Biyomekaniği

Diz eklemi insan vücudundaki en büyük sinoviyal eklemdir. Diz eklemi menteşe tipi bir eklem olarak kabul edilmiş olsa da, sadece tek düzlemde fleksiyon ve ekstansiyon hareketi yapmayıp, yürüme siklusu boyunca her 3 düzlemde ve değişen akslarda karmaşık hareket biçimleri göstermektedir (72). Bu hareketler (Şekil 7); sagittal düzlemde fleksiyon-ekstansiyon, transvers düzlemde iç rotasyon-dış rotasyon, koronal düzlemde abduksiyon-adduksiyondur.



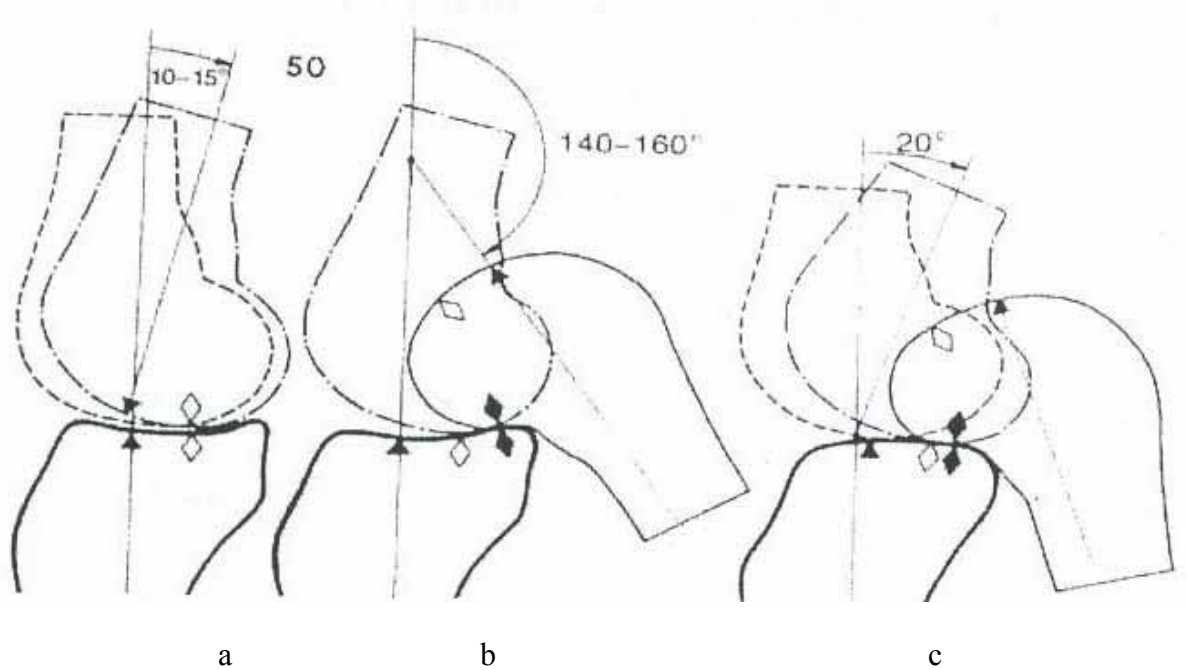
Şekil 7: Diz ekleminin 3 plandaki hareketleri

Sagittal düzlem diz ekleminin fleksiyon ve ekstansiyon hareketini yaptığı düzlemdir. Fleksiyon-ekstansiyon hareketi sabit bir dönme merkezi etrafında olmayıp değişkenlik gösterir. Fleksiyon-ekstansiyonun her kademesindeki bu değişken dönme merkezleri birleştirildiğinde 'J' tarzında bir kurve ortaya çıkar. Buna anlık hareket merkezi (instant center) adı verilir (Şekil 8) (73).



Şekil 8: Gunston tarafından tanımlanan anlık dönme merkezleri ve J şekli

Eklem fleksiyona giderken femur ile tibia'nın birbirine göre hareketi başlıca iki hareketin karışımıdır: Kayma ve yuvarlanma. Bu sayede eklem dar bir hacim içinde fakat geniş açısal sınırlar içinde hareket edebilir. Eğer femur tibia üzerinde sadece yuvarlanma yapsaydı yaklaşık 45°'lik fleksiyonda tibia platosunun dışına çıkardı (Şekil 9a). Diğer taraftan, femur tibia üzerinde sadece kaysa idi femur metafızı yaklaşık 130° fleksiyonda tibia platosunun arka kenarına çarpacağı için fleksiyon bu açı ile sınırlı olurdu (Şekil 9b). Oysa iki hareketin kombinasyonu sonucu femur tibia platosu üzerinde geniş açısal sınırlar içinde hareket edebilmektedir (Şekil 9c) (74).



Şekil 9: Femoral kayma ve yuvarlanma hareketi

İç tibial platonun daha konkav dış platonun hafif konveks olması, dış femoral kondil çapının, iç kondile göre daha büyük olması ve iç menisküsün daha az hareketli olması nedeni ile femur kondillerindeki bu hareketler simetrik olmamaktadır. İç femoral kondilde bu saf yuvarlanma hareketi ilk 10-15° fleksiyonda geçerli iken, dış femoral kondilde bu 20° fleksiyona kadar devam eder. Dış femoral kondilin iç femoral kondile göre daha fazla saf yuvarlanma hareketi yapması, diz eklemine fleksiyon-ekstansiyonu sırasında otomatik rotasyon hareketine neden olur. Buna "vida-yuva"(screw-home) hareketi denir. Böylece fleksiyonun başlangıç

derecelerinde, fleksiyona gelen dizde lateral taraftaki bağların daha gevşek hale gelmesinin de katkısıyla bacak iç rotasyon yaparken, ekstansiyonun sonuna doğru dış rotasyon meydana gelerek diz eklemi kilitlenir. Fleksiyon hareketinin ilk 20° sine kadar, her fleksiyon derecesi için yaklaşık 0.5° iç rotasyon hareketi gerçekleşir. 90° fleksiyona gelene kadar femoro-tibial temas noktası ortalama 14 mm geriye doğru kayar. ÖÇB'in en önemli fonksiyonlarından biri femurun bu hareketi ile tibia üzerindeki yerine oturmasında oynadığı kılavuzluk rolüdür. Çapraz bağların yokluğunda vida-yuva hareketi meydana gelemez (75,76).

Ön çapraz bağ diz eklemindeki dört elemanlı kaldırıcın (four bar linkage) elemanlarından biridir. Diğer üç eleman, femur kondili, tibia platosu ve arka çapraz bağdan oluşur. Bu modele göre çapraz bağlar dizin basit rotasyonel hareketlerini daha karmaşık bir harekete dönüştürürler. Böylece, çapraz bağlar eklemden gerçek birer dişli (gear) görevi yaparak eklem kinematiğinin temelini oluştururlar. Bu model iki boyutlu olmakla birlikte eklemden kayma-yuvarlanma ilişkisi, femurun krank mekanizması ve tibio-femoral eklem temas noktasının fleksiyonla arkaya kayması gibi önemli eklem özelliklerini açıklayabilir. Diz fleksiyonu sırasında diz ligamanlarının uzunluklarındaki değişimin minimum olması izometri kavramı olarak bilinmektedir. Daha önce de belirtildiği gibi ÖÇB tümü ile izometrik değildir. Ancak her fleksiyon açısı için bazı bantların uzunluğu değişmez (76).

Diz ekleminde aktif iç-dış rotasyon hareketi de vardır. Diz ekstansiyon konumunda kitlendiği için, bu aktif rotasyon hareketi ancak fleksiyon halinde iken mümkün olmaktadır. Rotasyon miktarı diz 90° fleksiyonda en yüksek noktaya ulaşırken, fleksiyon derecesi arttıkça yumuşak doku gerginliğinin artması nedeniyle rotasyonda tekrar azalma meydana gelir. 90° fleksiyonda, aktif dış rotasyon 40° , iç rotasyon ise 30° kadardır.

Koronal düzlem, diz ekleminin abduksiyon ve adduksiyon hareketini yaptığı düzlemdir. Yine ekstansiyonda iken yapılamayan bu hareket, diz 30° fleksiyonda iken en üst seviyeye ulaşır (77). Normal yürüme esnasında maksimum abduksiyon ve addüksiyon hareketi 11° kadardır.

Normal yürüme siklusunun herhangi bir anında diz eklemi hiçbir zaman tam ekstansiyona gelmez ve yaklaşık 5° fleksiyonda kalır. Yürümenin salınım fazında

yaklaşık 70°, basma fazında ise 20° fleksiyon olur. Her yürüme siklusunda 10° adduksiyon-abduksiyon, 10-15° kadar da iç ve dış rotasyon hareketi oluşur (78,79).

Normal bir yürüme esnasında tibiofemoral ekleme iki tip yük biner; basma (stance) fazında yer reaksiyon kuvveti, salınım (swing) fazında ise inersiyel yük. Bu yükleri diz eklemi çevresi kasları özellikle quadriseps, hamstring grubu kaslar, çapraz bağlar ve yan bağlar karşılar. Normal bir yürüme sırasında dize vücut ağırlığının 2 ile 5 katı yük biner, bu yükler koşma sırasında 25 katına kadar çıkabilir (42).

Normal günlük aktiviteler sırasında ön çapraz bağa binen kuvvetler genellikle gerilme (tansiyon) yükleridir. Bu yükler günlük aktiviteler sırasında 285-400 newton arasındadır. ÖÇB, elastik deformasyon sınırını aşan yükler altında kopar. Bağa giderek artan yükler uygulandığında ön çapraz bağ elastik deformasyon, plastik deformasyon ve yetmezlik dönemi olmak üzere 3 evreden geçer (42,80,81). Elastik deformasyon sırasında bağ gerilir, ancak bağın bütünlüğü bozulmaz. Yük ortadan kalktığında eski haline döner. Klinik stabilite testlerinde bağa uygulanan gerilme kuvveti buna örnektir. Bağa uygulanan gerilme kuvveti arttırıldığında bağ plastik deformasyon fazına girer. Bu aşamada kollajen fibrilleri arasındaki çapraz bağlar kırılır ve bağ uzar. Bu histolojik değişiklik oluşuktan sonra bağın eski uzunluğuna erişmesi söz konusu olamaz. Makroskobik olarak bağın bütünlüğü bozulmamasına rağmen fonksiyonel olarak bağda yetmezlik görülebilir. Uygulanan gerilim kuvveti dahada arttırılırsa ki bu kuvvet ön çapraz bağ için 2000 newton civarındadır, bağ makroskopik olarak kopar. Fonksiyonel ve anatomik olarak bağ yetmezliği ortaya çıkar (42,76,82).

Bağın gücünü, elastisitesini ve plastik deformasyon eşiğini düşüren bir çok faktör vardır. Bunlar; immobilizasyon, yaşlanma, sistemik hastalıklar, steroid kullanımı, damar yetmezlikleri ve tekrarlayan travmalardır. Özellikle immobilizasyonun etkisi büyüktür. Sağlam bir ÖÇB altı haftalık bir immobilizasyon ile gerilim kuvvetinin % 60'ını kaybeder ve eski gücünü kazanması 10 ay kadar sürebilir (76,82).

Bazı rotasyon ve fleksiyon dereceleri ön çapraz bağı travmaya karşı zayıflatır. 90 derece fleksiyon, iç ve dış rotasyon ön çapraz bağın gerilme gücünü %60

oranında azaltır. Posterolateral bant ekstansiyonda anteromedial bant fleksiyonda travmaya karşı hassas duruma geçerler.

3.4.2- Dizin Hareketleri Sırasında Rol Oynayan Stabilizatörler

Diz ekleminin hareketlerini statik ve dinamik yapılar belirler. Statik yapılar dört ana bağ (ÖÇB, AÇB, İYB, DYB), kemik yapı, kapsül ve menisküslerdir. Dinamik yapılar ise diz çevresindeki kaslar ve tendonlardır (83).

Anterior stabilizatör: Tibianın öne yer değiştirmesini engelleyen yapılardır.

Primer stabilizatör: ÖÇB

Sekonder stabilizatör: Medial ligamentöz ve kapsüler yapılar, lateral kompleks ve kapsüler yapılar.

Posterior stabilizatör: Tibianın arkaya yer değiştirmesini engelleyen yapılardır.

Primer stabilizatör: AÇB.

Sekonder stabilizatör: Posterior kapsül, lateral kompleksin ekstraartiküler komponenti.

Medial stabilizatör: Diz eklemine valgus stresine karşı korumaktadır.

Primer stabilizatör: İYB.

Sekonder stabilizatör: Posterior oblik ligament, medial kapsüler ligament.

Lateral stabilizatörler: Diz eklemine valgus stresine karşı korumaktadır.

Primer stabilizatör: DYB.

Sekonder stabilizatör: Popliteus tendonu, lateral kapsüler ligament, arkuat kompleks, ÖÇB, iliotibial bant, biceps femoris tendonu.

Diz eklem hareketi patellofemoral ve tibiofemoral eklem yüzeyleri ve ligamanlar tarafından pasif olarak sınırlanır. Ön çapraz bağ dizi stabilize eden dört ana ligamandan biridir ve tibianın femura göre öne kaymasını önler. Bunun yanı sıra, ÖÇB yetmezliği olan dizlerde iç menisküs arka boynuzu, iç yan bağ (İYB) ve posteromedial kapsül tüm fleksiyon açılarında bu harekete karşı koyan ikincil stabilizatörler olarak görev yaparlar. Dış yan bağ (DYB) ve posterolateral yapılar

ekstansiyon sırasında öne kaymaya engel olurken, iliotibial bant ve midlateral kapsül 15°-90° aralığındaki fleksiyon açlarında öne kaymaya karşı koyarlar. ÖÇB ayrıca, iç yan bağ (İYB) ve posteromedial yapıların yetmezliğinde, özellikle ekstansiyonda, iç rotasyona direnen ikincil engel olarak görev yapar. Internal rotasyon ve ekstansiyonda ÖÇB' in lifleri arka çapraz bağ etrafında dönerek internal tibial torka karşı koyarlar (76). ÖÇB, ekstansiyondaki bir dizin öne translasyonunu %75 oranında, 30-90 derece fleksiyondaki bir dizin öne translasyonunu ise %85 oranında karşılar. Varus açılanmayı birincil olarak DYB engellemekle birlikte %25 oranında çapraz bağların (ÖÇB, AÇB) da etkisi olmaktadır. Valgus açılanmasında ise ÖÇB' in fazla etkili olmadığı bilinmektedir (84). İç rotasyonun engellenmesinde İYB' la birlikte ÖÇB da etkilidir. Dış rotasyonun engellenmesinde ÖÇB' in rolü yoktur (85). Ayrıca ÖÇB, hiperekstansiyonu ve hiperfleksiyonu engellemede de görev almaktadır.

ÖÇB ve İYB' in kombine yetmezliklerinde oluşan laksite, bu bağların "izole" yaralanmaları halinde görülenden daha fazladır. Diğer taraftan, ÖÇB, İYB ve posteromedial yapıların birlikte yaralanmaları halinde eksternal rotasyonda bir artış da meydana gelir. Tüm bunlara ek olarak ÖÇB medial kolateral ligaman yetersizliğinde valgusu sınırlayan ikincil bir elemandır (76).

3.4.3-ÖÇB Lezyonu Olan Dizin Biyomekaniği

ÖÇB yetmezliği, dizin biyomekanik fonksiyonun ve kinematığının bozulmasına yol açar. ÖÇB lezyonu sonucu ortaya çıkan translasyon, fizyolojik yüklenme düzeyinden daha düşük düzeydeki yüklenmelerde de gözlenir. ÖÇB yaralanmasının diğer önemli bulgusu rotasyonel instabilitedir (76).

ÖÇB yetmezliğinin ilk biyomekanik sonucu kayma-yuvarlanma mekanizmasının bozulmasıdır. ÖÇB yetmezliğinde femur tibia üzerinde kaymaya başlamadan önce aşırı derecede yuvarlanacaktır. Ayrıca ÖÇB yetersiz ise ekstansiyon halindeki diz valgus ve iç rotasyon stresleri altında 30-40 derece fleksiyona getirilirken destek noktasının kayması (lateral pivot shift) gözlenir. Fleksiyon derecesi arttırılırsa femur ve tibia birkez daha normal konumlarına gelirler. Bu uyumsuzluk ilk 30 derecelik fleksiyon derecesi esnasında femurun tibia üzerinde kaymadan yuvarlandığını ve femurun tibiaya göre aşırı geri konumda olduğunu

gösterir. ÖÇB yetmezliğinde gelişen menisküs yırtıklarının nedeni, bu kaymadan yuvarlanma hareketidir (42,76,82).

ÖÇB yaralanması sonucunda dizin nöromuskuler kontrol mekanizmalarında da değişiklikler oluşur. Limbird ve arkadaşları, normal ve ÖÇB yetmezlikli dizleri elektromyografik çalışmalarla kontrol etmişler ve ÖÇB yetmezlikli dizlerde ve özellikle de yavaş yürüme anında kas sinerjisinde belirgin değişiklikler saptamışlardır. Bu farklılık, özellikle yüklenme anında saptanan ve hamstringlere oranla daha zayıf olan quadriceps aktivitesidir ki bu durum anterior translasyona olan eğilimi arttırır. Bu bulgulara dayanarak ÖÇB yetmezlikli hastalar için quadriceps yoksunluğu (quadriceps avoidance) yürüyüşü denen tipik bir yürüme biçimi tanımlanmıştır (86). Kuadriceps avoidance yürüyüşü koşma ve merdiven çıkmaya oranla yürüme anında . daha belirginleşir çünkü ekstensör mekanizmanın ÖÇB üzerine en fazla yük aktardığı pozisyon dizin 15-25 ° fleksiyonudur (87). ÖÇB lezyonlu dizlerde verilen kas cevabında gecikme, aktivite düzeyini ve fonksiyonel performansı düşürmektedir. Aynı zamanda anterior tibial translasyonu arttırmaktadır (88).

ÖÇB yetmezliği sıklıkla dejeneratif değişikliklere de neden olur ve bu değişiklikler yaralanmadan sonraki 6 yıl içerisinde ortaya çıkarlar (88). Histolojik olarak ÖÇB yetmezliği kollajenin proteoglikan oranını ilk 4 haftada azaltır, ancak sonraki dönemde (12 hafta) proteoglikan oranı ve hidrasyon artar. İnstabilite hyaluron miktarını azaltır (89).

3.5- ÖÇB Lezyonlu Dizde Klinik Değerlendirme

3.5.1- Diz İnstabilitelerinin Sınıflaması

Diz eklemindeki instabiliteler dize gelen aşırı stresler sonucunda genellikle fonksiyonel bozukluğa yol açan tibia platosunun femur kondillerine göre bir veya daha fazla düzlemdeki anormal düz veya rotasyonel hareketlerine verilen isimdir. Bu stresler sonucunda dizi stabil tutan bağlar, hafif zedelenmeden kopmaya kadar değişen yaralanmalara maruz kalmaktadır. Ligamentlerde oluşan yaralanmalar The

American Medical Association's (AMA) tarafından üç derecede sınıflandırılmıştır (90,91).

Burkulma; bir ligamanın, ligamentöz liflerini geren veya kısmi yırtılmaya neden olan yaralanmalarını tarif eder (Şekil 10).

Grade I: Lokalize hassasiyet mevcuttur ve yaralanma birkaç lifle sınırlıdır.

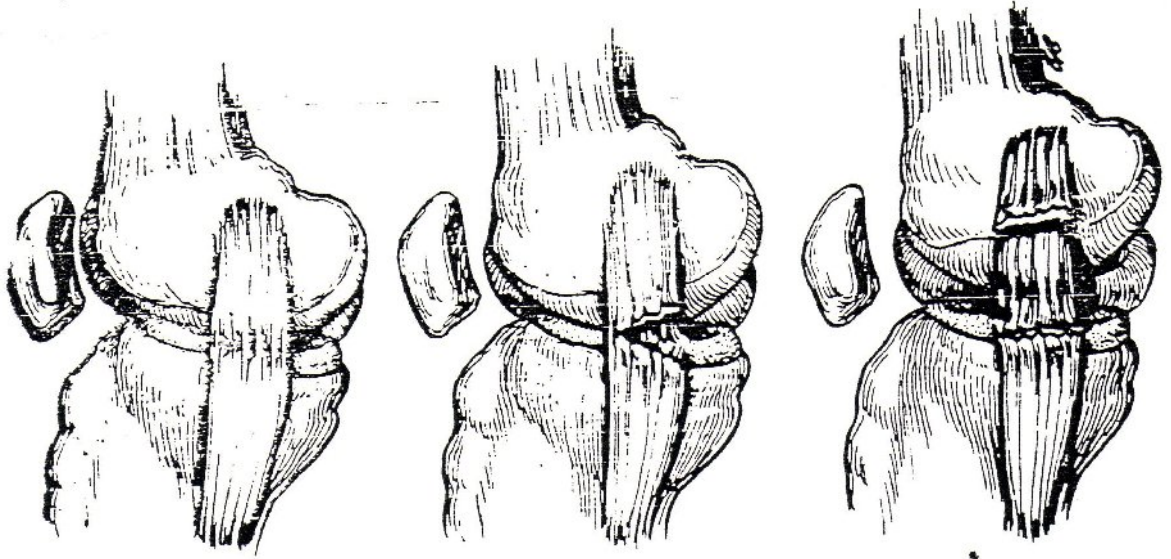
Grade II: Daha fazla lif iştirak eder hassasiyet yaygın fakat instabilite oluşturmaz.

Grade III: Bağın bütünlüğünün bozulması söz konusudur ve instabilite ile sonuçlanır. Grade III yaralanma kendi içerisinde eklem açılmasına göre üç dereceye ayrılır.

1+: 5 mm ye kadar açılma

2+: 5-10 mm ye kadar açılma

3+: 10mm den fazla açılma



Grade I burkulma

Grade II burkulma

Grade III burkulma

Şekil 10 : Burkulma tipleri

Tekrar instabilitelere dönecek olursak dizde meydana gelen instabiliteelerin bir çok değişik sınıflandırmaları yapılsa da günümüzde en sık kullanılan sınıflama sistemi American Orthopedic Society for Sports Medicine'nin (AOSSM) yaptığı sınıflandırma sistemidir. Bu sınıflandırma sistemi, stres testlerinde femura göre tibial deplasmanın yönü ve hasar gören anatomik yapılar esas alınarak yapılmıştır (Tablo 2) (92).

Bu sınıflandırma tibianın deplasman yönüne varsa yapısal yetersizliklere ve dizin arka capraz bağ santral aksı etrafındaki rotasyonuna dayanmaktadır. Buna göre diz instabiliteyi 2 tiptir. Rotasyonel ve düz instabilite. Tüm rotasyonel instabiliteelerde arka capraz bağ sağlamdır. Eğer arka capraz bağ yırtıksa instabilite düz instabilite halini alır. Çünkü bu durumda subluksasyon veya translasyon bir santral eksen üzerinde olmayacaktır (42,93,94,95).

A- Tek düzlemde oluşan instabilite
1. Medial
2. Lateral
3. Anterior
4. Posterior
B- Rotasyonel instabilite
1. Anteromedial
2. Anterolateral
3. Posteromedial
4. Posterolateral
C- Kombine instabilite
1. Anterolateral-Anteromedial rotator
2. Anterolateral-Posterolateral rotator
3. Anteromedial-Posteromedial rotator

Tablo 2:AOSSM'in Diz İnstabilite Sınıflandırması

Tek Düzlemde Oluşan İnstabiliteler

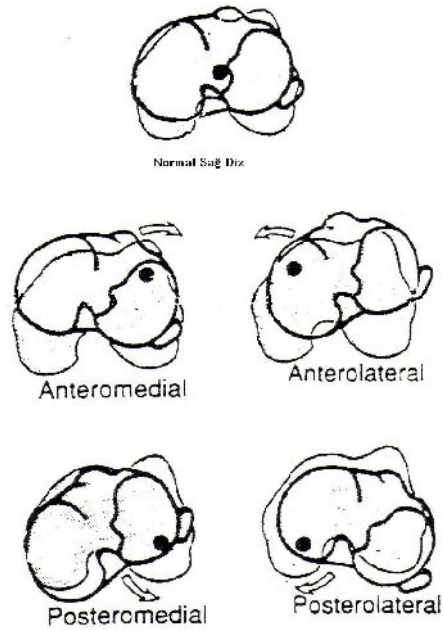
Medial instabilite: 30 derece fleksiyondaki dize valgus stresi uygulandığında medial eklem aralığında meydana gelen ayrılma ile karakterizedir. Testin (+) olması medial kollateral bağın, medial kapsülün, ÖÇB'nin hasar gördüğünün işaretidir. Tam ekstansiyonda instabilite olması AÇB lezyonunun olduğunu gösterir (94,96).

Lateral instabilite: Yine ekstansiyondaki bir dize varus stresi uygulandığında lateral eklem aralığında meydana gelen açılma ile karakterizedir. Bu da lateral kollateral bağın, lateral kapsülün, biceps tendonun ve iliotibial bandın hasar gördüğünün işaretidir. 30 derece fleksiyonda testin (+) olması yaralanmanın sınırlı olduğunu gösterir (20,97).

Posterior instabilite: Tibianın femur kondiline göre posteriora doğru kaymasıdır. AÇB, arkuat ligament kompleksi, posterior oblik ligament hasar görmüştür (42).

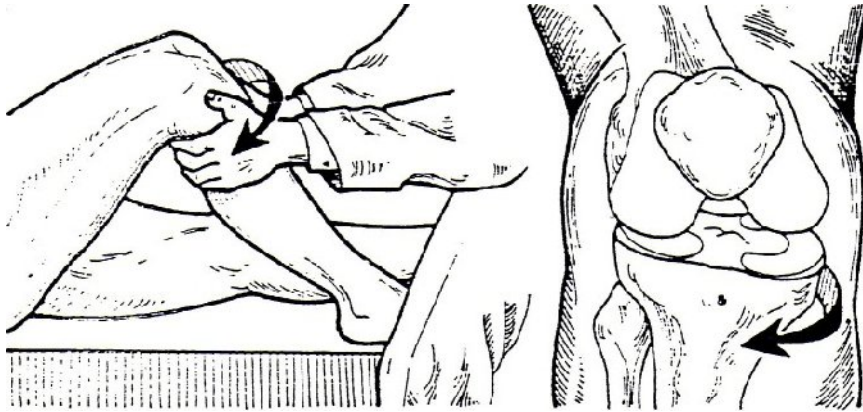
Anterior instabilite: Tibianın femur kondiline göre anteriora doğru kaymasıdır. ÖÇB, lateral ve medial kapsüler ligament hasar görmüştür. Bu tip instabilitelerde tibia iç rotasyona geldiğinde AÇB gerilmesine bağlı olarak test negatifleşmektedir (97,98).

Rotasyonel İnstabiliteler



Şekil 11: Rotasyonel instabilitelerin şematik görünümü (sağ dize göre)

Anteromedial rotasyonel instabilite: Diz eklemi, medial tarafta stres ile açılırken medial tibia platosunun öne ve dışa doğru dönmesidir. İYB, medial kapsüler ligament, posterior oblik ligament ve ÖÇB lezyonlarını gösterir (şekil 12) (42).



Şekil 12: Anteromedial instabilite

Anterolateral rotasyonel instabilite: Diz eklemi stres ile lateral taraftan açılırken, lateral tibia platosunun öne dönmesidir. Lateral kapsüler ligament, arkuat ligament kompleksi (parsiyel) ve ÖÇB lezyonlarını gösterir. Klinik olarak yük taşıma sırasında diz ekstansiyona gelirken tibianın öne subluksasyonu dramatiktir (42).

Posterolateral rotasyonel instabilite: Dize stres uygulandığında, lateral tibia platosunun femura göre posterior ve dışa rotasyonu ve lateral eklem aralığının anormal açılması ile karakterizedir. Popliteus tendonu, arkuat ligament kompleksi, lateral kapsüler ligament kompleksi ve AÇB lezyonlarını gösterir.

Posteromedial rotasyonel instabilite: Stres testi uygulandığında, medial tibia platosunun femura göre posterior ve iç rotasyonu ve medial eklem aralığının anormal açılması ile karakterizedir. İYB, posterior oblik ligament, ÖÇB, posteromedial kapsül ve semimembranosus tendonunun elongasyonu ve majör yaralanmasını gösterir.

Kombine İnstabiliteler

Anterolateral-anteromedial rotasyonel instabilite: En sık rastlanan kombine instabilitedir. Nötral rotasyonda ön çekmece testinde her iki tibia kondili anteriora eşit ve fazla miktarda deplase olur. Deplasman tibia dış rotasyonda iken artar, iç rotasyonda azalır, ancak kaybolmaz.

Anterolateral-posterolateral rotasyonel instabilite: Dış rotasyon rekürvasyon testinde lateral tibia platosunun posteriora doğru rotasyonu ve pivot shift testlerinde lateral tibia platosunun aşırı anteriora deplasmanı ile karakterizedir. Dizin lateralindeki stabilizan yapıların ÖÇB ile birlikte hasarı nedeni ile varus instabilitesi belirgin olarak saptanırken, AÇB nadiren hasar görür.

Anteromedial-posteromedial rotasyonel instabilite: Medial ve posteromedial yapıların hasarında görülür. Valgus stres testi belirgin olarak pozitifdir. Dizin medial eklem aralığı açılır, tibia anteriora deplasman ve dış rotasyon gösterir, tibia yine posteriora deplasman ve iç rotasyon gösterir. Tüm medial yapılar, ÖÇB ve AÇB hasar görmüş olabilir. Akut veya kronik instabiliteli bir dizin klinik muayenesindeki asıl amaç, yaralanan anatomik yapıları ortaya koymak olmalıdır. Uygun tedavinin düzenlenebilmesi için doğru tanı ve sınıflandırma esastır.

3.5.2- Yaralanma Epidemiyolojisi, Etyolojisi ve Mekanizması

Diz, insan vücudunda en sık travmaya maruz kalan eklemlerden birisidir. Yaşam koşullarının değişmesi , sporun daha güncel bir hale gelmesi, trafik

kazalarındaki artış diz bağ yaralanmalarının daha sık ve daha ciddi olarak ortaya çıkmasına neden olmaktadır (99,100). Dizde bağ yaralanmalarının nedenleri arasında ilk sırada spor aktiviteleri yer alır. Spor yaralanmaları sonucunda gelişen akut hemartrozlu dizlerde ÖÇB yaralanma riski %70 civarındadır (18,101,102) Spor aktiviteleri etyolojinin hemen hemen %90'ından sorumludur.

Spor aktiviteleri sırasında ani yavaşlama, dönme ve yer değiştirme hareketleri esnasında dizde bağ yaralanmaları özellikle ÖÇB lezyonu gelişir. Bağ lezyonlarının diğer nedenleri arasında trafik kazaları (özellikle motosiklet kazaları) ve düşmeleri (yüksekten düşmeler) sayabiliriz. Diz eklemineki bağ yaralanmaları arasında en sık olanı ÖÇB lezyonlarıdır (103). AÇB'in yaralanma insidansı ÖÇB'a göre 9 kez daha azdır. ÖÇB yaralanması olan hastalar genellikle orta yaş gurubunda (2-4. dekatta) ve daha yüksek enerjili sporlar sonucu oluşmaktadır. Sportif yaralanmalara maruz kalan kişilerin ortalama yaşı 25.5 iken, sportif olmayan yaralanmalar da ortalama yaş 37.5 dir (104).

ABD de yapılan çalışmalarda ÖÇB yaralanma insidansı yılda 38/100.000 olarak bildirilmiştir (103).Günümüzde yapılan spor çeşitliliği ve spor yapanların sayısı artıka ÖÇB yaralanma sıklığı buna bağlı olarak artmaktadır. ABD'nde her yıl 250.000 yeni akut ÖÇB yaralanması bildirilmektedir.

Bir çok yaralanma mekanizması ÖÇB yırtığına yol açabilir (Tablo 3). ÖÇB yaralanmalarında, yaralanma sırasında dizin konumu ve etki eden kuvvetin yönü çok önemlidir. Palmer diz eklemine bağ lezyonu yapan dört mekanizma tanımlamıştır.

- 1- Femurun tibia üzerinde abdüksiyon-fleksiyon-iç rotasyonu
- 2- Femurun tibia üzerinde adduksiyon-fleksiyon-dış rotasyonu
- 3- Hiperekstansiyon
- 4- Antero-posterior yer değiştirme.

Spor aktiviteleri sırasında oluşan spor travmalarını kontakt ve nonkontakt yaralanmalar olarak ikiye ayırabiliriz (42,105). Spor aktivitelerinde görülen ve diz eklemine hareket limitlerini zorlayan çeşitli nonkontakt mekanizmalar ÖÇB lezyonlarında etkindir. En sık diz dış rotasyonda iken, dizi valgusa zorlayıcı temas ile olan yaralanmadır. ÖÇB ile birlikte İYB ve medial menisküs yaralanmaları da meydana gelmektedir (Unhappy triad). Bunun yanında dizin hiperekstansiyona

gelmesi veya diz fleksiyonda iken (Dashboard yaralanması) dize gelen direkt darbe sonucu ÖÇB yırtığı oluşabilmektedir (106,107).

Oluş Mekanizması	Olabilecek Yaralanmalar
Kontak	
1. Valgus-Dış rotasyon	ÖÇB, İYB, Medial menisküs
2. Hiperekstansiyon	ÖÇB, AÇB, Posterior kapsül
3. Direkt darbe (Diz fleksiyonda “Dashboard yaralanması”)	ÖÇB, AÇB
4. Varus-İç rotasyon (Diz fleksiyonda)	ÖÇB, Postero-lateral köşe
Nonkontakt	
1. Kayak yaralanması	ÖÇB, Postero-lateral köşe, L. menisküs
2. Ani durma, ani yön değiştirme(Kuadriseps kontraksiyonu)	ÖÇB, Medial-lateral menisküs
3. Valgus-dış rotasyon (Ayak sabitken)	ÖÇB, İYB

Tablo 3 : ÖÇB’in yaralanma sebepleri

Nonkontakt yaralanmalarda, son yıllarda yaygınlaşan kayak sporunda, düşerken kayağın iç tarafından gelen darbe sonucunda dizin valgus ve dış rotasyona zorlanması veya geriye doğru düşerken ani ve güçlü bir şekilde kuadriseps tendonunun kasılmasına bağlı olarak meydana gelmektedir (108,109,110).

Souryel ve Freeman nonkontakt ÖÇB yaralanması olan sporcuların istatistiksel olarak, interkondiler çentiklerinde anlamlı bir daralmanın olduğunu göstermişlerdir (111). Souryel ve arkadaşları bilateral ÖÇB yaralanması olan hastaların interkondiler çentik genişlik indeksini, normal dizler ve akut tek taraflı ÖÇB yaralanması olan dizlerle karşılaştırmışlar. Bilateral grubun çentik genişlik indeksinin, diğer iki gruba oranla istatistiksel olarak anlamlı ölçüde dar olduğunu bulmuşlar. Bu konuda yapılan tüm çalışmalarda çentik genişliği ve çentiğin şeklinin, ÖÇB yırtığına sebep olan başlıca etken olmadığı gözlenmiştir. Çünkü dar interkondiler çentiğe sahip olanların,

doğal olarak daha küçük ÖÇB'ları vardır. Bu durumda ÖÇB yırtık oranı bağın ebadıyla orantılı olmaktadır (94).

Genç yaşlarda ÖÇB yaralanma riskinin aktivite düzeyine de bağlı olarak daha fazla olduğu gösterilmiştir. 30 yaş sonrası insidans azalmaktadır (112). Kişinin aktivite düzeyi uluslar arası kabul gören Tegner skoru ve IKDC skoruna göre belirlenmektedir. Tegner skoru 7 ve üzeri IKDC skoru I-II olan hastaların yaralanma riskinin fazla olduğu gösterilmiştir (113). Aktivite öncesi yeterli ısınma hareketlerinin yapılmamış olduğu durumlar da yaralanma riskini arttırmaktadır (114,115).

Daha önceden diz yaralanması olanlarda, eklem laksitesisi olanlarda, genu varum deformitesinde ÖÇB yaralanma riskinin arttığı belirlenmiştir (114,115,116,117).

Aynı sporu yapan kadınların erkeklere göre yaralanma açısından daha riskli olduğu gösterilmiştir. Bu riskin de ovulatuvar dönemde yüksek östrojen seviyelerine bağlı olarak daha yüksek olduğu gösterilmiştir (114,115,118,119). Kas kitlesindeki artışın ve vücut kitle indeksindeki (BMI 35 kg/m² üzerinde ise) artışın riski arttırdığı gösterilmiştir (114,115,120,121).

Bahsedilen risk faktörlerinin yanında nonkontakt ÖÇB yaralanma mekanizmalarında ekstrinsik risk faktörleri de tanımlanmıştır. Bunlar spor yapılan zeminin özellikleri, ayakkabı özellikleri ve yapılan spor aktivitesinin biyomekaniğidir. Zeminin sert olması, ayakkabı tabanı ile zemin arasındaki sürtünme katsayısı, koşarken ani durmalar gerektiren sporlar, atlamalı sporlar yaralanma riskini arttırmaktadır (122,123,124,125).

3.5.3- Anamnez ve Fizik Muayene

Dikkatli anamnez ve fizik muayene ile akut diz yaralanmaları genellikle lokalize edilebilir ve ciddiyetine göre derecelendirilip sınıflandırılabilir. Yaralanma mekanizmasının anamnezi her zaman önemli olup dikkatli sorgulama sonucu elde edilir. Yaralanma sırasında dizin pozisyonu, dize gelen kuvvet, direkt ve dışarıdan gelen darbe, hastanın momentumundan kaynaklanan kuvvet gibi detaylar

sorgulanmalıdır. Daha önceki sakatlanmalar hakkında bilgi, değerlendirmeye yardımcı olur. Yaralanma sırasında duyulabilen ses, ağrının yeri, başlangıç zamanı ve ciddiyeti yaralanma sonrası tekrar yürüyebilme, yürümeye çalışıldığında stabilite duygusu, yaralanma sonrası aktif ve pasif diz eklem hareket açıklığı, şişliğin oluşma süresi ve lokalizasyonu tanımlandığı takdirde tanıya yardımcıdır. Travma sonrası ilk iki saat içinde oluşan eklem içi efüzyon hemartrozu düşündürürken geç oluşan şişlik akut travmatik sinovitin belirtisidir (20,42).

Ön çapraz bağ yırtığı olan olguların yaklaşık %40 'ı ilk travma anında bir kopma hissi (popping sign) algırlar ve bu durumu iki yumruğun birbiri üzerinden kayması ile tarif ederler. Yürüme, ağrı nedeniyle biraz etkilenmiştir. Kombine bağ yaralanmalarında ise tablo daha ağırdır. Anamnez alırken bazı vakalarda, kronik ön çapraz bağ yaralanmalarının yeni bir zorlanmaya bağlı boşalma atağı ile akut yaralanma iyi ayırtedilmelidir. Kronik izole ön çapraz bağ yırtıklarında, hastaların günlük yaşamı fazla etkilenmez. Yalnızca merdiven inerken bir güvensizlik hissi tarif ederler. Sportif faaliyetlerde ise ani durma ve zıpladıktan sonra yere inişte ciddi boşalma (giving-way) atakları ortaya çıkar. Bu ataklar sırasında ağrı ve şişlik olmaz. Eğer ağrı ve şişlik varsa hekimin aklına birlikte menisküs ve/veya kıkırdak hasarı gelmelidir (126).

Fizik muayene, oluşabilecek şişlik efüzyon ve istemsiz kas spazmının yaratacağı ilave problemleri ortadan kaldırmak için mümkün olduğunca kısa sürede kapsamlı ve net bir şekilde yapılmalıdır.

Her iki alt ekstremitte, pozisyonu ve hareketlerini kıyaslamak için muayene sırasında değerlendirilmelidir. Ekimotik alanlar ve yaygın effüzyonlar rahatlıkla tespit edilirken daha küçük effüzyonların tespiti için palpasyon gerekir. Hemartroz; çapraz bağ yırtığını osteokondral kırığı, menisküs vasküler alandaki periferik yırtığı veya eklem kapsülünün derin bölgesindeki yırtığı düşündürmelidir. Kansız effüzyon ise dejeneratif menisküs nedeni ile veya akut yaralanma olmaksızın kronik irritasyon sonucu oluşan sinoviti düşündürmektedir.

Fizik muayene yaralanmadan günler sonra yapıldığında, kuadrisepsin refleks atrofisine dikkat edilmelidir. Eklem ROM ları karşı taraf ile karşılaştırılır. Tam

ekstansiyonun olmamasının sebebi effüzyon olabilir. Effüzyon boşaltıldıktan sonra da ekstansiyon kısıtlılığı mevcutsa menisküs yırtığına bağlı kilitli diz akla gelmelidir.

Kronik ön çapraz bağ yırtıklarında ise muayene hastanın yürüyüşünün gözlenmesi ile başlar. Hastalarda tipik "kuadriseps sakınma" (quadriceps avoidance) yürüyüş paterni mevcuttur (20,42). Diz tam ekstansiyona gelirken quadrisepsi kullanmaktan kaçınırlar. Hareket açıklığı ve bağ laksitesi normal popülasyonda değişiklik gösterebilir, bu nedenle hastanın her iki dizi arasındaki farklılık bize en önemli yol göstericidir. Muayeneye öncelikle şikayet olmayan dizden başlanmalıdır (126).

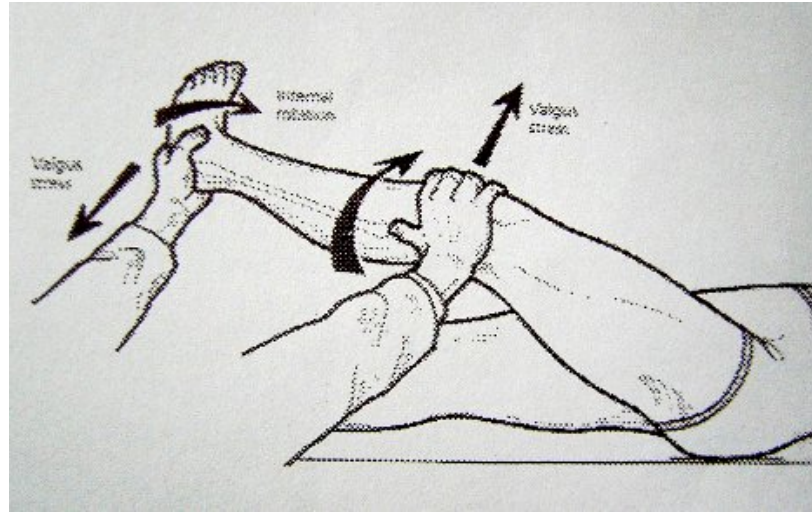
Dizin ön arka yer değiştirmesinde hem ön hem de arka çapraz bağ rol oynar (127). Muayenede ilk olarak arka çapraz bağın sağlam olduğundan emin olunmalıdır (128). Diz 90 derece fleksiyonda iken arkaya çökme (posterior sag) ve kuadriseps aktif test ile tanı konulabilir.

Arka çapraz bağın sağlam olduğundan emin olduğunda ön çapraz bağ testlerine geçilebilir. Bu durumda en güvenilir test *Lachman testidir*. Lachman testinde, sırt üstü yatan hastada 25-30 derece fleksiyonda iken femur bir elle fikse edilir ve diğer elle tibiaya öne doğru kuvvet uygulanır (129). Bu testin uygulanabilmesi için hastanın iyice gevşemesi, femurun çok iyi stabil edilmesi gerekir ve hastada menisküs lezyonuna bağlı kilitli diz bulunmamalıdır. Aksi takdirde yalancı negatif sonuçla karşılaşılır. Muayenede hem tibianın diğer dizle karşılaştırmalı öne kayması, hem de bağın son noktası değerlendirilir. Son nokta belirgin veya gevşek olarak hissedilebilir, veya hiç hissedilmez. Buna göre bağın, sağlam, yarı kopuk veya tam kopuk olduğu anlaşılabilir (42). Lachman testindeki anterior tibial translasyon 0-2 mm arasındaysa test 1 pozitif (+), 3-5 mm arasında 2 pozitif (++) , 6-10 mm üzerindeki translasyonlarda test 3 pozitif (+++), 10 mm üzerindeki translasyonlarda ise 4 pozitif (++++) olarak kabul edilir (IKDC).

Pivot-shift testi, (Şekil 13) kronik ön çapraz bağ yırtıklarının değerlendirmede kullanılan ikinci testtir. Akut yaralanmada yapılması uygun değildir. Çok değişik şekilleri tarif edilmiştir. Ana prensip, dizin ekstansiyonu tamamlanırken lateral tibial platonun anterior sublüksasyonunun tespitidir. Ön çapraz bağın yokluğu veya yetersizliği halinde dizin kayma-yuvarlanma mekanizmasının bozulması ile test

pozitif olur, ancak lateral tibial kondilin konveks yapısı ve iliotibial traktusun dinamik etkisi de testten ikincil olarak sorumludur. MacIntosh'un tarif ettiği lateral pivot shift testi de muayenede yararlıdır. Bu testte sırtüstü yatan hastanın, kalçası 30 derece fleksiyon ve abduksiyonda iken diz tam ekstansiyona getirilir ve bir el fibula başına konulur. Diğer el ile ayak topuktan tespit edilerek bacak iç rotasyon ve valgusa zorlanır. Diz yavaşça fleksiyona getirilirken 30 derece civarında sublukse durumdaki tibia bir atlama hissi ile redükte olur. Eklemlerin hiperlaksitesinde, lateral menisküs problemlerinde, diz içinde serbest fragman bulunması durumunda, patellofemoral problemlerde yalancı pozitif; akut yaralanmalarda kas spazmı nedeniyle ve kilitli dizlerde yalancı negatif sonuç verebilir (126).

Tarif edilmiş olan diğer belli başlı pivot-shift testleri şöyledir: Losee testi, Noyes'in fleksiyon rotasyon çekmece testi, fleksiyon-ekstansiyon valgus testi, Nakajima testi, Martens testi, Jacob'un derecelendirilmiş pivot-shift testi (126).



Şekil 13: Pivot shift testi

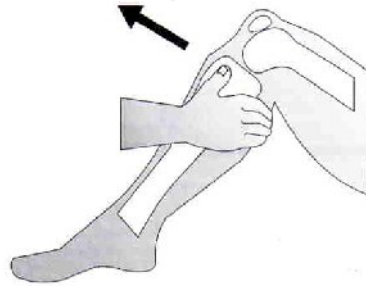
Jerk testi: Diz 90 derece fleksiyonda iken bir el ile ayak tespit edilir ve iç rotasyon uygulanır. Diğer el ise bacağı üst yan yüzden tespit ederek valgus zorlaması uygular. Diz yavaşça ekstansiyona getirilir. 20-30 derece fleksiyonda iken atlama (jerk) hissi ile tibia öne sublukse olur. Pozitif olması halinde ÖÇB yırtığını gösterir ancak pivot-shift kadar duyarlı değildir (126).

Slocum' un anterolateral rotatuar instabilite testi: Hasta sağlam dizi tarafına hafif yan yatarken, muayene edilecek tarafın ayak iç kısmı muayene masasına

dayanarak tespit edilir. Diz ekstansiyonda ve gövdenin pozisyonu nedeniyle valgusa zorlanmaktadır. Kalça rotasyonu ortadan kaldırılmıştır. Daha sonra bir el ile uyluk, diğer el ile bacak tespit edilerek diz yavaşça fleksiyona getirilir. 30 derece civarında dizdeki subluksasyon redükte edilir. Bu testin, şişman ve gergin hastalarda uygulanması daha kolaydır (130).

"Yumuşak" pivot-shift testi: Hasta sırtüstü yatarken, diz nazikçe birkaç kez fleksiyon, ekstansiyona getirilir. Ayağı tutan el ile aksiyel kompresyon uygulanırken, bacağı tutan el ile tibia öne itilir. Tibianın sublukse ve redükte olması ile testin pozitif olduğu saptanır. Kalçanın abduksiyon ve tibianın dış rotasyonunda subluksasyon belirginleşir (42).

Öne çekmece testi, (Şekil 14) özgünlüğü daha az bir testtir. Sırtüstü yatan ve dizi 90, kalçası 45 derece fleksiyonda iken hekim, hastanın ayağının üzerine oturarak sabitler, bu sırada ayak nötral rotasyonda olmalıdır. Her iki el ile tibia üst uçtan kavranır ve öne çekilir. 6 mm'den fazla öne yer değiştirme patolojik kabul edilir. Bu test, izole olarak ön çapraz bağa özgün değildir. ÖÇB ile birlikte arka kapsül, iç yan bağ derin lifleri, iliotalyal bant, posterior oblik bant, arkuat-popliteus kompleksi değişik derecelerde yaralanmış ise test pozitif olur (42,131).

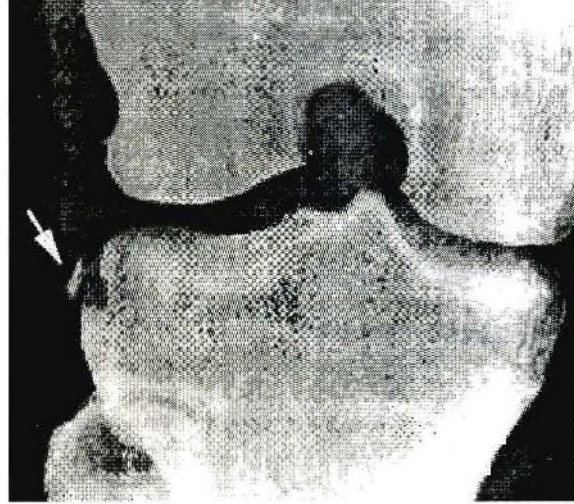


Şekil 14: Ön çekmece testi

3.5.4- Radyolojik Tanı

Direkt radyografi: ÖÇB lezyonlarında röntgen genelde normaldir. Tüm diz çevresi yaralanmalarında dizin anteroposterior ve lateral röntgenleri mutlaka çekilmelidir. Ayrıca tedavi planlaması aşamasında da tünel grafisi ve patella tanjensiyel grafiler çekilmelidir. Böylece eşlik eden kemik yapı patolojilerinin ayırıcı

tanısı yapılabilir. Fakat lateral femur kondilinde ve lateral tibia platosunda tibiyanın öne subluksasyonu ile ortaya çıkan subkondral kırıklar görülebilir. Lateral kapsülün 1/3 orta kısmının tibia platosundan avülsiyon tarzı kırık ile ayrışması segond kırığı şeklinde adlandırılır (Şekil 15). Anterolateral rotatuar instabilite ve ÖÇB lezyonu için patognomiktir (126).



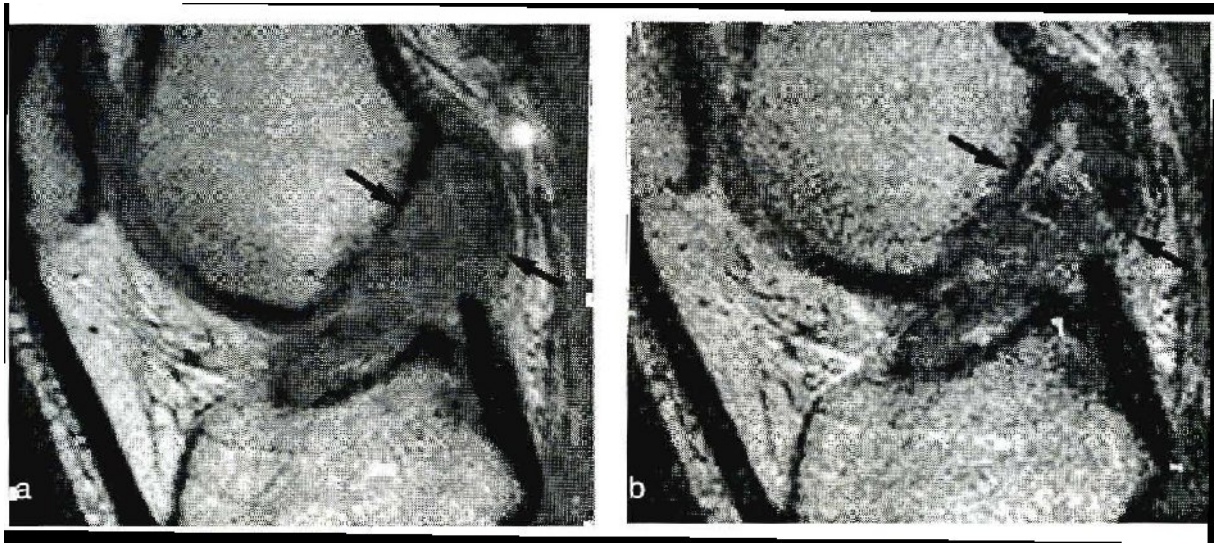
Şekil 15: Segond kırığı (132).

Kronik ÖÇB yetersizliğinde, direkt röntgende medial tibia platosunda, eminensiyada ve patellada osteofitler görülebilir. Yine, interkondiler noç'un daralması, interkondiler noç'un lateralinde silikleşme gibi bulgular kronik ÖÇB yetersizliğinde görülebilen röntgen bulgularıdır (126,128).

Manyetik Rezonans Görüntüleme (MRG) : Ön çapraz bağ değerlendirmesinde, manyetik rezonans görüntülemenin duyarlılığı ve özgünlüğünün çok yüksek (% 95-100) olduğu kanıtlanmıştır. Özellikle klinik değerlendirmenin, kas spazmı, ağrı ve effüzyon gibi sebeplerle güç olduğu akut yaralanmalarda MRG çok önemli bulgular verir. Ayrıca kronik ÖÇB ruptürlerinde de tanıda klinik olarak şüphe varsa, MRG noninvaziv ve daha ucuz bir metod olması nedeniyle artroskopiye tercih edilmelidir. MRG, diz ekleminin tüm kıkırdak, bağ, meniskus ve diğer yumuşak dokularını inceleyebilmemizi sağlar; dolayısıyla tedavi öncesi iyi bir yol gösterici metoddur (132,133,134).

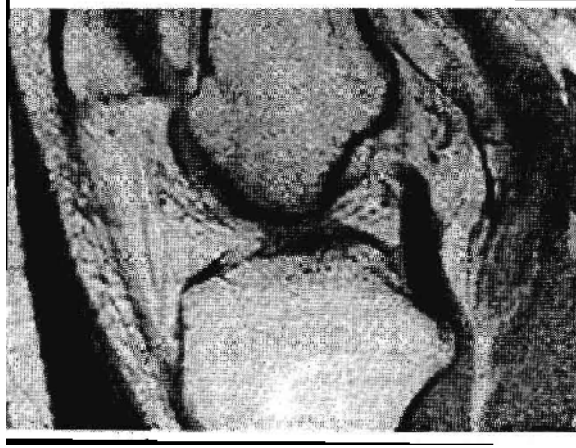
MRG ile ÖÇB 'ın görüntülenmesi dizin sagittal eksenine 10-15 derece açılı planda yapılan kesitler ile olur. Normal ÖÇB, T2 ağırlıklı incelemelerde tibiadan femura kadar uzanan kesintisiz, hipointens bir yapı olarak gözlenir (126).

ÖÇB' in bütünlüğünün bozulması ve çevresindeki ödeme bağlı hiperintens görüntü çok belirgin bir rüptür bulgusudur. İnterkondiler çentikte büyükçe bir buluta benzeyen ödemli kitlenin izlenmesi, akut ÖÇB yırtığı için patognomoniktir (Şekil 16) (132).



Şekil 16: Akut ÖÇB yırtığında ödem ve ÖÇB bütünlüğünün bozulması (132).

Akut yaralanamanın ödemli görüntüsü geriledikten sonra ön çapraz bağ yırtığını gösteren bazı bulgular vardır. Bulguların en önemlisi ÖÇB'nin fragmanlar halinde görüntülenmesidir. ÖÇB 'nin distal parçası, arka çapraz bağa doğru uzanmıştır. Normalde ÖÇB interkondiler çentiğin tavanına paralel uzanır, yırtık durumunda bu paralellik kaybolur. Kanlanması bozulan güdük lifler, ile arka çapraz bağ arasında skar köprüleşmeleri izlenebilir. Bazen olgun fibröz skar dokusu ön çapraz bağı taklit edebilir, ancak kalınlığı ile ÖÇB'dan ayırt edilebilir. Çok nadir olarak, ÖÇB 'ın tamamen rezorbe olduğu gözlenebilir (Şekil 17) (126).



Şekil 17: Kronik ÖÇB yırtığında tam rezorbsiyon

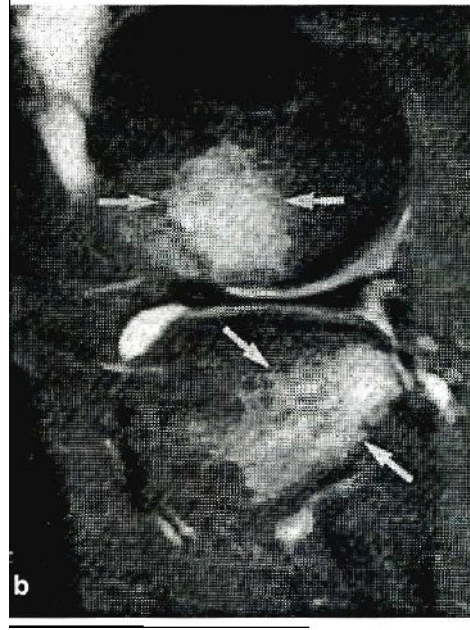
Parsiyel yırtıklar halen MRG için bir problem teşkil eden hasta grubudur. Interkondiler çentikte ödemli görüntüye rağmen, bağ sağlam olarak görüntülenir. Bu durumda karar verdirici olan her zaman hastanın klinik durumudur (126).

Çocuk hastalarda röntgen ile tanı konamayan, nondeplase avülsiyon kırıkları MRG ile görüntülenir. Konjenital ÖÇB yokluğunda, MRG ile bağ izlenemez; ancak travma hikayesi yoktur ve genellikle bilateral tutulum vardır (126).

ÖÇB yırtığına sekonder MRG bulguları:

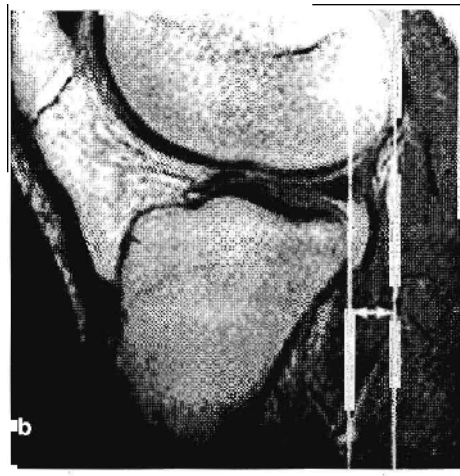
Sekonder bulgular ya primer travmaya ya da instabiliteye bağlı olarak oluşur.

1- Kemik ezilmesi (Bone bruise): Tibianın öne translasyonu ve iç rotasyonu sırasında tibianın posterolateral köşesi femur lateral kondilinin yük binme yüzeyine çarpar. Bu travma bone bruise oluşturur, MRG de adı geçen yapılarda hiperintens görünüme neden olur. Bu görüntü travmadan 9 hafta sonra kaybolur. MRG' de bone bruise görüldüğünde olayın akut travma veya 'giving way' atağı olduğu düşünülmelidir (Şekil 18) (126).



Şekil 18: Kemik ezilmesi (Bone Bruise), bu şekli ile ÖÇB yırtığı için patognomoniktir (132).

2- Tibiannın femura göre öne translasyonu: Hasta sırtüstü yatarken çekilen MRG' de sagittal orta hat kesitinde tibia ve femurun en arka noktalarından görüntünün uzun aksına paralel çekilen çizgiler arası uzaklığın 5 mm den az olması gerekir. Eğer bu 5 mm den fazla ise anlamlıdır. 7-8 mm den fazla bulunması tibiannın öne subluksasyonunu kesin gösterir (126,135) (Şekil 19).



Şekil 19: ACL yırtığında tibiannın öne translasyonu

3- Örtülmemiş menisküs belirtisi: Lateral tibia platosundan uzun aksa paralel çekilen çizgi dış menisküsü kesiyorsa menisküs örtülmemiştir. Tibianın öne translasyonunu gösterir (126).

4- Arka çapraz bağın bükülmesi (buckling): Manyetik rezonans görüntüleme tetkiklerinde normal olgularda AÇB düşük sinyal yoğunluğunda kavisli bir yapı olarak izlenir. Tek bir sagittal kesitte AÇB'nin tümünün gözlenebilmesi, bu yapıdaki açılanmayı ve kavisi değerlendirmeye olanak sağlar (135).

ÖÇB yırtığında artroskopi bulguları

Eklem içerisindeki patolojileri direkt gözle görerek doğru tanıya ulaşma açısından oldukça etkin bir yöntemdir. Özellikle tam kopuk veya parsiyel kopuk olan ÖÇB lezyonlarını ayırt etme açısından diğer yöntemlere olan üstünlüğü tartışılmazdır. Ayrıca diğer eklem içerisindeki patolojiler saptanabilir ve aynı zamanda tedavileri yapılabilir. Kopan ÖÇB genelde çevre yapılara yapışmaktadır. Bu da tanıda, ÖÇB'nin sağlam olduğunun düşünülmesi gibi yanlışlıklara neden olabilir. Bu nedenle özellikle ÖÇB'nin femoral yapışma yerinin ve gerginliğinin bir prob yardımı ile kontrol edilmesi önemlidir.

Belli başlı bulgular şunlardır :

1)Boş duvar bulgusu (empty wall sign): Özellikle kronik vakalarda güdük rezorpsiyonu sonucu femoral yapışma bölgesi boş görülür.

2)Vertikal çentik bulgusu: Özellikle hiperekstansiyon yaralanmalarında lateral femoral kondilin oluşturduğu kondral kompresyon bulgusudur.

3)Vertikal güdük bulgusu (vertical strut sign): Proksimal yırtıklarda uzun distal parça AÇB'a yapışır ve yalancı varlık gösterip sağlam ÖÇB imajı verebilir (45,136,137,138).

3.5.5-ÖÇB Lezyonlarında Doğal Seyir

ÖÇB yaralanmasının doğal seyrinin anlaşılmasının en iyi yolu konservatif tedavi sonuçlarının analizidir. Ancak bu analizin doğru şekilde yapılabilmesi için de bazı temel noktaların mutlak göz önünde tutulması gereklidir. Bu temel noktalar;

1. ÖÇB'in iyileşme kapasitesi
2. ÖÇB yetmezliğinde ortaya çıkan biomekanik değişiklikler
3. ÖÇB yaralanmalı dizlerin nöromuskuler adaptasyonu
4. ÖÇB yaralanmasına eşlik eden patolojiler
5. ÖÇB yetmezliğinin akut veya kronik olması 'dır.

Ön çapraz bağın iyileşme kapasitesi intrinsik ve ekstrinsik yapısı nedeni ile oldukça sınırlıdır. Ligamentin baskın hücreleri menisküsteki fibrikartilajinöz hücrelere benzemektedirler. Bu hücrelerin kollajen içeriğinin düşüklüğü, daha yavaş kollajen seritezi ve gecikmiş iyileşme süreci demektir ki bu da ÖÇB 'ın iyileşme potansiyelindeki eksikliğin nedenini açıklayabilecek bir durumdur. ÖÇB lezyonunun iyileşmesinde intrinsik faktörler yanında ekstrinsik faktörler de rol oynamaktadır. ÖÇB'in etrafında yırtılmış fibrilleri iyileştirecek bir vaskuler yatak yoktur. Buna ek olarak, yırtılmış fibrillerin tutunabileceği bir destek yapıda bulunmamaktadır. Bunun sonucunda yırtılmış fibriller retraksiyona uğramakta ve iyileşme sağlayamamaktadır (139).

Ön çapraz bağ lezyonları tedavi edilmediği takdirde anatomik olarak 8 farklı şekilde seyir gösterir. Bu sınıflandırma Gather tarafından tarif edilmiştir.

Sınıf A : Ön çapraz bağ güdükleri düzensiz uçlu saçaklanmalar şeklinde kalır.

Sınıf B : Ön çapraz bağ intransinovyal yırtık olarak kalır.

Sınıf C : Kemik avulsiyonuyla birlikte dir.

Sınıf D : Kopan ön çapraz bağ güdükleri retrakte olur.

Sınıf E : Ön çapraz bağ güdüklerinden birisi arka çapraz bağa yapışır .

Sınıf F : Ön çapraz bağ güdükleri atrofiye olarak tamamen rezorbe olur.

Sınıf G : Yırtıklar ön çapraz bağ güdükleri birbirine bağlanarak iyileşir, ancak iyileşme zayıf bir skar dokusuyla gerçekleşir.

Sınıf H : Bu tiplerden 2' si birarada olur.

Bunlardan en sık görülen Sınıf E' dir. En az sınıf G görülür (42,140,141,142).

ÖÇB yaralanması sonucunda normal diz biomekaniği bozulmakta ve hastaların rutin aktivitelerini bile engeleyebilecek biomekanik değişiklikler ortaya çıkmaktadır. ÖÇB; anterior translasyona karşı olan güçlerin %90 ' ını tek başına sağlamaktadır (127). ÖÇB'in yokluğunda bu görevi iliotibial band, eklem kapsülünün medial ve lateral segmentleri, kollateral ligamentler ve menisküsler yüklenir. Ancak bu yapılar ÖÇB'in görevini tam olarak yerine getiremezler ve ortaya çıkan yetmezlik bulguları direnç gerektiren aktivitelerde iyice belirginleşir. Eğer bu sekonder destek yapılarında da bir yaralanma söz konusu olursa, instabilite ve eklem fonksiyon kaybı için zaten var olan risk daha da artacaktır. ÖÇB yetmezliğinde rotasyon merkezi yer değiştirir ve eklemdede degeneratif değişiklikler oluşmaya başlar (143).

ÖÇB yaralanması sonucunda dizin nöromuskuler kontrol mekanizmalarında da değişiklikler oluşur. Limbird ve arkadaşları, normal ve ÖÇB yetmezlikli dizleri elektromyografik çalışmalarla kontrol etmişler ve ÖÇB yetmezlikli dizlerde ve özellikle de yavaş yürüme anında kas sinerjisinde belirgin değişiklikler saptamışlardır. ÖÇB rekonstrüksiyonu sonrasında yürümenin normalleşme eğiliminde olduğu bilinmektedir. Bu nörolojik adaptasyonun Merkezi Sinir Sisteminin yeniden programlanmasıyla ilgili olduğu ve ortaya çıkan adaptif değişikliklerin nöromuskuler egzersiz programlarıyla geliştirilebileceği düşünülmektedir(144,145).

ÖÇB yetmezliğinin doğal seyrini etkileyen faktörlerden biri de ÖÇB yaralanmasına eşlik eden diz içi patolojilerdir. ÖÇB yaralanmasıyla birlikte menisküs, eklem kıkırdağı, subkondral kemik ve diğer ligamentlerle ilgili yaralanmalar da oluşabilir. Bunlar içinde en sık görülenler meniskal yaralanmalardır ki değişik çalışmalarda bu oran %50-70 olarak bildirilmektedir (146,147). ÖÇB yetmezlikli dize gelen anormal yüklenme ve oluşan makaslama etkisi sonucunda, geç dönemde, menisküs yırtığı oluşma olasılığı, ÖÇB yırtığını oluşturan travma anındakinden daha yüksektir (%85-91) (148,149)

ÖÇB yaralanmasıyla birlikte görülen kondral yaralanmalar; travma anında veya instabiliteye sekonder olarak ya da menisküs yaralanması gibi mekanik nedenlerle oluşurlar ve dizdeki artritik değişikliklere zemin hazırlarlar. Kondral lezyon oranı akut ÖÇB yaralanmalarında %12-23 iken kronik instabilitelerde %50

düzyindedir (147,148,150). ÖÇB yaralanmalarında kondral yaralanmalara ek olarak subkondral kontüzyon da oluşabilmektedir ki bu tip yaralanmaların en sık yerleştiği lokalizasyon, lateral femoral kondil terminal sulkusunun hemen üzerindeki saha ile proksimal tibianın posterolateral köşesidir (151).

ÖÇB yetmezliği sıklıkla degeneratif değişikliklere de neden olur ve bu değişiklikler yaralanmadan sonraki 6 yıl içerisinde ortaya çıkarlar. Hastaların yaklaşık olarak 1/3'ünde medial tibial platoda, eminentialarda ve patellada osteofitler oluşur. Anılan değişiklikler menisektomi uygulanan hastalarda daha belirgin olarak ortaya çıkar. ÖÇB yaralanmasından sonraki 2 hafta içinde medial tibial platonun eklem kıkırdağının proteoglikan içeriği, kıkırdağın hidrasyonu ve synovial membran vaskularitesi artar. Yaklaşık 3 yıl süreyle devam eden bu artışın nedeni; eklem kıkırdağının hipertrofisidir ki dize gelen mekanik streslerin etkisiyle, eklem kıkırdağının progressif kaybı ile sonlanır (151,152,153).

İnsanlarda ÖÇB lezyonu ile birlikte osteoartrit gelişme insidansı %50'ler düzeyindedir. Bu oran travmadan sonraki 14-25 yıl içinde artış göstermektedir (152,154).

3.6- ÖÇB Lezyonlarında Tedavi

ÖÇB lezyonu tedavisindeki temel amaç, hastaların yeniden yaralanmalarını ve dizdeki dejeneratif gidişi önlemek, mümkün olan en kısa sürede günlük yaşama veya sportif faaliyetlere geri dönmelerini sağlamaktır. ÖÇB lezyonunun tedavisi amacıyla hangi yol seçilirse seçilsin primer amacın dizi tekrarlayan travmalardan korumak olduğu akıldan çıkartılmamalıdır. Tedavi yönteminin seçiminde göz önünde tutulması gereken bazı temel faktörler vardır. Bunlar;

1. Hastanın yaşı
2. Hastanın aktivite düzeyi
3. Hastanın gelecekte ve tedaviden beklentisi
4. Hastanın rehabilitasyon programına katılabilme istek ve becerisi
5. Dizin laksisite derecesi

6. ÖÇB lezyonuna eşlik eden patolojilerin varlığı 'dır.

Bu temel faktörlerin yanısıra kesin kurallar olmamakla birlikte ÖÇB 'ın cerrahi rekonstrüksiyonu için kabul görmüş olan bazı endikasyonlardan da bahsedilebilir. Bunlar, şu şekilde sıralanabilir;

1. Günlük rutin ve/veya sportif faaliyetler sırasında ortaya çıkan semptomlar ve instabilite, günlük yaşamı etkileyen fonksiyonel kapasite kaybı,

2. Başarısız konservatif tedavi

3. Multiligaman yaralanmalarıyla birlikte olan (Grade III yan bağ lezyonu) hastalardır (88).

Cerrahi tedavi için relatif kontrendikasyonlar ise;

1. İmmatür yaş,

2. Ekstremitte dizilim bozukluğu,

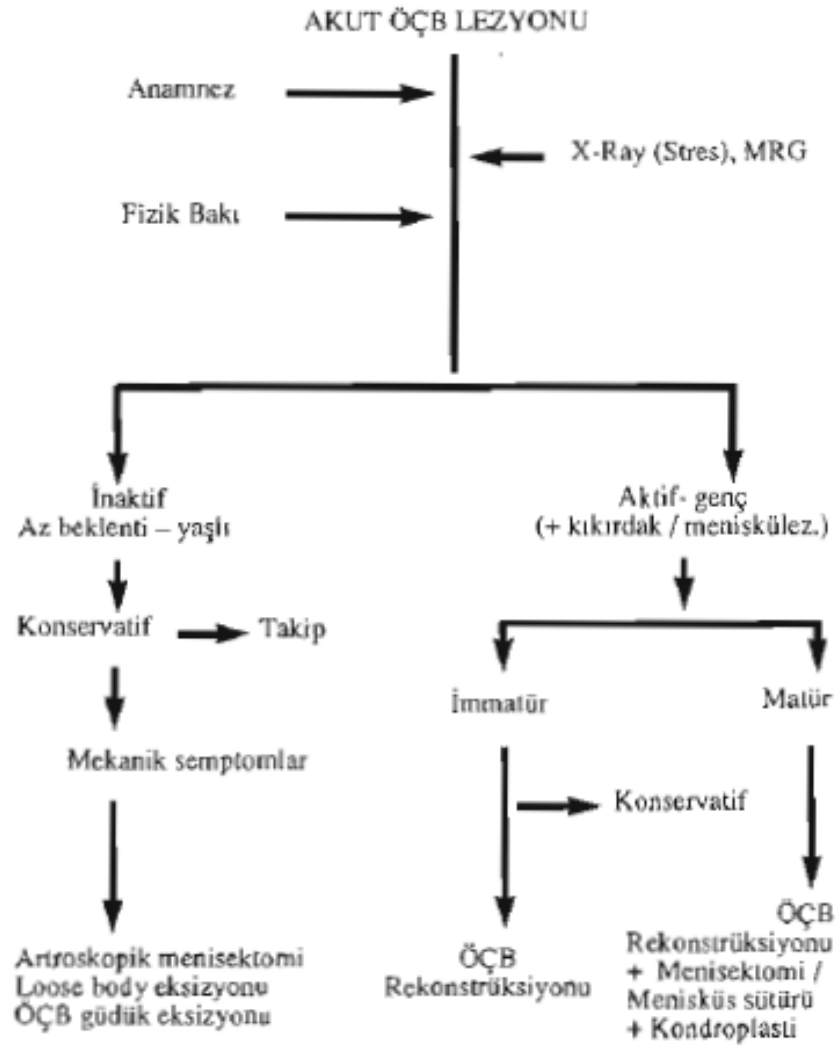
3. Aşırı laksisiste,

4. Rekonstrüksiyon sonrası rehabilitasyona uyum

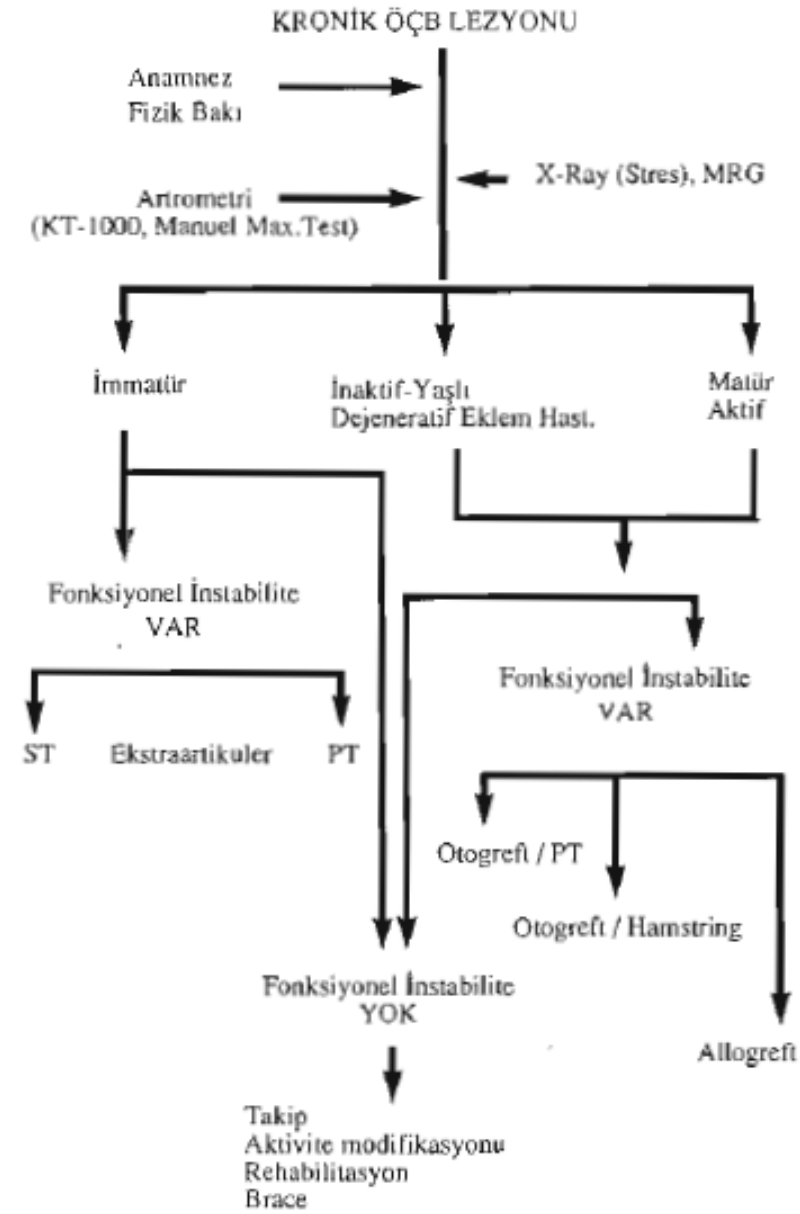
sağlayamayacak hastalar,

5. Dizde artroz bulgularının olması olarak sayılabilir (156).

Akut ve kronik ÖÇB yaralanmalarında tedavi yaklaşım algoritmi aşağıdaki tablolarda verilmeye çalışılmıştır (tablo 4-5) (156).



Tablo 4: Akut ÖÇB yaralanmalarında tedavi şeması



ST: Semitendinosus, PT: Patellar tendon

Tablo 5: Kronik ÖÇB yaralanmalarında tedavi şeması

3.6.1- Konservatif Tedavi

Her ne kadar ÖÇB yaralanmalarının cerrahi tedavisi günümüzde son derece popüler bir konu olsa da seçilmiş olgularda konservatif tedavinin hala belirli bir yeri vardır.

Akut dönem tedavisi ileride erken bir cerrahi girişim düşünülse bile, tüm ÖÇB yaralanmalarında sanki tümüyle konservatif olarak tedavi edilecekmiş gibi tedaviye başlanmalıdır. Böylece, hastada şikayetler azalmış; cerrahiye kadar olan dönemdeki kayıplar en aza indirilmiş ve hasta cerrahi sonrası egzersiz programına hazırlanmış olacaktır.

Tedavi şu amaçlardan geçecektir:

- a) Ağrı ve şişliğin azaltılması.
- b) Hareket genişliği ve esnekliğinin artırılması.
- c) Kas performansının düzeltilmesi ve iyileştirilmesi.
- d) Dizin motor kontrolünün düzenlenmesi.
- e) Fonksiyonun yavaş yavaş tekrar kazanılması

İlk faz, dokuların iyileşmesi, ağrı ve şişliğin azaltılmasına yönelik olmalıdır. çünkü; yaralanmaya karşı doku cevabı akut enflamasyon şeklindedir. Bu amaçla, soğuk *uygulama ve kompresyondan* yararlanılır.

İyileşmekte olan dokuya hiçbir zaman fazla yüklenmemek; oluşan vasküler fragil granülasyon dokusunun aşırı yük nedeni ile yırtılıp, enflamatuvar cevabın yeniden başlamasından kaçınmak gerekir. Bu amaçla çeşitli tespit yöntemleri ve koltuk değneklerinden yararlanmak yararlı olur. Ancak bununla birlikte, uzun süreli ya da tam bir *immobilizasyonun* da olumsuz etkileri vardır. Kas kütlesi azalır, kasların oksidatif kapasitesinin azalmasına yol açar, kıkırdakta dejeneratif değişikliklere neden olur.

Sabit bir immobilizasyon yerine, fonksiyonel breys gibi bir diz sabitleyicisinin kullanılması daha yararlıdır. Günde belli aralıklarla breysden çıkartılıp dize fleksiyon -ekstansiyon egzersizleri uygulamalı; ancak bu sırada quadriseps kasında inhibisyon meydana getirmemek için ağrı oluşturmaktan

kaçınılmalıdır. Kollajen liflerin matürasyonu ve diziliminin düzenlenmesi açısından özellikle korunaklı hareketler önerilmektedir. Ağrı ve şişlik azaldıkça hareket genişliğinde artma görülür. Özellikle ekstansiyonda ki hareket genişliği kazanılmasındaki zorluk, yırtık kilitli bir menisküsün göstergesi olabilir. *Kas* performansını mutlaka düzeltmek gerekir. Dizde ağrı ve şişlik, quadriseps kasının inhibisyonuna neden olur. Bu periodda, quadriseps set, düz bacak kaldırma ve isometrik hamstring egzersizlerine başlanır. Genelde kuadriseps kasının kontrolünün kazanılması hamstringlerden daha zordur.

İnflamasyon yatışıp, hareket genişliği tam olarak kazanıldığında daha agresif rehabilitasyona geçilir. Bu kasların dayanıklılık ve gücünü arttırmaya yöneliktir, İlk önce *az zorlama, çok tekrar* ile kasın endüransı düzeltilir. Bu tekrarlar iyileşmekte olan kasın üzerine düşen yükü azaltır ve yavaş kasılan kas fibrillerinin aerobik kapasitesini arttırırlar. Hasta, kapalı zincir egzersizleri, duvar kaydırma, mini çörmelme, basamak çıkma, bacak bastırma gibi hareketleri dayanabildiği ölçüde yapar.

Konservatif tedavinin diğer önemli bir bileşeni de; ağrı, şişlik ve instabilite semptomlarını doğuracak aktivitelerden kaçınmak, gerekirse spor ve hayat tarzını değiştirmektir. ÖÇB'ı olmayan kişiler dizlerini zorlayacak atlama, ani hızlanıp durma, ani yön değiştirme gibi hareketlerden kaçınılmalıdır (157).

Bu aşamada açık ve kapalı zincir egzersizlerinden bahsetmek gerekir. ***Kapalı kinetik zincir:*** Birbirine bağlı ve her iki ucu fikse rijid segment hareketlerinden oluşur.

Bir segmentteki hareket diğer bir segmentte başka bir hareketi tetikler. Dizde kapalı kinetik zincir egzersizi yapılırken hamstring ve quadriseps kası koordineli olarak beraber kasılır. Quadriseps ve hamstringlerin koordineli kasılması ÖÇB'a binen yükü en aza indirir (158).

Açık kinetik zincir: Hareketi yapan eklemin distalinde kalan segment serbest hareket eder. Örneğin dizden distalde kalan eklem (ayak bileği) serbest hareket eder ve diz ekstansiyonda iken sadece quadriseps, fleksiyonda iken ise sadece hamstringler kasılır. ÖÇB'a daha az yük bindiren kapalı kinetik zincir egzersizlerine

ÖÇB yetersizliği tedavisinde öncelik verilir. Açık kinetik zincir egzersizleri ise eğer kas aşırı derecede zayıf ise kullanılır (158).

Normal bir dizde hamstring/quadriseps kas gücü oranı yaklaşık 2/3 tür. ÖÇB'ı olmayan dizlerde hamstringlere duyulan ihtiyaç artar. Bu nedenle bu oranı 1/1 e yaklaştırmak gerekir. Yapılan çalışmalar, konservatif tedavi sonrasında hamstring grubu kasları quadricepsten daha güçlü olan hastaların daha yüksek sportif kapasiteye ulaştıklarını göstermiştir (159).

Konservatif tedavinin son safhasında zorlamalı egzersizler *yüksek rezistanslı*, düşük tekrarlıya doğru ilerler. Rehabilitasyon programına eklenen açık zincir egzersizleri, izole kas gücünü arttırmada kullanılır. Daha sonraki dönem; dizin dinamik stabilitesini arttırmak için nöromusküler kontrolü geliştirmeye yönelik olmalıdır. Bu da instabiliteye karşı koyacak olan hamstring ve gastrokinemus kaslarının hazırlanmasıyla olur. Olgunun, ayak yere basmadan kaslarını hazır ve kasılı durumda tutmaya yönelik hareketlerle, tibianın öne kaymasına karşı kaslar eğitilmelidir.

Dizin motor kontrolünün ve fonksiyonunun kazandırılması: konservatif tedavinin en önemli noktası fonksiyonel rehabilitasyondur. Fonksiyonel rehabilitasyonun amacı kişiye hamstringlerini kullanarak dizinin dinamik stabilitesini korumayı öğretmektir. Kişi kapalı kinetik zincir hareketlerini yapabiliyorsa fonksiyonel rehabilitasyona başlayabilir. Bu tedavide önce hastaya pivot shift'i farketmesi öğretilir. Hastanın subluksasyonu pasif ve aktif olarak kontrol etmesi sağlanır. Böylece kişi, hamstringlerini bilinçli kullanarak, pivot shifti önlemeyi öğrenir. Bundan sonraki safhada müsküler kontrol mekanizmasının refleks haline gelmesi sağlanır. Son olarak hasta, yapmak istediği sporda gerekli olan ve ani dönmeler, yavaşlamalar içeren hareketleri instabilite atağı oluşmadan yapmayı öğrenir. Eğer hasta bilinçli olarak istemesine rağmen hamstringlerin stabilizan etkilerini ortadan kaldırıyorsa (spinal kord refleks aşaması) programdan maksimum fayda görmüş demektir (157).

Nonoperatif tedavi; cerrahi tedavi sonrası uygulanan "agresif rehabilitasyon programı"ndan daha agresif olmamalıdır. Her *iki* rehabilitasyon programının amacı

aynıdır: tam hareket ve gücün kazanılması ile pivot shift momentlerinin dize hasar vermesinin önlenmesidir (157).

Konservatif tedavinin diğer önemli bir bileşeni de; ağrı, şişlik ve instabilite semptomlarını doğuracak aktivitelerden kaçınmak, gerekirse spor ve hayat tarzını değiştirmektir. ÖÇB'ı olmayan kişiler dizlerini zorlayacak atlama, ani hızlanıp durma, ani yön değiştirme gibi hareketlerden kaçınmalıdır (157).

3.6.2-Cerrahi Tedavi ve Teknikleri

ÖÇB cerrahi tedavisinde tarihsel gelişime göz atarsak cerrahi tedavi tekniklerini dört ana grupta inceleyebiliriz:

1. Doğrudan ÖÇB onarımı,
2. Eklem dışı destek ameliyatları,
3. Eklem içi ÖÇB rekonstrüksiyon ameliyatları,
4. Rehabilitasyon çalışmaları.

Tedavi prensiplerini ve yöntemlerini teknik olarak da rekonstrüksiyon yöntemleri ve rekonstrüksiyon öncesi yöntemler olarak ayırabiliriz.

3.6.2.1- Rekonstrüksiyon Öncesi Yöntemler

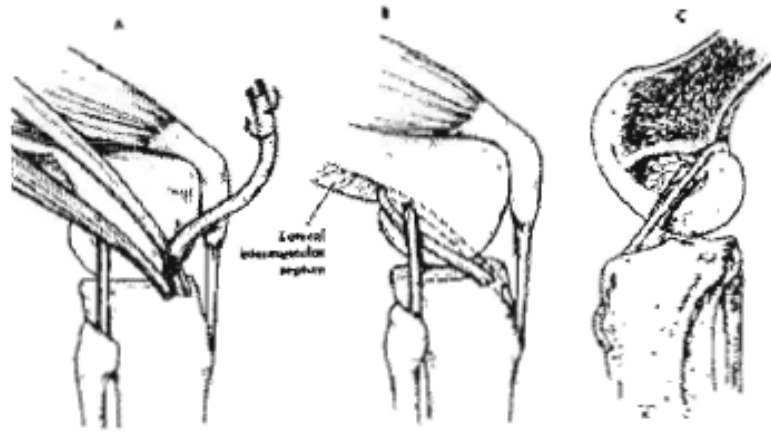
Primer ÖÇB onarımı, akut yaralanmalardan sonra yapılabilir. Erken olguların bir bölümünde ÖÇB parçalandığı, geç olgularda, bağın tibiadan bir kemik parçası kopararak ayrılması dışında bağ zamanla harap olduğu için, karşı karşıya getirilip dikecek bölüm kalmaz. ÖÇB 'ın kemikten avülsiyonla yaralanmaları hariç, primer tamir işleminin başarı oranının düşük ve yetersiz olacağı konusunda ortopedik cerrahlar arasında görüş birliği vardır (18,160,161).

Cerrahi girişim planı için öncelikle anestezi altında muayene ve artroskopik girişim uygulanmalıdır. Bu değerlendirmeden sonra yaralanma tamir olanağı veriyorsa işleme başlanmalıdır (20,161,162).

Marshall ve Machintosh femoral, tibial veya orta bölüm kopmalarında, tamamen açık yöntemlerle uygulanan primer tamir tekniklerini tanımlamışlardır (163, 164,165). Günümüzde açık veya artroskopik yöntemlerle yapılsa bile bu tekniklerin mutlaka otojen greflerle desteklenmesi önerilmektedir (162,166,167). Femoral yapışma yerine yakın kopmalarda reinsersiyon yeri interkondiler çentiğın mümkün olduğunca posterioruna alınmalı ve interkondiler çentiğın plastisi yapılmalıdır (20). Yaralanma ligamanın yapısında olduğu zaman kopan uçlar uygun gerginlikte dikilemediklerinden, tamir teknikleri çok güç ve sonuçlar daha kötüdür. Bu tip lezyonlarda tamir yapılmayarak doğrudan primer rekonstrüksiyon yapılması önerilmektedir (168).

İlerleyen yıllarda çalışma sonuçları göstermiş ki primer tamir instabilite tedavisi ve spora dönüş için yetersizdir. Bu aşamada destekli (augmentasyon) tamir fikri oluşmuştur (169).

Destekleme, eklem içi, eklem dışı veya bu iki girişimin kombinasyonu şeklinde yapılabilir (170). Eklem içi desteklemede iliotibial bant, semitendinosus veya gracilis tendonu kullanılabilir. Lateral instabilite yoksa iliotibial bant tercih edilebilir. İliotibial bant kullanılarak destekleme tekniği hem Marshall hem de Macintosh tarafından tanımlanmıştır. Bu teknikte iliotibial bant eklem içi ve eklemlerin dışı olarak kombine şekilde kullanılmaktadır; Gerdy tüberkülünden başlayarak iliotibial bant fibular kollateral ligaman altından geçirilmekte femur dışı kondilinden "over the top" tekniğiyle eklem içerisine alınmakta ve tibial tünelden geçirilerek tibia önünde tespit edilmektedir (şekil 20). Böylece iliotibial bant, ÖÇB ile izometrik olmakta ve aynı zamanda internal rotasyonu dizginleme görevini de üstlenmektedir. Eklem dışı komponent ise, revaskülarizasyon ve kollajenizasyon sırasında eklem içi tamir ve desteklemeyi korumaktadır (20).



Şekil 20: İliotibial bant kullanılarak ÖÇB tamirinin eklem dışı ve eklem içi birlikte desteklenmesi. A- Distal yapışma yerinde korunarak, iliotibial greftin hazırlanması. B- Hazırlanan greftin dış yan bağ altından "over the top" tekniğiyle eklem içerisine alınarak tibial tünelden geçirilmesi. C- İşlemin yandan görünümü (Marshall'dan).

Warren 1991 yılında semitendinosus ve gracilis tendonlarıyla artroskopik yardımcı tamir ve destekleme yaptığı yöntemini tanımlamıştır (170). Yalnızca tamir yapılan olgularda pivot-shift pozitifliği devam etmektedir. Bu nedenle desteksiz ÖÇB tamirlerinin klinik sonuçları yeterli değildir ve tedavide pek yeri yoktur. Eklem dışı desteklemeyle birlikte yapılan tamir işlemleri de yüksek performans gerektiren sporcularda dizi stabilize etmede yeterli olmamaktadır. Tamirle birlikte yapılan eklem içi destekleme girişimlerinden daha iyi sonuçlar alınmaktadır. Destekli tamirlerin sonuçları kabul edilebilir düzeyde olmakla birlikte, eklem içi uygun pozisyon verebilmek çok güçtür. ÖÇB yaralanmalarında tercih edilmesi gereken girişim ise "geciktirilmiş rekonstrüksiyon" işlemi olmalıdır (168).

3.6.2.2- ÖÇB Rekonstrüksiyon Yöntemleri

ÖÇB rekonstrüksiyonu, hazırlanan greftlerin tibia ve femurda açılan tünellere tespit edilerek ÖÇB fonksiyonunu taklit için eklem içine yerleştirilmesidir.

ÖÇB cerrahisinde temel amaç; ligament stabilitesini sağlamak, diz eklemindeki kıkırdak ile meniskal hasarları önlemek veya geciktirmek sonuçta

ağrısız, fizyolojik hareket sınırlarında ve yeterli güce sahip bir diz eklemi elde etmektir (118).

Her izole ÖÇB lezyonu tamir gerektirmez. Hastanın yaşı, mesleği, aktivite durumu, eşlik eden patolojiler göz önünde bulundurulmalıdır. ÖÇB lezyonu olan hastalar ani durma, ani dönme ve ani hareket etme gibi eylemleri yaparken instabilite oluşur. Endikasyon koyarken hastanın kararı ve yaşam biçimi en önemli belirleyicidir. Ek yaralanmaları, menisküs yırtığı var ise daha rahat endikasyon konur. Böylece hastanın tüm patolojileri tedavi edilmiş olur ve tamir edilen dokuların iyileşmesi stabilite sağlandığından daha hızlı ve düzgün olur (170).

Cerrahi Endikasyonlar

- Genç hastalar

- Zorlayıcı spor yapanlar ve devam etmek isteyenler

-İşi nedeniyle cerrahiye gereksinim duyanlar

-Birlikte menisküs yırtıkları olanlar

- Kombine bağ yaralanmaları olan hastalar

-İnstabilitesi olan ve dizde tekrarlayan şişlik ve ağrı şikayeti olan genç-orta yaşlı olgular.

Mevcut kriterlere dayalı olarak rekonstrüksiyon endikasyonu konan hastalarda cerrahinin ne zaman yapılacağına ve hangi greftin kullanılacağına karar vermek gerekir. Ön capraz bağ rekonstrüksiyonunun en ideal zamanlamasına dair kesin bir görüş birliği olmamakla birlikte bu konuda yapılan çalışmalar, zamanlamadan daha önemli olan kriterin dizin ameliyat öncesi durumu olduğu görüşünü ortaya koymaktadır. Akut dönemde özellikle ilk 1 hafta içinde yapılan rekonstrüksiyonlar, dizde tam bir hareket açıklığı elde etmeyi zorlaştırdığı gibi, artrofibrozis riskini arttırır (89,171).

Bununla birlikte yaralanma ile rekonstrüksiyon arası geçen zaman uzadıkça ortaya çıkacak instabilite atakları nedeniyle kıkırdak lezyonu ve meniskus yırtığı oluşma sıklığında artış olmaktadır (172). Rekonstrüksiyonun geç yapıldığı olguların

büyük çoğunluğunda artroskopi sırasında ek patolojiler saptanmış ve bunların instabiliteye bağlı olarak oluştuğu gösterilmiştir.

Sonuç olarak; ÖÇB rekonstruksiyonun yaralanmadan ne kadar zaman sonra yapılacağı değil, dizin rekonstruksiyon öncesi durumu daha önemli olup, mümkün olduğu kadar kısa bir süre içinde yaralanan dizde tam bir hareket açıklığı ve kas gücü (özellikle ekstansör mekanizmada), minimal şişlik, iyi bir bacak kontrolü sağlanmaya çalışılmalı ve operasyon bu şartlar altında yapılmalıdır.

Rekonstruksiyon tek veya çift insizyonlu miniartrotomi, artroskopi yardımcı veya tamamen artroskopik teknikle uygulanabilir.

Artrotomi tekniğinde medial parapatellar artrotomi ile patella laterale deviye edilir. Diz içi işlemler artrotomi insizyonundan yapılır. Femoral yapışma yerinin belirlenmesi ve femoral tespit “over the top” a yeniden giriş (reentry) tekniği ile yapılmaktadır. Bu tekniğin dezavantajları olarak, ekstansör mekanizma proprioception bozukluğu, geniş cilt defekti, ameliyat sonrası hareket kısıtlılığı görülmüş ve bu teknikten uzaklaşmıştır (173).

Çift insizyonla artrotomi tekniğinde; insizyonların biri artrotomi için diğeri reentry tekniği için kullanılır. Ekstansör mekanizma sağlam bırakılır. Uyluk distalinden yapılan insizyon lateral femur kondilini ortaya koymaya yöneliktir. Femoral ve tibial tüneller açıldıktan sonra greft, kullanılan klavuz aletler yardımı ile anteriordan açılan mini artrotomiden reentry tekniği ile eklem içine alınır. Greft tünelden geçirildikten sonra çeşitli tespit materyalleri ile tespit edilir (174).

Tek insizyonla miniartrotomi tekniği; tespit femoral tünel miniartrotomi insizyonundan diz maksimal fleksiyonda iken hazırlanır. Tünelin boyu greftin tespit boyu kadar ortalama 25-35 mm uzunluğunda açılır. Greftin tünele tespiti sıkıştırma “pres-fit” veya eklem içinden vidalama şeklinde olur. Eğer patellar tendon yerine hamstring tendon grefti kullanılacaksa transfemoral veya suspansör askı sistemleri gibi tespit materyalleri kullanılabilir. Tibial tünel ve greftin tibial tespitinde değişiklik yoktur. “Rear-entry” tekniği kullanılmaz. Lateral femur korteksi korunmuş olur (173). Önceden konvansiyonel artrotomi ile yapılan ÖÇB rekonstruksiyonu, geliştirilen yeni aletler ve ameliyat teknikleri sayesinde günümüzde tamamiyle artroskopik olarak gerçekleştirilmektedir. Artroskopik

teknikte artrotomi ve lateral insizyon yapılmaksızın tüm işlemler artroskopik olarak yapılmaktadır (173,174).

ÖÇB rekonstruksiyonu için kullanılan çeşitli teknikler kaynak kitaplarda detaylı açıklanmış olup burada cerrahi tenik bölümünde otojen hamstring tendonları ile artroskopik çift tünel ÖÇB rekonstrüksiyonuna değinilecektir.

Rekonstrüksiyon ile ilgili genel prensiplere bakacak olursak;

- Graft seçimi (Graftin gücü ve biyomekanik özellikleri)
 - Kemik tünellerin hazırlanması
 - Graftin tespiti
 - Graft doğrultusu ve interkondiler graft iyileşmesi
- şeklinde inceleyebiliriz.

3.6.2.3-ÖÇB Cerrahisinde Graft Seçimi

Uygun graft seçiminde olgunun yaşı, aktivite düzeyi, graftin biomekanik özellikleri, cerrahi teknik, rehabilitasyon gibi birçok faktör etkili olmaktadır. Graft seçiminde yaş önemlidir. Kemiksel gelişimi tam olmayan (epifiz açık: immatür) olgularda Hamstring tendon otograftları veya kemik bloksuz santral quadriceps tendonu kullanılır. Olgunun özellikleri (cinsiyet, kilo, kas dengesi, dizdeki hasarın derecesi, ek lezyonlar) ve aktivite düzeyi (meslek, sıçrayıcı ve ani dönme hareketlerini yapma, kontakt spor) göz önüne alınmalıdır. Meslek önemli kriterlerdendir. Örneğin, diz çökerek çalışanlarda pretibial bölge travmasından kaçınmak için hamstring ve santral quadriceps tendonu tercih edilir (175). Günümüzde ÖÇB cerrahisinde Otograft ve Allograftlar kullanılmaktadır.

Otograft olarak kullanılan graftler: Kemik-Patellar Tendon-Kemik (K-Pt-K), Hamstring Tendonlan (ST / G), İliotibial Band (ITB), Santral Kuadriseps Tendonu (SQT).

Kemik-Patellar Tendon-Kemik (K-Pt-K): K-Pt-K otograftı temini kolay, kuvvetli ve fleksibl tespit edilebilen, küçük insizyon ile alınabilen, otojenik uygunluğu olan, erken kemik-kemik iyileşmesi gibi avantajları nedeniyle ÖÇB

lezyonlarında sık kullanılan greft olup bu greft ile yapılan tamirlerde % 80-95 oranında iyi ve çok iyi sonuçlar bildirilmiştir. Bunun yanında; sert greft olması, diz önu ağrısı oluşturması, patella sorunları (kırık, tendinit, tendon rüptürü, patellofemoral artrit), uzun operasyon süresi, yerleşiminin güçlüğüve revizyonun güç olması en önemli dezavantajlarıdır.

Hamstring Tendonları (ST / G): Alımı sırasında küçük insizyon, temini kolay, ekstansör mekanizmaya etkisi ve diz önu ağrısı çok daha az, biomekanik olarak ÖÇB yapısına en yakın greft (biyomekanik, sertlik, sağlamlık), otogreft doku uygunluğu, hızlı güçlenme ve K-Pt-K grefti sonuçlarına benzer başarılı klinik sonuçlardır. Ancak, tek tendondan küçük greft elde edilmesi, yumuşak greft olması, yumuşak doku-kemik iyileşmesinin yavaşlığı, erken rehabilitasyon güçlüğü, olası hamstring kası zayıflığı yanında cerrahi tekniğinin zorluğu ve greftin tespit sorunlarının önemli olması ST / G otogreftinin dezavantajlarıdır. Greftin revaskülarizasyonu hızlıdır ve ekstansör mekanizma ile patellofemoral eklem sorunları oluşturmaz. Semitendinosus ve Gracilis tendonları tek olarak veya birlikte katlanmış (Quadrupled Hamstring Tendon = 4-HT) olarak kullanılırlar. 4-HT greftinin stabilitesi K-Pt-K greftine eşit, ÖÇB 'ın 1.5-2 katı sağlamlıkta ve başlangıç fiksasyonu ise (endobutton, double screw, washer) kuvvetlidir (173,174).

Kuadriceps Tendonu :Daha çok revizyon cerrahisinde ya da ön ve arka çapraz bağ rekonstrüksiyonunun birlikte yapıldığı durumlarda kullanılır. Primer olarak da kullanımı vardır. Kemik bloksuz ya da tek taraflı kemik bloklu olarak alınabilir. Geniş yüzey alanı ve uzunluğu nedeniyle biyomekanik açıdan iyi sonuçlar alınabilir (176,177). Ayrıca ikiye bölünerek kullanılabilir.

Allogreft: Allogreftler; taze dondurulmuş, dondurulup kurutulmuş, dondurularak korunan ve irradyasyon uygulanan veya uygulanmayan şekildedir (178,179). Bu tür greftlerin avantajları; temini kolaydır, donör morbiditesi yoktur, greft büyüklüğü sorunu mevcut değildir, çok küçük insizyon gerektirir ve operasyon süresi çok kısadır (178,180). Ancak, enfeksiyon (HIV) taşııcılığı yapabilmesi (179), doku rejeksiyonu, pahalı olması, iyileşmesinin yavaş ve uzun sürmesi, greftin tünelde

oluşturduğu rezorbsiyon, daha düşük başarılı klinik sonuçlar ile uzun izlem sonuçlarının tam olarak ortaya konulmaması önemli dezavantajlarıdır.

Allogreftler ile yapılan çalışmalarda, Arnoczky enfeksiyon taşıma riskini vurgulamış ve biyolojik iyileşmenin yavaş (18 ay) olduğunu bildirmiştir (178).

Allogreftlerin ÖÇB cerrahisindeki kullanım alanları; cerrahın tercihinine bağlı olarak revizyon cerrahisi, patellofemoral eklem problemi olan olgular (dejenaritif artrit, tercihe göre 40 yaş üzeri aktif kişi), çoklu ligament yaralanması, yüksek tibial osteotomi ile birlikte ÖÇB tamiri gibi kompleks cerrahi girişimlerdir (118).

Sentetik Greftler: Yüksek başarısızlık oranları ve kötü klinik sonuçları nedeniyle ÖÇB cerrahisinde terk edilen sentetik greftlerin ilk zamanlarda oldukça sık kullanılma nedenleri : kolay elde edilme (boy, miktar), donör alanında morbidite oluşturmaması, biomekanik olarak güçlü olması, kolay cerrahi teknik (over the top) ile yapılabilmesi, revaskülarizasyon periyodu olmaması, rehabilitasyon hızlı, çok kısa sürede aktiviteye dönüş sağlaması idi. Ancak klinik takipleri sonucunda; yapısından kaynaklanan partiküllerin oluşturduğu (sinovitis), erken dönemde greft yetmezliği (kopma), artifisiyel debrislerin neden olduğu enfeksiyon (primer & sekonder), kalıcı protezlerin uzun takip sonuçlarında başarısızlık oranlarının yüksekliği gibi olumsuzluklarından ötürü günümüzde primer ÖÇB cerrahisinde kullanılmamaktadır (181).

Yapısal özellikler greftin gücü ile sağlamlığını, materyal özellikleri ise siklik yüklenmeler karşısında greftin oryantasyon, organizasyon ve kollagen liflerindeki stress/strain yanıtlarını kapsar. Bu biyomekanik özellikler greftin yüklenmeden etkilenme oranını (% strain) ortaya çıkartır. Normalde sağlam bir ÖÇB' in gücü: 2160 Newton'dur.

Noyes ve ark. çalışmalarında; 14mm. genişliğindeki Kemik-Patellar

Tendon-Kemik (K-Pt-K) greftinin normal ÖÇB 'dan 1.6 kez daha güçlü veya % 164 oranında, 10 mm genişliğindeki K-Pt-K grefti % 107, tek semitendinosusun (ST) % 70, gracillis (G) % 50, çift ST / G 'in % 250 ve kuadriceps-patellar retinaculum-patellar tendon (QT) ise % 14-21 oranında gücü olduğunu göstermiştir. Yine benzer araştırmalar katlanmış (double, quadruple) ST ve ST / G greftlerinin normal ÖÇB' dan daha güçlü olduğunu ortaya koymuştur (182,183,184).

Kemik dokusu yüklenmeye duyarlı iken yumuşak dokular daha az etkilenir. Sert greftlerde erken, yumuşak greftlerde ise fazla enerji absorbe edilmesine bağlı olarak daha geç dönemlerde uzama ve esneme gelişerek yetmezlik oluşur (175,182). Bu nedenle greftin sertliği önemlidir. Ototogreftlerden K-Pt-K normal ÖÇB' den 3 kat daha sert iken, ST / G ise normal ÖÇB değerindedir. Greftlerin siklik yüklenme ve dayanıklılıkları asıl güçlerini gösterir. Joging, merdiven inip çıkma gibi siklik yüklenmeler zaman içinde greft yetmezliğine neden olurlar. Greftin gücü büyüklüğüne bağlı değildir. Büyük greftler hem interkondiler noç'da daralma oluştururlar hem de revaskülarize olmaları yavaş olur. Greftlerin iyileşme hızları ve revaskülarize olmaları yüzey alanlarına bağlıdır. Allogreft ve büyük greftlerde iyileşme yavaş iken ST / G greftinde hızlıdır. Yine greftin gücü üzerinde etkili olan önemli bir faktörün "yaş" olduğunu Noyes & Woo yaptıkları çalışmada göstermişlerdir (182,184). Uygulanan cerrahi teknikte greftin gücünü etkilemektedir. Örneğin K-Pt-K greftine yapılan 90° lik döndürme gücünde % 30'luk bir artış oluşturmaktadır. Aşağıdaki tabloda kullanılan greftlerin sertlik ve dayanıklılık kuvvetleri verilmiştir.

Yapı	Sertlik	Dayanıklılık
Normal ÖÇB	242 ± 28	2160 ± 157
Kuadriseps tendonu	211±15	2173±618
Patellar tendon	149 ± 20	1953 ± 325
Semitendinozus Tek bant	186,1± 9,2	1216 ± 50
Semitendinozus Çift bant	409,8	2362,9
Grasilis Tek bant	60± 11	888 ±205
Grasilis Çift bant	197,4	1326,8
Semitendinozus – Grasilis Dört katlı	807	4108 ±200

Tablo 6: ÖÇB rekostrüksiyonunda kullanılan otogreftlerin yapısal özellikleri

Greft seçiminde diğer bir faktör "greftin iyileşmesi"dir. Kullanılan greftler fonksiyonel olarak vaskülarize olmayan serbest greftlerdir. Uygulandıktan sonra 1-3 ay süre içinde" avasküler nekroz, hücre göçü ve artımı ile revaskülarizasyon = ligamentizasyon " aşamalarını geçirerek ligament yapısına gelir ve daha sonraki 3-12 ayda stress karşısında remodelling sürecini tamamlar. Başlangıçtaki 3-6 aylık avasküler nekroz döneminde ise konulan greft orijinal gücün % 50 ' sine, 9-12 ayda ise % 80 ' ine ulaşır. 12 ay sonunda greft normal ÖÇB ' ın ancak % 50 gücüne gelir. Tam maturasyon K-Pt-K greftinde daha da uzun olmak üzere 1-3 yıl kadardır. Tibial ve femoral tünel içerisinde kemik iyileşmesi ise 6-8 haftadan 6 aya kadar sürmektedir. Staple ile fikse edilen ligamentin kemik içerisine yerleşiminin 8-12 hafta olduğu hayvan çalışmaları ile gösterilmiştir (185).

Allogreftlerde ise iyileşme süreci daha uzun olduğu birçok çalışma ile ortaya konulmuştur. Farklı sonuçlar olmasına karşın sürenin 26 hafta ile 18 ay arasında olduğu bildirilmektedir (175,182,184).

Sonuç olarak uygun greft seçimi ÖÇB cerrahisinin en önemli konularından birisidir. Bununla birlikte "ideal greft" şeklinde şu özellikleri taşıyan bir greft halen mevcut değildir. İdeal greft :

- 1- Kolay temin edilebilmeli,
- 2- % 100 emniyetli olmalı,
- 3- Orijinal ÖÇB gibi mekanik özellikler taşımalı,
- 4- Erken morbitidesi minimal olmalı,
- 5- Sağlam ve emniyetli tespit sağlanmalı,
- 6- Uzun dönem morbiditesi olmamalı,
- 7- Greft %100 inkoopere olmalı,
- 8- Zaman içinde yetmezliğe gitmemeli,
- 9- Klinik sonuçları mükemmel olmalıdır.

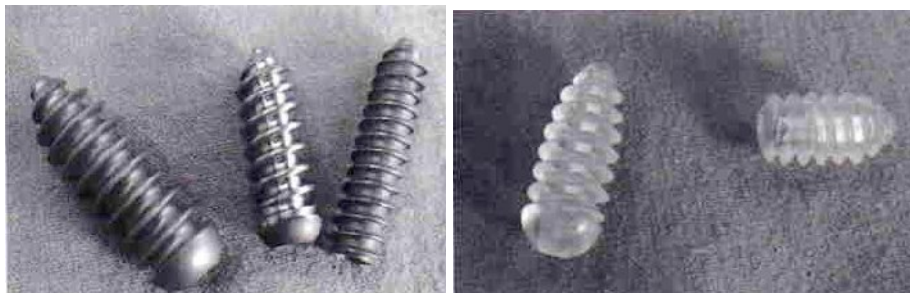
3.6.2.4-ÖÇB Cerrahisinde Tespit Seçenekleri

Greftlerin ve fiksasyon materyallerinin gevşemesi ve başarısızlığı, greftin fiksasyon tekniğindeki yetersizliği, kemik kalitesinin bozukluğu, kemik greftin büyüklüğü, greft-tünel uygunsuzluğu, vidanın boy ve çapı ile doğru orantılıdır (26,186,187,188,189). Sağlam greft tespiti; postoperatif erken hareket, erken yük verme ve rehabilitasyon için önemlidir.

3.6.2.4.1- Femoral Tespit Materyalleri

İnterferans Vidaları: 1987'de Kurosaka ve ark. tarafından tasarlanıp kullanıma girmiştir. Hem hamstring tendonlarının hemde kemik tendon kemik greftlerinin tespitinde başarıyla kullanılmaktadır (94). Brand ve ark. yaptıkları çalışmada, greft tespiti için kullanılan interferans vidası gibi materyallerin hamstringler ile yapılan rekonstrüksiyonlarda tenodeze engel olduğunu iddia etmektedir. Revizyon gerekliliğinde bu vidaların çıkarılmasında ciddi güçlükler ile karşılaşılır (42). Bu sorunlar göz önüne alınarak son yıllarda bioabsorbabil vidalar üretilmeye başlanmıştır (Resim 1). İnterferans vidalarıyla aynı tasarıma sahiptirler. Poli-L-laktik asit ve poliglikolik asit türevleri olarak üretilmektedir (111).

Resim 1: Metal ve bioabsorbabil interferans vidaları

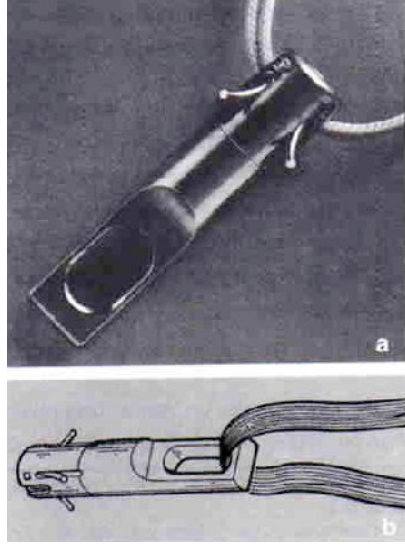


Çapraz çivi sistemi (Cross pin): Günümüzde kullanılan transfiks sistemlerinin hepsinde amaç femoral tespiti güçlendirmek ve greftin tenodezini kolaylaştırmaktır. Transfiks sistemlerinde sadece hamstring tendonları greft olarak kullanılmakta ve greft femoral kanala bir tel yardımıyla çekilmektedir. Daha sonra telin üzerinden transfiks vidası gönderilmektedir (42). Yapılan biyomekanik çalışmalar sonucu dayanıklılığı en fazla olan femoral tespit materyallerinin cross

pinler (Transfiks Bone Mulch vidaları ve Rigidfiks gibi) olduğu bildirilmiştir (190,191).

Mitek Kancaları: Omuz kapsül tamirlerinde yıllardan beri uygulanan Mitek kancaları, arka kısmına yapılan bir halka yardımıyla, hem hamstring tendonlar hem de kemik bloklu tendonlarla kullanılmaktadır (94).

Resim 2: Mitek kancaları



Düğme implantları (Endobutton): Endobutton CL (continous loop) en çok kullanılan düğme implantıdır. Yüklenmeye karşı en kuvvetli materyalin Endobutton CL olduğu gösterilmiştir. Endobutton CL dört delikli ve oval görünümlü plak şeklinde olup, ortadaki iki delikten halka yapılmış şerit ile greftin ucu bağlanır, uçlardaki iki delik ise grefti femoral kanaldan dışarı çekmeye ve gerilimi sağlamak için çevirmeye yarar (94). Endobutton CL femoral kanal içinden çıktıktan sonra, dış rotasyon yapıp grefte maksimum germe uygulanır. Endobutton CL hem kemik hem de hamstring greftlerini tespit etmek için kullanılabilir (42,94).


Resim 3: Endobutton



3.6.2.4.2- Tibial Tespit Materyalleri

Staple : Ön çapraz bağın rekonstruksiyonunda en sık kullanılan materyallerden biridir. Greft boyunun yeterli uzunlukta olduğu durumlarda kullanılır. Uygulaması kolay ve ucuz bir materyaldir (Resim 4). Ancak dikkat edilmediğinde tendon nekroza uğrayabilir. Materyalin gevşemesi ile cilt basısı meydana gelebilir. Stabilitenin yetersiz olduğu durumlarda çift staple kullanılır (42).

Resim 4 : Staple



Vida+Staple : Ayarlanabilir kompresif vidası bulunan çift staple kombinasyonundan oluşmaktadır. Normal staple'a göre iki kat fazla germe gücüne sahip olması ve kompresyonun ayarlanabilmesi nedeniyle greft nekrozunun önlenmesi en büyük avantajdır (94).

İnterferans vidası: Femoral tespitite olduğu gibi tibial tibial tespit içinde sıkça kullanılan materyalledendir. Gerek Hamstring tendonları gerekse kemik tendon kemik greftleriyle yapılan rekonstruksiyonlarda kullanılabilir (42).

Pul-vida sistemleri: Hamstring tendonlarıyla yapılan ön çapraz bağ rekonstruksiyonlarında tibial tespit için sık kullanılan materyallerdendir. Özellikle sivri çıkıntılarının olduğu pul ile stabilize artmaktadır.(Resim 5) Fazla sıkıldığından greft nekrozu ve yumuşak doku irritasyonu gibi sakıncaları vardır (94).

Resim 5 : Pul-vida



Vida etrafından geçirilen sütürler: Greft boyunun kısa kaldığı durumlarda sık kullanılan materyaldir. İyi bir gerginlik sağlamakla beraber, sutur kısmı en zayıf bölümdür (111).

Washer'lı vida : Bu vida iki kısımdan oluşur. İlk önce tibia cismi içine kalın bir spongioz vida kısmı yerleştirilir. Daha sonra bu vidanın içine, dişli bir pulu tutan ikinci daha küçük çaplı vida yerleştirilir.(Resim 6) Hamstring tendonları tespiti için oldukça güvenli olan bu sistemin avantajı kortikal tespit ve tendon tespitinin birbirinden bağımsız olması ve tendonların gerginliğinin ayarlanmasının kolay olmasıdır (42).

Resim 6: Washer-vida



Tibial tespit materyallerinin içinde dayanıklılığı en fazla olan washer'lı vida ve staple'lardır (111). Femoral ve tibial tespit materyallerinin dayanıklılıkları ve sertlikleri Tablo 7' de verilmiştir.

Fiksasyon Materyali	Dayanıklılık (N)	Sertlik (N/mm)
Femoral		
Endobutton	352-703 N	8-98 N/mm
Mitek Anchor	312 N	26 N/mm
Metal interferans vidaları	226 N	
Bone Mulch vidası	1126 N	225 N/mm
Cross pin	1003-1604 N	
Bioabsorbabil vida	327-410 N	
Transfiks vidası	1002 N	
Washer'lı vida	502 N	
Fast Loc (Hamtringlerde)	600 N	
Tibial		
Bioabsorbabil Vidalar	439-830 N	41-60 N / mm
Washer'lı vida veya plak	903 N	200 N /mm
Çift staple	785 N	118 N/mm
Vida etrafından geçirilen sütür	374-442 N	24-60 N/mm

Tablo 7 : Tibial ve femoral fiksasyon materyallerinin dayanıklılık ve sertlikler

Femoral ve tibial tespit işlemi ÖÇB cerrahisinin önemli noktalarından biridir. Greft fizyolojik sınırlar içinde harekete izin verebilecek bir gerginlikte olmalıdır. Greftin femoral tespitinden sonra özellikle Hamstringler'le rekonstrüksiyonunda grefte mutlaka germe kuvveti uygulanmalı tibial tespit bu germe kuvveti altındayken yapılmalıdır (42). Tibial tespit esnasındaki germe işlemi greftte daha sonra oluşacak stres relaksasyonunu engeller. Yerleştirilen greftin en zayıf olduğu noktalar tespit yerleridir. Tespit işlemindeki başarısızlık, bu ana kadar yapılan tüm işlemler başarılı olsa bile sonucun kötü olmasına neden olur.

ÖÇB rekonstrüksiyonunda başarı greft tespiti ile doğrudan ilişkilidir. Greftin optimal tespiti için şu koşullar önerilmektedir (175,192).

- Femoral tespit olabildiğince posteriorda olmalı ve vida tespitinde posterior kortikal duvarın bütünlüğü korunmalıdır.

- İnterferans vida tespitinde 30° 'den fazla açılma olmamalı ve kemik tıkaca zarar verilmemelidir.

- Yeterli bir baslangıç tespit için kemik blok 1 cm'den küçük olmamalıdır.
- Vida ve çivi tespitleri için kemik kalitesi iyi olmalıdır.
- Vida tünele iyice yerleştirilmeli ve ucu eklem içinde çıkıntı yapmamalıdır.
- Emilebilen implantlar yerine metal implantlar tercih edilmelidir.
- Tendon grefti kemik tünele sıkıca yerleştirilmelidir.
- Tünel içinde tendon greft olabildiğince uzun tutulmalıdır (uzunluk en az 1,5 cm olmalı).
- Biyolojik ara yüzeyi engellemek için implant, tünel içinde tendon boyunca yerleştirilmemelidir.
- Uzun sütür köprülerden kaçınılmalıdır.

Çeşitli biyomekanik çalışmalarda ameliyat sonrası yoğun rehabilitasyon ve günlük aktiviteler için tespit materyallerinin 400-800 Newton aralığında yüklenmelere maruz kaldığı, ortalama yüklenmelerin ise 500 Newton olduğu bulunmuştur. Yine bu çalışmalarda femoral tespit materyalinin yüklenmeye karşı dayanıklılığı, sertliği ve sıyırma kuvvetleri değerlendirildiğinde, en güçlü materyallerin Endobutton CL ve Cross Pin sistemleri olduğu görülmüştür. Tibial tespit materyalleri içinde ise en güçlü olarak vida-staple ve vida-pul olduğu bulunmuştur (193).

3.6.2.5- Cerrahi Sonrası Rehabilitasyon

Biyolojik dokulardaki zedelenmeler ve cerrahi onarımlar sonrası iyileşme süreci ve fonksiyonel restorasyon çok önemlidir. Burada amaç bir yönden iyileşmekte olan dokuyu korumak, diğer yönden de fonksiyonları bir an önce en optimal düzeye getirerek günlük yaşama yada sportif etkinliklere zedelenme öncesi düzeyi yakalayarak geri getirmektir (194).

Seksenli yıllardaki rehabilitasyon programları ligamentizasyon sürecinde bağı koruma üzerinde odaklanmışlar, yavaş ilerleyen ve emniyetli protokoller izlemişler. Literatürde belirtilen eklem sertliği veya artrofibrozis, kuadriseps zayıflığı veya

atrofi, ekstansör mekanizmada bozukluk, eklem hareketi genişliğinde azalma, kronik efüzyon, donör bölgede ağrı, ön diz ağrısı gibi bir çok komplikasyonu bu yavaş ve geciktirilmiş rehabilitasyon programlarına bağlamışlar. Cerrahi teknik ve yeni implant sistemlerinin geliştirilmesi sayesinde rehabilitasyon ile ilgili görüşlerde oldukça değişmiştir. Rehabilitasyonda daha erken yük verme ve kuvvetlendirme üzerinde durulmaya başlanmış ve bağın korunmasını temel alan konservatif programlar günümüzde terkedilmiştir (195).

Shelbourn'un hızlandırılmış rehabilitasyon programı üzerine olan yazılarından sonra yine son 10 yılda en geç 6 ay içinde spora dönecek şekilde tedavi yönlendirilmektedir (196,197). Dört dönemde tamamlanan bu yaklaşımda ilk dönemde diz eklemine hareket genişliği, 2. dönemde erken kuadriseps ve hamstring eğitimi, 3. dönemde ileri adeste eğitimi ve çabuk kuvvet çalışmaları ile 4. dönemde sahaya dönüş süreci veya spora özgün, günlük yaşama özgün eğitim yer almaktadır. Geçişlerin zamanlama ve hızı, teknik değerlendirilmeler yanında izokinetik ölçüm verilerine dayanmaktadır (194).

Genellikle yapılan çalışmalarda rehabilitasyon basamakları ve hızı, statik laboratuvar değerlerine dayandırılmakla birlikte fonksiyonel testlerin önemi ve takipte yer alması gerektiği de pekçok çalışmada gözlenmektedir. Bundan ortaya çıkan bir başka gerçek 6 aylık hızlandırılmış programlar sonrasında spora dönüşün gerçekleştirilmesine rağmen (yürüme ve koşmada elde edilen kinematik veriler normale dönmüş olduğunu göstermekte iken) eklem çevresi torklar ve güç paternlerinde ameliyattan 22 ay sonra bile hala bazı kompensatuvar değişikliklerin bulunduğu yani yürüme ve koşmanın mekaniğinin tam olarak sağlam tarafı yakalayamadığıdır. Bunun da performans, ÖÇB zedelenmesi veya sekonder değişiklikler konusundaki önemi açıktır (198).

Rehabilitasyon protokolleri genel olarak aşağıdaki temel prensipleri içerir;

- 1- Erken hareket ve yük verme
- 2- Erken ödem kontrolü
- 3- Grefti aşırı yüklerden koruma
- 4- Gerekli durumlarda dizlik kullanma

- 5- Erken hamstring kuvvetlendirme
- 6- Dinamik eklem stabilitesini sağlama
- 7- Kapalı kinetik zincir egzersizlerinin kullanma
- 8- Propriyoseptif eğitim ve nöromuskuler redüksyonu sağlama
- 9- Kas kuvvet ve kondüsyonunu artırma
- 10- Bir seviyeden diğerine kontrollü geçisi sağlama
- 11- Aerobik kardiyovasküler eğitim verme
- 12- Spora özel çeviklik eğitimi verme
- 13- Atletik aktivitelere geçiş (86, 87,199,200).

Rehabilitasyon programları düzenlenirken, rehabilitasyonu etkileyebilecek bazı faktörler göz önünde bulundurulmalıdır. ÖÇB tamirinde rehabilitasyonu etkileyen cerrahiye ait faktörler, cerrahi işlemin tipi (Açık veya Artroskopik), kullanılan greftin tipi, yapılan tespitin sağlamlığı, greftin yerleşimi (izometrik olmayan yerleşimler), eşlik eden bağ, kıkırdak ve meniskus yaralanmalarının varlığı, cerrahi işlemlerin uzunluğu sayılabilir. Ayrıca rehabilitasyon programı çizerken hastaya ait aşağıdaki özellikler unutulmamalıdır:

1. ÖÇB lezyonuna ek olarak kapsül, menisküs veya kıkırdak ha sarının varlığı
2. Önceden varolan osteoartrit, patellofemoral disfonksiyon veya hipermobilitate
3. Hadisenin akut, kronik veya rekürren olması
4. Hastanın yaşı ve aktivite düzeyi
5. Eldeki rehabilitasyon imkanları
6. Hastanın uyumu ve motivasyonu
7. Graft rejeksiyonu (194).

Her hasta için preop ve postop takiplerde dizin artrometrik değerlendirmesi, izotonik ve izokinetik ölçümler, patella orta noktası ve 15 cm proksimalinden

yapılacak çevre ölçümleri, fonksiyonel testler, Lysholm skalası gibi testler hedefe ulaşmada rehberlik yapacaktır (194).

Verilebilecek standart bir rehabilitasyon programı aşağıdaki zamanlamayı izleyebilir:

1.Hafta: kuadriseps ve hamstring kas eğitimi ; topuk kaydırma; diz bacak kaldırma; dizi immobilize edecek bir cihazla tolere edebileceği kadar yük verme gerekirse koltuk değnekleri ile yük verme.

2.Hafta: Yüzüstü pozisyonda hamstring eğitimi, yana bacak kaldırma, havuz varsa su içinde yürüme. Dizi immobilize eden cihazla ambulasyon.

3.Hafta: Ağırlıkla terminel ekstansiyon ve hamstring çalışmaları, hamstring germe, ekstansiyon limitli bir cihazla ambulasyona geçilir, diz immobilizatörü bırakılır.

4.Hafta: Progresif resistif egzersizlerin kısıtlama olmaksızın tümü uygulanır. 90 derece diz fleksiyonuna ulaşıldıysa pedal ergometresinde çalışılır. Havuzda geri geri yürüme ve diz destekli cihazla ambulasyon.

6.-12. Hafta: Hamstring, kalça ve bel çevresi kasları için pasif jimnastik yöntemlerine geçilir. Parmak ucunda yükselme ve kapalı kinetik zincir egzersizleri eklenir.

3. ayın sonunda diz cihazları tamamen bırakılır. Ağırılık çalışmaları arttırılır. Kürek ve dışarıda diz cihazıyla bisiklete binmesine izin verilir. Su içinde koşma ve makaslamaya geçilir. Kelebek yüzme kısıtlanmalıdır.

4 . ayda ağırılık çalışmalarına ek olarak proprioseptif çalışmalar, merdiven çalışmalarına başlanır.

6.-8. ay arasında tüm kas kuvvetleri ve hareket genliği sağlandığında, spora özgün çalışmalara geçilir (194,196,201).

3.6.2.6-Komplikasyonlar

Her cerrahide olduğu gibi ÖÇB rekonstrüksiyonu sonrasında da komplikasyonlar görülebilir. Bunlar klasik cerrahi komplikasyonları, artroskopik

komplifikasyonlar, alınan otogreftte baęlı komplifikasyonlar, greft tespitinin oluřturduęu komplifikasyonlardır.

1) Kuadriseps Güçsüzlüęü: ÖÇB rekonstrüksiyonu sonrası en sık rastlanan komplifikasyondur. Kuadriseps güçsüzlüęü CYBEX dinamometre ölçümlerinde karşı saęlam dizle karşılaştırıldıęında % 80'nin altı olarak tanımlanır. Literatürde kuadriseps güçsüzlüęü oranı % 0-65'lere varan oranlarda verilmektedir (20). Kuadrisepsin güçsüz olduęu vakaların büyük çoęunluęunda hamstring güçsüzlüęü eslik eder. Güç ve güveni gösteren performans testlerinden tek bacak üzerinde uzun atlama (single leg hop test) kuadriseps güçsüzlüęünde karşı dizin %90'ından daha az bulunur.

2) Patello-Femoral Ağrı: Patellar tendon grefti kullanılan ÖÇB rekonstrüksiyonunda en sık görülen komplifikasyondur. Ortalama %10-40 arasında görülmektedir. Diz önü ağrısı fleksiyon kontraktürü ve quadriseps zayıflıęı ile birlikte görülür. Donör bölgedeki ağrı %32-79 oranında görülür. Çok ileri safhalar dıřında patello-femoral eklemin radyolojik muayenesi doęaldır (202).

3) Hareket Kısıtlılıęı: Diz baę cerrahisi sonrası ortaya çıkan hareket açıklıęının kısıtlılıęı artrofibrozis genel kavramı altında incelenebilir. 10° 'den fazla ekstansiyon kısıtlılıęı ve 125° 'den az fleksiyonun artrofibroz olarak isimlendirilmesi genel kabul görmüştür. ÖÇB rekonstrüksiyonu sonrası bu komplifikasyonun görülme sıklıęı %5,6-14 olarak verilmistir (174). ÖÇB rekonstrüksiyonu yapılmıř 15 derece fleksiyon kontraktürü olan dizin kinematięi rekonstrükte edilmemiř dizden daha kötüdür. Hareket kısıtlılıęı ameliyat öncesi, ameliyat sırasında ve sonrasındaki nedenlere baęlı olabilir. Hastalar ağrı, sertlik ve krepitasondan řikayetçidir. Bu komplifikasyonu önlemek için ameliyat öncesi alınacak önlemler akut ÖÇB yaralanmalarında ilk 3 haftada cerrahi girişim yapılmaksızın tam hareket açıklıęının ve kuadriseps gücünün kazanılmasıdır. Ameliyat sırasında greft izometrik konmalı, yeterli notchplasti yapılmalı, tibial tünel aęzındaki baę ve kıkırdak artıkları tamamen temizlenmeli ve ameliyat sonunda greftin fiksasyonu sonrası tam ekstansiyon-fleksiyon kontrol edilmelidir. Ameliyat sonrası diz 0° 'de tutulmalı, soęuk uygulama, erken hareket, yük ve mobilizasyona izin verilmeli normal yürüyüřün erken

restorasyonu ve artrofibrozisin erken tanınması açısından sık poliklinik kontrolleri yapılmalıdır (203,204).

4) Derin Ven Trombozu (DVT) : DVT için bilinen klinik risk faktörleri ileri yaş, daha önce geçirilmiş tromboembolizm, malign hastalık, kalp yetmezliği, uzun süreli immobilizasyon, alt extremité varisi ve şişmanlıktır. Bağ cerrahisi hastaları genelde genç, sağlıklı ve atletik insanlardır. Bundan dolayı DVT ÖÇB cerrahisi sonrası çok seyrek görülen bir komplikasyondur (20).

5) Sıvı Ekstravazasyonu ve Kompartman Sendromu: Teorik olarak, özellikle bulunabilecek kapsül defektleri nedeniyle, akut yaralanmalarda yapılan artroskopik bağ girişimlerinde, sıvı ekstravazasyonu nedeniyle kompartman sendromu oluşabileceği akıldan çıkarılmamalıdır. Literatürde bağ cerrahisi sonrası bildirilmemiştir (20).

6) Enfeksiyon: ÖÇB rekonstruksiyonu sonrasında gelişen enfeksiyonun septik artrite zemin hazırlayabileceği unutulmamalıdır. Ayrıca kullanılan greftin sabitlendiği bölgelerde doku uyumunu olumsuz yönde etkilediği bildirilmektedir.

7) Vasküler Komplikasyonlar: Femoral tünelin yerinin fazla posteriorda seçildiği durumda K-teli üzerinden kalın drille oyulurken arka duvarın kırılarak drilin popliteal fossaya kaçması ihtimal dahilindedir. Bu nedenle femoral kemik tünel açılırken K-teli yollandıktan sonra ve drillemeden önce mutlaka tünelin posteriorunda yeterli kemik köprüsünün kalacağından emin olunmalıdır (20).

8) Sinir Yaralanmaları: Turnike kullanımına bağlı gelişen sinir lezyonları birkaç gün ya da hafta sonra kendiliğinden düzelmektedir. Histolojik olarak aksonların korunduğu geri dönüşümlü lokal demiyelinizasyonun oluşturduğu klinik tabloya aksonal kompresyon sendromu denilmektedir. Tüm çalışmalar oluşan sinir lezyonunun turnike süresi ve basıncı ile doğru orantılı olduğunu bildirmişlerdir. Greft alımı sırasında safen sinirin infrapatellar dalın hasar göreceği unutulmamalıdır (174).

9) Greft Alınan Bölgedeki Komplikasyonlar: Otojen patellar tendon alımı esnasında ve sonrasında ortaya çıkan çeşitli komplikasyonlar vardır. Patella kırığı, patellar tendon rüptürü, patellar tendinit, patellofemoral ağrı, patella baja ve heterotropik ossifikasyon görülebilir. Hamstring tendon alımı esnasında da tendonun kısa olarak alınması, post op dizin fleksiyon gücünün azalması ve uyluk adaleleri

arasında dinamik dengenin bozulması sayılabilir. Kuadriseps tendon grefti alımı esnasında da greftin kısa alınması, kuadriseps rüptürü, ameliyat sonrası kuadriseps güçsüzlüğü ve patella femoral ağrı sayılabilir (20).

10) Fiksasyon Komplikasyonları: Cerrahi sonrası erken dönemde rekonstrüsyonun en zayıf olduğu bölge fiksasyon bölgesidir. Eğer grefti gergin tutacak karsı güç uygulanmaz ise grefti uygun olmayan pozisyona doğru vida itmesi gelişebilir. Greftten geçirilen dikişin vida yivleri tarafından zedelenmesi ve uygun gerginliğin verilememesi diğer bir hatadır. Eğer vida kemik bloğu geçecek kadar ileri itilirse vida yivleri greftte laserasyona neden olabilir. Vida çapının büyük ve kanülsüz olması greftte veya kemik tünelde fissür veya kırık oluşturur. Vidanın kemik bloğa paralel konması gerekir. Özellikle femoral vidalamanın eklem içinden dışarıya doğru yapıldığı tekniklerde konverjan vidalama greftin kesilmesine, diverjan vidalama ise yetersiz fiksasyona neden olur (174).

11) İnfrapatellar kontraktür sendromu: Rekonstrüsyon sonrası gelişen patella infera ile karakterize bir durumdur. Artroskopi sırasında infrapatellar yağ yastığının zarar görmesine bağlı olarak fibrozis olması, akut dönemde yapılan cerrahi girişimler, ameliyat sonrası dönemde dizin fleksiyonda rehabilite edilmesi nedenleri ile gelişir. Tedavisi fibröz hoffanın rezeke edilmesidir (205).

12) Siklops sendromu: Tibial tünelin çıkışında antero lateralde oluşan fibröz nodülün sebep olduğu klinik tablodur. Dizin ekstansiyonu kısıtlıdır. Patogeneizde anterior yerleşimli tibial tünel, yetersiz çentik hazırlığı ve ameliyat sonrasında dizin fleksiyonda tespit edilmesi suçlanmaktadır. Tedavisi, artroskopik olarak greftin rezeke edilmesidir (203).

13) Tünel genişlemesi: İlk olarak allogreftlerde rastlanılan komplikasyon iken otogreftlerin kullanıldığı olguların uzun dönem takiplerinde de görülen bir komplikasyondur. Direk grafilerde tünel çapında genişleme ve tünel duvarında ince sklerotik hat olarak görülür. Yabancı cisim reaksiyonu, tünel açılırken oluşan ısı nekrozu, uygunsuz tünel açılması, agresif rehabilitasyon ve greftin tünel içindeki hareketliliği nedenleridir. Hamstring greftlerinin tünel içinde uzunlamasına esneme hareketi mevcut iken patellar tendon greftinde otomobil sileceği (wind-shield wiper) şeklinde transvers hareket olur (206,207).

14) Epifiz hasarı: Büyüme plağı kapanmamış hastalarda rekonstrüksiyon sonrası ekstremitede boy farkı ve açısal deformitelerin görülebileceği yapılan çalışmalarla kanıtlanmıştır. Erkekler için 15,5 kızlar için 14 yaş üstü risksiz yaş sınırı olarak kabul edilmiştir (74).

Yukarıda sayılan komplikasyonlar dışında görülebilecek diğer komplikasyonlar şunlardır ;

· Greftin yere düşürülmesi: Greft steril edilebilir. %10 povidin iodin solüsyonu, %4 klorheksidin glukonat solüsyonu, neomisinipoliks B solüsyonu kullanılabilir. En etkilisi %4 klorheksidin glukonat solüsyonudur. Karşı tarafın hamstringleri, aynı tarafın patellar tendonu ya da allogreft kullanılabilir (78).

- Femoral tünel posterior duvarının kırılması
- Eklem içine kemik bloğun itilmesi
- Femoral vida başında yalama olması
- Hatalı açılmış tibial ve femoral tüneller
- Medial tüberkül kırığı
- Greftin interkondiler çentikte sıkışması ve sürtünmesi
- Arka çapraz bağ'ın kısmi hasarı
- Eklem kırırdağı hasarı

4-HASTALAR VE YÖNTEM

İnönü Üniversitesi Tıp Fakültesi Ortopedi ve Travmatoloji kliniğine Haziran 2009 ile Ocak 2010 tarihleri arasında başvuran, ÖÇB lezyonu tanısı konan 16 hastaya otojen hamstring greftleri ile femoral askı kullanarak çift tünel ÖÇB rekonstruksiyonu yapıldı. Çalışma prospektif planlandı. 16 hastanın hepsi erkek idi. Hastaların hepsinde sebep spor yaralanması idi. Yaralanmaya sebep olan spor dalı 1 hastada (%6.25) basketbol, 1 hastada (%6.25) judo, 14 (%87.5) hastada futbol idi. Hastalarımızdan profesyonel sporcu olan kimse yoktu.

Hastaların yaş ortalaması 26.9 olup en küçük yaş 20, en büyük yaş 47 idi. Hastaların %25'inde etkilenen ekstremitte sol diz iken %75'inde sağ diz idi. Yaralanma şekli hepsinde non-kontakt travma yaralanması idi.

Hastaların yaralanma ile operasyon arasında geçen süreleri ortalama 16 ay (en kısa 4 ay, en uzun 72 ay) idi. Tüm hastalarda en belirgin ve en sık yakınma boşalma ve güvensizlik hissi idi. Kilitlenme öyküsü 3 hasta (%18.75) da belirgin idi. 14 hastada (%87.5) ağrı ve şişlik, aktivite sonrası oluşmakta dolayısıyla günlük aktiviteleri kısıtlamakta idi.

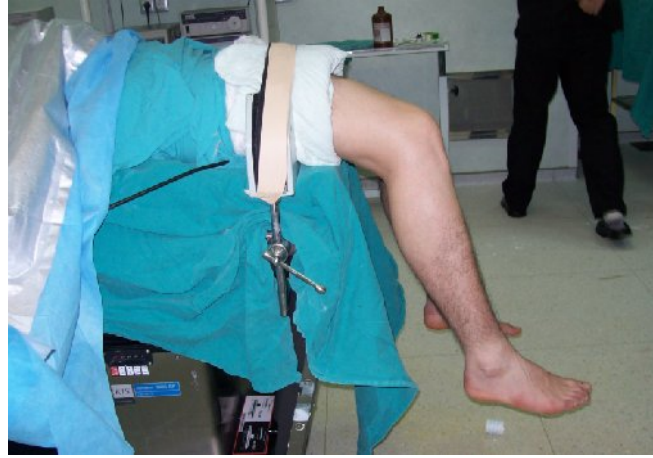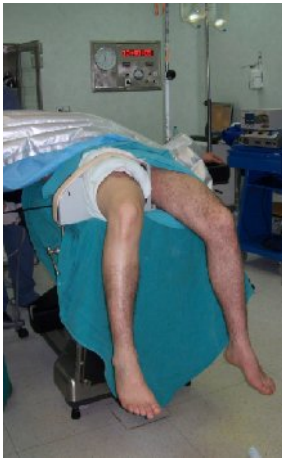İstatistiksel değerlendirme: Araştırma verilerimizin istatistiksel değerlendirilmesinde SPSS for Windows yazılım programı kullanıldı. Değişkenlerin değerleri ortalama (\bar{x})± standart sapma (SD) olarak sunuldu. Değişkenlere ilişkin verilerin normal dağılım göstermediği Shapiro Wilk testi ile saptandı ($p < 0.05$). Pre-op ve post-op değerlerin Wilcoxon eşleştirilmiş iki örnek testi ile test edildi. Değişkenler arası ilişki Sperman's Sıra Korelasyon testi kullanılarak yapıldı. $p < 0.05$ istatistiksel olarak anlamlı kabul edildi.

4.1-Cerrahi Teknik

Tüm hastalar ameliyattan önce poliklinikte görülüp pre op tetkikleri tamamlandı. Hastalar opere edilecekleri gün sabah servise alındı. Operasyondan 1 saat önce tüm hastalara enfeksiyon proflaksisi için 1 gr sefalosporin verildi. Post op 2 gün antibiotiğe devam edildi.

Hastalara kombine epidural ve spinal anestezi uygulandı. Operasyon bölgesine ameliyathane odasında cilt temizliği yapıldı. Hastalar operasyon masasına supin yatırılıp, dizler tam fleksiyona (0-120 derece) gelecek şekilde ayarlandı (Resim 7). Opere edilecek taraf uyluğa turnike, diz fleksiyonuna mani olmayacak şekilde, sarıldıktan sonra bacak tutucuya yerleştirildi. Hasta steril olarak örtüldü. Bu esnada ilgili ekstremiteler elevasyonda tutuldu. Daha sonra hastanın uyluk çapına uygun olarak 300-360 mmHg basınç arasında hastaya göre değişen değerlerde turnike şişirildi. İşleme başlamadan önce diz muayenesi anestezi altında tekrarlandı. İşleme öncelikle greft alınarak başlandı.

Resim 7 :a-Hastanın operasyon masasındaki görüntüsü b- Lateral görüntü

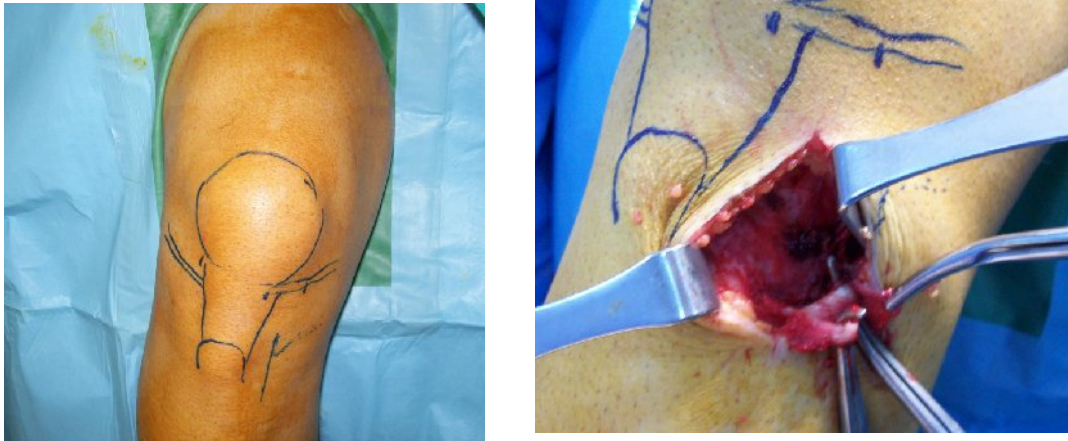


Greftin Alınması:

Greft alınırken cerrah steril bir örtü ile örtülmüş taburede oturur pozisyonda idi. Cerrahın uyluk kısmının sterilitesini sağlamak amacı ile steril yeşil, cerrahın batın ve uyluğunu kapatacak şekilde önlük üzerinden örtülüp birleşme kısmından klemp ile tutturuldu. Hastanın ayağı cerrahın uyluğunda olacak şekilde oturuldu. İlgili ekstremiteler diz fleksiyonu cerrahın kontrolü altında idi. Öncelikle patella, patellar tendon, eklem çizgileri, tuberositas tibia steril kalemle çizilerek işaretlendi. Diz 80-90 derece fleksiyonda tutularak eklem çizgisinin yaklaşık 2-3 cm distalinden ve tuberositas tibiyanın 1-2 cm medialinden yaklaşık 4-5 cm uzunluğunda longitudinal insizyon yapıldı. İnsizyon şekli tibial tünelin hazırlanmasına ve greftin tibial tespitine olanak sağlayacak şekilde yapıldı. Bunun için longitudinal insizyon tercih edildi (Resim 8). Cilt altı dokusu geçilip pes anserinus'a ulaşıldı. Sartorius tendonu explore edilip altındaki semitendinosus (ST) ve grasilis (G) tendonları

palpe edildi. Sartorius fasyası ters L şeklinde insize edildi. Semitendinosus tendonu tibial yapışma yerinde palpe edildi. Yapışma yerinin yaklaşık 2-5 cm proksimalinde G tendonu superiorda, ST tendonu inferiorda olmak üzere iki tendonun birbirinden farklı tendonlar olarak devam ettiği görülüp right-angle ya da eğri pensle iki tendon birbirinden ayrıldı (Şekil 28-b) ve ST tendonu kaldırılarak yapışma yerine dek serbestleştirildi. Serbestleştirme işlemi küt diseksiyonla yapılarak yüzeysel medial kollateral ligaman korunmuş oldu. Yapışma yerinden subperiostal sıyrılarak ayrıldı. Daha sonra her iki tendon distal uçları 5 numara ethilon sutur ile dikilip manuple edilebilir duruma getirildi. Tendon distallerinden gerim uygulanarak proksimaldeki kruris fasyasına olan uzanımları ve 8-10 cm proksimalde gastroknemius fasyasına uzanan fasyal bantlar daha belirgin hale getirilip makasla kesildi. Aynı işlem gracilis tendonu için tekrarlandı.

Resim 8 : a-Longitudunal kesi planı, b-İnsizyon ve tendonlar



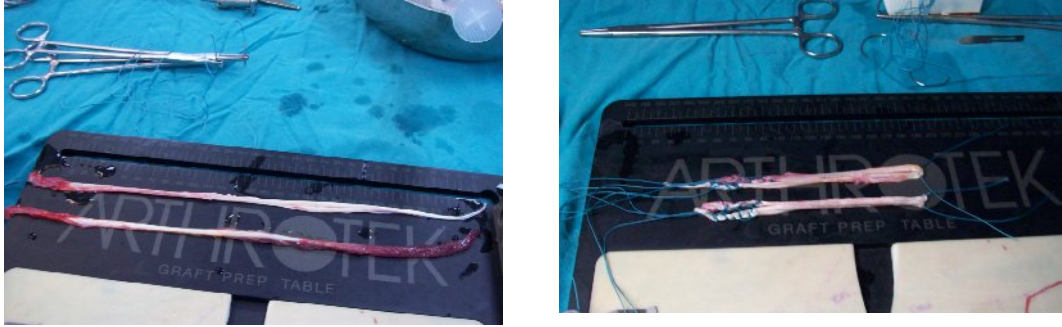
Tendonlar tamamen serbestleştirildikten sonra tendon sıyrıcı ile muskulotendinöz bileşkesinden ayrıldı. Yaklaşık 25-30 cm uzunluğunda tendonlar elde edildi. Greftler 1. asistan tarafından hazırlanırken yüzeysel medial kolletarel ligamen sağlamlığı kontrol edildi. Sartorius fasyası 0 vikril ile kapatıldı.

Greftlerin Hazırlanması:

Greftler hazırlama tahtasının üzerine alındı. Greftin proksimalindeki rezidüel kaslar küt uçlu bir aletle (cobb perostal elevatör ile) temizlendikten sonra tendonların boyları tespit edildi. Her iki tendon ayrı ayrı aynı şekilde hazırlandı (Resim 9a). Tendonlar her iki uçlarından 5 nolu emilmeyen sutur (ethilon) ile

yaklaşık 3 cm'lik bölge suture edilecek şekilde tespit edildi. Ölçüm tüpleriyle hazırlanan greftin kalınlığı ve boyu ölçüldü. Femoral tünel uzunluğuna göre belirlenen boyda femoral askı malzemesinin polyester halkasından hazırlanan greft geçirildi. Greftler orta kısmından ikiye katlanıp rekonstrüksiyona hazır hale getirildi (Resim 9b). Hazırlanan greftler ıslak spançlara sarılarak nemli halde saklandı.

Resim 9 : a-Greftlerin yeni alınmış hali, b-Greftlerin hazırlanmış halleri



Rekonstruksiyon:

Arka masada greftler hazırlanırken portaller açıldı. Portallerin yerleri standart artroskopi portallerinden farklı idi. Anterolateral (AL) portal patellar tendonun hemen lateralinde, inferior patellar kutbun süperiorundan açıldı. Anteromedial(AM) portal patellar tendon medial kenarının yaklaşık 1 cm lateralinden ve inferior patellar kutbun hemen altından girildi. Son olarak skop AL portalde iken 18 nolu spinal iğne PL femoral tüneli gösterir gibi açıldırılarak, sonradan lateral femoral kondilde yapılacak oyma işlemi sırasında oyucunun medial femoral kondile temas etmeyeceği pozisyonda olmasına dikkat edilerek aksesuar anteromedial (AC) portal yeri belirlendi. AM portalin medial ve distalinden, menisküsün hemen üzerinden açıldı. Öncelikle artroskopik diz muayenesi yapıldı ve eşlik eden patolojiler saptanıp uygun şekilde tedavi edildi.

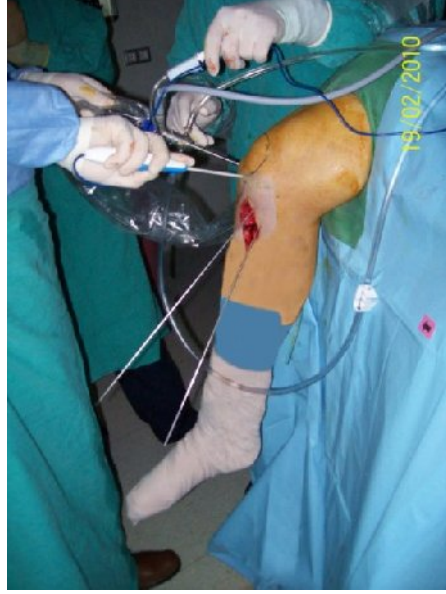ÖÇB güdük parçaları ve noç çevresindeki yumuşak dokular shaver ve radyofrekans (RF) yardımı ile temizlendi, interkondiler noçun lateralindeki yumuşak dokular kemik açığa çıkacak şekilde temizlendi. Gerekli olan hastalarda noçun posteriorunun görülmesi ve greft sıkışmasının engellenmesi için minimal noçplasti uygulandı. Tibial footprint artıklarına propriyosepsiyon ve beslenme sağlamak amaçlı dokunulmadı. Femoral tünel yerleşimi sırasında İKN'un daha iyi görülmesi

için; skop AM portalde, tibial tünel yerleşimi için ise skop AL portalde olacak şekilde ayarlandı. AC portalden girilen RF probu ile AM ve PL demetin femoral giriş yerleri işaretlendi. ÖÇB femoral yapışma yerinin diz fleksiyonu ile değiştiği, dinamik bir yapı olduğu göz önünde bulundurularak öncelikle AC portalden femoral PL tünel drillendi. PL tünelin femoral giriş yeri ÖÇB' in ayak izinin anterior distal köşesinde ve saat 9.30/3.30 (sağ/sol) hizasında olacak şekilde ve PL bantın merkezi anterior eklem kıkırdak kenarından 5-7 mm posterior, 3mm superiorda olacak şekilde belirlendi. Diz fleksiyonu arttıkça AM demetin posteriora hareket ettiği ve daha az proksimalde olduğu, diz 90 derece fleksiyonda iken AM portalden lateral kondil duvarına bakıldığında PL femoral tünel deliği AM tünelin önünde ve aşağısında olduğu gözlemlendi. Drilleme sırasında peroneal sinir ve lateral kollateral ligaman hasarlanmaması için diz hiperfleksiyona (110-120 derece) alındı. Drilleme sırasında medial femoral kondil kıkırdağına zarar vermemeye özen gösterildi. PL tünel ortalama 30-40 mm derinlikte olacak, karşı korteksten geçecek şekilde 4,5 mm kanüle dril ile drillendi. Uygulanacak askı boyu ve tünel içinde kalması gereken tendon uzunluğu göz önüne alınarak, greftin ölçülen kalınlığına uygun kanüle drille tünel genişletildi. Bu tünel genellikle 6 mm genişliğinde, 35-40 mm uzunluğunda ve iç tünel 25-30 mm uzunluğunda, kullanılan askı boyu da 15-20 mm uzunluğunda oldu.

Daha sonra tibial tünellere geçildi. Greft almak için kullanılan insizyondan yararlanıldı. Öncelikle tibial PL tünel sonra tibial AM tünel açıldı. Tibial PL tünel için medikal setin gayd sistemi 55 dereceye ayarlandı. Gayd sisteminin tibial kolu yüzeysel medial kollateral ligamanın hemen anterioruna yerleştirildi. İntraartiküler kısmı AÇB, lateral menisküs arka boynuzu, AM bant yapışma yerinin oluşturduğu üçgenin 3-5 mm posteriorunda kalacak şekilde PL bant tibial yapışma yerine yerleştirildi. Klavuz tel sistemden motor yardımı ile geçirildi. Ölçülen PL greft çapına göre tibial tünel drillendi ve PL tibial tünel hazır hale getirildi. Tibial gayd 45 dereceye ayarlanıp sabitlendi. Gaydın ucu greft için açılan bölgede tüberositas tibianın yaklaşık 2 cm medialine eklem aralığının 2,5 cm distaline, PL tünel ile aralarında 1-1,5 cm mesafa kalacak şekilde yerleştirildi. PL tünele göre daha anterior, santral ve proksimalde olması sağlandı. Gaydın intraartiküler ucu lateral menisküs ön boynuzu medialinden ve ÖÇB güdük bitiminden çıkacak şekilde sistem içinden

motor yardımı ile klavuz tel geçildi. AM greft çapındaki dril ile AM tibial tünel genişletildi. Bu aşamada tibiada anatomik, iki adet tünel (PL, AM) elde edilmiş oldu (Resim 10).

Resim 10 : Her iki tibial tünelin görüntüsü



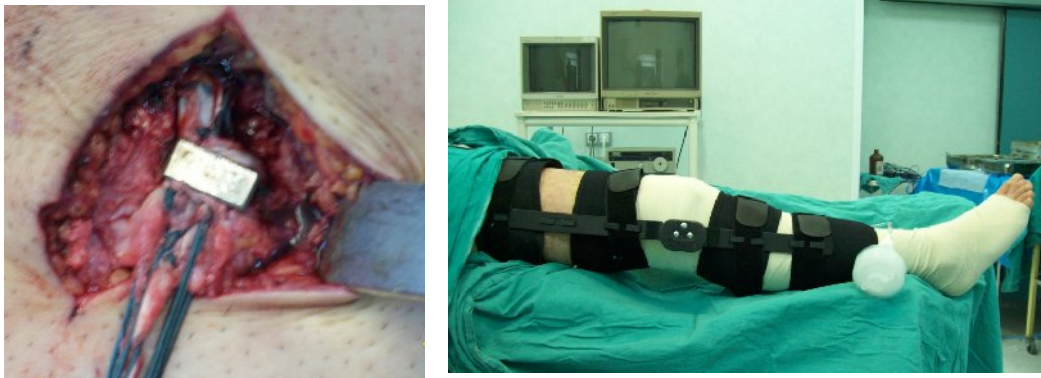En son femoral AM tünel hazırlığına geçildi. Diz 90 derece fleksiyona getirilip artroskopi kontrolünde klavuz tel transtibial AM tünelden geçilerek sağ diz için saat 11, sol diz için saat 13 hizasında olacak şekilde noçun lateral duvarına yerleştirildi. Aynı zamanda femoral kondil posterior korteksinden 2-2,5 cm önde olacak şekilde ayarlandı. Klavuz tel transtibial tünel üzerinden femur anterolateral korteksten çıkacak şekilde gönderildi. Üzerinden 4,5 mm dril ile tünel boyu farkedilecek şekilde tünel oluşturuldu. Uygulanacak askı boyu ve tünel içinde kalması gereken tendon uzunluğu göz önüne alınarak, greftin ölçülen kalınlığına uygun kanüle drille tünel genişletildi. Böylece femoral AM tünel hazırlığı tamamlandı. AM femoral tünel uzunluğu genellikle 40-50 mm olarak hesaplandı.

Klavuz tel aksesuar portalden geçilip femoral PL tünele yerleştirildi. Klavuz telden 2 nolu ethilon sutur çift kat olarak geçildi. Tel femur lateralinden ciltten çıkarılıp ethilon sutur cilt üstüne alındı. Suturen çift ucu cilt üstünde, lup şeklindeki ucu intraartikuler alanda kaldı. Ucu çengel şeklinde eğilen ince bir k teli yardımı ile tibial PL tünelden geçilip intraartikuler alandaki suturen lup ucu yine tünelden

geçerek tibia anteriorundan çıkarıldı. PL bant yerinde bulunan suturun lup ucuna femoral askı suturları geçirilip tendon, tünele yerleştirildi. Askı korteksi geçince greftin proksimal kilitlenmesi sağlandı. Greft gerginliği kontrol edildikten sonra AM banta geçildi. Klavuz tel tibial ve femoral AM tünellerden geçilip proksimalde ciltten çıkarıldı. Klavuz telden femoral askı suturları geçilip ciltten çıkacak şekilde dışarı alındı. Greft yerleştirilip askı koteksten geçirildi, greftin sağlamlığı ve gerginliği kontrol edildi.

Dize 20-30 kez tam fleksiyon ve ekstansiyon yaptırılarak greftlerin uygun gerginlikte yerleşimi sağlandı. PL bant tespiti diz tam ekstansiyonda greft çapına uygun biyoabsorbıl vida ile sağlandı. AM bant tibial tespiti diz 60 derece fleksiyonda iken greft çapına uygun biyoabsorbıl vida ile yapıldı, vida uzunlukları 25-30 mm idi. Her iki tendon uçları birbirine sarılıp vidaların distalinden 1 adet staple ile tespit güçlendirildi (Resim 11).

Resim 11 : a-Tibial tespitin staple ile tamamlanması, b-Post op breys giydirilmiş hasta



Tibial tespitler yapıldıktan sonra artroskopik kontrol yapıldı, greft yerleşimi ve diz hareketleri sırasındaki konumu gözlenip diz içi yıkandıktan sonra anterolateral portalden diz içine 1adet aspiratif dren konularak portaller suture edildi.

Masanın fleksiyona alınan bacak kısmı ekstansiyona getirilip turnike sonlandırıldı. Kanama kontrolü sonrası greft almak ve tibial tüneller için kullanılan insizyonumuz usule uygun kapatıldı. Ayak bileğinden diz üstüne kadar elastik bandaj ile sarılıp tam ekstansiyonda kilitli diz breysi giydirildi. İşlem tamamlandı.

Hastaların 13'ünde femoral askı sistemi olarak endobutton-cl, 3'ünde asansör sistemli zip-loop kullanıldı. Ayrıca 2 hastanın PL femoral tünelinin tendon

kalınlığından geniş drillenmesi nedeni ile staple ile tespit yapıldı. Bu hastaların post op takiplerinde problem saptanmadı.

4.2-Ameliyat Sonrası Bakım ve Rehabilitasyon

Hastalara post op 24 saat epiduralden analjezik uygulandı. Tüm hastalara hastanede kaldıkları sürece aralıklı soğuk kompres uygulaması yapıldı. Post op birinci günde drenleri çekildi. Anterposterior ve lateral direk grafileri çekilen hastalar taburcu edildi.

Hastalara post op ilk gün diren çekildikten sonra kuadriseps güçlendirme egzersizleri anlatıldı ve breys takılıp çıkarılması öğretildi. Hastalara egzersiz sırasında breysi çıkarıp mobilize olurken takması söylendi. Breys 6 hafta kullanıldı fakat egzersiz programını aksatmadı. Menisküs tamiri yapılan 1 hasta ve mikrokırık uygulanan 2 hasta dışında yük verme kısıtlanmadı. Breys çıkarıldıktan sonra(6 hafta sonra) hızlı yürümeye, kondisyon bisikleti sürmeye, 3. ayda düz koşuya, 5 ay sonra antrenmanlara, 6 aydan sonra müsabaka sporlarına izin verildi.

1 - 14 Gün :

- Ekstansyonda 0° derecede kilitli breys
- Koltuk değnekleri ile mobilize edildi (tam yük verildi).
- Pasif diz ekstansyonu
- Pasif ROM egzersizleri (0°-90°)
- Aktif diz fleksiyonu (90°'ye kadar)
- Kuadriseps izometrik egzersizleri
- Düz bacak kaldırma
- Hamstring-Kuadriseps izometrik kontraksiyon
- Ayak bileğine dorsal ve plantar fleksiyon
- Buz, elevasyon, NSAI ilaçlar

2.- 6. Hafta

- 0° Ekstansiyonda kilitli breys (sadece ambulasyon için)
- Düz bacak kaldırma (4 yönde)
- Hamstring ve kalça kaslarına izometrik ve izotonik egzersizler
- Kapalı kinetik zincir egzersizleri
- Denge tahtası üzerinde çalışmalar önerildi.

6. Haftadan Sonra

- Breys çıkartıldı.
- Kuadriseps kas gücü kontrlateral quadriseps gücünün %70'ine ulaşmış ise ikinci-ayda hızlı yürümeye başlandı.
- Kondisyon bisikleti başlandı.
- 3. ayda düz koşu, yüzme(mümkünse)
- 5. aydan sonra antrenmanlar
- 6. aydan sonra müsabaka sporları başlandı.

4.3-Değerlendirme

Hastaların preop ve post op değerlendirilmesi fizik muayene ve radyolojik tetkiklerle yapıldı. Hastaların fizik muayenelerinde ağrı, şişlik, hareket açıklığı, patellofemoral ağrı ve krepitasyon, lachman testi, pivot shift testi, öne çekmece testi yapıldı ve sonuçlar kaydedildi. Hastaların uyluk çevresi ölçümü patella üst kenarının 15 cm proksimalinden ölçüldü ve sağlam tarafla aradaki fark belirlendi.

Ayrıca tüm hastalar IKDC ve Lysholm, Cincinnati, Tegner aktivite skalaları yönünden değerlendirildi.

Ortalama takip süresi 7.8 ay olup en uzun takip 12 ay, en kısa takip 4 aydı. Hastalar post op 3. gün taburcu edilip 7. gün, 15. gün ve 1. aylarında ve daha sonra ayda 1 kontrollerde görüldü. 4. haftada hareket kısıtlılığı olan hastalara fizik tedavi başlandı. 4. aydan sonra 3 ayda bir kontrol önerildi.

4.4-Bulgular ve Sonular

Hastaların %75'inde (12 hasta) izole ÖB mevcut idi. 1 hastada medial menisküs kova sapı yırtık, 1 hastada yine medial menisküsde vertikal yırtık saptandı. Kova sapı yırtık eksize edildi (parsiyel menisektomi), vertikal yırtık ise suture edildi. 2 hastada (%12.5) medial femoral kondilde grade 3 ve 4 kondropati mevcut olup mikrokırık uygulandı. Mikrokırık uygulanan hastalarımızın biri 47 yaşında olup direk grafilerinde medialde hafif dejeneratif bulguları mevcut idi. Menisküs tamiri ve mikrokırık uygulanan hastalara 3 hafta yük verdirilmedi.

Hastaların ortalama takip süresi 7.8 ay olup en kısa takip 3 ay en uzun takip 12 aydır. Son kontrollerde hastaların hiçbirinde subjektif veriler olan güvensizlik ve boşalma hissi saptanmadı. Hastaların 4'ünde (%25) zorlayıcı aktivite sonrası şişlik ve hafif ağrı olduğu saptandı. Bu 4 hastanın 3'ü post op 3. ayında idi. Fizik muayenede 9 (%56.25) hastada preop lachman testi grade 3 pozitif iken 6'sında (%37.5) grade 2, 1'inde (%6.25) ise grade 4 pozitif idi. Post op 3 (%18.75) hastada lachman grade 1 pozitif bulundu. Post op tüm hastalarda pivot shift testi negatifti. Hastaların 5'inde (%31.25) insizyon çevresinde hipoestezi mevcut idi fakat bu şikayet günlük aktivitelerini kısıtlamamaktaydı.

Spora dönme (amatör olarak) ortalama 5.8 (en kısa 4, en uzun 7 ay) ay bulundu. 4. ayında spora başlayan hastamız spor ile mesleki olarak değilse de aktif şekilde uğraşıyordu. Spora dönüş süresinin hastanın travma öncesi aktivite düzeyine ve rehabilitasyona uyum derecesine bağlı olduğu gözlemlendi. Hastalarımızda 20 dereceden fazla aktif fleksiyon kısıtlılığı 1 hastada saptandı. Ortalama fleksiyon 135 derece olarak hesaplandı. Ekstansiyon kısıtlılığı olan hastamız olmadı.

Hastaların son muayenesinde uyluk atrofi ölçümleri post op 3. ayında olan 3 hasta dışında ortalama 0.5 (dağılım 0-1.5) cm idi. Bahsedilen 3 hastanın atrofi ortalaması 1.8 cm idi. Total atrofi değeri ortalaması 0.9 cm olarak hesaplandı. Atrofi ile takip süresi arasında istatistiksel olarak anlamlı bir ters orantı bulundu. (atrofi-takip süresi: r:-0.52, p=0.039)

Hastalarımızın travma öncesi, sonrası ve post op aktivite düzeyleri Tegner skalasına göre sınıflandırıldı. Hastaların travma öncesi Tegner skorları ortalaması 7.37 ± 0.61 , travma sonrası ortalama 4 ± 0.63 ve son muayene sırasındaki ortalama

6.43 \pm 0.72 idi. Hastaların tümünde travma öncesi ve son muayenede Tegner skoru 5 ve üzerinde bulundu. Travma öncesi ve sonrası Tegner skorları ile, travma sonrası ve ameliyat sonrası Tegner skor ortalamaları arasında istatistiksel olarak anlamlı fark ($p=0.0001$) saptandı.

Hasta no	Travma öncesi	Travma sonrası	Son muayene
1	6	3	6
2	7	4	6
3	7	4	6
4	7	3	7
5	8	5	7
6	7	4	6
7	8	4	8
8	8	5	7
9	7	4	5
10	8	4	7
11	7	5	6
12	8	4	7
13	7	3	6
14	8	4	7
15	7	4	6
16	8	4	6
Ortalama Tegner skoru	7.37	4	6.43

Tablo 8 : Hastaların travma öncesi, sonrası ve post op Tegner skorları

Hastaların modifiye Cincinnati skorlamasına göre sonuçlarına bakıldığında son muayene ortalamasının 27.37 ± 3.3 (dağılım 20-30) olduğu saptandı. Pre op, travma sonrası skor ortalaması ise 18.18 ± 2.3 (dağılım 15-22) idi. Hastaların sayısal dağılımı ise aşağıdaki tabloda verilmiştir (tablo 9). Fark istatistiksel olarak anlamlıdır ($p=0.0001$) (tablo 13).

Cincinnati skoru	Travma sonrası (hasta sayısı)	Son muayene sırasında (hasta sayısı)
26-30 Mükemmel	0	12
21-25 İyi	3	2
16-20 Orta	9	2
15 ve altı Kötü	4	0

Tablo 9: Hastaların sayılarına göre Cincinnati skor sonuçları

Hastaların subjektif Lysholm skorlamasına göre travma sonrası ortalama 39.81 ± 19.4 (dağılım 11-65) iken post op ortalama 86.3 ± 8.5 (dağılım 70-100) olarak hesaplandı. Hasta sayısına göre skor dağılımı ise yine aşağıdaki tablodadır. Son muayenelerinde hastaların %68.75'i (11) iyi ve mükemmel sonuçlara ulaşmıştır. Fark istatistiksel olarak anlamlıdır ($p=0.0001$) (tablo 13).

Lysholm skoru	Travma sonrası (hasta sayısı)	Son muayene sırasında (hasta sayısı)
95-100 Mükemmel	0	3
84-94 İyi	0	8
65-83 Orta	4	5
64 ve altı Kötü	12	0

Tablo 10: Hasta sayısına göre Lysholm skor tablosu

Son kontrollerde hastaların %81.25'i (13 hastada) IKDC skorlarına göre A ve B skor grubunda idi. Hastaların 3'ü C skor grubunda olup D grubunda hasta bulunmamakta idi. Hastaların IKDC subjektif diz değerlendirme formu ortalamaları

pre op 39.4 ± 15.3 iken son muayenede 76.3 ± 16.2 'ye yükselmiştir. Skor gruplarına göre hasta sayılarını gösteren tablo aşağıdadır. Preop ve post op saptanan fark istatistiksel olarak da anlamlıdır ($p=0.0001$) (Tablo 13).

IKDC Skoru	Preop skor grubundaki hasta sayısı	Post op skor grubundaki hasta sayısı
A(normal)	0	2
B(normale yakın)	0	11
C(anormal)	12	3
D(kötü)	4	0

Tablo 11: IKDC skor gruplarına göre hasta sayıları

Hastaların son çekilen AP ve lateral grafilerinde 1 hastada medial kompartmanda hafif dejenerasyon görüldü, femur medialinde osteofit görünümü saptandı. Bu hastanın pre op radyolojik bulguları da post op bulgularla benzer idi, hastaya femur medial kondil grade 3 kondropati nedeni ile operasyon sırasında mikrokırık uygulanmıştı. Diğer hastaların grafilerinde herhangi bir dejeneratif bulguya rastlanmadı.

Hastaların opere edilen ve sağlam ekstremitelerindeki kuadriseps ve hamstring kas gruplarına ait güç ölçümleri Cybex II dinamometresi kullanılarak yapıldı. Ölçümler sırasında 90 derece/sn, 120 derece/sn, 150 derece/sn frekanslarında fleksiyon ve ekstansiyonda en yüksek tork (peak tork) değerleri saptandı ve sağlam dizle oranlandı. %80 ve üzerindeki değerler normal kabul edildi. Hiçbir hastada %15'den fazla güç kaybı saptanmadı.

CYBEX II		Pik tork ortalaması (Opere edilen diz)	Pik tork ortalaması (Sağlam diz)	% oranları
Ekstansiyon Kuadriseps	90derece/sn	126.7	132.8	%95.4
Ekstansiyon Kuadriseps	120 derece/sn	122.7	130.8	%93.8
Ekstansiyon Kuadriseps	150 derece/sn	107.6	111.2	%96.7
Fleksiyon Hamstring	90 derece/sn	61.4	71	%86.4
Fleksiyon Hamstring	120 derece/sn	59.2	64.4	%91.9
Fleksiyon Hamstring	150 derece/sn	55.8	53.5	%100

Tablo 12: Hastalarımızın Cybex II dinamometresine göre sonuçları

DEĞİŞKENLER	Pre-op X ± SD	Post-op X ± SD	p
Lysholm skoru	39.8±19.4	86.3±8.5	0.0001
Cincinnati skoru	18.18±0.5	27.37±3.3	0.0001
IKDC subjektif diz skoru	39.4±15.3	76.3±16.2	0.0001

Tablo 13: Hastaların istatistiksel olarak anlamlı fark gösteren skorlarının preop ve post op değerleri.

4.5-Komplikasyonlar

Hastaların 5'inde insizyon çevresinde hipoestezi saptandı. İnsizyonun lokalizasyonu nedeni ile safen sinirin infrapatellar dalının hasarlandığı düşünüldü. Bu şikayetin hastaların günlük aktivitelerini etkilemediği görüldü.

1 hastada post op ilk haftasında yara yerinden seröz akıntı oldu. Alınan kültürde üreme olmadı. Pansuman ve oral antibiotik tedavisi sonrasında akıntı kesildi. 17. günde yara problemi olmayan hastanın suturleri alındı. Bu durum hastanın rehabilitasyonunu etkilemedi.

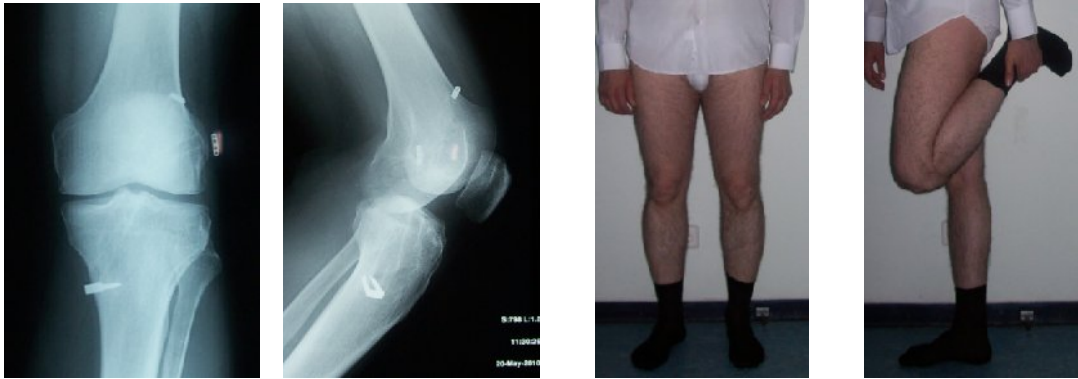Hiçbir hastada rehabilitasyon sırasında ve sonrasında instabilite gözlenmedi.

1 hastada post op ilk gün çekilen grafide PL femoral tünel tespiti için kullanılan endobutton eklem içinde görüldü ve artroskopik olarak eklem içinden çıkarıldı. Hasta çalışmaya dahil edilmedi.

5. VAKALARIMIZDAN ÖRNEKLER

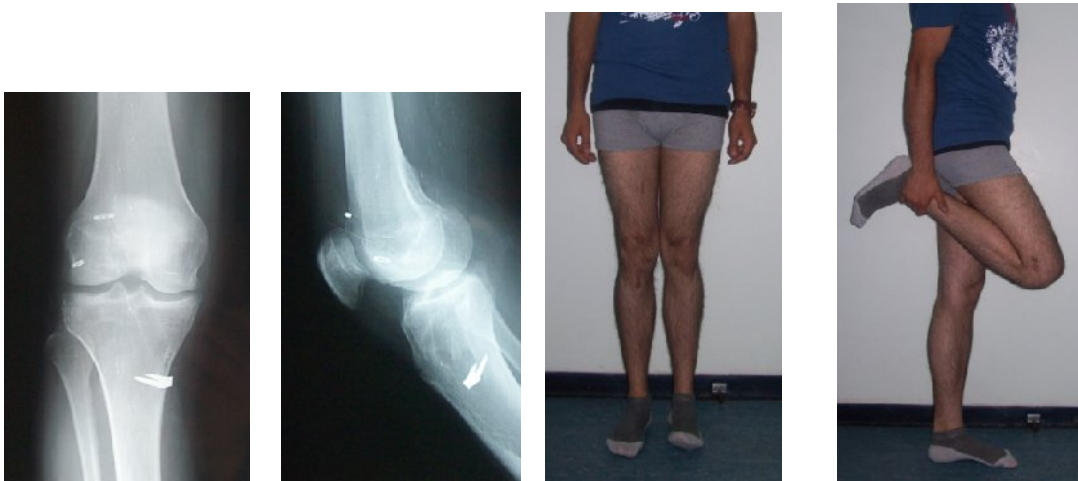OLGU 1: M.Z., 27 y E. Esnaf, amatör judo sporcusu, spor kazası sonucu yaralanma , post op 8 ay;

Lysholm (95-100), Tegner 7, Cincinnati 30, IKDC skor A, IKDC subjektif diz formu skoru 97.



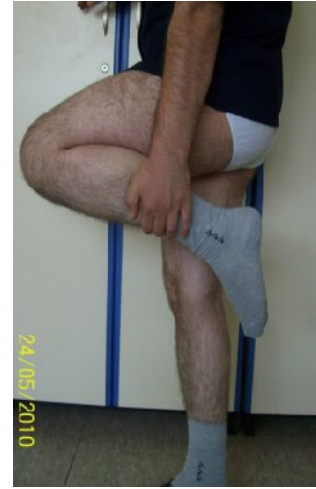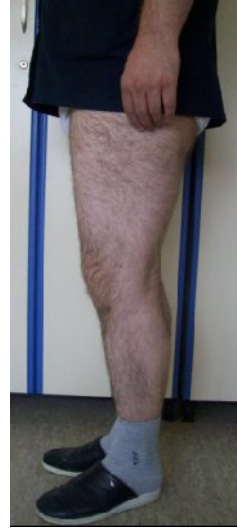
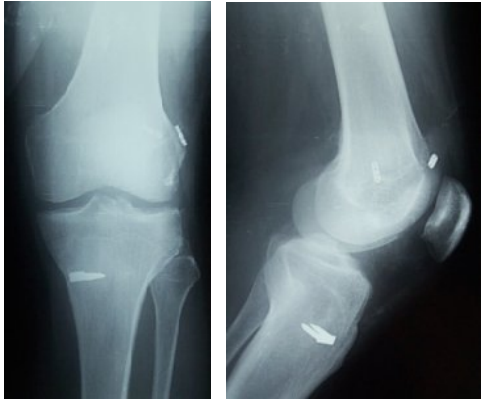OLGU 2: M.A., 23 y, öğrenci, amatör futbol oynuyor, spor kazası sonucu yaralanma, post op 6 ay;

Lysholm (95-100), Tegner 7, Cincinnati 30, IKDC skor B, IKDC subjektif diz formu skoru 9



OLGU 3: A.Ö., 29y, hastabakıcı, amatör futbol oynuyor, spor kazası sonucu yaralanma, postop 9 ay;

Lysholm (95-100), Tegner 7, Cincinnati 30, IKDC skor B, IKDC subjektif diz formu skoru 95.



6-TARTIŞMA

Diz yaralanmalarında en çok görülen lezyon ÖÇB yaralanmasıdır. Genel popülasyonda insidansı yaklaşık 3000'de 1'dir (208). En sık (%80-90) yaralanma şekli spor yaralanmasıdır (20). Bizim çalışmamızda tüm hastalar spor yaralanması sonucu ÖÇB yaralanması gelişen hastalardır. Bu da amatör de olsa toplumun çok büyük çoğunluğunun spor ile uğraşmaya başlaması ile açıklanabilir.

ÖÇB rekonstrüksiyonunda yaş için üst sınır konusunda tam bir fikir birliği sağlanmamış olup hastanın günlük aktivitesi, yaşam beklentisi, sporla uğraşısı, instabilite ataklarının sıklığı ve günlük aktivitelerini etkileme derecesi göz önünde bulundurularak tedavi seçimine karar verilmesi doğru yaklaşımdır (100,156). Bizim çalışmamızda ortalama yaş 26.9' olup en küçük yaş 20, en büyük yaş 47'dir. 47 yaşındaki hastamızda pre op hafif dejeneratif bulgular mevcut olup, instabilite atakları günlük yaşantısını etkilemekteydi.

Diğer tartışma konusu operasyonun ne zaman yapılacağıdır. Noyes ve ark. yaptığı çalışma sonuçları 3 haftadan erken dönemde yapılan girişimlerde artrofibrozis gelişeceği yönündedir. Günümüzde zamandan bağımsız olarak hasta dizin durumu önem kazanmıştır. Dizde hematoma olmaması, iyi rehabilite edilmiş olması, kuadriseps gücünün sağlanmış olması zamandan daha değerli parametrelerdir (156). Çalışmamızda travma ile operasyon anı arasında geçen zaman ortalama 16 ay olup en az süre 4 aydır.

ÖÇB yaralanma mekanizması kontakt ve non-kontakt olarak tanımlanabilir. Spor yaralanmaları ile oluşan yaralanma non-kontakt travmadır. Spor yaralanmaları sıklığı fazla olduğundan non kontakt travma mekanizması ile yaralanma da daha sıktır. Bizim çalışmamızda da tüm yaralanmalar non kontakt travmatik spor yaralanmalarıdır. %93.75 sebep olan spor futboldur (89,111). Yapılan çalışmalarda ÖÇB yaralanmasının önlenmesinde; aktivite sırasındaki ani hareketlerde diz fleksiyonunun arttırılmasının ve kuadrisepsnin güçlü kontraksiyonunun engellenmesinin katkıda bulunacağı saptanmıştır (209,210).

ÖÇB yaralanması için çeşitli risk faktörleri literatürde tanımlanmış olup cinsiyet bunlardan biridir. Bayanlarda ÖÇB yaralanmaları için diğer bir risk faktörü olan noç darlığı sık saptanan bir bulgudur. Ayrıca kas imbalansının düşük olması,

hormonal deęişiklikler ve kollagen düzeyi bayanlarda risk artışıını açıklayan dięer durumlardır (211,212). Aynı sporu yapan bayan ve erkekler karşılaştırılırsa bayanlarda yaralanma riski sıktır fakat bizim çalışmamızdaki tüm hastaların erkek olması bulunduęumuz toplumda bayanların erkeklerden daha az spor ile uğraşması ile açıklanabilir. Literatürde de çalışmalardaki erkek bayan oranı erkekler lehinedir (174,213,214).

Tanısal olarak hastalarımıza yaptıęımız ön çekmece, lachman ve pivot şift testleri iki ve üç derece pozitif olarak belirlenmiştir. Tüm hastalarımızın preop çekilen MRI görüntülerinde ÖÇB total rüptürü raporlanmıştır. Literatürde MRI için false negatif ve false pozitif olgular tanımlanmış ve sekonder MRI bulguları belirlenmiştir. Ayrıca muayenesi ÖÇB yırtık lehine olan, şikayetleri olan ve MRI negatif olan hastalarda özellikle de sporcu ise artroskopik muayeneyi öneren yazılar mevcuttur (215,216,217).

Her ne kadar ÖÇB yaralanmalarının cerrahi tedavisi günümüzde son derece popüler bir konu olsa da seçilmiş olgularda konservatif tedavinin hala belirli bir yeri olabilir. Bu seçim hastanın beklentisi ve yaralanmanın akut veya kronik olması ile ilgilidir. Profosyonel bir sporcu için konservatif tedavi oldukça zordur çünkü zorlayıcı sportif aktivitelerden kaçınmak konservatif tedavinin bir parçasıdır. Ayrıca konservatif tedavinin denenebilmesi ve iyi sonuçların alınması için hastayı yaralanmanın ilk 3 haftasında yakalamak gerekir. Noyes'un 1983'de 84 hastada yaptıęı konservatif tedavinin sonucunda hastaların %36'sı düzelmiş, %32'si aynı kalmış ve %32'sinde dejeneratif bulgular gelişmiştir. Daha sonra olguların %43'üne rekonstruksiyon yapılmak zorunda kalınmıştır. Yine Bonamo ve arkadaşlarının 79 hastadaki sonuçlarında iyi ve çok iyi sonuçlar %43'dür. Hastaların %40'ına aktivite modifikasyonu gerekmiştir. Ayrıca birçok çalışma tedavi edilmeyen ön çapraz bağ lezyonlarında ortalama 7 yıllık bir sürenin sonunda radyolojik olarak ortaya konabilen belirgin dejeneratif deęişikliklerin ortaya çıktığını belirtmektedir (157,218). Çalışmamızdaki hastaların tümü kronik dönemde (ortalama 16 ay) başvurmuşlar idi ve tüm hastalarımızda günlük aktivitelerini kısıtlacak derecede güvensizlik hissi, ağrı ve boşalma şikayetleri mevcut idi. 1 hastamızda da hafif derecede dejeneratif bulgular mevcut idi. Hastalarımızın yaş ortalaması 30'dan düşük idi ve amatör sporcu olsalar dahi günlük yaşam aktiviteleri yüksek idi. Her ne kadar

konservatif tedavinin uzun dönem sonuçlarının cerrahi tedaviden daha zayıf olduğu görülse de sedanter yaşam tarzı olan, günlük aktivitelerinde belirgin şikayeti olmayan, instabilite atakları sık olmayan, ileri yaş veya parsiyel rüptürü olan seçilmiş hastalara konservatif tedavi uygulanabilir.

Akut ve kronik ön çapraz bağ yaralanmalarına sıklıkla kıkırdak, subkondral kemik ve menisküs yaralanmalarının da eşlik ettiği gösterilmiştir. Noyes 61 akut ÖÇB yaralanması olan hasta grubunda %20 oranında kıkırdak yaralanması, %62 oranında menisküs yaralanması saptarken DeHaven 68 hastalık grupta %6 kıkırdak lezyonu, %65 menisküs yırtığına rastlamıştır. Yine DeHaven 13 kronik ÖÇB yaralanması olan hasta grubunda %69 oranında kıkırdak lezyonuyla karşılaşmıştır. Indelicato'nun 56 kronik ÖÇB yaralanması olan hasta grubunda %54 kıkırdak hasarı, %91 menisküs yaralanmasına rastlanmıştır. Kıkırdak hasarı yada menisküs yırtığı ÖÇB yaralanması sırasında olabilirken kronik dönemde instabilite atakları sırasında da oluşmaktadır. Dolayısıyla kronik vakalarda eşlik eden patolojilerin oranı daha yüksektir. Rekonstrüksiyon sırasında medial menisküsün durumu sonradan gelişecek osteartrozu belirleyen en önemli faktördür. Çünkü medial menisküs ön çapraz bağ yetmezliği olan dizlerin stabilitesini sağlayan yapılardan biridir. Ön çapraz bağ yokluğunda tibianın anteriora translasyonunu primer olarak kısıtlama görevi üstlenir. Ön çapraz bağ rekonstrüksiyonu sırasında mümkün olduğu kadar fazla menisküs dokusunun korunması amaçlanmalıdır (146,147,219,220). Bizim hasta grubumuzda %12.5 (2 hasta) oranında menisküs yırtığı ve yine %12.5 oranında da kıkırdak lezyonu saptandı. Kıkırdak lezyonu literatürde en sık yer olarak bildirilen medial femoral kondilde idi ve mikrokırık uygulandı. Menisküs yırtığı; 2 hastada da medial menisküs yırtığı idi, kova sapı yırtığı olan hastaya parsiyel menisektomi, vertikal yırtığı olan hastaya da menisküs tamiri uygulandı.

ÖÇB yaralanması ve diz için önemi milattan önceki çağlardan beri bilinen ve ÖÇB tamir yöntemleri ve rekonstrüksiyonu her geçen gün değişen, gelişen bir antitedir. Literatüre bakacak olursak öncelikle primer tamiri gündeme gelmiştir. Marshall ve MacIntosh femoral, tibial veya orta bölüm kopmalarında, tamamen açık yöntemlerle uygulanan primer tamir tekniklerini tanımlamışlar ve bu yöntemleri artrotomi yaparak uygulamışlardır (163,164,165). Günümüzde artroskopik teknoloji ve tecrübesinin gelişmesine bağlı olarak açık yöntemler neredeyse hiç

kullanılmamaktadır ve tekniklerin mutlaka otojen veya allogreftlerle desteklenmesi önerilmektedir (160,167).

Cerrahi gelişim sürecinde bir dönem primer tamir denenmiştir. Clancy, pivot-shift büyüklüğüne göre; tamir ve patellar tendonla destekleme yapılan 70 hasta ile, konservatif olarak izlediği 22 hastayı prospektif olarak değerlendirmiştir. Hiçbir olguda eklem dışı destekleme uygulanmamış. Ortalama bir yıllık izleme sonunda operasyon yapılmayan grupta %50 yetmezlik gözlenirken, operatif grupta iki hasta hariç sonuçlar iyi veya mükemmel olarak saptanmış (162). Engebretson ve ark. akut ÖÇB lezyonlu 150 hastayı üç gruba ayırarak randomize çalışma uygulamışlar; birinci grup primer tamir, ikinci grup tamir ve patellar tendonla destekleme, üçüncü grup ise LAD (Ligament Augmentasyon Device) ile primer tamir yapılan hastalardan oluşmaktaymış. Hastaların tümü 10 gün içerisinde ameliyat edilmiş, iki hafta alçı uygulanmış ve 6 hafta yük verme engellenmişti. İki yıllık izlemde patellar tendon grubunda üstünlük gösterilmiş. Birinci grupta pivot-shift negatifliği %25, patellar tendon grubunda ise %89 olarak saptanmış (221). Çalışmaların artması sonucunda varılan noktalar; yalnızca tamir yapılan olgularda pivot-shift pozitifliği devam etmektedir, eklem dışı desteklemeyle birlikte yapılan tamir işlemleri de yüksek performans gerektiren sporcularda dizi stabilize etmede yeterli olmamaktadır ve tamirle birlikte yapılan eklem içi destekleme girişimlerinden daha iyi sonuçlar alınmaktadır, destekli tamirlerin sonuçları kabul edilebilir düzeyde olmakla birlikte, eklem içi uygun pozisyon verebilmek çok güçtür. Sonuç olarak ÖÇB yaralanmalarında tercih edilmesi gereken girişim ise "geciktirilmiş rekonstrüksiyon" işlemi olmalıdır (168). Rekonstrüksiyon fikri kendini kabul ettirdikten sonra ise rekonstrüksiyonu anatomiye en yakın şekli ile yapma çabası gelişmiştir. Yamamoto ve ark. yaptıkları çalışmada; femoral tünelin saat 10 hizasına açıldığı (lateral tünel rekonstrüksiyonu denebilir) hastalarda ekstansiyonda diz stabilitesinin daha iyi sağlandığı fakat bu sefer de dizin yüksek derecelerdeki fleksiyonunda stabilitesinin sağlanamadığını ve rekonstrüksiyonun anatomik çift tünel yapılması gerektiğini göstermişlerdir (222). Yagi ve arkadaşlarının yaptığı 60 hasta içeren çalışmada hastalar 3 gruba ayrılmış ve bir gruba anatomik çift tünel rekonstrüksiyon , bir gruba AM bant rekonstrüksiyonu ve 3. gruba da PL bant rekonstrüksiyonu uygulanmıştır. Rutin klinik bulguları ve KT ölçümleri sonrası çift tünel rekonstrüksiyon yapılan

grupta rotasyonel stabilitenin diğer gruplardan daha iyi olduğu gösterilmiştir (223). Yasuda ve ark. 72 hastalık 3 grup oluşturdukları çalışmalarında pivot şift testi ve KT-2000 ölçüm sonuçlarına göre anatomik çift tünel rekonstrüksiyon yapılan hastaların sonuçlarının diğer gruplardan daha iyi olduğunu göstermişlerdir (224). Ayrıca Adachi ve ark. 108 hastada (55 tek bant, 53 çift tünel rekonstrüksiyonu) yaptıkları çalışmada stabilite ve propriosepsiyon açısından fark bulamalarında noçda sıkışma açısından fark göstermişlerdir. Çift tünelde sıkışmanın daha az olduğu saptanmıştır (225). Çift tünel rekonstrüksiyonun kanıtlanmış biyomekanik üstünlükleri yanında teorik üstünlüklerinin de olduğu düşünülmektedir. Tek bir tünelin tendon-kemik yüzey alanı çift tünelden çok küçüktür. Bu; çift tünel tekniğinde iyileşmenin daha iyi olacağı ve stabilitenin daha iyi sağlanacağını düşündürmektedir. Ayrıca daha anteriora açılan AM bant ile AÇB 'ın sıkışma olasılığı tek tünel rekonstrüksiyonuna göre teorik olarak daha nadirdir. Noçplasti gerekliliğinin çift tünel rekonstrüksiyonunda tek tünele göre daha nadir olduğu çalışmalarla gösterilmiştir. Bu bilgiler ışığında bizde çalışmaya aldığımız 16 hastamıza çift tünel ÖÇB rekonstrüksiyonu yaptık. Hastalarımıza rutin noçplasti uygulamadık. Sadece femoral tünellerin uygun yerden açılmasına izin verecek kadar noç temizliği yapıldı. Çalışmamızda tünel lokalizasyonlarını intraoperatif belirleyecek herhangi bir navigasyon sistemi kullanmadık. Bu konuda yapılan çalışmalar olduğu gibi daha detaylı planlanan çalışmalara da ihtiyaç vardır (226). Yapılacak çalışmalar ışığında rekonstrüksiyon tam anatomik olarak yapılabilir hale gelir ve dolayısıyla stabilite tam sağlanmış olur, dejenerasyon da tamamen engellenebilir inancındayız.

Greft seçimi ÖÇB rekonstrüksiyonlarında tartışılan önemli konulardan biridir. İdeal greft bulma çabası hala devam etmektedir. Sentetik greftlerin kötü sonuçlarının belirlenmesi nedeni ile günümüzde hiç kullanılmamaktadır (181). Allogreftlerin ek morbidite oluşturmaması, operasyon süresini kısaltması, istenilen ebatta hazırlanabilmesi, küçük bir insizyon yada sadece artroskopik yaklaşımla operasyonun yapılmasını sağlaması gibi artıları varken; enfeksiyon riski, immun yanıt oluşturması, greft rejeksiyonu, tünel içinde rezorbsiyonu, remodelizasyonunun uzun olması ve maliyet fazlalığı gibi dezavantajları nedeni ile pek kullanım alanı bulamamıştır (178,180).

Eklem içindeki uyumları ve greftin ligamentizasyonundaki başarılı sonuçlar nedeniyle daha çok tercih edilen greftler biyolojik greftler, yani otogreftlerdir.

Patellar tendon grefti; mekanik kuvveti, yeterli greft fiksasyonu ve erken iyileşmesi nedeniyle altın standart olarak günümüzde kullanılmaktadır. Fakat donör saha morbiditesi, anterior diz ağrısı, dizin fleksiyon kontraktürü ortaya çıkabilmektedir. Hamstring tendonlarının özellikleri ise alımı sırasında küçük insizyon, temini kolay, ekstansör mekanizmaya etkisi ve diz önü ağrısı çok daha az, biomekanik olarak ÖÇB yapısına en yakın greft (biyomekanik, sertlik, sağlamlık), otogreft doku uygunluğu, hızlı güçlenme ve patellar tendon grefti sonuçlarına benzer başarılı klinik sonuçlardır. Ancak, tek tendondan küçük greft elde edilmesi, yumuşak greft olması, yumuşak doku-kemik iyileşmesinin yavaşlığı, erken rehabilitasyon güçlüğü, olası hamstring kası zayıflığı yanında cerrahi tekniğinin zorluğu ve greftin tespit sorunlarının önemli olması hamstring tendon otogreftinin dezavantajlarıdır. Greftin revaskülarizasyonu hızlıdır ve ekstansör mekanizma ile patellofemoral eklem sorunları oluşturmaz (118). Lipscomb ve arkadaşları sadece semitendinosus ve semitendinosus artı gracilis tendonu kullanarak yaptığı çalışmada bu iki grubun sonuçları arasında fark bulmamıştır. Eriksson ve arkadaşları 16 serilik çalışmasında patellar tendon kullanarak yapılan rekonstrüksiyon sonrası donör saha ile ilgili patolojilerin saptandığını belirterek hamstring tendon grefti kullanılmasını önermişlerdir (227). Bu bilgiler ışığında günümüzde eskiden bildirilen hamstring tendon yetersizliğinin, tendona bağlı değil de tespit yöntemine bağlı olduğu gösterilmiştir. Gobbi ve arkadaşları 2003'de yayınladıkları çalışmada kronik ÖÇB lezyonu olan 40 atletten 2 grup oluşturmuşlar ve iki farklı greft ve iki farklı tespit kullanmışlardır. 36 ay sonraki değerlendirmede patellar tendon grefti kullanılanlarda diz önü ağrısı, fleksiyon kısıtlılığı, dinamometrik ölçümde ekstansiyon kas gücünde azalma görülürken hamstring tendon ve endobutton-cl kullanılanlarda düşük derecede fleksiyon kas gücü kaybına rastlamış ve her iki grup IKDC skorlarında anlamlı fark bulamamıştır. Literatürde çift tünel ÖÇB için anterior ve posterior tibial tendon, peroneus longus, patellar tendon, kuadriseps tendonu kullanılmıştır. Doku ve gen mühendisliğindeki gelişmeler sonucu ileride ÖÇB rekonstrüksiyonu için de kök hücreden elde edilmiş gerçek ÖÇB dokuları kullanılabilir (228,229,230,231). Bu bilgiler ışığında çift tünel rekonstrüksiyonlarında en sık kullanılan greft olan

hamstring tendonlarını biz de tüm hastalarımızda kullandık. Tüm hastalara grasilis ve semitendinosus tendonları çift kat olarak kullanıldı. 1 hastada PL tünel ve greft 7mm, AM tünel ve greft 8 mm iken diğer tüm hastalarda PL tünel ve greft 6mm AM tünel 7 mm kalınlığında idi. Femoral tünel içlerinde kalan greft uzunluğu en az 25 mm idi. Biyomekanik çalışmalar sonucunda greft boyunun en az 25 mm'sinin femoral tünel içinde, ortalama 30 mm'sinin ise eklem içinde bırakılması önerilmektedir (232,233).

Optimal ÖÇB rekonstruksiyonu, yeterli güçte greft seçilmesi, uygun kemik tünellerin açılması, kuvvetli greft fiksasyonu ve erken greft- kemik iyileşmesine bağlıdır. ÖÇB rekonstruksiyonunda tünel pozisyonu klinik başarı ve greftlerin sağlamlıklarını devam ettirmeleri açısından çok önemlidir. Uygun olmayan tibial ve femoral tünel açılması anormal diz mekaniğine neden olur. İdeal tibial tünel yerleşimini sağlamak için; greftin interkondiler noçda sıkışmasını engelleyecek, tünel açıldıktan sonra transtibial klavuzun "over the top"da santralize olmasını sağlayacak, tünelin intraartiküler çıkış noktasının grefti yırtılmaya zorlamayacak yeterli uzunlukta ve açıda açılması gereklidir. Tibial tünellerin intraartiküler çıkış yerinin orta noktasının sagittal planda interkondiler noç tavanından tibiaya çekilen tanjansiyel çizginin önünde veya arkasında kalması greftin noç içinde impingementına sebep olarak rekonstruksiyonun sonuçlarını etkiler. Tibial tünelin bu çizginin anteriorunda yerleşimi postop dönemde ekstansiyon kısıtlılığına yol açar. Posteriorunda yerleşmesi ise greftin ekstansiyonda interkondiler noç'da sıkışmasına sebep olur. Her iki durumda da yaklaşık 5 yıl sonunda "graft failure" meydana gelir (234). Tünellerin vertikal açılmasının tünel uzunluğunu artırdığı ve açının 60 dereceden fazla olmasının femoral tünellerin açılmasını zorlaştırdığı kanıtlanmıştır (235,236).

Çift tünel rekonstruksiyonda tibial tüneller genellikle femoral PL tünel açıldıktan sonra açılır. Gayd 55 dereceye ayarlanıp intraartiküler tibial yapışma yerine yerleştirilirken tibia ön yüzünde gaydın diğer ucu süperfisial medial kollateralin hemen önüne yerleştirilir. AM tünel için gayd 45 dereceye ayarlanır ve korteksde gayd ucu PL ya göre daha anterior ve superiordadır. Biz tibial PL ve AM tünelleri; gaydı 45-55 derecelere ayarlayıp, ÖÇB tibial izinden çıkacak şekilde intraartiküler yerleştirilerek hazırladık. Post op hiçbir hastamızda ekstansiyon kısıtlılığı ya da impingement bulgusuna rastlanmadı. Teorik ve pratik olarak tibial

AM tünelin tek tünel tekniğine göre daha anteriorda olması impigementın tek tünele göre çift tünel tekniğinde daha nadir görüldüğünü ve operasyon sırasında noçplastiye gerek olmadığını literatür bilgilerinden öğrenmekteyiz.

Femoral tünel pozisyonu da rekonstruksiyonun sonucunu etkileyecek önemli parametrelerden biridir. Tüneller açılırken ÖÇB'nin orijinal yapışma yerlerinin ve çeşitli kemik ve yumuşak dokuların klavuz olarak belirlenmesi anatomik tünel oluşturmak için önerilen yöntemdir. Noç lateral duvarındaki ve tibiadaki yapışma bölgeleri önemle korunmalıdır, bu hem proprioepsiyonu korumak(özellikle tibial yapışma yeri) hem de anatomik lokalizasyonu daha iyi belirlemek açısından önemlidir (237,238). Literatürdeki tekniklere bakıldığında ilk olarak femoral PL tünel açılmıştır ve genellikle aksesuar AM portalden hazırlanmıştır. Dizi 90 derece fleksiyonda tutmak önemlidir, böylece lateral duvarın posterior ve distali öne getirilmiş olur. AM tünel için aksesuar portalden, tibial AM ve ya PL tünelden açılmasını öneren çeşitli çalışmalar vardır (239). Diz fleksiyonun derecesine göre tünel yerleri değişir. 90 derece diz fleksiyonunda tüneller horizontal görülür iken full ekstansiyonda vertikal görülür. AM tünel posterior lateral femoral korteksin 5mm anterioruna sağ için saat 9 hizasına açılır. PL tünel AM tünele göre 6mm distal ve 30 derece anteriordadır (240). PL tünelin diz hiperfleksiyonda iken hazırlanması peroneal sinirin korunması açısından önerilmektedir. Ayrıca geniş dril ile drillenirken medial femoral kondil kartilajına zarar vermemeye dikkat etmelidir (241). Femoral tünelin lokalizasyonu, greftin özellikle izometrik yerleşimi açısından büyük öneme sahiptir. İdeal izometri de greft yerleşimi için femoral tüneller femurun sagittal plandaki anteroposterior çapının yada Blumensaat çizgisinin % 62-70 kadar posteriorunda olmalıdır (42,242). Bazı çalışmalarda revizyon vakalarının % 62'sinde femoral tunelin anterior yerleşimli olduğu saptanmış ve greft yetmezliğinin (graft failure) en önemli sebebi olarak gösterilmiştir (243). Bununla birlikte femoral tüneller için önerilen posterior duvarda en az 2 mm'lik kemik stoğun bırakılması ve tüneller arası yeterli kemik köprünün sağlanması yönündedir. Femur kondil kırığı görülme riskinin çift tünel rekonstruksiyonunda daha sık olduğunu belirten yazılar olmasına rağmen Bell ve arkadaşlarının biyomekanik ve bilgisayarlı modellerde yaptıkları çalışmada her iki yöntemle(tek çift tünel rekonstruksiyon) de kırık riskinin arttığı gösterilmiş fakat yöntemler arasında fark saptanmamıştır (244). Bizim

vakalarımızda tünel lokalizasyonları ile ilgili erken dönem sonuçlarında herhangi bir patoloji saptanmadı fakat uzun dönem sonuçlarını takip etmek gerekmektedir.

Literatür bilgilerine göre epifizleri açık olgularda, noçun dar olduğu olgularda, tibial tünellerin çapları ve aralarındaki kemik köprünün toplam uzunluğunun 14 mm'den az olduğu olgularda, 'bone bruising' saptanan, dejeneratif bulguları grade 3'den fazla olan olgularda, multiple bağ yaralanması olan olgularda çift tünel rekonstruksiyon önerilmemektedir. Bu tip olgularda tek tünel rekonstruksiyonun tercih edilmesi önerilir (245).

Dayanıklı greft tespiti kavramı son yıllarda hızlı rehabilitasyon algısı ile beraber önem kazanmıştır. Greftlerin rehabilitasyon için uygun biyomekanik özelliklere sahip olmalıdır. Noyes günlük aktiviteler sırasında ÖÇB'ye binen yükün ortalama 454 N olduğunu kanıtlamıştır. Patellar tendon greftinin tespitinde yapılan biyomekanik çalışmalar sonucunda sert tespit sağlayan interferens vida tekniği altın standart olarak kabul edilmiştir. Endobutton-cl tespit gücünün interferens vidası ile yapılan tespitten daha güçlü olduğu gösterilmiştir (246). Çeşitli çalışmalar tespit materyalinin seçilen grefte göre seçilmesi gerektiği önerilmiştir (247). Ekleme yakın tespitlerin greftin ÖÇB gibi davranmasını sağladığı yönünde çalışmalar vardır. Fakat hamstring tendonları için en iyi tespit endobutton-cl ile yapıldığı gösterilmiştir. Endobutton-cl'nin yükü greft üzerine değilde femur lateral korteksine aktardığı belirtilmiştir, bu da greft dayanıklılığını ve ömrünü uzatmaktadır. Bu yüzden hastalarda kemik korteks kalitesine önem verilmelidir. Endobutton -cl'nin tünel içinde piston hareketine engel olamadığına ve sonunda tünel genişlemesine sebep olabileceğine dikkat çeken çalışmalar vardır (248,249).

Hamstring tendonlarının tibial tespitinde interferens vidası, staple, postfiksasyon vidası en sık kullanılan materyallerdir. Bu yöntemlerin kemik tespitlere göre tespit gücünün daha düşük olduğu deneylerle kanıtlanmıştır. Bu yüzden vidalarla birlikte staple kullanılmıştır. Vidaların kemik tünelle yaptığı açığa dikkat edilmesi gerektiği belirtilmiştir (250). Bizde çalışmamızda femoral tünel tespitleri için endobutton-cl ve 3 hastada ziploop kullanıldı. Tibial tespit için absorbe olan yada olmayan interferes vidaları ve staple kullanıldı. Hastalarda rehabilitasyon sırasında tespit ile ilgili problem yaşanmadı.

Greftin uygun tonusda tespiti de önemlidir. Greftler yerleřtirildikten sonra diz yaklaşık 20-25 kez tam ekstansiyon ile 120 derece fleksiyon arasında hareket ettirilmeli ve sonra PL bant 20-30 derece fleksiyonda AM bant 60 derece fleksiyonda tespit edilmelidir. Natsume ve Shino yaptıkları alıřmada endobutton-cl ile hamstring tendon tespitinde eklem içinde en fazla zarar gördüğü pozisyonun tam ekstansiyon olduğunu göstermiştir (251). Bizde hastalarımızda PL tüneli 30 derece, AM tüneli 60 derece fleksiyonda tespit ettik, post op tespit ile ilgili problem yaşamadık.

Post op rehabilitasyon programı ÖÇB rekonstruksiyonunun en önemli basamaklarından biridir. Ameliyat başarısını etkileyen bir evredir. Literatür sonuçlarına göre aktif spora dönüş zamanı ortalama post op 6 aydır (241,249). Shelbourn'un hızlandırılmış rehabilitasyon programı üzerine olan yazılarından sonra yine son 10 yılda en geç 6 ay içinde sahaya dönecek şekilde tedavi yönlendirilmektedir (196,197). Bizim alıřmamızda spora dönüş (amatör) ortalama 5.8 ay olarak saptanmıştır. Bu sürenin preop aktivite skoru daha yüksek olan ve rehabilitasyona iyi uyum gösteren hastalarda daha kısa olduğu dikkati çekmektedir. eřitli alıřmalarda diz eklem ROM egzersizlerine tolere edilebildiği ölçüde erken başlamanın ve post op erken dönemde yük verdirmenin rehabilitasyonu olumlu yöde etkilediği ve kuadriseps atrofisini engellediği belirtilmiştir (252). Biz de hastalarımıza post op 1. günde, dren çekildikten sonra pasif ROM egzersizleri başladık ve ekstansiyonda kilitli breysle tam yük vermelerine izin verdik.

Cilt, eklem ve kastan başlayan mekanoreseptörlerin uyarılmasına baėlı oluşan propriosepsiyon rehabilitasyonun en önemli yönlerinden birisidir. Bu nöromüsküler feedback mekanizmasının korunması ve eğitimi için rehabilitasyon programlarında spinal refleksler, kognitif programlama ve beyin sapı aktivitelere yönelik alıřmalar yer alması alıřmalarda önerilmektedir. Fonksiyonel restorasyon açısından bu yaklaşım hız ve emniyet saėlanması yardımcı olur (253). Bizde hastalarımıza 3-4. haftalarında denge tahtası üzerinde egzersizler önerdik. 6 aylık hızlandırılmış programlar sonrasında sahaya dönüşün gerçekleştirilmesine rağmen eklem çevresi torklar ve güç paternlerinde ameliyattan 22 ay sonra bile hala bazı kompensatuar deėişikliklerin bulunduğu yani yürüme ve kořmanın mekaniğinin tam olarak saėlam tarafı yakalayamadığını gösteren alıřmalar vardır. Bu problemleri de hastanın preop performansına , ÖÇB lezyonuna eşlik eden ek patolojilere bağlamaktadırlar (198).

Çalışmamızda kırıkta lezyonu nedeni ile mikrokirik uyguladığımız 2 hastaya ve menisküs yırtığı nedeni ile tamir yapılan 1 hastaya 6 hafta yük verdirilmedi. Fakak hastaların pasif ve aktif ROM egzersizlerini program dahilinde kısıtlamadık. Bu hastaların fonksiyonel sonuçlarında diğer hastalardan farklı verilere rastlanmadı.

Rekonstruksiyon sonrası breys kullanılması yada kullanılmaması diğer bir tartışma konusudur. Beynnon ve arkadaşlarının ÖÇB sağlam olanlar üzerinde çeşitli breysler giydirerek yaptıkları çalışmada dizin normal aktivitelerinde, düşük güçlerde breyslerin ÖÇB üzerindeki herhangi bir yüklenmeyi önlemediği, fakat yüksek güçlerde ve zorlu hareketlerde tibianın anteriora hareketini engellediği gösterilmiştir. Chadwick ve arkadaşları, 139 vakada hamstring tendonları ile endobutton-el kullanarak uyguladıkları rekonstruksiyon sonrası breys kullanmadıklarını ve bunun klinik sonuçlarına yansımadağını belirtmişlerdir (249). Beynnon ve arkadaşlarının ÖÇB lezyonu olan ve ÖÇB lezyonu rekonstrükte edilmiş olan hastalarda yaptıkları çalışmada breysin propriosepsiyon duyusunun gelişmesine katkısı olduğu gösterilmiştir (254,255). Çalışmamızdaki hastalara 6 hafta breys uyguladık fakat bu tam yük vermemize ve diz egzersizlerini post op 1. gün başlamamıza engel olmadı. Hastalarımıza tam yük verme esnasında 6 hafta süresince breys kullanmalarını önerdik.

Çift tünel rekonstrüksiyonunu tek tünel tekniği ile karşılaştıran çalışmalara bakacak olursak pivot şift testi ve KT-2000 ölçümleri ile yapılan değerlendirmelerde çift tünel rekonstrüksiyonun rotasyonel stabiliteyi daha iyi restore ettiği gözlenmektedir (223,224,256). Çalışmamızdaki hastalarımızın hepsinde postop pivot şift testi negatif bulunmuştur. Teknikler arasında fark olmadığını gösteren çalışmalar da bulunmaktadır. 108 hasta içeren randomize, prospektif bir çalışmada Adachi ve arkadaşları 32 aylık takip sonucunda KT-2000 ve eklem pozisyon duyusunun ölçümleri ile yaptıkları değerlendirmede gruplar arası fark olmadığını belirtmişlerdir (225). Bununla birlikte tek tünel rekonstrüksiyon yapılmış bazı çalışmaların uzun dönem sonuçlarında dejenerasyonun engellenemediği gösterilmiştir. Bu veriler ışığında çift tünel rekonstrüksiyonun normal anatomiye daha iyi rekonstrükte ettiği ve diz biyomekaniğini restore etme konusunda güçlü bir potansiyele sahip olduğu gerçektir. Erken dönem klinik sonuçlarda fark hissedilmese de uzun dönem takiplerde dejenerasyonu engellediği görülebilir ki bu da takiplerin uzun dönemleri

içermesi gerektiğinin göstergesidir (241). Çalışmamızın ortalama takip süresi 7.8 ay olup uzun dönem takiplerine ihtiyaç vardır.

Hastalarımızın subjektif yakınmalarını ve memnuniyet derecesini belirlemek amacı ile Lysholm ve modifiye Cincinnati skorlama sistemleri kullanılmıştır. Chadwick ve arkadaşlarının hamstring tendon grefti ile endobutton cl kullanarak yaptıkları çalışmanın 54.4 ay takip sonucundaki ortalama Lysholm skoru 94,5 iken Eriksson ve arkadaşlarının yine endobutton-cl kullanarak yaptıkları çalışmada ortalama skorun pre op 71, post op 91 olduğu belirtilmiştir (227,249). Zysk ve arkadaşları 35 hastaya üç bantlı hamstring tendonu ile endobutton kullanarak yaptıkları ÖÇB rekonstruksiyonunda 3 yıl sonunda ortalama Lysholm skorunu 88 olarak belirtmişlerdir (257). Bizim çalışmamızda post op ortalama Lysholm skorumuz 86.3 ± 8.5 idi. Literatüre göre düşük görünmesinin sebebinin preop ortalama Lysholm skorumuzun 39.6 ± 19.4 gibi düşük bir değer olması ve postop takip süremizin kısa olması ile açıklanabileceğini düşünmekteyiz.

Hastaların bu subjektif verilerini değerlendirirken subjektif olarak iyi puan almış bir hastanın aslında aktivitelerini sınırladığı için göreceli bir iyilik yansıtılabileceği bir gerçektir. Bu yüzden de literatürde de kullanılan Tegner aktivite skorunu hastalarımızı uyguladık. Gobbi ve arkadaşlarının çalışmalarında hastaların pre op Tegner skor ortalaması 7.5 saptanırken post op 36. ayda 6.5 olarak bildirilmiştir (116). Çalışmamızda hastaların travma öncesi ,preop dönem ve post op dönem olmak üzere 3 döneme ait Tegner sınıflamasına göre aktivite skalaları çıkarıldı. Travma öncesi Tegner aktivite skor ortalaması 7.37 ± 0.61 iken, travma sonrası preop dönemde 4 ± 0.63 , postop 6.43 ± 0.72 olarak hesaplandı.

Çalışmaları karşılaştırırken standardizasyon sağlanması ve sağlıklı sonuçlara varılabilmesi için standart diz değerlendirme sistemleri kullanılmalıdır. Bu amaçla geliştirilen IKDC skalası bizimde çalışmamızı değerlendirirken kullandığımız sistemdir. Gobbi ve arkadaşlarının çalışmasında 36 ay izlem sonrasında 80 hastanın 72'si A-B, 7'si C, 1 hasta da D skorunda saptanmıştır. Son kontrollerde hastalarımızın %81.25'i (13 hastada) IKDC skorlarına göre A ve B skor grubunda idi. Hastaların 3'ü C skor grubunda olup D grubunda hasta bulunmamakta idi. Bu hastalarımızın preop skorları ile değerlendirildiğinde tatmin edici bir sonuçtur.

Diz eklem hareket açıklığı ÖÇB rekonstruksiyonu yapılan hastalarda post op önemli bir parametredir. Artrofibrozis gelişme sıklığı literatürde %6-14 arasında bildirilmiştir. Hastalarımızda 20 dereceden fazla aktif fleksiyon kısıtlılığı 1 hastada saptandı. Rehabilitasyona uyumsuz bir hasta idi. Hastalarımızın ortalama fleksiyon dereceleri 135 derece olarak hesaplandı. Ekstansiyon kısıtlılığı olan hastamız olmadı.

Hastaları değerlendirirken kullanılan ve kas gücünü ölçen diğer bir objektif parametre de Cybex II dinamometre sonuçlarıdır. Eriksson ve arkadaşlarının çalışmasında hastaların ameliyat edilen dizleri sağlam dizleri arasındaki hamstring tendonlarının işlevselliği karşılaştırılmış anlamlı fark bulunamamıştır. Literatürdeki diğer çalışmaların sonuçları da aynı doğrultudadır. Bu sonuçlar yeni tendon oluşumunun varlığını düşündürmektedir. Ayrıca kuadriseps için de ekstansiyon kas güçlerinin ölçümü mümkündür. Bizim çalışma serimizde de değerlendirilen 16 hastada her iki ekstremitenin fleksiyon ve ekstansiyondaki izokinetik kas güçleri farkını araştırmaya yönelik Cybex II dinamometresi ile ölçümler yapılmıştır. Ameliyat olan diz ile normal dizin en yüksek döndürme kuvvet değerleri birbirine oranlanmış, %80 ve üzeri sonuçlar normal kabul edilmiş, hiçbir hastada %15'den fazla güç kaybı saptanmamıştır.

7-SONUÇ

Değişen yaşam koşulları ve bireysel sağlıklı yaşam çabaları sonucunda günümüzde spor yapan kişi sayısı (amatör ya da profesyonel) artmaktadır. Spora olan ilginin artması dolayısıyla herhangi bir yaralanma sonrasında hastayı eski aktivite seviyesine getirmek eskiye göre daha önemli hale gelmiştir. ÖÇB yaralanmalarında da amaç kişiyi eski aktivite seviyesine ulaştırmak ve aynı zamanda gelişebilecek instabilitenin sebep olacağı dejenerasyonu önlemektir.

Bu gelişmeler dahilinde bir de artroskopik teknoloji ve tecrübelerin her geçen gün arttığını düşünürsek ÖÇB cerrahisinin hızla gelişmesi ve daha çok ilgi görmesi şaşırtıcı değildir.

Görüldüğü gibi amaç mükemmel anatomiye en yakın sonucu alabilme çabasıdır. Bu yüzden kullanılan greftler, tespit materyalleri ve cerrahi teknik konusunda her geçen gün daha fazla çalışma literatürde yerini almaktadır. Gelinecek son noktada belki de ÖÇB substratı bir kültür yerinde kişinin kendi fibroblastlarından yararlanılarak üretilip rekonstrüksiyonda kullanılabilir hale gelecektir. Bununla ilgili somut çabalar ve çalışmalar literatürde yerini almıştır.

Yine cerrahi teknik konusunda da anatomiye en uygun şekli ile rekonstrüksiyonun yapılması ve diz biyomekaniğinin tam olarak anlaşılıp restore edilmesi için çalışmalar hızla devam etmektedir.

Çalışmamızın sonucu olarak hamstring tendonları ile femoral askı sistemleri kullanarak çift tünel tekniği ile yapılan ÖÇB rekonstrüksiyonu literatür verileri ve aldığımız sonuçlar ışığında kullanılabilir ve tatmin edici sonuçlar alınabilir bir yöntemdir.

8- KAYNAKLAR

- 1- Galen C: On the usefulness of the parts of the body. May,MT.(Çeviren) Ithaca, Cornell University Press,. s 22, 90.,151, 197, 550,1968
- 2- Snook GA: A short story of the anterior cruciate ligament and the treatment of tears. Clin Orthop 172: 11-13. 1983
- 3- Desdicioğlu K, Articulatio genu'nun morfolojik özellikleri, Derleme, S.D.Ü. Tıp Fak. Derg.:15(1)/ 45-52, 2008
- 4- Baule WH: "A case after open section of the knee-joint for irreducible traumatic dislocation. Clin Soc. London Trans. • 33: 232. 1900
- 5- Campbell WC: Repair of the ligaments of the knee. Surg. Gynecol. Abs/et. 62: 964. 1936.
- 6- Campbell WC: Recontruction of the ligaments of the knee. Am J Surg , 43: 473, 1939.
- 7- Hey-Groves, E.W.: "Operation for the repair of the cruciate ligaments. Lancet, 2:274, 1917
- 8- Hey-Groves, E.W.: The cruciate ligaments of the knee joint, Their function, rupture, and the operative treatment of the same. Br J Surg, 7:505. 1919
- 9- Gürer G, Seçkin B, Diz Biyomekaniği, Romatizma, Cilt: 16, Sayı: 2, 2001
- 10- A Sebik, Ön çapraz bağ yaralanmalarının tedavisinde tarihsel gelişim , Acta Orthop Traurnatol Turc 33: 363-368, 1999lin Orthop 172: 11-13. 1983
- 11- Martha M. Murray, Kurt P. Spindler, Anterior Cruciate Ligament Healing and Repair, Sports Med Arthrosc Rev Volume 13, Number 3, p151-154 September 2005
- 12- Alwyn Smith. S.The diagnosis and treatment of injuries of the crucial ligaments. Br J Surg, 6: 176. 1918.
- 13- A Sebik, Ön çapraz bağ yaralanmalarının tedavisinde tarihsel gelişim , Acta Orthop Traumatol Turc 33: 363-368, 1999
- 14- Bosworth DM. and Bosworrrh, B.M.: Use of fascia lata to stabilize the knee in cases of ruptured crucial ligaments, J Bone Joint Surg, 18: 178. 1936

- 15-** Eriksson E: Ivar Palmer - A great name in the history of cruciate ligament surgery. *Clin Orthop* 172: 3-5, 1983
- 16-** Palmer I: On the injuries to the ligaments of the knee joint. *Acta Chirurgico Scandinavica (Suppl)* 53: 1938
- 17-** Rovere GO, Adair D.M.: Anterior cruciate-deficient knees: A review of the literature. *Am J Sports Med*, 412-419, 1983
- 18-** Feagin J.A.Jr. and Curl, W.W.: Isolated tear of the anterior cruciate ligament: five year follow-up study, *Am J Sports Med*. 4: 95. 1976
- 19-** Slocum DB, Larson RL, James SL: *Clin Orthop*, 100:23. 1974
- 20-** Sisk TO: Knee injuries. *Campbells Operative Orthopaedics*, Eighth Edition, Ed. A.H. Crenshaw, YoU. Mosby Year Book, St. Louis, Baltimore, , pp.1487-1732. 1992
- 21-** Losee RE, Johnson TR, Southwick WO : Anterior subluxation of the lateral tibial plateau, *J Bone Joint Surg* 60-A: 1015. 1978
- 22-** Ellison AE: Distal iliotibial-band transfer for anterolateral rotatory instability of the knee. *J Bone Joint Surg* 61-A:330, 1979
- 23-** Eriksson E.: "Reconstruction of the anterior cruciate ligament. *Orthop Clin North Am* . 7: 167. 1976
- 24-** Sebik A: Ön-çapraz bağ yaralanmalarında intraartiküler rekonstruksiyonlar ve rehabilitasyonda yeni görüşler. *Acta Orthop Traumatol Turc*,22: 184-187, 1988
- 25-** Clancy WG Jr.: Intra-articular reconstruction of the anterior cruciate ligament, *Orthop Clin North Am*, 16: 181, 1985
- 26-** Kurasaka M, Yoshiya S, and Andrish JT: "A biomechanical comparison of different surgical techniques of graft fixation in anterior cruciate ligament reconstruction." *Am J Sports Med*, 15: 225, 1987
- 27-** Brückner H: A new method of reconstructing the anterior cruciate ligament. *Chirurg* , 37: 413.1966
- 28-** Johnson RJ, Eriksson E, Haggmark T, and Pope MH: "Five to ten year follow-up evaluation after reconstruction of the anterior cruciate ligament." *Clin Orthop* 183: 122, 1984

- 29-** Sebik, A.: "Dizin yumuşak doku yaralanma mekanizmaları · Bağ ve meniskus lezyonlarının klinik tanısı." Spor Hekimliği Dergisi. 19: 71-76, 1984.
- 30-** Noyes FR. Barber-Westin So: Surgical reconstruction of severe chronic posterolateral complex injuries of the knee using allograft tissues, Am J Sports Med 23:2 , 1995.
- 31-** Cabaud HE, Chatty A. Gildengorin, V.: Exercise effects on the strength of the rat anterior cruciate ligament. Am J Sports Med, 8:79-86, 1980
- 32-** Eriksson E, Haggmark T: Comparison of isometric muscle training and electrical stimulation supplementing isometric muscle training in the recovery after major knee ligament surgery: a preliminary report. Am J Sports Med 7:169, 1979
- 33-** Eriksson E, and Arvidsson , Knee rehabilitation , Orthop Rev 18 (Suppl.) : 61. 1989
- 34-** SebikA,Lök V:Reconstruction of anterior cruciate ligament injuries by Eriksson's method and early results Italian J Sports Traumatology: 21-27. 1989
- 35-** Katz J.W., Fingerth R.J.: The diagnostic accuracy of ruptures of the anterior cruciate ligament compared the lachman test in acute the anterior drawer sign, and pivot shift test in acute and chronic knee injuries. Am J Sports Med ,14:88.. 1986
- 36-** , Prof.Dr. Halit Kayalı, Prof. Dr. Güngör Şatıroğlu, Prof.Dr. Mustafa Taşyürekli İnsan Embryolojisi, 6. Baskı, syf: 80-83 1990
- 37-** Shapiro F., The Pediatrics and Adolescent Knee; Development Biology of The Knee:Embryo to Skeletal Maturity, first edition, p:41-46, 1975
- 38-** Zantop T, Petersen W, H. Fu F., Anatomy of the Anterior Cruciate Ligament, Operative Techniques in Orthopaedics p;20-28,2005
- 39-** Petersen W, Tillmann B: Anatomy and function of the anterior cruciate ligament , Orthopade 31:710-8,2002
- 40-** Petersen W, Unterhauser F, Pufe T, The angiogenic peptide vascular endothelial growth factor is expressed during the remodeling of free tendon grafts in sheep. Arch Orthop Trauma Surg 123:168-174, 2003
- 41-** Tena-Arregui J, Barrio-Asensio C, Arthroscopic study of the knee joint in fetuses, Arthroscopy 19:62-68, 2003

- 42-** Tandoğan N.R.: Klinik Diz Biyomekaniği Diz Cerrahisi Kitabı. Tandoğan N.K. Alpaslan A.M. Haberal Eğitim Vakfı: Ankara; 157-181,1999
- 43-** Junqueira LC, Carneiro J, Kelley RO. Basic Histology, seventh edition, Appleton & Lange Türkçe çeviri, Barış Kitabevi; 143-144, 231-245 ,1992
- 44-** Thomas A. Einhorn,Md, Regis j. O'keefe,Md,PhD, Joseph A. Buckwalter,Md,Ms, Orthopaedic Basic Science Foundation of Clinical Practice, third edition, 204-207, 2007
- 45-** Anderson AF, Transepiphyseal Replacement of Anterior Cruciate Ligament Using Quadruple Hamstring Grafts in Skeletally Immature Patients. J Bone Joint Surg Am, 86-A suppl 1:201-9, 2004 sep
- 46-** Anderson AF, Snyder RB, Fedrespiel CF, Instrumented Evaluation Knee Laxity Am J Sports Med 20:135-140,1992
- 47-** Skinner HB. Current Diagnosis & Treatment in Orthopedics, Lange. Türkçe çeviri; 12-23. 2005
- 48-** Ege R. El Cerrahisi ISBN 975-7508-01-2. Türk Hava Kurumu Basımevi Ankara; pp 109-116. 1991
- 49-** Mark D. Miller, MD. Review of Orthopaedics. Fourth Edition. Elsevier(USA) Philadelphia, Pennsylvania. Türkçe çevirisi , Akademi Doktorlar Yayınevi 67-69, 81-82. 2006
- 50-** Reiman PR, Jackson DW, : Anatomy of the anterior cruciate ligament, in Jackson DW, DrezD: The Anterior Cruciate Deficient Knee. St. Louis, CV Mosby and Co , pp 17-26, 1987
- 51-** Petersen W, Tillmann B: Anatomy and function of the anterior cruciate ligament , Orthopade, 31:710-8, 2002
- 52-** Arnoczky SP: Anatomy of the anterior cruciate ligament ,Clin Orthop 172:19-25, 1983
- 53-** Harner CD, Baek GH, Vorgan TM, Quantitative analysis of human cruciate ligament insertions. Arthroscopy 15:741-49, 1999
- 54-** Girgis FG, Marshall JL, Monajem A: The cruciate ligaments of the knee joint. Anatomical, functional and experimental analysis. Clin Orthop 106:216-231, 1975

- 55-** Dienst M, Burks RT, Greis PE: Anatomy and biomechanics of the anterior cruciate ligament , *Orthop Clin North Am* 33:605-620, 2002
- 56-** Amis AA, Dawkins GP: Functional anatomy of the anterior cruciate ligament. Fibre bundle actions related to ligament replacements and injuries. *J Bone Joint Surg Br* 73:260-67,1991
- 57-** Gabriel MT, Wong EK, Woo SL: Distribution of in situ forces in the anterior cruciate ligament in response to rotatory loads. *J Orthop Res* 22:85-89, 2004
- 58-** Kennedy, JC, Weinberg HW, Wilson AS: The anatomy and function of the anterior cruciate ligament as determined by clinical and morphological studies. *J Bone Joint Surg* 56 A: 223-25, 1974
- 59-** Zaffagnini S, Martelli S, Acqaroli F: Computer investigation of ACL orientation during passive range of motion. *Comput Biol Med* 34:153-163, 2004
- 60-** Takai S, Woo SL-Y, Livesay GA: Determination of the in situ loads on the human anterior cruciate ligament , *J Orthop Res* 11: 686-695, 1993
- 61-** Hollis JM, Takai S, Adams DJ,: The effects of the knee motion and external loading on the length of the anterior cruciate ligament (ACL): A kinematic study , *J Biomech Eng* 1;3 208-214, 1991
- 62-** Odensten M, Gillquist J: Functional anatomy of the anterior cruciate ligament and a rationale for reconstruction, *J Bone Joint Surg* 67a: 257-262, 1985
- 63-** Howell SM : Principles for placing the tibial tunnel and avoiding roof impingement during reconstruction of a torn anterior cruciate ligament. *Knee Surg Sports Traumatol Arthrosc* 6: S 49-55(supl 1),1998
- 64-** Arnoczky ST. Blood Supply of the Anterior Cruciate Ligament and Supporting Structures, *Orthop Clin North Am* 16: 15-28, 1985
- 65-** Petersen W, Hansen U: Blood supply of the anterior cruciate ligament . An Immunohistochemical study in human cadavers *J Orthop Sci* 5: 332-334, 1996
- 66-** Hogervorst T, Brand R: Mechanoreceptors in joint function , *J Bone Joint Surg* 80 A: 1365-77, 1998
- 67-** Denti M, Monteleone M, Berardi A, Panni AS, Anterior Cruciate Ligaments Mechanoreceptors *Clin Orthop.*: 308, 29-32 ,1994
- 68-** Hogervorst B, Brand RA, Current Concepts Review Mechanoreceptors in Joint Function *JBJS* 53/A 5945-962 ,1971

- 69-** Kennedy JC, Alexander IJ, Hayes KC, Nerve Supply of The Human Knee and Its Functional Importance. *Am J Sports Med* 10:329-335,1982
- 70-** Adachi N, Ochi M, Uchio Y: Mechanoreceptors in the anterior cruciate ligament contribute to the joint position sense, *Acta Otrhop Scand* 73:330-34, 2002
- 71-** Reider B, Arcand MA, Diehl LH: Proprioception of the knee before and after anterior cruciate ligament reconstruction. *Arthroscopy* 19:212, 2003
- 72-** Tooms,R.E.:Arthroplasty of ankle and knee.Campbell's Operative Orthopaedics, Crenshaw, Vol.1, St.Louis, Mosby Company,pp.389-439,1991
- 73-** Tew,M.,Forster,I.W.:Effect of knee replacement on flexion deformity.*J.Bone.Joint Surg.* 67-B:14,1985
- 74-** Müller W. The Knee; Form, Function and Ligament Reconstruction . Springer-Verlag, Berlin, 1983
- 75-** Barnes.C.L.,Scott,R.D.:Patellafemoral complications of total knee replacement . Rosemont American Academy of Orthopaedic Surgeons, 303, 1993
- 76-** Hürel C., Çelebi G: ÖÇB' Anatomik ve Biomekanik Özellikleri ve Diz Kinematığındeki Rolü. *Acta Orthop Trauma Turc.*:33-5; 396-373,1999
- 77-** Kapandji,I.A.:The physiology of joints, Vol.2, Livingstone, London, 1970
- 78-** Hungerford,D.S.,Krackow,K.A:Total Knee Arthroplasty.*Clinc.Orthop.* 192.23,1982
- 79-** Sprague,N.F.:Arthroscopic debridement for degenerative knee joint disease. *Clinc. Orthop.*160:118,1981
- 80-** Burstein A.H., Wright T.M.: Basic Biomechanics. In: *Surgery of the Knee Third Edition Ed Insuall-Scott*;215-231. 2001
- 81-** Sapega A., Moyer R. A., Scheneck C.: Testing for Isometry During Reconstruction of the Anterior Cruciate Ligament. *J Bone Joint Surg.*:72-A/2;259-267. 1990
- 82-** Cabaud H.E.: Biomechanics of the Anterior Cruciate Ligament *Clin Orthop.*:172; 26-31,1983
- 83-** Fu FH, Harner CD, Johnson DL, Miller MD, Woo SL-Y: Biomechanics of knee ligaments: basic concepts and clinical application. *J Bone Joint Surg.* 75-A: 1715-27, 1993

84- Butler DL, Noyes FR, Grood ES. Ligamentous restraints to anterior-posterior drawer in the human knee: a biomechanical study. *J Bone Joint Surg.* 62-A:259-70, 1980

85- Noyes FR, Stowers SF, Grood ES, Cummings J, Van Ginkel LA: Posterior subluxations of the medial and lateral tibiofemoral compartments, an in vitro ligament sectioning study in cadaveric knees. *Am J Sports Med.* 21:407-14, 1993.

86- Limbird TJ, Shiavi R, Frazer M, Borra H: EMG profiles of knee joint musculature during walking: changes induced by anterior cruciate ligament deficiency, *J Orthop Res* 6: 630-638, 1988.

87- Berhuck M, Andriacchi TP, Bach BR, Reider B: Gait adaptations by patients who have deficient anterior cruciate ligament. *J Bone Joint Surg* 72: 871-877, 1993

88- E. Altinel, H. Özdemir, Ön çapraz bağ yaralanmalarında doğal seyir, *Acta Orthop Traumatol Turc* 33: 381-384, 1999

89- Mark D. Miller, MD. Review of Orthopaedics. Fourth Edition. Elsevier(USA) Philadelphia, Pennsylvania. Türkçe çevirisi , Akademi Doktorlar Yayınevi; 50-51, 2006

90- Hughston JC, Georgia C. The Importance of the Posterior Oblique ligament in Repair of acute tears of the Medial Ligaments in Knees with and without an Associated Rupture of the Anterior cruciate ligament. *J Bone Joint Surg.* 76-A:1339-1344, 1994.

91- Hungston JC, Andrew JR, Cross MJ, et al. Clasification of Knee Ligament İnjuries. The Medical Compartment and Cruciate Ligaments. *J Bone Joint Surg.* 58A:173-179,28-29, 1976

92- Fowler CB. The classification and early diagnosis of knee joint insitability. *Clin. Ortop.* 147:15-21, 1994

93- Soucacos, Panayotis N. MD, Peltier, Leonard F. MD.Sprains of the Knee.Clinical Orthopaedics & Related Research. Current Trends in the Management of Disorders of the Joints. (341):5-6, August 1997

94- U.Insall-Scott :Surgery of the Knee. 607-712, 2005

- 95-** Yoshiya, Shinichi MD; Kurosaka, Masahiro MD; Ouchi, Kiyoshi MD; Kuroda: Graft Tension and Knee Stability After Anterior Cruciate Ligament Reconstruction. *Clinical Orthopaedics & Related Research*. (394):154-160, January 2002.
- 96-** N.Reha Tandoğan, A.Mumtaz Alpaslan: Diz Cerrahisi, On çapraz bağ cerrahisi 157-177, 1996
- 97-** Indelli P., Pier Francesco MD, Michael F MD, Gary S MD, Anterior Cruciate Ligament Reconstruction Using Cryopreserved Allografts. *Clinical Orthopaedics & Related Research*. (420):268-275, March 2004
- 98-** Kirkendall, Donald T. PhD; Garrett, William E. Jr, MD, PhD The Anterior Cruciate Ligament Enigma: Injury Mechanisms and Prevention. *Clinical Orthopaedics & Related Research*. (372):64-68, March 2000
- 99-** Frank MI: Acute knee injuries, Ed. Griffin LY. *Orthopaedic Knowledge Update Sports Medicine* 1995.
- 100-** E. Gür, Dizin multipl bağ yaralanmalarında ön çapraz bağ lezyonlarının tedavisine yaklaşım, *Acta Orthop Traumatol Turc* 33:441-445, 1999
- 101-** DeHaven K: Diagnosis of acute knee injuries with hemarthrosis. *Am J Sports Med*. 8:9-14, 1980
- 102-** Donaldson WF, Warren RF, Wickiewicz T: A comparison of acute anterior cruciate ligament examinations. *Am J Sports Med*. 10:100-2, 1992.
- 103-**
- 104-** Miyasaka K.C., Daniel D.M., Stone M.L.: The Incidence of Knee Ligament Injuries in General Population. *Am J Knee Surg* :4(1); 3-8, 1991
- 105-** Sgaglione NE, Warren RF, Wickiewicz TL, et al. Primary repair with semitendinosus tendon augmentation of anterior cruciate ligament injuries. *Am J Sports Med*. 18:64-73, 1990
- 106-** Colby S., Francisso A., Yu. B., Kirkendall D., Finch M., Garrett W.: Electromyographic and kinematic Analysis of cutting Maneuvers *Am J Sports Med*:28-2;234-240, 2000
- 107-** Doral MN. Kronik çapraz bağ yaralanmaları ve dizde instabilite. In: Ege R ed. *Diz sorunları. Bizim Büro Basımevi, Ankara*, 628-40, 1988

- 108-** D. Butler, Anterior cruciate ligament; its normal response and replacement, *Journal of Orthopaedic Research* 7 , pp. 910–921. 1998
- 109-** Feagin JA. Introduction. principles of diagnosis and treatment. In Feagin JA (ed). *The crucial ligament*. New York. Churchill-Livingstone, s:3-154, 1988
- 110-** Johnson DL, Warner JP. Diagnosis for anterior cruciate ligament surgery. *Clin sports Med*, 12:671-84, 1993
- 111-** Griffin, J. Agel and M. Albohm, Non-contact anterior cruciate ligament injuries: risk factors and prevention strategies, *The Journal of the American Academy of Orthopaedic Surgeons* 8 , pp. 141–150. 2000
- 112-** Mc.Ginty, Burkhardt : *Operative Arthroscopy Third edition* : knee arthroscopy 456-567.
- 113-** Murray MM, Martin SD, Martin TL: Histological Changes in The Human Reconstruction after rupture. *JBJS* 82 A, 10:1387-97 ,2000
- 114-** Marder RA, Raskind JR, Carroll M,: Prospective Evaluation of Arthroscopically Assisted Anterior Cruciate Ligament Rekonstruction. Patellar Tendon Versus Semitendinosus and Gracilis Tendons. *Am J Sports Med*. Sep-Oct;19(5):478-84 ,1991
- 115-** Orchard J, Seward H, Mc.Given, Hood S: Intrinsic and extrinsic Risk Factory for ACL Injury in Australia Footballers. *Am J Sports Med*:29-2; 196-200, 2001
- 116-** Reider B, Samuel D,: Factories Predisposing to Knee Injury in Orthopedic Sports Medicine, 1134-1145,1998
- 117-** Jacobsen K: Osteoarthritis Following Insufficiency of The Anterior Cruciate Ligaent in an, A Clinical study, *Acta Orthop Scand* 47:335-344, 1976
- 118-** Noyes FR, Barber S, Simon RJ, High Tibial osteotomy and Ligament Reconstruction in Varus angulated Anterior Cruciate Ligament Deficient Knee. *AAOSM* 20-25 20-25 February
- 119-** Gür S,: Graft Seçimi *Acta Orthop Trauma Turc*,:33-5;401-404, 1999
- 120-** Liu SH,: Estrogen Affects The Celluler Metabolism of The Anterior Cruciate Ligaments, A potential Explanation for Female Athletic Injury, *Am J Sports Med*:25-5;704-709 ,1997

121- Andrea L. Bowers, MD,* Kurt P. Spindler, MD,* Eric C. McCarty, MD,* and Susana Arrigain, MA, Height, Weight, and BMI Predict Intra-articular Injuries Observed During ACL Reconstruction: Evaluation of 456 Cases from a Prospective ACL Database, *Clin J Sport Med*, Volume 15, Number 1, January 9-13, 2005

122- Bing Yu, Ph.D, Donald T. Kirkendall, Ph.D, and William E. Garrett, Jr., M.D., Ph.D, Anterior Cruciate Ligament Injuries in Female Athletes: Anatomy, Physiology, and Motor Control, *Sports Medicine and Arthroscopy Review* 10:58–68 © Lippincott Williams & Wilkins, Inc., Philadelphia) 2002

123- Arendt EA, Dick R. Knee injury patterns among men and women in collegiate basketball and soccer. *Am J Sports Med*;23:694–701., 1995

124- Torg JS, Quedenfeld TC, Landau, S. The shoe-surface interface and its relationship to football knee injuries. *J Sports Med*;2:261–269. 1974

125- Cahill, BR, Griffith, EH. Effect of preseason conditioning on the incidence and severity of high school football knee injuries. *Am J Sports Med*;6:180–184. 1978

126- ,Gray J, Taunton JE, McKenzie DC, et al. A survey of injuries to the anterior cruciate ligament of the knee in female basketball players. *Int J Sports Med*;6:314–316. 1985

127- Alturfan A, Atalar AA, ön çapraz bağ yaralanmalarında klinik, görüntüleme ve kantitatif enstrümanlı ölçüm, *Acta Orthop Traumatol Turc* 33: 374-380. 1999

128- Butler DL. Noyes FR. Grood ES: Ligamentous restraints to anterior-posterior drawer in human knee. *J Bone Joint Surg* 62(A): 259 , 1980

129- Aglietti P, Buzzi R: Chronic anterior cruciate ligament injuries in Surgery of the Knee ed. Insall J, Churchill-Livingstone , New York, 1993

130- Wroble RR , Lindfield TN: The stabilized Lachman testi *Clin Orthop* 237 : 209, 1988

131- Slocum DB, James SL, Larson RL, Singer KM: A clinical test for anterolateral rotatory instability of the knee *Clin Orthop* 118: 63, 1976.)

132- Magee DJ: *Orthopedie physical assessrment*. WB Saunders, Philadelphia, 1997.

- 133-** Vahey TN, Meyer SF, Shelbourne KD, Klootwyk TE: MR imaging of anterior cruciate ligament injuries. *MRI Clin North Am*, 2: 365380.1994
- 134-** Boeree NR, Watkinson AF, Ackroyd CE, Johnson C. Magnetic resonance imaging of meniscal and cruciate injuries of the knee. *J Bone Joint Surg [Br]*;73:452-7, 1991
- 135-** Warden WH, Jackson DW. Radiographic evaluation of the ACLdeficient knee. *Sports Med Arthroscopy Rev*;5:11-9,1997
- 136-** OZKAN İ, CULLU E, ŞAVK Ö, AYDOĞDU S, ALPARSLAN B, Akut ve kronik ön çapraz bağ lezyonlarında sekonder manyetik rezonans görüntüleme bulguları *Acta Orthop Traumatol Turc*;34:28-33, 2000
- 137-** DeHaven K, *Acute Trauma of The Knee In McGinty JB Operative Arthroscopy*, Raven press 417-423, 1991
- 138-** Hogervorst T, Brand RA, Mechanoreceptors in Joint function. *Current concepts Review JBJS Am*, 80-A, 1365-75,1998,
- 139-** Warren RF,Kaplan N, Back BR, The Lateral Notch Sign of Anterior Cruciate Ligaments *Am J Knee Surg*1:119-124,1998
- 140-** Boden BP, Feagin JA: Natural history of the ACL-deficient knee. *Sports Med Arthroscopy Review* 5: 20-28, 1997
- 141-** Grodia V.K., Grona W.A.: A comprasion of out comes at 2 to 6 years after acute and chronic anterior curiciate ligament rec using hamstrink tendon grafts. *Arthtrosc.*,53:12-34, 2000
- 142-** Daniel B. O'Neill: Arthroscopically Assisted Reconstruction of the Anterior Cruciate Ligament : A Follow-up Report *J. Bone Joint Surg. Am*; 83: 1329 – 1332, Sep 2001
- 143-** Daniel B. O'Neil: Arthroscopically Assisted Reconstruction of the Anterior Cruciate Ligament. A Prospective Randomized Analysis of Three Techniques *J Bone Joint Surg Am*, 78: 803 – 13, Jun 1996
- 144-** Frankel VH, Burstein AH, Brooks DB: Biomechanics of internal derangement of the knee: pathomechanics as determined by analysis of instant centers of motion . *J Bone Joint SW*'8 53(A): 945-962, 1971
- 145-** McDaniel WJ, Dameren TB: Untreated ruptures of the ACL; a following study.*J Bone Joint Surg* 62 (A): 29-47, 1980

- 146-** Berhuck M, Andriacchi TP, Bach BR, Reider B: Gait adaptations by patients who have deficient anterior cruciate ligament. *J Bone Joint Surg* 72: 871-877, 1993
- 147-** De Haven KE; Diagnosis of acute knee injuries with hemarthrosis. *Am J Sports Med* 8: 9-14, 1980
- 148-** Indelicato PA. Biuar ES: A perspective of lesions associated with ACL insufficiency of the knee. *Clin Orthop* 90:77-90, 1985
- 149-** Clancy WG, Nelson DA, Reider B, Narechaia RG: ACL reconstruction using one -third of patellar. ligarnent, augmented by extra-articular tendon transfers. *J Bone Joint Surg* 64 (A): 352-359, 1982
- 150-** McDaniel WJ, Dameren TB: Untreated ruptures of the ACL; a following study. *J Bone Joint Surg* 62 (A): 29-47, 1980
- 151-** Shelbourne KD, Nitz PA: The O 'Donoghue triad revisited : combined injuries involving the anterior cruciate and medial collateral Ligarnent tears, *Am J Sports Med* 19: 474-477, 1991
- 152-** Speer KP, Spritzer CE, Basset FH, Feagin JA, Garreit WE: Osseous injury associated with acute tears of the anterior cruciate ligament. *Am J Sports Med* 20: 382 -389, 1992
- 153-** Brandt KD: Insights into the natural history of osteoarthritis provided by the cruciate-deficient dog. *Ann New York Acad Sel* 732 ; 199-205, 1994
- 154-** McDewitt C, Gilbertson E, Muir H: An experimental model of osteoarthritis; short morphological and biochemical changes. *J Bone Joint Surg* 59(B):24-35, 1977
- 155-** Sherman MF, Warren RF. Marshall JL, Savatsky GJ: A clinical and radiographical analysis of 127 anterior cruciate insufficient knees. *clin Orthop* 227: 229-237, 1988
- 156-** Boden BP, Feagin JA: Natural history of the ACL-deficient knee. *Sports Med Arthroscopy Review* 5: 20-28, 1997
- 157-** Aydın AT, Ön çapraz bağ yaralanmasının tedavisinde endikasyonlar; Hasta seçimi, *Acta Orthop Traumatol Turc* 33: 385-388, 1999
- 158-** Yercan H, Aydoğdu S. Ön çapraz bağ yaralanmalarının konservatif tedavisi *Acta Orthop Traumatol Turc* 33: 389-395, 1999

159- Yack H.J., Collins C.E., Whieldon T.S., Comparison of Closed and Open Kinetic Chain exercise in Anterior Cruciate Ligament-Deficient Knee. *Am J Sports Med.*:21(1);49, 1993

160- Giove TP, Miller SJ, Kent BE, Sanford TL, Garrick S1: Non-operative treatment of the torn anterior cruciate ligament. *J Bone Joint Surg* 65(A): 184-191 , 1983

161- Andersson C, Odensten M, Gillquist J: Knee function after surgical or non-surgical treatment of acute ACL, a randomized study with a long term follow-up period. *Clin Orthop* 264 :255-263, 1991 .

162- Cabaud HE, Rodkey, Feagin JA : Experimental studies of acute ACL injury and repair, *Am j Sports Med* 7:18-22, 1979

163- Clancy WG, Ray JM, Zoltan Df. Acute tears of the anterior cruciate ligament. *J Bone Joint Surg* 70(A): 1482-88, 1988

164- Marshall JL , Warren RF , Wickiewicz TL , Reider B: The anterior cruciate ligament : a technique of repair and reconstruction . *Clin Orthop* 143 :97-116, 1979

165- Marshall JL , Warren RF , Wickiewicz TL : Primary surgical treatment of anterior cruciate ligament lesions , *Am J Sports Med* 10-103, 1982.

166- Macintosh DL, Tregonning RJA: A follow-up study and evaluation of "over the top" repair of acute tears of the anterior cruciate ligament , *J Bone Joint Surg* 59· B:511, 1977

167- Fu ,FH; Soft tissue injury, acute anterior cruciate ligament injuries. Section 7, chapter 35, 690-730, 1998

168- Straub T, Hunter RE: Acute anterior cruciate ligament repair, *Clin Orthop* 227 :238-250, 1988

169- Köstem L., Aydınok H. , Ön çapraz bağ akut yaralanmalarında primer tamir , (Destekli veya desteksiz) *Acta Orthop Traumatol Turc* 33: 396-400, 1999

170- Kaplan N, Wickiewicz TL , Warren RF : Primary surgical treatment of ACL ruptures : a long term follow-up study. *Am J Sports Med* 8:354-358, 1990

171- Warner JP, Warren RF, Cooper DE: Management of acute ACL injury. *Instructional Course Lectures* 40:219-232. 1991 Taşer Ö., ÖÇB

Rekonstrüksiyonunda Kemik Bloklı Patellar Tendon Kullanımı, Acta Orthop Trauma Turc33-5: 405-411, 1999

172- Mc.Ginty,Burkhardt : Operative Arthroscopy Third edition : knee arthroscopy 456-567.

173- Andriacchi, Thomas P PhD, Briant, Paul L MS; Bevill, Scott L MS ; Koo, Seungbum MS: Rotational Changes at the Knee after ACL Injury Cause Cartilage Thinning Clinical Orthopaedics & Related Research. 442:39-44, January 2006.

174- Göğüş A. , Taşer Ö., Eralp L.,Kemik Tendon Kemik Patella Otogrefti ile Yapılan ÖÇB Rekonstrüksiyonu Sonrası Adele Gücünün Cybex II Dinamometresi ile Değerlendirilmesi.Acta Orthop Travma Turc.28,324-27, 1994

175- Göğüş A., Kronik ÖÇB Yetersizliğinin Otojen Patellar tendon ile Rekonstrüksiyon Sonuçları. İTF Uzmanlık Tezi,İstanbul, 1994

176- McKernan DJ, Paulos LE : Graft selection. In: Fu HF, Harner CD, Vince OK, Eds. Knee Surgery. Williams&Wilkins, Baltimore, Maryland, p 667,1994

177- Mark G. Grossman , M.D. , Neal S. ElAttrache:Revision Anterior Cruciate Ligament Reconstruction : Three- to Nine-Year Follow- up, Arthroscopy, pp 418 – 423, April 2005

178- Tho, Kam San MBBS , Gunnar MD, PhD , Mario PhD : Electromyographic Analysis of Muscle Fatigue in Anterior Cruciate Ligament Deficient Knees.Clinical Orthopaedics & Related Research. The Rheumatoid Foot. (340):142-151, July 1997.

179- Saddemi SR. Fogameni AD. Fenton PJ et al : Comparison of perioperative morbidity anterior cruciate ligament autografts versus allografts. Arthroscopy 9 :519-524, 1993

180- BuckBE,MalininTl.Brown MD :Bone transplantation and human immunodeficiency virus. Ctin Orthop 240 : 129-136. 1989

181- Shino K. Kawasaki T, Hirose H el al : Replacement of anterior cruciate ligament by an allogenic tendon graft : experimental study in dog, J Bone Joint Surg 66-B : 672 -681. 1984

182- Paulos LE, Rosenberg TD, Grewe SR et al : The Gore-tex ACL Ligament prosthesis -a long term follow-up, Am J Sports Med 20 :2026 , 1992

183- Woo SLY, Adarns DJ : The tensite properties of human ACL and ACL graft tissues in : Dale D et al., eds, Knee ligaments: structure, function, injury and repair. New York; Raven Press, 1990

184- Noyes FR. Butler DL, Paulos LE et al, : Intraarticular cruciate reconstruction: L.Perspective on graft strength, vascularization and immediate motion after replacement Clin Orthop 172 : 71-72, 1983. ,

185- Noyes FR, Butler DL. Grood ES et al. : Biomechanical analysis of human ligament grafts used in knee-ligament repairs and reconstructions. J Bone Joint Surg 66(A) : 344-352, 1984.

186- Frank N. Unterhauser; Hermann J. Bail; Jürgen Höher; Norbert P. Haas; and Andreas Weiler, endoligamentous revascularization of an Anterior Cruciate Ligament Graft clinical orthopaedics and related research Number 414, pp. 276–288 2003

187- Butler OL: Evaluation of fixation methods in cruciate ligament replacement .American Academy of Orthopaedic Surgeons. Instructional Course Lectures, 36: 173-178, 1987. ,

188- Dworsky BD, Jewell BF, Bach BR: Interference screw divergence In endoscopic anterior cruciate ligament reconstruction. Arthroscopy, 62-67, 1996.

189- Jomha NM, Raso VJ, Leung P: Effect of varying angles on the pull out strength of interference screw fixation. Arthroscopy, 9:580-583, 1993.

190- Matthews LS, Soffer SR: Pitfalls in the use of interference screws for anterior cruciate ligament reconstruction: Brief report. Arthroscopy, 5: 225-226, 1989

191- Majima, Tokifumi MD, PhD ; Yasuda, Kazunori MD, PhD ; Tago, Hidenobu MD Minami: Rehabilitation After Hamstring Anterior Cruciate Ligament Reconstruction. Clinical Orthopaedics & Related Research. (397):370-380, April 2002..

192- Cyril B. Frank, Douglas W. Jackson: Current Concepts Review - The Science of Reconstruction of the Anterior Cruciate Ligament J. Bone Joint Surg. Am, 79: 1556 – 76, Oct 1997

193- Shrock KB, Jackson DW: Arthroscopic Management of the Anterior Cruciate Ligament Deficient Knee. In Mc Ginty JB, Caspari RB, Jackson RW,

Poehling GG (eds), Operative Arthroscopy, Lippincott – Raven, Philadelphia Pennsylvania, 511-530, 1996

194- Noyes F.R., Mangine R.E.: Early knee motion after open and arthroscopic anterior cruciate ligament reconstruction. Am J Sports Med. 15: 149 1987

195- Z. Hasçelik ,Ön çapraz bağ lezyonu onarımı sonrası rehabilitasyon, Acta Orthop Traumatol Turc 33: 446-448, 1999

196- Leitze Zachary MD , Ron E MD , Peter MD ,Thomas R MD :Implications of the Pivot Shift in the ACL-Deficient Knee.Clinical Orthopaedics & Related Research. (436):229-236, July 2005

197- Shelbourne KD. Nitz P. Accelerated rehabilitation after anterior cruciate ligament reconstruction . Am J Sports Med 18: 292-299. 1990.

198- Shelbourne KD, Klootwyle TE. De Carlo MS. Update on accelerated rehabilitation anterior cruciate ligament reconstruction . J Orthop Sports Phys Ther 15 303-8 1992

199- DeVita,HerobagyT, Barrier J. Gait biomechanics are not normal after anterior cruciate ligament reconstruction and accelerated rehabilitation Med Sci Sports Exerc 30 : 1481-8.1998

200- Louis C. Almekinders, Rajeev Pandarinath, and Frank T. Rahusen:Knee Stability Following Anterior Cruciate Ligament Rupture and Surgery. The Contribution of Irreducible Tibial Subluxation .J. Bone Joint Surg. Am., May 2004; 86: 983 -987.

201- Mark D. Miller , M.D. ‘Cigar Wrap’ Technique for Gracilis Augmentation in Hamstring Anterior Cruciate Ligament Reconstruction .Arthroscopy : March 1999: 223 – 225.

202- Hasçelik Z. Diagnostik ve cerrahi artroskopi sonrası diz rehabilitasyonu . Acta Orthop Traumatol Turc 21 : 107-8, 1987

203- Beard, David J. MSc, DPhil; Dodd, Christopher A.F. MB, BS; Simpson, Hamish A.R.W. MA, DM: Sensorimotor Changes After Anterior Cruciate Ligament Reconstruction.Clinical Orthopaedics & Related Research. (372): 205–216, March 2000.

204- Delince P, Krallis P, Descamps PY, Fabeck L, Hardy D, Different Aspects of The Cyclops Lesion Following Anterior Cruciate Ligament Reconstruction A Multifactorial Etiopathogenesis. *Arthroscopy*. 1998 nov-dec 14(8):869-76

205- Paulos LE, Rosenberg TD, Drawbert J, Manning J, Abbott P, Infrapatellar Contracture Syndrome *Am J Sports Med* 1987; 15, 331-341

206- Debre M, Patellar Tendon ile Artroskopik ÖÇB Rekonstrüksiyonu Uzmanlık Tezi, İstanbul 2001

207- Aglietti P, Giron F, Anterior Cruciate Ligament rekonstrüksiyon: Bone-patellar Tendon-Bone Compared with Double Semitendinosus and Gracilis Tendon Grafts. A Prospektive, Randomize Clinical Trial. *J Bone Joint Surg Am*. 2004 Oct 86-A(10) :2143-55,

208- Frank CB, Alberta C, Jackson DW, Current concepts Review The Science of Rekonstruction of The Anterior Cruciate Ligament *JBJS* 1997 79A/10;1556-1576

209- Gillquist J., Odensten M.: Arthroscopic Reconstruction of the Anterior Cruciate Ligament *Arthroscopy*. 1996;4:5-9

210- Shimokochi Y, Shultz SJ, Mechanisms of Noncontact Anterior Cruciate Ligament Injury, *J Athl Train*, 2008 Jul-Aug, 43(4), 396-408

211- Yu B, Garrett WE, Mechanisms of non-contact ACL injuries, *Br J Sports Med*, 2007 Aug, 41 Suppl 1:47-51

212- Gregory D. Myer G.D., Ford K, Barber Foss K., Liu C., Nick T., Hewett T., The Relationship of Hamstrings and Quadriceps Strength to Anterior Cruciate Ligament Injury in Female Athletes, *Clin J Sport Med* Volume 19, Number 1, January 2009,

213- Hewett TE, Lindenfeld TN, Riccobene JV, et al. The effect of neuromuscular training on the incidence of knee injury in female athletes. A prospective study. *Am J Sports Med*. 1999;27:699-706.

214- Macda A, Shino K, Horibe S, Nakata K, Anterior Cruciate Ligament Reconstruction with Multistrained Autogenous Semitendinosus Tendons, *Am J of Sports Med*, Vol24 No 4;504-509

215- Öztürk İ,Ön Çapraz Bağ lezyonlarının Otojen Hamstring Tendon Grefti ile Tedavisi ve sonuçları,Şişli Etfal Eğitim ve Araştırma Uzmanlık tezi, 2006, İstanbul

216- Chung HW, Kim YH, Hong SH, Kim SS, Chung JK,Seong SC,Kang HS, Indirect signs of anterior cruciate ligament injury on SPET: Comparison with MRI and arthroscopy, Nuclear Medicine Communications, 2000, 21, 651-658)

217- Barry KP, Mesgarzadeh M, Triolo J et al. Accuracy of MRI patterns in evaluating anterior cruciate ligament tears. Skeletal Radiol 1996; 25: 365-370.

218- Murray IPC, Dixon J, Kohan L. SPECT for acute knee pain. Clin Nucl Med 1990; 15: 828-840

219- Banovetz.Jr JM; Albright JP; Crowley ET: Conservative care of Anterior Cruciate-Deficient knee: A review of the literautre and a treatment protocol, Sports Med Arthroscopy Rev ; 5:29-43, 1997

220- Akgün I, Ön çapraz bağ yaralanmalarına eşlik eden kıkırdak lezyonlarına yaklaşım, Acta Orthop Traumatol Turc 33, 430-434,1999,

221- Fowler PJ, Regon WD: The patient with symptomatic chronic ACL insufficiency results of meniskal arthroscopic surgery and rehabilitation. Am j Sports Med. 15:184-192, 1987

222- Engbretsen L;Bemum P,Fasling O,Molster A,Srrand T: A prospective randomized study of three surgical techniques for treatment of acute ruptüres of the ACL. Am J Sports Med 18:585-590, 1990

223- Yamamoto Y, Wei-Hsiu Hsu, Woo SL-Y, et al. Knee stability and graft function after anterior cruciate ligament reconstruction. A comparison of a lateral and an anatomic femoral tunnel placement. Am J Sports Med. 2004;32:1825–1832.

224- Yagi M, Kuroda R, Nagamune K, et al. Double-bundle ACL reconstruction can improve rotational stability. Clin Orthop Relat Res. 2007;454:100–107

225- Yasuda K, Kondo E, Ichiyama H, et al. Clinical evaluation of anatomic double-bundle anterior cruciate ligament reconstruction procedure using hamstring tendon grafts: comparisons among 3 different procedures. Arthroscopy. 2006;22:240–251

226- Adachi N, Ochi M, Uchio Y, et al. Reconstruction of the anterior cruciate ligament. Single- versus double-bundle multistranded hamstring tendons. *J Bone Joint Surg Br.* 2004;86:515–520.)

227- Ishibashi Y, Tsuda E, Fukuda A, Tsukada H, Toh S, Stability Evaluation of Single-bundle and Double Bundle Reconstruction During Navigated ACL Reconstruction, *Sports Med Arthrosc Rev* Volume 16, Number 2, June 2008

228- Eriksson K, Hamberg B, Jansson E, Larsson H, Shalabi A, Wredmark D: Semitendinosus Muscle in Anterior Cruciate Ligament Surgery: Morphology and Function: *Arthroscopy; The Journal of Arthroscopic and Related Surgery*: vol 17, pp 808-817, 2001

229- Berry CC, Cacou C, Lee DA, et al. Dermal fibroblasts respond to mechanical conditioning in a strain profile dependent manner. *Biorheology* 2003;40(1–3):337–45.

230- Berry CC, Shelton JC, Bader DL, et al. Influence of external uniaxial cyclic strain on oriented fibroblast-seeded collagen gels. *Tissue Eng* 2003;9(4):613–24.

231- Goh JC, Ouyang HW, Teoh SH, et al. Tissue-engineering approach to the repair and regeneration of tendons and ligaments. *Tissue Eng* 2003;9(Suppl 1):S31–44.

232- Tejwani SG, Shen W, Fu FH, Soft Tissue Allograft and Double-Bundle Reconstruction, *Clin Sports Med* 26 639-660, 2007

233- Barrett GR, Papendick L, Miller C, Endobutton Endoscopic Fixation Technique in Anterior Cruciate reconstruction, *Arthroscopy*, 1995 Jun 11(3), 340-343,

234- Olszelwski AD, Miller MD, Ritchie JR, Ideal Tibial Tunnel Length for Endoscopic Anterior Cruciate Ligament Reconstruction, *Arthroscopy* 1998 14-1, 9-14)

235- Good L., Odensten M. Gillquist J.: Intercondylar Notch Measurements With Special Reference to Anterior Cruciate Ligament Surgery. *Clin Orthop.* 1991;263:185-189

236- Fowler BL, Di Stefano VJ, Tibial Tunnel Bone Grafting A New Technique for Dealing with Graft Tunnel Mismatch in Endoscopic Anterior Cruciate Ligament Reconstruction *Arthroscopy* 1998:14-2; 224-228,

237- Fu FH, Benett CH, Letterman C, Benjamin C, Current Concepts, Current Trends in Anterior Cruciate Ligament Reconstruction Part 2 Operative Procedures and Clinical, *Am J Sports Med*, 2000, 28-1;124-130

238- Lattermann C, Zelle BA, Ferretti M, Chabara A, Fu FH, Anatomic Double-Bundle Anterior Cruciate Ligament Reconstruction, *Techniques in Orthopaedics*, Vol. 20, No. 4, 414-420, 2005

239- Ferretti M, Ekdahl M, Shen W, et al. Osseous landmarks of the femoral attachment of the anterior cruciate ligament: an anatomic study. *Arthroscopy*. 2007;23:1218–1225.

240- Schreiber VM, Eck CF, FU FH, Anatomic Double-bundle ACL Reconstruction, *Sports Med Arthrosc Rev*, vol 18, number 1, march 2010

241- Carneiro M, Arthroscopic Anterior Cruciate Ligament Double-Bundle Reconstruction Using Hamstring Tendons- Fixation With 2 Interference Screws, *Techniques in Knee Surgery*, Volume 7, Issue 4 215-219, 2008

242- Cohen SB, Starman JS, Fu FH, Anatomical Double-Bundle Anterior Cruciate Ligament Reconstruction, *Techniques in Knee Surgery* 5(2):99–106, 2006

243- Richard Simmons, Stephen M. Howell, and M. L. Hull: Effect of the Angle of the Femoral and Tibial Tunnels in the Coronal Plane and Incremental Excision of the Posterior Cruciate Ligament on Tension of an Anterior Cruciate Ligament Graft: An in Vitro Study: *J. Bone Joint Surg. Am.*, Jun 2003; 85: 1018 - 1029.

244- Johnson, Darren L. MD , Swenson, Todd M. MD , :Revision Anterior Cruciate Ligament Surgery: Experience From Pittsburgh. *Clinical Orthopaedics & Related Research*. (325):100-109, April 1996

245- Bell KM, Egan M, Fu FH, et al. Femoral fracture risk analysis of single- and double-bundle ACL reconstruction. 52nd Annual Meeting of the Orthopaedic Research Society (ORS), Chicago, IL March 19-22, 2006

246- Shen W, Forsythe B, Ingham SM, et al. The anatomic double bundle reconstruction concept to revision and augmentation anterior cruciate ligament surgeries. *J Bone Joint Surg Am*. 2008;90:20–34

247- Leo C, Vemon Cooley, Thomas Rosenberg: ACL Reconstruction with Hamstring Tendon , *Clin Orthop N Am* 34, 2003 9-18

248- Brand J, Weiler A, CabomD, Brown CH, Johson DL; Current Concept Graft Fixation in Cruciate Ligament Reconstruction Am J Sports Med 2000, 28-5; 761-774

249- Gobbi A, Mahajan S, Zanazzo M, tuy B,Patellar Tendon Versus Qadrupled Semitendinosus Anterior Cruciate Ligament Reconstruction , A Prospective Clinical Investigation in AthletesThe Journal of Arthroscopic Surgery Vol 19-6, 2003, 592-601,

250- Chadwick CP, Yung SH, Brett L, Stability Results of Hamstring Anterior Cruciate Ligament Reconstructions at 2 to 8 year Follow up ,Arthroscopy , The Journal of Arthroscopic and Related SurgeryVol 21 No:2, 2005, 138-146

251- Abate JA, Fedale PD, Hulsytn MJ, Initial Fixation Strenght of Polylactic Acid Interferece Screw in Anterior Cruciate Ligament Reconstruction Arthroscopy 1998, 14-3 ,278-284

252- T Natsume,K Shino, Nakata K, Nakamura N, Toritsuka Y, Mae T, Endoscopic Reconstruction of Tha Anterior Cruciate Ligament with Quadruplet Hamstring Tendons Correlation Between MRI Changes and restored Stability of The Knee, JBJS,2001, 83-B: 834-7

253- Majors AR, Woodfin B. Achieving full range of motion after anterior cruciate ligament reconstruction. Am J Sports Med 24 : 350-5, 1996

254- Lephon SM, Pincivero DM, Giraldo IL, Fu FH, The role of proprioception in the management and rehabilitation of athletic injuries, The Am J Sports Med 25 :130-137,1997

255- Beynnon BD, Good L, Risberg MA. The effect of bracing on proprioception of knees with anterior cruciate ligament injury. J Orthop Sports Phys Ther. 2002;32:11–15.

256- Beynnon BD, Pope MH, Wertheimer CM, Johnson RJ, Fleming BC, Nichols CE, Howe JG. The effect of functional knee-braces on strain on the anterior cruciate ligament in vivo. J Bone Joint Surg Am. 1992;74:1298–1312

257- Muneta T, Koga H, Mochizuki T, et al. A prospective randomized study of 4-strand semitendinosus tendon anterior cruciate ligament reconstruction comparing single-bundle and double-bundle techniques. Arthroscopy. 2007;23:618–628.

258- Stefan Z, Andreas K, Andrea B, andreas V, Hans JR, Tripled Semitendinosus Anterior Cruciate Ligament Reconstruction with Endobutton Fixation Acta Orthoepadica Scandinavica Vol 71 No 4, 2000