

**T.C.
İNÖNÜ ÜNİVERSİTESİ
TIP FAKÜLTESİ**

**RADYOTERAPİ ALMIŞ NAZOFARENKS
KANSERLİ OLGULARDA KOKU DUYUSUNUN
DEĞERLENDİRİLMESİ**

UZMANLIK TEZİ

**Dr. BİLGE KURNAZ KAPLAN
KULAK BURUN BOĞAZ ANABİLİM DALI**

**TEZ DANIŞMANI
Prof. Dr. AHMET KIZILAY**

MALATYA- 2014

TEŐEKKÜR

Uzmanlık eđitimim boyunca eđitimimde emeđi geen, teorik bilgi, pratik becerilerimi kazanmamda ve tezimin hazırlanmasında bŸyŸk katkıları bulunan ok deđerli hocam Prof. Dr. Ahmet KIZILAY'a, asistanlık eđitimim boyunca bilgi ve tecrŸbelerinden yararlandığım ok kıymetli hocalarım Prof. Dr. Erol SELİMOĐLU, Prof. Dr. Tamer ERDEM , Prof. Dr. M. Tayyar KALCIOĐLU, Do. Dr. Mustafa AKARAY, Do. Dr. Erkan KARATAŐ, Do. Dr. Tuba BAYINDIR ve Yrd. Do. Dr. YŸksel TOPLU'ya, tezimin hazırlanmasında bŸyŸk katkıları olan Radyoloji Anabilim Dalı ōđretim Ÿyesi Do. Dr. Metin DOĐAN'a, Radyoloji anabilim dalı ArŐ. Grv. Dr. KŸrŐat DŸZENLİ'ye, Biyoistatistik ve Tıp BiliŐimi Anabilim Dalı ōđretim Ÿyesi Prof. Dr. SaimYOLOĐLU'na, birlikte alıŐmaktan her zaman mutluluk duyduğum asistan arkadaşlarıma, kliniđimizde birlikte alıŐmaktan bŸyŸk keyif aldığım tŸm klinik ve ameliyathane hemŐire ve personellerine, bugŸnlere gelmemde bŸyŸk pay sahibi olan, sevgi ve desteklerini esirgemeyen canım annem ve babam Perihan KURNAZ ve İbrahim KURNAZ'a, canım kardeŐlerime ve biricik eŐim Dr. Fatih KAPLAN'a sonsuz teŐekkŸrlerimi sunarım.

Dr. Bilge Kurnaz KAPLAN

ÖZET

RADYOTERAPİ ALMIŞ NAZOFARENKS KANSERLİ OLGULARDA KOKU DUYUSUNUN DEĞERLENDİRİLMESİ

AMAÇ: Çalışmamızda nazofarenks kanser (NFK) hastalarında radyoterapi (RT) tedavisi sonrası koku duyusunda kayıp oluşup oluşmadığı, oluşuyorsa bunun hastanın yaşam kalitesine etkisinin saptanması amaçlandı.

GEREÇ VE YÖNTEM: Bu çalışmada NFK sonrasında RT alan 21 hasta ve kontrol grubu olarak sağlıklı 21 gönüllü aldık. Her iki gruba da oronazal koku testleri, yaşam kalitesi ölçeği ve olfaktör bulbus (OB) hacmini ölçmek amacı ile MR görüntüleme uygulandı. Butanol eşik testi ve 8 farklı kokuyu (Vicks, Naftalin, Çikolata, Türk kahvesi, Bebe pudrası, Tarçın, Sabun, Yerfıstığı) içeren koku ayırt etme testleri her iki gruba da uygulandı. Koku fonksiyon kaybının katılımcıların günlük aktivelerini ve yaşam kalitesini etkileyip etkilemediğini ölçmek amacı ile hazırladığımız 10 soruluk anketten oluşan yaşam kalitesi ölçeği uygulandı. MR görüntüler 1,5 tesla sistemde standart kafa koili kullanılarak elde edildi. 3D T2 ağırlıklı turbo spin-eko sekansı kullanılarak görüntüler elde edildi. OB'nin proksimali, çap değişikliğinin başladığı sınır olarak kabul edildi. OB'nin dallarının belirlenmesinde anterior kribriform plate ve sinir çevresindeki beyin omirlik sıvısı marker olarak kullanıldı. Volüm ölçümleri cm³ olarak değerlendirildi.

BULGULAR: ortalama yaş hasta grubunda 55.42 ± 12.04 , kontrol grubunda 52.61 ± 17.83 olarak tespit edildi. Hasta grubunda olfaktör bulbus hacim ortalaması (sağ) 0.034 ± 0.014 , olfaktör bulbus hacim ortalaması (sol) 0.035 ± 0.019 , butanol eşik testi (sağ) ortalama değeri 5.00 ± 2.00 , butanol eşik testi (sol) ortalama değeri 5.28 ± 1.95 , koku ayırt etme testi (sağ) ortalama değeri 3.38 ± 2.08 , koku ayırt etme testi (sol) ortalama değeri 3.52 ± 1.96 , oronazal koku testleri ortalama skoru 4.29 ± 1.70 , yaşam kalitesi ölçeği ortalama değeri 17.61 ± 8.70 olarak saptadık. Kontrol grubunda ise olfaktör bulbus hacim ortalaması (sağ) 0.043 ± 0.014 , olfaktör bulbus hacim ortalaması (sol) 0.043 ± 0.014 butanol eşik testi (sağ) ortalama değeri 6.85 ± 0.35 , butanol eşik testi (sol) ortalama değeri 6.90 ± 0.30 , koku ayırt etme testi (sağ) ortalama değeri 6.71 ± 0.64 , koku ayırt etme testi (sol) ortalama değeri 6.76 ± 0.53 , oronazal koku testleri ortalama

skoru 6.80 ± 0.42 , yaşam kalitesi ölçeđi ortalama deđeri 11.90 ± 3.96 olarak saptadık. Yaptığımız karşılařtırmada her iki grup arasında ortonazal koku testleri ve yaşam kalitesi ölçeđi yönünden istatistiksel olarak anlamlı fark saptadık ($p < 0.05$). Ancak olfaktör bulbus hacmi yönünden iki grup arasında anlamlı fark saptamadık ($p > 0.05$).

SONUÇ: Bu çalışmada olfaktör bulbus hacminin deđişmediđini fakat yaşam kalitesi ölçeđi ve subjektif koku testleri ile hastaların RT sonrasında koku duyusunda azalma hissettiklerini ve bunun yaşam kalitesini olumsuz yönde etkilediđini bulduk. Bunun sonucunda RT öncesi hastalara tedavi sonrası koku duyusunda azalma olabileceđi hakkında bilgi verilmesi gerektiđi sonucuna varıldı.

Anahtar kelimeler: Nazofarenks Kanseri, Radyoterapi, Koku

SUMMARY

EVALUATION SENSE OF SMELL THE PATIENTS RECEIVED RADIOTHERAPY WITH NASOPHARYNGEAL CARCINOMA

OBJECTIVE: In our study, to determine whether or not loss of sense of smell in nasopharynx cancer patients after radiotherapy and the effects of this on quality of life was aimed.

MATERIAL AND METHODS: Twenty-one patients received RT with nasopharyngeal carcinoma and 21 volunteers as healthy control groups participated in the study. Ortonasal odor tests, scale of life quality, and MR imaging to measure olfactory bulb (OB) volume have applied in both groups. Butanol threshold test and odor identification test including 8 different odor (Vicks, Naphthalene, chocolate, Turkish coffee, baby powder, cinnamon, soap, peanut) were administered both groups. The scale of life quality was formed questionnaire consisted of 10 questions we have prepared was administered participants to measure the loss of smell function whether or not influence participant's daily activities. MR 1.5 tesla images were obtained in the system using the standard head coil. MR images were obtained for using 3D T2-weighted turbo spin-echo sequence. Determination of branches of OB, anterior of cribriform plate and cerebrospinal fluid around nerve was used as markers. Volume measurements were evaluated as cm³.

RESULTS: Mean age of patients and control groups was calculated as 55.42 ± 12.04 and 52.61 ± 17.83 ; respectively. In patients with NPC, mean OB volume (right) was 0.034 ± 0.014 , mean OB volume (left) was 0.035 ± 0.019 , mean value of butanol threshold test (right) was 5.00 ± 2.00 , mean value of butanol threshold test (left) was 5.28 ± 1.95 , mean value of odor discrimination test (right) was 3.38 ± 2.08 , mean value of odor discrimination test (left) was 3.52 ± 1.96 , mean score of orthonasal odor tests was 4.29 ± 1.70 , mean value of the scale of life quality was 17.61 ± 8.70 . In control groups, mean OB volume (right) was 0.043 ± 0.014 , mean OB volume (left) was 0.043 ± 0.014 , mean value of butanol threshold test (right) was 6.85 ± 0.35 , mean value of butanol threshold test (left) was 6.90 ± 0.30 , mean value of odor discrimination test (right) was

6.71 ± 0.64, mean value of odor discrimination test (left) was 6.76 ± 0.53, mean score of orthonasal odor tests was 6.80 ± 0.42, mean value of the scale of life quality was 11.90 ± 3.96. When we compared orthonasal odor tests and the scale of life quality among two groups, we found statistically significant difference . But OB volumes using MRI did not showed any statistically significant difference among two groups.

CONCLUSION: We found the sense of smell did not change but patients felt reducing the sense of smell with subjective smell tests and scale of life quality and this effected their life of quality negatively. As a result, the patients should be given information before RT about can be reduced sense of smell after radiotherapy was concluded.

Keywords: Nasopharynx, Radiotherapy, Smell

İÇİNDEKİLER

TEŞEKKÜR	i
ÖZET	ii
SUMMARY	iv
İÇİNDEKİLER	vi
TABLolar DİZİNİ	viii
ŞEKİLLER DİZİNİ	ix
KISALTMALAR	x
1.GİRİŞ	1
2.GENEL BİLGİLER	2
2.1. Anatomi.....	2
2.1.1 Nazofarenks Anatomisi.....	2
2.1.2. Olfaktör Bölge Anatomisi.....	3
2.2. Histoloji.....	5
2.3. Epidemiyoloji.....	6
2.4. Etyoloji.....	6
2.5. Nazofarenks Kanserlerinde Patolojik Sınıflama	7
2.6. Tümörün Yayılımı ve Klinik Seyir.....	7
2.7. Nazofarenks Kanserlerinde seroloji ve Evreleme	9
2.8. Nazofarenks Kanserlerinde Prognostik Faktörler	12
2.9. Nazofarenks Kanserlerinde Tanı Yöntemleri.....	12
2.10. NAZOFARENKS KANSERLERİNDE TEDAVİ.....	13
2.10.1. Cerrahi Tedavi.....	13
2.10.2. Radyoterapi	13
2.10.3. Konformal Radyoterapi.....	17
2.10.4.Kemoterapi.....	17
2.10.5. Sisplatinin Kemoradyoterapideki Rolü.....	18
2.11. Tedavinin Yan Etkileri.....	19
3.GEREÇ VE YÖNTEM	21
3.1. Ortonazal Koku Testleri.....	21
3.2. Butanol Eşik Testi	21
3.3. Koku Ayırt Etme Testi.....	22
3.4. Yaşam Kalitesi Ölçeği	23

3.5. MR Görüntüleme.....	23
3.6. İstatistiksel Analiz	23
4. BULGULAR.....	25
5.TARTIŞMA.....	28
6. SONUÇ.....	34
KAYNAKLAR.....	35
EKLER.....	46
EK 1. Koku İle İlgili Hayat Kalitesi Ölçeği.....	46

TABLÖLAR DİZİNİ

Tablo 1: American Joint Comitte on Cancer (AJCC) 2010'a Göre Nazofarenks Kanseri Evrelemesi.....	11
Tablo 2: Nicel Deęişiklikler Yönünden (Yaş, Olfaktör Bulbus Hacmi, Ortonazal Koku Testleri ve Koku İle İlgili Hayat Kalitesi Ölçeęi) Hasta ve Kontrol Gruplarının Karşılaştırılması.....	26
Tablo 3: Nitel Deęişiklikler Yönünden (Cinsiyet) Hasta ve Kontrol Gruplarının Karşılaştırılması.....	27

ŞEKİLLER DİZİNİ

Şekil 1: Nazofarenksin Sagittal Anatomik Kesiti	2
Şekil 2: Primer Tümör İçin Kullanılan Karşılıklı Lateral Alanlar	15
Şekil 3: Nazofarenks Kanserinde T1, T2 ve Erken T3 Lateral Alanların Görünümü	16

KISALTMALAR

NFK	: Nazofarenks Kanseri
RT	: Radyoterapi
NF	: Nazofarenks
SKM	: Sternokloideomastoid kas
OB	: Olfaktör bulbus
HLA	: Human Leukocyte Antigen (İnsan Lökosit Antijeni)
WHO	: World Health Organisation (Dünya Sağlık Örgütü)
VCA	: Viral Capsid Antigen (Viral Kapsid Antijeni)
EA	: Early antijen
ADCC	: Antibody dependent cellular cytotoxicity (Antikor Bağımlı Hücresel Sitotoksosite)
EBV	: Epstein-Barr Virüsü
DNA	: Deoksiribonükleik Asit
EBNA	: Epstein-Barr nükleer antijeni
AJCC	: American Joint Committee on Cancer
MRG	: Manyetik Rezonans Görüntüleme
BT	: Bilgisayarlı Tomografi
PET-BT	: Pozitron emisyon tomografisi
Gy	: Gray
3D RT	: Three Dimensional Radiotherapy (Üç Boyutlu Radyoterapi)
IMRT	: Intensity-Modulated Radiation Therapy (Yoğunluk Ayarlı Radyoterapi)
CCCRC	: Connecticut chemosensory clinical research center
TNF	: Tümör nekroz faktör
NPC	: Nasopharyngeal carcinoma
OB	: Olfactor bulb

1.GİRİŞ

Baş boyun kanserleri arasında anatomik lokalizasyonu nedeniyle cerrahiye olanaksız kılmasına karşın radyoterapi ve kemoterapiye duyarlılığı sebebiyle nazofarenks kanserinin (NFK) özel bir yeri vardır. Sıklığı etnik gruplara ve coğrafik bölgelere göre değişir. NFK'nin büyük bölümünü nonkeratinize-indifferansiye karsinom oluşturur. NFK, kranial kemikler ve parafarengeal alanda erken dönemde direkt yayılır ve zengin lenfatik ağları sebebiyle erken dönemde sık lenfatik tutulum yapar. Lenfatik yayılım oranının yüksekliği ile paralel olarak, diğer baş boyun skuamöz hücreli kanserlerine göre, sistemik yayılım oranı da yüksektir.

Radyoterapi (RT) primer tedavi modelidir. Son yıllarda radyasyon tekniklerindeki ilerlemeler ve hasta survilerindeki iyileşme RT' nin uzun dönem sekellerini daha önemli hale getirmiştir. Baş-boyun kanserlerinde RT sonrası gelişen kserostomi, dental problemler, boyunda fibrozise bağlı sertlik gibi genel problemler nazofarenks kanserinin RT tedavisinde de gelişebilir. Lokalizasyona bağlı olarak bazı spesifik sekeller de ortaya çıkabilir. Bunlar arasında pterygoid kasların kontraksiyonu veya fibrozisi ya da temporomandibüler eklemde fibrozisine bağlı trismus, kranial sinir patolojileri, radyasyon myeliti, optik sinir hasarı veya radyasyon retinopatisi, pitüiter glandın etkilenmesine bağlı endokrin disfonksiyon, iç kulağın ve tubanın etkilenmesine bağlı sensörinöral tip işitme kaybı ve seröz otitis media sayılabilir.

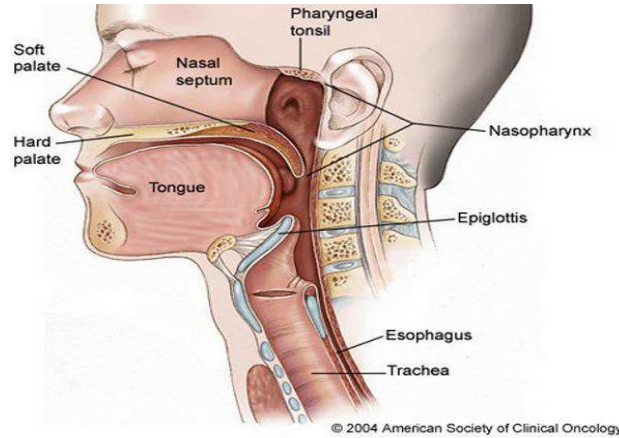
NFK tedavisi sonrasında koku duyusu diğer duyu bozukluklarına göre daha az incelenmiştir. Bunun nedeni objektif değerlendirme ve tedavi yöntemlerinin çok iyi gelişmemiş olmasıdır. Koku alma duyusu bozuklukları diğer duyu bozuklukları gibi objektif kriterler ile değerlendirilebilen eksiklikler oluşturmadığı için hasta ve klinisyen tarafından ihmal edilmektedir. Etiyolojisi genellikle karışıktır ve birçok vakada neden bulunamamaktadır. Literatürde NFK'da verilen RT'nin koku duyusu üzerine etkisi yeterince çalışılmamış ve aydınlatılamamıştır. Bu çalışmanın amacı NFK hastalarında radyoterapi tedavisi sonrası koku duyusunda kayıp oluşup oluşmadığı, oluşuyorsa bunun hastaların yaşam kalitesine etkisini saptamaktır.

2.GENEL BİLGİLER

2.1. Anatomi

2.1.1 Nazofarenks Anatomisi

Nazofarenks (NF), kafa tabanının hemen altında ve burnun gerisinde yerleşim gösteren kübik bir yapıdır. NF postnazal boşluk ve epifarenks olarak da isimlendirilir. Sınırlarını, önde; nazal kavitenin arka kısmı ve nazal septum, arkada; farenks mukozası, üstte; farenks mukozası ve sfenoid sinüs ve altta ise yumuşak damak oluşturmaktadır. Tavan ve arka duvarı, oksipital kemiğin baziller kısmı, sfenoid kemiğin tabanı ve ilk iki vertebra ile sınırlanmıştır. Yüksekliği 4 cm, ön arka uzunluğu 2.5 – 3.5 cm ve genişliği 4 – 5 cm civarındadır. Ön duvarı, burun boşlukları ve koana tarafından, arka duvarı ise ilk iki servikal vertebra korpusutarafından olusturulur. Alt duvar, yumuşak damağın üst yüzü tarafından oluşturulur ve bu noktadan aşağıdaki kısım orofarenks olarak devam eder (1). Nazofarenksin çatısı sfenoid kemik, oksipital kemiğin tabanı ve atlas kemiğin ön yayı ile sınırlıdır. Nazofarenks yan duvarında östaki tüpünün açıklığı yer alır. Östaki ağzının hemen arkasında 'J' şeklinde bir kıvrım olan torus tubarius bulunur. Torus tubarius'un hemen arkasındaki girintiye rosenmüller fossa denir (2).



Şekil 1. Nazofarenksin Sagittal Anatomik Kesiti.

Şekil 2.1'de NF anatomisi şematik olarak gösterilmiştir. Rosenmüller fossa, nazofarenks karsinomlarının en sık geliştiği yer olması sebebiyle oldukça önemlidir. Nazofarenksin yan komşuluğunda olan retroparotidian alan; önde parotis bezinin derin

lobu, stiloid proçes ve kaslar, arkada birinci servikal vertebranın transvers çıkıntısı ve yanda sternokloideomastoid kası (SKM) ile sınırlıdır. Bu alanda farenksin lateral lenf bezleri, internal karotid arter, internal juguler ven, servikal sempatik zincir ve 9, 10, 11 ve 12. kafa çiftleri bulunur. Nazofarenksin çok zengin lenfatik ağı bulunmaktadır ve çift taraflı drenaja sahiptir. Bu sebeple, NFK olgularında bilateral veya kontralateral lenfatik metastazlara sıkça rastlanır. Lenf kanalları üç temel yolla bölgesel lenf bezlerine dökülür. Birinci yol lenfatikleri, retroparotidian alanda bulunan parafarengial lenf bezleri (üst-lateral yerleşimli olanlara Rouvier lenf bezleri denir) tümörün yayılımı açısından çok önemlidir (%80 olguda tutulur); ikinci yol lenfatikleri jugulodigastrik (subdigastrik) lenf bezlerine; üçüncü yol ise direkt olarak posterior servikal üçgendeki spinal lenf nodlarıdır (3,4). Bu üç bölgedeki istasyonların tutulumundan sonra artık orta ve alt juguler, spinal aksesuar ve supraklavikuler lenf bezleri de olaya katılır. Rouvier lenf bezlerinin tutulumu ile ipsilateral subdigastrik lenf bezi metastazları oluşabilir. Bazen de Rouvier lenf bezleri tutulmadan direkt olarak jugulodigastrik lenf bezleri tutulabilir. Ancak klinik metastaz sıklıkla jugulodigastrik ya da SKM arkasındaki bezlerin büyümesi ile kendisini gösterir (5,6).

2.1.2. Olfaktör Bölge Anatomisi

Burun koku duyusu ile özdeşleşmiş bir organ olmakla birlikte koku bölgesi burnun çok az bir kısmını işgal eder. Olfaktör nöroepitel burun çatısında üst konkanın üstünde 2-4 cm²'lik bir alana yerleşmiş, sarımtırak renkte bir alanı oluşturur. Bunun yanında orta konkanın ön yapışma bölgesinin üst ve altında da olfaktör reseptör nöronlar bulunur (7). Sarımtırak renk; destek hücrelerinde ve Bowman bezlerinde bulunan lipofuskin içeren granüllere bağlıdır. Olfaktör nöroepitel, çevre ile direk temas etmesi ve zedelenmiş veya kaybolmuş nöronların yenilenebilmesi nedeniyle santral sinir sistemi içerisinde tektir. Bu bölgede olfaktör nöroepitel yanında solunum epiteli de bulunur ve solunum epitelinin miktarı yaşla artar. Bu durum yaşlılıkta koku keskinliğinin azalmasını açıklayan nedenlerden biridir. Olfaktör nöroepitel komşu solunum epitelinden daha kalındır, vasküler bir lamina propria içine yerleşmiştir ve submukozası yoktur. Nöroepitelin bir ucunda dentrit ve bunun ucunda silyalar uzanırken diğer uçta ise uzun, ince, miyelinsiz aksonlar vardır. Bu lifler lamina propriada bir araya gelir ve schwann hücrelerinin plazma membranları ile sarılır, böylece 1. kafa çifti olan **olfaktör sinir** oluşur. Bu sinir burun çatısında kribriiform

tabakadan geçer ve sinaps yapmak üzere **olfaktör bulbus**'a (OB) uzanır. Olfaktör bulbustan çıkan afferent lifler lateral olfaktör yol vasıtasıyla **primer olfaktör korteks** denen ve farklı komşu merkezleri içeren bölgelerde sonlanır. Temporal lobtaki prepiriform ve periamigdaloid alanlar primer olfaktör korteksi oluşturur. Piriform korteks, olfaktör tüberkül, anterior olfaktör nükleus, periamigdaloid korteks ve entorinal alanlar primer olfaktör kortekse dahildir. Bu bölgelerin uzantıları talamusa gider. Talamik bağlantıların koku algısının bilinçli mekanizmasını oluşturduğu düşünülürken amigdal ve entorinal alan limbik sisteme dahildir ve daha çok kokunun duygusal komponenti ile ilgilidir. Talamustan çıkan lifler orbito-frontal neokortekse de uzanır. Daha üst uzantılar orbitofrontal korteks, mediodorsal talamus ve hipotalamusda toplanır (8). Bu durum da koku duyusunun diğer pekçok farklı duyu ile bağlantısını açıklar. Tüm bu geniş ağa rağmen insan koku duyusunun posterior orbitofrontal korteks ve anteromedial temporal lobda bulunduğu kabul edilir. Bu bölgelerin hasarında kokuların tanınmasında, ayırt edilmesinde ve depolanmasında bozukluk olur (9).

Olfaktör nöroepitelde 4 tip hücre bulunur.

- 1) Olfaktör nöronlar
- 2) Mikrovillar hücreler
- 3) Destek hücreleri
- 4) Bazal hücreler

Olfaktör nöronlar bipolar hücrelerdir ve dentritler periferel uçlarında 10-23 adet silya ile sonlanır. Bu silyaların membranı vardır, diğer silyalardan farklı olarak yüksek oranda intramembranöz partiküller içerir (10). Olfaktör nöronlar düzenli olarak yenilenirler. Bu yenilenme süresi 3-7 hafta arasında değişmektedir. Bu süre hücrelerin maruz kaldığı çevre kirliliğine, toksik maddelere bağlı olarak değişir. Yenilenen hücreler de olfaktör bulbusa uzanan ve burada sinaps yapan aksonlara sahiptir. Ancak bu yenilenme yaşa, maruz kalınan toksik maddelere bağlı olarak her zaman tam olmayabilir ve aksonlar bulbusa uzanmaz. Rowley ve ark'ları (11) tarafından 'morfolojik olarak farklı sınıfta yer alan duyu reseptör hücreleri' olarak adlandırılan mikrovillar hücreler epitelyal yüzeyin yanında yer alır. Bu hücrelerin apikal bölgesinde de silyalar bulunur. Hücre gövdesi olfaktör nöronlara benzer şekilde iyi gelişmiş endoplazmik retikulum, golgi cisimciği, lipofuskin granüllerine benzer veziküller ve

serbest ribozomlar içerir (12). Bu hücrelerin kimyasal uyarılara cevap verdiği dair bir kanıt yoktur ancak Rowley ve ark'larının çalışmasında olfaktör bulbusa verilen işaretli moleküllerin nöroepitel yanında bu hücrelerde de bulunmuş olması bu hücrelerin koku işleminde bir görevi olabileceğini düşündürmektedir.

Silyalar daha yeni hücrelerde daha hızlı ve gelişigüzel hareket ederler. Böylece daha fazla kimyasal uyarana cevap verebilirler. Hücre gelişimi artıp santral bağlantılar sağlandığında hareket yavaşlar, cevap da daha seçici olur (13).

Destek hücreleri olfaktör nöronlar ile mikrovillar hücrelerin arasına yerleşmiştir. Bu hücrelerin kokunun iletiminde bir rolü yoktur, gerçek silya yerine mikrovilluslar içerirler. Kokuların deaktivasyonunda, olfaktör nöronların yabancı maddelere karşı korunmasında ve mukus üretiminin düzenlenmesinde görev aldıkları düşünülmektedir (8).

Bazal hücreler bazal membranla temas halinde olan poligonal hücrelerdir. Bu hücreler olfaktör alıcı hücrelerin ve destek hücrelerin yenilenmesi için ana hücre olarak görev yapar. Bazal membranın altında uzanan lamina propria'nın en belirgin yapısı, mukus üreten Bowman bezleridir. Tubuloalveoler yapıda olan bu bezler olfaktör nöroepitele yakın olarak yerleşmiştir. İnsanda sadece seröz tiptedir. Bu bezler, koku alınmasında etkili olan mukusun üretimini sağlayarak bu sisteme katkıda bulunurlar (14).

2.2. Histoloji

Erişkin insanda nazofarenksin üst ve yan duvarlarına ait mukoza silyalı yalancı çok katlı epitel ile kaplıdır. Arka duvarda ve orofarenkse girildiğinde bu doku yassı epitele dönüşür. Çocukluk döneminde ise silyalı yalancı çok katlı epitel miktarı çok daha fazladır. Nazofarenks mukozası altında bol miktarda lenfoid follikül bulunur. Bu folliküller özellikle üstaki tüpü çevresinde, yumuşak damağın nazofarenkse bakan kısmında, nazofarenks tavanında ve posterior duvarda bulunur. Tonsiller bölgedeki lenf yapılarıyla beraber oluşan bu yapıya **Waldeyer'in Lenfatik Halkası** adı verilir. NF mukozasının daha derin kısımlarında yerleşmiş olan lenfoid doku elementleri hücresel açıdan B-lenfosit tipindedir. Follikül ve germinal merkeze sahip bu lenfoid yapıda diğerlerinden farklı olarak kapsül ve sinüzoidler bulunmamaktadır (15).

2.3. Epidemiyoloji

Endemik dağılım gösteren NFK, batı ülkelerinde tüm kanserlerin 200/100.000 ini teşkil eden nadir bir tümördür. Ancak; bu sıklık bize göre doğudaki ülkelerde ve özellikle Çin'de yılda 20/100.000'e kadar çıkmaktadır. Güneydoğu Asya ülkelerini, Grönland, Kuzey Afrika ve ülkemizin de dahil olduğu Akdeniz ülkeleri izlemekte olup bu bölgelerde ise yıllık insidans 8–12/100.000 olarak bildirilmektedir (16). Hastalığın görülme sıklığı ergenlik döneminde yavaşça artar ve 40-50 yaşlarda bir dağılım yüksekliğine neden olur. Ergenlik döneminde ise bazı bölgelerde ikinci bir artış olduğu belirtilmektedir. Nazofarenks kanserleri erkeklerde kadınlara göre 4-5 kat daha fazla görülürken bu oran diğer baş-boyun malignensileri için erkekler lehine 15-25 kat arasında değişmektedir (7,17-24).

2.4. Etyoloji

NFK etyolojisinde viral, çevresel ve genetik olmak üzere önemli üç temel faktör bulunmaktadır. Yapılan bir çalışmada, Epstein-Barr virusu ile geçirilen enfeksiyondan yıllar sonra nazofarenks kanseri gelişme ihtimali vardır ve NFK olgularının çoğunda, EBV'ne karşı gelişen yüksek antikor titreleri tespit edilmiştir (25). Nazofarenksten alınan biyopsilerde EBV gen parçaları gösterilmiştir. Hastalığın Çin'de ve Güney Asya ülkelerinde sıkça görülmesi, genetik geçişi düşündürmektedir. 1983 yılında yapılan bir çalışma ile Çin'de HLA-BW46 ve HLA-A2 antijenlerinde anlamlı bir artışın bulunması bu kanıyı desteklemektedir (26). Amerika'da doğmuş Çinlilerin çocuklarında NFK sıklığının belirgin biçimde azoluşu, etyolojide çevresel faktörlerin de rol aldığını düşündürmekte olup bunun için çeşitli faktörler suçlanmaktadır. Odun dumanı, sigara dumanı maruziyeti, kroton içeren ve özellikle karsinojen etkisi bilinen Dimetil Nitrozamin'den zengin olan tütülenmiş balıkların yenmesi bunlara örnek olarak verilmektedir (27).

2.5. Nazofarenks Kanserlerinde Patolojik Sınıflama

NFK nazofarenksi örten epitelden gelişir. Değişik derecelerde diferensiasyon göstermesi ve farklı büyüme paterninden dolayı Dünya Sağlık Örgütü (WHO) morfolojik özelliklerine göre nazofarenks kanserini 3 alt gruba ayırmıştır.

WHO tip 1 karsinoma %20 sıklıkla gözlenir ve iyiden orta dereceye kadar diferensiasyon gösterir. Histopatolojisinde eozinofilik sitoplazmalı geniş hücreler vardır ve bu hücrelerde keratin üretimi belirgindir.

WHO tip 2 (%10)' de ise ışık mikroskopisinde hücreler daha küçüktür. Keratin üretmez ve matürden anaplastiğe kadar değişen hücreler mevcuttur. Bu tümör hücreleri üriner sistem karsinomlarına benzer ve bazen transizyonel hücreli karsinom diye adlandırılır.

WHO tip 3 karsinoma tüm nazofarenks karsinomlarının %70 ini oluşturur. Bu farklı tip lenfoepitelyomatöz, anaplastik, şeffaf hücreli ve spindle hücreli varyantları içerir. Bu tipin hücreleri hafifçe geniş, bazofilik sitoplazmalı, sınırları net belli olmayan ve karakteristik geniş tek nükleusa sahiptir (28,29).

2.6. Tümörün Yayılımı ve Klinik Seyir

Nazofarenks kanserlerinde en sık görülen klinik bulgu boyunda kitledir. Submukozal lenfatik ağyönünden zengin olması nedeniyle boyun lenf nodlarına metastaz hastalığın erken döneminde bile görülebilmektedir. Tipik olarak lenf nodu metastazı üst arka boyun ve sternokleidomastoid kasın mastoide yapışma yerinde görülür. En sık jugülo-digastrik, üst posterior servikal ve parafarengeal lenf nodları tutulmaktadır. Nazofarenks kanserleri doğrudan komşuluk yoluyla lokal invazyon yapabildiği gibi zengin lenfatik yapısından dolayı yaygın lenfatik metastaz özelliğine sahiptir.

Nazofarenksin temel lenfatik drenaj bölgesi lateral retrofarengeal lenfatikler, yani Rouviere lenf nodlarıdır. Rouviere lenf nodları nazofarenks kanserli hastaların yaklaşık % 80'inde metastaz bölgesidir. Nazofarenks kanserleri sıklıkla lateral duvarda, özellikle de Rosenmüller fossada çıkar (16-23,31).

Rosenmüller fossadaki kitle, östaki ağzını tıkayarak erken dönemde tek taraflı kulak çınlaması, işitme azlığı ve seröz otite sebep olabilir. Ayrıca, kafa tabanı ile komşu

olan nazofarenks, doğal olarak bölgede bulunan altı adet kanal ve buradan çıkan yapılarla da komşuluk içindedir. Bunlar; foramen laserum, foramen spinozum, foramen ovale, karotid kanal, foramen jugulare ve hipoglossal kanaldır. Nazofarenks kanserleri, tanı anında yaklaşık %25–30 oranında kafa tabanı yayılımı yapmış olarak saptanır. Genellikle ekstradural seyreden NFK, foramen laserum ve ovale yoluyla kolayca kafa içerisine ilerleyebilir. Foramen laserumun hemen üzerinde bulunan VI. kafa çifti olan N.Abducens, NFK olgularında en sık etkilenen iki sinirden birisidir. Dolayısıyla dışa bakış ya da çift görme problemi olan her hastada NFK araştırılmalıdır. En sık etkilenen diğer sinir ise V. kafa çifti yani N. Trigemini olup klinik olarak boynun üst kısmında ağrı, yüzde parestezi ve ağrı şikayetlerine neden olur. Ayrıca, pterigoid kasların tutulumu trismus neden olur (16,32). Retroparotidian alan veya farenksin lateral lenf nodlarındaki tutulumu ile buradan geçen IX, X, XI, XII. Kafa çiftleri ile servikal sempatik zincir basıya uğrayarak Retroparotidian Sendrom'a ait bulguları ortaya çıkarabilir. Bunlar; superior farengeal konstrüktör kas paralizisi ile IX ve X. kafa çiftlerinin felci ile oluşan yutma güçlüğüdür. Budurumda yumuşak damak veya dilde paralizisi ile nazal konuşma veya konuşma kalitesinde bozulmalar, öğürme refleksinde ve tad duyusunda kayıp, aspirasyon pnömonileri, larenks ve farenks bölgesinde his kaybı ve vokal kordparalizisi görülebilmektedir. Kavernöz sinüse ulaşan tümör, buradan geçen oluşumları infiltre ederek, III ve IV. sinirlerin etkilenmesine bağlı olarak oftalmoplejiye yol açabilir (Petrosfenoidal Sendrom).

İleriye doğru iyice yayılarak inferior orbital fissüre ulaşıp burayı destrükte etmiş olgularda proptosis, optik sinir basısı ve görme kaybı olabilir. Temporo-okcipital başağrısı yakınması ve kornea refleksinin kaybı tümörün kafatabanına yayıldığını düşündürmelidir. Tümör ile dolan NF boşluğu yüzünden nazal konuşma ve ayrıca öne doğru uzanım ile kanlı nazal akıntı meydana gelebilir. Lateral parafarengeal alana yayılım ile levator, tensor veli palatini kasları tutulur ve daha ileri evrelerde pterigoid kasların invazyonu ya da N. Trigemini'nin mandibuler dalı felcine bağlı olarak trismus, çiğneme ve çene hareketlerinde zayıflık görülebilir. Nadiren arkaya doğru yayılım ile başı yukarı kaldırma sırasında ağrı oluşması prevertebral kas tutulumunu gösterir. Hastalığın başlangıcı ile tanı arasında geçen süre genellikle uzundur. Ortalama başvuru altı ile on ay arasındadır. NFK diğer baş-boyun tümörlerinden daha çok hematojen metastaz yapma eğilimindedir. En sık uzak metastaz bölgesi kemik olup bunu akciğer ve karaciğer izlemektedir. Ülkemizde de uzak metastaz görülme oranı % 20 olarak bulunmuş ve en sık metastaz bölgeleri kemik (% 45 - 55), akciğer (% 25-30) ve

karaciğer (% 20-25) olarak belirtilmiştir. Metastazların % 80-90'ı ilk iki yıl içinde görülmüştür (33-35).

2.7. Nazofarenks Kanserlerinde seroloji ve Evreleme

Nazofarenks karsinomlarında etyolojik faktörlerden biri olan EBV'ye karşı gelişmiş antikor titreleri bakılabilir. Özellikle titrelerin yüksek olduğu WHO TİP 2 ve 3 vakalarında, virüs kapsid antijene (VCA) ve Early antijene (EA) karşı gelişmiş antikorlar saptanabilir. WHO tip 1 de serolojik testler anlamlı sonuç vermez. Bu 2 antijene karşı gelişen antikorların saptanması veya titre değerleri, hastalığın prognozunda direkt belirleyici değildir. Fakat 'antikora bağlı hücrel sitotoksosite' (antibody dependent cellular cytotoxicity-ADCC) değerlerinin prognoza etkisi olabileceği belirtilmiştir. Bu antikor serolojik olarak EBV pozitif olan olgularda bakılmalıdır. Kabaca titrenin düşük olduğu vakalarda prognozun kötü olabileceği düşünülebilir (28). İki çalışmada tanı anında düşük antikor bağımlı hücrel sitotoksosite titresi olanlarda (36) ve yüksek EBV-DNAaz nötralizan antikor titresi olanlarda (37) daha kötü progresyonsuz sağkalım ve genel sağkalım süreleri saptanmıştır. Yapılan üç çalışmada VCA IgG, VCA IgA, EA IgG, EA IgA, EBNA IgG, EBNA IgA antikorlarının prognozla ilişkisi saptanmamıştır (36.38.39). Anti-EBV antikor titresi tedavi sonrası monitorizasyonda az öneme sahiptir çünkü remisyona giren hastalarda da yüksek seviyede saptanabilir (40,41). Nazofarenks kanser hastalarında plazma ve serumda hücreden bağımsız dolaşan EBV DNA düzeyi polimeraz zincir reaksiyonu (PCR) ile saptanabilir (42,43). Dolaşan EBV DNA düzeyi tümör yükü (44), TNM evresi (45), rekürrens oranı ve survi (42.43.46) ile ilişkilidir. Çeşitli çalışmalarda tedavi sonrasında EBV-DNA düzeyinde artış olması rekürrens riski ile ilişkili bulunmuştur (47-50). Wang ve arkadaşlarının yaptığı çalışmada tedavi ile klinik remisyona giren hastalarda 3-6 aylık periyotlarla EBV DNA düzeyi takip edilmiş ve düzeyin artma trendinde saptandığı tüm hastalarda relaps saptanmıştır. Plazma EBV DNA düzeyi relaps gelişecek tüm hastaları öngörmüştür (51).

Nazofarenks karsinomu evrelemesinde 1997 yılına kadar hastalık sıklığının çok yüksek olarak izlendiği Asya ve Uzak Doğu ülkelerinde Ho sistemi, Avrupa ve diğer dünya ülkelerinde ise American Joint Committee on Cancer (AJCC) evreleme sistemi kullanılmaktaydı (35,52-56). Ho Sistemi çok önemli prognostik ve klinik özellikleri içermesine rağmen son derece karmaşık olması sebebiyle uluslararası birtoplantı

sonrasında, NFK evreleme sistemi bugün kullanılan şeklini almıştır (57,58). Ayrıca lenf nodu evrelemesi diğer tüm başboyun kanserlerinden ayrı olarak değerlendirilerek 0-6 cm arasındaki lenf nodları N1, bilateral boyun lenf nodututulumu N2, 6 cm'den büyük lenf nodu veya supraklavikuler bölge tutulumu N3 olarak değerlendirilmiştir (52,55). NFK evrelemesinin son şekli Tablo 1'de gösterilmiştir.

Tablo 1. AJCC 2010'a Göre Nazofarenks Kanseri Evrelemesi.

T Evresi	
T1:	Tümör nazofarenkse sınırlı, parafarengeal uzanım olmaksızın orofarenks ve/veya nazal kaviteye uzanmakta.
T2:	Tümörün parafarengeal uzanımı var.
T3:	Tümör paranazal sinüs ve/veya kemik yapılara invaze.
T4:	Tümör intrakraniyal uzanım ve/veya kranial sinir tutulumu, hipofarenks, infratemporal boşluk, mastikator boşluk veya orbitaya uzanım var.
N Evresi	
N0:	Palpabl lenf nodu yok.
N1:	Tek taraflı lenf nodu veya lenf nodları, 6 cm veya küçük, supraklaviküler fossa üstü.
N2:	İki taraflı lenf nodu/nodları, 6 cm veya küçük, supraklaviküler fossa üstü.
N3a:	6 cm'den büyük lenf nodu.
N3b:	
M Evresi	Supraklavikuler fossa tutulumu.
M0:	Uzak metastaz yok.
M1:	Uzak metastaz var.
Evreler	
I:	T1 N0 M0
II:	T1-N1 M0, T2 N0-1 M0
III:	T1-2 N2 M0, T3 N0-1 M0, T3 N2 M0
IVA:	T4 N0-1-2 M0
IVB:	T1-2-3-4 N3 M0
IVC:	T1-2-3-4 N1-2-3 M1

2.8. Nazofarenks Kanserlerinde Prognostik Faktörler

Nazofarenks kanserinde diğer baş boyun kanserlerinde kullandığımız prognostik faktörlerin yanında kendine has prognostik faktörler de vardır. En başta primer tümörün yaygınlığı ve boyutu (T evresi) önemlidir. Tümör boyutu arttığında intrakraniyal yapıların ve kafa tabanının tutulma olasılığı yüksektir. Tümörün diferensiasyonu diğer bir faktördür (WHO klasifikasyonu). İndiferansiye bir tümör olmakla beraber RT'ye olan duyarlılığın ve cevabın iyi olması nedeni ile WHO Tip 3 daha iyi prognoza sahiptir. Prognoz iyiliği açısından Tip 3'ü Tip 2 takip eder ve en kötü prognoz Tip 1 tümörlerdedir. ADCC titreleri yüksek olan vakalarda hücrel immüitenin daha iyi olduğu ve sonuç olarak prognoz daha iyi olabileceği söylenebilir. Boyun metastazının varlığı da kötü prognostik faktörlerden biridir (28).

2.9. Nazofarenks Kanserlerinde Tanı Yöntemleri

Hastalığın tanısı anamnez ve fizik muayeneyi takiben, radyolojik tetkik ve biyopsi sonrası histopatolojik inceleme ile konur. Nazofarenks kanserlerinde detaylı kulak burun boğaz ve baş-boyun muayenesi gereklidir (58). Tümör erken dönemde servikal lenf düğümlerine metastaz yaptığından, çoğu kez hasta servikal kitle ile başvurmuştur. Histopatolojik tanı için nazofarenksten, tutulan lenf düğümünden veya her ikisinden de biyopsi almak gerekmektedir. Hastanın ilk muayenesi sırasında genel durumu değerlendirmek ve uzak metastaz olasılığını araştırmak amacıyla tam kan sayımı ve rutin biyokimya tetkikleri, akciğer grafisi, abdominal ultrasonografi veya üst abdomen bilgisayarlı tomografisi, kemik sintigrafisi, dişve ağız sağlığının değerlendirmesi rutin olarak yapılmalıdır. Evreleme için nazofarenksin manyetik rezonans görüntülemesi (MRG) veya bilgisayarlı tomografisi (BT) (koronal veya aksiyal kesitlerin alınması) çekilmesi uygundur(59). MRG ve BT'nin birbirlerine göre üstünlükleri vardır. Bu iki tetkik nazofarenks kanserinde birbirini tamamlayıcı niteliktedir(23,60). Ayrıca MRG ve BT' den elde edilen görüntüler radyoterapinin tedavi planlamasında kullanılmaktadır. Bu radyolojik incelemeler tedavi öncesi ve sonrası takiplerde lezyonun değerlendirilmesi için gereklidir, zira klinik muayene ile tümör sınırlarını ortaya koymak mümkün değildir. Günümüzde PET-BT hem hastalığın evrelemesinde hem de tedavi planlama ve takibinde kullanılmaktadır. Olanaklı ise PET-BT' den de yararlanılmalıdır.

2.10. NAZOFARENKS KANSERLERİNDE TEDAVİ

2.10.1. Cerrahi Tedavi

NFK, primer tümör bölgesinde belirgin ve sınırlı bir kitleden çok, infiltratif büyüyen ve komşu dokulara yayılan bir kitle şeklinde ortaya çıktığı için cerrahi olarak tamamen çıkarma olanağı yoktur. Bu nedenle, NFK'nin tedavisinde cerrahi yöntemlerin yeri sınırlıdır. Bazı nadir görülen histolojik durumlarda (adenokansergibi), erken evre hastalıkta cerrahi uygulanmasını önerenler dışında nazofarenks kanserlerinin hemen hemen tamamında standart tedavi yöntemi radyoterapidir. Bunun en önemli nedeni tümörün anatomik yerleşimi nedeniyle cerrahi ulaşım güçlükleri, erkenden lateral farengeal lenf nodlarını da (Rouviere) içeren çift taraflı lenf nodu metastazı yapma olasılığı ve bu bölgede görülen tümörlerin radyoterapiye duyarlı olmaları sayılmaktadır (61). Cerrahi tedavi tümöral dokunun yayılımına bağlı olarak şekillenmektedir.

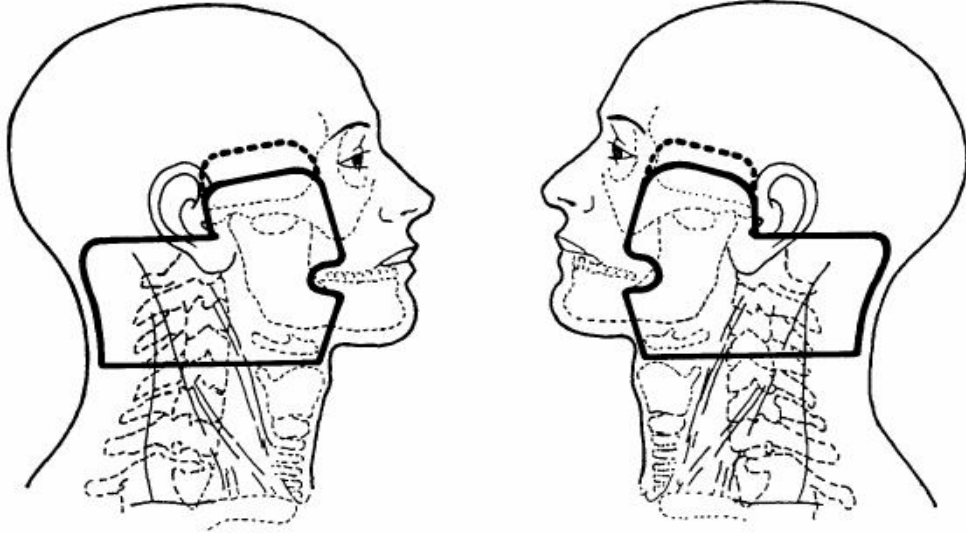
Nazofarenks kanserlerinin cerrahi tedavisi, primer tümör ve boyun metastazları için yapılan cerrahi tedavi olmak üzere ikiye ayrılabilir. NFK için yapılan cerrahi tedavi, rezidüel ya da rekürren hastalarda tüm tedavi seçeneklerinin kullanılmasını takiben başarı elde edilememesi durumunda, kurtarma cerrahisi şeklinde ve bazı hastalarda düşünülebilir (61). Boyuna yönelik cerrahi tedavi ise, primer radyoterapiyi takiben devam eden lenf nodu hastalığında, radyoterapi sonrası gelişen servikal metastazlı olgularda endikedir. Bu hastalarda genellikle radikal boyun diseksiyonu uygulanır. Radikal boyun diseksiyonu ile ilgili endişeler, radyoterapi sonrası cerrahi girişimin morbidite ve mortalite oranını yükseltebileceği ve bu hastalıkta yüksek oranlı retrofarengeal lenfnodu tutulum varlığı olması nedeniyle lenf nodlarının tamamının temizlenemeyeceği şeklinde özetlenebilir (62,63).

2.10.2. Radyoterapi

Nazofarenksin anatomik yerleşimi bu bölgeye cerrahi olarak ulaşımı engeller. Bununla birlikte primer tümör ve boyun bölgesi için yüksek doz RT nazofarenks kanserinde temel tedavi seçeneğidir. Bu bölgede bulunan tümörlerin yüksek ölçüde radyosensitif olmaları, nazofarenks bölgesinin cerrahi olarak ulaşım zorlukları, cerrahinin getirdiği postoperatif zorluklar ve erken dönemde yüksek oranda yaygın lenf nodu tutulumu ortaya çıkması radyoterapinin ilk planda tercih edilmesinin nedenleridir. Yüksek oranda lenfatik metastaz riski taşıyan bu hastalarda hastalığın lenfatik yayılım yolları da çok iyi

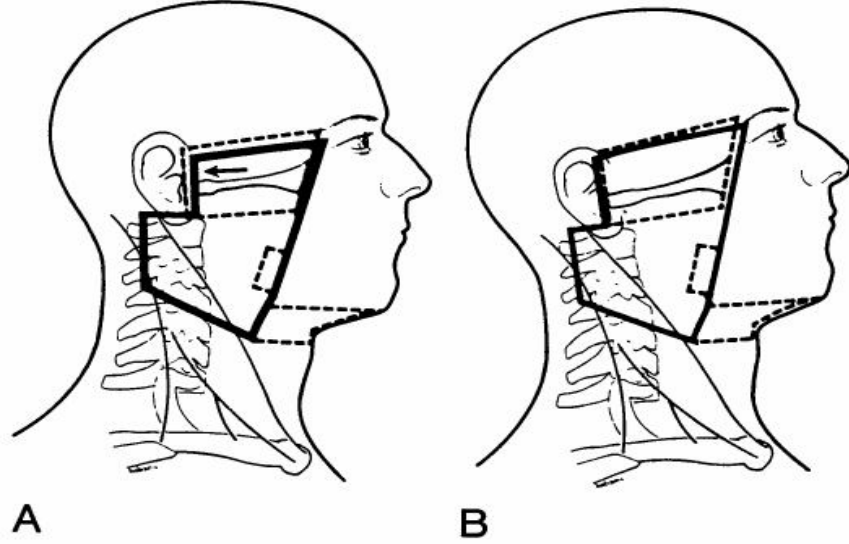
bilinmelidir (16-24,30). Radyoterapiye başlamadan önce tüm hastalarda ağız-dişbakımı yapılması, yüzeysel diş çürüklerinin onarılması, koruma mümkün değilse çekim yapılması önerilir. Çekim yapılan bölge ışın alanı içinde kalıyorsa yaranın iyileşmesi için beklenmelidir (1.64.65). Tedavi volümünün, spinal kord, göz, optik sinir, optik kiazma, hipofiz, beyin, beyin sapı gibi riskli organları ve temporomandibular eklem, tükrük bezleri, tiroid, larenks, oral ve orofarengeal mukoza gibi geç morbidite için önemli yapıları içermesi nedeniyle tedavi planlaması çok dikkatli yapılmalıdır. Radyoterapinin amacı tümöre en yüksek dozu verirken sağlam dokulardaki hasarı en aza indirmektir. Planlanan tedavinin her gün aynı biçimde uygulanabilmesi immobilizasyon gereçleri ile sağlanabilir. Hastanın başını sabitlemek için en çok termoplastik maske kullanılır; hastanın yüzüne çizgi çizmekten kaçınılmalı ve alanlar maske üzerine çizilmelidir. Lazer girişleri ve tedavi alanlarının işaretlenmesi uygulamayı kolaylaştırır. Supin (sırt üstü yatış) pozisyon doğal vücut pozisyonuna yakınlığı nedeniyle en çok tercih edilenidir (1.65.66). Tedavi volümünün spinal kord, göz, optik sinir, beyin, beyin sapı, hipofiz gibi riskli organları, ayrıca temporomandibular eklem, tükrük bezleri, larenks, oral ve orofarengeal mukoza gibi geç morbidite açısından önemli yapıları içermesi ve komşuluğunda olması nedeniyle tedavi planlamasında normal doku hasarını azaltmak için çok dikkatli olunmalıdır (1,66). Standart tedavi alanları; posterior etmoidler, maksiler antrumun arka 1/3 kısmını ve nazal kavitenin arkasını (orbita gerekmedikçe alınmaz) içerir. Üst boyun/primer hedefvolüm, karşılıklı yan sahalar kullanılarak, nazofarenks, retrofaringeal, üst servikal, mastoid ve arka boyun lenfatiklerine ek olarak, komşu yapılar (posterior etmoid hücreler, sfenoid sinüs ve bazosfenoid, kafa tabanı, posterior nazal kavite ve maksiler antrum, tonsillerin alt kutbuna kadar olan posterior farengeal duvar) ışınlanır (Şekil 2). Tümör yayılımına göre primer tümöre 2cm sınırla tedavi modifiye edilebilir. Yan sahaları arkaya doğru 5° açıldırarak posterior nazofarenks duvarını daha emin bir şekilde ışınlarken, aynı taraf orta ve iç kulak yapılarının direkt ışınlanmasına engel olur. Bu posterior açılardırma (tilt) karşı gözün lensinin dozunu da azaltmış olur (33,65,66). Lateral sahanın üst sınırı hipofiz bezinin ortasından geçer ve önde sfenoidal plak boyunca devam eder. Dışta, bu sınır gözün lateral kantusundan kulak kepçesinin üst noktasına (zigomatik ark üstünde) uzanır. Ön sınır nazal kavitenin 2cm posteriorunu ve maksiler antrumu kapsar, arkada klivus 1cm sınırla dahil edilir. Kafa tabanı tutulumunda üst sınır hipofiz bezinin en az 1cm üzerinden geçmelidir. Öne doğru

yayılma varsa anterior sınır 2 cm öne alınarak etmoid ve maksiller sinüsler (bazen de orbita arka duvarı) gereken yeterlilikteki sınırla kapsanır.



Şekil 2. Primer Tümör İçin Kullanılan Karşılıklı Lateral Alanlar.

Posterior servikal lenf düğümleri eğer çok büyümüş değilse arka sınır fall-off'unu önleyecek şekilde küçük bir sınırla, saha sınırları içine dahil edilir (Şekil 3). Arka boyun üçgeninde (posterior servikal üçgen) lenfadenopati varlığında arka sınırı fall-off (açık bırakmak) geçirmek daha güvenli olacaktır. Lateral sahanın alt sınırı genellikle tiroid çentiğinde yer alır, ancak bu sınır tümörün parafarengeal uzanımına ve servikal lenf nodlarının durumuna göre değişiklik gösterebilir.



Şekil 3. A; Nazofarenks kanserinde T1, T2 ve erken T3 lateral saha. Klinik olarak pozitif veya üst boyunda masif nodlar varsa kesik çizgilerle gösterilen alanlar sahaya eklenir. Kafa tabanı boost'u için küçültülmüş alanlar çizgilerle gösterilmiş sahalardır. B; ileri T3-T4 tümörleri için yan sahalalar. Üst sınır T1-2 erken T3 sahalarının üst sınırından daha yukarıdadır. Pituiter fossayı 1 cm geçer. Arka sınır T1-2 ve erken T3 tümörlerde olduğu gibidir.

Alt boyun ve supraklaviküler fossa tek ön sahadan 50 Gy dozda günlük 2 Gy fraksiyonla elektif tedavi edilir. Posterior lenf nodlarına küçültülmüş lateral alanlardan 9 MeV elektron ile 5-15 Gy ilave radyoterapi verilebilir (33,66). Boyun metastazlarının çok yüksek oranda görülmesi nedeniyle çoğu araştırmacı N0 olguların hepsinin elektif boyun ışınlanması almasını önerirler (66,67). RT' de en sık kullanılan fraksiyonasyon, haftada 5 kez, günde 1.8-2 Gy'dir. T1 ve T2 tümörler için 65-70 Gy, T3 ve T4 tümörler için 70-75 Gy tümör dozu verilmelidir. Toplam dozun lokal kontrol üzerine etkisi özellikle 65 Gy'in üzerinde ortaya çıkar. Konvansiyonel radyoterapi planlaması ile 70 Gy'den sonra geç komplikasyonlar artarken tümör kontrolünde belirgin bir iyileşme olmaz (64).

2.10.3. Konformal Radyoterapi

NFK'nin güncel tedavisinde tüm tedavilerdeki gibi primer tümöre en yüksek dozu verirken sağlam dokuyu en iyi şekilde koruma ilkesine dayanarak 3D (tree dimensional = üç boyutlu) konformal ve IMRT (intensity modulated radiation therapy) tedavisi artık standart olmalıdır. Konformal tedavi üç boyutlu (3D) RT ve IMRT biçiminde fraksiyone olarak uygulanabilir. NFK'nın konformal radyoterapi ile radyasyon dozunun artışı lokal kontrolde ve buna bağlı olarak sağkalımda artış sağlar. Konformal tedavi çoklu alan girişleri, farklı enerjiler, wedge'ler, kompensatör bloklar kullanarak riskli organlarda tolerans dozu aşılmadan, boost veya salvage (kurtarma) tedavisi olarak tümörde yeterli ve hatta yüksek doz uygulamaya izin verir. Kutcher ve arkadaşlarının yaptıkları çalışmada üç boyutlu konformal planla konvansiyonel plan karşılaştırılması yapılmıştır. Üç boyutlu planda iyi bir tümör dozu sağlanırken, normal dokular (temporomandibular eklemin, mandibulanın, parotislerin ve kulak kanallarının göreceli olarak korunmasıyla) daha az doz almıştır. Ancak, yüksek enerjili X ışınlarında yüzey dozunun düşük olduğu, özellikle hastanın cilt yakınlarındaki tutulmuş boyun lenf nodlarında ve burun boşluğu tümörlerinin kesişim yerlerinde yetersiz olduğu belirtilmiştir (68). Sultanem ve ark. 35 hasta üzerinde yaptıkları çalışmada, nazofarenks kanserlerinin tedavisinde IMRT kullanımı ile mükemmel lokoregional kontrol sağlanmıştır. IMRT ile tükürük bezi ve diğer kritik normal dokuları koruyarak hedefe yüksek doz vermenin mümkün olduğu bildirilmiştir. Ayrıca IMRT'nin, 3D konvansiyonel planlamadan daha iyi doz artırımı ve normal doku koruması sağladığı belirtilmiştir (69).

2.10.4. Kemoterapi

Kemoterapötik ajanlar ve radyoterapinin her ikisi de, gerek tümör gerekse normal hücreler üzerine toksik etkilere sahiptir ve bu etkilerin birbirlerine aditif olacağı açıktır. Kabul edilebilir ölçülerdeki toksisite şartı ile kemoterapi ve radyoterapinin birlikte kullanımındaki temel kazanım, radyoterapinin lokal kontrolü sağlarken kemoterapinin bu etkiyi güçlendirmesi ve olası mikrometastazları ortadan kaldırmasıdır. Kemoterapinin RT ile eşzamanlı biçimde uygulanması gerek lokal kontrol gerekse genel sağkalımı anlamlı biçimde artırır. Öte yandan eşzamanlı kullanılan ajan, radyoterapiden alınan etkinliği birkaç farklı mekanizma ya da mekanizmaları kullanarak artırabilir. Bu mekanizmalar radyasyona bağlı ilk hasarın artışı, hücresel tamir

mekanizmalarının inhibisyonu, hücre üreme siklusunun redistribüsyonu, radyoterapi etkinliğini düşüren hipoksik ortamdaki hücrelerin öldürülmesi ve tümör hücreleri repopulasyonunun engellenmesi şeklinde incelenebilir. Radyasyon, sitotoksik etkisini dolaylı ya da doğrudan gerçekleştirir. Direkt etkide ölüme yol açan asıl sebep, DNA’da radyasyon enerjisi ile oluşan çift zincir kırıklarıdır ve bunların tamir olanağı yoktur. Tek zincirdeki kırıklar ise hücresel tamir mekanizmaları ile saatler içerisinde düzeltilebilir. DNA ile zaten etkileşime girmiş sisplatin gibi bir ajan varlığında radyasyonun hasar verici etkinliğide artar. Eşzamanlı verilen tedavilerdeki etkinlik artışının bir diğer muhtemel sebebi artmış apoptozis olup, radyasyon ile hasarlanmış hücre zarından açığa çıkan serbest oksijen radikalleri sitoplazmada bazı reaksiyonlara yol açarak hücreyi apoptoza götüren sinyalleri tetikleyebilir (70-75).

2.10.5. Sisplatinin Kemoradyoterapideki Rolü

Yapısı bakımından diğer antineoplastik ajanlardan farklı olan sisplatin (platin diamminodiklorür) bir organik platin türevi olup DNA çift sarmalına çapraz bağlanarak sitotoksik etkisini gösterir. Bu bakımdan alkilleyici ajanlara benzeyen platinin sadece “cis” izomeri sitotoksiktir ve hücre siklusundaki herhangi bir faza spesifik değildir.

Geniş spekturumlu bir antineoplastik olan cisplatin nonseminomatöz testis tümörleri, over kanserleri, mesane, prostat, serviks, özefagus, küçük hücreli dışı akciğer, baş-boyun kanserleri ve nöroblastoma gibi birçok solid tümörde kullanılabilir. Mide-barsak mukozasından emilemeyen sisplatin, sadece intravenöz yol ile verilebilir ve plazma proteinlerine % 90 oranında bağlanarak taşınır. Yarılanma ömrü 60 saat kadar olmasına rağmen uygulamadan 4 ay sonra bile böbrekte saptanabilir. Sisplatin bir topoizomeraz inhibitörü olan Etoposid, antimetabolitler (Metotreksat, 6-Merkaptopürin, 5-Fluorourasil, Sitarabin, Gemcitabin) ve Taksan gibi bazı bitkisel ajanlarla supraadditif (sinerjistik) etki gösterir. Kemik iliği baskılanması açısından diğer antineoplastik ajanlara göre orta derecede toksik olması, kombinasyon tedavileri için avantaj sağlar. Ancak, en fazla emezis yapan ajanlardan birisidir ve en ciddi yan etkisi ise akut tübüler nekrozdur. Nefrotoksisitesi doza bağımlı olan sisplatinin tek başına kullanımındaki mutad dozu 100mg/m²’dir. Bu sebeple uygulama öncesi uygun miktarda sıvı yüklemesiyle hasta diürezi arttırılmalıdır. Ancak furosemid gibi loop diüretiklerinin de ototoksik olduğu göz önünde bulundurulduğunda diürezi forse etmek için bu ajanların kullanımından kaçınılmalıdır. Sisplatine bağlı ototoksisite geçici olup doza bağlıdır ve

4000 Hz üzerindeki seslere karşı orta ya da şiddetli tipte işitme kaybı saptanabilir. Sisplatine bağlı ototoksisite 7 gün sonra iyileşir. Sisplatinin diğer yan etkileri arasında tamamı verilen doza bağlı olmak üzere periferik nöropati, hipomagnezemi ile buna bağlı hipokalsemi ve anaflaktoid reaksiyonlardır (76). Sisplatinin radyoduyarlaştırıcı etkinliği ilk kez 1974'te keşfedilmiştir. Sisplatin, radyasyona bağlı potansiyel letal hasarı artırır, subletal hasarların tamirini engeller ve hipoksik hücreleri radyasyon hasarına duyarlı hale getirerek RT'den alınan etkinliği artırır (77-80).

2.11. Tedavinin Yan Etkileri

Radyoterapiye bağlı gelişen reaksiyonlar birtakım tedavi faktörlerinden etkilenmektedir. Bunlar; fraksiyon dozu, toplam tedavi dozu, toplam tedavi süresi ve ışınlanan volümdür. Yine radyoterapiye bağlı komplikasyonların gelişmesinde kişiye özel faktörler de önemlidir. Hastanın yaşı, sağlık durumu, kişisel yatkınlığı, daha önce kemoterapi alıp almadığı, herhangi bir operasyon geçirip geçirmediği bu faktörlerdendir (81). Sublingual gland dışında tükürük bezlerinin tamamı RT sahası içerisinde. Bu nedenle NFK'da RT sonrası en sık görülen geç yan etki ağız kuruluğudur (kserostomi). Bu yan etki konvansiyonel RT ile tedavide % 75 oranında gözlenirken IMRT ile tedavide % 4 seviyesine inmektedir (82). Dental hasar, RT sonrası ikinci sıklıkta gözlenen geç yan etkidir ve kimi zaman hastalar bütün dişlerini kaybetmektedir. Diş çekimi, diş eti ve diş kanalı iyileşmesi gibi diğer tedaviler radyoterapi öncesi yeterli zaman diliminde yapılmalıdır (33,83). Tad kaybı, tedavinin 3. veya 4. haftasında başlayıp RT bitiminden sonra 4 ay daha sürebilen bir başka yan etki olup genellikle geçicidir. Trismus, % 5–10 oranında gözlenir ve 18 MV foton veya boost için ön saha kullanarak sıklığı azaltılabilir (66,81). Eksternal tedavide 72 Gy den daha fazla doz alan hastalarda temporal nekrozis, trismus ve işitmenin zayıflaması yüksek olasılıktır (84). Mandibula ve maksilla osteonekrozu %1 civarında olup nadiren görülür. Diğer bir yan etki olan işitme azlığı veya tam kaybının, %1–7 oranında gözlendiği rapor edilmektedir (85). Hastaların %8'inde önemli işitme bozukluğu görülür. Oluşan sağırılık %3 olasılıkla bilateraldir (86). Kulak iltihabı insidansı ise %3 ila %14arasındadır (87). Göz genellikle; nazal kavite, paranasal sinüsler, nazofarenks ve orbita tümörlerinin radyoterapisi sırasında radyasyona maruz kalmaktadır. Göz saha dışında olmasına karşın 60 Gy ve üzeri dozlarda yansıyan ya da diverjans nedeniyle karşı göze ulaşan ışınlardan dolayı, tedaviden birkaç yıl sonra katarakt benzeri lens opasitesi görülebilir. Katarakt;

konvansiyonel tedavide toplam 800 cGy' lik, tek fraksiyonda 200-400 cGy' lik dozlarda görülebilir (88). Daha yüksek (70 Gy üzerindeki) dozlarda %35 civarında retinopati ve optik atrofi bildirilmiştir (89). Bu nedenle 54 Gy sonrasında optik traktus mümkün olduğunca RT sahası dışına çıkarılmalıdır. Çakışan RT sahaların varlığı (supraklavikuler bölge nodları için ön, primer tümör ve üst boyun lenfatikleri için karşılıklı iki yan alan) myelit için risk teşkil eder ve %0,2–18 oranlarında gözlenmektedir (85).

3. GEREÇ VE YÖNTEM

Bu çalışmaya İnönü Üniversitesi Tıp Fakültesi Turgut Özal Tıp Merkezi Kulak Burun Boğaz A.D. ve Radyasyon Onkolojisi A.D.' na kayıtlı olan 2003-2013 yılları arasında nazofarenkskarsinom tanısı alan ve sonrasında radyoterapi alan 21 hasta ve 21 sağlıklı kontrol grubu dahil edilmiştir.

Dışlama Kriterleri:

- ⊙ Kronik Rinosinüzit
- ⊙ Nazal polipozis
- ⊙ Allerjikrinit
- ⊙ Septumdeviasyonu
- ⊙ Septal operasyon öyküsü
- ⊙ Kafa travması öyküsü
- ⊙ Konjenital olfaktör disfonksiyon
- ⊙ Majör nörolojik hastalık (alzheimer, parkinson,vs)
- ⊙ Psikiyatrik hastalar,

Tüm katılımcılara işlemler hakkında bilgi verilerek yazılı onam alınmıştır. Tüm katılımcılara kulak burun boğaz muayenesi, nazal endoskopik muayene, ortonazal koku testi ve olfaktör bulbus volümünü ölçmek için nazofarenks MR görüntülemesi yapılmıştır.

3.1. Ortonazal Koku Testleri

CCCRC (Connecticut chemo sensory clinical research center) tarafından tanımlanmış ortonazal koku testi hem sağlıklı kontrol grubuna hem de RT almış nazofarenks karsinom hastalarına uygulandı. CCCRC testi butanol eşik testi ve koku tanımlama testini içermektedir.

3.2. Butanol Eşik Testi

Butanol eşik testi bireylere her denemede 2 plastik kap içerisinde sıvı koklatılması ile uygulanır. Bir şişede su diğesinde ise butanol solüsyonu dilüsyonu yer almaktadır. Şişeler benzer görünümde ve beraber olarak sunulmaktadır. Bireylere test uygulaması esnasında her bir burun deliği ayrı ayrı olarak test edilmekte ve test

esnasında bir burun deliđi kapatılmaktadır. ŐiŐeleri koklama esnasında burun veya ele sıvı temas ettirilmemelidir. En az iki kez ŐiŐeler koklattırılmalı ve hangi ŐiŐede koku olduđu sorulmalıdır. Eđer hasta iki kez üst üste yanlış ŐiŐeyi gösterirse daha yüksek konsantrasyon ŐiŐe ile test devam ettirilir. Birey 5 kez üst üste dođru olarak butanol içeren ŐiŐeyi bilirse eŐik deđerı saptanmış olur. Her bir burun deliđinin skorları ayrı ayrı kaydedilir ve sonrasında her ikisinin ortalaması alınarak sonuç skoru elde edilir. En güçlü butanol konsantrasyonu %4 deiyodinize sudaki konsantrasyonu olup 0 nolu ŐiŐe olarak adlandırılır. Sonraki ŐiŐeler 1:3 oranında dilue edilerek ŐiŐeler 0-9 arasında iŐaretlenir, böylece olası skorlar 0-9 arasında çıkar fakat en büyük skor CCCRC test için 7 olarak alınır.

3.3. Koku Ayırt Etme Testi

Koku ayırtetme testi, koku sızdırmaz ŐiŐeler içerisinde muhafaza edilen ve TSE ve ISO9001 standartlarına uygun üretilmiş, sıvı veya propilen glikol ile seyreltilmiş sekiz farklı koku esansından (Vicks, Naftalin, Çikolata, Türk kahvesi, Bebe pudrası, Tarçın, Sabun, Yerfıstıđından) oluşmaktadır. Testler gürültüsüz ve iyi havalandırılmış odada gerçekleştirilir. Her bir koku ŐiŐesi teker teker burun deliđine yaklaŐtırılarak (burna ve muayene eden kiŐinin ellerine deđmemesine özen gösterilerek) her iki burun deliđinden 3-4 sn koklatılması sonrasında Őıklardan dođru kokuyu iŐaretlemesi istenir. ŐiŐelerin üzerinde sadece numaralar mevcuttur, bu hastayı koku hakkında yönlendirmeye engel olması için tasarlanmıştır. Her test ŐiŐesi koklatılması arasında koku adaptasyonu engellenmesi için 30 sn beklenir. Her nostril ayrı ayrı test edilir. Her iki nostril için butanol eŐik testi ve koku tanımlama testinin ortalaması alınacaktır. CCCRC test skorları her iki burun deliđinden elde edilen butanol eŐik skorları ve koku ayırtetme skorlarının toplamının dörde bölünmesi ile elde edilir. CCCRC skorları tablodaki gibi sınıflandırılmaktadır.

Anosmi	0-1,75
Ađır hiposmi	2-3,75
Orta hiposmi	4-4,75
Hafif hiposmi	5-5,75
Normal	6-7

3.4. Yaşam Kalitesi Ölçeği

Katılımcılara koku fonksiyon kaybının günlük aktivitelerini ve yaşam kalitesini etkileyip etkilemediğini ölçmek amacı ile hazırladığımız 10 soruluk bir anket uyguladık. Anketimizde katılımcılara koku almakta sorun yaşayıp yaşamadıklarını, eğer sorun yaşıyorlarsa bu durumun hastaların sosyal, psikolojik ve cinsel yaşamını ne düzeyde etkilediğine dair sorular mevcuttur. Yaşam kalitesi ölçeğimiz EK.1’ de mevcuttur

3.5. MR Görüntüleme

MR görüntüler 1,5 tesla sistemde (Magnetom Avanto; Simens, Erlangen, Almanya) standart kafa koili kullanılarak elde edildi. Hazırlık imajlarla lokalizasyonu belirlenen olfaktör bulbus, 3D T2 ağırlıklı turbo spin-eko (TR/TE; 1200/263, kesit kalınlığı; 0.6mm, matrix; 320, FOV; 200x100mm, flip angle;15°) sekansı kullanılarak görüntüler elde edildi. Bu görüntüler iş istasyonuna (OsiriX MD FDA-cleared) transfer edildi. Her iki OB volüm ölçümü deneyimli bir radyolog tarafından koronal MR imajlarında çift kör olarak yapıldı. OB’nin proksimali, çap değişikliğinin başladığı sınır olarak kabul edildi. OB’nin dallarının belirlenmesinde anterior kribriform plate ve sinir çevresindeki beyin omirlik sıvısı marker olarak kullanıldı. Volüme ölçümleri cm³ olarak değerlendirildi.

3.6. İstatistiksel Analiz

Çalışmamızda hasta ve kontrol grubunu karşılaştırmak için power analizi kullanılmıştır. Yapılan power analizi sonucunda $\alpha=0.05$, $1-b(\text{güç}) = 0.80$ alındığında olfaktörbulbus volümündeki ortalama değişimin 36.4 birim olması için her bir gruptan en az 21 deneğin alınması gerektiği hesaplanmıştır.

Araştırma verilerinin istatistiksel değerlendirilmesinde SPSS for Windows version 13.0 istatistik yazılım programı kullanıldı. Nicel değişkenlerin (yaş, olfaktör bulbus hacmi, ortonazal koku testleri vekoku ile ilgili yaşam kalitesi ölçeği) tanımlanmasında ortalama (\bar{X}) \pm standart sapma (SD), nitel değişkenlerin (cinsiyet) tanımlanmasında ise sayı ve yüzde kullanıldı. Nicel değişkenlerin normal dağılım gösterip göstermediği Shapiro Wilk normal testi ile test edildi. Normal dağılım gösteren nicel değişkenlerin gruplar arası karşılaştırılmasında Independent Sample t testi, normal

dağılım göstermeyen nicel deęişkenlerin gruplar arası karşılaştırılmasında Mann-Whitney U testi kullanıldı. Nitel deęişkenlerin gruplar arası karşılaştırılması Pearson Ki-Kare analizi ile yapıldı. $P < 0.05$ deęeri istatistiksel olarak anlamlı bulundu.

4. BULGULAR

Çalışmamızda koku fonksiyonunun değerlendirilmesi için hasta ve kontrol gruplarına ortonazal koku testleri, yaşam kalitesi ölçeği uygulandı. Ayrıca olfaktör bulbus hacim ölçümü için MR görüntüleme yapıldı. RT sonrasında en az 6 ay geçen hastalar çalışmaya dahil edildi.

Nitel ve nicel değişiklikler yönünden hasta ve kontrol gruplarının karşılaştırılması Tablo 1 ve 2 de gösterilmiştir.

Nazofarenks karsinomu nedeni ile RT almış olan 21 hastanın sağ olfaktör bulbus hacimlerinin ortalama değeri 0.034 ± 0.014 , sol olfaktör bulbus hacimlerinin ortalama değeri 0.035 ± 0.019 idi. Kontrol grubunda ise sağ olfaktör bulbus hacimlerinin ortalama değeri 0.043 ± 0.014 , sol olfaktör bulbus hacimlerinin ortalama değeri 0.043 ± 0.014 idi. Tablo 1'e göre gruplar arasında sol ve sağ olfaktör bulbus hacmi yönünden istatistiksel olarak anlamlı fark saptanmamıştır ($p > 0.05$)

Nazofarenks karsinomu nedeni ile RT almış olan 21 hastanın butanol eşik testi değerlendirildiğinde; butanol eşik testi (sağ) ortalama değeri 5.00 ± 2.00 , butanol eşik testi (sol) ortalama değeri 5.28 ± 1.95 idi. kontrol grubunda ise butanol eşik testi (sağ) ortalama değeri 6.85 ± 0.35 , butanol eşik testi (sol) ortalama değeri 6.90 ± 0.30 idi. Tablo 1'e göre butanol eşik testi yönünden gruplar karşılaştırıldığında istatistiksel olarak anlamlı fark bulunmuştur ($p < 0.005$).

Koku ayırt etme testi açısından gruplar karşılaştırıldığında; hasta grubunun koku ayırt etme (sağ) ortalama değeri 3.38 ± 2.08 , koku ayırt etme (sol) ortalama değeri 3.52 ± 1.96 idi. Kontrol grubunda ise koku ayırt etme (sağ) ortalama değeri 6.71 ± 0.64 , koku ayırt etme (sol) ortalama değeri 6.76 ± 0.53 idi. Tablo 1'e göre koku ayırt etme testi yönünden gruplar karşılaştırıldığında istatistiksel olarak anlamlı fark bulunmuştur ($p < 0.005$).

Butanol eşik testi ve koku ayırt etme testlerinin ortalama skoru yönünden gruplar karşılaştırıldığında; hasta grubun ortalama skor değeri 4.29 ± 1.70 , kontrol grubunun ortalama skor değeri 6.80 ± 0.42 idi. Tablo 1'e göre ortalama skorlar yönünden gruplar karşılaştırıldığında istatistiksel olarak anlamlı fark bulunmuştur ($p < 0.005$). Ortalama skorlara göre hasta grubunun 2'si anosmik, 6'sı ağır hiposmik, 2'si orta hiposmik, 8'i hafif hiposmik, 3'ü normaldi. Kontrol grubunun ise 2 si hafif hiposmik, 19'u normaldi.

Gruplar koku fonksiyonu ile ilgili yaşam kalitesi ölçeği yönünden karşılaştırıldığında; hasta grubun ortalama değeri 17.61 ± 8.70 , kontrol grubun ortalama

değeri ise 11.90 ± 3.96 idi. Tablo 1'e göre koku fonksiyonu ile ilgili yaşam kalitesi ölçeği yönünden gruplar karşılaştırıldığında istatistiksel olarak anlamlı fark bulunmuştur ($p < 0.005$). Tablo 2'ye göre cinsiyet yönünden hasta ve kontrol grubu karşılaştırıldığında istatistiksel olarak anlamlı fark bulunmamıştır ($p > 0.005$).

Ayrıca hasta grubu kendi içerisinde 2003-2008 ve 2009-2013 yılları arasında olmak üzere olfaktör bulbus hacmi yönünden karşılaştırıldı. 2 gruba ayrılan hastalar OB hacmi yönünden karşılaştırıldığında iki grup arasında istatistiksel olarak anlamlı fark saptanmadı. ($p = 0.66$, $p > 0.005$)

Tablo 2. Nicel değişiklikler yönünden (yaş, olfaktör bulbus hacmi, ortonazal koku testleri ve koku ile ilgili hayat kalitesi ölçeği) hasta ve kontrol gruplarının karşılaştırılması.

Değişkenler	Hasta (n=21) X± SD	Kontrol (n=21) X± SD	p
Yaş	55.42 ± 12.04	52.61 ± 17.83	0.632
Olfaktör bulbus hacmi (sağ)	0.034 ± 0.014	0.043 ± 0.014	0.07
Olfaktör bulbus hacmi (sol)	0.035 ± 0.019	0.043 ± 0.014	0.07
Butanol eşik testi (sağ)	5.00 ± 2.00	6.85 ± 0.35	0.001
Butanol eşik testi (sol)	5.28 ± 1.95	6.90 ± 0.30	0.001
Koku ayırt etme testi (sağ)	3.38 ± 2.08	6.71 ± 0.64	0.001
Koku ayırt etme testi (sol)	3.52 ± 1.96	6.76 ± 0.53	0.001
Ortalama skor	4.29 ± 1.70	6.80 ± 0.42	0.001
Koku ile ilgili hayat kalitesi ölçeği	17.61 ± 8.70	11.90 ± 3.96	0.008

Tablo 3. Nitel deęişiklikler yönünden (cinsiyet) hasta ve kontrol gruplarının karşılaştırılması.

GRUP	CİNSİYET				TOPLAM		P
	ERKEK		KADIN		SAYI	%	
	SAYI	%	SAYI	%			
HASTA	12	% 57.1	9	% 42.9	21	% 100	0,52
KONTROL	14	% 66.7	7	% 33.3	21	% 100	

5.TARTIŞMA

Nazofarenks karsinomu tedavisinde günümüzde standart tedavi RT'dir. Radyoterapi uygulamalarından sonra çeşitli geç yan etkiler meydana gelebilmektedir. Bu geç yan etkiler arasında mukozit, kserostomi, tat alma bozukluğu, diş çürükleri, yumuşak doku atrofisi, fibrozis, trismus, medulla spinalis hasarları, işitme kaybı, optik nöropati (90) ve kraniyal sinir felçleri sayılabilir (91).

Radyasyon fibrozis sendromu radyasyon tedavisi sonucu oluşan progresif patolojik fibrotik doku sklerozunun sayısız klinik belirtilerini tanımlar. Radyasyon kaynaklı hasar kas güçsüzlüğü ve kas disfonksiyonuna yol açan miyelo-radikulo-plexo-nöro-miyopatiyi içerir. Baş boyun kanserli hastalarda radyasyonun nöromüsküler yapılara olan zararı trismusa ve servikal distoniye yol açar (92).

Kronik vasküler disfonksiyon ve sonrasında olan doku sklerozu, fibrozisi ile doku atrofisi oldukça karmaşıktır ve halen tamamen anlaşılamamıştır. Hauer-Jensen ve ark'nın (93) bir teorisine göre radyasyon normal hücrelere ve tümör hücrelerinde hem serbest radikal aracılı DNA hasarı yaparak hem de hücre apoptozunu indükleyerek hasara yol açar. Normal dokularda radyasyon toksisitesi radyasyonun dokulara direkt etkisinden olabileceği gibi radyasyondan dolayı meydana gelen doku hasarından dolayı dokunun verdiği ve sitokinler tarafından başlatılan koagülasyon sistemi, inflamasyon, epitel rejenerasyonu, doku remodellingi gibi indirekt cevaplardan dolayı da olmaktadır. Hauer-Jensen ve ark'ları (93) normal dokuların radyasyona olan cevabında vasküler endotel hasarının önemli rol oynadığını öngörür. Vasküler endotelial hasar kronik radyasyon toksisitesinde önemlidir. Radyasyonun hasar verdiği endotel hücrelerinde trombomodülin eksikliği oluşurki bu da düz kas hücrelerinde, fibroblastlarda, myofibroblastlarda ve radyasyon alan diğer hücre tiplerinde prokoagulan, proinflamatuvar, profibrojenik, mitojenik, etkiye yol açan trombinin temizlenmesinde eksikliğe yol açar. Sitokinlerin ve diğer inflamatuvar mediatörlerin geri bildirim endotelial trombomodülin eksikliğine yol açar ve proliferatif fibrin üretimi ve skleroza yol açarak kronik radyasyon hasarına katkıda bulunur. Fibrinojenik pozitif feedback döngüsünün bir sonucu olarak intravasküler, perivasküler ve ekstravasküler kompartmanlarda anormal fibrin birikimi radyasyon fibrozisi olarak adlandırılan progresif doku fibrozisinden ve sklerozundan sorumlu tutulmaktadır. Radyasyon

fibrozisi cilt, kas, tendon, kemik, ligament, sinir gibi herhangi bir doku tipini etkileyebilir.

Baş boyun kanserli hastalarda trismus tümörün pterygoid kasları, temporomandibular eklemi onları destekleyen dokuları veya onları inerve eden sinirlerin invazyonu sonucu oluşabilir. Ancak radyasyon baş boyun kanserli hastalarda trismusun majör sebebidir. Masseter ve pterygoid kaslardaki istemsiz kasılmalar ile birlikte trigeminal sinirdeki ektojik aktivite ve tendon, ligament ve çenede bulunan diğer yumuşak dokulardaki kontraktür radyasyon fibrozisi olan baş boyun kanserli hastalarda trismusun gelişmesinde etkilidir (92). Ayrıca radyasyon alanında pterygoid kasların bulunmasının trismus oluşumunda etkili olduğu görülmektedir (94).

Radyasyon kaynaklı optik nöropati genellikle bir latent periyot ile tedaviden aylar yıllar sonra ortaya çıkar. Akut, ağrısız, tek yada her iki gözde irreversibl görme kaybı ile karşımıza çıkar. Radyasyon kaynaklı optik nöropati baş boyun kanserli hastalarda RT'nin geç komplikasyonlarından biridir. Radyasyon kaynaklı optik nöropati oluşması için genel olarak fraksiyone radyasyonun kümülatif dozunun 50 Gy üzerinde olması gerekmektedir (90). Radyasyon kaynaklı optik nöropatili hastalardan alınan optik sinir patolojik örneklerinde nekroz alanları, fibrin eksudalar, reaktif astrositler, myelin kaybı ve endotel hüce proliferasyonu, kalınlaşmış damar duvarı ile karakterize obliteratif endarterit saptanmıştır. Bir teoriye göre radyasyonun hem endotelial hem de glial hüce hasarı nihai patolojiye katkıda bulunur. Buna göre hem progenitör glial hücreler hem de vasküler endotelial hücreler hasar görür böylece glial hücreler azalır ve hasarlanmış dokuların metabolik ihtiyaçlarını karşılayamayan vasküler yetmezlik meydana gelir. Son yayınlar Radyasyon kaynaklı optik nöropati vasküler orjinli olduğuna odaklanmıştır. Aslında radyasyon kaynaklı optik nöropatinin hayvan modelleri bu patolojide vaskülitin nöral ve glial hüce kaybından daha önemli olduğunu göstermiştir. Radyasyona maruz kalmış hayvanlardan alınan optik sinir patolojik spesmenlerinde endotel hücrelerin azaldığı gösterilmiştir (95).

Mukozit radyoterapinin oral mukozaya olan lokal yan etkilerinden biridir. Radyasyon epitelyal ve subepitelyal mukozada hasara yol açan serbest oksijen radikallerinin oluşumunu indükler. Serbest oksijen radikalleri sinyalleri hüce yüzeyindeki reseptörlerden hüce içine iletecek ikincil mesajcıları aktive eder. Bu da doku hasarı ve hüce ölümüne yol açan proenflamatuar sitokinleri regüle eder. Primer olarak makrofajlar tarafından üretilen TNF alfa gibi proinflamatuar sitokinlerin regülasyonu da mukoza hasarına yol açar (96).

Radyasyon hücrelerin lipid, protein ve daha da önemlisi genetik kompartmanındaki temel bileşenlerin yapısındaki kimyasal bağları bozarak pek çok etkide bulunur ki bu da hücre ölümü ile sonuçlanır. Radyasyon kohleadaki saçlı hücrelerinde bazı regülatörler yolu ile apoptozu indüklemekte ve hücre ölümüne yol açmaktadır. Kohleadaki bu saçlı hücrelerin bölünme özelliği olmadığı için, apoptoza uğryan bu hücreler belli sayıya ulaştığı zaman hastada sensörinöral tip işitme kaybı oluşur. Sensörinöral işitme kaybı oluşumu için hastaya uygulanan total radyasyon dozu önemlidir (97). Kohleayı korumak için sınırlayıcı doz 45 Gy olmalıdır (98).

Kserostomi radyoterapinin bir diğer yan etkisidir. Ratlar üzerinde yapılan bir çalışmada parotis bezi elektron mikroskobu ile incelendiğinde sitoplazmik vakuolizasyon, endoplazmik retikulumda genişleme, mitokondri destrüksiyonu, asiner hücre membranında hasar gözlenmiştir. Bu bulgular iyonize radyasyonun glandüler parankimde değişiklik yaptığını destekler ve bu değişiklikler radyasyon dozu ile ilişkilidir. Bu çalışmada sitoplazma ve nükleer materyal incelendiğinde iyonize radyasyonun asiner hücrede apoptoza yol açtığı gözlenmiştir (99).

RT sonrasında koku fonksiyonu ile ilgili bilgiler literatürde oldukça sınırlıdır. Ho ve ark'larının yaptığı bir çalışmada NFK' lı 48 hasta radyoterapi öncesi ve radyoterapiden sonra 1 yıla kadar sniffin stick testi ve Vizüel analog skoru ile değerlendirilmiş ve hastaların koku eşik testinde radyoterapi öncesine göre anlamlı bir bozulma saptanmıştır. Ancak 12. Ayın sonunda koku ayırt etme ve tanımlama testlerinde herhangi bir değişiklik saptanmamıştır (100). Holscher ve ark'larının yaptığı çalışmada baş boyun tümörü nedeni ile radyoterapi alan 44 hasta olfaktör epitele verilen radyoterapi dozlarına göre 2 gruba ayrıldı. 2 gruba da koku tanımlama, koku ayırt etme ve koku eşik testi uygulandı. 2 grup arasında özellikle radyoterapiden 2-6 hafta sonrasında koku ayırt etme testi yönünden istatistiksel olarak anlamlı fark bulunurken radyoterapiden 6 ay sonrasında koku tanımlama testi yönünden istatistiksel olarak anlamlı fark saptanmıştır (101).

Nazofarenks karsinom hastalarında radyoterapi sonrası olfaktör disfonksiyonu ölçmek amacı ile olfaktör bulbus hacim ölçümü yapılan çalışma yoktur. Ancak post-travmatik koku bozukluğu, konjenital anozmi, nörodejeneratif hastalıklar, lepra hastaları, total larenjektomi hastaları ve hiçbir koku fonksiyon bozukluğu olmayan bireylerde kullanılmıştır. Biz çalışmamızda olfaktör bulbus hacmini ölçerek, yaşam kalitesi ölçüğü ve subjektif koku testleri uygulayarak yani objektif ve sübjektif testleri birlikte değerlendirerek nazofarenks karsinom hastalarında radyoterapi sonrasında koku

fonksiyonunu deęerlendirmeyi ve bunun hastaların yařam kalitesine olan etkisini incelemeyi amaçladık. alıřmamızda hastalarımıza ve kontrol grubuna ortonazal koku testleri, yařam kalitesi öleęi ve olfaktör bulbus hacim ölçümü için MR görüntüleme uyguladık. Nazofarenks karsinom tanısı alan 21 hastamızın 18'i radyoterapi öncesinde koku fonksiyonunda herhangi bir bozukluk hissetmediklerini iddia ettiler. Hastalarımızın çoęu yapılan anket sonucunda koku probleminin yařam kalitesini ve günlük aktivitelerini etkilemesinden Őikâyetçi idi. alıřmamızın sonunda hasta ve kontrol grubunu karşılařtırdığımızda olfaktör bulbus hacmi yönünden iki grup arasında istatistiksel olarak anlamlı fark saptamadık. Ancak yařam kalitesi öleęi ve ortonazal koku testleri yönünden iki grup arasında anlamlı fark saptadık. Bu alıřmamız hastalarımızın çoęunluęunda koku fonksiyonunda subjektif kayıp olduęunu göstermiřtir.

Lokal RT nazal kavitede ödem ve mukozit gibi koku algısını etkileyebilecek mukozal deęişikliklere neden olur (102). Mukozitle sonuçlanan, olfaktör epitelde bazal hücrelerin siklusundaki deęişiklikler ve bu hücrelerin kaybı 60 Gy üzerindeki dozlarda meydana gelir (101). Olfaktör mukozadaki bowman bezlerindeki hasar olfaktör nöronların çevresinde de büyük deęişikliklere yol açar (103,104). Ek olarak nazal kavitedeki mukozit; olfaktör fonksiyon üzerinde ciddi etkisi olan hava akımında deęişikliğe yol açar (105,106). Olfaktör bölgeye olan bu etkilerin hassas ölçümü zor olmakla birlikte temelde sadece MR görüntüleme ile mümkündür (105). Koku fonksiyonunun radyoterapi kaynaklı deęişikliklerinin olası bir nedeni, bütün beyin ıřınlanmasından sonra oluřan deęişikliklere benzer şekilde olfaktör liflerin geçici nöronal demiyelinizasyonu olarak tanımlanmıřtır (104,107). Koku diskriminasyonundaki deęişiklikler sadece olfaktör epiteldeki deęişikliklerle açıklanamaz. Olfaktör bulbus koku diskriminasyonunda önemli rol oynar (108,109). Ek olarak koku hafızası ve koku diskriminasyonu gibi yüksek koku fonksiyonlarındaki bozulma temporal ve orbitofrontal korteks hasar gördükten sonra görülür (9,110-112). Periferik olfaktör sistemin rejenerasyon yeteneęi iyidir. Olfaktör epitelin bazal hücreleri yařam boyu bölünme özellięine sahip progenitör hücrelere dönüşür. Bu progenitör hücreler matür nöronlara dönüşen nöronal prekürsör hücrelere farklılařırlar (113,114). Olfaktör reseptör hücrelerin yenilenme hızı belirsiz olmasına karşı, klinik verilere dayanarak 2-6 ay olduęu tahmin edilebilir (115). Olfaktör stimölasyon kaybı olfaktör bulbus hacminde azalma ve hipoplazi ile ilişkilidir (116). Bulbar nöroplastisite için olfaktör nöronlar tarafından üretilen input gereklidir (117). Olfaktör bulbustan

subventriküler zona sürekli bir nöroblast akışı vardır (118). Çevresel faktörlere ve stimulusa bağlı olan nörogenesis koku algısını ve olfaktör bulbus hacmini artırır (117). Olfaktör sinir özelleşmiştir ve sadece sensöryel bilgi taşır. Olfaktör sistem olfaktör epitel, olfaktör bulbus, olfaktör traktusu içerir ve rinensefalon olarak da bilinen kortikal olfaktör bölgeyle bağlantılıdır. Olfaktör bulbus periferik olfaktör reseptörler ile kortikal yapılar arasında bir istasyondur. Olfaktör bulbus büyüklüğü afferent nöral aktivite ile değişir, yaşam boyu plastisitesi olan bir yapıdır ve olfaktör bulbus hacmi olfaktör fonksiyonun derecesini yansıtır (119). Olfaktör bulbus hacim ölçümü için MR görüntüleme güvenilir bir tekniktir ve post-travmatik koku bozukluğu, konjenital anozmi, nörodejeneratif hastalıklar ve hiçbir koku fonksiyon bozukluğu olmayan bireylerde kullanılmıştır (120-123,128).

Veyseller ve ark' larınınyaptığı çalışmada total larenjektomi yapılan 50 hasta preoperatif ve postoperatif dönemde olfaktör bulbus hacmi, koku eşik testi ve koku ayırt etme testi yönünden karşılaştırılmış, olfaktör bulbus hacmi, koku eşik testi , koku ayırt etme testi yönünden istatistiksel olarak anlamlı fark saptanmıştır(124).

Wang ve ark' larınınyaptığı çalışmada 29 parkinson hastası ve 29 sağlıklı kontrol grubu koku eşik testi yönünden ve olfaktör bulbus hacmi yönünden karşılaştırılmış ve gruplar arasında hem koku eşik testi hem de OB hacmi yönünden anlamlı farklılık saptanmıştır. Ayrıca hastalarda olfaktör disfonksiyon ile korele olarak olfaktör sulkus derinliği ve olfaktör bulbus hacminde azalma olduğu saptanmıştır (125).

Brodoehl ve ark' larının yaptığı çalışmada 16 idiopatik Parkinson hastası ile 16 sağlıklı kontrol grubu olfaktör bulbus hacim ölçümleri yönünden ve koku testleri yönünden karşılaştırılmış ve iki grup arasında istatistiksel olarak anlamlı fark saptanmıştır (126).

Mueller ve ark' larının yaptığı çalışmada 11 idiopatik Parkinson hastası ve 9 sağlıklı kontrol grubu OB volümü yönünden ve koku testleri yönünden karşılaştırıldığında istatistiksel olarak anlamlı fark saptanmamıştır (127).

Veyseller ve ark' larının yaptığı çalışmada 15 lepra hastası ve 15 sağlıklı kontrol grubu koku fonksiyon testleri ve olfaktör bulbus hacmi yönünden karşılaştırılmıştır. Hasta ve sağlıklı kontrol grup arasında OB volümü ve ortonazal koku testleri yönünden istatistiksel olarak anlamlı fark saptanmıştır (119).

Olfaktör bölge RT sahası içinde kalmaktadır ve tam doz RT' ye maruz kalmaktadır. RT sonrasında meydana gelen oral mukozit ve optik nöropati oluşumunda rol oynayan vasküler yetmezlik ve mukozal hasarın benzer şekilde olfaktör bölgede de

olduğunu düşünmekteyiz. Fakat bu konuda yeterince çalışma mevcut değildir. Biz çalışmamızda olfaktör bulbus hacminin değişmediğini fakat yaşam kalitesi ölçeği ve sübjektif koku testleri ile hastaların RT sonrasında koku duyusunda azalma hissettiklerini ve bunun yaşam kalitesini olumsuz yönde etkilediğini bulduk. Bunun sonucunda RT öncesi hastalara tedavi sonrası koku duyusunda azalma olabileceği hakkında bilgi verilmesi gerektiği sonucu çıkarmaktayız.

Literatürde RT sonrası NFK hastalarında koku duyusunu inceleyen yeterince çalışma olmadığından, RT'nin koku üzerine etkisinin daha iyi anlaşılabilmesi açısından ve RT üzerinden en az 6 ay geçen hastaların çalışmaya dahil edilmesi nedeni ile çalışmamızın literatüre önemli katkısı olacağını düşünüyoruz.

6. SONUÇ

Biz çalışmamızda olfaktör bulbus hacminin değişmediğini fakat yaşam kalitesi ölçęi ve subjektif koku testleri ile hastaların RT sonrasında koku duyusunda azalma hissettiklerini ve bunun yaşam kalitesini olumsuz yönde etkilediğini saptadık. Bunun sonucunda RT öncesi hastalara tedavi sonrası koku duyusunda azalma olabileceęi hakkında bilgi verilmesi gerektięi sonucu çıkarmaktayız.

KAYNAKLAR

1. Mendenhall WM, Million RR, Mancuso AA, Stringer SP. Nasopharynx. Management of head and neck cancer: A multidisciplinary approach, second edition, JB Lippincott Company, Philadelphia. 1994;23:599-626
2. Rıza K. Kulak-Burun-Boğaz Baş ve Boyun Hastalıkları. Birinci basım, Ankara, 2000:238-239.
3. Ang K, Peters L, Weber R. Concomitant boost radiotherapy schedules in treatment of carcinoma of the oropharynx and nasopharynx. Int J Radiat Oncol Biol Phys. 1990; 19: 1339-45.
4. Fletcher G, Healey TJ, McGraw J. Nasopharynx. In: MacComb W, Fletcher G, editors. Cancer of the head and neck. Baltimore: Williams & Wilkins. 1967: 152-78.
5. Lindberg R. Distribution of cervical lymph node metastases from squamous cell carcinoma of the upper respiratory and digestive tracts. Cancer. 1972; 29: 1446-9.
6. Mesic JB, Fletcher GH, Goepfert H. Megavoltage irradiation of epithelial tumors of the nasopharynx. Int J Radiat Oncol Biol Phys. 1981;7(4):447-53.
7. Leopold DA, Hummel T, Schwob JE, Hong SC, Knecht M, Kobal G. Anterior distribution of human olfactory epithelium. Laryngoscope 2000;110:417-21.
8. Nakashima T, Kimmelman CP, Snow JB. Vomeronasal organ and nerves of Jacobson in the human foetus. Acta Otolaryngologica, 1985;99:266-271.
9. Zatorre RJ, Jones-Gotman M. Human olfactory discrimination after unilateral frontal or temporal lobectomy. Brain 1991,114:71-84.
10. Williams PL. Gray's Anatomy, 38th edition, Banister H, Berry MM, Collins P eds. Churchill Livingstone, 1995, New York, 1315-1321.
11. Rowley JC 3, Moran DT, Jafek BW. Peroxidase backfills suggest the mammalian olfactory epithelium contains a second morphologically distinct class of bipolar sensory neuron: the microvillar cell. Brain Res. 1989;502(2):387.
12. Taylor M. Physiology of the nose, paranasal sinuses, and nasopharynx. English GM ed. J. B. Lippincott Company, Philadelphia, 1988;2. Cilt 3. Bölüm, sayfa 1-75.
13. Jones N, Rog D. Olfaction: a review, The Journal of Laryngology and Otology, 1998;112:11-24.

14. Can K. Kulak Burun Boğaz Hastalıkları ve Baş Boyun Cerrahisi. İkinci Baskı, İstanbul 2013:397-398
15. Ali M Y. Histology of the human nasopharyngeal mucosa. J Anat 1965; 99(3):657-72.
16. Perez CA, Devineni VR, Marcial-Vega V, Marks JE, Simpson JR, Kucik N. Carcinoma of the nasopharynx: Factors affecting prognosis. Int J Radiat Oncol Biol Phys 1992;23:271-80.
17. Altun M, Fandi A, Dupuis O, Cvitkovic E, Krajina Z, Eschwege F. Undifferentiated nasopharyngeal cancer (UCNT) : Current diagnostic and therapeutic aspects. Int J Radiat Oncol Biol Phys 1995;32(3):859-77.
18. Fandi A, Altun M, Azli N, Armand JP, Cvitkovic E. Nasopharyngeal carcinoma: Epidemiology, staging and treatment. Seminars in Oncology 1994;21:382-97.
19. Kajanti MJ, Mantyla MJ; Carcinoma of the nasopharynx. Acta Oncologica 1990;29:611-4.
20. Kwong D, Sham J, Choy D. The effect of loco-regional control on distant metastatic dissemination in carcinoma of the nasopharynx: An analysis of 1301 patients. Int J Radiat Oncol Biol Phys 1994 ;30:1029-36.
21. Lee AWM, Law SC, Foo W, Poon YF, Cheung FK, Chan DK, Tung SY, Thaw M, Ho JH. Retrospective analysis of patients with nasopharyngeal carcinoma treated during 1976-1985: Overall survival and patterns of failure. Int J Radiat Oncol Biol Phys 1993;23:261-70.
22. Taifu L. Trends in the clinical management of nasopharyngeal carcinoma . Int J Radiat Oncol Biol Phys 1992;23:469-71.
23. Teo P, Yu P, Lee WY, Leung SF, Kwan WH, Yu KH, Choi P, Johnson PJ. Significant prognosticators after primary radiotherapy in 903 nondisseminated nasopharyngeal carcinoma evaluated by computer tomography. Int J Radiat Oncol Biol Phys 1996;36:291-304.
24. Zhang EP, Lian PG, Cai KL, Chen YF, Cai MD, Zheng XF, Guang XX. Radiation therapy of nasopharyngeal carcinoma: prognostic factors based on a 10-year follow up of 1302 patients. Int J Radiat Oncol Biol Phys 1989;16:301-5.
25. Baker SR, Wolfe RA. Prognostic factors of nasopharyngeal malignancy. Cancer 1982;49:164-9.

26. Chan SH, Day NE, Kunaratnam N, Chia KB, Simons MJ. HLA and nasopharyngeal carcinoma in Chinese—a further study. *Int J Cancer* 1983;32:171–6.
27. Yu MC, Ho JHC, Lai SH. Cantonese-style salted fish as a cause of nasopharyngeal carcinoma: Report of a case-control study in Hong Kong. *Cancer Research* 1986;46:956–61.
28. Johnson J: *Nazofarenks*. Cevanşir B, Kıyak E (Ç Ed):Baş- boyun tümörlerine yaklaşım. Nobel Tıp Kitabevleri Ltd. Şti, İstanbul,1995.
29. Welland L: *Pathology of the pharyngeal tumors*. Thawley S, Panje W (eds): *Comprehensive Management of Head and Neck Tumors*. WB Saunders Company, Philadelphia, 1987, p.680.
30. Chang CP, Liu TF, Chang YW, Cao SL. Radiation therapy of nasopharyngeal carcinoma. *Acta Radiol Oncol* 1980;19:433-438.
31. Brown JJ, Fee WE. Management of the neck in nasopharyngeal carcinoma. *OtolClin North Am* 1998; 31(5): 785-802.
32. Sanguineti G, Geara FB, Garden AS, Tucker SL, Ang KK, Morrison WH, Peters LJ. Carcinoma of the nasopharynx treated by radiotherapy alone: determinants of local and regional control. *IntJRadiat Oncol Biol Phys* 1997;37(5):985–96.
33. Perez CA, Brady LW, Halperin CE. *Principles and Practice of Radiation Oncology*, 5th edition, Lippincott Williams - Wilkins 2008:820-858.
34. Sham JST, Cheung YK, Chan FL, Choy D. Nasopharyngeal carcinoma: pattern of skeletal metastases. *The British Journal of Radiology* 1990;63:202-205.
35. Teo PM, Tsao SY, Ho JH, Yu P, A proposed modification of the Ho stage classification for nasopharyngeal carcinoma. *Radiotherapy and Oncology* 1991;21(1): 11-23.
36. Neel HB, Pearson GR, Taylor WF. Antibody-dependent cellular cytotoxicity (Relation to stage and disease course in North American patients with nasopharyngeal carcinoma). *Arch Otolaryngol* 1984;110:742–747.
37. Xu J, Wan XB, Huang XF, Chan KC, Hong MH, Wang LH, Long ZJ, Liu Q, Yan M, Lo YM, Zeng YX, Liu Q. Serologic anti-enzyme rate of Epstein-Barr virus DNase-specific neutralizing antibody segregates TNM classification in nasopharyngeal carcinoma. *J Clin Oncol* 2010;28:5202–5209.
38. de-Vathaire F, Sancho-Garnier H, de-Thé H, Pieddeloup C, Schwaab G, Ho JH, Ellouz R, Micheau C, Cammoun M, Cachin Y. Prognostic value of EBV

- markers in the clinical management of nasopharyngeal carcinoma (NPC): A multicenter follow-up study. *Int J Cancer* 1988;42:176–181.
39. Twu CW, Wang WY, Liang WM, Jan JS, Jiang RS, Chao J, Jin YT, Lin JC. Comparison of the prognostic impact of serum anti-EBV antibody and plasma EBV DNA assays in nasopharyngeal carcinoma. *Int J Radiat Oncol Biol Phys* 2007;67:130–137.
 40. Shao JY, Li YH, Gao HY, Wu QL, Cui NJ, Zhang L, Cheng G, Hu LF, Ernberg I, Zeng YX. Comparison of plasma Epstein-Barr virus (EBV) DNA levels and serum EBV immunoglobulin A/virus capsid antigen antibody titers in patients with nasopharyngeal carcinoma. *Cancer* 2004;100:1162–1170.
 41. Fan H, Nicholls J, Chua D, Chan KH, Sham J, Lee S, Gulley ML. Laboratory markers of tumor burden in nasopharyngeal carcinoma: A comparison of viral load and serologic tests for Epstein-Barr virus. *Int J Cancer* 2004;112:1036–1041.
 42. Lo YM, Chan AT, Chan LY, Leung SF, Lam CW, Huang DP, Johnson PJ. Molecular prognostication of nasopharyngeal carcinoma by quantitative analysis of circulating Epstein-Barr virus DNA. *Cancer Res* 2000;60:6878–6881.
 43. Lo YM, Chan LY, Chan AT, Leung SF, Lo KW, Zhang J, Lee JC, Hjelm NM, Johnson PJ, Huang DP. Quantitative and temporal correlation between circulating cell-free Epstein-Barr virus DNA and tumor recurrence in nasopharyngeal carcinoma. *Cancer Res* 1999;59:5452–5455.
 44. Ma BB, King A, Lo YM, Yau YY, Zee B, Hui EP, Leung SF, Mo F, Kam MK, Ahuja A, Kwan WH, Chan AT. Relationship between pretreatment level of plasma Epstein-Barr virus DNA, tumor burden, and metabolic activity in advanced nasopharyngeal carcinoma. *Int J Radiat Oncol Biol Phys* 2006;66:714–720.
 45. Lo YM, Leung SF, Chan LY, Lo KW, Zhang J, Chan AT, Lee JC, Hjelm NM, Johnson PJ, Huang DP. Plasma cell-free Epstein-Barr virus DNA quantitation in patients with nasopharyngeal carcinoma (Correlation with clinical staging). *Ann N Y Acad Sci* 2000;906:99–101 .
 46. Leung SF, Chan AT, Zee B, Ma B, Chan LY, Johnson PJ, Lo YM. Pretherapy quantitative measurement of circulating Epstein-Barr virus DNA is predictive of posttherapy distant failure in patients with early-stage nasopharyngeal carcinoma of undifferentiated type. *Cancer* 2003;98:288–291.

47. Chan AT, Lo YM, Zee B, Chan LY, Ma BB, Leung SF, Mo F, Lai M, Ho S, Huang DP, Johnson PJ. Plasma Epstein-Barr virus DNA and residual disease after radiotherapy for undifferentiated nasopharyngeal carcinoma. *J Natl Cancer Inst* 2002;94:1614–1619.
48. Lin JC, Wang WY, Chen KY, Wei YH, Liang WM, Jan JS, Jiang RS. Quantification of plasma Epstein-Barr virus DNA in patients with advanced nasopharyngeal carcinoma. *N Engl J Med* 2004;350:2461–2470.
49. Le QT, Jones CD, Yau TK, Shirazi HA, Wong PH, Thomas EN, Patterson BK, Lee AW, Zehnder JL. A comparison study of different PCR assays in measuring circulating plasma Epstein-Barr virus DNA levels in patients with nasopharyngeal carcinoma. *Clin Cancer Res* 2005;11:5700–5707.
50. Tan EL, Selvaratnam G, Kananathan R, Sam CK. Quantification of Epstein-Barr virus DNA load, interleukin-6, interleukin-10, transforming growth factorbeta1 and stem cell factor in plasma of patients with nasopharyngeal carcinoma. *BMC Cancer* 2006;6:227.
51. Wang WY, Twu CW, Lin WY, Jiang RS, Liang KL, Chen KW, Wu CT, Shih YT, Lin JC. Plasma Epstein-Barr virus DNA screening followed by (18)F-fluoro-2-deoxy-D-glucose positron emission tomography in detecting posttreatment failures of nasopharyngeal carcinoma. *Cancer* 2011;117:4452–4459.
52. Cooper JS, Cohen R, Stevens RE. A comparison of staging systems for nasopharyngeal carcinoma. *Cancer* 1998;83:213-219.
53. Chua DT, Sham JS, Kwong DL, Choy DT, Au GK, Wu PM. Prognostic value of paranasopharyngeal extension of nasopharyngeal carcinoma. A significant factor in local control and distant metastasis. *Cancer* 1996;78: 202-10.
54. Teo PM, Leung SF, Yu P, Tsao SY, Foo W, Shiu W. A Comparison of Ho's, International Union Against Cancer, and American Joint Committee Stage Classifications for Nasopharyngeal Carcinoma. *Cancer* 1991; 67(2):434-9.
55. Özyar E, Yıldız F, Akyol FH, Atahan IL. Comparison of AJCC 1988 and 1997 classifications for nasopharyngeal carcinoma. *Int J Radiat Oncol Biol Phys* 1999;44(5):1079-87.
56. Cengiz G, Alpaslan M, Cem P. Radyasyon Onkolojisi Tedavi Kararları. Nobel Tıp Kitapları 2004:189-203.

57. Sobin LH, Wittekind CH. Malign tümörlerde TNM sınıflaması. İstanbul 2008:1-40.
58. Nihat Ç. Otolaringoloji Bas ve Boyun Cerrahisi. İstanbul 1996:258-263.
59. Onur Ç. Kulak Burun Boğaz Hastalıkları ve BaşBoyun Cerrahisi. İkinci Baskı, İstanbul 2007cilt 2,bölüm3,660-661
60. Sakata K, Hareyama M, Tamakawa M, Oouchi A, Sido M, Nagakura H, Akiba H, Koito K, Hilmi T, Asakura K. Prognostic factors of nasopharynx tumors investigated by MR imaging and the value of MR imaging in the newly published TNM staging. Int J Radiation Oncology Biol Phys 1999;43:273-8.
61. Fee WE Jr, Roberson JB Jr. Long-term survival after surgical resection for recurrent nasopharyngeal cancer after radiotherapy failure. Arch Otolaryngol Head Neck Surg 1991;117:1233-6.
62. Wei WI, Lam KH, Ho CM, Sham JS, Lau SK. Efficacy of radical neck dissection for the control of cervical metastasis after radiotherapy for nasopharyngeal carcinoma. Am J Surg 1990;160:439-42.
63. Yen KL, Hsu LP, Sheen TS, Chang YL, Hsu MH. Salvage neck dissection for cervical recurrence of nasopharyngeal carcinoma. Arch Otolaryngology Head Neck Surg 1997;123:725-729.
64. Kayıhan E, Levent Erişen. Bas Boyun Kanseri, Bursa, 2003; 145-183.
65. Fletcher GH, Million RR. Textbook of Radiotherapy, Nasopharynx (3rd ed), Philadelphia, Lea - Febiger, 1980:364-383.
66. Perez CA, Brady LW, Halperin CE. Principles - Practice of Radiation Oncology, Third Edition. Lippincott-Raven Publishers, Philadelphia Copyright 1997: 478-563.
67. Qin DX, Hu YH, Yan JH, Xu GZ, Cai WM, Wu XL, Cao DX, Gu XZ. Analysis of 1379 patients with nasopharyngeal carcinoma treated by radiation. Cancer 1988; 61:1117-24.
68. Kutcher GJ, Fuks Z, Brenner H, et al. Three-dimensional photon treatment planning for carcinoma of the nasopharynx. Int J Radiat Oncol Biol Phys 21:169-82, 1991.
69. Sultanem K, Shu HK, Xia P, Akazawa C, Quivey JM, Verhey LJ, Fu KK. Three dimensional intensity-modulated radiotherapy in the treatment of NPC: The University of California San Francisco experience. Int J Radiat Oncol Biol Phys 2000; 48(3):711 -22.

70. Bourhis J, Mornex F. The biological basis for chemoradiation. Concomitant chemoradiation current status and future. (Ed: Mornex F, Mazon JS). Paris; Elsevier, 1999:16–25.
71. Steel GG. Combined radiotherapy – chemotherapy: Principles: The Biological Basis of Radiotherapy: 2nd ed. Paris; Elsevier, 1989:67–77.
72. John MJ. Radiotherapy and chemotherapy. Textbook of Radiation Oncology. (Ed: Gunderson LL, Tepper JE.) 1st ed. Philadelphia; Churchill Livingstone; 2000:141–54.
73. Blank K, Rudoltz M, Kao GD, Muschel RJ, McKenna WG. The molecular regulation of apoptosis and implications for radiation oncology. *Int J Radiat Oncol Biol Phys* 1997;71:455-66.
74. Özkök S. Temel Radyoterapi, Radyasyon Fiziği ve Radyobioloji Kurs Kitapçığı. Ulusal Radyasyon Onkolojisi Kongresi 2002;118-25.
75. Kayaalp O. Sisplatin ve Karboplatin. In: Kayaalp O, eds, *Tıbbi Farmakoloji*. Ankara: Hacettepe-Taş, 1998:399-400.
76. Beggs AC. Cisplatin and radiation: interaction probabilities and therapeutic possibilities. *Int J Radiat Oncol Biol Phys* 1990;19:1183-9.
77. Steel G. The search for therapeutic gain in the combination of radiotherapy and chemotherapy. *Radiother Oncol* 1988;11:31-53.
78. Redpath J, Hyden EC, Sun C. Induction of cisplatin sensitivity without alteration in radiation sensitivity. *Int J Radiat Oncol Biol Phys* 1995; 32: 681-5.
79. Douple EB, Richmond R. Platinum complexes as radiosensitizers of hypoxic cells. *Br J Cancer* 1978;37:98-102.
80. Lee AW, Law SC, Ng SH, Chan DK, Poon YF, Foo W, Tung SY, Cheung FK, Ho JH. Retrospective analysis nasopharyngeal carcinoma treated during 1976-1985: late complications following mega voltage irradiation. *British Journal of Radiology* 1992;65:918-28.
81. Chao KS, Deasy JO, Markman J, Haynie J, Perez CA, Purdy JA, Low DA. A prospective study of salivary function sparing in patients with head-and-neck cancers receiving intensity-modulated or three dimensional radiation therapy: initial result. *Int J Radiation Oncology Biol Phys* 2001;49(4):907-16.
82. Daly TE. Dental care in the irradiated patient. In Fletcher GH, ed: *Textbook of Radiotherapy*, ed 2. Philadelphia, Lea -Febiger, 1973;157-165.

83. Yeh SA, Tang Y, Lui CC, Huang YJ, Huang EY. Treatment outcomes and late complications of 849 patients with nasopharyngeal carcinoma treated with radiotherapy alone. *Int J Radiation Oncology Biol Phys* 2005;62(3):672-679.
84. Chen WC, Jackson A, Budnick AS, Pfister DG, Kraus DH, Hu. Sensorineural hearingloss in combined modality treatment of nasopharyngeal carcinoma. *Cancer* 2006;106(4):820–9.
85. Parton M, Dowsett M, Smitt I. Studies of apoptosis in breast cancer. *BJM* 322: 1528-1532, 2001.
86. Young YH, Cheng PW, Jenq YK. A 10-Year longitudinal study of tubal function inpatients with nasopharyngeal carcinoma after irradiation. *Otolaryngol Head NeckSurg* 1997;123(9):945-948.
87. Cem U. Kanserde Işımlama Teknikleri. *Dizgi Baskı, Ankara* 1995:25-26.
88. Midena E, Segato T, Piermarocchi S, Corti L, Zorat PL, Moro F. Retinopathy following radiation therapy of paranasal sinus and nasopharyngeal carcinoma. *Retina* 1987;7:142-147.
89. Marks JE, Bedwinek JM, Lee F, Purdy JA, Perez CA. Dose-response analysis for nasopharyngeal carcinoma. *Cancer* 1982;50:1042–50.
90. Zhao Z, Lan Y, Bai S, Shen J, Xiao S, Lv R, Zhang B, Tao E, Liu J. Late-onset radiation-induced optic neuropathy after radiotherapy for nasopharyngeal carcinoma. *J Clin Neurosci* 2013;20:702-6.
91. Özşaran Z, Yalman D, Yıldırım G, Parvızı M, Esassolak M, Haydaroğlu A. Baş- Boyun Kanseri Tanısı ile Radyoterapi Gören Olgularda Geç Yan Etkilerin Değerlendirilmesi. *T Klin J Med Sci* 2003, 23:195-199.
92. Stubblefield MD. Radiation Fibrosis Syndrome: Neuromuscular and Musculoskeletal Complications in Cancer Survivors. *PMR*. 2011;3:1041-54.
93. Hauer-Jensen M, Fink LM, Wang J. Radiation injury and the protein C pathway. *Crit Care Med* 2004;32:325-330.
94. Maxymiw WG, Cummings BJ, Wood RE. The effects of antitumor irradiation on mandibular opening and mobility: a prospective study of 58 patients. *Oral Surg Oral Med Oral Pathol Oral Radiol Endod*. 1999;88:365-73.
95. Levy RL, Miller NR. Hyperbaric oxygen therapy for radiation-induced optic neuropathy. *Ann Acad Med Singapore*. 2006;35:151-7.
96. Rajesh V. Lalla, Stephen T. Sonis, Douglas E. Peterson. Management of Oral Mucositis in Patients with Cancer *Dent Clin North Am*. 2008; 52: 61-77.

97. Tan PX, Du SS, Ren C, Yao QW, Yuan YW. Radiation-induced Cochlea hair cell death: mechanisms and protection. *Asian Pac J Cancer Prev* 2013;14:5631-5.
98. Pan CC, Eisbruch A, Lee JS, Snorrason RM, Ten Haken RK, Kileny PR. Prospective study of inner ear radiation dose and hearing loss in head-and-neck cancer patients. *Int J Radiat Oncol Biol Phys* 2005;61:1393-402.
99. Boraks G, Tampelini FS, Pereira KF, Chopard RP. Effect of ionizing radiation on rat parotid gland. *Braz Dent J* 2008;19:73-6.
100. Ho WK, Kwong DL, Wei WI, Sham JS. Change in olfaction after radiotherapy for nasopharyngeal cancer--a prospective study. *Am J Otolaryngol* 2002;23:209-14.
101. Hölscher T, Seibt A, Appold S, Dörr W, Herrmann T, Hüttenbrink KB, Hummel T. Effects of radiotherapy on olfactory function. *Radiother Oncol* 2005;77:157-63.
102. Landis BN, Hummel T, Hugentobler M, Giger R, Lacroix JS. Ratings of overall olfactory function. *Chem Senses* 2003;28:691-4.
103. Briand L, Eloit C, Nespoulous C, Bézirard V, Huet JC, Henry C, Blon F, Trotier D, Pernollet JC. Evidence of an odorant-binding protein in the human olfactory mucus: location, structural characterization, and odorant-binding properties. *Biochemistry* 2002;41:7241-52.
104. Ophir D, Guterman A, Gross-Isseroff R. Changes in smell acuity induced by radiation exposure of the olfactory mucosa. *Arch Otolaryngol Head Neck Surg* 1988;114:853-5.
105. Damm M, Vent J, Schmidt M, Theissen P, Eckel HE, Lötsch J, Hummel T. Intranasal volume and olfactory function. *Chem Senses* 2002;27:831-9.
106. Zhao K, Scherer PW, Hajiloo SA, et al. Effect of anatomy on human nasal air flow and odorant transport patterns: implications for olfaction. *Chem Senses* 2004;29:365-79.
107. Carmichael KA, Jennings AS, Doty RL. Reversible anosmia after pituitary irradiation. *Ann Intern Med* 1984;100:532-3.
108. Friedrich RW, Laurent G. Dynamic optimization of odor representations by slow temporal patterning of mitral cell activity. *Science* 2001;291:889-94.
109. Schaupp H, Krull R. Radiogenic disorder in sense of smell. *Laryngol Rhinol Otol (Stuttg)* 1975;54:340-3.

110. Jones-Gotman M, Zatorre RJ. Odor recognition memory in humans: role of right temporal and orbitofrontal regions. *Brain Cogn* 1993;22:182–98.
111. Rubin BD, Katz LC. Spatial coding of enantiomers in the rat olfactory bulb. *Nat Neurosci* 2001;4:355–6.
112. Zhao K, Scherer PW, Hajiloo SA, et al. Effect of anatomy on human nasal air flow and odorant transport patterns: implications for olfaction. *Chem Senses* 2004;29:365–79.
113. Calof AL, Hagiwara N, Holcomb JD, et al. Neurogenesis and cell death in olfactory epithelium. *J Neurobiol* 1996;30:67–81.
114. Temmel AF, Quint C, Schickinger-Fischer B, et al. Characteristics of olfactory disorders in relation to major causes of olfactory loss. *Arch Otolaryngol Head Neck Surg* 2002;128:635–41.
115. Hummel T, Heilmann S, Huttenbrink KB. Lipoic acid in the treatment of smell dysfunction following viral infection of the upper respiratory tract. *Laryngoscope* 2002;112:2076–80.
116. Cummings DM, Knab BR, and Brunjes PC. Effects of unilateral olfactory deprivation in the developing opossum, *Monodelphis domestica*. *J Neurobiol* 1997;33:429–438.
117. Lledo PM, Gheusi G. Olfactory processing in a changing brain. *Neuroreport* 2003;14:1655–63.
118. Miani C, Ortolani F, Bracale AM, Petrelli L, Staffieri A, Marchini M. Olfactory mucosa histological findings in laryngectomees. *Eur Arch Otolaryngol* 2004;260:529–535.
119. Veyseller B, Aksoy F, Yildirim YS, Açikalin RM, Gürbüz D, Ozturan O. Olfactory dysfunction and olfactory bulb volume reduction in patients with leprosy. *Indian J Otolaryngol Head Neck Surg* 2012;64:261–265.
120. Yousem DM, Geckle RJ, Bilker WB, McKeown DA, Doty RL. MR evaluation in patients with congenital hyposmia or anosmia. *Am J Radiol* 1996;166:439–443.
121. Yousem DM, Geckle RJ, Doty RL. Evaluation of olfactory deficits in neurodegenerative disorders. In: Abstract of The Radiological Society of North America Scientific Program. Chicago, 1995.

122. Yousem DM, Geckle RJ, Bilker WB, Doty RL. Olfactory bulb and tract and temporal lobe volumes: normative data across decades. *An N Y Acad Sci* 1998;855:546–555.
123. Buschhüter D, Smitka M, Puschmann S, Gerber JC, Witt M, Abolmaali ND, Hummel T. Correlation between olfactory bulb volume and olfactory function. *Neuroimage* 2008;42:498–502.
124. Veyseller B, Ozucer B, Aksoy F, Yildirim YS, Gürbüz D, Balıkçı HH, Ozturan O. Reduced olfactory bulb volume and diminished olfactory function in total laryngectomy patients: a prospective longitudinal study. *Am J Rhinol Allergy* 2012;26:191-3.
125. Wang J, You H, Liu JF, Ni DF, Zhang ZX, Guan J. Association of olfactory bulb volume and olfactory sulcus depth with olfactory function in patients with Parkinson disease. *AJNR Am J Neuroradiol* 2011;32:677-81.
126. Brodoehl S, Klingner C, Volk GF, Bitter T, Witte OW, Redecker C. Decreased olfactory bulb volume in idiopathic Parkinson's disease detected by 3.0-tesla magnetic resonance imaging. *Mov Disord*.
127. Mueller A, Abolmaali ND, Hakimi AR, Gloeckler T, Herting B, Reichmann H, Hummel T. Olfactory bulb volumes in patients with idiopathic Parkinson's disease a pilot study. *J Neural Transm* 2005;112:1363–1370.
128. Mueller A, Rodewald A, Reden J, Gerber J, von Kummer R, Hummel T. Reduced olfactory bulb volume in posttraumatic and postinfectious olfactory dysfunction. *Neuroreport* 2005;16:475–478.

EKLER

EK 1. Koku İle İlgili Hayat Kalitesi Ölçeđi

Ařađıdaki ifadeler için size uygun olanını işaretleyiniz.

- 1) Sorun Yok
- 2) Hafif Düzeyde
- 3) Orta Düzeyde
- 4) İleri Düzeyde
- 5) Çok ileri düzeyde

1) Kokulu ortamlarda koku almakta güçlük çekiyorum.

- 1
- 2
- 3
- 4
- 5

2) Koku duyumdaki azalma nedeniyle sık ve uzun süre koklama ihtiyacı duyuyorum.

- 1
- 2
- 3
- 4
- 5

3) Bazı kokuları alamama kaygısını yaşıyorum.

- 1
- 2
- 3
- 4
- 5

4) Koklama esnasında koku alamadığım zaman sinirleniyorum.

- 1
- 2
- 3
- 4
- 5

5) Koku alma duyumda ki azalma nedeniyle ruhsal çöküntü yaşıyorum.

- 1
- 2
- 3
- 4
- 5

6) Koku duyumda azalma nedeniyle arkadaş ortamlarına, davetlere katılmak istemiyorum.

- 1
- 2
- 3
- 4
- 5

7) Koku alma duyumdaki azalma nedeniyle işimi yaparken sorun yaşıyorum.

- 1
- 2
- 3
- 4
- 5

8) Koku duyumda azalma yemeklerden tat almamı engelliyor.

- 1
- 2
- 3
- 4
- 5

9) Koku duyumda azalma sonrası cinsel isteksizlik yaşıyorum.

- 1
- 2
- 3
- 4
- 5

10) Koku duyumda azalma sonrası hafızamda zayıflama hissediyorum.

- 1
- 2
- 3
- 4
- 5