



T.C.  
İNÖNÜ ÜNİVERSİTESİ TIP FAKÜLTESİ  
ORTOPEDİ VE TRAVMATOLOJİ  
ANABİLİMDALI

# KIENBÖCK HASTALIĞINDA ORTA DÖNEM CERRAHİ SONUÇLARIMIZ

UZMANLIK TEZİ

HAZIRLAYAN

Dr. Bünyamin ARI

TEZ DANIŞMANI

Prof. Dr. Kadir ERTEM

MALATYA-2015

## ÖZET

### **Kienböck hastalığında orta dönem cerrahi sonuçlarımız**

Dr.Bünyamin Arı

İnönü Üniversitesi Tıp Fakültesi

Ortopedi ve Travmatoloji Anabilim Dalı

MALATYA

Kienböck hastalığı el bileğinde lunatumun avasküler nekrozu olup nadir olarak görülen hastalıktır. Hastalık sinsi başlangıçlıdır. Genellikle dominant el tutulur ve travma sonrası ortaya çıkar. Hastalığın tanı ve tedavisi oldukça kompleksdir. Bunun nedeni etyolojinin net olarak ortaya konulamamasıdır.Sınıflandırma Lichtman evrelendirilmesi kullanılır. Oldukça nadir görülen bu hastalıkta klinik deneyimlerimizi paylaşmayı amaçladık.

2006-2014 yılları arasında hastanemizde 37 hasta kienböck nedeni ile opere edildi.Ortalama takip süresi 44,02 (20-80) aydı.Bu hastalarının 16 (%43.2)'sı erkek 21 (%56.8)'i kadındı.Çalışmada hastaların yaş ortalaması 38,21 (19-73) olarak tespit edildi ve % 94.59'u (n=35) 20 ile 59 yaş arasındaydı. Tedavi öncesi hastaların ortalama yakınma süreleri 42.81 (1-180) aydı.Hastaların 35 (%94.6)'inde sağ el bileği dominantdı ve 27 (%73)'ünde etkilenen taraf sağ el bileğiydi. 20 (%54.1) hastada travmaya sekonder olarak hastalık ortaya çıkmıştı. Tedavi öncesinde hasta el bilekleri Lichtman sınıflamasına göre gruplara ayrıldığında; 24 (% 64.86) tane evre 2, 1(% 2.7) tane evre 3A, 5 (% 13.51) tane evre 3B ve 7 (% 18.91) tane evre 4 olduğu görüldü. Hastalar pre-op ve post-op Kavrama gücü,fleksiyon-extansiyon aralığı,ulnar-radyal deviasyon aralığı, VAS skorlaması,DASH skorlaması ve hasta memnuniyeti açısından değerlendirildi.Tüm klinik muayene bulgularındaki artış istatistiksel anlamlı olarak değerlendirildi.Hastaların 31 (%83,7)'i yapılan cerrahi işlemde memnundu.Hastalarımızın %32.4(n=12)'inde tedavi sonrasında radyolojik ilerlemenin devam ettiği tespit edilmiştir.Cerrahiden memnun olmayan 6 hastanın 3'üne ek müdahale uygulanmıştır.Yapılan cerrahi müdahaleler sonrası bir hasta haricindeki diğer hastaların hepsi işlerine geri dönebilmiştir.

Erken evredeki hastalara metafizer dekompresyon,geç evredeki hastalara kurtarıcı cerrahi(proksimal dizi çıkarma) uygulandı.Hastalar pre-op ve post-op Kavrama gücü,fleksiyon-extansiyon aralığı,ulnar-radyal deviasyon aralığı, VAS skorlaması,DASH skorlaması ve hasta memnuniyeti açısından değerlendirildi.

Metafizler dekompresyon uygulanan hastalarda 24 hastanın 13 (%54,2)'ü kadın, 11 (%45,8)'i erkekti. Hastaların ortalama takip süresi 46,75 (26-80) ay ve yaş ortalaması 35,54 (19-53) yıl olarak tespit edilmiştir. Hastaların 14 (%58,3)'ünde travma öyküsü mevcuttu. Çalışmamızda pre-op ve post-op kavrama gücü, ekstansiyon-fleksiyon hareket genişliği, ulnar-radial deviasyon hareket genişliği, DASH ve VAS skorlarına bakıldı. Ameliyat sonrası tüm klinik belirteçlerde istatistiksel olarak anlamlı artış olduğunu tespit ettik. 24 Hastanın 23 (%95,8)'ü yapılan müdahalede sonrası işlerine dönebilmişti. Şikayeti devam bir hastada ise radyolojik ilerlemede görüldüğünden ek cerrahi işlem olarak proksimal dizi çıkarma uygulandı. Bu hasta da ek müdahale sonrası işine geri dönebilmiştir.

Proksimal dizi çıkarma cerrahisi uygulanan 13 hastanın 8 (%61,5)'i kadın, 5 (%38,5)'i erkekti. Hastaların ortalama takip süresi 39 (20-68) ay ve yaş ortalaması 43,15 (28-73) yıl olarak tespit edilmiştir. Hastaların 6 (%46,2)'sında travma öyküsü mevcuttu. Çalışmamızda pre-op ve post-op kavrama gücü, ekstansiyon-fleksiyon hareket genişliği, ulnar-radial deviasyon hareket genişliği, DASH ve VAS skorlarına bakıldı. Kavrama gücünde azalma tespit ettik ancak istatistiksel olarak anlamlı değildi. Ulnar-radial deviasyon hareket aralığındaki artış istatistiksel olarak anlamlı değildi. Ekstansiyon-fleksiyon hareket genişliği, VAS ve DASH skorlarında artış istatistiksel olarak anlamlı olarak değerlendirildi. 13 Hastanın 11'i yapılan cerrahi sonrası işlerine geri dönebilmişti. Diğer 2 hastaya ek cerrahi müdahale olarak el bileği denervasyonu uygulanmıştı. Ek cerrahi işlem sonrası hastalardan biri işine dönememiştir, diğer hasta işine geri dönebilmiştir.

Sonuç olarak Kienböck hastalığında yapılan müdahalelerin radyolojik ilerlemeyi büyük oranda durdurduğunu (%67,6) tespit ettik. Hastaların cerrahi tercih etmelerinde en önemli etken olan ağrının, yapılan müdahaleler sonrası azalması ile hastaların işlerine geri dönebildiğini ve bunun da hasta memnuniyetini artırdığını düşünüyoruz. Proksimal dizi çıkarma uygulanan hastalarda post-op kavrama gücünün azaldığını saptadık. Erken evrelerde uygulanan kanlandırma ameliyatlarının daha fazla hasta memnuniyeti, eklem hareket açıklığının korunması, daha iyi kavrama gücü, VAS ve DASH skorlarının daha iyi olması nedeni ile Kienböck hastalığının erken tanı ve tedavisinin daha iyi olduğu kanısındayız.

**Anahtar Kelimeler:** Kienböck Hastalığı, Metafizler Dekompresyon, İnterkarpal Artrodez, Proksimal Dizi Çıkarma

## SUMMARY

### Mid-Term Surgical Outcome of Kienböck disease

Dr.Bünyamin Arı

İnönü Univerity Faculty of Medicine

Department of Ortopaedics and Traumatology

MALATYA

Kienbock's disease is avascular necrosis of lunatum and is a rare disease. Disease's onset is insidious. Usually dominant hand is effected and occurs after trauma. Diagnosis and treatment of disease is rather complex because of etiology is not clearly defined. Lichtman classification is used for staging. We aim to share our clinical experience in this rare disease.

Between 2006 and 2014, 37 patients were operated due to Kienbock's disease in our clinic. The mean length of follow up was 44,02 (20-80) months. Sixteen (43.2%) patients were male, 21(56,8%) were female. The mean age of patients was 38,21 (19-73) and 94,59 (n=35) of them was between 20 and 59 years. The mean duration of symptoms before surgery was 42,81 (1-240) months. Right hand was dominant in 35(94,6%) of patients and right hand was effected in 27(73%) of patients. The disease was caused by trauma in 20 (54,1%) patients. When patients grouped according to Lichtman classification ; 24 (64,86) were stage II, 1 (2,7%) was stage IIIA, 5 (13,51 %) were stage IIIB and 7 (18,91) were stage IV. Preoperatively and postoperatively; all patients were evaluated in terms of grip strength, flexion-extension range, ulnar-radial deviation range, VAS score, DASH score and patient satisfaction. Increases in all clinical examination was considered statistically significant. Thirty-one of patients (83,7%) were pleased with surgical procedure. 32.4% of our patients (n = 12) in the post-treatment was determined to continue radiological progression. Three of 6 discontent patients underwent additional surgical interventions. All the other patients, except for one patient after the surgery intervention was able to return to work .

Patients in early stages were treated with metaphyseal decompression, salvage surgery (proximal row carpectomy) were performed patients in advanced stage. Preoperatively and postoperatively; all patients were evaluated in terms of grip strength, flexion-extension range, ulnar-radial deviation range, VAS score, DASH score and patient satisfaction.

Twenty-four patients were treated with metaphyseal decompression; there were 13(54,2%) male and 11(45,8%) female. The mean length of follow up was 46,75 (26-80) months and the mean age was 35,54 (19-53) years. There was trauma history in 14 (58,3%) patients. Preoperatively and postoperatively; all patients were evaluated in terms of grip strength, flexion-extension range, ulnar-radial deviation range, VAS score, DASH score and patient satisfaction. Postoperatively increases in all clinical markers was considered statistically significant. Twenty three of 24 patients returned their preoperative jobs. Proximal row carpectomy was performed ,because of determination radiological progression, to one patient with continued to complain. This patient returned his preoperative job after additional intervention.

Thirteen patients were treated with proximal row carpectomy, 8(61,5%) were female, 5(38,5) were male. The mean length of follow up was 39 (20-68) months and the mean age was 43,15 (28-73) years. There was trauma history in (46,2%) patients. Preoperatively and postoperatively; all patients were evaluated in terms of grip strength, flexion-extension range, ulnar-radial deviation range, VAS score, DASH score and patient satisfaction. Decrease in grip strength was determined but this was not statistically significant. Increase in flexion-extension range, ulnar-radial deviation range, VAS score, DASH score was statistically significant. Eleven of 13 patients returned their preoperative jobs. Wrist denervation was performed to 2 patients as additional intervention. One patient did not return to work after an additional surgical procedure, the other patient was able to return to the other job.

As conclusion, we have determined surgical interventions to Kienbocks disease largely prevent radiological progression (%67.6). Patients could return their jobs after surgical interventions cause to reduce in pain, the most important factor in patients choosing surgery, and we think that increase patient satisfaction. We determined decrease in grip strength patients with treated with proximal row carpectomy. We believe early diagnosis and treatment of Kienbocks diseases is better due to greater grip strength, higher VAS and DASH score, protection of range of motion and higher patient satisfaction in early stage decompression surgery.

**Keywords:** Kienböck's Disease, The Metaphyseal Dekomresyon, Intercarpal Arthrodesis, Proximal Row Extraction

## ÖNSÖZ

Kienböck hastalığı, günümüzde sebebi net olarak açıklanamayan, el bileğinin ağrılı, çoğu zaman ilerleyici ve ileri evre tutulumlarıyla genç yaşlarda el bileği ekleminin hareketlerini kısıtlayıcı bir hastalıktır. Başlangıçta klinik bulgular ya tamamen müphemdir, yada hastalığa özgü değildir. Sık olarak görülmediğinden ilk akla gelen tanılar içinde genelde yoktur. Tanının geç evrede iken konulması önemli belirleyici faktörlerden birisidir. Tedavi yöntemleri hastalığın tanı anındaki evresine göre farklılık göstermektedir.

Konu ile ilgili yapılmış bir çok çalışmada, genel olarak bir yada iki tip tedavi yönteminin sonuçlarını az sayıda hasta gruplarında karşılaştırma şansını bulmuştur. Yazarlar birçoğu tarafından belirtilen sıkıntı; hasta sayılarının ve takip sürelerinin az olmasıdır.

Çalışmada kliniğimizde tedavi gören hastalar sayesinde; son literatür bilgileri eşliğinde; kienböck hastalarının takiplerinin yapılması ve sonuçlarının değerlendirilmesi amaçlanmaktadır.

Asistanlık eğitimim boyunca bilgi ve deneyimlerinden yararlandığım tüm öğretim üyelerine, tezimin yürütülmesinde her konuda desteğini esirgemeyen ve tecrübe ve tavsiyeleri ile asistanlık hayatıma renk katan başta tez danışmanım Ortopedi ve Travmatoloji AB Prof. Dr. Kadir ERTEM'e, Prof. Dr. Ahmet HARMA'ya ve Yrd. Doç. Dr. Mustafa KARAKAPLAN'a, istatistik aşamasında yardımlarını esirgemeyen Bioistatistik AB Prof. Dr. Saim YOLOĞLU'na ve asistanlığım boyunca gece-gündüz tüm zamanımı paylaştığım asistan arkadaşlarıma ve klinik çalışanlarına teşekkür ederim.

Bugünlere gelmemde büyük emekleri olan aileme ve bu sıkıntılı dönemde desteği ile yanımda olan çok değerli eşim Dr.Ayşe Sümeyye ARI'ya teşekkür ederim.

Dr. Bünyamin ARI

Şubat - 2015

## İÇİNDEKİLER

|  |      |
|--|------|
| ÖZET .....                                     | ii   |
| SUMMARY .....                                  | iv   |
| ÖNSÖZ .....                                    | vi   |
| İÇİNDEKİLER .....                              | vii  |
| TABLO LİSTESİ .....                            | x    |
| ŞEKİL LİSTESİ .....                            | xi   |
| RESİM LİSTESİ .....                            | xiii |
| GRAFİK LİSTESİ .....                           | xv   |
| 1. GİRİŞ VE AMAÇ .....                         | 1    |
| 2. TARİHÇE .....                               | 2    |
| 2. GENEL BİLGİLER .....                        | 5    |
| 2.1. Lunat Kemik Vasküler Anatomisi .....      | 5    |
| 2.2. Bipartite Lunat (iki parçalı Lunat) ..... | 12   |
| 2.3. El Bileği Fonksiyonel Anatomisi .....     | 12   |
| 2.4. Avasküler Nekroz .....                    | 16   |
| 2.5. Kienböck Hastalığı .....                  | 17   |
| 2.5.1. Tanım .....                             | 17   |
| 2.5.2. Demografik Özellikler .....             | 17   |
| 2.5.3. Etyoloji ve Patogenez .....             | 18   |
| 2.5.3.1. Dış Faktörler .....                   | 18   |
| 2.5.3.2. İÇ FAKTÖRLER .....                    | 20   |
| 2.5.4. El Bileği Patomekaniği .....            | 22   |
| 2.5.5. Klinik bulgular .....                   | 22   |

|  |    |
|--|----|
| 2.5.6. Ayrıcı Tanı.....  | 23 |
| 2.5.7. Radyolojik Değerlendirme.....   | 23 |
| 2.5.8. Radyolojik Ayrıcı Tanı.....   | 31 |
| 2.5.9. Evreleme.....   | 32 |
| 2.4.10 Tedavi Yöntemleri.....  | 36 |
| 3. KLİNİK DEĞERLENDİRME SİSTEMLERİ.....  | 55 |
| 4. GEREÇ VE YÖNTEMLER.....   | 58 |
| 5. BULGULAR.....   | 61 |
| 6. KOMPLİKASYONLAR.....  | 72 |
| 7. TARTIŞMA.....   | 73 |
| 7.1. DEMOGRAFİK BULGULARIN DEĞERLENDİRİLMESİ.....                                  | 73 |
| 7.1.1. Yaş ve Cinsiyet.....  | 73 |
| 7.1.2. İnsidans.....   | 74 |
| 7.1.3. Tutulan Taraf El Bileği Dağılımları.....                                    | 74 |
| 7.2. ETYOLOJİYE YÖNELİK BULGULARIN DEĞERLENDİRİLMESİ.....                          | 75 |
| 7.2.1. Etiyolojide Travma Öyküsü.....  | 75 |
| 7.2.2. Etiyolojide Meslek Dağılımları.....   | 76 |
| 7.2.3. Etiyolojide Yandaş Hastalıklar ve Kullanılmakta Olan Medikal Tedaviler..... | 76 |
| 7.3. TANI AŞAMASI BULGULARININ DEĞERLENDİRİLMESİ.....                              | 77 |
| 7.3.1. Tanı Öncesi Hastaların Ortalama Yakınma Süreleri.....                       | 77 |
| 7.3.2. Tanı Aşamasında Klinik Bulguların Değerlendirilmesi.....                    | 77 |
| 7.3.3. Tanı Aşamasında Lichtman Evrelemesi Değerlendirilmesi.....                  | 78 |
| 7.4. TEDAVİ YÖNTEMLERİNİN DEĞERLENDİRİLMESİ.....                                   | 78 |
| 7.4.1. Metafizik Dekompresyon Sonuçlarının Değerlendirilmesi.....                  | 79 |
| 7.4.2. Proksimal Sıra Çıkartılması Sonuçlarının Değerlendirilmesi.....             | 80 |
| 7.5. TEDAVİ SONRASINDA GENEL DEĞERLENDİRMELER.....                                 | 81 |
| 7.5.1. Tedavi Sonrasında Ortalama Takip Süresinin Değerlendirilmesi.....           | 81 |



|  |    |
|--|----|
| 7.5.2. Tedavi Sonrasında Genel Olarak Klinik Bulguların Deęerlendirilmesi..... | 81 |
| 7.5.3. Tedavi Sonrasında Lichtman Evrelemesi Deęerlendirilmesi .....           | 82 |
| 8. SONUÇLAR.....   | 83 |
| 9. KAYNAKLAR.....  | 85 |



## TABLO LİSTESİ

|  |    |
|--|----|
| <b>Tablo 1.</b> Kienböck hastalığında Lichtman sınıflaması .....   | 32 |
| <b>Tablo 2.</b> Kienböck hastalığında tedavi yöntemleri ve evreleme .....  | 37 |
| <b>Tablo 3.</b> Hastalığın evrelerine göre uygulanan tedavi yöntemleri<br>tablo olarak verilmiştir .....   | 68 |
| <b>Tablo 4.</b> Tedavi öncesi ve tedavi sonrası dönemlerde hasta el bileklerinde<br>klinik ölçümlerin ortalama değerlerinin karşılaştırılması ve istatistiksel<br>olarak değerlendirilmesi ( * klinik parametrelerde anlamlı değerler) ... | 70 |
| <b>Tablo 5.</b> Tedavi öncesi ve tedavi sonrası dönemlerde hasta el bileklerinde<br>klinik ölçümlerin ortalama değerlerinin uyguladığımız tedavi<br>yöntemlerine göre karşılaştırılması (* anlamlı değerler) .....                         | 71 |

## ŞEKİL LİSTESİ

|   |    |
|---|----|
| Şekil 1. El bileği kemik yapısının dorsal ve volar yüzden görünümü .....  | 13 |
| Şekil 2. Dorsal el bileği ligamanları.....  | 14 |
| Şekil 3. Volar el bileği ligamanları.....   | 15 |
| Şekil 4. Lunatumun değişik açılarda görünümü .....  | 5  |
| Şekil 5. Skafolunat ve lunotriquetral bağların görünümü .....   | 6  |
| Şekil 6. Antuna' ya göre lunatum tiplerinin şematik çizimleri .....   | 6  |
| Şekil 7. Viegas ve ark. göre tip I ve tip lunat şematik çizimleri .....   | 7  |
| Şekil 8. Tip D, Tip N ve Tip V belirlenmesinde oranlar .....  | 7  |
| Şekil 9. El bileğinin dorsal kanlanması .....   | 8  |
| Şekil 10. El bileğinin palmar kanlanması .....  | 9  |
| Şekil 11. Lunatum kemik içi dolaşımı ve anastomozların şematik çizimi   |    |
| Şekil 12. El bileği anatomik yapılarına dayalı çeşitli ölçümler .....   | 25 |
| Şekil 13. Negatif ulnar varyansın standart ön-arka, oblik ve tam yan<br>radyografideki görünümü .....           | 26 |
| Şekil 14. Skafolunat açılı ölçümü .....   | 27 |
| Şekil 15. Değiştirilmiş karpal yükseklik oranı L2/L1 .....  | 27 |
| Şekil 16. Stahl oranı L5/L4 .....   | 28 |
| Şekil 17. Lunatum kaplanma yüzdesi L7/L6 .....  | 28 |
| Şekil 18. Kapitatum radius uzaklığı .....   | 29 |
| Şekil 19. Kienböck hastalığı evre 1 .....   | 33 |
| Şekil 20. Kienböck hastalığı evre 2 .....   | 34 |
| Şekil 21. Kienböck hastalığı evre 3A .....  | 34 |
| Şekil 22. Kienböck hastalığı evre 3B .....  | 35 |
| Şekil 23. Kienböck hastalığı evre 4 .....   | 35 |
| Şekil 24. Stahl sınıflamasının Lichtman değişikliği ve değişik evrelerdeki<br>lunatumun şematik çizimleri ..... | 36 |
| Şekil 25. Kemik çekirdek ve tendon ile ançuez hazırlanması .....  | 39 |
| Şekil 26. Negatif ulnar varyans hastalarda ulnar uzatma tekniği .....   | 42 |
| Şekil 27. Radial kısaltma ve inklinasyonun azaltılması için teknik bir uygulama.                                | 44 |

|  |    |
|--|----|
| <b>Şekil 28.</b> Şematik radial osteotomi tipleri .....  | 44 |
| <b>Şekil 29.</b> Lamas ve ark. uyguladıkları çift planlı radial kapama osteotomisi .....               | 45 |
| <b>Şekil 30.</b> Illarramendi ve ark. uyguladıkları metafizer dekompresyon tekniği ....                | 46 |
| <b>Şekil 31.</b> Pronator kas ve kemik grefti uygulaması .....   | 48 |
| <b>Şekil 32.</b> Damar paketinin direkt nakli .....  | 48 |
| <b>Şekil 33.</b> El bileği distalinden pediküllü greft uygulamaları .....                              | 49 |
| <b>Şekil 34.</b> Graner tarafından tarif edilen sınırlı interkarpal artrodez .....                     | 50 |
| <b>Şekil 35.</b> Kapitat kısaltma ve kapitohamat artrodezin beraber uygulanışı .....                   | 51 |
| <b>Şekil 36.</b> Kapitatumun kısmısal olarak kısaltılması .....  | 51 |
| <b>Şekil 37.</b> Skafokapitat artrodez .....   | 51 |
| <b>Şekil 38.</b> Skafolunokapitat artrodez .....   | 52 |
| <b>Şekil 39.</b> Triskafo artrodez .....   | 53 |
| <b>Şekil 40.</b> Sinirsizleştirme için el bileği volar ve dorsal yüzündeki insizyonlar ...             | 54 |
| <b>Şekil 41.</b> Klinimizde uygulanan metafizer dekompresyonun şematize edilerek<br>Gösterilmesi ..... | 60 |

## RESİM LİSTESİ

|   |    |
|---|----|
| <b>Resim 1.</b> Etkilenmiş olan sağ el bileğinin kemik yapısı ve grafisi.....                                       | 2  |
| <b>Resim 2.</b> Tutulmuş olan sağ lunat kemiğin, sağlam olan sol lunat kemik ile karşılaştırılması.....             | 2  |
| <b>Resim 3.</b> Robert Kienböck (1871-1953) .....   | 3  |
| <b>Resim 4.</b> Antuna' ya göre lunatum tiplerinin örnek grafileri .....  | 6  |
| <b>Resim 5.</b> Tip I ve tip II lunat grafi örnekleri.....  | 7  |
| <b>Resim 6.</b> Kemik dışı damarlanmanın dorsoradial yüzden görünümü .....  | 9  |
| <b>Resim 7.</b> Kemik dışı damarlanmanın palmar yüzden görünümü .....   | 10 |
| <b>Resim 8</b> Kemikte osteonekrozun histolojik görüntüsü .....   | 17 |
| <b>Resim 9.</b> Lunatum üzerinde palmar yüzdeki iki arter görünümü .....  | 10 |
| <b>Resim 10.</b> Volar ve palmar yüzden ikişer arter girişi, santral anastomozlu lunatum kemik içi beslenmesi ..... | 11 |
| <b>Resim 11.</b> Çalışan kadavraların %7 sinde görülen, sadece volar yüzden giriş yapan damarlanma .....            | 11 |
| <b>Resim 12.</b> İki taraflı görülen iki parçalı lunatuma ait grafi, BT ve MRI Görüntüleri .....                    | 12 |
| <b>Resim 13.</b> Standart grafide ön-arka pozisyonda el bileği kemik yapılarının Değerlendirilmesi .....            | 24 |
| <b>Resim 14.</b> Hastalarımıza ait T-1 ağırlıklı kesitlerde lunatumun görüntüsü .....                               | 30 |
| <b>Resim 15.</b> El bileği tutulumunun sintigrafik görüntüsü .....  | 31 |
| <b>Resim 16.</b> Lunatumda intraosseöz gangliyon .....  | 31 |
| <b>Resim 17.</b> Lunatum çıkartılması ve yerine tendon grefti konulması .....                                       | 38 |
| <b>Resim 18.</b> Çallı ve ark. tarafından uygulanan tel dikiş yöntemi .....   | 39 |
| <b>Resim 19.</b> Silikon artroplastisi sonrasında el bileği kemikleri ve radius distal uçta kistler .....           | 40 |
| <b>Resim 20.</b> Seramik çekirdek ve tendon kılıfı ile kaplanmış durumu .....                                       | 41 |
| <b>Resim 21.</b> Seramik lunat implant .....  | 41 |
| <b>Resim 22.</b> Radial kısaltma operasyon görüntüsüne bir örnek .....  | 42 |
| <b>Resim 23.</b> Nekrotik lunatum üzerindeki osteokondral parçanın artroskopik görüntüleri .....                    | 47 |

|  |    |
|--|----|
| <b>Resim 24.</b> VAS skorlaması için kullanmış olduğumuz anket formu .....   | 56 |
| <b>Resim 25.</b> Quick DASH formu .....  | 57 |
| <b>Resim 26.</b> Kliniğimizden proksimal sıra çıkartılmasına bir örnek .....   | 59 |
| <b>Resim 27.</b> Kliniğimizden Metafizer Dekompresyona bir örnek .....   | 60 |
| <b>Resim 28.</b> Metafizer Dekompresyon uyguladığımız hastalara post-op 3.ay da çekilen sintigrafi sonucunda bir örnek |    |



## GRAFİK LİSTESİ

|   |    |
|---|----|
| <b>Grafik 1.</b> Benjamin Kam ve ark. göre kapalı kama ve açık kama sonuçlarının biyomekaniksel değerlendirilmesi ..... | 45 |
| <b>Grafik 2.</b> Cinsiyet dağılımı .....  | 61 |
| <b>Grafik 3.</b> Çalışmadaki hastalarımızın yaş dağılımı .....  | 62 |
| <b>Grafik 4.</b> Baskın taraf ve tutulan tarafların dağılımı .....  | 63 |
| <b>Grafik 5.</b> Hastalarımızın meslek dağılımı .....   | 64 |
| <b>Grafik 6.</b> Çalışmamızdaki travma öyküsü .....   | 65 |
| <b>Grafik 7.</b> Tedavi öncesi dönemde Lichtman evrelemesi .....  | 66 |
| <b>Grafik 8.</b> Tedavi sonrası takip dönemimde Lichtman evrelemesi .....   | 67 |
| <b>Grafik 9.</b> Tedavi öncesi ve sonrası dönemlerde evreleme karşılaştırılması .....                                   | 67 |
| <b>Grafik 10.</b> Uyguladığımız tedavi yöntemlerine göre hasta sayıları .....   | 68 |
| <b>Grafik 11.</b> Takip sürelerine göre hasta sayısı dağılımı .....   | 69 |

## 1. GİRİŞ VE AMAÇ

Kienböck hastalığı, el bileği proksimal sıra karpal kemiklerinden lunatumun osteonekrozudur. Hastalığın tanısı ve tedavisi bir çok ortopedik patolojiye oranla daha komplekstir. Tanım olarak benzer anlamlı, farklı kelimelerin kullanılmasının nedeni, etiyolojinin net olarak ortaya konulamamasıdır (24). Genel olarak, nadiren görülen bir hastalıktır ve gerçek insidansı bilinmemektedir. Ortopedik cerrahları polikliniklerinde bir yada iki yılda bir hasta ile karşılaşabilirler. Her iki ekstremitede tutulumu görülen hastalar, olgu sunumları olarak yayınlanmaktadır (2).

Hastalık sinsi başlangıçlı ve ilerleyici bir seyir göstermektedir. Sıklıkla hastalarda travma hikayesi mevcuttur. Geç dönemlerinde el bileğinde instabilite, karpal çöküş ve el bileği yaygın artrozu görülebilir. Hastalar uzun süreli takiplerle izlenmeli, gerektiğinde tedavi bu takiplere göre tekrar planlanmalıdır (40).

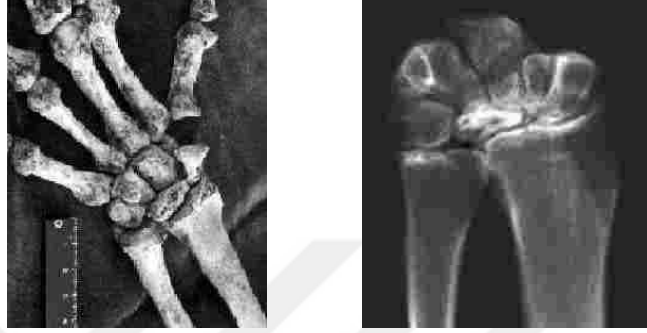Tanıda; klinik, direk radyografi, erken dönemde lunat kırığı varlığını araştırmak için bilgisayarlı tomografi ve avasküler değişiklikleri tanımlamak için manyetik rezonans ve sintigrafi kullanılabilir. Evrelemede Lichtman sınıflaması kullanılır. Hastalığın klinik gidişinde, tedavisinde, cerrahi uygulanacaksa cerrahi prosedürün seçiminde ve prognozunda, evrelemenin çok önemli yeri vardır.

Biz bu çalışmada; kienböck hastalığı nedeni ile servisimize yatırılan ve opere edilen hastaların pre-op ve post-op sonuçlarını karşılaştırarak klinik deneyimlerimizi paylaşmayı amaçlamaktayız.

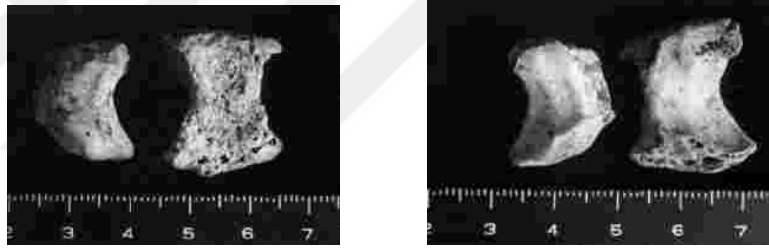


## 2. TARİHÇE

Osteoarkolojik olarak en eski örnek on sekizinci yüzyıl sonları ile yirminci yüzyıl başları arasında yaşadığı düşünülen, 1923 yılında bir kazı sonrasında bugünkü Japon takımadalarının kuzeyinde çıkartılan iskelet örneğidir (80). (Resim 1 ve Resim 2)



**Resim 1.** Etkilenmiş olan sağ el bileğinin kemik yapısı ve grafisi.



**Resim 2.** Tutulmuş olan sağ lunat kemiğin, sağlam olan sol lunat kemik ile karşılaştırılması.

1814 de Dr. Colles' in radius alt uç kırığını tanımlamasının üzerinden yaklaşık 30 yıl geçtikten sonra 1843 de Peste tarafından kadavra diseksiyonları sırasında nekroz sonrasında lunatumun ezik halde bulunması raporlanmıştır. 1846 yılında anestezinin uygulanması, 1865 de aseptik cerrahi kavramı geliştirilmiştir. 1870' li yıllarda elektriğin günlük hayata girişi, 1895 de Roentgen tarafından X ışınlarının bulunuşunu hızlandırmıştır. Pfizner 1895 de, 1450 kadavranın 4 ünde travma sonrası değişikliklerin olduğu lunatum tespit etmiştir. 1903 de Wolff, lunatumun radius ve kapitat arasında fındık kıracağı etkisiyle karşı karşıya kaldığını ve bunun sonucunda kompresyon kırığı olduğunu savını ortaya atmıştır (2,24,46).

Viyana'lı radyolog, Robert Kienböck, 1910 da lunatum osteonekrozuna bağlı radyolojik değişiklikleri ve klinik semptomları 36 hastada belirtmiştir. Bunu, perilunar

yarı çıkığa sebep olan bir el bileği travmasının neden olduğunu düşündüğü dolaşım problemine bağlamıştır (2,24) (Resim 3)



**Resim 3.** Robert Kienböck (1871-1953)

1920'li yıllarda etiyolojik olarak kırık ve bu kırığı oluşturan travmanın kemik içi ve kemik dışı dolaşımı bozduğu tezi ortaya atılmıştır. 1920 de Walter Muller ilk defa mesleki lunatomalazi terimini kullanmıştır. Goldsmith 1925 de Amerikan literatüründe ilk Kienböck hastasını, isime atfederek yayınlamıştır. 1928 de Hulten, hastalığın negatif ulnar varyans ile ilişkisini tanımlamış (Kienböck hastalarında % 78 kısa ulna bulunurken, normal hastalarında bu oranı % 28 olarak tespit etmiştir) ve bunun temelinde tedavi olarak radial kısaltmayı uygulamıştır (2). Persson 1945 de etiyolojik neden olarak düşünülen ulnar kısalık için ulnar uzatmayı teklif etmiştir. 1946 yılında Sutro, skafotrapeziotrapezoid (STT) artrodezi ve skafokapitat (SK) artrodezi tanımlamıştır. 1947 de Stahl, kendi ismi ile anılan radyolojik sınıflaması, Stahl index, ve immobilizasyon tedavisi sonuçlarını duyurmuştur (24,46).

1949 de Lippman, vitalliumu implant olarak kullanmıştır. Gillespie 1961 de tedavide lunatumun çıkartılmasını teklif etmiştir. 1963 de Agerholm akrilik protezleri tatbik etmiştir. 1964 de Crabbe, proksimal sıranın çıkartılmasını önermiş; 1966 da Calandriello; radiusun kısaltılması tedavi sonuçlarını yayınlamıştır. Graner 1966 da interkarpal artrodezi tatbik etmiştir. 1968 de Millberg ulnaya uzatma uygulamıştır. Silikon implantların kullanımı 1969 da Swanson ile başlamıştır. 1970 de Nahigian dorsal flep artroplastisini, 1972 de Ueba otojen tendon greftlemesini ve 1975 de Schuh polietilen implantları tedavide kullanmışlardır (2,24,46).

1977 de Stahl sınıflamasında Lichtman tarafında deęişiklik uygulanmış, 1977 de Buck-Gramcko el bileęi denervasyonunu tedavide kullanmıştır. 1978 de Youm ve ark. karpal yükseklik oranı ölçümlerini sunmuşlardır. Chuinard ve Zeman tarafından 1980 de kapitohamat (KH) artrodez uygulaması ve sonuçları bildirilmiştir. 1982 de Tsumura lateralden kapatmalı radial kama osteotomilerini yayınlamıştır (2,24,46).

1982 de Palmer, grafi yöntemlerinin deęerlendirmelerde kullanılabilmesi için bir standardizasyonunun gerektiğini savunmuştur (24).

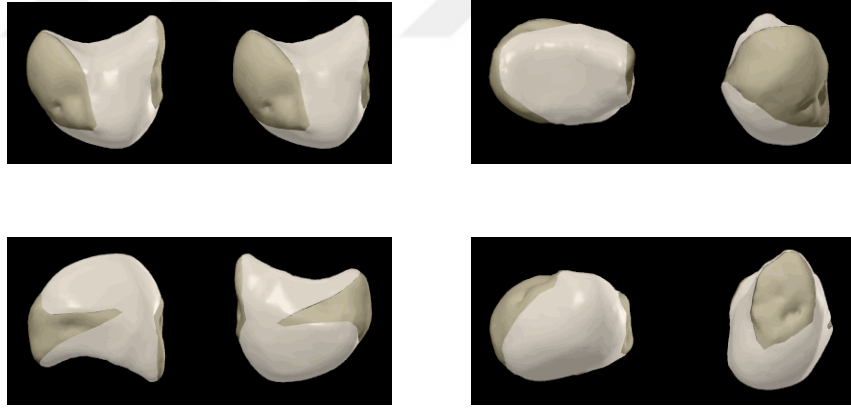
1985 de Lunn, pronator kas pediküllü kemik greftini lunatum tekrar kanlandırmasında kullanmış, 1985 de Watson ve ark. skafotrapeziotrapezoid (STT) artodezi yaygınlaştırmışlardır. Almquist 1986 da kapitat kısaltılmasını ve kapitohamat (KH) artrodez ile birlikte uygulanışını tariflemişlerdir. 1991 de Hayashi ve ark. seramik lunat modellerinin geliştirilmesi sağlamış ve tedavide kullanılmaya başlamışlardır (24,42,46).

1994 de Natrass, deęiştirilmiş ve daha güvenilir karpal yükseklik oranını (metakarp yerine kapitat ölçümü) tariflemiştir. Watanabe ve ark. 1995 yılında tanısal artroskopi ile eklem içi patoanatomik deęerlendirmeleri yapmışlardır. 2001 de Watson ve Weinzweig, ulna uzatılmasından veya radiusun kısaltılarak veya herhangi bir yönde açılarak elde edilen tedavideki iyi sonuçların aslında büyük bir olasılıkla cerrahi tedavinin neden olduęu vasküler cevaba bağlamışlardır. 2001 de Illarramendi ve Schulz tarafından yeni bir teknik olarak metafizer dekompresyonu tarif edilmiştir (2,24,41,42,46).

## 2. GENEL BİLGİLER

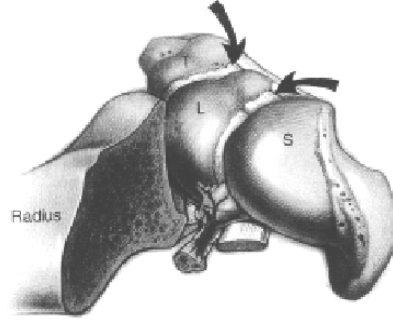
### 2.1. Lunat Kemik Vasküler Anatomisi

Lunat kemik, kabaca yarım daire şekliyle, proksimalde radius ve distalde kapitat ile eklem yapar. (Şekil 1, Şekil 4). El bileğinin çekirdeğidir. Kemikleşmesi genellikle erkeklerde 2-7 yaş arasında, bayanlarda 1-6 yaş arasında olmaktadır. Normal bazı bireylerde ikincil kemikleşme merkezleri vardır. Lunatum yokluğu veya diğer karpal kemiklerle doğumsal füzyonları literatürde yayınlanmıştır (117). Volar – dorsal kutuplar arası uzunluk yaklaşık olarak 13-19 mm, medial – lateral kenarları arası yaklaşık 10-15 mm ölçülerindedir. Proksimal ve distal yüzleri eklem kıkırdağı ile tamamen kaplanmış durumdadır. Lunatumun yüzey alanının % 80 i kıkırdakla kaplanmıştır (Şekil4). Periost volar ve dorsal yüzlerde arter girişi için iki küçük alan sınırlamıştır. Kauer'e göre el bileği eklemi mekanizmasında lunatumun şekli en önemli öğedir. Lunatum ekleme gelen kompresif kuvvetlerinin yaklaşık % 55 ini ileten bir kilit taşıdır (24,70).



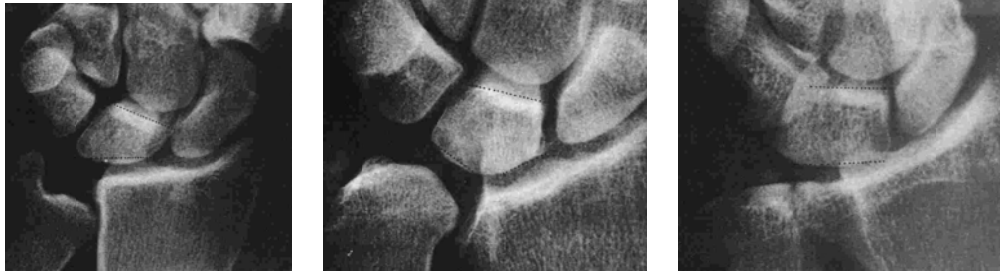**Şekil 4.** Lunatumun değişik açılarda görünümü. Şematik kıkırdakla kaplı yüzeyleri, dorsal ve volar kutuplarda vasküler yapıların oluşturduğu izler.

Dengesi el bileği bağlarından almaktadır. Radyolunat bağlar dorsal ve volar yüzde dağılmışlardır. (Şekil 2, Şekil 3, Şekil 5).



**Şekil 5.** Skafolunat ve lunotriquetral bağların görünümü. S: skafoid, L: lunatum, T: triquetrum (Berger, R. A.: *The gross and histologic anatomy of the scapholunate interosseous ligament. J. Hand Surg., 21A: 172, 1996.*)

1966 yılında Antuna Zapico, lunat şekli ile ulnar varyans arasındaki ilişkiyi tespit etmiştir. Ulnar varyansın negatif olduğu durumlarda görülen, proksimalde bir tepe noktası olan tip 1; nötral veya pozitif ulnar varyansta görülen, daha dörtgen biçimli tip 2 ve tip 3. Antuna' ya göre tip 1 deki trabeküler yapı en zayıftır (35). (Resim 4, Şekil 6).

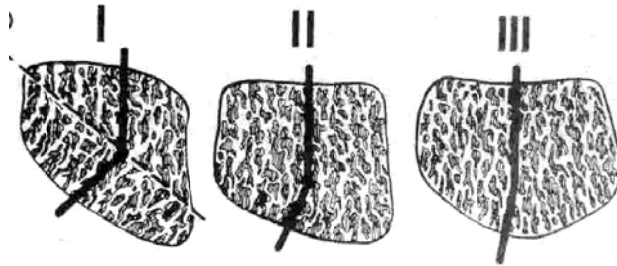


tip 1 lunat

tip 2 lunat

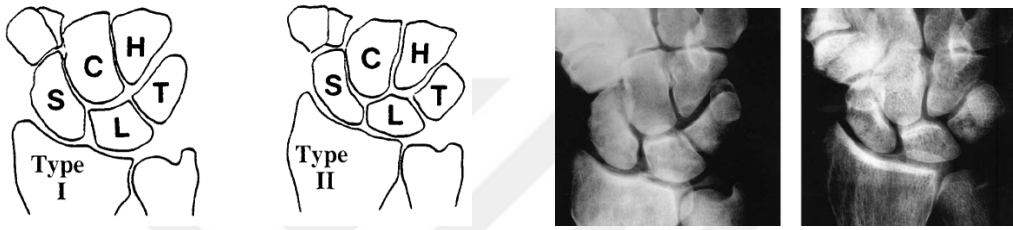
tip 3 lunat

**Resim 4.** Antuna' ya göre lunatum tiplerinin örnek grafleri



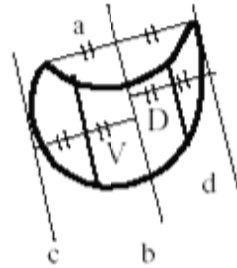
**Şekil 6.** Antuna' ya göre lunatum tiplerinin şematik çizimleri (35)

1992 de Viegas ve ark. 393 kadavrada el bileğinde anatomik özellikleri incelemişlerdir. Lunatum morfolojisinde % 73 oranında distal eklem yüzünde hamatunla eklem yapan ayrı bir eklem yüzü olduğunu tespit etmişlerdir (tip II lunat). Bu eklem yüzü genişliği 1mm ile 6 mm arasında değişmektedir (1mm % 23, 2mm % 31, 3mm % 20, 4mm % 13, 5mm % 8, 6mm % 4). (Şekil 7, Resim 5). Hamatumun proksimal kutbundaki artrozik değişiklikler ile tip II lunatum arasında belirgin istatistiksel korelasyon bulunmuştur. Tipleme ile yaş, cinsiyet ve taraf arasında korelasyon tespit edilmemiştir (117).



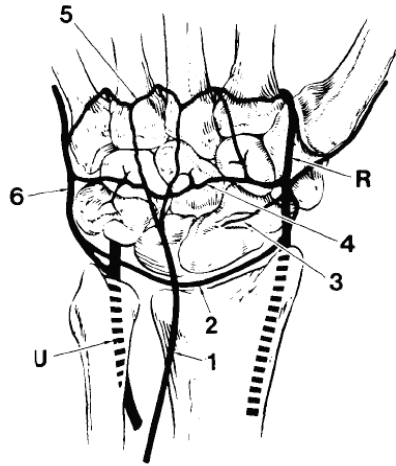
**Şekil 7.** Viegas ve ark. göre tip I ve tip II lunat grafi örnekleri  
**Resim 5.** Tip I ve tip II lunat şematik çizimleri (117)

Watson ve ark. 1996 da lunatumun volar ve dorsal kutuplarının lateral grafilerde farklı kalınlıkta olmalarına dayanarak 3 tip lunatum bildirmişlerdir. Dorsal bölümü daha ince olanlar tip D, volar bölümü daha ince olanlar tip V, eşit olanlar ise tip N olarak isimlendirilmiştir. Yapılan çalışmalarda cinsiyetler arasında anlamlı fark olmadığı görülmüştür. Tip D % 50, tip N % 30 ve tip V % 20 oranında görülmektedir. Watson ve ark. göre bu oranlar % 67, % 10, % 23 olarak bildirilmiştir.(Şekil 8). Tip D lunatumlar kapitatumdan gelen kuvvetler karşısında ekstansiyon yapma eğilimindedir. Bu durum el bileği kinematiği ve yük dağılımlarının araştırılmasında önem arz etmektedir (35,126).

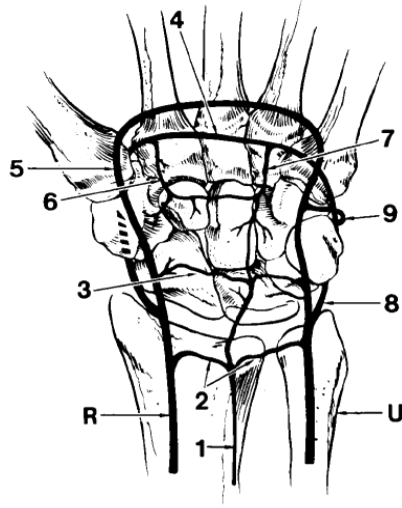


**Şekil 8.** Tip D, Tip N ve Tip V belirlenmesinde oranlar

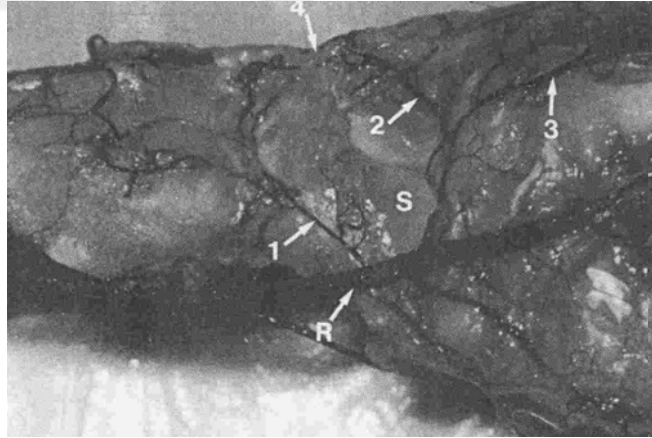
El bileđi ve lunatum dolařımın kemik dıřı ve kemik ii birleřenleri iin taze kadavra alıřmalarıyla alıřılmıřtır. Kemik dıřı damarlanmayı deęerlendirmek amalı yapılan enjeksiyon alıřmalarında, srekli bir volar kan akımı ve sık fakat sreklilik gstermeyen bir dorsal kan akımı olduęu gsterilmiřtir. % 7 denekte sadece volar kan akımı saptanmıřtır ve Kienbock hastalıęı iin risk faktr olarak deęerlendirilmiřtir (Gelberman ve ark.). Palmar yzde; radial, ulnar ve anterior interossez arterin palmar dalları, dorsal yzde; radial, ulnar ve anterior interossez arterin dorsal dalları bir araya gelerek lunate kemięi besleyen l transvers arkları oluřtururlar. Lunat kemięin dorsal kan akımı eęer varsa, radiokarpal ve interkarpal eklemler zerindeki proksimal ilk iki sıradaki transvers arktan gelmektedir (24). (řekil 9, řekil 10, Resim 6, Resim 7).



**řekil 9.** El bileęinin dorsal kanlanması. R: radial arter, U: ulnar arter, 1: ant interossez dorsal dalı, 2: dorsal radiokarpal ark, 3: skafoid dalı, 4: dorsal interkarpal ark, 5: bazal metakarpal ark, 6: ulnar arterin medial dalı

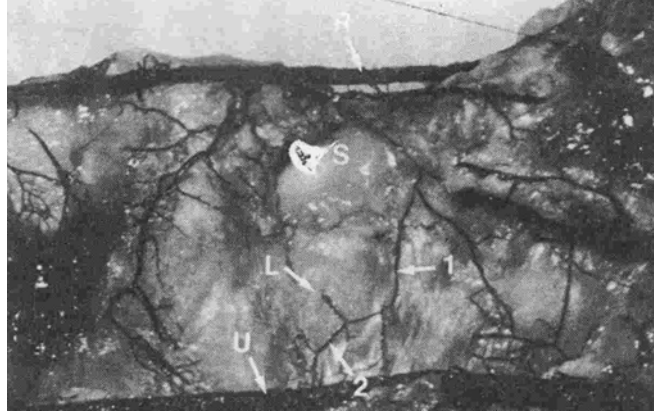


**Şekil 10.** El bileğinin palmar kanlanması. R: radial arter, U: ulnar arter, 1: ant interosseöz palmar dalı, 2: palmar radiokarpal ark, 3: palmar interkarpal ark, 4: derin palmar ark, 5: yüzeysel palmar ark, 6: radial rekürren dal, 7: ulnar rekürren dal, 8: ulnar arterin medial dalı, 9: ulnar arterin dorsal interkarpal arka katılan dalı (*Gelberman RH, Panagis JS, Taleisnik J, et al: The arterial anatomy of the human carpus. Part I: The extraosseous vascularity. J Hand Surg 8A:367–375,1983.*)



**Resim 6.** Kemik dışı damarlanmanın dorsoradial yüzden görünümü. R: radial arter, S: skafoid, 1-dorsal radiokarpal ark, 2-dorsal interkarpal ark, 3-dorsal metakarpal dal, 4-lunat üzerindeki pleksus (31).





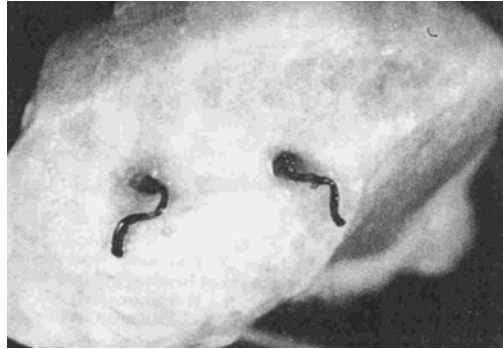**Resim 7.** Kemik dışı damarlanmanın palmar yüzden görünümü. R: radial arter, U: ulnar arter, S: skafoid, L: lunatum, 1-2: palmar interkarpal ark (31).

Kemik içi damarlanmayı gösteren çalışmalarda Gelberman ve ark. üç tip lunatum bulmuşlardır (2). (Şekil 11)



**Şekil 11.** Lunatum kemik içi dolaşımı ve anastomozların şematik çizimi

‘I’ tip % 31, ‘X’ tip % 10 ve ‘Y’ tip % 59 oranında görülmekte ve anastomozlar lunatum merkezinin hemen distalinde yer almaktadır. Bu üç tipin ortak bir özelliği olarak radial eklem yüzünün en az kanlanan alan olduğunu saptamışlar (2). (Resim 9)

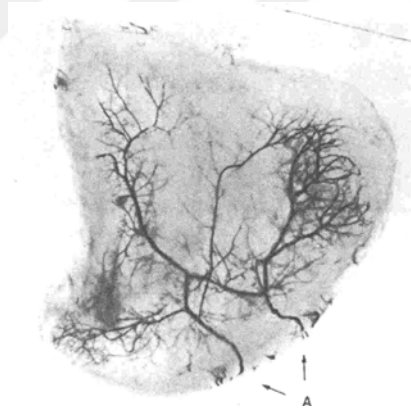


**Resim 9.** Lunatum üzerinde palmar yüzdeki iki arter görünümü (31)

Palmar ve dorsal olmak üzere aynı anda çift damarlanma gösteren lunatların üçte birinde tek bir volar damar gene tek bir dorsal damar ile kemik içinde anastomoz yaparken, üçte ikisinde ise üçlü damar anastomozu kemik içinde izlenmektedir (24). (Resim 10, Resim 11)



**Resim 10.** Volar ve palmar yüzden ikişer arter girişli, santral anastomozlu lunatum kemik içi beslenmesi (31)



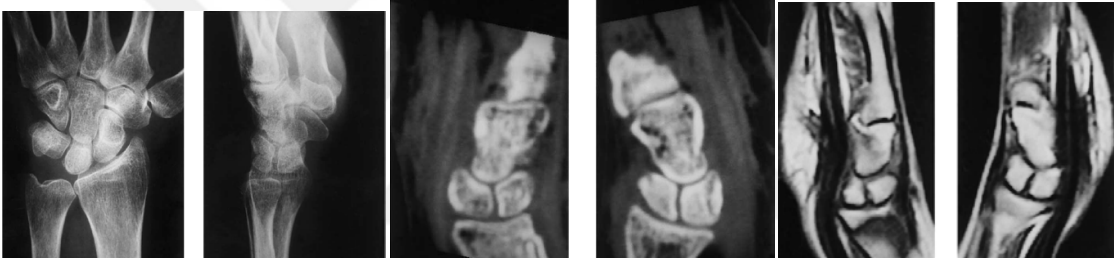
**Resim 11.** Çalışan kadavraların %7 sinde görülen, sadece volar yüzden giriş yapan damarlanma (31)

Lee (1963), yaptığı kadavra çalışmalarında lunatumda üç tip damarlanma bildirmiştir; volardan veya dorsalden kemiği besleyen tek damar, merkezi anastomozu olmayan hem volar hem de dorsal damarlanma, merkezi anastomozu olan hem volar hem de dorsal damarlanma. Lee' ye göre ilk iki tip beslenme yapısı Kienböck için bir risk faktörü taşımaktadır (3).

Yapılan çalışma sonuçlarından da anlaşılacağı üzere bazı lunatlar risk altındadır.

## 2.2. Bipartite Lunat (iki parçalı Lunat)

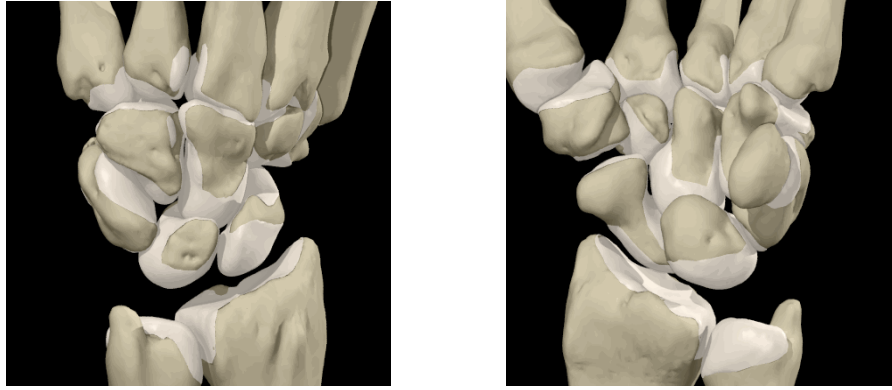
El bileği kemiklerinin nadir olarak görülen doğumsal anomalilerdendir (Resim 12). Karpal kemikler doğumda kartilajenöz yapısındadırlar. Lunat genel olarak 2 ve 4 yaşları arasında tek kemikleşme merkezinden kemikleşmeye başlar ve erişkin halini 12 ve 14 yaşlarında alır. Genel olarak her karpal kemikte bir adet kemikleşme merkezi bulunur, fakat nadiren iki parçalı kemikleşmeye yol açan iki ayrı kemikleşme merkezi bulunabilir. Doğumsal iki parçalı lunatın tanısında; iki taraflı olması, öyküde travma olmaması, her iki parçanın da eşit boylarda ve yoğunlukta izlenmesi, her bir parçanın düzgün sınırlı olması ve parçalar arasında dejeneratif değişiklikler olmaması gösterilebilir. Nadir görülen olgu sunumlarında yapılan çalışmalarda kavrama gücünde genel bir azalma olmasına rağmen, parçalar arasında dinamik olarak instabilite saptanmamıştır (1).



**Resim 12.** İki taraflı görülen iki parçalı lunatuma ait grafi, BT ve MRİ görüntüleri

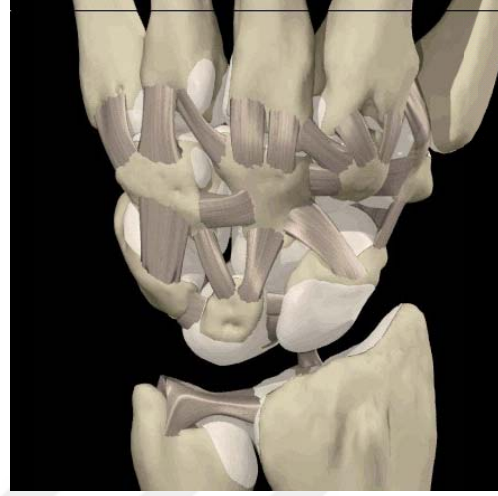
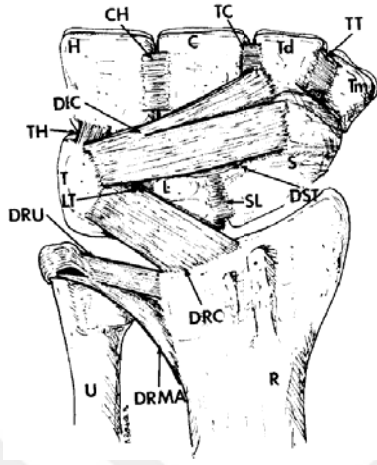
## 2.3. El Bileği Fonksiyonel Anatomisi

El bileği iki sıra halinde dizilmiş sekiz kemikten (psiform kemik seamoid olarak değerlendirilebilir) meydana gelmiştir. 27 küçük eklem, 48 bağ ile bağlantılı olarak belki de insan vücudu iskelet sisteminin en kompleks yapısını teşkil etmektedir (48). Proksimal sırada, radialden ulnara doğru sırasıyla skafoïd, lunat, triquetrum ve psiform; distal sırada ise trapezium, trapezoid, kapitat ve hamat kemikler yer almaktadır. (Şekil 1)

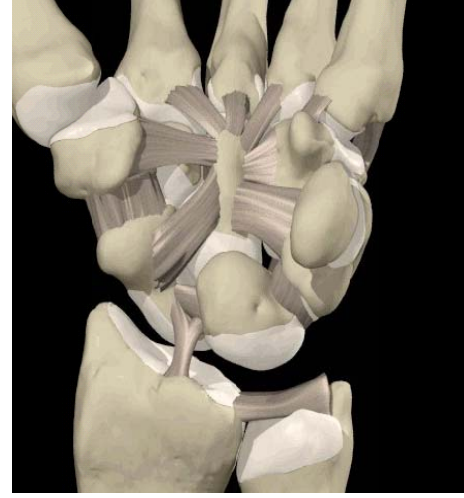
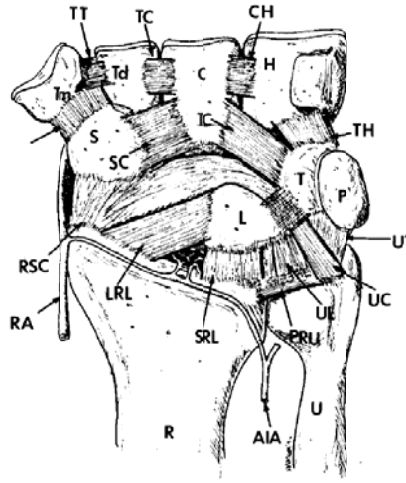


**Şekil 1.** El bileği kemik yapısının dorsal ve volar yüzden görünümü

El bileğinin kompleks hareket sistemi, karpal kemiklerin farklı planlardaki ve farklı derecelerdeki hareketlerinin bir sonucudur. Bu kompleks hareket sisteminin normal fonksiyonu, iyi dengelenmiş intrinsik ve ekstrinsik bağ sistemi ile sağlanmaktadır. İntrinsik bağlar el bileğinde başlayıp el bileğinde sonlanırken, ekstrinsik bağlar radius ile el bileği kemikleri arasında uzanmaktadır. (Şekil 2, Şekil 3) Karpal kemikler üzerinden başlayan yada bu kemikler üzerinde sonlanan herhangi bir kas yapısı yoktur. Ancak psiform kemiğe fleksör karpi ulnaris tendonu yapışmaktadır. El bileği hareketinden birinci derecede sorumlu olan tendonlar genel olarak moment kolu etkisini artırmak amaçlı, el bileği hareket merkezi olan kapitat baş kısmından uzakta yer almışlardır. Tam tersine parmak fleksör ve ekstensörleri ise merkezi yerleşim göstererek el bileği hareketlerine olan katkılarını azaltmışlardır (24)(71).



**Şekil 2.** Dorsal el bileği ligamanları. R: radius, U: ulna, S: skafoïd, L: lunatum, T: triquetrum, P: pisiform, Tm: trapezyum, Td: trapezoid, C: kapitat, H: hamatum, DRMA: dorsal radial metafizer arkuat ligaman, DRC: dorsal radiokarpal ligaman, DIC: dorsal interkarpal ligaman, SL: dorsal skafolunat ligaman, LT: dorsal lunotriquetral ligaman, TH: dorsal triquetrohamat ligaman, TT: dorsal trapezotrapezoid ligaman, TC: dorsal trapezokapitat ligaman, CH: dorsal kapitohamat ligaman (*Berger RA: Arthroscopic anatomy of the wrist and distal radioulnar joint. Hand Clin 15:393-413, 1999*).



**Şekil 3.** Volar el bileği ligamanları. R: radius, U: ulna, S: skafoid, L: lunatum, T: triquetrum, P: pisiform, Tm: trapezyum, Td: trapezoid, C: kapitat, H: hamatum, RSC: radioskafokapitat ligaman, LRL: uzun radiolunat ligaman, SRL: kısa radiolunat ligaman, PRU: palmar radioulnar ligaman, UL: ulnalunat ligaman, UC: ulnakapitat ligaman, UT: ulnatriquetral ligaman, SC: skafokapitat ligaman, TC: Triquetrokapitat ligaman, TH: triquetrokapitat ligaman, TH: triquetrohamat ligaman, STT: skafotrapezotrapezoid ligaman, TT: trapezotrpezoid ligaman, TC: trapezokapitat ligaman, CH: kapitohamat ligaman, RA: radial arter, AIA: anterior interosseöz arter (Berger RA: *Arthroscopic anatomy of the wrist and distal radioulnar joint. Hand Clin* 15:393–413, 1999).

Normal bilek fleksiyon ve ekstansiyonu 150 derecelik bir hareket genişliği sağlamaktadır. Radioulnar hareketin % 60 kadarı radiokarpal eklemden, % 40 kadarı ise midkarpal eklemden olmaktadır. Radial ve ulnar deviasyon sırasında skafoid ve lunat beraberce fleksiyona ve ekstansiyona giderler (24,71).

‘Fonksiyonel el bileği hareket genişliği’ tanımı Brumfield, Champoux ve Palmer’ in yapmış olduğu çalışmalarla tanımlanmıştır. Günlük aktiviteler, günlük yaşam ve kişisel temizliğin yapılabilmesi için fonksiyonel el bileği hareket genişliğini 5-10 derecelik fleksiyon, 30-35 derecelik ekstansiyon, 10 derecelik radial deviasyon ve 15 derecelik ulnar deviasyon sınırında olduğunu tespit etmişler (74).

İki önkol kemiğinden yalnızca radius direkt olarak karpal kompleksle temas halindedir. Skafoid ve lunatum, radius distal ucunda iki ayrı faset ile eklemlenmiştir.

Sağlam el bileklerinde yüklenmenin % 39' u radiolunat üzerinden % 61'i radioskafoid üzerindedir. Midkarpal eklemlerdeki yük dağılımına bakıldığında % 33 skafotrapezotrapezoid eklemdede, % 34 skafokapitat eklemdede, % 17 lunokapitat eklemdede, ve % 16 triquetrohamat eklemdededir. Proksimal sırada ise kuvvet iletim oranları, % 40 skafolunat eklemdeden ve % 60 lunotriquetral eklemdededir (22,50).

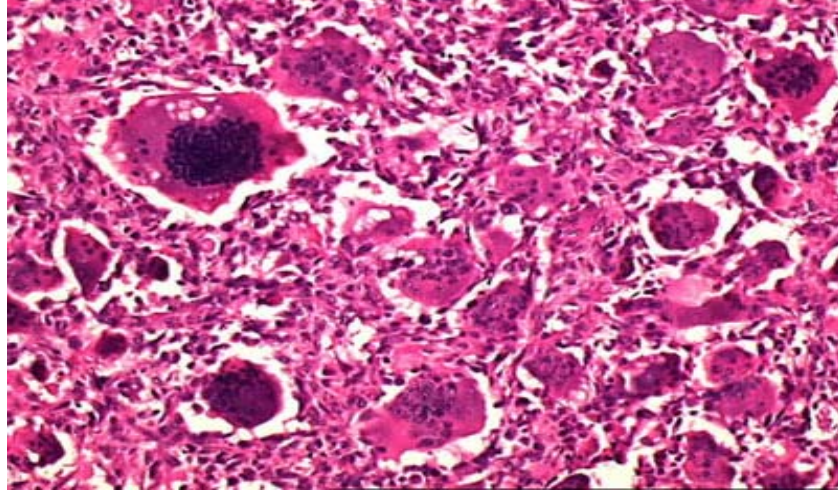
#### **2.4. Avasküler Nekroz**

El bileği damarsal anatomisinin tamamen anlaşılmasından sonra bazı karpal kemiklerin major tek bir travma yada tekrarlayan mikro travmalardan sonra hassas dolaşimsal özelliklerinden dolayı kemik ölümüne daha yatkın oldukları saptanmıştır.

Ayrıca kortikosteroidler, alkol, hemoglobinopatiler, sistemik hastalıklar (SLE, Raynaud, Skleroderma, Gaucher vb.) ve basınç değişiklikleri de nekroz gelişiminde rol oynamaktadır (110)(Resim 8). SLE ve Crohn enteritinde kortikostreoid tedavisi sırasında Kienböck hastalığı bildirilmiştir (109). Kesin patojenik mekanizma tam olarak bilinmese de, steroid alımı sonrasında kemik iliğindeki yağ hücreleri hacmi artmakta, bu da kemik boşlukları içindeki dolaşıma zarar verebilmektedir. Steroidler ayrıca serum kolestrolünü artırarak küçük damarlardaki yağ embolisi sıklığını artırmaktadırlar (14). Mac Nicol 1982 de karpal koalisyonlu olguda, 1981 de Castagnoli gut hastalığında, Goodfellow 1977 de spastisitede, 1984 de ise Lanzer orak hücreli anemide lunat avasküler nekrozunu bildirmişlerdir (36,57,95,99).

Son olarak ise nedeni tam olarak bilinmeyen avasküler nekrozlar için 'idyopatik avasküler nekroz' kavramı öne sürülmüştür(Resim 8). Multifaktöryel, giderek artış gösteren streslerin bir sonucu olduğu belirtilmiştir (110).

Avasküler nekroza yol açabilen birçok mekanizma kabaca şu başlıklar altında toplanabilir: Mekanik damarsal bozulma, tromboz ve emboli, damarsal yapılar üzerine basınç, ve venöz tıkanıklık.



**Resim 8.** Kemikte osteonekrozun histolojik görüntüsü

## **2.5.Kienböck Hastalığı**

### **2.5.1.Tanım**

Kienböck hastalığı, lunat kemiğin avasküler nekrozuna sekonder gelişen, skleroz ve kollapsı ile karakterize bir hastalıktır.

Lunat kemiği kollapsının, ilk olarak 1843 yılında Peste tarafından anatomik örneklerde tanımlandığı söylenmektedir. Bir radyolog olan Robert Kienböck, 1910 yılında hastalığın, lunat kemiği kanlanmasının azalmasıyla sonuçlanan, tekrarlayan travmalara sekonder meydana geldiği teorisini öne sürdüğü bilinmektedir. Kienböck, izole değişikliklerin lunatın proksimal kısmından başladığının ve radiolunat eklemin etkilendiğinin radyografik delilini sağlamıştır. Kienböck hastalığında avasküler nekrozun, histolojik olarak ilk defa Baum tarafından tanımlandığı söylenmektedir.

### **2.5.2.Demografik Özellikler**

Kienböck hastalığı, genel olarak 20 - 40 yaşlar arasında, genç ve genç erişkinlerde görülmektedir. Görülme sıklığı net olarak tespit edilmemiştir. Nadiren bilateraldir. Fakat çocukluk çağında (7 yaş), ileri yaşlarda (75 yaş), kimi zaman ise bilateral görüldüğü (% 3.5 - % 7.5) olgu sunumları şeklinde yayınlanmıştır. Dominant olarak sağ el bileği tutulumu sola oranla daha siktir. Cinsiyet dağılımında erkek tutulum bayanlara oranla iki, üç kat daha fazladır. Bayanlarda erkeklere oranla daha ileri



yaşlarda ortaya çıkmaktadır. 12 yaş altındaki pediatrik grupta konservatif tedaviye klinik ve radyolojik olarak çok iyi cevap verdiği gösterilmiştir (15,24,46,95,108,109).

### **2.5.3.Etyoloji ve Patogenez**

Kienböck hastalığına neden olabileceği düşünülen birçok faktör mevcuttur.Çok fazla sayıda direk ve indirek nedenler ileri sürülmüştür. İleri sürülen bir çok etiyolojik nedenin temel ortak yönleri, lunat kemiğin kan akımına bağlı beslenmesinde bozulma ve iç yapı özelliklerinin değişmesidir. Değişen iç yapı zamanla kemik içi dolaşımı bozan, farklı boylarda ve uzanımlarda plakların oluşması ile olmaktadır (100).

Bu nedenler lunatumun kendi anatomik yapısından kaynaklanan iç faktörler ve kendisi ile ilgili olmayan dış faktörler ve olarak sınıflandırılabilir.

#### **2.5.3.1. Dış Faktörler**

##### **a) Kapitatum**

Lunatumun proksimal eklem yüzünün oluşturduğu radius, distal eklem yüzünün oluşturduğu radiustan daha geniştir. Bu durum proksimale doğru kapitatum üzerinden gelen yüklerin lunatum üzerinde daha küçük bir alanda yoğunlaşmasına neden olmaktadır (Armistead ve ark, 1982). Kienböck hastalığında yapısı bozulmuş lunatumun yıkımında, kapitatum tetiği çeken mekanizma olarak rol oynadığı düşünülmektedir.

##### **b) Lunatum Yüklenmesi**

Skafoid fizyolojik sınırlar içerisindeki hareketi sayesinde el bileğine proksimalden gelen yüklerden lunatuma oranla daha rahat kaçabilmektedir. Triquetrum ve skafoid bağları ile hareketi engellenen lunatum, proksimal sıranın konveksitesinin tepe noktasında bir kilit taşı gibi bu yüklere karşı tek başına kalmıştır.

##### **c) Ulnar Varyans**

Ulnar varyans De Smet tarafından şu şekilde sınıflamaktadır: Eğer ulna distal eklem çizgisi radius distal eklem çizgisinden 1mm veya daha fazla uzun ise pozitif ulnar varyans, 1mm veya daha fazla kısa ise negatif ulnar varyans, aradaki fark 1mm sınırları içerisinde ise nötral ulnar varyans (10). Negatif ulnar varyansın hastalığa yol açan bir faktör mü olduğu, diğer etiyolojik faktörler için bir gösterge mi olduğu, yoksa hastalığın etkisi ile mi ortaya çıktığı hala tartışmalıdır (10,86).

Hulten' nin 1928 deki açıklamalarına göre eğer ulna kısa ise, iletilen yüklere radiusla birlikte karşı koyamayacak ve lunatum radial kısmında daha fazla bir yüklenme olacaktır. Bu mekanizmayı destekleyen çok sayıda çalışma yayınlanmıştır. (Axelsson, 1971; Chen ve Shih, 1990; Gelberman ve ark, 1980; Stahl ve Reis, 1986). Ulna kısalığı ile birlikteliği görülen bazı doğumsal hastalıklarda erken dönemde çocuklarda Kienböck hastalığı bildirilmiştir (17,101).

Buna karşın Nakamura ve ark. 1991 yılında, ulnanın radiusa oranla uzun olmasının lunatum için bir çarpma yüzeyi oluşturduğunu ve bunun sonucunda iç yapısının bozulduğunu ileri sürmüşlerdir. Japonlar arasında yaptıkları yaş ve cinsiyete bağımlı çalışmada, normal toplumda yaşla birlikte ulnar varyansın pozitif yönde arttığını ve Kienböck hastalığının daha sık olarak pozitif ulnar varyans olan bireylerde ortaya çıktığını göstermişlerdir (83,125).

Lunatum üzerine gelen olağan dışı yüklenme ancak ulnar deviasyonda ve el bileği ekstansiyonunda olmaktadır. Bu yüklenme ulnar negatif varyans ile daha da artmaktadır (22,103).

Kristensen (1987) ise ilk defa radius distal ucunda hastalık ile birliktelik gösteren bir yalancı uzamayı tanımlamıştır. Kienböck hastalarında ulnar negatif varyansın saptanmasının aslında görüldüğünden daha az olduğunu bildirmiştir. Yalancı uzama, radius distal ucundaki yüklenme değişikliklerine bir cevap olarak subkondral yeni kemik oluşumu olduğunu öne sürmüştür (64).

#### **d) Yük Tipi**

Anlık, yüksek enerjili yüklenmeler ve travmalar yanında, düşük enerjili fakat çok sık tekrarlı yüklenmeler de sorumlu tutulmuştur. Dışarıdan bakıldığında basit işler gibi görülen bazı günlük işlerdeki yüklenmelerde, el bileği hareketleri sonucu oluşan dönme momenti, hareketin merkezine daha güçlü olarak yansımaktadır. 1987 de Gemme ve Saraste; 1992 de Letz ve ark. titreşimli aletlerin kullanımı ile Kienböck hastalığı arasındaki ilişkiyi göstermişlerdir. Beckenbaugh ve ark. 46 hastanın %72 sinde belirgin travmaya maruz kaldığını ileri sürmüşlerdir. (54,125).

### **e) İnstabilite**

Skafolunat instabilite ile birlikte rotasyon hareketi artan skafoid, lunatumun yüklenmelere karşı tek başına kalmasına neden olmaktadır (Armistead ve ark., 1982; Kashiwagi ve ark., 1977).

## **2.5.3.2. İÇ FAKTÖRLER**

### **a) Lunatum Küresel Şekli**

Diğer el bileği kemiklerine oranla lunatum daha küresel bir şekildedir. Bu yapısal özellik kortikal bir destekten çok trabeküler bir desteği gerektirmektedir.

### **b) Kortikal Kuvvet**

Lunatum, iç trabeküler yapısının oluşturduğu desteği aşmayacak ve yapının mikro mimarisini bozmayacak ölçüdeki kuvvetlere karşı belirli oranlarda sıkıştırılabilirlik ve esneme göstermektedir (Koebke ve ark., 1989).

### **c) Lunatumun Anatomik Farklılıkları**

Kauer' in 1980 yılındaki çalışmasında lunatum palmar ve dorsal yüzlerdeki ölçüm farkları yan grafilerde incelenerek çeşitli anatomik tipler yapılmıştır. Kama şeklindeki kutuplaşmalar aşırı fleksiyon yada ekstensiyonda yüklenme bölgesinden bir miktar kaçarak lunatumu koruyabilir.

### **d) Trabeküler Anatomi**

Direkt grafilerle değerlendirilen lunatum trabeküler morfolojisi belirgin farklılıklar göstermektedir (Antuna, 1966). Bu yapısal özellik kemikleşme merkezinin etkisi ile oluşan farklı lunatumların esneme ve sıkışma kuvvetlerinden farklı oranda etkilenmesine neden olabilir (125).

### **e) Lunatumun Damarsal Anatomisi**

Lunatumun beslenmesi üzerine yapılan çalışmalar sonucunda bazı anatomik farklılıklar nedeniyle risk altındaki lunatum tanımlaması yapılmıştır (2).

## f) Akut Kırıklar

Travma öyküsü ile birlikte araştırılmıştır. Beckenbaugh ve ark. hastalarının %82 sinde direkt grafilerde kırık çizgilerini göstermişlerdir. Fakat kırıkların avasküler nekrozun sebebi mi, yoksa nedeni mi olduğu kesin olarak ortaya koyamamışlar. Kapitat, oluşan volar ve dorsal parçaların birleşmelerini engellemektedir (2,70).

Son yıllarda yapılan çalışmalarda belirgin bir kemik içi basınç artımının saptanması, venöz konjesyonu sebepler içine sokmuştur (100). Jensen, Kienböck hastalığı için ameliyat olan on hastada lunatumdaki kemik içi basıncı ölçmüştür. Değerler hem radialstiloid, hem de kapitatundan daha fazla olarak ölçülmüştür. Jensen bu sonuçlara dayanarak venöz konjesyonun, arteryel yetmezlikten daha etkili bir etiyolojik faktör olduğunu öne sürmüştür (36).Patoanatomik çalışmalarda, hastalık süresince, kemiğin dinamik olarak yeniden oluşumu ve tamir süreci bulunmuştur. Olayı başlatan ve devam ettiren nedenlerin etkisi ile canlı kemik dokularında tamir ve yeniden damarlanma izlenmiştir. Artmış dolaşım, patolojik kırıkların bir sebebi olarak gösterilen bölgesel osteopeniye neden olur. Kırık alanındaki tamirsel özellikli fibrovasküler doku, kemik dokuya farklılaşma gösteremez ve bu nokta geri dönüşümün artık mümkün olmadığı, kemik yıkımı ve parçalanması ile ilerleyen osteonekroz ile sonuçlanır. Lunat kemik yıkımı tüm el bileği biyomekaniğini olumsuz yönde etkilemektedir (100).

Makroskobik olarak lunatomalazi üç farklı alanda izlenmektedir: Proximal Bölge; patoanatomik değişikliklerin merkezi olan bu bölge maksimum kemik ölümünün görüldüğü bölgedir. Başarısız tamir mekanizmaları artmış kemik sklerozu ile neticelenmektedir. Orta Bölge; bölgesel tamir ve fibrovasküler dokular izlenmektedir. Bu bölge kaynamanın olmadığı boşlukların fibröz doku ile doldurulması sonrası oluşur. Distal Bölge: canlı kemik ve kemik iliği dokusunun en uzun süre korunduğu bölgedir (100).

Patogeneizde kırıkta birincil olarak etkilenmemekte ve nispeten sağlam kalmaktadır. Zamanla kemik ölümü etkisi ile kırıkta yüzey de değişebilmektedir (125).

#### **2.5.4. El Bileği Patomekaniği**

Kienböck hastalığında genel olarak lunat kemiğin radius ile temas eden radial tarafı, triangularfibrokartilaj ile temas eden ulnar tarafına oranla daha fazla etkilenmektedir. Lichtman ve ark. hastalığın geç dönemlerinde kapitat kemiğin proksimale yer değiştirdiğini, skafolunat ayrılmayı, skafoidin rotasyonunu ve triquetrum' un ulnara deviasyonunu göstermişlerdir. Hastalık ilerlemesi ile birlikte kapitat proksimal ve ulnara yerdeğiştirirken, lunat kemiğin radiale yerdeğiştirmesine skafoid ile birlikte yaptıkları palmar fleksiyon eşlik eder (114).

Aynı zamanda radius distal ucundaki yüklenme ve buna bağlı subkondral kemik yoğunluğundaki değişimler, Iwasaka ve ark. yapmış olduğu çalışmada skafoid fossada yük artışını, lunat fossada ise azalışını göstermektedir. Yazarlar bu durumdan skafoid rotasyonunu sorumlu tutmuşlar, yüklenmenin hastalığın ilerleyişi ile birlikte lunatum üzerinden skafoid üzerine kaydığını ve bunun da Kienböck hastalığındaki biyomekanik bozukluğun kilit noktasını oluşturduğu sonucuna varmışlardır. Bu durumda cerrahi tedavi yöntemlerinde skafoid rotasyonu değerlendirmek gerekmektedir (50).

#### **2.5.5 Klinik bulgular**

Hastalık sinsi başlangıçlı olduğundan erken dönemde gözden kaçabilir ve tespit edilemeyebilir. El bileği orta dorsal kısmında ağrı ile birlikte ortaya çıkan hareket kısıtlılığı tablosu genç bir erişkinde Kienböck hastalığını akla getirmelidir. Travma öyküsü her zaman bulunmamasına rağmen bazı hastalar belirgin el bileği hiperekstansiyonu sonrası şikayetlerinin başladığını tarifler. Ağrı genelde aktivite ile artar ve dinlenme ile azalır yada kaybolur. Fizik muayenede radyokarpal dorsal yüzde şişlik, efüzyon, sinovit bulguları görülebilir. Çok nadir olarakta palmar tarafta şişlik görülebilir. Tüm planlardaki hareket genişlikleri ve kavrama gücü diğer el bileği ile karşılaştırıldığında genel olarak belirgin azalmış olarak bulunur.

Orak hücreli anemi, karpal koalisyon, gut hastalığı, serebral felç ile birlikteliği olgu sunumları şeklinde gösterilmiştir (2). Hastalığa bağlı fleksör ve ekstensör tendon kopmaları klinik tabloya eşlik edebilir (79,94,95).

Hastalığın son dönemlerinde el bileğinde instabilite görülebilir. Unutulmamalıdır ki, iyi prognoz için tanının doğru zamanda konulması gerekmektedir.

### 2.5.6. Ayırıcı Tanı

Klinik ayırıcı tanılarda İnflamatuar artropatiler, posttravmatik artritler, kırıklar, akut veya kronik karpal instabilite, ulnokarpal sıkışma sendromu, posttravmatik iskemi, ulnar kaynaklı bitişme sendromları, ağrılı gizli ganliyonlar, kırık olmuş lunatum kistleri, triangular fibrokartilaj kompleks lezyonları, radyokarpal artroz, ve karpal tünel sendromu akla gelmelidir (61,90).

Arada kalınan hastalarda iki, üç haftalık atelleme sonrasında kullanmamaya bağlı lunatum dışındaki karpal kemiklerde osteoporoz görülmesi ile tanı konulabilmektedir (28).

### 2.5.7. Radyolojik Değerlendirme

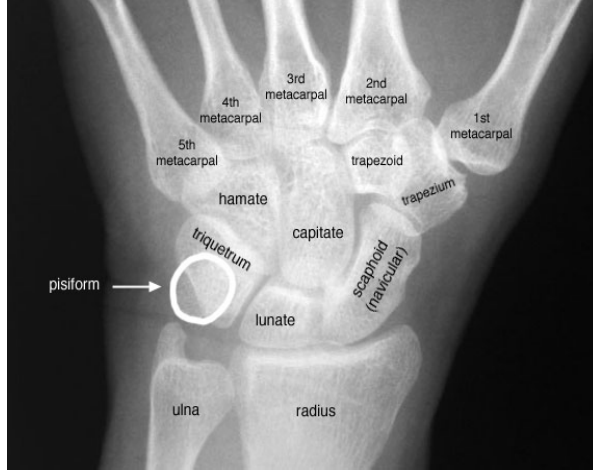Görüntüleme yöntemlerinin önemi hastalığın tanısı, evrelemesi, tedavisi ve tedavi takibinde tartışılmazdır.

#### a) Konvansiyonel radyografler

Standart arka-ön pozisyon grafleri omuz eklemi 90 derece abdüksiyonda, dirsek eklemi 90 derece fleksiyonda , ön kol nötral pozisyonunda iken; yan grafler ise omuz 0 derecede abdüksiyonda, dirsek 90 derece fleksiyonda, önkol nötral pozisyonunda ve el bileği nötral fleksiyonda 125 cm uzaklıktan elde edilmelidir (24). (Palmer 1982) (Resim 13)

Pronasyonda elde edilen görüntülerde ulna başı radiusa oranla daha distalde iken, supinasyonda daha proksimalde görülmektedir. Bu sebeple ulnar varyans hesaplamalarında grafi yöntemlerinin standardizasyonu önemlidir (100).

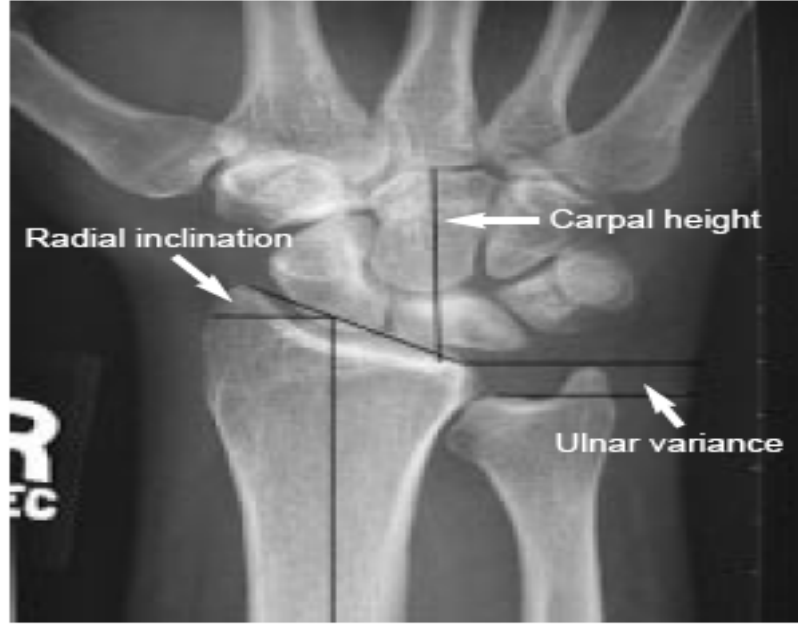
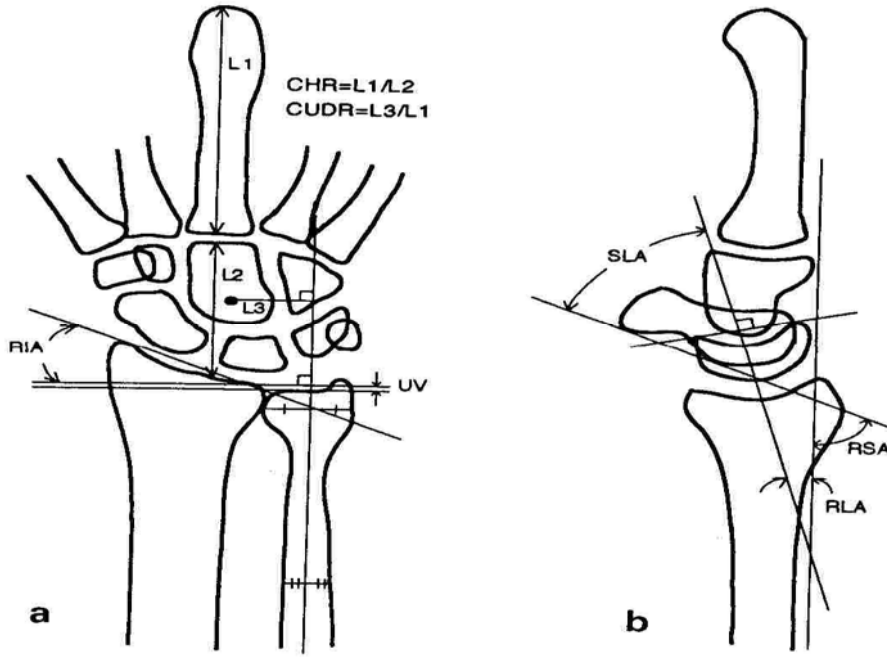
Lunatum kemikteki yoğunluk artışı düz graflerdeki en erken bulgudur (24).



**Resim 13.** Standart grafide ön-arka pozisyonda el bileği kemik yapılarının değerlendirilmesi

### 1)Karpal Yükseklik Oranı

Youm tarafından 1978 de tarif edilmiştir. Ön-arka pozisyondaki grafilerde 3.metakarp proksimal ucundan radial eklem yüzüne olan uzunluğun (L2); 3.metakarpın uzunluğuna (L1) oranı ile belirtilir.Normal değeri 0,54 m 0,03'tür.İlerleyici lunat kollapsı ile azalır.Standart pozisyonlarda çekilmeyen grafiler metakarp boylarındaki yanılmalara yol açarlar.(Şekil 12).



Şekil 12. El bileği anatomik yapılarına dayalı çeşitli ölçümler (102)

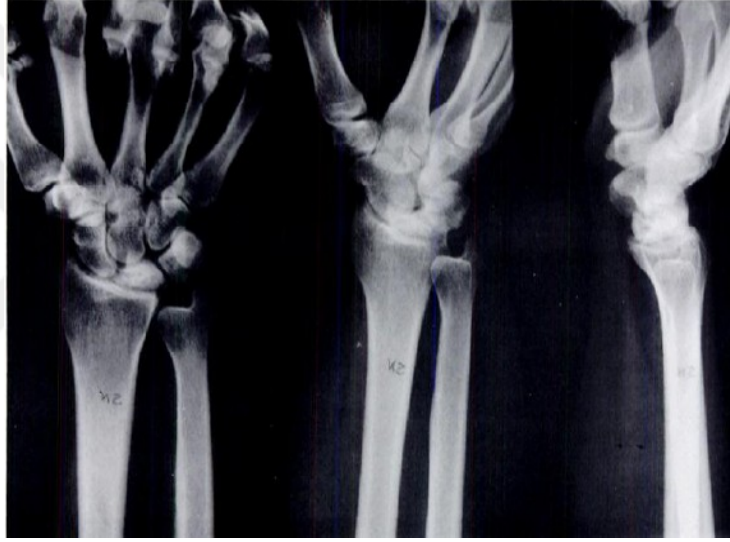## 2)Radial Açılanma (Radial İnklinasyon) (RA)

Standart ön-arka grafide radius stiloidin uç kısmıyla distal radioulnar eklemin radial kısmını birleştiren doğru ile distal radioulnar eklemin radial kısmından radius uzun eksenine çizilen dik çizgi arasındaki açıdır. Ortalama 24 derecedir (15-30 derece arası normal değerler içerisindedir). Kienböck hastalığında radial açılanmanın hastalığın evresi ile korelasyonu yoktur (93). (Şekil 12)



### 3)Ulnar Varyans (UV)

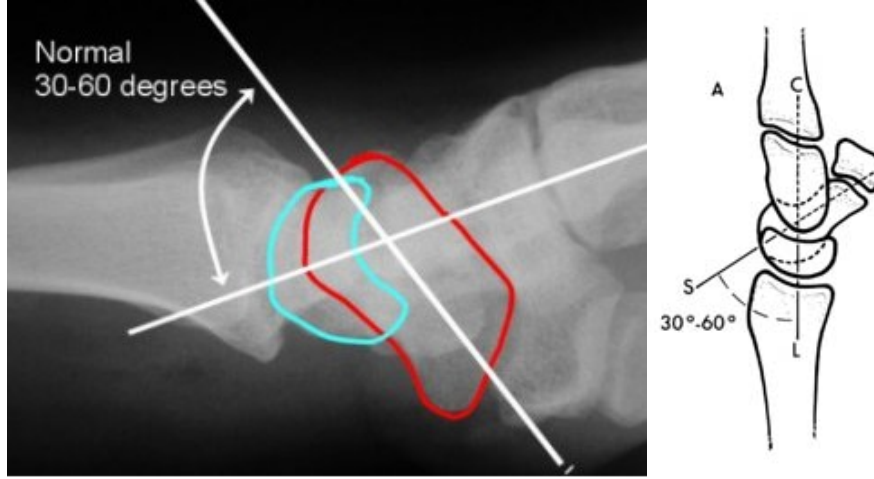
Radiusun ulnar eklem yüzünden radius cisminde dik bir teğet çizilir. Bu çizgi ile ulna distal eklem yüzü arasındaki mesafe mm cinsinden ulnar varyansı verir (75) (Şekil 12). Seviye eşitse nötral, ulna minus varsa negatif, ulna majus varsa pozitif ulnar varyans var denir. Ulnar varyans, kolun pozisyonu veya ölçüm metodu gibi x-ray tekniğine bağlı olarak değişebilir. Bu nedenle, standart ön-arka pozisyondaki radyografiler, omuz abduksiyonda, dirsek 90 derece fleksiyonda, ön kol nötral pozisyonda ve el bileği nötral pozisyonda çekilmelidir.(Şekil13)



**Şekil 13.** Negatif ulnar varyansın standart ön-arka, oblik ve tam yan radyografideki görünümü

### 4) Skafolunat Açısı (SLA)

Lunatum merkezinden dorsal ve palmar uçlara dik olarak çizilen çizgi ile skafoid cismi arasındaki açıdır (75) .Genellikle 30-60 derece arasındadır.(Şekil 14)



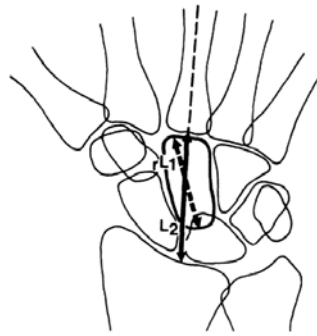
**Şekil 14.** Skafolunat açısı ölçümü

#### 5) Radioskafoit Açısı (RSA)

Tam yan grafide skafoit volar yüzüne çekilen teğet ile radius orta diafizler çizgisi arasındaki açıdır. Genellikle 40-60 derece arasındadır. Tam bir değerlendirme için dinamik yüklenmeli grafiler daha önemlidir. (Şekil 12)

#### 6) Değiştirilmiş Karpal Yükseklik Oranı

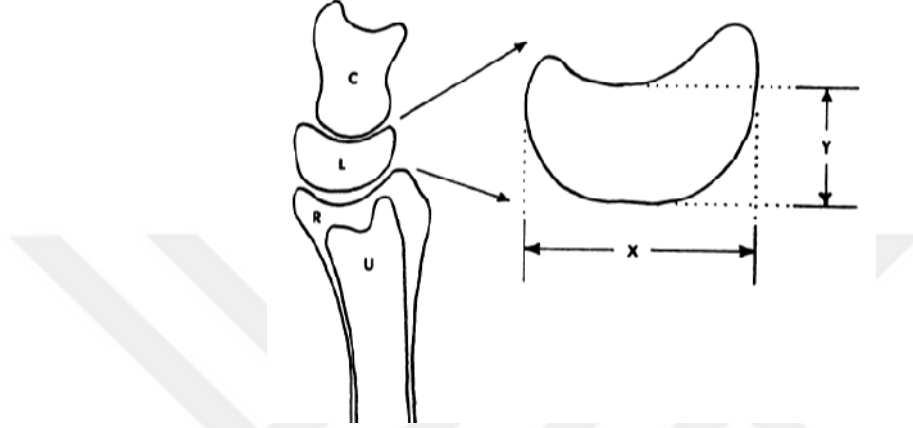
1994 yılında Natrass tarafından, 3. metakarp boyu yerine kapitat kemiğin düz AP grafide en uzun ekseninin uzunluğu alınması (L1) ile bunun 3. metakarp proksimal ucundan radial eklem yüzüne olan uzunluğa (L2) oranı şeklinde hesaplanmaktadır. Normal değerleri  $1,57 \pm 0,05$  olarak bildirilmiştir. Yazar tarafından karpal yükseklik oranının gösterilmesinde daha güvenilir olduğu belirtilmesine rağmen kapitat kemiğin göstermiş olduğu anatomik şekil ve boyut farklılıkları düşündürücüdür (132). (Şekil 15)



**Şekil 15.** Değiştirilmiş karpal yükseklik oranı L2/L1

## 7) Stahl İndeks

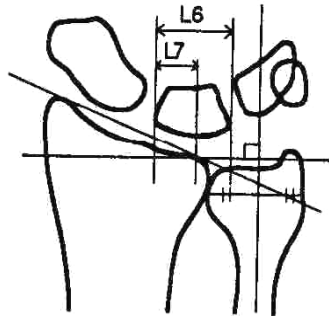
Lunat parçalanmasının ve çöküşünün derecesini belirler. Yan grafiplerdeki uzunlamasına olan yüksekliğin en büyük dorsopalmar uzunluğa bölünmesi ile hesaplanır. Normal değerleri  $0,53 \pm 0,03$  olarak bildirilmiştir (66).Lunat kollapsının artmasıyla azalır (Şekil 16)



Şekil 16. Stahl oranı L5/L4

## 8) Lunatum Kaplanma Yüzdesi

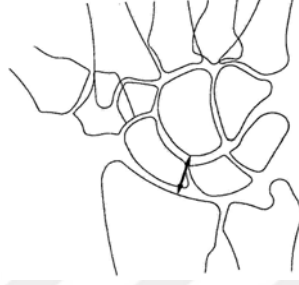
Lunatumun radial eklem yüzünde, radiusla eklem yapan kısmının eklem yapmayan kısmına oranıdır. Proksimale gelen yüklerin aktarılmasında birim alan olarak önemli rol oynamaktadır. (Şekil 17)



Şekil 17. Lunatum kaplanma yüzdesi L7/L6

### 9) Kapitatum Radius Uzaklığı

Zdravkovic ve Sennwald yeni bir radyolojik metod olarak belirtmişlerdir.(1997) Dış merkezli iki ark arasındaki en kısa mesafe ölçümü ile elde edilir. Yazarlar, çalışmalarında bu yöntemle değiştirilmiş karpal yükseklik oranından daha güvenilir sonuçlar elde etmişlerdir (132). (Şekil 18)



Şekil 18. Kapitatum radius uzaklığı

Skafoidin radyolojik olarak izlenen halka işareti diğer skafoid fleksiyon göstergeleri ve karpal yükseklik kaybı göstergeleri ile istatistiksel olarak korele bulunmamıştır. Skafoid kortikal halka işareti patolojik skafoid fleksiyonunda görülebileceği gibi el bileğinin radial deviasyonundaki grafilerde de izlenebilmektedir. Condit ve ark. RS açının klinik sonuçlar ile korele olduğunu bildirmişlerdir (34).

Karpal yükseklik oranı ve Stahl oranı ile Lichtman evrelemesi arasında güçlü ters korelasyon izlenmiştir. Direkt grafilere ile tanısı konulan evre 3b ve evre 4 de BT ve MRI ileri tanı yöntemi ve tedavi planlama aracı olarak genellikle gerekli değildir (100).

#### b) Bilgisayarlı Tomografi (BT)

BT, hastalığın etiyolojisindeki ve evrelemesindeki birçok tartışmayı canlı tutmaktadır. 1 veya 2 mm kalınlığındaki paralel kesitlerle inceleme yapılabilir. Süperpozisyonların engellenmesi ile ayrıntılı görüntüler elde edilebilmekte ve konvansiyonel radyografilerde ileri dönemlerde saptanabilen bulgular daha erken dönemlerde izlenebilmektedir. (psödokistler, spongiöz skleroz, gizli kırıklar vb.) (100).

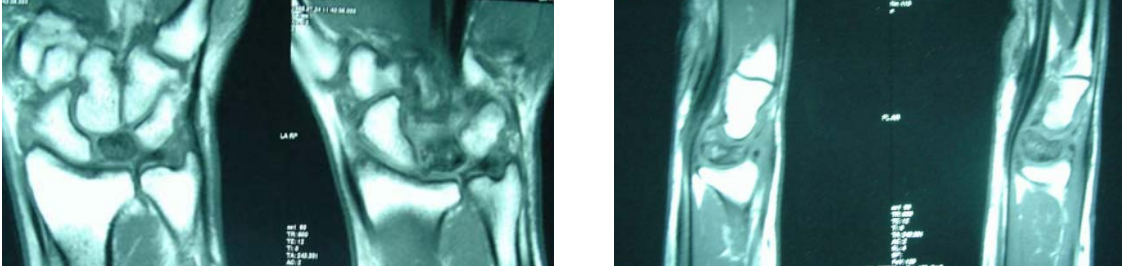
Kienböck hastalığında en sık karşılaşılan kırık tipi koronal ve sagittal kesitlerde lunatumun proksimal kutbunda görülen transverse makaslama kırığıdır. Daha az sıklıkta ise koronal orta hat kırığı gelmektedir ki, bu kırık sonrasında parçalar volar ve dorsalde ayrılabilir (93).

### c)Manyetik Rezonans Görüntüleme (MRİ)

MRİ, tüm konvansiyonel radyografik incelemelerin normal olduğu başlangıç evrelerinde tanı koydurucudur, böylelikle el bileğinde çökme olmadan tedaviye erkenden başlanabilmektedir. Unutulmaması gereken MRİ in normal kemik iliğindeki yağ kaybını gösterdiği, spesifik olarak avasküler nekrozu göstermediğidir. (Resim 14)

2 mm, 3 mm kalınlığında, çeşitli teknik özellikli sekanslarla Kienböck hastalığında elde edilen kesitlerdeki sinyaller, hastalık patoanatomisi ile bağlantılı olarak değişiklikler göstermektedir. İskeminin erken dönemlerde yol açtığı kemik iliği ödemi; T-1 ağırlıklı sekanslarda azalmış sinyal ile izlenirken, T-2 ağırlıklı sekanslarda artmış sinyal özelliğindedir.

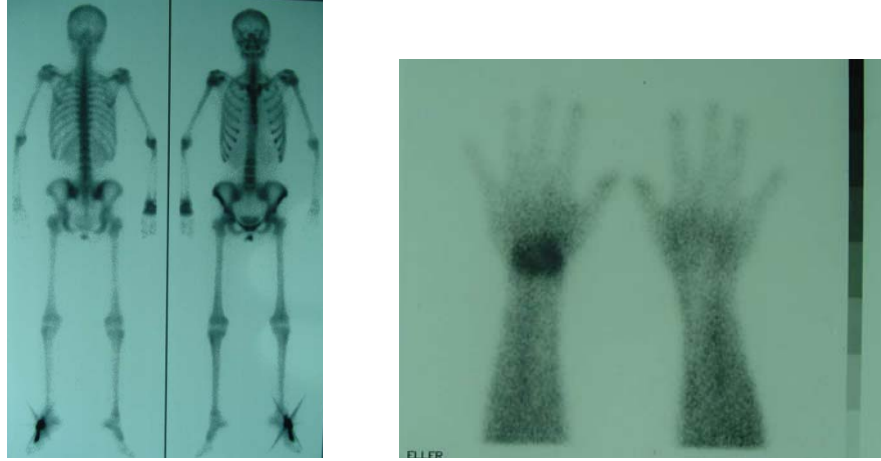
Kemik iliği ölümünün tamamlanması ile hem T-1 hem de T-2 ağırlıklı sekanslarda kuvvetli bir sinyal azalması görülmektedir. Artmış spongiöz skleroz ve başlayan fragmentasyon sinyal yoğunluğundaki azalmayı daha da artırmaktadır (100,113). İyileşme döneminde T-2 ağırlıklı görüntülerde sinyal artışı T-1 görüntülerine göre daha erken dönemde olmaktadır (84).



**Resim 14.** Hastalarımıza ait T-1 ağırlıklı kesitlerde lunatumun görüntüsü

### d)Sintigrafi

Kemik sintigrafisi direkt grafilerin yetersiz kaldığı erken evrelerde tanıda yardımcı yöntem olarak kullanılabilir. Fakat erken evrelerde sintigrafik bulgu vermeyen bazı durumlarda MRİ' in daha duyarlı olduğu olgu sunumları şeklinde bildirilmiştir (24). Avasküler nekrozun sintigrafik bulguları değişkendir. Genel olarak azalmış tutulum kan akımındaki azalmanın, artmış tutulum ise doku tamirini ve iyileşmeyi gösteren bir artmış kan akımının göstergesidir (105). (Resim 15)



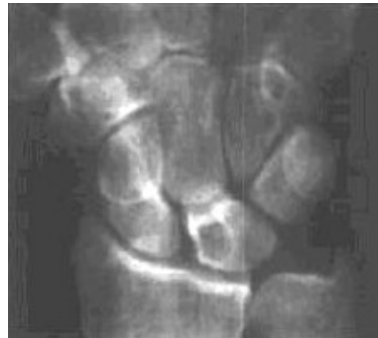**Resim 15.** El bileği tutulumunun sintigrafik görüntüsü

### 2.5.8. Radyolojik Ayırıcı Tanı

Radyolojik olarak yoğunluk gösteren lunat kemik ayırıcı tanısında, el bileği çıkıkları ve kırıklı çıkıklarından sonra görülebilen geçici damarsal yetmezlik önemlidir. Bu radyolojik görünüm travmadan sonraki altı ve sekiz hafta içinde kaybolmaktadır (White ve Omer) (2).

Yaygın el bileği artrozu ileri dönem kienböck hastalığı ile karışabilir. Yaygın el bileği artrozu, daha ileri yaşlarda görülmesi, proksimale kapitat göçü olmaması ve eklem yüzlerinde genellikle çevresel bir skleroz artışı ile Kienböck hastalığından radyolojik olarak ayrılabilir (24).

Genellikle kemik ölümünün eşlik etmediği ender görülen lunat kırıkları, ulnalunar sendrom ve skafolunat veya lunatriquetral bağdan köken alan intraosseöz lunat gangliyonları, basit kistler ve osteoma MRI ile ayırıcı tanıda önemlidirler (100). (Resim 16)



**Resim 16.** Lunatununda intraosseöz gangliyon

### 2.5.9. Evreleme

Stahl'ın, 1947 yılında radyolojik özelliklerine ve patolojik gözlemlere dayanarak Kienböck hastalığını sınıfladığı söylenmektedir. Lichtman, 1977 yılında bu sınıflamayı modifiye etmiş, Stahl sınıflamasının Lichtman değişikliği, bu sınıflama sisteminin Kienböck Hastalığı tedavi planlamasında üstünlüğünü artırmıştır ve en yaygın kullanılan sistem olmuştur (53). (Şekil24) Buna rağmen bu son değişikliğin bile yetersizliğini bildiren çalışmalar vardır (56). Lichtman ve ark. hastalığın ileri evrelerinde kapitat kemiğin proksimale yer değiştirdiğini, skafolunat ayrılmayı, skafoidin rotasyonunu ve triquetrum' un ulnara deviasyonunu tariflemişlerdir.

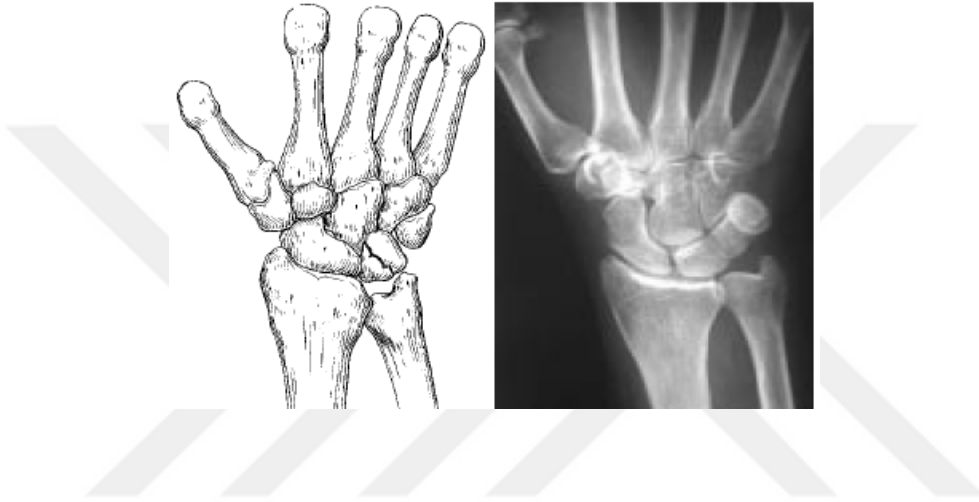Kullanılan evreleme sistemleri tedavi yönteminin seçilmesi ve prognozun belirlenmesi için yol gösterici oldukları gibi aynı zamanda çeşitli sonuçların karşılaştırılması için kullanılırlar. En iyi tedavi için bu yöntemin belirlenmesinde kullanılan evreleme sisteminin güvenilir ve tekrarlanabilir olması gerekmektedir.

**Tablo 1.** Kienböck hastalığında Lichtman sınıflaması

|               |   |
|---------------|---|
| <b>Evre 1</b> | Normal radyografi veya lineer kırık, anormal fakat nonspesifik kemik tarama, tanısal manyetik rezonans görünümü (T1 ağırlıklı görüntülerde lunat düşük sinyal gösterir; hastalık sürecinin uzamasına bağlı olarak, T2 ağırlıklı görüntülerde lunat yüksek veya düşük sinyal yoğunluğu gösterebilir) |
| <b>Evre 2</b> | Lunat sklerozu, radial kenarda olası lunat erken kollapsı ile bir veya daha fazla kırık hattı   |
| <b>Evre 3</b> | Lunat kollapsı  |
| <b>A</b>      | Normal karpal dizilim ve yükseklik  |
| <b>3B</b>     | Sabit skafoid rotasyonu (kortikal halka işareti=ring sign), karpal yükseklikte azalma, kapitatın proksimale migrasyonu  |
| <b>Evre 4</b> | Evre 3'teki tüm bulgulara ek olarak, midkarpal eklem, radiokarpal eklem veya her ikisinde de intra-artiküler dejeneratif değişiklikler ile şiddetli lunat kollapsı  |

### **Evre 1**

Kompresyon kırığı olasılığı dışında radyografik bulguların olmamasıyla karakterizedir (Şekil 19). Manyetik rezonans görüntülemeye, T1 ağırlıklı görüntüde lunatta sinyal azalmıştır. Sintigrafi bu evrede reaktif sinovit nedeniyle anormal olabilir ancak nonspesifiktir. Akut sinovit nedeniyle hastada, aralıklı dorsal el bileği ağrısı, şişlik ve kavrama gücünde kayıp şikayetleri olabilir.

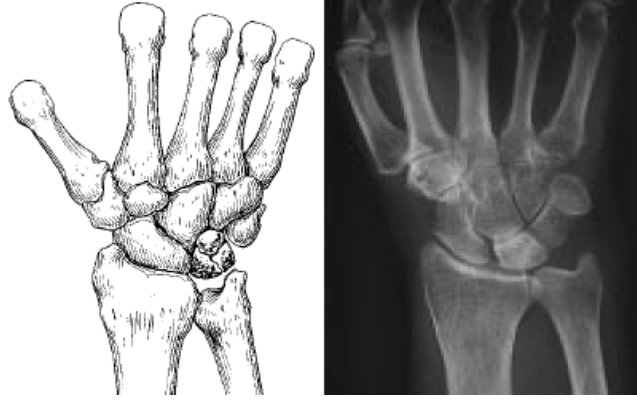


**Şekil 19.** Kienböck hastalığı evre 1

### **Evre 2**

Lunatta radyodansite artışıyla karakterizedir (Şekil 20). Karpal kollaps yoktur. Bu nedenle karpal yükseklik oranı ve Stahl indeksi normaldir. Radyografik olarak kolayca tanınır. Kronik sinovit nedeniyle hastalar, ısrarcı el bileği ağrısı ve şişlikten şikayet eder. Kavrama gücü azalmıştır.

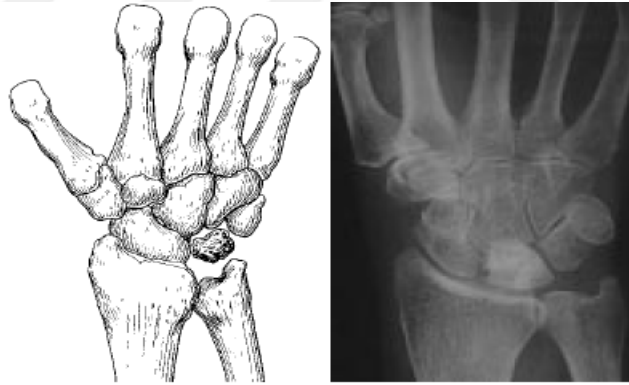




**Şekil 20.** Kienböck hastalığı evre 2

### **Evre 3A**

Bu evrede, lunatın kollapsı vardır ve karpal dizilim ve karpal yükseklik oranı göreceli olarak değişmemiştir (Şekil 21). Kollaps genellikle radyalden başlar ve lateral grafilerde lunat ön-arka çapı artmıştır. Stahl indeksi artmıştır. Radioskafoid açı 60derece ve altındadır. Skafolunat ilişki korunmuştur. Bu evrede el bileğinde sertlik şikayeti artar.

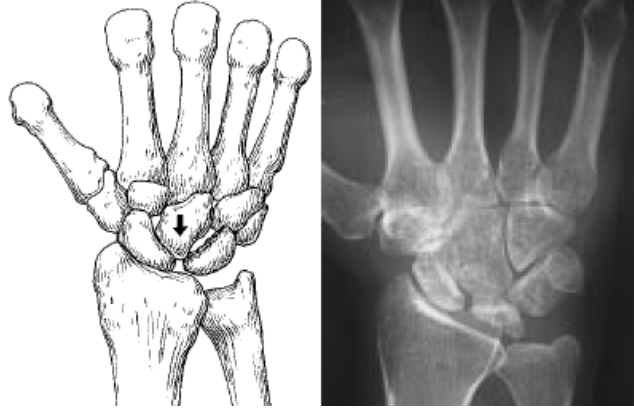


**Şekil 21.** Kienböck hastalığı evre 3A

### **Evre 3B**

Lunatın ilerlemiş kolapsı ve karpal instabilite ile karakterizedir (Şekil 22). Skafoidin sabit rotator sublüksasyonu vardır (kortikal halka işareti = ring sign). Karpal yükseklik oranı azalmıştır ve kapitatın proksimale migrasyonu vardır. Trikuetrumun mediale yer değiştirmesi, dorsal ara segment instabilitesi (DISI) veya volar ara segment instabilitesi (VISI) olabilir. Radioskafoid açı 60 derecenin üzerindedir. Hastanın şikayetleri, el bileği instabilitesi işaretleri olan, güçsüzlük,

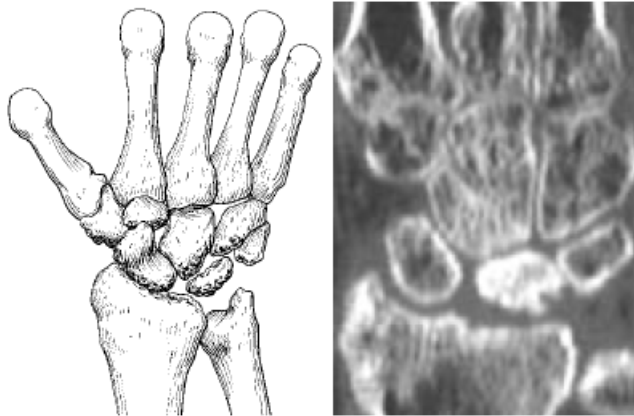
kronik ağrı, şişlik, ara sıra olan klank hissidir.



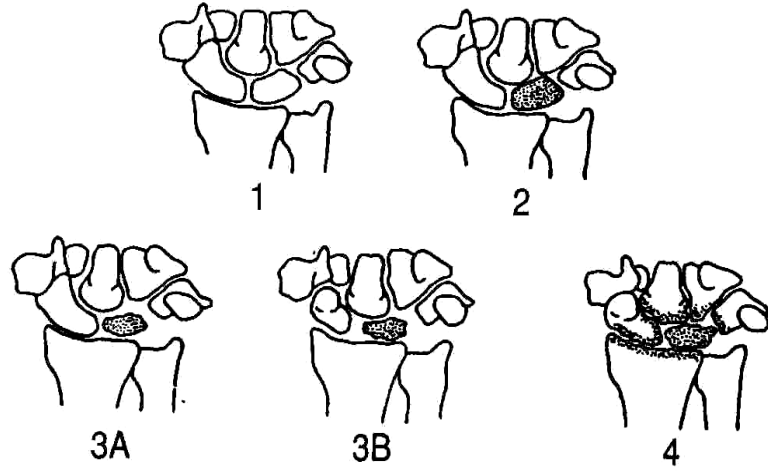
**Şekil 22.** Kienböck hastalığı evre 3B

#### **Evre 4**

Bu evre sabit rotator skafoid sublüksasyonu ve lunat kollapsı ile birlikte intraartiküler dejeneratif değişikliklerle karakterizedir (Şekil 23). Dejeneratif değişiklikler midkarpal eklem, radiokarpal eklem veya her ikisinde de görülür. Genellikle semptomlar, el bileğinin aktif kullanılmasıyla kötüleşir ve istirahatla hafifler.



**Şekil 23.** Kienböck hastalığı evre 4



**Şekil 24.** Stahl sınıflamasının Lichtman değişikliği ve değişik evrelerdeki lunatumun şematik çizimleri

Lunatum artroplastilerinden sonra Lichtman evrelemesi ameliyat öncesi ve sonrası dönemlerde karşılaştırılmaz. Karpal yükseklik oranı ve modifiye karpal yükseklik oranı çökme hesaplanması için kullanılabilir (23). Bilgisayarlı Tomografinin kullanıma girmesi ile doğru evreleme ile ilgili tartışmalar artmıştır (93,115).

#### **2.4.10 Tedavi Yöntemleri**

Kienböck hastalığının tedavisinde ilk hedef lunate kemik çökmesinin durdurulmasıdır. Bundan sonra ise interkarpal çökme ve sonucu olan el bileği artrozunun engellenmesi gelir. Tedavi yöntemlerinin çoğu etiyolojik faktörleri düzeltmeye yöneliktir. Ancak teorik bilgiler her zaman pratiğe dökülememektedir. Literatürde yazarlar farklı evrelemeler için birden çok farklı tedavi yöntemi ile farklı sonuçlar bildirmişlerdir. (Tablo 2) Tedavi sonrasında çoğu zaman radyolojik sonuçlar klinik sonuçlar ile korelasyon göstermemektedir (2).

Kienböck hastalığının tedavisini anlatan bir çok yayının en büyük ortak yönü; farklı yazarlar tarafından farklı evreler için birden çok tedavi yöntemi kullanılmış olması ve bu serilerdeki tedavi yöntemlerinin karşılaştırılması için hasta sayısının ve takip sürelerinin yazarlara göre yeterli olmamasıdır (40).

**Tablo 2.** Kienböck hastalığında tedavi yöntemleri ve evreleme

| <b>GENEL TEDAVİ YÖNTEMİ</b>   | <b>EVRE</b> |
|---|-------------|
| Konservatif Tedavi  | 1           |
| Tekrar Kanlandırma  | 2, 3A       |
| Radial Kısaltma - Ulnar Uzatma  | 2, 3A       |
| Silikon Artroplastisi   | 3A          |
| Eksizyon + Otojen Tendon Grefti   | 3A          |
| Kapitohamat Artrodez + Silikon Artroplastisi                                  | 3A, 3B      |
| Triskafo Artrodez + Silikon Artroplastisi                                     | 3B          |
| Sınırlı İnterkarpal Artrodez  | 3B, 4       |
| Kurtarma Ameliyatları (Proksimal Sıra Çıkartılması, Artrodez, Denervasyon vb) | 4           |

#### **a) Konservatif Tedavi**

İlk olarak 1947 yılında Stahl tarafından 185 hastada konservatif tedavi uygulanmıştır. Hastaların üçte ikisi 25 yaş ve altında ve ortalama tedavi süresi iki aydan daha uzundur (63).

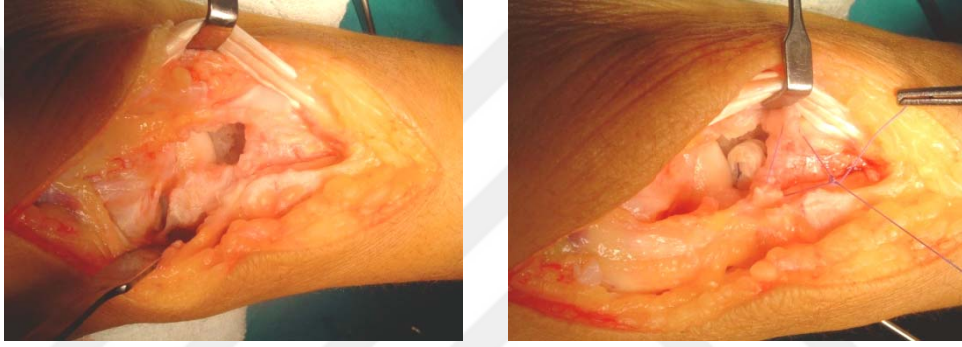İmmobilizasyon hastalığın her evresinde denenmesine rağmen bir çok yazar tarafından ilerlemeyi durdurmada yada kemik yıkımını engellemede başarılı olmamıştır. Konservatif tedavinin sonuçlarında çeşitli çalışmalarda hastaların yarısından fazlasında günlük yakınmaların devam ettiği bildirilmiştir. Fakat erken evrelerde (evre 1) ve henüz kemik gelişimini tamamlamamış, yenileme kapasitesi yüksek genç yaştaki olgularda başarılı sonuçlar bildiren yazarlar da bulunmaktadır (Benz 1976, Rasmussen 1986) (24,73).

#### **b) Cerrahi Tedavi**

Hastalığın evrelendirilmesi, cerrahi tedavi yönteminin belirlenmesinde oldukça önemlidir. Fakat her evrenin belirli, kesin bir cerrahi tedavi seçeneği yoktur. Cerrahi tekniklerin uygulaması genellikle etiyolojiden sorumlu faktörlere göre yapılmaktadır. Bugün için cerrahi tedavi olarak yirminin üzerinde teknik tanımlanmıştır (2).

### 1) Lunatum Çıkarılması ve Artroplastisi

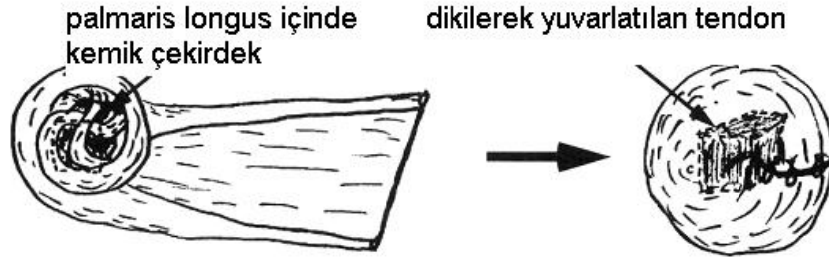Kienböck hastalığı tedavisinde ilk cerrahi yöntemlerdendir (Dorman 1949, Gillespie 1961). Ağrılı sinoviti doğuran parçalanmış, düzensiz kemik parçalarının çıkartılması mantığı ile uygulanmaktadır. Bazı yazarlara göre sadece çıkartılması yeterli olmakla birlikte, bazılarına göre oluşan boşluğun doldurulmaması durumunda kapitatın proksimale göçmesi ile el bileği dinamiği bozulur ve sonuçlar daha kötüdür. Lunatuma beraber etrafındaki destek dokusunun da hasarlanarak çıkartılması dezavantajdır (2,60,128). (Resim 17)



**Resim 17.**Lunatum çıkartılması ve yerine tendon grefti konulması

Nahigian ve ark. lunatum çıkartılmasını dorsal kapsülün flep artroplastisi ile kombine ederek kapitatın göçüne engel olmaya çalışmışlardır (24,46).Schmitt ve ark. fleksör tendonların epitendinöz dokusunu kullanmışlardır (24,46).Ishiguro genel olarak palmaris longus, plantaris veya fleksör karpi radialisin bir bölümünden oluşan otojen rulo tendon greftini uygulamıştır (2).Yapay bir materyale gerek duyulmaması, ameliyat sonrasında işe dönüş zamanının kısa olması tendon artroplastilerin başlıca avantajlarındandır (116).

Carroll ançuez tekniğinde fasya lata, palmaris longus tendonu, plantaris tendonu, uzun ayak parmak ekstensörleri, ve fleksör karpi radialisin yarısını kullanılmıştır (9). (Şekil 25)



**Şekil 25.** Kemik çekirdek ve tendon ile ançuez hazırlanması

Çallı ve ark. palmaris longus tendonundan ançuez hazırlarken ameliyat sonrası radyolojik değerlendirme amaçlı tel dikiş kullanmışlardır (16). (Resim 18)



**Resim 18.** Çallı ve ark. tarafından uygulanan tel dikiş yöntemi

İyi sonuç elde etmek için Ueba ve Nakamura bazı şartlara dikkat edilmesini vurgulamaktadırlar. Bunlar: palmar eklem kapsülünün korunması, yeterli boşluk doldurucu etki için palmaris longus ve plantar tendonlarının her ikisinin kullanılması, tendonların tendon kılıfı ile desteklenmesi, ameliyat sırasında yeterli boşluk için yeterli gerilmenin sağlanması ve ameliyat sonrası dönemde bunun korunmasıdır (116).

Radyolojik kontrollerde tendon grefti üzerinde görülen kalsifikasyon ve kemik oluşumunun nedeni belli değildir, fakat klinik sonuçlara bir etkisi olmadığı gösterilmiştir (116). Lippman ve Mc Dermott 1949 da lunatum yerine vitallium kullanmışlar, 1974 de ise Barber ve Goodfellow akrilik protezleri denemişlerdir (118). Evre 1 ve evre 2 de lunatum yeniden beslenme ve kendini toplama şansı olduğu için bu artroplastiler daha çok evre 3 ve evre 4 de kullanılmaktadır (2).

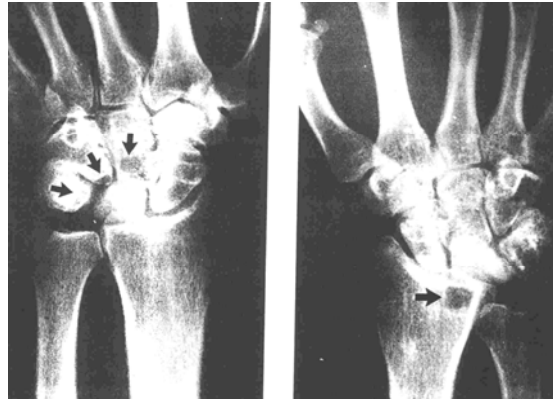
#### **a) Silikon Artroplastisi**

Swanson (1970) tarafından yüksek performanslı elastik polimer silikondan dizayn edilen lunatum şekilli implantlar uzun süre ileri evre hastalığın tedavisinde

kullanılmış, kısa ve orta dönemde başarılı sonuçlar bildirilmiştir (Lichtman ve ark. 1977, Berlin ve ark. 1982).

Kolay uygulanabilirliği, rehabilitasyon kolaylığı ve işe dönüş zamanını kısaltması gibi avantajları olmasına rağmen, son yıllarda silikonun neden olduğu sinovit tablosu, eklem çevresinde büyüklükleri 2 mm ile 22 mm arasında değişen kist yapılarının oluşması, yabancı cisme bağlı dev hücreli reaksiyonların rahatsızlığı yöntemin dezavantajlarından (Gordon ve Bullough 1982). İmplantın yerinden çıkması da bir çok hastada bildirilmiştir. Genç, aktif hastalarda bu komplikasyonların daha sık görülmesi aşırı hareket ve fazla yükler sonucu oluşan aşınma parçacıklarına bağlanmıştır (88). (Resim 19)

1983 de Telaranta elektron kutuplu mikroanalizlerde kistler içerisindeki silikon parçacıklarını saptamıştır (118). Swanson' a göre komplikasyonların en aza indirilebilmesi için implant boyları özenle seçilmeli, volar kapsül bir miktar lunatum kabuğu ile birlikte sağlam olarak bırakılmalı ve dorsal kapsül ameliyat sonrasında güzel kapatılmalıdır. Ayrıca cerrahi sırasında stabiliteyi sağlamak için implanttan dikiş veya Kirschner telleri geçirilmesinden sakınılmalıdır (2). Silikon sinovite bağlı şikayetleri olan hastalarda sinovektomi, implant çıkartılması, ve kistlerin küretlenmesi tedavi edici yöntemlerdir (4).



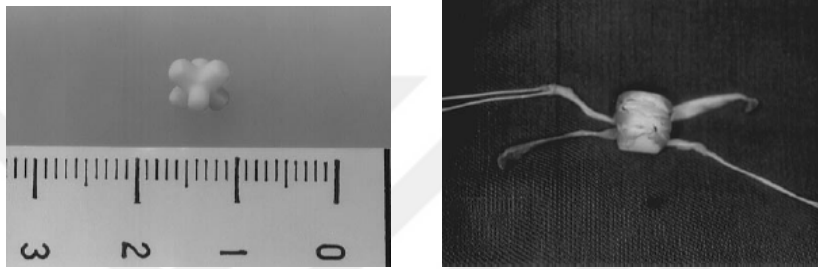
**Resim 19.** Silikon artroplastisi sonrasında el bileği kemikleri ve radius distal uçta kistler(88).

Silikon artroplastisi interkarpal artrodezlerle kombine edilerek de kullanılmış ve implant üzerindeki yüklenmenin engellenmesine çalışılmıştır (88). Kato ve ark. silikon artroplastisi ve ançuez tekniklerinin sonuçlarını karşılaştırdıklarında; silikon


implantların ilerleyici el bileği çöküşünü engellemede ançuezden daha başarılı olduğunu, fakat son evrelerde her iki tekniğin de başarısının düşük olduğunu bildirmişlerdir (59).

### c) Seramik Artroplastiler

Hayashi ve ark. tarafından 1991 de geliştirilmiştir ve uygulanmıştır. Deneysel cerrahi çalışmalarında mekanik kuvvet ve yüksek biyolojik uyum sonuçları olumlu yönde etkilemektedir (87).



**Resim 20.** Seramik çekirdek ve tendon kılıfı ile kaplanmış durumu



**Resim 21.** Seramik lunat implant (87)

## 2) Kısaltma ve Uzatma Osteotomileri

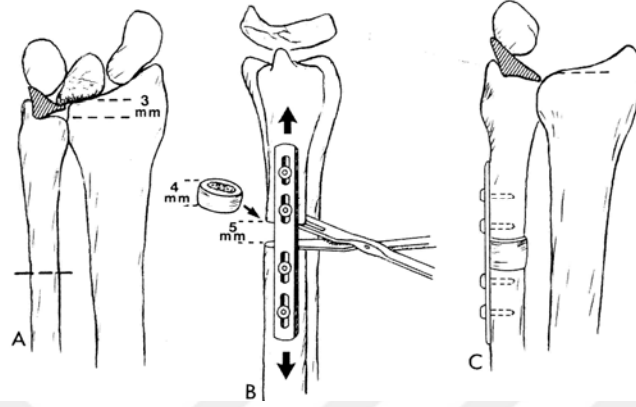
Uzunluk düzeltici prosedürler karpal çöküş olmadan uygulandığında daha başarılı sonuçlar bildirilmiştir. Watson' a göre; semptomatik karpal çöküş, ulnar uzatma veya radial kısaltma ile tedavi edilemez. Bu yöntemler sadece lunatum tam olarak çökmemişse etkilidir. Daha çok evre 2 ve çökmenin olmadığı evre 3 a da kullanılırlar (61).

### a) Ulnar Uzatma Osteotomileri

Ulnaya bir kısım ekleme ile ulnar varyansın 1-2 mm pozitif olacak şekilde yapılan osteotomilerdir. Sundberg ve Linscheid ulnar uzatmayı başarılı bulan yazarlandıdır. Kaynamama, greftin uyumu için uzun süreli hareketsizlik, greft



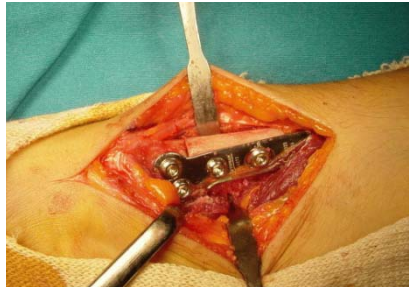
sahasındaki morbidite, implantın çıkartılması için ikinci bir ameliyat her zaman akılda tutulmalıdır(2).(Şekil 26).Armistead ve ark. Persson 'un il tarif ettiği tekniği modifiye etmişlerdir.



**Şekil 26.** Negatif ulnar varyans hastalarda ulnar uzatma tekniği (31)

#### **b) Radial Kısaltma Osteotomileri**

Birçok klinik ve biyomekanik çalışma radial kısaltma osteotomilerinin etkinliğini gösterilmiştir (58,129).Radial kısaltma sonrasında kaynamama görülebileceği gibi çoğu zaman plağın çıkartılması için ikinci bir ameliyat gerekecektir. (Resim 22). Fazla yapılan kısaltmalar el bileğinin pronasyon ve supinasyon hareketlerini etkileyebilmektedir (2). Yapılacak kısaltma miktarı mümkün olduğunca radyografilerde hesaplanan ameliyat öncesi ulnar varyans farkı kadar olmalıdır (127). Önerilen miktar 2mm ile 5 mm arasında değişmektedir (2-3 mm, Eiken ve Niechajev 1980; 3 mm, Schattenkerk 1987; 4 mm, Viernstein ve Weigert 1969; 5mm, Axelsson 1973; Ovesen 1981) (81).



**Resim 22.** Radial kısaltma operasyon görüntüsüne bir örnek

Farklı önerilerin nedeni aslında trianguler fibrokartilajın kalınlık farkındandır. Doğumsal ulnar varyansı olan hastalarda daha kalındır (92). Nakamura ve ark. 1.5mm-3mm arasında yaptıkları kısaltmaların klinik sonuçlarını karşılaştırmışlar fakat fark bulamamışlardır. Bu yüzden yazarlar, osteotominin kısaltıcı etkisinden çok, kalça osteoartrozunda kullanılan femoral osteotomiler gibi bir basınç azaltıcı etkisi olduğuna inanmışlardır (82).

Radial osteotomiler sonrasında klinik değerlendirmeye doğrudan katkılı ameliyat öncesi faktörler; hastanın yaşı, cinsiyeti ve ameliyat öncesi hareket genişliği bulunmuştur. Nakamura ve ark. çalışmalarında yaş en belirgin faktördür. İleri yaştaki hastalar, erkek hastalar ve ameliyat öncesi hareket kısıtlılığı olan hastalarda klinik başarı düşüktür (51). İnterkarpal eklemlerde dejeneratif değişikliği olmayanlarda uygulanması daha uygundur (127). Ulnar uzatma osteotomilerine oranla komplikasyon oranları daha düşüktür (96).

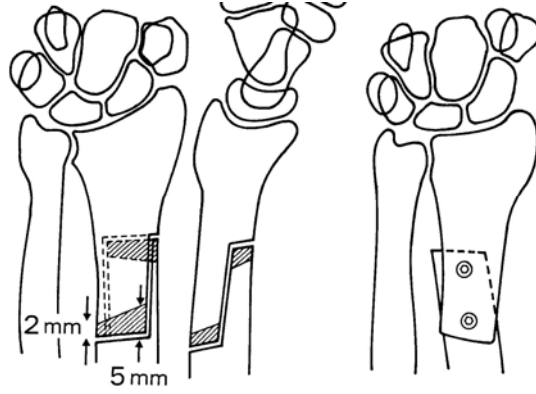
### **c) Radial Kama Osteotomileri**

Daha önceki yıllarda yapılmış olan çalışmalarda Kienböck hastalarının ulnar varyansları pozitif ve negatif değerler arasında değişiklikler göstermektedir. Bu durum yapılacak olan radial osteotomilerde çeşitli gelişmeleri ve yeni uygulamaları beraberinde getirmiştir (85). Kama osteotomileri radial uzunluktan çok inklinasyonu hedef alarak ameliyat sonrası dönemde ulnar varyanstaki değişiklikleri ve buna bağlı olarak gelişebilen ulnokarpal sıkışmaları en aza indirmişlerdir (58).

Kojima ve ark. ve Tsumura ve ark. (1982;1984) radial inklinasyonun azaltıldığı aynı zamanda lateral kapatma olarak isimlendirilen kama osteotomisini ileri sürmüşlerdir. Yazarlar yaptıkları biyomekanik çalışmalarla lunatum üzerindeki aksial yüklerin azaldığını, radiolunate eklemden artışı olmaksızın radioskafoid eklemden yük artışını göstermişlerdir (122). Bu yöntemin tam tersine Simmons ve Dommise radial inklinasyonun artırıldığı, medial kapatma kama osteotomisini önermişlerdir. Palmer ve Werner biyomekanik analizleri sonucunda ise lunatum üzerindeki yükün inklinasyon azalması ile azalmadığı aksine inklinasyonun artması ile azaldığını bulmuşlardır (85).

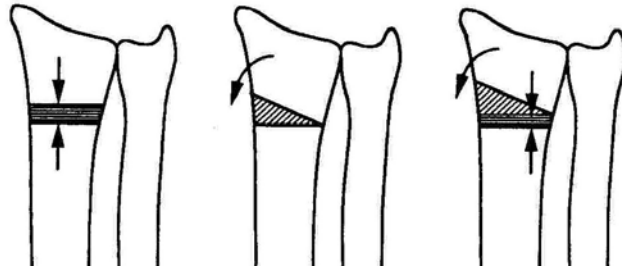
1982-1988 yılları arasında Nakamura, Tsuge ve Watanabe 27 hastada tarifledikleri osteotomiyi 10-15 derecelik radial inklinasyon azaltılması yönünde uygulamışlar ve 2 yıldan daha uzun takip süreli hastalarının sonuçlarını bu osteotominin

pozitif veya sıfır ulnar varyans hastalarda etkili olduğu yönünde yayınlamışlardır (1991). Hastalarda önkol hareket kısıtlamasına rastlanmamıştır (85). (Şekil 27)



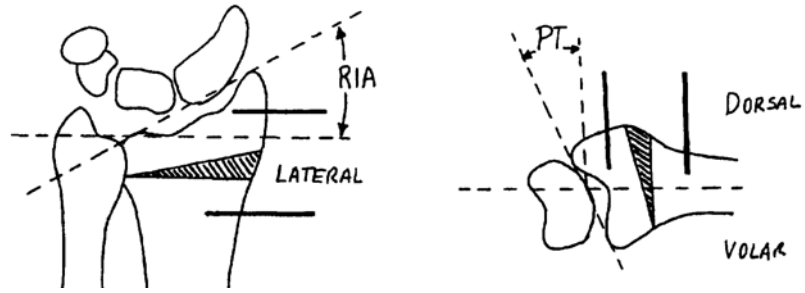
**Şekil 27.** Radial kısıltma ve inklinasyonun azaltılması için teknik bir uygulama

Tsunoda, Nakamura, Watanabe ve Horii 1993 de her üç radial osteotomi tipinin de kapitat ve lunat' ın radiale yerdeğiştirmesini sağladıklarını, lunat kaplanma yüzdesindeki artışı ve radiolunate eklemdaki aksial yükü azalttıklarını biyomekaniksel olarak gösterdikten sonra bunun osteotominin tedavi edici özelliğinin temeli olduğunu belirlemişlerdir (Şekil 28).



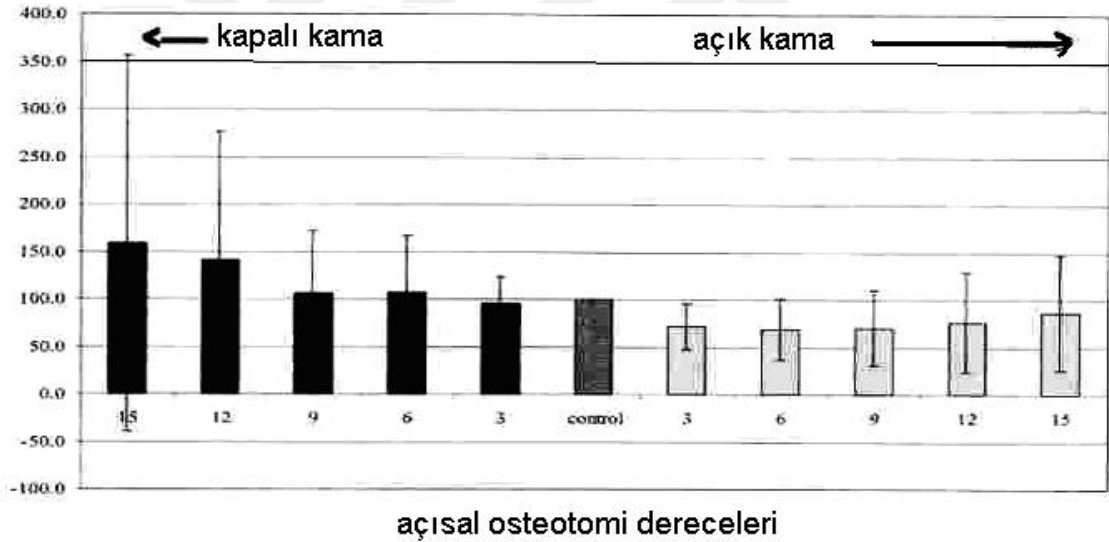
**Şekil 28.** Şematik radial osteotomi tipleri

İspanya dan Lamas ve ark. ulnar varyansı olmayan 26 hastada uyguladıkları dorsolateral çift planlı radial kapama osteotomisinin lunatumu yeniden kanlandırıcı etkisini ve avantajlarını 2000 yılında yayınlamışlardır (66). (Şekil 29)



**Şekil 29.** Lamas ve ark. uyguladıkları çift planlı radial kapama osteotomisi (66)

Benjamin Kam ve ark. 2002 de yayınladıkları biyomekaniksel analiz çalışmalarında, radial açık kama osteotomisi, radial kapalı kama osteotomisi ve osteotomi uygulanmayan kontrol gruplarını karşılaştırmışlardır. Açık kama osteotomisinin lunat kemik üzerindeki yük azalmasındaki etkisi diğer gruplarla karşılaştırıldığında istatistiksel olarak anlamlı bulunmuştur (58). (Grafik 1).



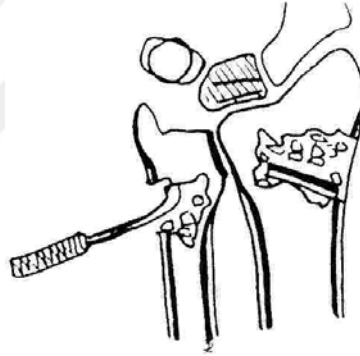**Grafik 1.** Benjamin Kam ve ark. göre kapalı kama ve açık kama sonuçlarının biyomekaniksel değerlendirilmesi

Soejima ve ark. lateralden yapılan kapalı kama osteotomileri sonrasında radyoskafoid açıda düzelme saptamışlardır (102).

### 3) Metafizler Dekompresyon

Aldo A. Illarramendi, Schulz, De Carli tarafından tarif edilen bu yöntem, yazarlar tarafından evre 1, evre 2 ve 3a da uygulanmıştır. Radius ve ulna distal metafizer bölgelerinden tek kortekste açılan pencerelelerden bir küret yardımı ile kazınan spongiöz kemik, gene aynı pencereden aynı miktarda, pencereden elde edilen kortikal greft parçaları ile birlikte konulmaktadır. Daha sonra üç haftalık uzun kol alçısı uygulanmış ve hastalar üç ay boyunca zorlayıcı aktivite kısıtlaması ile sınırlandırılmışlardır. On yıllık takip sonuçları iyidir. (Şekil 23)

İmplant kullanılmaması ve daha az komplikasyon görülmesi yöntemin avantajları olarak bildirilmiştir(42). Aynı yazarlar son 12 yıldır, işlemi sadece radiusta uygulamaktadırlar. Ağrının kesilmesini kemik içi venöz basınç azalmasına, lunatumdaki değişikliklerin düzelmesini ise iyileşme sürecini etkileyen artan kemik içi dolaşıma bağlamışlardır (41).

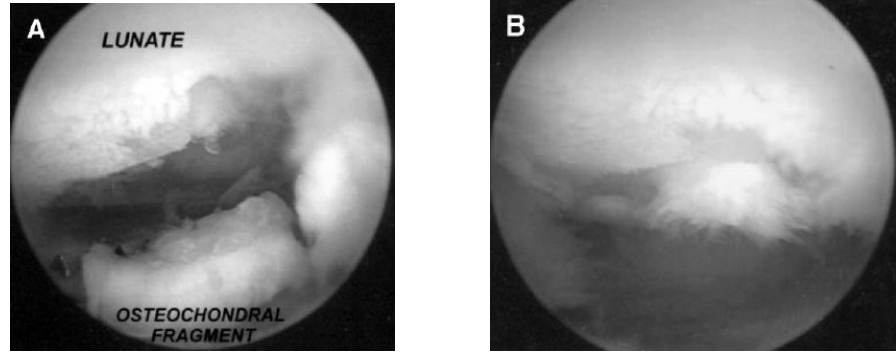


Şekil 30. Illarramendi ve ark. uyguladıkları metafizer dekompresyon tekniği

### 4) Artroskopik Cerrahi

Watanabe' nin tanısıl ilk raporlarından sonra tedavi amaçlı olarak; Wolfgang A. Menth-Chiari ve ark. tarafından 1994-1997 arasında, evre 3a, 2 hastaya ve evre 3b, 5 hastaya, artroskopik olarak nekrotik lunat ve dejeneratif skafolunat bağ debrütmanı uygulanmıştır. Evre 3a da lunatum kırıkta yüzeylerinde yumuşama, evre 3b de ise kırıkta kısmi ayrılmalar gözlenmiştir. Tüm hastalarda skafolunat ve lunotriquetral bağ yırtıkları izlenmiştir.

Yöntem hastalığın doğal ilerleyişini engellememesine rağmen debrütman sonrasında mekanik el bileği ağırları anlamlı olarak azalmıştır (72).



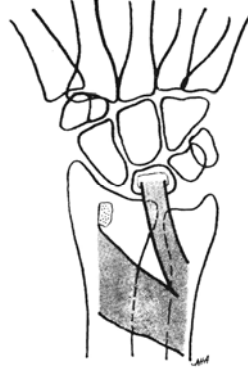**Resim 23.** Nekrotik lunatum üzerindeki osteokondral parçanın artroskopik görüntüleri

2003 yılında Lelebicioğlu ve ark. yayınladıkları prospektif randomize çalışmalarında evre 3 hastalarda açık olarak yapılan lunat revaskülarizasyon tedavisini, artroskopik olarak uygulanan revaskülarizasyon yapılmamış tedavi ile karşılaştırmışlardır. Yazarlar hasta sayılarının az, takip sürelerinin kısa olmasına rağmen, evre 3a ve 3b de artroskopik olarak uygulanan skafokapitat füzyon ve kapitatum proksimal kutup kısaltılmasının, açık yöntemlerle uygulanan skafokapitat füzyon ve lunat revaskülarizasyonuna oranla daha kısa süreli ameliyat, günlük aktivitelere daha kısa sürede dönüş avantajı sağladığını bildirmişlerdir. Ayrıca artroskopik tedavi uygulanan grupla açık cerrahi uygulana grup arasında hareket genişliği ve kavrama güçleri arasında fark yoktur (65).Çeşitli tedavi yöntemlerinin sonuçlarını değerlendirmek için de izlem amaçlı artroskopi kullanılmıştır (121). (Resim 23)

##### **5) Tekrar Kanlandırma**

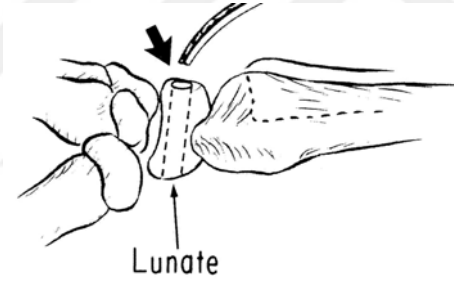
Çökmenin olmadığı evrelerde yeniden kanlanmayı sağlamak mümkündür (2). Genellikle ulnar varyansı pozitif veya nötral olan hastalarda daha etkilidir (98).

Braun el bileği volarinden pronator kasın bir bölümünü küçük parça radial kemikle kaldırıp greft olarak uygulamıştır. Chacha, Erbs ve Böhm, Eckardt benzer teknikle başarılı sonuçlar bildirmişlerdir. Pronator fasyanın yeterli uzunlukta gevşetilmesine ve anterior interosseöz arterin hasar görmemesine özen gösterilmelidir (2). (Şekil 31)



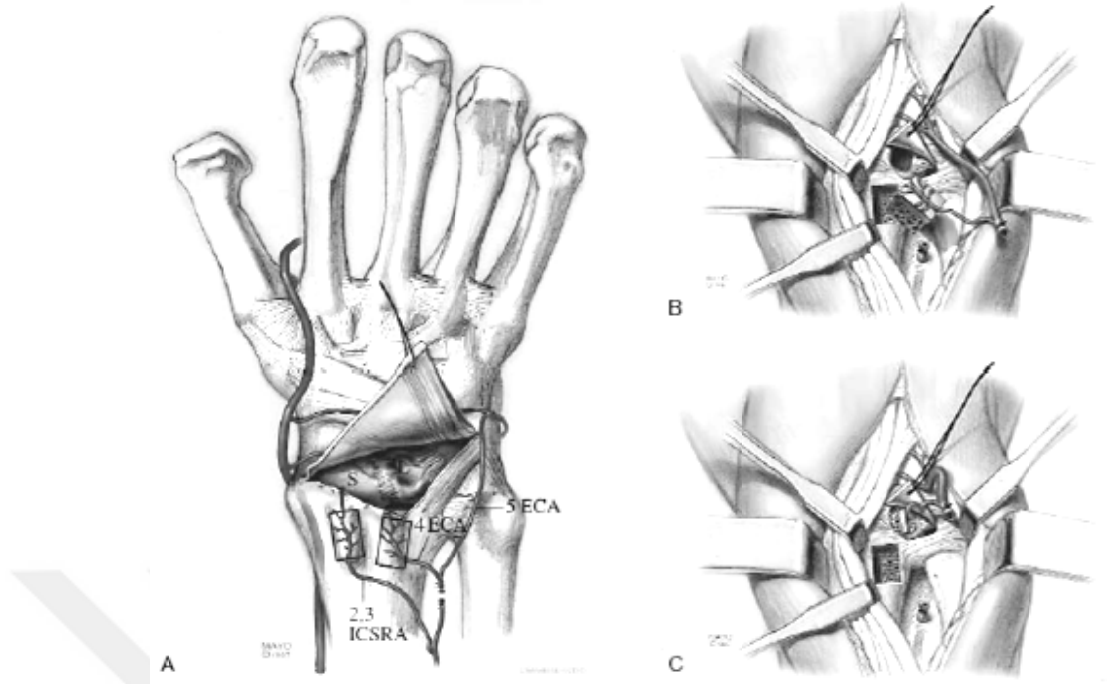
**Şekil 31.** Pronator kas ve kemik grefti uygulaması

Hori ve ark. damarsal paketin direkt naklini tariflemişler, klinik ve radyolojik olarak tatmin edici sonuçlar almışlardır (2,7). (Şekil 32)



**Şekil 32.** Damar paketinin direkt nakli

Beck, vaskülarize pediküllü pisiform greftini kullanmıştır. Saffar bu tekniği değiştirerek uygulamıştır (37,98). Shin ve Bishop el bileği distal ucundaki damarlanmayı inceleyerek pediküllü greftleri uygulamışlardır (98). (Şekil 33)



**Şekil 33.** El bileği distalinden pediküllü greft uygulamaları (98)

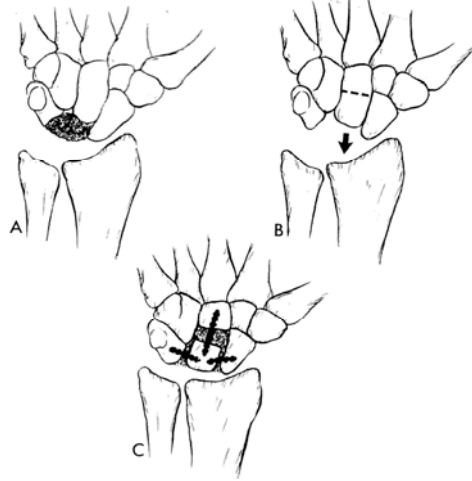
## 6) Artrodezler

İnterkarpal artrodezler, eklem içi girişimlerdir, teknik uygulama güçlükleri vardır, ve deneyim gerektirirler (61). Teknik değişikliklerin ve detayların sonuçlarının araştırılmasıyla interkarpal artrodez uygulamasında şu temel prensipler benimsenmiştir. Tutulmamış eklemlere hareket genişliğinin korunabilmesi için dokunulmamalıdır. Karpal kemiklerin normal anatomik boyutları artrodez işlemi sırasında gerekirse implant kullanılarak sağlanmalıdır. Kemik tespitleri sadece artrodeze edilmiş eklemlerde ve kemiklerde olmalıdır (123).

### a) Sınırlı İnterkarpal Artrodez

Graner ve ark. tarafından, lunatumun etrafındaki karpal kemiklere artrodezi şeklinde tanımlanmıştır. El bileği hareketinin korunması, tam el bileği artrodezine göre en büyük avantajdır. Lunatumda çok çökme olan hastalarda kapitatum orta kısmından osteotomize edilerek proksimal parçası, çıkartılan nekrotik lunat yerine kaydırılıp, aradaki alan kemik grefti ile doldurulmuş ve hamatum, kapitatum, skofoid, triquetrum arasında artrodez sağlanmıştır (2). (Şekil 34)



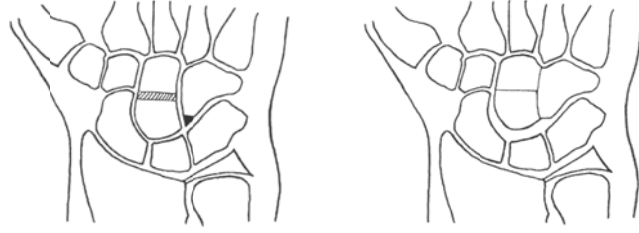


**Şekil 34.** Graner tarafından tarif edilen sınırlı interkarpal artrodez (31)

### **b)Kapitohamat (KH) Artrodez**

Chuinaud ve Zeman tarafından bu artrodez ile kapitatunun proksimale hareketinin engellenebileceği savunulmuştur (1980). Almquist tarafından kapitat kısaltma ile birlikte uygulanmış fakat kesin sonuçlar için seriler yetersiz bulunmuştur (115). (Şekil 35)Japonya’ dan Goro, 8 hastanın 3 yıllık takiplerini başarılı olarak yayınlamıştır (43). Çoğu yazar ise kapitatın zaten çok sıkı bağlar ile hamatuma bağlı olduğunu ve buradaki çökmenin aslında tüm distal sıranın proksimale bir hareketi olduğunu; burada yapılacak olan bir artrodezin tek başına bu çökmeyi engelleyemeyeceğini bildirmişlerdir (2,48).

Trumble ve ark. yapmış oldukları çalışmada ulnar uzatmanın, radial kısaltmanın, KH artrodezin ve STT artrodezin lunatum üzerindeki gerilim kuvvetlerini kadavra modellerinde karşılaştırdıklarında; KH artrodezin lunatum üzerindeki yükü kaldırmada diğer yöntemler kadar başarılı olmadığı sonucuna vardılar (112).Oishi ve ark. (2001) de kapitohamat artrodezin ağrıyı giderdiğini, hareket genişliğini koruduğunu ve kavrama gücünü artırdığını yayınladılar. Bu yöntemin bu sunduğu olanaklar ile bir tedavi yöntemi olarak değerlendirilmesi gerektiğini, daha önceden yapılan bazı biyomekanik çalışmaların kadavra modellerinde gerçeği yansıtmadıklarını iddia ettiler (89).

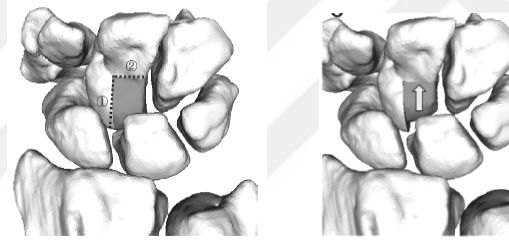


**Şekil 35.** Kapitat kısaltma ve kapitohamat artrodezin beraber uygulanışı (119)

### c) Kapitat kısaltma

Moritomo ve ark. tarafından kısmi kısaltma şeklinde uygulanmıştır (2004) (Şekil 36).

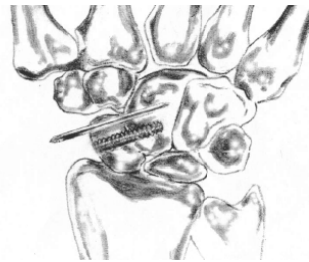
Sabit skafoid fleksiyonu gelişmeden uygulandığında sonuçlar daha iyidir. Kısmi kısaltma ile STT ve SK eklemler ve proksimal karpal sıra dengesi korunmakta böylece artrodez yöntemlerine göre daha iyi bir hareket genişliği sağlanmaktadır (78).



**Şekil 36.** Kapitatun kısmi olarak kısaltılması (78)

### d) Skafokapitat (SK) Artrodez

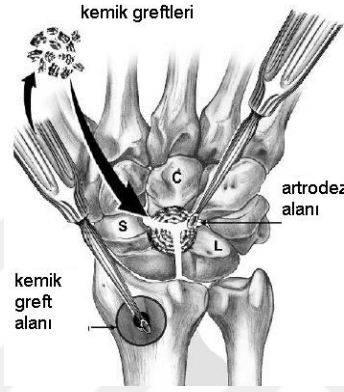
İlk defa Sutro tarafından skafoid nonunion için tarif edilmiştir. Skafokapitat artrodez sonrasında radyoskafoid eklemdaki aksiyel yükler artarken radyolunat eklemden ve lunokapitat eklemden bu yükler azalmaktadır (104). (Şekil 37) Radial deviasyon ve fleksiyondaki hareket kısıtlılığı belirgindir. Ameliyat sonrası hareket genişliği değerlendirilmeleri için 6 ay, kavrama gücü için bir yıl beklenmelidir (91).



**Şekil 37.** Skafokapitat artrodez (104)

#### e) Skafolunokapitat (SLK) Artrodez

1966 da Graner ve ark. ilk tariflemişlerdir. SC ve STT artrodezlerle karşılaştırıldığında hareket kısıtlılığı daha fazladır. Radyokarpal dejeneratif değişikliklerde, lunatumun parçalandığı durumlarda ve skafolunat eklem bütünlüğünün olmadığı durumlarda uygulanmamalıdır (71). (Şekil 38)



Şekil 38. Skafolunokapitat artrodez (71)

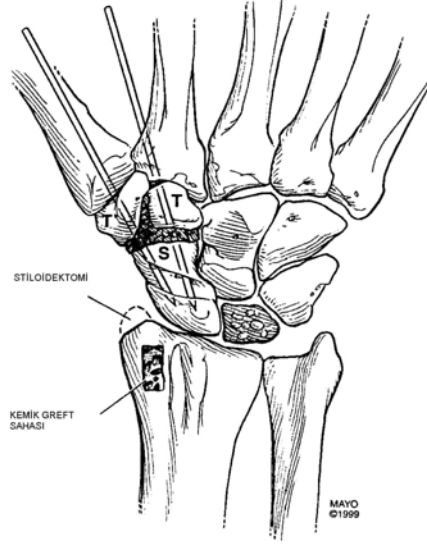
#### f) Triskafo (STT) Artrodez

Sutro tarafından 1946 da tarif edilmiştir (112). Watson ve ark. triskafo artrodezi; skafoid, trapezyum ve trapezoid arasındaki artrodez olarak yaygınlaştırmışlardır (1985). Evre 3a ve 3b de hastaların bir kısmında silikon artroplastisi de uygulayarak başarılı sonuçlar elde etmişlerdir. Belirgin skafolunat ayrılması olan hastalarda başarı ile uygulanmıştır. Skafoid rotasyonun çok fazla düzeltilmesi ile hareket genişliği azalabilir ve radioskafoid artroz oluşabilir (2).

Skafoid 50-60 derecelik fleksiyon açısında olmalıdır. Hastaların takibi ile %33 radial stiloid semptomları oluşunca, Watson ve Rogers stiloidektomiye bu yönteme eklemeyi önermişlerdir (1989) (61). Lunatum üzerindeki yükün azaltılması ve karpal yüksekliğin yeniden sağlanması ile, ağrı belirgin oranda azalır, kavrama gücü artar, ve fonksiyonel el bileği hareketi korunur (112). (Şekil 39)

STT eklemlerde artrodez yapılmadan, geçici tespit yöntemi evre 2 ve evre 3a da yeniden damarlandırma ameliyatlarında başarı ile uygulanmıştır. Lunat kemik kendisini toplayıp yeniden direncini kazandıktan sonra geçici tespit yöntemleri çıkartılmaktadır.

Eklemlemler dondurulmadığı için kalıcı hareket kaybı yoktur (130). Bu yöntem yaşı küçük olan hastalarda lunatum üzerindeki yükü kaldırmak amaçlı uygulanabilir (131).



**Şekil 39.** Triskafo artrodez (112)

## 7) Kurtarma Ameliyatları

Evre 4 gibi ileri evrelerde uygulanan cerrahi yöntemlerdir. Proksimal sıra çıkartılması, tüm el bileğinin artrodezi, total el bileği artroplastisi ve el bileği sinirsizleştirilmesi bu grup içinde yer almaktadır (2).

### a) Proksimal Sıra Çıkartılması

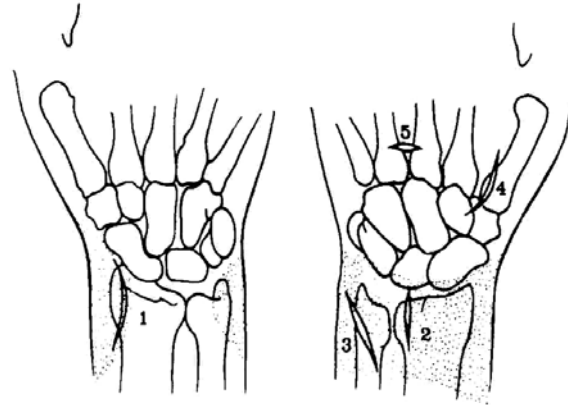
Ağrılı, sert el bileği patolojilerinde Stamm (1944) tüm proksimal sıranın çıkartılmasını ilk defa tariflemiştir. Radial deviasyon sırasında hareket kısıtlılığı izlenmesi ile radial stiloidektomi sonradan tekniğe eklenebilmektedir. Teknik olarak geçici radiokarpal telleme, araya yumuşak doku konulması, kapitatın proksimal kutbunun çıkartılması uygulanabilir. Yeni oluşan radiokapitat eklem sayesinde ağrı azalmıştır. Lunatum ve radius eklem yüzlerindeki arkların eğimi farklı olduğu için bu eklemlerde hem dönme hem de yer değiştirme hareketi olmaktadır. Yüklerin dağıtılmasında ve gelişebilecek radiokapitat artrozda bu hareketin önemi olduğu düşünülmektedir.

Proksimal sıranın çıkartılması ile lunat boşluktaki temas alanı ve bu alandaki ortalama yük belirgin olarak artmaktadır. Rölatif tendon uzunluğu artmasına bağlı olarak kavrama gücünün ameliyat sonrasında azalacağı düşünülmüşse de, ağrının azalması

veya geçmesi ile hastaların kavrama güçleri çoğu zaman değişmemiş veya artmış olarak bulunmuştur. Takiplerde grafilerde görülen eklem aralığı daralması, artrozik değişiklikler ile klinik ve fonksiyonel sonuçlar ile birliktelik göstermemektedir. Ancak genç ve aktif hastalar tekniğin başarı şansını azaltmaktadır (12,19,45,55).

### **b) El Bileği Denervasyonu**

Buck- Gramcko tarafından 1977 de önerilmiştir. Tüm cerrahi yöntemlerde bir miktar duyu sinirinin fonksiyonunu kaybettiği ve ağrıdaki azalmanın yada yok olmanın bunun bir sonucu olduğu tartışılmıştır. Foucher ve Da Silva el bileğinde yapılan ayrı insizyonlarla el bileği total sinirsizleştirmesini uygulamışlardır. Sinirsizleştirme ameliyatları sonrasında, ağrının ortadan kalkması ile yüklenmelerin kısıtlanamayacağı ve lunat çöküşünün artacağı düşünülmüşse de, evre 3 ve 4 te uygulanan bu ameliyatların lunatum çökmesini artırmadıkları gösterilmiştir (21,25). (Şekil 40)



**Şekil 40.** Sinirsizleştirme için el bileği volar ve dorsal yüzündeki insizyonlar

### **c) Tüm El Bileği Artrodezi**

Evre 4, ağrılı, hareketleri ileri derecede sınırlanmış el bileklerinde ve denenmiş bir çok cerrahi tedaviye rağmen yanıt alınamamış hastalarda uygulanabilir. Ağrı genel olarak tamamen ortadan kalkar, kavrama gücü karşı tarafa oranla % 25 azalmaktadır. Yazarlara göre el bileği artrodez dereceleri değişiklik göstermektedir (115).

### 3. KLİNİK DEĞERLENDİRME SİSTEMLERİ

Klinik değerlendirme sistemlerinin amacı; hastaların takiplerinde uygulanan tedavi yöntemlerinin sonuçlarını daha objektif hale getirmek, anlaşılmasını kolaylaştırmaktır. Bunun için sayısal değerlere ve gruplamalara gerek duyulmuştur.

Carroll' a göre ise; tedavinin başarısı, ağrısız ve tedavi öncesine göre hareket genişliği artmış bir el bileği ile hastanın mesleğine geri dönebilmesidir. Kavrama gücü gibi teknik bulguların değerlendirilmesi sanıldığı kadar önem taşımamaktadır çünkü bir çok hasta bu değerlendirme yöntemlerinin belirlenmesinden ve uygulanmasından önce tedavi edilmiştir (9).

#### a)Vizüel Ağrı Skorlaması

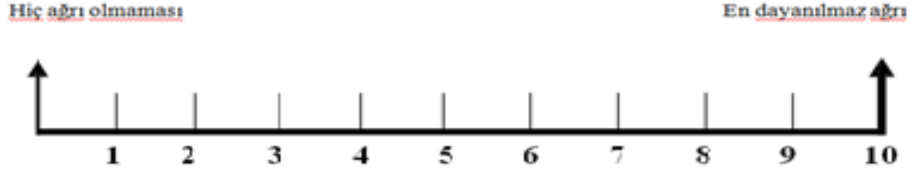
Visual Analog Skala (VAS) sayısal olarak ölçülemeyen bazı değerleri sayısal hale çevirmek için kullanılır. 100 mm lik bir çizginin iki ucuna değerlendirilecek parametrenin iki uç tanımı yazılır ve hastadan bu çizgi üzerinde kendi durumunun nereye uygun olduğunu bir çizgi çizerek veya nokta koyarak veya işaret ederek belirtmesi istenir.(Resim 24) Mesela ağrı için bir uca hiç ağrı yok, diğer uca çok şiddetli ağrı yazılır ve hasta kendi o anki durumunu bu çizgi üzerinde işaretler. Ağrının hiç olmadığı yerden hastanın işaretlediği yere kadar olan mesafenin uzunluğu hastanın ağrısını belirtir.

Testin bir dili olmaması ve uygulama kolaylığı önemli avantajıdır. Testin uygulandığı çizginin yatay veya dikey olmasından, uzunluğundan etkilenmediği gösterilmiştir. Testin kısa süre aralıkları ile tekrarı sonrası verilen cevaplarda anlamlı fark bulunmamıştır.Hastalar için elde edilen değerlerin ortalaması alınır.

### VİZUEL ANALOG SKALA (VAS)

Adınız Soyadınız: \_\_\_\_\_ Tarih: \_\_\_\_\_

Ağrı şiddetinizi aşağıdaki ölçek üzerinde işaretleyin.



**Resim 24.** VAS skorlaması için kullanmış olduğumuz anket formu

#### b) DASH Skorlaması

Kol, Omuz ve El Sorunları Anketi (Disabilities of the Arm, Shoulder and Hand - DASH), tüm üst ekstremitte bozukluklarında fiziksel özür ve semptomları ölçen bir kendi kendini değerlendirme sonuç ölçümü anketidir.(Resim 25) Üst ekstremitte fonksiyonel değerlendirmesi Kısa form-Kol-omuz-el sakatlık anketi (Q-DASH) ile yapıldı. Q-DASH üst ekstremitte kas iskelet sistemi rahatsızlıkları için geliştirilmiş bölgesel bir sonuç ölçütüdür ve 11 soru içerir, DASH yerine kullanılabileceği bildirilen ölçeğin skorunun hesaplanabilmesi için 11 sorudan en az 10'u yanıtlanmış olmalıdır. Her soru 5 puanlı skalada skorlanır ve 0 (disabilite yok) ile 100 (ciddi disabilite) arasında değişen final skoru hesaplanır. Ölçeğin Türkçe geçerlilik ve güvenilirliği mevcuttur.

## QuickDASH

Lütfen son hafta içindeki aşağıdaki etkinlikleri yapma yeteneğinizi uygun cevabın altındaki numarayı daire içine alarak sıralayınız.

|  | Zorluk<br>Yok                    | Hafif<br>Derecede Zorluk  | Orta<br>Derecede Zorluk  | Aşırı<br>Zorluk | Hiç<br>Yapamama                          |
|--|----------------------------------|---------------------------|--------------------------|-----------------|--|
| 1-Sıkı kapatılmış yada yeni bir kavanozu açmak   | 1                                | 2                         | 3                        | 4               | 5  |
| 2-Ağır ev işleri yapmak<br>(duvar silmek, yer silmek,tamirat yapmak vs. )  | 1                                | 2                         | 3                        | 4               | 5  |
| 3-Alışveriş çantası yada evrak çantası taşımak   | 1                                | 2                         | 3                        | 4               | 5  |
| 4-Sırtını yıkamak.   | 1                                | 2                         | 3                        | 4               | 5  |
| 5-Yiyecekleri kesmek için bıçak kullanmak  | 1                                | 2                         | 3                        | 4               | 5  |
| 6-Kolunuzdan, omuzunuzdan veya elinizden<br>güç aldığınız veya darbe vurduğunuz eğlenceye<br>yönelik etkinlikler (önünüzde yerde bulunan bir konserve<br>kutusu veya küçük bir taş iki elinizle kavradığınız<br>bir sopayla yandan vurmak,tenis oynamak,pinpon oynamak ) | 1                                | 2                         | 3                        | 4               | 5  |
|  | Engel yok                        | Az engel                  | Orta derecede            | Bir hayli       | Aşırı                                    |
| 7-Son hafta süresince kol omuz yada el probleminiz<br>aile arkadaşlar, komşular veya gruplarla normal<br>sosyal etkinliklerinize ne ölçüde engel oldu  | 1                                | 2                         | 3                        | 4               | 5  |
|  | Hiç kısıtlanmış<br>Hissetmiyorum | Hafif<br>derecede kısıtlı | Orta<br>derecede kısıtlı | Çok<br>kısıtlı  | Bedensel etkinlik<br>yapamıyorum         |
| 8-Son hafta süresince kol omuz yada el sorunuz<br>nedeniyle işinizde yada diğer günlük etkinliklerde<br>kısıtlandınız mı?  | 1                                | 2                         | 3                        | 4               | 5  |
| Lütfen geçen hafta içerisinde aşağıdaki<br>belirtilerin yoğunluğunu işaretleyiniz  | Yok                              | Hafif                     | Orta derecede            | Bir hayli       | Aşırı                                    |
| 9-El, omuz ya da kol ağrınız   | 1                                | 2                         | 3                        | 4               | 5  |
| 10-El,omuz yada kolunuzdaki karıncalanma(iğnelenme)  | 1                                | 2                         | 3                        | 4               | 5  |
|  | Zorluk<br>Yok                    | hafif derecede<br>zorluk  | orta derecede<br>zorluk  | aşırı<br>zorluk | O kadar zorluk<br>var ki<br>uvuvamıyorum |
| 11-Geçen hafta içinde el, omuz yada kol ağrınız<br>nedeniyle uyumada ne kadar zorlandınız  | 1                                | 2                         | 3                        | 4               | 5  |

QUICK DASH DISABILITY/SEMPOM SKORU:  $\frac{((n \text{ toplam puanı})-1) \times 25}{n}$ ; n cevaplanmış soru sayısını göstermektedir;

Eğer bir taneden fazla cevaplanmamış soru varsa Quick DASH skoru hesaplanamaz

Resim 25. Quick DASH formu



#### **4. GEREÇ VE YÖNTEMLER**

2006 ve 2014 yılları arasında İnönü Üniversitesi Tıp Fakültesi Ortopedi ve Travmatoloji Kliniği, El ve Üst Ekstremitte Cerrahisi Bilim Dalında kayıtlı bulunan 37 Kienböck hastası çalışmamızda retrospektif olarak değerlendirildi. Tek merkezli olmasına rağmen tedavide yöntemlerinin uygulanmasında birden fazla cerrah olması, hasta popülasyonunun az olması, retrospektif bir çalışma olması ve takip süresinin nispeten kısa olması bu çalışmadaki sınırlılıklardır. Hastaların ortalama takip süresi 41 ay(20-80) idi.

Kontrollerde hastalar için DASH ve VAS skoru anketi verildi, rutin klinik muayeneleri yapıldı ve standart el bilek grafileri çekildi. Kavrama gücü ölçümlerinde Jamar hidrolik el dinamometresi, hareket genişliği ölçümleri için gonyometre kullanıldı. Dijital görüntüler kayıtlara alındıktan sonra bilgisayar ortamında pacs sisteminde tedavi öncesi ve tedavi sonrasında belli periyotlarla radyolojik değerlendirme yapıldı.

Ölçümler SPSS for Windows programı 16.0 versiyonu ile istatistiksel olarak değerlendirildi. Hasta el bilekleri tedavi öncesi ve sonrası karşılaştırılmaları için eşleştirilmiş iki grup arasındaki farkın t testi ve Wilcoxon testi kullanıldı. Tedavi yöntemlerinin birbiri ile olan ilişkilerinin incelenmesinde dağılım uygunluğuna ve grup sayılarına göre Mann-Whitney U testi uygulandı.

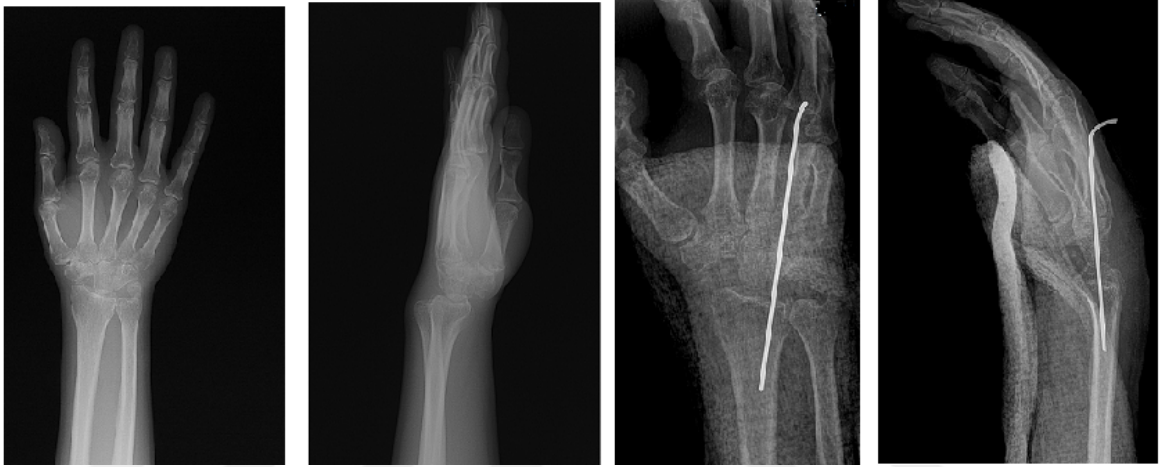#### **HASTALARA UYGULANAN TEDAVİ YÖNTEMLERİ**

Kliniğimizde uygulanmış olan tedavi yöntemlerinden proksimal sıra çıkartılması ve metafizer dekompresyon ayrı ayrı değerlendirilmiştir.

Her iki tedavi yönteminde hastalara 3 hafta süre ile kısa kol nötralde el bilek ateli uygulandı. 2. hafta takiplerinde hastaların dikişleri alındı. 3. hafta kontrolünde atel sonlandırıldı ve hastalara fizik tedavi ve rehabilitasyon programı başlandı. Fizik tedavi

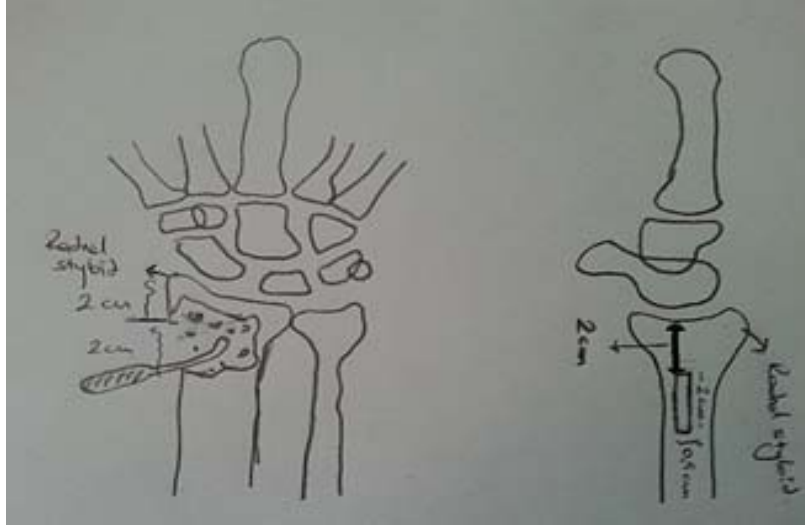
protokülünün ortasında ve sonunda hastalar tekrar poliklinikte değerlendirilmiş olup ortalama 8.haftada tekrar işe dönüşleri sağlanmıştır.

**Proksimal Sıra Çıkartılması:** Proksimal sıra kemikleri dorsal yüzden çıkartılıp, kapsül interpozisyonu geçici K teli ile fiske edilmiştir. Kliniğimizde proksimal sıra çıkartılması 13 hastaya uygulanmıştır.Proksimal dizi çıkarılan hastaların ortalama takip süresi 39 +/-13,41 aydır ve yaş ortalaması 43.15+/-13,64 dır . (Resim 26 )

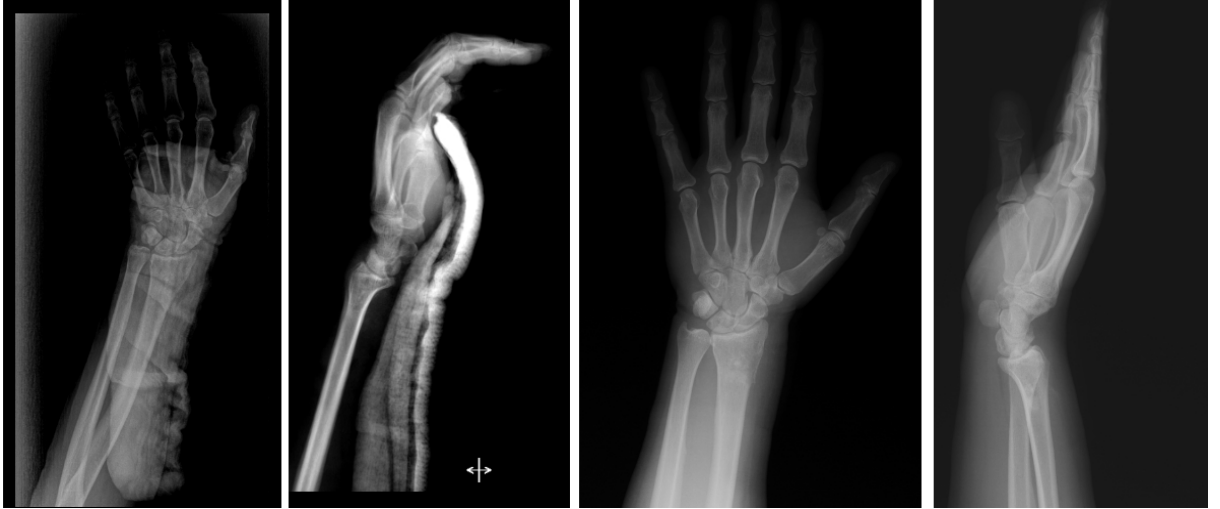

**Resim 26.** Kliniğimizden proksimal sıra çıkartılmasına bir örnek

**Metafizer Dekompresyon:**Metafizer dekompresyonda radius styloidnin 2 cm üstünden 2x0.5 cm lik kemik korteksine kapak açılıp küret yardımı ile radius distal metafizi kansellöz kemik dışarı çıkarılmadan kürete edilmiştir.(Şekil 41)Daha sonra kaldırılan korteks küçük parçalara ayrılıp kürete edilen metafiz kısmına bırakılıp periost tamir edildikten sonra cilt ve cilt altı tamiri yapılp post-op kısa kol el bileği nötralde atel ile 3 hafta takip edilmiştir.Hastalar 3.ay da sintigrafi için tekrar polikliniğe çağırılmıştır.Hastaların hepsinde sintigrafi sonrası kanlanma artışı görülmüştür. 24 hastaya metafizer dekompresyon uygulanmıştır.Dekompresyon uygulanan hastaların yaş ortalaması 35.54+/-9,68 dir ve ortalama takip süresi 46.75+/-16,66 aydır.(Resim 27)



**Şekil 41.**Klinimizde uygulanan metafizer dekompresyonun şematize edilerek gösterilmesi



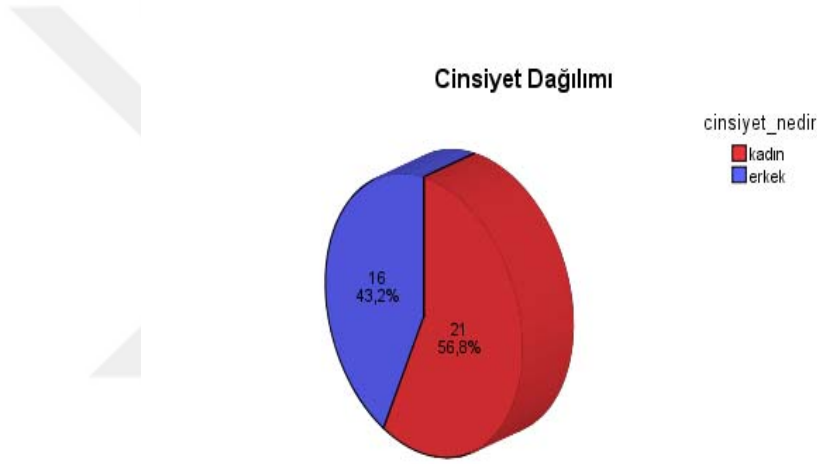**Resim 27.** Kliniğimizden Metafizer Dekompresyona bir örnek

## 5. BULGULAR

### Hastalara Ait Sosyodemografik Bulgular

#### Hastaların Cinsiyet Dağılımı

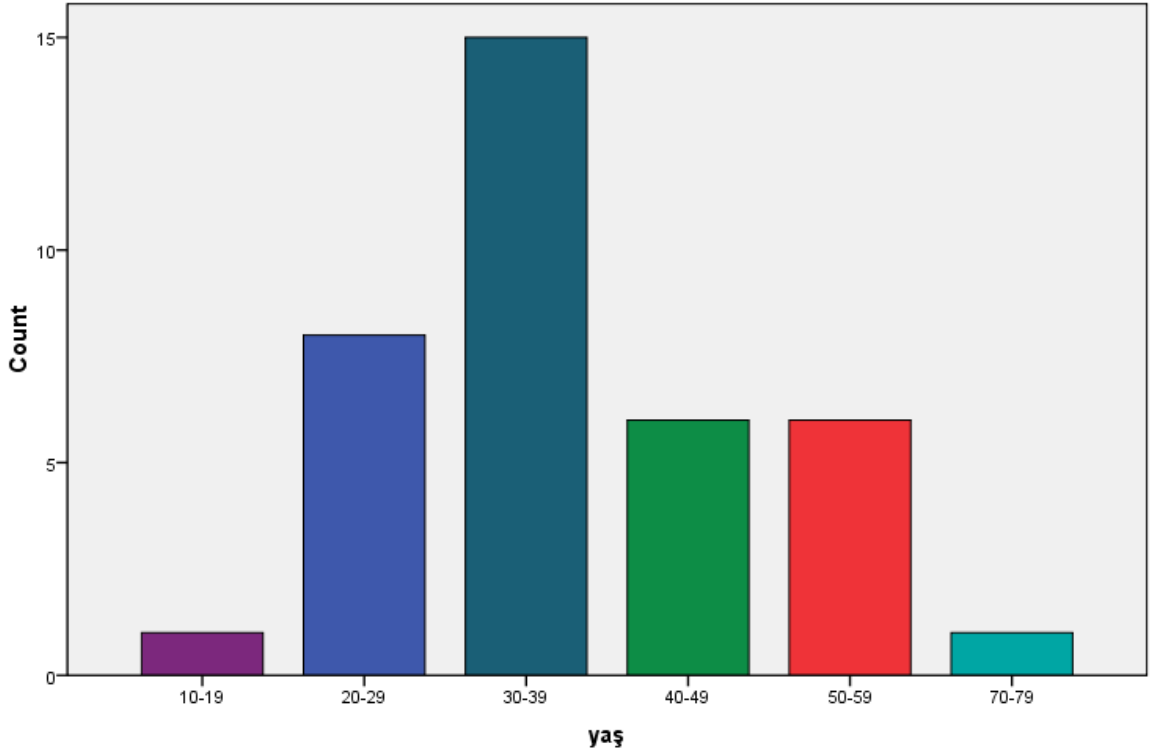
Cinsiyet dağılımına göre hastaların 16 sı erkek ( % 43.2 ), 21 i kadındı ( % 56.8).Kadın hastaların 13 (% 35.1)'üne metafizer dekompresyon,8 (%21,6)'ine proksimal dizi çıkarma,erkek hastaların 11 (%29.7)'ine metafizer dekompresyon,5 (%13.6)'ine proksimal dizi çıkarma ameliyatı uygulanmıştır.(Grafik 2)



**Grafik 2.** Cinsiyet dağılımı

### Hastaların Yaş Dağılımı

Hastalarımızın genel yaş ortalaması 38.21 (19-73) olup, erkeklerde 37.06 (23-73), bayanlarda 40.61 (19-57) idi. Yaş dağılımları incelendiğinde hastaların, 30 ile 39 yaş arasındaki kısım % 42.85 i (n=15),20 ile 29 yaş arasındaki kısım ise % 21.62 si (n=8),40 ile 49 yaş arasındaki kısım % 16.21 i (n=6),50-59 yaş arasındaki kısım %16.21 i (n=6) oluşturmakta ve toplamın % 94.59 u (n=35) bu 20 ile 59 yaş arasındaydı. 20 yaş ve altında tanı almış %2,7 (n=1) hastamız mevcuttu.Bayanlar erkeklere oranla daha ileri yaşlarda tanı almaktaydı.(Grafik 3)

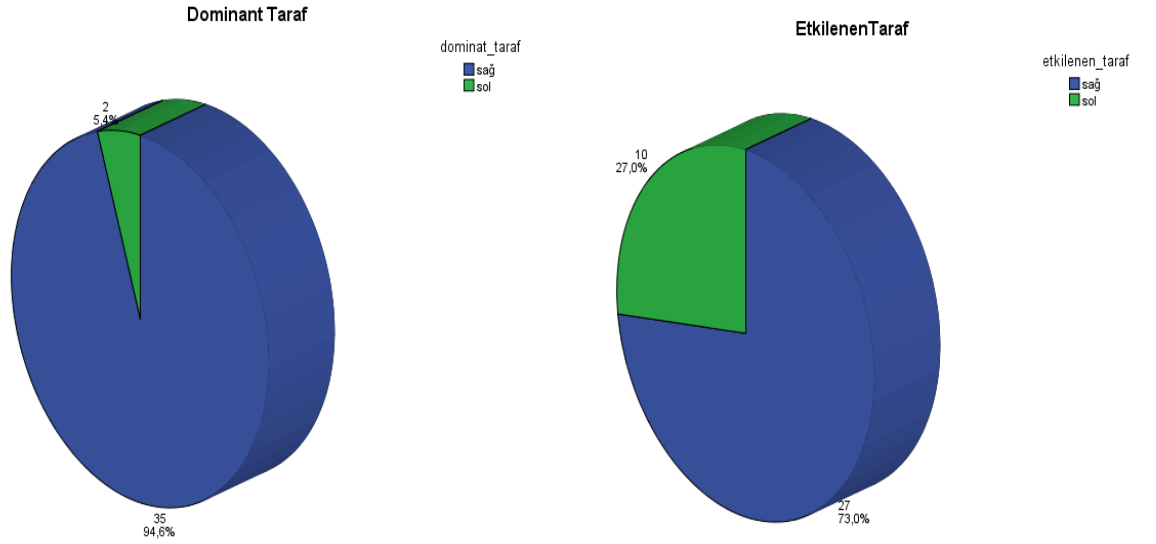


**Grafik 3.** Çalışmadaki hastalarımızın yaş dağılımı

## Hastaların Tutulum Gösteren El Bileği Dağılımları

Hastaların 27 sinde (%73) sağ taraf,10 unda (%27) sol taraf el bileği tutulumu görülürken bilateral tutulumu olan hastamız yoktu. Bayanlarda 15 ( % 40,54 ) sağ, 6 ( % 16,21 ) sol taraf tutulumu olan olgu izlenirken; erkeklerde 12 ( % 32,43 ) sağ, ( % 10,81 ) sol taraf tutulumu olan olgu izlenmiştir.

Baskın tarafta hastalık izlenme oranı araştırıldığında 35 hastada ( % 94,59 ) sağ dominans, 2 hastada ( % 5,51 ) sol dominans izlendi.(Grafik 4)

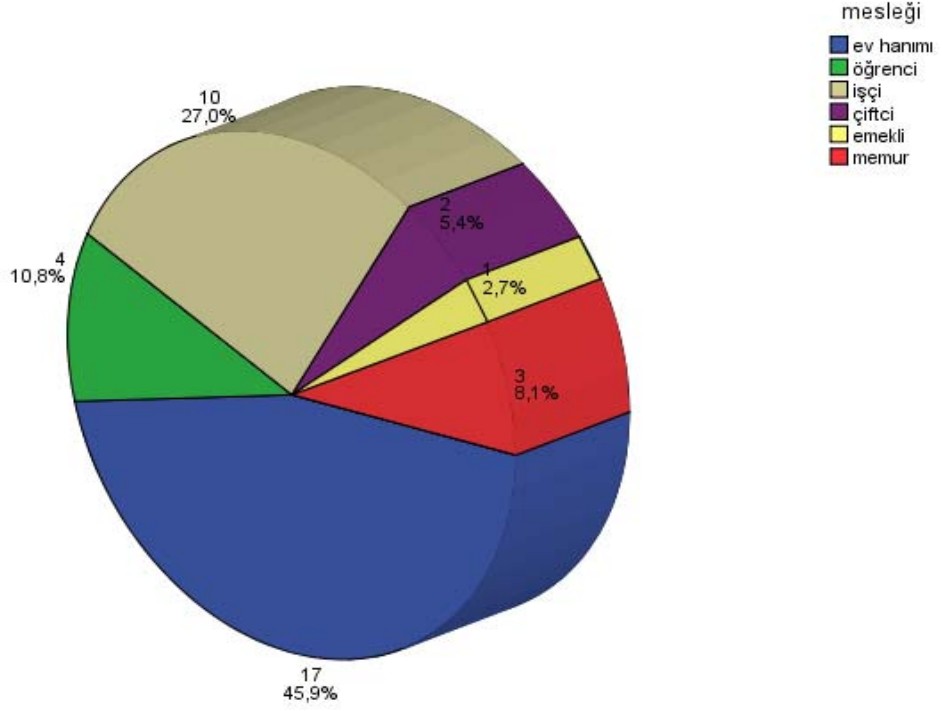


**Grafik 4.** Baskın taraf ve tutulan tarafların dağılımı

## Hastaların Mesleki Dağılımları

Hastalarımızın tanı anındaki meslek dağılımları incelendiğinde ev hanımları % 45.9 (n=17), işçiler % 27 (n=10), öğrenciler % 10.8 (n=4),memurlar % 8.1 (n=3),çiftçiler % 5.4 (n=2),emekliler % 2.7 (n=1) kısmını oluşturmaktaydı. Cinsiyet dağılımında da baskın olan bayanlar genelde kırsal kesimden geliyordu. Çoğu ev içinde ve ev dışında bahçe işleri gibi elleriyle güç gerektiren işlerle uğraşıyorlardı. İşçiler içinde de genel olarak inşaat ve endüstriyel sanayi işçiliği gibi elleriyle güç gerektiren işlerde çalışanlar çoğunlukta idi.(Graik 5)

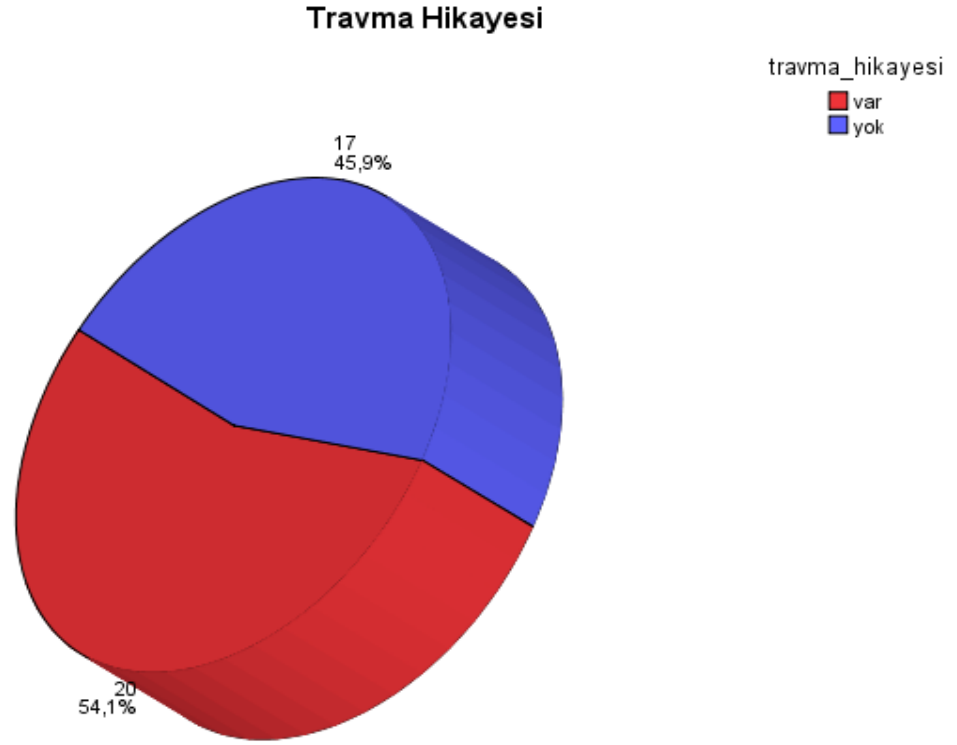
## Meslek Dağılımı



**Grafik 5.** Hastalarımızın meslek dağılımı

## Hastalarımızdaki Travma Öyküsü

Minör veya major ayrımı yapmadan 20 hastada ( % 54.1 ) travma öyküsü saptanırken, 17 hastada ( % 45.9 ) belirli bir öykü yoktu. Radyolojik bulgusu olan travmatik hasta sayısı iki idi. Kienböck tanısı almadan önce bu hastalardan biri distal radius kırığı ve diğeri de 1.metakarp kırığı geçirmiş ve tedavisi yapıldıktan sonra takipleri sırasında tanısı konulmuştur.(Grafik 6)



**Grafik 6.** Çalışmamızdaki travma öyküsü

### **Hastalarımızın Cerrahi Öncesi Ortalama Yakınma Süreleri**

Tanı amaçlı evre 4 olan 7 hastada direkt grafiler haricinde ayrıca bir tanı yöntemine gerek duyulmazken,diğer 30 hastada MRI, BT ve sintigrafi gibi diğer yardımcı yöntemler kullanılmıştır.

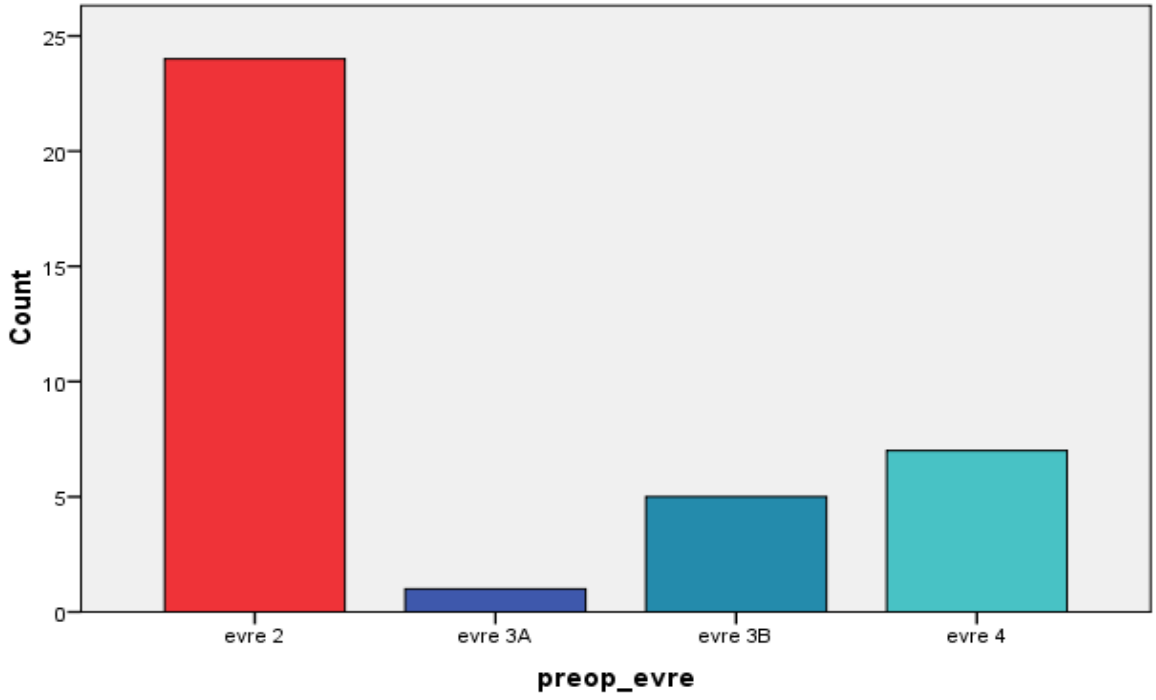
Tedavi öncesi hastaların ortalama yakınma süreleri 42.81 (1-240) aydı.Tedavi edilen 37 hastanın 29 u ( % 78.37 ) bu yakınma süresi içinde üniversite kliniğine gelmeden önce başka bir sağlık merkezine başvuruda bulunmuştu.Şikayetlerin ilk 24 ayında hastaların sadece % 8.1 i (n=3) tanı alırken,hastaların çoğu 24-48 ay içinde % 70.27 (n=26) tanı alabilmiştir.



## Tedavi Öncesi Ve Sonrasında LİCHTMAN Evrelendirmesi

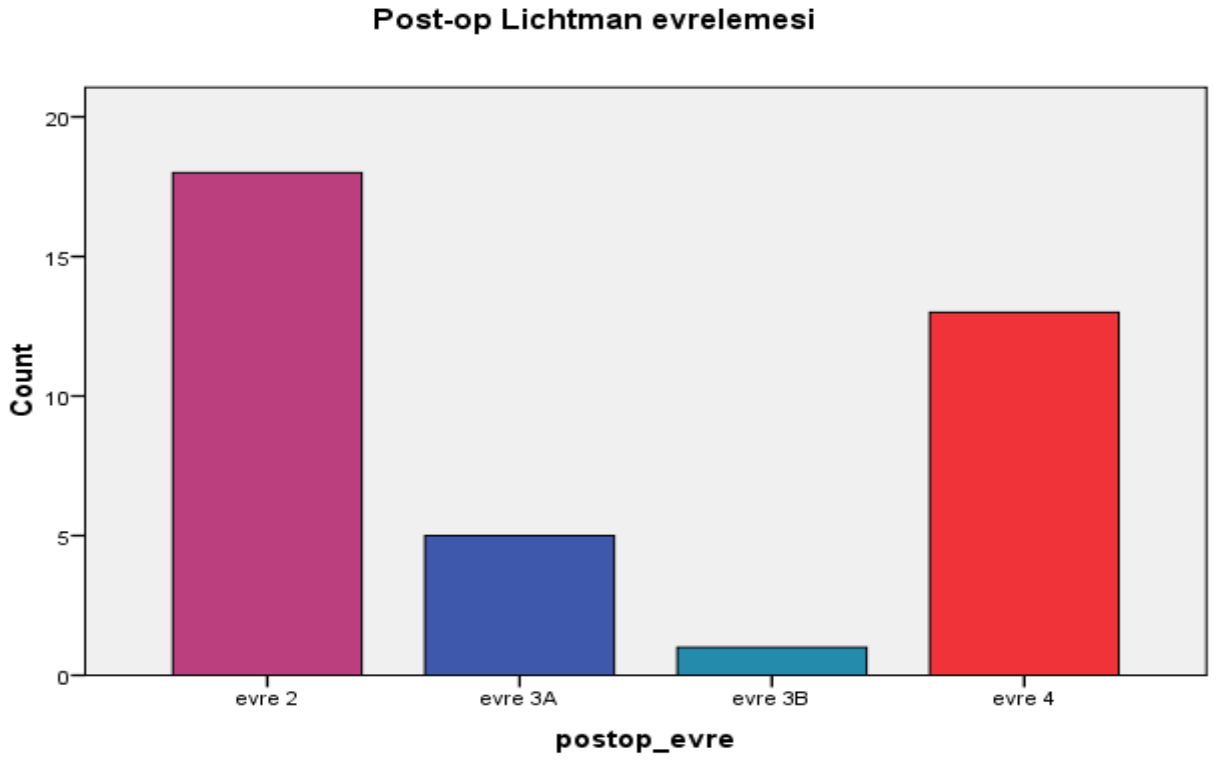
Tedavi öncesinde hasta el bilekleri Lichtman sınıflamasına göre gruplara ayrıldığında; 24 (% 64.86) tane evre 2, 1(% 2.7) tane evre 3A, 5 (% 13.51) tane evre 3B ve 7 (% 18.91) tane evre 4 olduğu görüldü. (Grafik 7)

**Pre-op Lichtman evrelemesi**

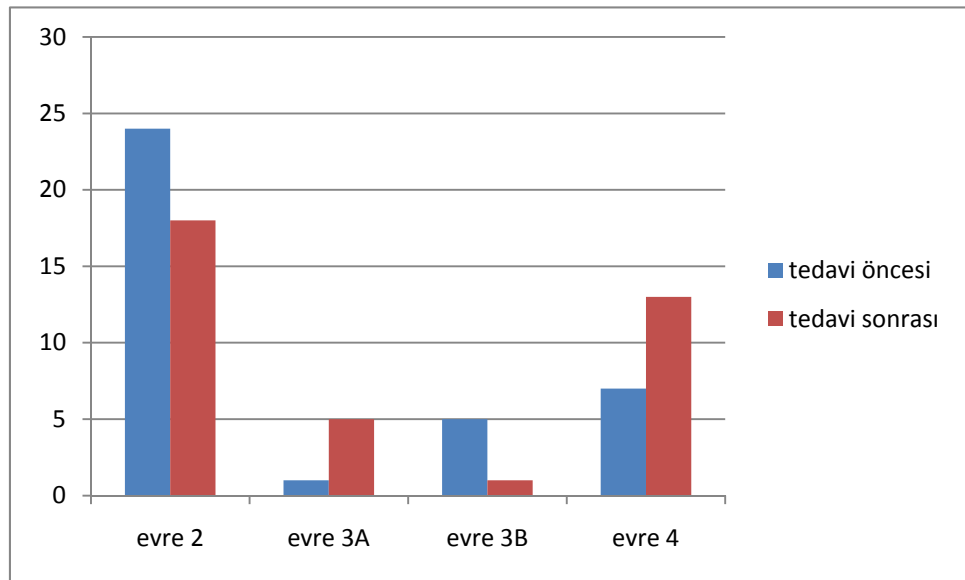


**Grafik 7.** Tedavi öncesi dönemde Lichtman evrelemesi

Tedavi sonrası gruplamalarda; 18 (% 48.64)tane evre 2, 5 (% 13.51) tane evre 3A, 1 (% 2.7) tane evre 3B, ve 13 (% 35.13) tane evre 4 saptandı.(Grafik 8)



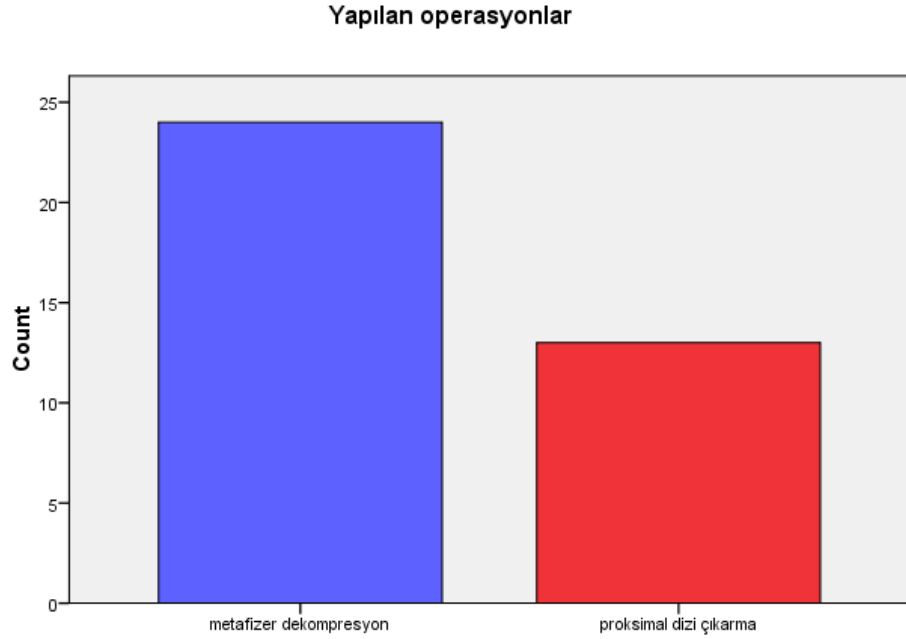
**Grafik 8.** Tedavi sonrası takip döneminde Lichtman evrelemesi



**Grafik 9.** Tedavi öncesi ve sonrası dönemlerde evreleme karşılaştırılması

## Uygulanan Tedavi Yöntemlerindeki Sayısal Veriler

Hastalarda tedavi yöntemleri incelendiğinde; 37 hastanın 24 (%64.8)'üne metafizer dekompresyon, 13 (%35.2)'üne proksimal dizi çıkarma ameliyatı uygulanmıştır. Metafizer dekompresyon uygulanan hastaların 23'ü evre 2, 1' evre 3A iken, proksimal dizi çıkarma uygulanan hastaların 6'si evre 3B ve 7'si evre 4 olarak tespit edilmiştir. (Grafik 10, Tablo 3)



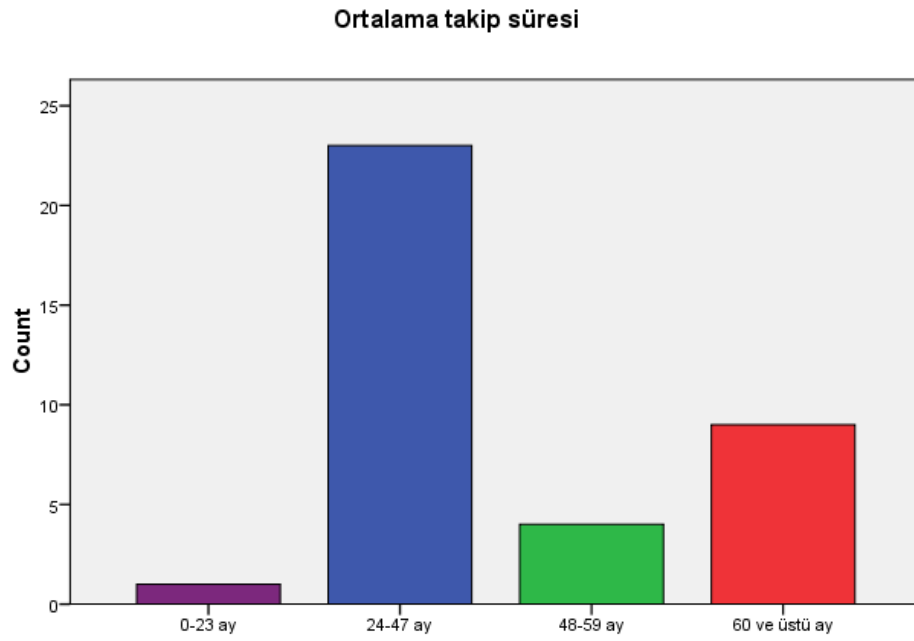
**Grafik 10.** Uyguladığımız tedavi yöntemlerine göre hasta sayıları

**Tablo 3.** Hastalığın evrelerine göre uygulanan tedavi yöntemleri tablo olarak verilmiştir.

| <i>Yapılan operasyon/Evre</i> | <b>2</b>  | <b>3A</b> | <b>3B</b> | <b>4</b> | <b>Toplam</b> |
|-------------------------------|-----------|-----------|-----------|----------|---------------|
| <i>Metafizer dekompresyon</i> | 23        | 1         | 0         | 0        | <b>24</b>     |
| <i>Proksimal dizi çıkarma</i> | 1         | 0         | 5         | 7        | <b>13</b>     |
| <b>Toplam</b>                 | <b>24</b> | <b>1</b>  | <b>5</b>  | <b>7</b> | <b>37</b>     |

## Çalışmamızda Ortalama Takip Süreleri

Hastalarımızın ortalama takip süresi 44.02±/15,84 ay olarak bulundu. Takip sürelerimiz 20 ay ile 80 ay arasında değişmekteydi. Proksimal dizi çıkarma hastalarındaki takip süresi 40 ay (20-68), metafizer dekompresyon uygulanan hastalardaki takip süresi 42.5 ay (26-80) olarak tespit edildi. Hastalarımızın çoğunluğunun takip süresi 24-47 aylar arasındadır. (Grafik 11)



**Grafik 11.** Takip sürelerine göre hasta sayısı dağılımı

## Klinik Ölçümlerin Ortalama Değerlerinin Karşılaştırılması ve İstatistiksel Değerlendirmesi

**Tablo 4.** Tedavi öncesi ve tedavi sonrası dönemlerde hasta el bileklerinde klinik ölçümlerin ortalama değerlerinin karşılaştırılması ve istatistiksel değerlendirme (\*klinik parametrelerde anlamlı değerler)

| <b>KLİNİK BULGULAR</b>        | <b>TEDAVİ ÖNCESİ</b> | <b>TEDAVİ SONRASI</b> | <b>İSTATİSTİKSEL DEĞERLENDİRME</b> |
|-------------------------------|----------------------|-----------------------|------------------------------------|
| <b>ORTALAMA DEĞERLER</b>      | <b>HASTA TARAF</b>   | <b>HASTA TARAF</b>    | <b>HASTA TARAF</b>                 |
| <b>Kavrama Gücü</b>           | 15,02                | 20                    | 0,002*                             |
| <b>Fleksiyon-Extansiyon</b>   | 86,81                | 110,27                | 0,0001*                            |
| <b>Radial-Ulnar Deviasyon</b> | 37,24                | 44,24                 | 0,003*                             |
| <b>DASH Skoru</b>             | 88,86                | 51,21                 | 0,0001*                            |
| <b>VAS Skoru</b>              | 7,35                 | 3,29                  | 0,0001*                            |

## Tedavi Yöntemlerine Göre Klinik Bulguların Ortalaması ve İstatistiksel Değerlendirmesi

**Tablo 5.** Tedavi öncesi ve tedavi sonrası dönemlerde hasta el bileklerinde klinik ölçümlerin ortalama değerlerinin uyguladığımız tedavi yöntemlerine göre karşılaştırılması (\* anlamlı değerler)

| Hasta El Bilekleri          | Fleksiyon-Ekstansiyon Hareket Genişliği |                 | Ulnar-Radial Deviasyon Hareket Genişliği |                 | DASH Skoru    |                 | VAS Skoru     |                 | Kavrama Gücü  |                 |
|-----------------------------|---|-----------------|--|-----------------|---------------|-----------------|---------------|-----------------|---------------|-----------------|
|                             | Tedavi Öncesi                           | Tedavi Sonrası  | Tedavi Öncesi                            | Tedavi Sonrası  | Tedavi Öncesi | Tedavi Sonrası  | Tedavi Öncesi | Tedavi Sonrası  | Tedavi Öncesi | Tedavi Sonrası  |
| Metafizier Dekompresyon     | 95,08                                   | 123,95*         | 40,75                                    | 50,08*          | 89,37         | 49,04*          | 7,08          | 2,66*           | 7,33          | 25,66*          |
|                             |   | <i>P=0,0001</i> |  | <i>P=0,0001</i> |               | <i>P=0,0001</i> |               | <i>P=0,0001</i> |               | <i>P=0,0001</i> |
| Proksimal Sıra Çıkartılması | 1,53                                    | 85*             | 30,76                                    | 33,46           | 87,92         | 55,23*          | 7,84          | 4,46*           | 0,76          | 9,53            |
|                             |   | <i>P=0,008</i>  |  | <i>P=0,584</i>  |               | <i>P=0,006</i>  |               | <i>P=0,003</i>  |               | <i>P=0,605</i>  |

## 6. KOMPLİKASYONLAR

Hastalarda pre-op ve erken post-op dönemde komplikasyon saptanmadı. Metafizier dekompresyon yapılan 2 hasta ve proksimal dizi çıkarma uygulanan 4 hasta olmak üzere toplamda 6 hasta post-op dönemde ağrı ve hareket kısıtlılığının devam etmesi nedeni ile yapılan cerrahi işlemlerden memnun değildi. Bundan dolayı metafizier dekompresyon uygulanan 1 hastaya ve proksimal dizi çıkarması uygulanan 2 hastaya ek cerrahi işlemler uygulandı. Proksimal dizi çıkarılan ve ek cerrahi işlemi kabul eden 2 hastaya el bileği denervasyonu uygulandı. Metafizier dekompresyon uygulanan hasta pre-op dönemde evre 2 idi, cerrahi işlemden sonra hastanın ağrıları ve hareket kısıtlılığı devam etti takiplerinde evre 3B ye kadar ilerlemesi sonrası hastanında rıza göstermesi ile birlikte proksimal dizi çıkarma uygulandı. Toplamda ek cerrahi işlem uygulanan bu 3 hastamızın daha sonraki post-op takiplerinde ek problem saptanmadı. Proksimal dizi çıkarma ameliyatı uygulanan bir hasta dışındaki tüm hastalarımız işlerine geri dönebilmişti.

## 7. TARTIŞMA

Yaklaşık yüz yıllık bir süreçte Kienböck hastalığı radyolojik ve klinik olarak tanımlanmış olmasına rağmen günümüzde hala tüm yönleriyle tam olarak bilinmemektedir.

Kienböck hastalığının etiyojisi tam olarak aydınlatılamamasına karşın, en sık kabul edilen teori, tekrarlayan travmalarla lunat kemiğin düzensiz yüklenmesidir. Günümüze kadar yapılan çalışmalarda birbirini destekleyen ve desteklemeyen bulgular elde edilmiş ve tartışılmıştır.

### 7.1. DEMOGRAFİK BULGULARIN DEĞERLENDİRİLMESİ

#### 7.1.1. Yaş ve Cinsiyet

Kienböck hastalığı genel olarak genç ve genç erişkin erkeklerde 20 li ve 40 lı yaşlar arasında sık olarak bildirilmiştir. Erkeklerde bayanlara oranla iki ile üç kat daha fazla olarak ve bayanlarda erkeklere oranla daha ileri yaşlarda ortaya çıkmaktadır (15,24,46,95,108,109).

Taniguchi ve Tamaki, 47 bayan (% 35,33), 86 erkek (% 64,66) toplam 133 hastanın ortalama yaşlarını 42,7 yıl (14-80) olarak bildirmişleridir (95). Literatürdeki tüm seriler göz önüne alındığında toplam 1126 hastanın sadece 13 tanesi (% 1,15) 15 yaş ve altındaydı. Stahl 1947 de serilerinde 193 hastanın 3 ( % 1,55 ) tanesinin 15 yaş ve altında olduğunu yayınlamıştır. İskelet gelişimini tamamlamamış bu hastalarda Kienböck hastalığı daha kendini sınırlayıcı, ilerleme göstermeyen ve genellikle normal ve normale çok yakın bir iyileşme gösteren durumdadır (15).

Hastalarımızın genel yaş ortalaması 38,21 (19-73) olup, erkeklerde 37,06 (23-73), bayanlarda 39,09 (19-57) idi. Yaş dağılımları incelendiğinde hastaların 20 ile 29 yaş arasındaki kısım ise % 21.62'si (n=8), 30 ile 39 yaş arasındaki kısım % 42.85'i (n=15) ,40 ile 49 yaş arasındaki kısım % 16.21'i (n=6),50-59 yaş arasındaki kısım %16.21'i (n=6) oluşturmakta ve toplamın % 94.59'u (n=35) bu 20 ile 59 yaş arasındaydı. 20 yaş ve altında tanı almış %2,7 (n=1) hastamız mevcuttu.



Genel yaş ortalamalarımız literatür bilgileri ile uyumluydu ve yine literatür ile uyumlu olarak bayanlar erkeklere oranla ortalama olarak 2 yaş daha ileri yaşlarda tanı almaktaydı.

Çalışmada cinsiyet dağılımları incelendiğinde ise hastalarımızın 16'sı erkek ( % 43.2), 21'i kadın (% 56.8) oranında izlendiği görüldü. Bu durum; toplumsal olarak, diğer kaynaklardan farklı bir cinsiyet dağılımımız olduğunu gösterebilir veya bayanların hastaneye ulaşmalarının daha kolay olmasına bağlanabilir. Çallı ve ark. tarafından daha önceden ülkemizde yapılmış olduğu bir çalışmada da bizim çalışmamıza benzer olarak bayan hasta sayısının daha fazla olduğu bildirilmiştir (16).

### **7.1.2. İnsidans**

Kienböck hastalığının insidansı ile ilgili literatürde herhangi bir bilgiye rastlamamıza rağmen çalışmamızda 8 yıllık süre içinde 37 hasta tanısı; yıllık ortalama yaklaşık 4 yeni hasta tanısı kabaca insidans hakkında bilgi verebilir. Son yıllarda ülkemizdeki sosyal politikalar gereği hastaların hastaneye ulaşmalarındaki kolaylık nedeni ile kienböck hastalığının yıllık tanı sayısında bir artışa yol açabileceği kanısındayız.

### **7.1.3. Tutulan Taraf El Bileği Dağılımları**

Kienböck hastalığında dominant el bileği tutulumu belirgindir. Çoğunlukla sağ el bileğinde görülmektedir (15,24,46,95,108,109). Hastalığın bilateral görülme sıklığı oldukça ender olup, çok az sayıda yayında bildirilmiştir. Beckenbaugh ve ark., Therkelsen ve Andersen, Viljakka ve ark. hastalarının % 3,5 ile % 7,5 arasında bilateral tutulumunu bildirmişlerdir. Taniguchi ve Tamaki Japonya' da 126 hastada % 4 sıklıkla bildirmiştir (95,109).

Hastalarımızın 27 sinde (%73) sağ taraf,10 unda (%27) sol taraf el bileği tutulumu görülürken bilateral tutulumu olan hastamız yoktu. Bayanlarda 15 ( % 40,54 ) sağ, 6 ( % 16,21 ) sol taraf tutulumu olan olgu izlenirken; erkeklerde 12 ( % 32,43 ) sağ, ( % 10,81 ) sol taraf tutulumu olan olgu izlenmiştir. Baskın tarafta hastalık izlenme

oranı araştırıldığında 35 hastada ( % 94,59 ) sağ dominans, 2 hastada ( % 5,51 ) sol dominans izlendi. Bulgular literatür ile uyumluydu.

Hastalarımızın baskın olan el bileklerinde tutulum olması, aktif olarak el bileğini kullanmak zorunda olan hastalarda, erken dönemde sağlık merkezine başvuru nedenidir.

## **7.2. ETYOLOJİYE YÖNELİK BULGULARIN DEĞERLENDİRİLMESİ**

### **7.2.1. Etiyolojide Travma Öyküsü**

Etyolojik olarak anlık, yüksek enerjili yüklenmeler ve travmalar ile birlikte, düşük enerjili fakat çok sık tekrarlayan yüklenmeler de sorumlu tutulmuştur. 1987 de Gemme ve Saraste; 1992 de Letz ve ark. titreşimli aletlerin kullanımı ile Kienböck hastalığı arasındaki ilişkiyi bildirmişlerdir. Beckenbaugh ve ark. 46 hastanın %72 sinde belirgin travma öyküsüne rastlamışlar, hastalarının %82 sinde direkt grafilerde kırık çizgilerini göstermişlerdir. Fakat kırıkların avasküler nekrozun sebebi mi, yoksa nedeni mi olduğu tartışmalıdır (2,54,70,125).

Nakamura 1991 yılında 122 hastanın sadece % 12 sinde lunatum çevresine gelen belirgin travma öyküsü bildirirken; 1980 de Beckenbaugh ve ark. ve 1993 de Green perilunat, lunat ve skafolunat dislokasyonlar sonrasında osteonekrozun çok nadir olduğunu bildirmişlerdir (15).

Çalışmamızda travma öyküsü sorgulamamızda, minör veya major ayrımı yapmadan 20 hastada ( % 54.1 ) travma öyküsü saptanırken, 17 hastada ( % 45.9 ) belirli bir travma öyküsü yoktu. Radyolojik bulgusu olan travmatik hasta sayısı iki idi. Kienböck tanısı almadan önce bu hastalardan biri distal radius kırığı ve diğeride 1.metakarp kırığı geçirmiş ve tedavisi yapıldıktan sonra takipleri sırasında tanısı konulmuştur. Çalışmamızdan elde edilen bulgulara göre travma öyküsü hastalık etiyolojisi ile ilişkili görülmektedir.

### 7.2.2. Etiyolojide Meslek Dağılımları

Hastalığın literatürdeki mesleki dağılımları incelendiğinde, cinsiyet ayırımı yapılmaksızın genel de ellerini ağırlıklı olarak kullanan işçi sınıfında görülmektedir. Therkelsen çalışmasında, 107 hastada 98 hastanın ellerini yoğun olarak kullanan işçi grubunda; Stahl ise hastalarının % 97 sini bu tür işçilerin oluşturduğunu bildirmiştir. Fakat bu çalışmalarda hasta bilgileri daha çok işçi grubun tanı ve tedavisinin yapıldığı sağlık merkezlerinden toplanmıştır (46).

Hastalarımızın tanı anındaki meslek dağılımları incelendiğinde ev hanımları % 45.9 (n=17), işçiler % 27 (n=10), öğrenciler % 10.8 (n=4), memurlar % 8.1 (n=3), çiftçiler % 5.4 (n=2), emekliler % 2.7 (n=1) kısmını oluşturmaktaydı. Cinsiyet dağılımında da baskın olan bayanlar genelde kırsal kesimden geliyordu. Çoğu ev içinde ve ev dışında bahçe işleri gibi elleriyle güç gerektiren işlerle uğraşıyorlardı. İşçiler içinde de genel olarak inşaat ve endüstriyel sanayi işçiliği gibi elleriyle güç gerektiren işlerde çalışanlar çoğunlukta idi. Bu değerlendirmelere bakarsak aslında hastalarımızın çoğunluğunun ellerini veya el bileklerini kullanmadaki kısıtlılık, hastaları sağlık merkezlerine yönelten en önemli nedendi.

### 7.2.3. Etiyolojide Yandaş Hastalıklar ve Kullanılmakta Olan Medikal Tedaviler

Patogenezi tam olarak bilinmese de, günümüzde steroid alımı sonrasında kemik iliğindeki yağ hücreleri hacmi artmakta, bu da kemik boşlukları içindeki dolaşıma hasar vererek avasküler nekroza yol açabilmektedir. Steroidler ayrıca serum kolesterolünü artırarak küçük damarlardaki yağ embolisi sıklığını artırmaktadırlar (14). Ayrıca aşırı alkol kullanımı, hemoglobinopatiler, sistemik hastalıklar (SLE, Raynaud, Skleroderma, Gaucher vb.) ve basınç değişiklikleri de nekroz gelişiminde rol oynamaktadır (110). SLE ve Crohn enteritinde kortikostteroid tedavisi sırasında Kienböck hastalığı bildirilmiştir (109). Ancak biz çalışmamızda 37 hastamızın hiç birinde tanı anında yandaş bir hastalık veya belirgin olarak kullanılan bir medikal tedavi öyküsü saptamadık.

### **7.3. TANI AŞAMASI BULGULARININ DEĞERLENDİRİLMESİ**

#### **7.3.1. Tanı Öncesi Hastaların Ortalama Yakınma Süreleri**

Hastaların tanı öncesindeki ortalama yakınma sürelerine, bu sürelere etkili nedenlere ve bu sürenin etkilediği sonuçlara ait bir kaynak bilgisine rastlamadık.

Çalışmamızdaki tedavi öncesi hastaların ortalama yakınma süreleri 42.81 (1-240) aydı. Tedavi edilen 37 hastanın 29 u ( % 78.37 ) bu yakınma süresi içinde üniversite kliniğine gelmeden önce başka bir sağlık merkezine başvuruda bulunmuştur. Şikayetlerin ilk 24 ayında hastaların sadece % 8.1 i (n=3) tanı alırken, hastaların çoğu 24-48 ay içinde % 70.27 (n=26) tanı alabilmiştir.

Hastalar şikayetleri başladıktan sonra sağlık kurumlarına başvurmak için uzunca bir süre beklemişlerdir. Hastalığın yavaş başlayıp, ilerleyici özellik göstermesi ve şikayetlerin hastalar için önem kazanması için çalışma hayatı dışında artık günlük hayatı da etkileyecek boyuta gelmesinin beklenmesinin bu süreyi uzattığı kanısındayız. Sonuç olarak çoğu hasta doğru tanı konulduğunda ileri evrede değerlendirilmiştir ve tedavi sonuçları bundan etkilenmiştir.

#### **7.3.2. Tanı Aşamasında Klinik Bulguların Değerlendirilmesi**

Klinik bulgular genel olarak, el bileği orta dorsal kısmında ağrı ile birlikte ortaya çıkar. Diğer el bileği ile karşılaştırıldığında tüm planlardaki hareket genişlikleri ve kavrama gücü belirgin azalmış olarak bulunur (2).

Brumfield, Champoux ve Palmer' in yapmış olduğu çalışmalarda günlük aktiviteler, günlük yaşam ve kişisel temizliğin yapılabilmesi için fonksiyonel el bileği hareket genişliği 5-10 derecelik fleksiyon, 30-35 derecelik ekstansiyon, 10 derecelik radial deviasyon ve 15 derecelik ulnar deviasyon sınırında bulunmuştur (74). Tüm hastalarımız, tanı aşamasında, yazarlar tarafından tarif edilen fonksiyonel el bileği hareket genişliğine sahip olsalar da, hastalarımızın hissettiği ağrı, cerrahi tedaviyi seçmelerinde en önemli etken olmuştur.

Çalışmamızdaki Kienböck hastalığı tanısı koyduğumuz ve cerrahi tedavi uyguladığımız hastalarımızın hasta el bileklerindeki ekstansiyon-fleksiyon ve ulnar-

radiyal deviasyon hareket açıklığı,kavrama gücü,DASH ve VAS skoru gibi klinik muayene bulgularını pre-op ve post-op olacak şekilde istatikselsel olarak karşılaştırdık.Tüm bu klinik muayene belirteçlerinin post-op kontrolde arttığını tespit ettik.Klinik muayene sonrası saptanmanan bu artış istatistiksel olarak anlamlı olarak değerlendirilmiştir.

### **7.3.3. Tanı Aşamasında Lichtman Evrelemesi Değerlendirilmesi**

Evreleme tedavi yönteminin seçilmesi ve prognozun önceden belirlenmesi açısından yol göstericidir. En iyi tedavi için bu yöntemin belirlenmesinde kullanılan evreleme sisteminin güvenilir ve tekrarlanabilir olması gerekmektedir. Stahl sınıflamasının Lichtman değişikliği, bu sınıflama sisteminin Kienböck Hastalığı tedavi planlamasında üstünlüğünü artırmıştır ve en yaygın kullanılan sistem olmuştur (53). Buna rağmen bu son değişikliğin bile yetersizliğini bildiren çalışmalar vardır (56). Standart grafilerdeki lunatumun radyolojik görüntüsüne dayalıdır. Bu özelliği bir çok yazar tarafından, evreleme sistemin güvenilirliği ve duyarlılığı konusunda tartışmalara yol açmıştır (53,56,115). Bilgisayarlı Tomografinin kullanıma girmesi ile doğru evreleme ile ilgili tartışmalar artmıştır (93,115).

Çalışmamızdaki hastalar tanı aşamasında tedavi öncesinde hasta el bilekleri Lichtman sınıflamasına göre gruplara ayrıldığında; 24 (% 64.86) tane evre 2, 1(% 2.7) tane evre 3A, 5 (% 13.51) tane evre 3B ve 7 (% 18.91) tane evre 4 olduğu görüldü.Tedavi yöntemlerimizin çoğunun seçiminde Lichtman evreleme sistemi kullanılmış olmasına rağmen, tedavi sonrasında bazı hastaların evrelerinde ilerleme görülmüştür. Bu durum tedavi sonrası Lichtman evrelemesi başlığı altında ileride tartışılmıştır.

### **7.4. TEDAVİ YÖNTEMLERİNİN DEĞERLENDİRİLMESİ**

Çalışmamızda kliniğimizde uygulanmış olan tedavi yöntemlerinden metafizer dekompresyon ve proksimal sıra çıkartılması ayrı ayrı değerlendirilmiştir.Litaratürde bu hastalığın tedavisi hakkındaki yayınların en büyük ortak yönü; farklı yazarlar tarafından farklı evreler için birden çok tedavi yöntemi kullanılmış olması ve bu

serilerdeki tedavi yöntemlerinin karşılaştırılması için hasta sayısının ve takip sürelerinin yazarlara göre yeterli olmamasıdır (40).

#### 7.4.1. Metafizik Dekompresyon Sonuçlarının Değerlendirilmesi

Aldo A. Illarramendi 1976-1988 yılları arasında 22 hastaya metafizik tedavi uygulamışlar. Hastaların 6'sı bayan 16'sı erkek olup ortalama yaş 36 (18-64) ve ortalama takip süresi 10 yıl olarak açıklamışlardır. Bu takip süresince herhangi bir komplikasyon bildirilmemiştir. Bu çalışmada hastaların ağrısı azalıp işe dönüşleri artsa bile hastalardaki radyolojik ilerlemenin durdurulmadığını ama buna rağmen en az diğer cerrahi yöntemler kadar başarılı bir tedavi olduğunu savunmuşlardır. (133) Sherman GM ve arkadaşları 2008 yılında yapmış oldukları biyomekanik çalışma sonucunda metafizik dekompresyonun klinik sonuçlarının iyi olmasına rağmen lunatumda bariz etki oluşturmadığını tespit etmişlerdir. (134)

Kliniğimizde metafizik dekompresyon 24 hastaya uygulanmıştır. Hastaların 13 (%54,2)'ü kadın, 11 (%45,8)'i erkekti. Hastaların 23'ünde dominant el bileği, 17'sinde etkilenen el bileği sağ tarafıdır. Tanı aşamasında 23 hasta evre 2 de, 1 hasta evre 3A da bulunmuştur. Hastaların ortalama takip süresi 46,75 aydır. Hastaların yaş ortalaması 35,54 dir (19-53). Hastaların 14 (%56,3) 'ünde travma hikayesi mevcuttu. Tedavi sonrası hastalarımızın 18'i evre 2, 5'i evre 3A, 1'i evre 3B olarak tespit edildi. Tedavi öncesi ve tedavi sonrası klinik bulgu olarak fleksiyon, ekstansiyon, radial deviasyon ve ulnar deviasyon genişliklerine, kavrama gücüne, DASH ve VAS skorlarına bakıldı. Kavrama gücü ortalaması pre-op 17,33 iken post-op 25,66 ya yükselmişti ve artış istatistiksel olarak anlamlı idi ( $p=0,0001$ ). Ekstansiyon-fleksiyon hareket genişliği ortalaması pre-op 95,08 iken post-op 123,95'e yükselmişti ve artış istatistiksel olarak anlamlı idi ( $p=0,0001$ ). Ulnar-radial deviasyon hareket genişliği ortalaması pre-op 40,75 iken post-op 50,08'e yükselmişti ve artış istatistiksel olarak anlamlı idi ( $p=0,0001$ ). DASH skoru ortalaması pre-op 89,37 iken post-op 49,04'e düşmüştü ve düşüş istatistiksel olarak anlamlı idi ( $p=0,0001$ ). VAS skoru ortalaması pre-op 7,08 iken post-op 2,66'ya kadar düşmüştü ve istatistiksel olarak anlamlı idi ( $p=0,0001$ ).

Hasta takiplerinde komplikasyon izlenmedi. Hastalarımızın 23 ü işlerine ek bir müdahale gerekmeden tedavi öncesi iş ve günlük aktivitelerine ağrısız devam edebilmişken, bir hastamızın ağrılarının devam etmesi ve radyolojik olarak evre 2'den

evre 3B'ye ilerlemesinden dolayı proksimal dizi çıkarma uygulandı.Bu hastamızda ek müdahale sonrası iş ve günlük aktivitelerine geri dönebilmiştir.Hastalarımız klinik olarak düzelmişken radyolojik ilerleme 6 hastamızda devam etmiştir.

#### 7.4.2. Proksimal Sıra Çıkartılması Sonuçlarının Değerlendirilmesi

Proksimal sıra çıkartılması, el bileğinin ileri derecedeki dejeneratif hastalıklarında eklem hareketini koruyan bir yöntem olarak tedavide kullanılmaktadır. Fakat uzun dönemdeki klinik ve radyolojik sonuçlar açık değildir. DiDonna ve ark. dejeneratif zeminde uygulanmış proksimal sıra çıkartılması sonuçlarını, 22 el bileğinde, en az 10 yıllık takiple yayınlamışlardır. Grafilerde görülen ilerleyici dejenerasyon bulgularına rağmen hastalar klinik sonuçlarda memnundurlar (19).Jebson ve ark. 10 yıllık takiplerde hastalarda görülen radyografik değişikliklerin,hasta tatmini ve ağrı derecesi ile korele olmadığını yayınlamışlardır (55).Inoue ve Miura, Kienböck hastalığında uyguladıkları yöntemi, çalışmalarında başarılı olarak değerlendirmişlerdir (45).

Kliniğimizde proksimal sıra çıkartılması 13 hastaya uygulanmıştır.Hastalardan 8 (%61,5)'i kadın, 5 (%38,5)'i erkekti. Tanı aşamasında 6 hasta evre 3B de, 7 hasta evre 4 de bulunmuştur. Hastaların ortalama takip süresi 39 aydır. Hastaların yaş ortalaması 43,15 dir (28-73). 6 (%46.2) hastada travma öyküsü mevcut iken,7 (%53,8) hastada travma öyküsü saptanmadı.Hastalardan 12'sinde dominant taraf,10'nunda etkilenen taraf sağ el bileğiydi. Radyolojik olarak anlamlı bir dejenerasyon saptanmadı,bunu ortalama takip süresinin kısalığına bağlayabiliriz.Tedavi öncesi ve tedavi sonrası klinik bulgu olarak fleksiyon, ekstansiyon, radial deviasyon ve ulnar deviasyon genişliklerine,kavrama gücüne,DASH ve VAS skorlarına bakıldı.Kavrama gücü ortalaması pre-op 10,76 iken post-op 9,53 e gerilemişti. Ekstansiyon-fleksiyon hareket genişliği ortalaması pre-op 71,53 iken post-op 85'e yükselmişti ve artış istatistiksel olarak anlamlı idi( $p=0,008$ ). Ulnar-radial deviasyon hareket genişliği ortalaması pre-op 30,76 iken post-op 33,46'ya yükselmişti ama artış istatistiksel olarak anlamlı değildi( $p=0,584$ ).DASH skoru ortalaması pre-op 87,92 iken post-op 55,23'e düşmüştü ve düşüş istatistiksel olarak anlamlı idi( $p=0,006$ ).VAS skoru ortalaması pre-op 7,84 iken post-op 4,46'ya kadar düşmüştü ve istatistiksel olarak anlamlı idi( $p=0,003$ ).

Hasta takiplerinde komplikasyon izlenmedi. Hastalardan 4'ünde haricindekiler tedavi sonrası ağrısız olarak günlük işlerine dönebildiler. Bu 4 hastadan 2'si ek müdahaleyi kabul ettiği için hastalara nörololiz uygulandı ve müdahale sonrası ağrılarının azalması üzerine bu iki hastada işlerine dönebildiler. Sadece bir hasta ağrılarının devam etmesi ve şiddetli olması nedeni ile işine dönememişti.

## **7.5. TEDAVİ SONRASINDA GENEL DEĞERLENDİRMELER**

### **7.5.1. Tedavi Sonrasında Ortalama Takip Süresinin Değerlendirilmesi**

Yazarların literatürde farklı tedavi yöntemlerinde bildirdikleri takip süreleri 36 ay ile 240 ay arasında değişmektedir. Genel ortalamalar 95 ay civarındadır. Kaynaklarda dikkat çekilen nokta, bu hastaların klinik ve radyolojik bulgularının, uzun dönemlerde anlamlı olduğudur (4,5,9,12,16,19,23,45,55,59,61,62,73,82,88,116,118,127,128).

Hastalarımızın ortalama takip süresi 44,02 ay olarak bulundu (yaklaşık 3 yıl 8 ay). Takip sürelerimiz 20 ay ile 80 ay arasında değişmekteydi. Takip sürelerimiz, literatürle uyumlu değildi.

### **7.5.2. Tedavi Sonrasında Genel Olarak Klinik Bulguların Değerlendirilmesi**

Hastalarımızda tedavi sonrasında genel klinik bulguları, hasta el bileklerinin tedavi öncesi ve sonrası bulgularını karşılaştırarak değerlendirdik.

Kavrama gücü ölçümleri hasta el bileklerinde tedavi öncesi 15,02 den 20 ye yükselmişti ve artış istatistiksel olarak anlamlı idi ( $p=0,002$ ). Ekstansiyon-fleksiyon hareket genişliği pre-op 86,81'den post-op 110,27'ye yükselmişti ve artış istatistiksel olarak anlamlı idi ( $p=0,0001$ ). Ulnar-radial deviasyon hareket genişliği tedavi öncesi 37,24'den tedavi sonrası 44,24'ye yükselmişti ve artış istatistiksel olarak anlamlı idi ( $p=0,003$ ). DASH skoru pre-op 88,86'dan 51,21'e gerilemişti ve bu düşüş istatistiksel olarak anlamlı idi ( $p=0,0001$ ). Vas skoru tedavi öncesi 7,35'den tedavi sonrası 3,25 düşmüştü ve bu gerileme istatistiksel olarak anlamlı idi ( $p=0,0001$ ). Hastalarımızın 31'i yapılan cerrahi müdahaleden memnundu. Ağrıları devam eden 7 hastanın 3'üne ek



cerrahi müdahale gerekmişti.1 hasta dışında diğer tüm hastalarımız cerrahi müdahaleler sonrası işlerine geri dönebilmişti.

Hastalarımızın tedavi sonrasındaki hareket genişlikleri Brumfield, Champoux ve Palmer' in yapmış olduğu çalışmalardaki 'fonksiyonel el bileği hareket genişliği' tarifine uymaktaydı (74). Hastaların memnuniyetlerinde el bileği hareketlerinin bu sınırlar içinde ve ağrısız olması önemliydi.

Literatürde yazarlar tarafından bir çok yayında tartışılan bulgulardan bir tanesi de tedavi sonrası dönemde radyolojik bulguların klinik bulgularla korelasyon göstermemesidir.Bizimde çalışmamızda cerrahi işlem uygulanan 12 hastamızda radyolojik ilerleme devam etmişti ancak bu hastalarımızda,bir hasta dışında yapılan cerrahi işlemden memnundu ve klinik olarak iyileşmişti. Literatürden çıkartılan genel sonuç radyolojik bulguların takip süreleri uzadıkça hep kötüleştiği, fakat bu sonucun klinik bulgulara aynı oranda yansımadığıdır (4,5,9,12,16,19,23,45,53,55,56,59,61,62,66,73,82,88,93,116,118,127,128).

### **7.5.3. Tedavi Sonrasında Lichtman Evrelemesi Değerlendirilmesi**

Lichtman evreleme sistemi, tanı aşamasındaki değerlendirmeler bölümünde daha önce tartışılmıştır. Yazarlar tarafından tanı aşamasında ve tedavi sonrası bulguların değerlendirilmesinde kullanılan en yaygın evreleme sistemi olsa da, yetersizliği konusunda tartışmalar devam etmektedir (53,56).

Standart grafilerdeki lunatumun radyolojik görüntüsüne dayalıdır. Bu özelliği bir çok yazar tarafından, evreleme sistemin güvenilirliği ve duyarlılığı konusunda tartışmalara yol açmıştır (53,56,115). Radyolojik bulguların bir çok yayında uzun takip sürelerinde ilerlediği gösterilmiştir (4,5,9,12,16,19,23,45,55,59,61,62,73,82,88,116,118,127,128).

Hastalarımız tedavi sonrası, Lichtman evreleme sistemine göre gruplandırıldıklarında, evre 2 de 18 hasta, evre 3a da 5 hasta, evre 3b de 1 hasta, evre 4 de 13 hasta bulundu.Evre 2 olan 5 hastamız tedavi sonrası evre 3A'ya,1hastamız evre 3B'ye,evre'3A olan bir hastamız evre 3B' ye,evre 3B olan 6 hastamız evre 4'e ilerlemiş olarak tespit edilmiştir.Sonuçta hastalarımızın %32.4(n=12)'inde tedavi sonrasında radyolojik ilerlemenin devam ettiği tespit edilmiştir.Radyolojik bulgularımız literatür ile uyumlu değildi,bu durum ortalama takip süresinin kısalığına bağlanabilir.

## 8. SONUÇLAR

- Kienböck hastalığı genel olarak 20 ile 39 yaşları arasında görülmüştür (n=23).
- Bayanlar erkeklere oranla ortalama 2 yaş daha ileri yaşlarda tanı almaktadır.
- Dünya literatürlerinin aksine çalışmamızda, bayanlarda erkeklere oranla daha fazla görülmektedir (n=21, n=16).
- Hastalığın sıklığı başvurulan kaynaklarda bildirilmemiş ve tarafımızdan da belirlenememiştir. Ender görülen bir hastalıktır.
- Kienböck hastalığı belirgin olarak dominant el bileğinde ve sağ tarafta (%73) görülmektedir. Bilateral tutulum olan hastamız yoktur.
- Hastalıkla birlikte dominant el bileğinin aktif olarak kullanılmasındaki sınırlılıklar tedavi için başvuru nedenidir.
- Radyolojik olarak bulguları saptanmasa bile, yüksek enerjili travmalar ve düşük enerjili sık tekrarlayan travmalar etiolojide önemli yer tutmaktadır (%54,1).
- Etiolojide meslek dağılımından çok, hastaların el bileklerini günlük işlerde ve mesleklerinde nasıl kullandıkları önemlidir.
- Etiyolojik bir neden olarak hastalarımızda yandaş bir hastalık ve bunun için kullanılan bir medikal tedavi öyküsüne rastlanmamıştır.
- Hastalara tanı konulduğunda genelde hastalık ilerlemiştir. Hastaların başvuru için uzun süre beklemesi ve ender görülmesi nedeniyle akla gelen ilk tanılar içinde olmaması bunun nedenidir.
- Metafizler dekompresyon erken evrelerde uygulandığında hastalığın radyolojik ilerleyişini büyük oranda durdurduğu %75 (n=18) ve hastaların klinik bulgularının istatistiksel olarak anlamlı derecede düzeldiği tespit edilmiştir. Metafizler dekompresyon uygulanan hastaların hepsi işlerine dönebilmiştir.
- Proksimal sıra çıkartılması ileri evre hastalarda bir kurtarma ameliyatı olarak başarılı şekilde uygulanmıştır. Kavrama gücündeki düşme istatistiksel olarak anlamlı değildir (p=0,605). Diğer klinik bulgular istatistiksel olarak anlamlı şekilde düzelmıştır. Proksimal sıra çıkartılan bir hasta dışında tüm hastalarımız işlerine geri dönebilmiştir.

- Tedavi sonrasında radyolojik ilerlemenin büyük oranda durdurulduđu %67.6 (n=25) tespit edilmiştir.
- Hastalarımızın %32.4(n=12)'inde radyolojik ilerlemenin devam ettiđi tespit edilmiştir. Ancak literatür ile uyumlu olarak bu hastalarda radyolojik bulguların, klinik bulgular ile korelasyon göstermediđi tespit edilmiştir.
- Klinik sonuçlar daha tatminkardır. Hastaların ağrısız ve tedavi öncesine göre hareket genişliđi artmış bir el bileđi ile mesleđine geri dönebilmesi tedavinin amacına ulaştıđının en önemli göstergesidir.
- Erken evrelerde uygulanan dekompresyon ameliyatlarının daha fazla hasta memnuniyeti, eklem hareket açıklıđının korunması, daha iyi kg, vas ve dash skorlarının daha iyi olması nedeni ile kienböck hastalıđının erken tanı ve tedavisinin daha iyi olduđu kanısındayız.

## 9. KAYNAKLAR

1. Akahane M, Ono H, Sada M, Saitoh M. Bilateral Bipartite Lunate:A Case Report. *The Journal of Hand Surgery*. 2002; 27A, 2: 355-359.
2. Alexander AH, Lichtman DM. Kienbock's disease. *Orthop Clin North Am*. 1986 Jul;17(3):461-72. Review.
3. Alexander A.H, Lichtman D.M. Kienböck's disease. *Orthopedic Clinics of North America*. 1986; vol 17.
4. Alexander H, Turner M.A, Alexander C.E, Lichtman D.M. Lunate Silicone Replacement Arthroplasty in Kienböck's Disease:A Long-Term Follow-up. *The Journal of Hand Surgery*. 1990; Vol. 15A, No. 3: 401-407
5. Amillo S, Martinez-Peric R, Barrios RH. Radial shortening for the treatment of Kienbock's disease. *Int Orthop*. 1993;17(1):23-6.
6. Ashwood N, Bain G. Arthroscopically assisted treatment of intraosseous ganglions of the lunate.a new technique. *The Journal of Hand Surgery*. 2003; 28A: 62-67.
7. Bengoechea-Beeby MP, Cepeda-Una J, Abascal-Zuloaga A. Vascularized bone graft from the index metacarpal for Kienbock's disease: a case report. *J Hand Surg [Am]*. 2001 May;26(3):437-43.
8. Bonzar M, Firrell JC, Hainer M, Mah ET, McCabe SJ. Kienbock disease and negative ulnar variance. *J Bone Joint Surg Am*. 1998 Aug;80(8):1154-7.
9. Carroll RE. Long Term Review of Fascial Replacement After Excision of the Carpal Lunate Bone. *Clinical Orthopaedics and Related Research*. 1997; 342: 59-63.
10. Chung KC, Spilson MS, Kim MH. Is negative ulnar variance a risk factor for Kienbock's disease? A meta-analysis. *Ann Plast Surg*. 2001 Nov;47(5):494-9.
11. Condit DP, Idler RS, Fischer TJ, Hastings H 2nd. Preoperative factors and outcome after lunate decompression for Kienbock's disease. *J Hand Surg [Am]*. 1993 Jul;18(4):691-6.
12. Begley BW, Engber WD. Proximal row carpectomy in advanced Kienbock's disease.
13. *J Hand Surg [Am]*. 1994 Nov;19(6):1016-8.

14. Culp RW, Schaffer JL, Osterman AL, Bora FW Jr. Kienbock's disease in a patient with Crohn's enteritis treated with corticosteroids. *J Hand Surg [Am]*. 1989 Mar;14(2 Pt 1):294-6.
15. Cvitanich M, Solomons M. Juvenile lunatomalacia-is this kienböck's disease?. *Journal of Hand Surgery*. 2004; 29B: 286-290.
16. Çallı İ.H, Özdemir O, Coşkunol E, Özcan M.Z. Kienböck Hastalığında Palmaris Longus Tendon Grefti ile Replasman Artroplastisi ve İnterkarpal Artrodez. *İzmir Devlet Hastanesi Tıp Dergisi*. 1995; 3: 389-392.
17. De Gauzy JS, Kany J, Darodes P, Dequae P, Cahuzac JP. Kienbock's disease and multiple hereditary osteochondromata: a case report. *J Hand Surg [Am]*. 1999 May;24(3):642-6.
18. Desmanet E. [Osteosynthesis in double elastic nailing of radial shortening osteotomy in Kienbock disease. Apropos of 4 cases] *Rev Chir Orthop Reparatrice Appar Mot*. 1996;82(4):327-30. French.
19. Didonna M.I, Kiefhaber T, Stern P.J. Proximal Row Carpectomy:Study With a Minumum of Ten Years of Follow-up. *JBJS*. 2004; Volume 86-A. Number 11:2359-2365.
20. Dumontier C. [Kienbock's disease. Current data] *Ann Radiol (Paris)*. 1992;35(5):373-83. Review. French
21. Ekerot L, Jonsson K, Necking LE. Wrist denervation and compression of the lunate in Kienbock's disease. *Scand J Plast Reconstr Surg*. 1986;20(2):225-7.
22. Ege R. 8.Türk El ve Üst Ekstremitte Cerrahisi Kongre Kitabı. 2002.
23. Evans G, Burke F.D, Barton N.J. A Comparison of Conservative Treatment and Silicone Replacement Arthroplasty in Kienböck's Disease. *The Journal of Hand Surgery*. 1986; Vol. 11-B No. 1: 98-102
24. Fitzgerald R.H, Malkani A. Kienböck's Disease. *Orthopaedics*. 2002, ISBN 0-323-01318-X.
25. Foucher G, Da Silva JB, Ferreres A. [Total denervation of the wrist. Apropos of 50 cases] *Rev Chir Orthop Reparatrice Appar Mot*. 1992;78(3):186-90. French.
26. Foucher G, Chmiel Z. [Excision of the proximal row of the carpal bones. Apropos of 21 patients] *Rev Chir Orthop Reparatrice Appar Mot*. 1992;78(6):372-8. French.

27. Fredericks TK, Fernandez JE, Pirela-Cruz MA. Kienbock's disease. I. Anatomy and Etiology. *Int J Occup Med Environ Health*. 1997;10(1):11-7. Review.
28. Fredericks TK, Fernandez JE, Pirela-Cruz MA. Kienbock's disease. II. Risk factors, diagnosis, and ergonomic interventions. *Int J Occup Med Environ Health*. 1997;10(2):147-57. Review.
29. Friedman L, Yong-Hing K, Johnston GH. The use of coronal computed tomography in the evaluation of Kienbock's disease. *Clin Radiol*. 1991 Jul;44(1):56-9.
30. Garbuio P, Obert L, Tropet Y, Vichard P. [Kienbock's disease treated by shortening osteotomy of the radius. Analysis of the results apropos of 13 cases] *Ann Chir Main Memb Super*. 1996;15(4):226-37. French.
31. Gelberman RH, Szabo RM. Kienbock's disease. *Orthop Clin North Am*. 1984 Apr;15(2):355-67.
32. Gerwin M. The history of Kienbock's disease. *Hand Clin*. 1993 Aug;9(3):385-90.
33. Giunta R.E, Biemer E, Gerbl M.M. Ulnar variance and subchondral bone mineralization pattern in the distal articular surface of the radius. *The Journal of Hand Surgery*. 2004; vol.29A no.5: 835-840.
34. Goldfarb C.A, Hsu J, Gelberman R.H, Boyer M. The Lichtman Classification for Kienböck's Disease: An Assesment of Reliability. *The Journal of Hand Surgery*. 2003; 28A: 74-80.
35. Green D.P, Hotchkiss N.R, Pederson W.C. Green' s Operative Hand Surgery Fourth Edition. Vol.2: 837-848.
36. Greene WB. Kienbock disease in a child who has cerebral palsy. A case report. *J Bone Joint Surg Am*. 1996 Oct;78(10):1568-73.
37. Heymans R, Adelman E, Koebke J. Anatomical bases of the pediculated pisiform transplant and the intercarpal fusion by Graner in Kienbock's disease. *Surg Radiol Anat*. 1992;14(3):195-201.
38. Hogan C, McKay P.L, Degnan G.G. Changes in radiocarpal loading characteristics after proximal row carpectomy. *The Journal of Hand Surgery*. 2004; 29A, 6:1109-1113.
39. Hoogbergen MM, Rijnders W, Van Dongen AJ, Anema PC, Van Rijk PP, Spauwen PH, Kauer JM. The long-term effects of force-transmission in an

- injured wrist, measured with dual-energy X-ray absorptometry: a case report. *Clin Nucl Med.* 2000 Feb;25(2):97-9.
40. Hooper G. Kienbock's disease. *J Hand Surg [Br].* 1992 Feb;17(1):3-4.
  41. Illarramendi A.A, Carli P.D. Radius decompression for treatment of kienböck's disease. *Techniques in Hand and Upper Extremity Surgery.* 2003; 7(3): 110-113,
  42. Illarramendi AA, Schulz C, De Carli P. The surgical treatment of Kienbock's disease by radius and ulna metaphyseal core decompression. *J Hand Surg [Am].* 2001 Mar;26(2):252-60.
  43. Inoue G. Capitate-hamate fusion for Kienbock's disease. Good results in 8 cases followed for 3 years. *Acta Orthop Scand.* 1992 Oct;63(5):560-2.
  44. Inoue G, Tamura Y. Radiolunate and radioscapolunate arthrodesis. *Arch Orthop Trauma Surg.* 1992;111(6):333-5.
  45. Inoue G, Miura T. Proximal row carpectomy in perilunate dislocations and lunatomalacia. *Acta Orthop Scand.* 1990 Oct;61(5):449-52.58
  46. Irisarri C. aetiology of kienböck's disease:invited personel view. *Thr Journal of Hand Surgery.* 2004; Vol.29B No. 3: 279-285.
  47. Irowa GO. Avascular necrosis of the carpal lunate: a case report. *J Manipulative Physiol Ther.* 1987 Dec;10(6):323-8.
  48. Iwasaki N, Genda E, Barrance PJ, Minami A, Kaneda K, Chao EY. Biomechanical analysis of limited intercarpal fusion for the treatment of Kienbock's disease: a three-dimensional theoretical study. *J Orthop Res.* 1998 Mar;16(2):256-63.
  49. Iwasaki N, Minami A, Oizumi N, Suenaga N, Kato H, Minami M. Radial osteotomy for late-stage Kienbock's disease. Wedge osteotomy versus radial shortening. *J Bone Joint Surg Br.* 2002 Jul;84(5):673-7.
  50. Iwasaki N, Genda E, Minami A, Kaneda K, Chao EY. Force transmission through the wrist joint in Kienbock's disease: a two-dimensional theoretical study. *Hand Surg [Am].* 1998 May;23(3):415-24.
  51. Iwasaki N, Minami A, Oizumi N, Yamane S, Suenaga N, Kato H. Predictors of clinical results of radial osteotomies for kienböck's disease. *Clinical Ortopaedics and Related Research.* 2003; 415: 157-162.

52. Iwasaki N, Minami A, Miyazawa T, Kaneda K. Force distribution through the wrist joint in patients with different stages of Kienbock's disease: using computed tomography osteoabsorptiometry. *J Hand Surg [Am]*. 2000 Sep;25(5):870-6.
53. Jafarnia K, Collins ED, Kohl HW 3rd, Bennett JB, Ilahi OA. Reliability of the Lichtman classification of Kienbock's disease. *J Hand Surg [Am]*. 2000 May;25(3):529-34.
54. Jackson MD, Barry DT, Geiringer SR. Magnetic resonance imaging of avascular necrosis of the lunate. *Arch Phys Med Rehabil*. 1990 Jun;71(7):510-3.
55. Jebson P.L, Hayes P.E, Engber W.D. Proximal Row Carpectomy: A Minimum 10 Years Follow-up Study. *The Journal of Hand Surgery*. 2003; Vol.28A No. 4: 561-569.
56. Jensen CH, Thomsen K, Holst-Nielsen F. Radiographic staging of Kienbock's disease. Poor reproducibility of Stahl's and Lichtman's staging systems. *Acta Orthop Scand*. 1996 Jun;67(3):274-6.
57. Joji S, Mizuseki T, Katayama S, Tsuge K, Ikuta Y. Aetiology of Kienbock's disease based on a study of the condition among patients with cerebral palsy. *J Hand Surg [Br]*. 1993 Jun;18(3):294-8.
58. Kam B, Topper SM, McLoughlin S, Liu Q. Wedge osteotomies of the radius for Kienbock's disease: a biomechanical analysis. *J Hand Surg [Am]*. 2002 Jan;27(1):37-42.
59. Kato H, Usui M, Minami A. Long-term results of Kienbock's disease treated by excisional arthroplasty with a silicone implant or coiled palmaris longus tendon. *J Hand Surg [Am]*. 1986 Sep;11(5):645-53.
60. Kawai H, Yamamoto K, Yamamoto T, Tada K, Kaga K. Excision of the lunate in Kienbock's disease. Results after long-term follow-up. *J Bone Joint Surg Br*. 1988 Mar;70(2):287-92.
61. Kayalar M, Ada S, Bora A, Özerkan F, Kaplan İ, Ademoğlu Y. Kienböck Hastalığında Cerrahi Tedavi Sonuçlarımız. *Acta Orthop Traumatol Turc*. 1999; 33: 51-57.
62. Kristensen S.S, Thomassen E, Christensen F. Kienböck's Disease-Late Results by Non-Surgical Treatment. *The Journal of Hand Surgery*. 1986; Vol. 11-B No. 3: 422-425



63. Kristensen SS, Thomassen E, Christensen F. Ulnar variance in Kienbock's disease. *J Hand Surg [Br]*. 1986 Jun;11(2):258-60.
64. Kristensen SS, Soballe K. Kienbock's disease--the influence of arthrosis on ulnar variance measurements. *J Hand Surg [Br]*. 1987 Oct;12(3):301-5.
65. Leblebicioğlu G, Doral M.N, Atay Ö.A, Tetik O, Whipple T.L. Open treatment of stage3 kienböck's disease with lunate revascularization compared with arthroscopic treatment without revascularization. *The Journal of Arthroscopic and Related Surgery*. 2003; vol 19, no 2: 117-130.
66. Lamas C, Mir X, Llusa M, Navarro A. Dorsolateral biplane closing radial osteotomy in zero variant cases of Kienbock's disease. *J Hand Surg [Am]*. 2000 Jul;25(4):700-9.
67. Lesur E, Merle M, Michon J. [Limitations of replacing the semilunar with a Swanson's implant] *Rev Chir Orthop Reparatrice Appar Mot*. 1989;75(5):281-91. Review. French
68. Lichtman DM, Degnan GG. Staging and its use in the determination of treatment modalities for Kienbock's disease. *Hand Clin*. 1993 Aug;9(3):409-16. Review.
69. Linscheid RL. Kienbock's disease. *Instr Course Lect*. 1992;41:45-53. Review.
70. Linscheid RL. Kienbock's disease. *J Hand Surg [Am]*. 1985 Jan;10(1):1-3.
71. Manuel J.L.M, Weiss A.P. Scapholunocapitate arthrodesis using the mini spider plate. *Techniques in Hand and Upper Extremity Surgery*. 2003; 7(3): 87-92.
72. Menth-Chiari WA, Poehling GG, Wiesler ER, Ruch DS. Arthroscopic debridement for the treatment of Kienbock's disease. *Arthroscopy*. 1999 Jan-Feb;15(1):12-9.
73. Mikkelsen S.S, Gelineck J. Poor Function After Nonoperative Treatment of Kienböck's Disease. *Acta Ortop. Scand*. 1987; 58: 241-243.
74. Minami A, Kato H, Iwasaki N, Minami M. Limited wrist fusions: comparison of results 22 and 89 months after surgery. *J Hand Surg [Am]*. 1999 Jan;24(1):133-7.
75. Mirabello SC, Rosenthal DI, Smith RJ. Correlation of clinical and radiographic findings in Kienbock's disease. *J Hand Surg [Am]*. 1987 Nov;12(6):1049-54.
76. Mok CC, Wong RW, Lau CS. Kienbock's disease in rheumatoid arthritis. *Br J Rheumatol*. 1998 Jul;37(7):796-7.

77. Mok CC, Lau CS, Cheng PW, Ip WY. Bilateral Kienbock's disease in SLE. *Scand J Rheumatol.* 1997;26(6):485-7.
78. Moritomo H, Murase T, Yoshikawa H. Operative technique of a new decompression procedure for kienböck's disease.partial capitate shortening. *Techniques in Hand and Upper Extremity Surgery.* 2004; 8(2): 110-115.
79. Murase T, Ando Y, Hiroshima K. Extensor tendon rupture due to Kienbock's disease. *J Hand Surg [Br].* 1997 Oct;22(5):597-8.
80. Nakai M, Inoue K, Hukuda S. First palaeopathological example of kienböck's disease from early modern sakhalin ainu. *International Journal of Osteoarchaeol.* 2002; 12: 107-111.
81. Nakamura R, Horii E, Imaeda T. Excessive radial shortening in Kienbock's disease. *J Hand Surg [Br].* 1990 Feb;15(1):46-8.
82. Nakamura R, Imaeda T, Miura T. Radial shortening for Kienbock's disease: factors affecting the operative result.*J Hand Surg [Br].* 1990 Feb;15(1):40-5.
83. Nakamura R, Tanaka Y, Imaeda T, Miura T. The influence of age and sex on ulnar variance. *J Hand Surg [Br].* 1991 Feb;16(1):84-8.
84. Nakamura R, Watanabe K, Tsunoda K, Miura T. Radial osteotomy for Kienbock's disease evaluated by magnetic resonance imaging. 24 cases followed for 1-3 years. *Acta Orthop Scand.* 1993 Apr;64(2):207-11.
85. Nakamura R, Tsuge S, Watanabe K, Tsunoda K. Radial wedge osteotomy for Kienbock disease.*J Bone Joint Surg Am.* 1991 Oct;73(9):1391-6.
86. Nathan PA, Meadows KD. Ulna-minus variance and Kienbock's disease. *J Hand Surg [Am].* 1987 Sep;12(5 Pt 1):777-8.
87. Oda M, Hashizume H, Miyake T, Inoue H, Nagayama N. A stress distribution analysis of a ceramic lunate replacement for Kienbock's disease. *J Hand Surg [Br].* 2000 Oct;25(5):492-8.
88. O'Flanagan S.J, Curtin J. Lunate Silastic Arthroplasty in Kienböck's Disease. *J.R.Coll.Surg.Edinb.* 1992; Vol. 37: 52-56
89. Oishi SN, Muzaffar AR, Carter PR. Treatment of Kienbock's disease with capitolunate arthrodesis: pain relief with minimal morbidity. *Plast Reconstr Surg.* 2002 Apr 1;109(4):1293-300.
90. Oka Y, Umeda K, Ikeda M. Cyst-like lesions of the lunate resembling Kienbock's disease: a case report. *J Hand Surg [Am].* 2001 Jan;26(1):130-4.

91. Pisano SM, Peimer CA, Wheeler DR, Sherwin F. Scaphocapitate intercarpal arthrodesis. *J Hand Surg [Am]*. 1991 Mar;16(2):328-33.
92. Quenzer DE, Dobyns JH, Linscheid RL, Trail IA, Vidal MA. Radial recession osteotomy for Kienbock's disease. *J Hand Surg [Am]*. 1997 May;22(3):386-95.
93. Quenzer DE, Linscheid RL, Vidal MA, Dobyns JH, Beckenbaugh RD, Cooney WP. Trispiral tomographic staging of Kienbock's disease. *J Hand Surg [Am]*. 1997 May;22(3):396-403.
94. Ramkumar S, Josty IC, Sykes PJ. Severe extensor tendon attrition and multiple tendon ruptures resulting from Kienbock's disease. *Ann Plast Surg*. 2000 Dec;45(6):647-50.
95. Ribbans WJ. Kienbock's disease: two unusual cases. *J Hand Surg [Br]*. 1988 Nov;13(4):463-5.
96. Rock MG, Roth JH, Martin L. Radial shortening osteotomy for treatment of Kienbock's disease. *J Hand Surg [Am]*. 1991 May;16(3):454-60.
97. Salmon J, Stanley JK, Trail IA. Kienbock's disease: conservative management versus radial shortening. *J Bone Joint Surg Br*. 2000 Aug;82(6):820-3.
98. Shin AY, Bishop AT. Vascularized bone grafts for scaphoid nonunions and kienbock's disease. *Orthop Clin North Am*. 2001 Apr;32(2):263-77, viii. Review.
99. Shin AY, Weinstein LP, Bishop AT. Kienbock's disease and gout. *J Hand Surg [Br]*. 1999 Jun;24(3):363-5. Review.
100. Schmitt R, Heinze A, Obletter N, Strühn R, Bautz W. Imaging and Staging of Avascular Osteonecrosis of the Wrist and Hand. *European Journal of Radiology*. 1997; 25: 92-103.
101. Schuind FA, Schiedts D, Fumiere E, Pasteels JL, Burny F. Lunatomalacia associated with congenital shortening of the ulna in Langer-Giedion syndrome: a case report. *J Hand Surg [Am]*. 1997 May;22(3):404-7.
102. Soejima O, Iida H, Komine S, Kikuta T, Naito M. Lateral closing wedge osteotomy of the distal radius for advanced stages of Kienbock's disease. *J Hand Surg [Am]*. 2002 Jan;27(1):31-6.
103. Sundberg SB, Linscheid RL. Kienbock's disease. Results of treatment with ulnar lengthening. *Clin Orthop*. 1984 Jul-Aug;(187):43-51.

104. Szalay M.D.Y, Peimer C.A. Scaphocapitate arthrodesis. *Techniques in Hand and Upper Extremity Surgery*. 2002; 6(2): 56-60.
105. Stuckey SL, Kalff V, Hoy G. Bone scan findings in Kienbock's disease. A case report with atypical findings and literature review. *Clin Nucl Med*. 1997 Jul;22(7):481-3. Review.
106. Takase K, Imakiire A. Lunate excision, capitate osteotomy, and intercarpal arthrodesis for advanced Kienbock disease. Long-term follow-up. *J Bone Joint Surg Am*. 2001 Feb;83-A(2):177-83.
107. Taniguchi Y, Tamaki T, Honda T, Yoshida M. Rotatory subluxation of the scaphoid in Kienbock's disease is not a cause of scapholunate advanced collapse (SLAC) in the wrist. *J Bone Joint Surg Br*. 2002 Jul;84(5):684-7.
108. Taniguchi Y, Tamaki T. Kienbock's disease in women. *J Hand Surg [Br]*. 1999 Oct;24(5):596-7.
109. Taniguchi Y, Tamaki T. Bilateral Kienbock's disease. *J Orthop Sci*. 1998;3(4):216-20.
110. Tashjian R.Z, Patel A, Akelman E, Weiss A.P.C. Avascular Necrosis of the Wrist and Hand Excluding The Scaphoid and Lunate. *Journal of the American Society for Surgery of the Hand*. 2004; Vol. 4. No. 2: 109-116.
111. Thomas A.A, Rodriguez E, Segalman K. Kienböck's disease in an elderly patient treated with proximal row carpectomy. *The Journal of Hand Surgery*. 2004; 29A,4: 685-688.
112. Trankle M, Sauerbier M, Linsner G, Bickert B, Germann G. [STT arthrodesis for treatment of stage III semilunar bone necrosis: functional outcome] *Handchir Mikrochir Plast Chir*. 2000 Nov;32(6):419-23. German.
113. Trumble TE, Irving J. Histologic and magnetic resonance imaging correlations in Kienbock's disease. *J Hand Surg [Am]*. 1990 Nov;15(6):879-84.
114. Tsunoda K, Nakamura R, Watanabe K, Horii E, Miura T. Changes in carpal alignment following radial osteotomy for Kienbock's disease. *J Hand Surg [Br]*. 1993 Jun;18(3):289-93.
115. Tubiana R, Masqulet A. Kienböck's Disease. *Bone and Skin Disorders*. 2002; 353.

116. Ueba Y, Nosaka K, Seto Y, Ikeda N, Nakamura T. An operative procedure for advanced Kienbock's disease. Excision of the lunate and subsequent replacement with a tendon-ball implant. *J Orthop Sci.* 1999;4(3):207-15.
117. Viegas S.F, Wagner K, Patterson R. Medial facet of the lunate. *The journal of hand surgery.* 1990;15A:564-71.
118. Viljakka T, Vastamaki M, Kauko A.S, Tallroth K. Silicone Implant Arthroplasty in Kienböck's Disease. *Acta Orthop. Scand.* 1987; 58: 410-414.
119. Viola RW, Kiser PK, Bach AW, Hanel DP, Tencer AF. Biomechanical analysis of capitate shortening with capitate hamate fusion in the treatment of Kienbock's disease. *J Hand Surg [Am].* 1998 May;23(3):395-401.
120. Voche P, Bour C, Merle M, Spaite A. [Scapho-trapezo-trapezoidal arthrodesis or triscaphe arthrodeses. Study of 36 reviewed cases] *Rev Chir Orthop Reparatrice Appar Mot.* 1991;77(2):103-14. Review. French.
121. Watanabe K, Nakamura R, Imaeda T. Arthroscopic evaluation of radial osteotomy for Kienbock's disease. *J Hand Surg [Am].* 1998 Sep;23(5):899-903.
122. Watanabe K, Nakamura R, Horii E, Miura T. Biomechanical analysis of radial wedge osteotomy for the treatment of Kienbock's disease. *J Hand Surg [Am].* 1993 Jul;18(4):686-90.
123. Watson HK, Weinzweig J, Guidera PM, Zeppieri J, Ashmead D. One thousand intercarpal arthrodeses. *J Hand Surg [Br].* 1999 Jun;24(3):307-15.
124. Watson HK, Ryu J, DiBella A. An approach to Kienbock's disease: triscaphe arthrodesis. *J Hand Surg [Am].* 1985 Mar;10(2):179-87.
125. Watson HK, Guidera PM. Aetiology of Kienbock's disease. *J Hand Surg [Br].* 1997 Feb;22(1):5-7. Review.
126. Watson HK, Yasuda M, Guidera P. Lateral lunate morphology: an x ray study. *The journal of hand surgery.* 1996 Sep;21A no 5:759-763.
127. Weiss AP, Weiland AJ, Moore JR, Wilgis EF. Radial shortening for Kienbock disease. *J Bone Joint Surg Am.* 1991 Mar;73(3):384-91.
128. Wheatley M.J, Finical S.J. A 32 Year Follow up of Lunate Excision for Kienböck's Disease:A Case Report and a Review of Results From Excision and Other Treatment Methods. *Annals of Plastic Surgery.* 1996; Volume 37, Number 3: 322-325.

129. Wintman BI, Imbriglia JE, Buterbaugh GA, Hagberg WC. Operative treatment with radial shortening in Kienbock's disease. *Orthopedics*. 2001 Apr;24(4):365-71.
130. Yajima H, Ono H, Tamai S. Temporary internal fixation of the scaphotrapezio-trapezoidal joint for the treatment of Kienbock's disease: a preliminary study. *J Hand Surg [Am]*. 1998 May;23(3):402-10.
131. Yasuda M, Okuda H, Egi T, Guidera PM. Temporary scapho-trapezoidal joint fixation for Kienbock's disease in a 12-year-old girl: a case report. *J Hand Surg [Am]*. 1998 May;23(3):411-4.
132. Zdravkovic V, Sennwald GR. A new radiographic method of measuring carpal collapse. *J Bone Joint Surg Br*. 1997 Jan;79(1):167-9.
133. Aldo A. Illarramendi, MD, Christoph Schulz, MD, Pablo De Carli The surgical treatment of Kienböck's disease by radius and ulna metaphyseal core decompression *J Hand Surg Am*. 2001 Mar;26(2):252-60.
134. Sherman GM, Spath C, Harley BJ Core decompression of the distal radius for the treatment of Kienböck's disease: a biomechanical study *J Hand Surg Am*. 2008 Nov;33(9):1478-81

