

**TÜRKİYE'NİN DOĞU BÖLGESİNDE YAŞAYAN  
BİREYLERİN ALT ÇENE BİRİNCİ BÜYÜK AZI...**

**Hatice ALÇİN**  
**İnönü Üniversitesi ve Selçuk Üniversitesi**  
**Endodonti Anabilim Dalı**  
**Ortak Doktora Programı**

**Tez Danışmanı: Doç Dr. Ali KELEŞ**  
**Ortak Tez Danışmanı: Prof. Dr. Funda KONT ÇOBANKARA**

**Doktora Tezi - 2015**

**T.C.  
İNÖNÜ ÜNİVERSİTESİ  
SAĞLIK BİLİMLERİ ENSTİTÜSÜ**

**TÜRKİYE’NİN DOĞU BÖLGESİNDE YAŞAYAN BİREYLERİN  
ALT ÇENE BİRİNCİ BÜYÜK AZI DIŞI MEZIAL KÖK KANAL  
MORFOLOJİSİNİN MİKRO BİLGİSAYARLI TOMOGRAFİ  
KULLANILARAK İNCELENMESİ**

**Hatice ALÇİN**

**İnönü Üniversitesi ve Selçuk Üniversitesi  
Endodonti Anabilim Dalı  
Ortak Doktora Tezi**

**Tez Danışmanı  
Doç. Dr. Ali KELEŞ**

**Ortak Tez Danışmanı  
Prof. Dr. Funda KONT ÇOBANKARA**


Bu Araştırma TÜBİTAK Tarafından  
114S002 Proje numarası ile desteklenmiştir.

**MALATYA  
2015**


## KABUL VE ONAY SAYFASI

İnönü Üniversitesi ile Selçuk Üniversitesi Sağlık Bilimleri Enstitüleri Endodonti Anabilim Dalı Ortak Doktora Programı çerçevesinde yürütülmüş olan; **Hatice ALÇİN'in "Türkiye'nin Doğu Bölgesinde Yaşayan Bireylerin Alt Çene Birinci Büyük Azı Dişi Mezial Kök Kanal Morfolojisinin Mikro Bilgisayarlı Tomografi Kullanılarak İncelenmesi"** konulu bu çalışması, aşağıdaki jüri tarafından Doktora tezi olarak kabul edilmiştir.


Tez Savunma Tarihi: 23/07/2015




Prof. Dr. Hikmet AYDEMİR  
Ondokuz Mayıs Üniversitesi  
Jüri Başkanı



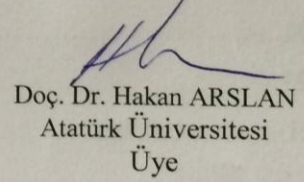
Prof. Dr. Tamer TAŞDEMİR  
Karadeniz Teknik Üniversitesi  
Üye



Doç. Dr. Ali KELEŞ  
Ondokuz Mayıs Üniversitesi  
Tez Danışmanı  
Üye



Doç. Dr. Fuat AHMETOĞLU  
İnönü Üniversitesi  
Üye



Doç. Dr. Hakan ARSLAN  
Atatürk Üniversitesi  
Üye

### ONAY

Bu tez, İnönü Üniversitesi Lisansüstü Eğitim-Öğretim Yönetmeliği'nin ilgili maddeleri uyarınca yukarıdaki jüri üyeleri tarafından kabul edilmiş ve Enstitü Yönetim Kurulu'nun ....../...../2015 tarih ve 2015/..... sayılı Kararıyla da uygun görülmüştür.

Prof. Dr. Yusuf TÜRKÖZ  
Enstitü Müdürü

## İÇİNDEKİLER

ÖZET.....	vi
ABSTRACT.....	vii
SİMGELER VE KISALTMALAR DİZİNİ.....	viii
ŞEKİLLER DİZİNİ.....	ix
TABLolar DİZİNİ.....	xiv
1. GİRİŞ.....	1
2. GENEL BİLGİLER.....	3
2.1. Diş Gelişimi.....	3
2.1.1. Tomurcuk Safhası.....	3
2.1.2. Takke Safhası.....	3
2.1.3. Çan Safhası.....	3
2.2. Kök Oluşumu.....	4
2.3. Pulpa Boşluğunun Anatomisi.....	5
2.3.1. Pulpa Odası.....	5
2.3.2. Kök Kanalları.....	6
2.4. Apikal Kanal Anatomisi.....	7
2.5. Yan ve Yardımcı Kanallar.....	10
2.6. İstmus.....	11
2.7. Alt Çene Birinci Büyük Azı Dişi.....	12
2.8. Kök Kanal Morfolojisi Üzerine Etkisi Olan Fakörler.....	13
2.8.1. Irksal Farklılıklar.....	13
2.8.2. Yaş.....	14
2.9. Kök Kanal Morfolojisini İnceleme Teknikleri.....	14
2.9.1. Kopya Model Oluşturma.....	14
2.9.2. Kesit Alma.....	14
2.9.3. Radyografik Teknikler.....	15
2.9.4. Boyama ve Şeffaflaştırma.....	15
2.9.5. Taramalı Elektron Mikroskobu ile İnceleme.....	16
2.9.6. Bilgisayarlı Tomografi.....	16
2.10. Mikro Bilgisayarlı Tomografi.....	17
2.10.1. Mikrotomografinin Temel İlkeleri.....	17
2.10.2. SkyScan 1172 Sistemi.....	18

2.11. Endodonti Arařtırmalarında MBT Kullanım Alanları.....	18
2.11.1. Kk Kanal Morfolojisinin Analizi.....	18
2.12. Kk Kanal Sistemi Sınıflamaları.....	19
2.12.1. Vertucci Sınıflaması.....	19
2.12.2. Gulabivala ve ark. Sınıflaması.....	20
3. MATERYAL VE METOT.....	22
3.1. rneklerin Hazırlanması.....	22
3.2. MBT Taraması.....	22
3.3. Verilerin Analizi.....	22
3.3.1. Niteliksel Analizler.....	23
3.3.2. Niceliksel Analizler.....	26
3.4. İstatistiksel Deęerlendirme.....	28
4. BULGULAR.....	29
4.1. Niteliksel Analizlere Ait Bulgular.....	29
4.1.1. Kk Kanal Morfolojisi.....	29
4.1.2. Kanal Sayıları.....	52
4.1.3. Orta Mezial Kanallar.....	52
4.1.4. MB – ML ve OM Kanal Aęızları Arası Mesafe.....	52
4.1.5. Apikal Foramen Sayıları.....	54
4.1.6. Yan Kanallar.....	54
4.1.7. İstmuslar.....	55
4.2. Niceliksel Analizlere Ait Bulgular.....	57
4.2.1. Kk Kanallarının İki Boyutlu Morfometrik lmleri.....	57
4.2.2. Apikaldeki Tek Kanalların Ovallięi.....	68
4.2.3. Distaldeki Dentin Kalınlıęı.....	69
5. TARTIřMA.....	71
6. SONU VE NERİLER.....	87
KAYNAKLAR.....	89
EKLER.....	102
EK.1. ZGEMİř.....	102
EK.2. ETİK KURUL ONAYI.....	103
EK.3.ETİK KURUL YAZISI.....	106

## TEŐEKKÜR

Tüm alıőmam süresince bana yol gösterici olan danışmanım Do. Dr. Ali KELEŐ'e,

Doktoram süresince emeđi geen Endodonti Anabilim Dalı öğretim üyeleri Do. Dr. Fuat AHMETOđLU ve Yrd. Do. Dr. Neslihan ŐİMŐEK'e,

Sevgili alıőma arkadaşlarım Dt. Mevlüt Sinan Ocak, Dt. Elin TEKİN BULUT, Dt. Levent AKINCI, Dt. Aliye KAMALAK, Dt. Seren İSPİR ve Dt. Elif Ezgi KAYNAK'a,

İstatistiksel deđerlendirmelerdeki yardımlarından dolayı Do. Dr. Cemil OLAK'a,

Yaőamımın her anında olduđu gibi doktora eđitimim boyunca sonsuz sevgi, sabır ve destekleriyle yanımda olan sevgili eőim ve aileme,

En iten duygularıyla teőekkür ederim

## ÖZET

### **Türkiye'nin Doğu Bölgesinde Yaşayan Bireylerin Alt Çene Birinci Büyük Azı Dişi Mezial Kök Kanal Morfolojisinin Mikro Bilgisayarlı Tomografi Kullanılarak İncelenmesi**

**Amaç:** Bu çalışmanın amacı, MBT tekniği kullanarak Türkiye'nin doğu bölgesinde yaşayan bireylerin alt çene birinci büyük azı dişi mezial kök kanallarının morfolojisinin ortaya konulması ve kök kanallarının iki boyutlu morfometrik analizlerinin yapılması ile kök kanal tedavisi sırasında işlemsel hataları azaltmaya yardımcı olacak verilerin elde edilmesidir.

**Materyal ve Metot:** 247 adet alt birinci büyük azı dişinin mezial kökleri MBT cihazında 10 µm çözünürlükte tarandı. Kök kanallarının morfolojilerinin yüzde dağılımları, yan kanal lokalizasyonları ve apikal foramen sayısı belirlendi. Kök boyunca gözlenen kanal sayıları ve istmus tipleri kaydedildi. Apikal foramenden itibaren 2 mm aralıklarla alınan enine kesitlerde iki boyutlu parametrelerin analizi ve kökün distalinde kalan dentin kalınlıklarının ölçümü yapıldı.

**Bulgular:** En sık karşılaşılan kanal konfigürasyonları Tip II (%24.7) ve Tip IV (%8.1) oldu. Vertucci ve Gulabivala ve ark'nın sınıflandırmasına uymayan 55 yeni kanal konfigürasyonu tanımlandı. Köklerin %21.1'inde furkasyon seviyesinde üçüncü kanal bulunduğu ve apikale doğru tek kanal görülme sıklığının arttığı gözlemlendi. İstmus ve yan kanallar sıklıkla kökün apikal kısmında tespit edildi. Yüzey alanı, çevre, majör çap ve minör çap değerlerinin korondan apikale doğru giderek azaldığı belirlendi. Apikal 1 mm'de oval kanal sıklığı fazlaydı ve koronale doğru uzun oval ve yassı kanal sıklığı artmaktaydı. Kökün distal tarafındaki dentin kalınlığının apikale doğru azaldığı belirlendi.

**Sonuç:** Alt birinci büyük azı dişi mezial kök kanallarının morfolojisi kökün farklı seviyelerinde büyük oranda değişmektedir. MBT ile elde edilen geometrik veriler bu köklerin endodontik tedavileri açısından önemli bilgiler sağlamaktadır.

**Anahtar Kelimeler:** Alt birinci büyük azı, kanal morfolojisi, mezial kök, mikrobilgisayarlı tomografi.

## ABSTRACT

### **Evaluation of the Root and Canal Morphology of the Mesial Roots of Mandibular First Molars in an Eastern Region of Turkish Population Using Micro Computed Tomography**

**Aim:** To evaluate the morphology of the mesial roots of mandibular first molars from a Turkish population using micro-CT and to obtain two-dimensional morphometric data that may help clinicians overcome procedural errors during endodontic treatment.

**Material and Method:** 247 mesial roots of mandibular first molars were scanned using micro-CT at a resolution of 10  $\mu\text{m}$ . The percentage frequency distribution of the morphologic configuration of root canals, location of lateral canals and number of apical foramina were determined. Numbers of canals and types of isthmuses observed along the roots were recorded. Analysis of two-dimensional parameters and measurements of dentin thicknesses on furcal aspects of the roots on cross-sectional images at every 2-mm intervals was performed.

**Results:** Most prevalent canal configurations were Type II (24.7%) and Type IV (8.1%). 55 new configurations that were not included in Vertucci and Gulabivala's configuration system were identified. In 21.1% of the roots, third canal was observed at furcation and the prevalence of single root canals increased apically. Most of the isthmuses and lateral canals were detected in the apical part. Area, perimeter, major and minor diameter values decreased towards the apex. Oval canals were more prevalent at 1-mm level and the prevalence of long-oval and flattened canals increased in coronal direction. Dentin thicknesses on distal aspect of the roots decreased apically.

**Conclusion:** The morphology of the mesial root of mandibular first molars varied widely in different levels of the root. The geometric data obtained by micro-CT provided valuable information for endodontic treatment of these roots.

**Key Words:** Canal morphology, mandibular first molar, mesial root, microcomputed tomography.



## SİMGELER VE KISALTMALAR DİZİNİ

<b>BT</b>	: Bilgisayarlı tomografi
<b>KIBT</b>	: Konik ışılı bilgisayarlı tomografi
<b>kV</b>	: Kilovolt
<b>MBT</b>	: Mikro bilgisayarlı tomografi
<b>μA</b>	: Mikroamper
<b>μm</b>	: Mikrometre
<b>MB</b>	: Meziobukkal
<b>ML</b>	: Meziolingual
<b>MP</b>	: Megapiksel
<b>OM</b>	: Orta mezial
<b>SEM</b>	: Taramalı elektron mikroskobu
<b>TM</b>	: Tek mezial

## ŞEKİLLER DİZİNİ

Şekil no	Sayfa no
<b>Şekil 1.1. A,</b> Diş gelişiminin tomurcuk evresi. OE, oral epitel; EM, ektomezenşim. <b>B,</b> Takke evresi. DP, dental papilla. <b>C,</b> Çan evresi. OD, odontoblast tabakası.....	4
<b>Şekil 1.2.</b> Kök kanal sisteminin önemli anatomik bileşenleri.....	6
<b>Şekil 1.3.</b> Kök ucu anatomisi.....	9
<b>Şekil 1.4.</b> İstmus tiplerinin Hsu ve Kim'e göre sınıflandırması.....	12
<b>Şekil 1.5.</b> Vertucci sınıflaması.....	21
<b>Şekil 1.6.</b> Gulabivala ve ark. Sınıflaması.....	21
<b>Şekil 3.1.</b> Bu çalışmada kullanılan SkyScan 1172 MBT cihazı.....	23
<b>Şekil 3.2.</b> NRecon programında görüntülerin işlenmesi.....	23
<b>Şekil 3.3.</b> CTAn programında üç boyutlu modellerinin elde edilebilmesi amacıyla görüntülerin hazırlanması.....	24
<b>Şekil 3.4.</b> CTVol programında numunelerin üç boyutlu modellerinin görüntülenmesi.....	24
<b>Şekil 3.5.</b> İstmuslar Hsu ve Kim sınıflamasına göre ve tam ve kısmi istmus olma durumuna göre sınıflandırıldı: <b>A;</b> Tip I istmus, <b>B;</b> Tip II, Tam istmus, <b>C;</b> Tip III, Kısmi istmus, <b>D;</b> Tip IV, Kısmi istmus, <b>E;</b> Tip V, Tam istmus.....	25
<b>Şekil 3.6.</b> CTAn yazılımında her bir kanalın iki boyutlu analizinin yapılması.....	26
<b>Şekil 3.7.</b> Kökün distalinde kalan dentin kalınlığının ölçülmesi için işaretçinin kullanılması.....	27
<b>Şekil 3.8.</b> Köklerin farklı seviyelerinden elde edilen enine kesitlerde yapılan ölçümler: <b>A,</b> (a) MB – OM kanal ağzı arası mesafe, (b) ML – OM kanal ağzı arası mesafe; <b>(B),</b> Kanalların distal tarafında kalan dentin kalınlığı (c) Bukkal, (d) Orta (e) Lingual.....	28
<b>Şekil 4.1.</b> Tip I (1-1) kök kanal şekli.....	32
<b>Şekil 4.2.</b> Apikal dallanmalar gözlenen Tip I (1-1) kök kanal şekli.....	32
<b>Şekil 4.3.</b> Tip II (2-1) kök kanal şekli.....	32
<b>Şekil 4.4.</b> Orta bölümünde istmus gözlenen Tip II (2-1) kök kanal şekli.....	32

<b>Şekil 4.5.</b> Tip III (1-2-1) kök kanal şekli.....	33
<b>Şekil 4.6.</b> Tip III (1-2-1) kök kanal şekli.....	33
<b>Şekil 4.7.</b> Tip IV (2-2) kök kanal şekli.....	33
<b>Şekil 4.8.</b> Koronal ve orta bölümlerinde istmuslar ile apikal dallanmalar bulunduran Tip IV (2-2) kök kanal şekli.....	33
<b>Şekil 4.9.</b> Tip V (1-2) kök kanal şekli.....	34
<b>Şekil 4.10.</b> Apikal delta gözlenen Tip V (1-2) kök kanal şekli.....	34
<b>Şekil 4.11.</b> Tip VI (2-1-2) kök kanal şekli.....	34
<b>Şekil 4.12.</b> Tip VI (2-1-2) kök kanal şekli.....	34
<b>Şekil 4.13.</b> Tip VII (1-2-1-2) kök kanal şekli.....	35
<b>Şekil 4.14.</b> Üç kanal arasında istmuslar gözlenen Tip VIII (3-3) kök kanal şekli.....	35
<b>Şekil 4.15.</b> Apikal üçlüde yan kanal gözlenen Tip IX (3-1) kök kanal şekli...	35
<b>Şekil 4.16.</b> Tip X (2-1-2-1) kök kanal şekli.....	35
<b>Şekil 4.17.</b> Tip X (2-1-2-1) kök kanal şekli.....	36
<b>Şekil 4.18.</b> Tip XII (3-2) kök kanal şekli.....	36
<b>Şekil 4.19.</b> Tip XII (3-2) kök kanal şekli.....	36
<b>Şekil 4.20.</b> Tip XIII (2-3) kök kanal şekli.....	36
<b>Şekil 4.21.</b> Tip 1-2-1-2-3-1-2-1-2-1 kök kanal şekli. ....	37
<b>Şekil 4.22.</b> Tip 1-2-1-2-3-2-1 kök kanal şekli.....	37
<b>Şekil 4.23.</b> Tip 1-2-1-3 kök kanal şekli.....	37
<b>Şekil 4.24.</b> Tip 1-2-4-3-1 kök kanal şekli. Apikal dallanmalar 0.5 mm'den kısa olduğu için sınıflandırmaya alınmadı. ....	37
<b>Şekil 4.25.</b> Tip 1-3-3-2-1-3 kök kanal şekli.....	38
<b>Şekil 4.26.</b> Tip 1-2-4-3-1 kök kanal şekli.....	38
<b>Şekil 4.27.</b> Tip 2-1-2-1-2 kök kanal şekli.....	38
<b>Şekil 4.28.</b> Tip 2-1-2-1-3 kök kanal şekli.....	38
<b>Şekil 4.29.</b> Tip Tip 2-1-2-3-1-2 kök kanal şekli .....	39
<b>Şekil 4.30.</b> Şekil 4.29'daki resimde apikal kısımda üçüncü kanal gibi görülen yan kanalın CTAn programındaki görüntüsü. ....	39
<b>Şekil 4.31.</b> Tip 2-1-2-3-2-3 kök kanal şekli.....	39
<b>Şekil 4.32.</b> Tip 2-1-3 kök kanal şekli.....	39
<b>Şekil 4.33.</b> Tip 2-1-4 kök kanal şekli.....	40
<b>Şekil 4.34.</b> Tip 2-3-1 kök kanal şekli.....	40

<b>Şekil 4.35.</b> Tip 2-3-1-2 kök kanal şekli.....	40
<b>Şekil 4.36.</b> Tip 2-3-2 kök kanal şekli.....	40
<b>Şekil 4.37.</b> Tip 2-3-2 kök kanal şekli.....	41
<b>Şekil 4.38.</b> Tip 2-3-2-1 kök kanal şekli.....	41
<b>Şekil 4.39.</b> Tip 2-3-2-1 kök kanal şekli.....	41
<b>Şekil 4.40.</b> Tip 2-3-2-1-2 kök kanal şekli. Apikal kısımdaki ikinci kanal kısa görünmesine rağmen, enine kesitlerde kök boyunca izlenen hacimli kanal boşluğunun devamı olduğu için sınıflandırmaya alındı.....	41
<b>Şekil 4.41.</b> Tip 2-3-2-1-2 kök kanal şekli.....	42
<b>Şekil 4.42.</b> Tip 2-3-2-1-2-1 kök kanal şekli.....	42
<b>Şekil 4.43.</b> Tip 2-3-2-3 kök kanal şekli.....	42
<b>Şekil 4.44.</b> Tip 2-3-2-3-1 kök kanal şekli.....	42
<b>Şekil 4.45.</b> MB kanalda apikal delta gözlenen Tip 2-3-2-3-2 kök kanal şekli. ....	43
<b>Şekil 4.46.</b> Tip 2-3-2-3-2-3 kök kanal şekli.....	43
<b>Şekil 4.47.</b> Tip 2-3-2-4 kök kanal şekli.....	43
<b>Şekil 4.48.</b> Tip 2-3-2-3-5-4 kök kanal şekli.....	43
<b>Şekil 4.49.</b> Tip 2-3-2-1-2-1-2 kök kanal şekli.....	44
<b>Şekil 4.50.</b> Tip 2-3-3-2-1 kök kanal şekli.....	44
<b>Şekil 4.51.</b> Tip 2-3-4-3-1 kök kanal şekli.....	44
<b>Şekil 4.52.</b> Tip 2-3-4-3-2-1 kök kanal şekli.....	44
<b>Şekil 4.53.</b> Tip 2-3-4-3-2-3-2-1-2 kök kanal şekli.....	45
<b>Şekil 4.54.</b> Tip 2-3-4-3-2-4-3 kök kanal şekli.....	45
<b>Şekil 4.55.</b> Tip 2-3-4-3-4-3-2-3 kök kanal şekli.....	45
<b>Şekil 4.56.</b> Orta mezial kanalın orta üçlüde bir foramenle sonlandığı Tip 2-3-4-3-4-5-3-2-3-4-4 kök kanal şekli.....	45
<b>Şekil 4.57.</b> Tip 2-4 kök kanal şekli.....	46
<b>Şekil 4.58.</b> Tip 3-1-2 kök kanal şekli.....	46
<b>Şekil 4.59.</b> Tip 3-1-3 kök kanal şekli.....	46
<b>Şekil 4.60.</b> Tip 3-2-1 kök kanal şekli.....	46
<b>Şekil 4.61.</b> OM kanalın koronal üçlüde sonlandığı Tip 3-2-1 kök kanal şekli.....	47
<b>Şekil 4.62.</b> Tip 3-2-1-2 kök kanal şekli.....	47
<b>Şekil 4.63.</b> Tip 3-2-1-2-1-3 kök kanal şekli.....	47

<b>Şekil 4.64.</b> Tip 3-2-1-3 kök kanal şekli.....	47
<b>Şekil 4.65.</b> Apikal üçlüsünde yan kanallar bulunan Tip 3-2-3 kök kanal şekli.....	48
<b>Şekil 4.66.</b> Tip 3-2-3-1 kök kanal şekli.....	48
<b>Şekil 4.67.</b> Tip 3-2-3-1-2-3 kök kanal şekli.....	48
<b>Şekil 4.68.</b> Tip 3-2-3-1-5 kök kanal şekli.....	48
<b>Şekil 4.69.</b> Tip 3-2-3-2 kök kanal şekli.....	49
<b>Şekil 4.70.</b> Tip 3-2-3-2-1 kök kanal şekli.....	49
<b>Şekil 4.71.</b> Tip 3-2-3-2-3 kök kanal şekli.....	49
<b>Şekil 4.72.</b> Tip 3-2-3-3 kök kanal şekli.....	49
<b>Şekil 4.73.</b> Tip 3-2-3-4 kök kanal şekli.....	50
<b>Şekil 4.74.</b> Tip 3-2-3-4-5 kök kanal şekli.....	50
<b>Şekil 4.75.</b> Tip 3-2-4-1-3-2 kök kanal şekli.....	50
<b>Şekil 4.76.</b> Tip 3-4-3-2 kök kanal şekli.....	50
<b>Şekil 4.77.</b> Tip 3-4-3-2-3-2 kök kanal şekli.....	51
<b>Şekil 4.78.</b> Tip 3-4-5-4-3 kök kanal şekli.....	51
<b>Şekil 4.79.</b> Tip 4-3-2-1 kök kanal şekli.....	51
<b>Şekil 4.80.</b> Tip 4-3-4-3-4-3-2-3-2 kök kanal şekli.....	51
<b>Şekil 4.81.</b> Kökün farklı seviyelerinde görülen istmus tiplerinin Hsu ve Kim sınıflamasına göre (Tip I haricinde) dağılımlarını gösteren grafik.....	55
<b>Şekil 4.82.</b> Kök kanallarının yüzey alanlarının ortalamalarını apikal kesit seviyesine göre gösteren grafik.....	60
<b>Şekil 4.83.</b> Kök kanallarının çevrelerinin ortalamalarını apikal kesit seviyesine göre gösteren grafik.....	60
<b>Şekil 4.84.</b> Kök kanallarının yuvarlaklıklarının ortalamalarını apikal kesit seviyesine göre gösteren grafik.....	63
<b>Şekil 4.85.</b> Kök kanallarının majör çaplarının ortalamalarını apikal kesit seviyesine göre gösteren grafik.....	63
<b>Şekil 4.86.</b> Kök kanallarının minör çaplarının ortalamalarını apikal kesit seviyesine göre gösteren grafik.....	66
<b>Şekil 4.87.</b> Kök kanallarının form faktörlerinin ortalamalarını apikal kesit seviyesine göre gösteren grafik.....	66
<b>Şekil 4.88.</b> Kök kanallarının görüntü oranlarının ortalamalarını apikal	

kesit seviyesine göre gösteren grafik.....	68
<b>Şekil 4.89.</b> Apikal üçlünde tek kanal bulunan köklerin kanal ovalliklerinin kesit seviyesine göre değişimini gösteren grafik.....	68
<b>Şekil 4.90.</b> Kök kanallarının distalinde kalan en ince dentin kalınlıklarının ortalamalarını kesit seviyesine göre gösteren grafik.....	69

## TABLolar DİZİNİ

<b>Tablo no</b>	<b>Sayfa no</b>
<b>Tablo 4.1.</b> Alt çene birinci büyük azı dişi mezial köklerinde Vertucci ve Gulabivala ve ark. sınıflaması ve bunların haricinde tespit edilen kök kanal tipleri.....	30
<b>Tablo 4.2.</b> Apikal 1 mm'den itibaren her bir seviyede görülen kök kanal sayılarının dağılımları.....	53
<b>Tablo 4.3.</b> Alt birinci büyük azı dişi mezial köklerinde görülen apikal foramen sayıları ve apikal delta oranları.....	54
<b>Tablo 4.4.</b> Yan kanal görülme oranları ve lokalizasyonları.....	54
<b>Tablo 4.5.</b> Yan kanalların kök yüzeyine açılma lokalizasyonları.....	55
<b>Tablo 4.6.</b> Hsu ve Kim sınıflamasına göre istmus tiplerinin kökün farklı seviyelerinde dağılımları.....	56
<b>Tablo 4.7.</b> Köklerde görülen tam ve kısmi istmus tiplerinin apikal seviyelere göre dağılımları.....	57
<b>Tablo 4.8.</b> Kök kanallarının yüzey alanlarının ortalamaları, standart sapmaları ve her kesitte ölçüm yapılan kök sayısı.....	58
<b>Tablo 4.9.</b> Kök kanallarının çevrelerinin ortalamaları, standart sapmaları ve her kesitte ölçüm yapılan kök sayısı.....	59
<b>Tablo 4.10.</b> Kök kanallarının yuvarlaklıklarının ortalamaları, standart sapmaları ve her kesitte ölçüm yapılan kök sayısı.....	61
<b>Tablo 4.11.</b> Kök kanallarının majör çaplarının ortalamaları, standart sapmaları ve her kesitte ölçüm yapılan kök sayısı.....	62
<b>Tablo 4.12.</b> Kök kanallarının minör çaplarının ortalamaları, standart sapmaları ve her kesitte ölçüm yapılan kök sayısı.....	64
<b>Tablo 4.13.</b> Kök kanallarının form faktörlerinin ortalamaları, standart sapmaları ve her kesitte ölçüm yapılan kök sayısı.....	65
<b>Tablo 4.14.</b> Kök kanallarının görüntü oranlarının ortalamaları, standart sapmaları ve her kesitte ölçüm yapılan kök sayısı.....	67
<b>Tablo 4.15.</b> Kök kanallarının distalinde kalan en ince dentin kalınlıklarının, kökün kesit seviyesine göre bukkal, orta ve lingual kısımlardaki ortalamaları ve standart sapmaları.....	70

# 1. GİRİŞ

Başarılı bir kök kanal tedavisi, kök kanallarının temizlenmesi, şekillendirilmesi, bakterilerden arındırılması ve kanalın üç boyutlu olarak sızdırmaz bir şekilde doldurulması esasına dayanmaktadır (1). Kök kanal morfolojisinin bilinmesi endodontik tedavi başarısında önemli bir rol oynamaktadır. Diş hekimi, temizleme ve şekillendirme işlemlerinin ilkelerini anlamak, kanal preparasyonunun apikal sınır ve çapını belirlemek, ileri endodontik girişimleri uygulayabilmek ve karşılaşılabileceği işlemsel hataları düzeltebilmek için kök kanal sisteminin karmaşık yapısı hakkında bilgi sahibi olmalıdır.

Endodontistler kök kanal tedavisinin en önemli biyolojik amacının kök kanal sisteminin dezenfeksiyonu ve sızdırmaz olarak doldurulması ile apikal periodontitisin tedavi edilmesi veya önlenmesi olduğu konusunda anlaşmaya varmışlardır. Ancak, kök kanal anatomisinin karmaşıklığı klinik olarak bu amaca ulaşmayı zorlaştırabilir veya engelleyebilir. Pulpa odasındaki ve kanalın koronal kısmındaki mikroorganizmalar tedavinin erken safhalarında elimine edilirken, kanal boşluğunun daha zor ulaşılabilen bölgelerinde kalan mikroorganizmalar apikal periodontitise neden olabilirler. Bulunamayan ve temizlenemeyen bir kök kanalı başarısızlık sebebi olabilir. Endodontistlerin ellerindeki tüm imkanları kullanarak bütün kök kanallarını belirlemeleri ve tedavi etmeleri önem taşımaktadır.

Uzun yıllar, birçok araştırmacı farklı teknikler kullanarak kök kanallarının morfolojik özelliklerini incelemişlerdir. Yapılan çalışmalar, diş gruplarının belirli ortak özellikleri olmakla birlikte, önemli bireysel farklılıklar da gösterebileceğini ortaya koymuştur (2-4). Farklı ırklara ait bireylerden elde edilen dişlerin incelenmesiyle kök kanal konfigürasyonlarındaki varyasyonların genetik olarak belirlendiği ve bazı ırklarda diş köklerinin ve kanallarının karakteristik farklılıklar taşıdığı sonucuna varılmıştır (5, 6). Bu nedenle klinisyenler yalnızca temel kök kanal morfolojisini bilmekle kalmamalı, aynı zamanda kök kanallarında ortaya çıkabilecek varyasyonlardan da haberdar olmalıdır.

Alt çene birinci büyük azı dişleri, erken sürmeleri nedeniyle çürük yapıcı etkenlere daha uzun süre maruz kalırlar ve endodontik tedavinin en sık uygulandığı diş gruplarıdır (7). Tipik olarak biri mezialde ve biri distalde olmak üzere iki ayrı köke sahiplerdir. Bukkolingual yönde daha geniş olan mezial kökün kanalları dar ve eğri



olup, sıklıkla kanallar arası bağlantılar, ilave kanallar, yan kanallar ve apikal dallanmalar içerir. Apikal cerrahi uygulanan diş köklerini inceleyen bir çalışmada, en fazla sayıda apikal cerrahi gerektiren diş grubu alt birinci büyük azı dişleri olurken, en fazla tedavi edilen diş kökleri de bu dişlerin sırasıyla mezial ve distal kökleri olmuştur (8). Aynı çalışmada istmus görülme sıklığı en fazla olan kökler de alt birinci büyük azı dişlerin mezial kökleri olarak bulunmuştur (%88,5) (8).

Literatürde alt birinci büyük azı dişin morfolojisini konu alan çok sayıda araştırma bulunmaktadır. Ancak bu araştırmaların çoğu dişleri şeffaflaştırma, geleneksel radyografi ve kesit alma gibi eski deneysel yöntemlere dayanmaktadır. Alternatif bir metod olarak, kök kanal anatomisini derinlemesine inceleyen araştırmalarda mikro bilgisayarlı tomografinin (MBT) kullanımı son yıllarda giderek artmaktadır. MBT sistemlerinin kullanılmasıyla kök kanal morfolojisi tahribatsız ve eksiksiz biçimde incelenebilmekte ve nitel verilerin yanında nicel veriler de elde edilebilmektedir.

Çalışmamızda sıklıkla endodontik tedavi gerektiren ve alt çene dişleri arasında en karmaşık kanal sistemine sahip olan alt birinci büyük azı dişlerin mezial köklerini incelemek için MBT cihazı kullanılmıştır.

Amacımız Türkiye'nin doğu bölgesinde yaşayan bireylerin alt çene birinci büyük azı diş mezial kök kanallarının morfolojisinin ve kanallar arası bağlantıların (istmusların) sıklığının ilk defa MBT kullanılarak ortaya konulması, varsa Türk ırkına ait varyasyonların belirlenmesidir. Köklerin farklı seviyelerinde kanalların çapları, yüzey alanları, var olan istmusların tipleri ve riskli alanlardaki dentin kalınlıkları ölçülerek endodontik klinik tedavi sırasında şekillendirmeye rehberlik edecek, işlemsel hataları azaltmaya yardımcı olacak verilerin elde edilmesi hedeflenmektedir.

## 2. GENEL BİLGİLER

### 2.1. Diş Gelişimi

Embriyonik yaşamın altıncı haftasında maksiller ve mandibular çıkıntılardaki ektodermin lokalize olarak proliferasyonu ile diş gelişimi başlar. Bu proliferatif aktivite sonunda iki adet at nalı şeklinde yapı ortaya çıkar ve “primer dental lamina” adını alır. Her primer dental lamina, vestibuler ve dental lamina olarak ikiye ayrılır (9).

Dental laminanın gelişmesi diş oluşumunun ilk işaretidir ve laminanın üzerinde, ileride süt dişlerinin bulunacağı yerlerde, alt ve üst çenede onar adet diş tomurcuğu meydana gelir (10). Her diş, bir diş tomurcuğundan gelişir ve bu süreç üç safhaya ayrılmıştır: Tomurcuk, takke ve çan safhaları (10) (Şekil 1.1.).

#### 2.1.1. Tomurcuk Safhası

Dental laminanın epitel hücreleri çoğalarak bitişik ektomezenşim içine doğru tomurcuk şeklinde bir çıkıntı oluşturur. Epitel tomurcuk gelişirken ektomezenşim hücreleri hızla çoğalarak ve yoğunlaşarak dental papillayı oluştururlar. Bu safhada diş oluşturma potansiyeli dental epitelyumdan dental papillaya geçer (10, 12).

#### 2.1.2. Takke Safhası

Diş tomurcuğunun iki uç kısmında proliferasyon devam ederken orta kısımda bir girinti meydana gelir ve tomurcuk takke şeklini alır. Yoğunlaşmış ektomezenşimi kaplayan, takkeye benzeyen epitel çıkıntısı mine organı olarak adlandırılır. Takkenin dış tarafındaki epitele “dış mine epiteli”, iç tarafındaki epitele ise “iç mine epiteli” denir.

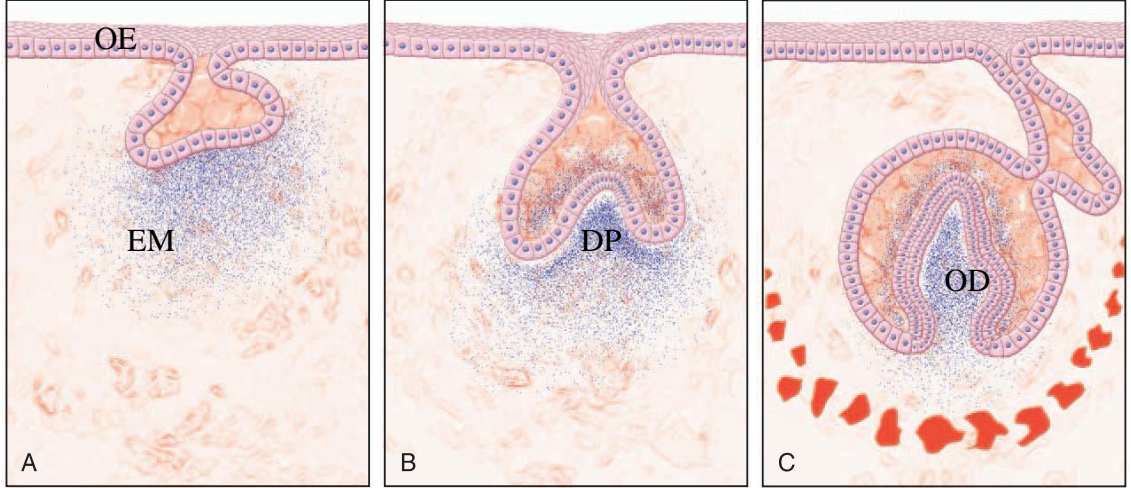
Dentin ve pulpayı oluşturacak olan ektomezenşim hücreleri ise dental papillayı oluşturur. Mine organı ve dental papilla, mezenşimal hücrelerden oluşan dental folikül ile çevrelenir ve dental folikül dental papillayı bağlantılı çene dokularından ayırır (12). Tomurcuk safhasından takke safhasına geçiş diş gelişiminde önemli bir adımdır. Çünkü kron oluşumunun başlangıcını işaret eder.

#### 2.1.3. Çan Safhası

Mine organı, çan şeklini oluşturmak üzere hücre bölünmesine başlar. Mine organının çevresinde, kübik şekilli tek bir tabaka halindeki hücrelerden oluşan dış mine epiteli bulunur. Dental papillayı sınırlayan ve kısa silindirik şekilde görünen hücrelere

ise iç mine epiteli denir. İç mine epiteli, mine formasyonundan sorumlu hücrelerin (ameloblast) ortaya çıkmasını sağlar. İç ve dış mine epitelinin bulunduğu bölge servikal düğüm bölgesi olarak bilinir. Bu noktada hücreler dişin krunu tam boyutuna ulaşana kadar bölünmeye devam eder ve krun oluşuktan sonra da kök oluşumunun epitel bileşenlerini meydana getirir (10).

Bu safhanın geç döneminde, mine organı ve ağız epitelini birleştiren dental lamina parçalanır. İç mine epitel hücreleri farklı oranlarda bölünmeye devam ederek krunun son şeklini belirler. Dental papillanın periferindeki hücreler bazal membran boyunca organize olurlar. Bu hücreler odontoblast olarak adlandırılır ve dentin yapımından sorumlu hücrelerdir. Çan safhasının bu evresinde dental papilla dental pulpa olarak isimlendirilir (10, 12).



**Şekil 1.1.** A, Diş gelişiminin tomurcuk evresi. OE, oral epitel; EM, ektomezenşim. B, Takke evresi. DP, dental papilla. C, Çan evresi. OD, odontoblast tabakası (11).

## 2.2. Kök Oluşumu

Dişin kronunda mine ve dentinin mineralizasyonu mine-sement sınırına eriştikten sonra, iç ve dış mine epiteli hücreleri servikal düğümden itibaren Hertwig epitel kök kınını oluşturmaya başlarlar (10). Bu epitel kın, dental pulpanın etrafını sadece bazal kısmı açık kalacak şekilde tamamen kapatır. Kök kınındaki hücre çoğalması genetik olarak belirlenir. Bu çoğalmanın hatları, köklerin uzunluğunu, eğriliğini ve sayısını belirler (9).

Epitel kına komşu ektomezenşim hücrelerinin odontoblastlara dönüşmesi teşvik edilir ve kökte ilk dentin tabakası oluşuktan sonra da Hertwig epitel kını kök dentininden tamamen ayrılarak kaybolur. Diş oluşumu tamamlandıktan sonra

periodontal aralıkta kalan bu epitel parçalarına "Malassez epitel kalıntıları" adı verilir. Epitel kında delikler oluşmaya başlayınca dental folikülün iç yüzeyindeki mezenşimal hücreler yeni oluşmuş olan dentine temas ederler ve bu hücreler farklılaşır ve sementoblastlara dönüşerek kök dentini üzerinde sement üretirler (9, 10).

Çok köklü dişlerin kök gelişimi furkasyon bölgesine kadar tek köklü dişler gibi devam eder. Birden fazla kök oluşması için iki veya daha fazla alanda epitelyal hücreler karşı taraftaki uzantılarına temas edene kadar yatay ve dikey yönde çoğalırlar. Bu uzantılar kaynaşır ve ileride oluşacak kök sayısı kadar ikincil apikal açıklıklar ortaya çıkar (10).

Kök kınının formasyonu sırasında, kının devamlılığında küçük bir boşluk oluşturacak şekilde bir kesinti meydana gelirse, bu defekte komşu alanda dentinogenezis gerçekleşmez. Bunun sonucunda dental kese ile pulpa arasında bir yardımcı kanal oluşur (9). Yardımcı kanallar kökün herhangi bir bölgesinde bulunabilirler ve periodontal dokularla pulpa arasında bir geçiş yolu oluştururlar.

### **2.3. Pulpa Boşluğunun Anatomisi**

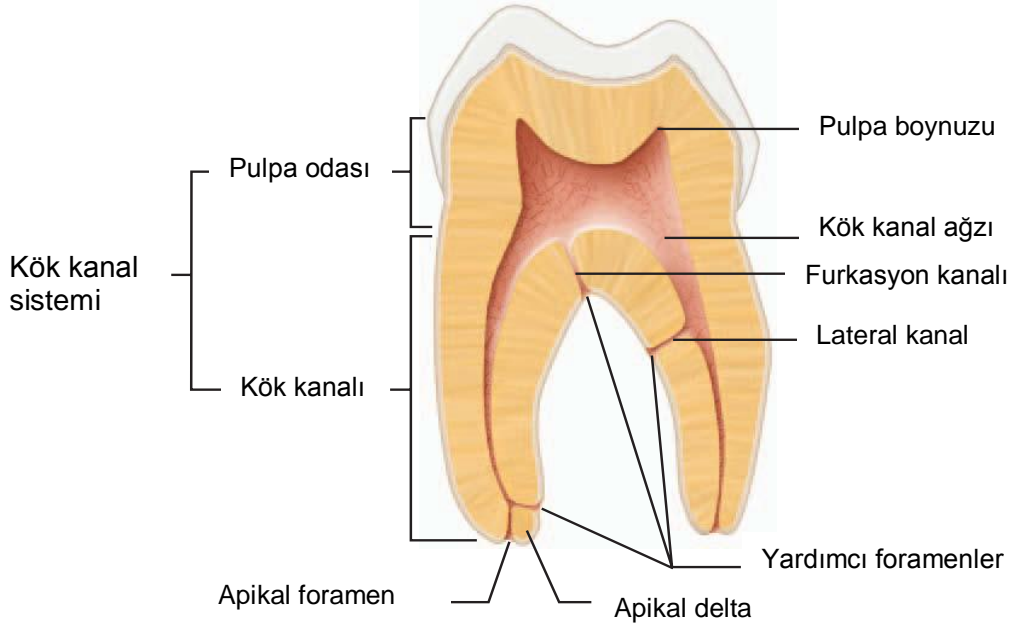
Dentin içinde pulpanın yerleştiği tüm boşluk pulpa boşluğu olarak adlandırılır. Pulpa dokusu, labiolingual ve meziodistal yönde sürekli dentin oluştururken, dişin minyatürü şeklinde merkezde kalma eğilimindedir (13). Pulpa boşluğu, pulpa odası ve kök kanalları olmak üzere iki kısma ayrılır. Pulpa odası, dişin anatomik kronu içinde bulunur ve koledde kök kanallarının ağzına kadar devam eder. Kök kanalları ise koleden kök ucuna kadar devam eden boşluktur. Fizyolojik yaşlanma, patolojiler ve okluzyon gibi faktörler, sekonder ve tersiyer dentin ile sement oluşumu yoluyla pulpa boşluğunun boyutarını değiştirir (11).

Pulpa boşluğundaki diğer anatomik oluşumlar şunlardır: pulpa boynuzları; yardımcı, yan ve furkasyondaki kanallar; kanal ağızları; apikal deltalar ve apikal foramenler (Şekil 1.2.).

#### **2.3.1. Pulpa Odası**

Pulpa odası diş kronunun ve kök gövdesinin merkezinde yer alır ve şekli kronun şeklini yansıtır. Ancak yaş ve/veya irritasyonla şekli ve hacmi değişebilir. Gençlerde ön dişlerde kesici kenara doğru ve arka dişlerde tüberküllere doğru pulpa odasının yaptığı çıkıntılara "pulpa boynuzu" adı verilir. İlerleyen yaşla birlikte sekonder dentin depolanması sonucu pulpa boynuzları kısılır, pulpa odası ve kök kanalları daralır. Derin

çürükler ve restorasyonların varlığı, abrazyon, erozyon, atrizyon, travma, okluzyon, sistemik hastalıklar ve belli beslenme alışkanlıkları gibi etkenler de reperatif dentin oluşumunu uyararak pulpa odasının hacminin daralmasına neden olan diğer faktörlerdir (14).



**Şekil 1.2.** Kök kanal sisteminin önemli anatomik bileşenleri (11).

### 2.3.2. Kök Kanalları

Bir kök kanalı, servikal çizgi hizasındaki veya hemen altındaki kanal ağzından başlar ve kök ucundaki veya kök ucuna 3 mm mesafedeki kök yüzeyine açılan apikal foramende sonlanır (2, 15, 16). Kök kanalı yoluyla periapikal bölgeden pulpa odasına doğru bir bağ dokusu uzanır. Kanalın çapı, dişin sürmeye başladığı ilk aylarda hızlıca daralırken apikal foramen olgunlaştıktan sonra bu daralma yavaşlar. Kök kanalları, pulpa odasının maruz kaldığı değişikliklerden etkilenir. Ayrıca yaşlanma kanal boyutlarını azaltırken, periodontal hastalık gibi bazı irritasyonlar da ilave daraltmalar yapabilir (17).

Genel olarak, kök kanalları kanal ağzında daha genişken, apikal foramene doğru gittikçe daralarak sonlanır. Kökün şekli, boyutu ve eğrilik derecesine göre kanalın şekli de değişir. Eğer bir kökte iki kanal varsa, kök yuvarlak yerine daha oval olma eğilimindedir. Kök kanalının enine kesitinin kök ucuna yaklaştıkça yuvarlaklaştığı şeklinde genel bir görüş vardır, ancak bu her zaman doğru değildir. Kanallar sıklıkla uzun-oval veya kurdele şeklinde bulunurlar. Farklı diş gruplarına ait apikal kök

kanallarının çapını ve açılanmasını derleyen bir çalışma, apikal 5 mm' de uzun oval kanal şeklinin yaygın olduğunu göstermiştir (18). Kök kanallarının şekillendirilmesi sırasında, özellikle döner eğe sistemleri yuvarlak olmayan bu kanal şeklini yuvarlaklaştırmaya çalışırken kök zayıflatılabilir veya perforasyon oluşabilir (13).

Kök kanallarının çoğu eğridir ve bu eğim sıklıkla bukkal-lingual doğrultudadır (11, 13). Dolayısıyla geleneksel radyografi projeksiyonlarında bu eğim belirlenememektedir. Temizleme ve şekillendirme işlemlerinden önce kanal geometrisinde var olan farklılıkların, preparasyon sırasında oluşan değişiklikler üzerine egeleme tekniklerinden daha fazla etki ettiğini gösteren çalışmalarla kök kanal anatomisinin önemi vurgulanmıştır (19-21).

Kök kanalları özellikle arka grup dişlerde düzenli bir yapı göstermezler. Araştırmacılar inceledikleri dişlerin çoğunda apikalde dallanmalar, çok sayıda apikal foramen, ilave kanallar, kanatlar, deltalar, kanallar arası bağlantılar, C-şekilli kanallar ve yan kanallar olduğunu bildirmişlerdir (2, 22-24). Kök kanalları dallanabilir, ayrılabilir veya tekrar birleşebilir. Bu düzensizliklere aletlerle ve irrigasyonla ulaşmak oldukça güçtür. Sonuç olarak, klinisyen herhangi bir dişi tedavi ederken, karmaşık kanal anatomisinin normal sayılabilecek kadar sık görüldüğünü unutmamalıdır.

Endodontik tedavinin başarısı için genel kök kanal anatomisi ve yaygın varyasyonları hakkında bilgi sahibi olmak gerekmektedir. Kök kanal anatomisi hakkında yapılan detaylı incelemeler, endodontik tedavi sırasında tek bir kök kanalı ile değil, "kök kanal sistemi" ile uğraştığımızı göstermiştir. Kökün apikal üçte bir kısmı incelendiğinde, orada tek bir kanal ve tek bir foramen değil; bir çok küçük foraminlerin, yan kanalların ve girinti çıkıntıların bulunduğu anlaşılmıştır. Dolayısıyla yalnız "kök kanalı" ifadesi gerçek yapıyı anlatmak için yetersiz kalmaktadır. "Kök kanal sistemi" tanımı anatomik yapıyı anlatmak bakımından daha gerçekçidir. Diş hekimi başarılı bir endodontik tedavi yapabilmek için bu şartları göz önünde bulundurmalıdır.

#### **2.4. Apikal Kanal Anatomisi**

Apeks kökün sonlanım yeridir ve anatomisini oluşumu sırasında var olan apikal kan damarlarının sayısı ve lokalizasyonu belirler (17). Dişler sürmekte iken apikal foramen açıktır. Hertwig epitel kını dentin oluşumunu indüklediğinde ana kanal daralmaya başlar. Zamanla dentin ve sementin birikmesi sonucu apikal foramen küçülür ve huni şeklini alır. Kan damarlarının apekte dallanma olasılığı çok çeşitlilik gösterdiği

için köklere ait foramenlerin sayısı hakkında bir tahminde bulunmak oldukça güçtür (17).

Genç dişlerde kök ucu düz iken, zamanla distal yönde kıvrılma eğilimi gösterir. Bu kıvrılma, mezial-okluzal yönde diş erüpsiyonunun devam etmesine yanıt olarak apikal-distal yönde sement birikmesinin sonucudur (17). Ayrıca, apikal bölgedeki değişiklikler rezorbsiyon ve düzensiz sement birikmesinden de kaynaklanabilir. Tek köklü dişlerde tek kanal ve tek foramen bulunma ihtimali daha fazla iken, çok köklü dişlerin kök kanalları daha karmaşık bir apikal anatomiye sahiptir.

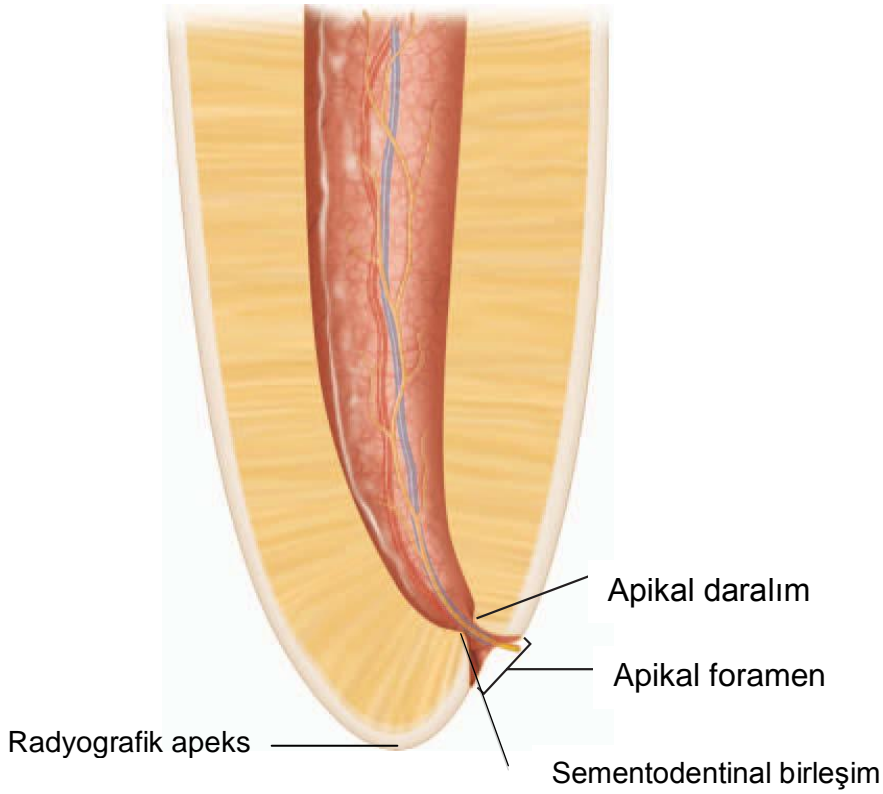
Kök ucunda anatomik ve histolojik olarak 3 oluşum tanımlanır: apikal daralım bölgesi, sementodontal birleşim ve apikal foramendir (Şekil 1.3.).

Apikal daralım bölgesi, kök kanalının en dar çapa sahip kısmı olarak düşünülür. Bu bölgedeki pulpa kan damarları dardır ve bu yüzden kanal içi enflamasyonun kendi kendine iyileşmesini güçleştirir (11). Diş hekimlerinin kök kanalını şekillendirme, temizleme ve doldurma işlemlerini sonlandırmak için en sık referans aldıkları nokta burasıdır. Eğer bu alan eğelerle veya dolgu malzemeleri ile aşılsa tedavi sonrası hasta şikayetleri artar ve iyileşme süreci tehlikeye girer.

Sementodontal birleşim, pulpa dokusunun sonlanıp periodontal dokuların başladığı yerdir. Yeri oldukça değişken olmakla beraber, genellikle apikal daralım bölgesiyle aynı alanda değildir ve apikal foramenden yaklaşık 1 mm koronaldedir (25). Apikal foramenden kanal içine uzanan sement miktarı aynı kökte bile karşıt duvarlarda farklı seviyelerde izlenmektedir. Ricucci ve Langeland (26) sementodontal birleşimin her zaman apikal daralımla çakışmadığını, bazen kök kanalının bir duvarının diğerine oranla daha yukarıda yer alabileceğini belirtmişlerdir.

Apikal foramen; huni veya krater şekilli, çevresi yuvarlak, sement kanalın bitişini kökün dış yüzeyinden ayıran bir yapıdır. Apikal foramen normalde radyografik apekten açılmaz, 0,5-3 mm uzaklıktadır (11). Bu durum yaşlı bireylerde sement apozisyonundan dolayı daha belirgindir.

Apikal daralım bölgesinden (minör apikal çap) apikal foramene (majör apikal çap) yaklaştıkça kanal genişler. Majör ve minör çaplar arasındaki ortalama uzaklık gençlerde 0,5 mm ve yaşlı bireylerde 0,67 mm'dir (27). Sement yığılımından ötürü yaşlı bireylerde mesafe daha fazladır.



**Şekil 1.3.** Kök ucu anatomisi (11).

Bir çalışmada, maksiller molarların palatal kökü ve mandibular molarların distal kökü haricindeki tüm dişlerde birden fazla ana apikal foramen bulunmuştur (28). Mandibular molarların mezial kökleri (%50), maksiller premolarlar (%48) ve maksiller molarların mezial kökleri (%42) en fazla çoklu ana apikal foramen görülen dişler olmuştur.

Cerrahi işlemler sırasında kök ucunun 2-3 mm kesilmesi önerilmiştir; böylece patojenler için potansiyel bir rezervuar olabilecek temizlenememiş ve doldurulamamış yardımcı kanalların çoğu uzaklaştırılabilir (28, 29). Ancak bazen kök ucunun kesilmesi sonucu kanallar arası bağlantılar açığa çıkabilir ve tek bir foramen çoklu foramenlere dönüşebilir. Bu değişik anatomi tanınmaz, şekillendirilemez ve doldurulmazsa tedavinin prognozu zayıf olabilir. Kök kanal tedavisine cevap vermeyen inatçı apikal periodontitisli dişlerin kök uçlarını inceleyen bir çalışma bu dişlerin %70'inin önemli apikal dallanmalara sahip olduğunu bulmuştur (30). Bu insidans kök kanal sisteminin anatomik karmaşıklığı ile periradiküler hastalıkların direnci arasındaki yakın ilişki olduğu önermesini kuvvetle desteklemektedir (30).



## 2.5. Yan ve Yardımcı Kanallar

Yardımcı kanallar, ana kök kanalından horizontal veya vertikal yönde periodonsiyuma uzanan yan dallardır. Yardımcı kanallar bağ dokusu ve damar içermelerine karşın, kollateral olarak kan akımını sağlamak için pulpaya yeterli dolaşım desteğini vermezler. Esas olarak, iritanların pulpadan periodonsiyuma veya tersi yönde geçişine olanak verdikleri için önemlidirler. Olguların %74'ünde kökün apikal üçlüsünde; %11'inde orta üçlüde ve %15'inde servikal üçlüde bulunurlar (2).

Kalsifikasyon sırasında periodontal damarların Hertwig epitelyal kök kınında kalması sonucu (31) veya dentin oluşumu başlamadan önce lokalize bir alandaki Hertwig epitel kının parçalanması ile oluştuğu düşünülmektedir (9). Bu kök kınındaki epitel hücrelerinde bulunan defekt nedeniyle bu bölgeye komşu pulpa dokusunda odontoblast farklılaşması görülmez, dolayısıyla dentin oluşamaz. Dentin formasyonu olmadan sement bu bölgede birikemez. Bu durum, genellikle kökün apikal üçlüsünde görülen, lateral aksesuar kanalların oluşumuna neden olur (29).

Seltzer (32) ana kök kanalından yaklaşık olarak dik açıda ayrılan kanalları yan kanallar, dişin apikal bölgesinde ana kanaldan dallanan kanalları da yardımcı kanallar olarak tanımlamıştır. Başka bir görüşe göre ise yardımcı kanallar yan kanalları ve furkasyon kanallarını kapsamaktadır (33).

Yan kanallar kökün her seviyesinde bulunabilirler. Ama çoğunlukla kökün apikal üçlüsünde ve özellikle arka grup dişlerde görülürler. Yan kanallar genç dişlerde sayıca daha fazla iken, ileri yaşlarda bazı yan ve yardımcı kanallar dentin veya sement oluşumu ile tıkanabilir, sayıları azalır (17).

Lowman ve ark. (34) radyopak boya kullanarak yaptıkları çalışmalarında çekilmiş alt ve üst büyük azı dişinin köklerinde, koronal ve orta üçlü seviyelerinde %59 oranında yan ve yardımcı kanal bulunduğunu tespit etmişlerdir. Gulabivala ve ark. (35) şeffaflaştırma ve boyama yöntemi ile inceledikleri alt birinci büyük azı dişlerin koronal üçlüsünde %3, orta üçlüsünde %4.5 ve apikal üçlüsünde %10.9 oranında yan kanal bulunduğunu bildirmişlerdir.

Yardımcı ve yan kanallar pulpa ile periodontal dokular arasında mikroorganizmaların ve metabolik ürünlerinin alışverişine izin verirler. Derin periodontal ceplerin varlığı pulpanın iltihaplanmasına veya nekroze olmasına neden olabilir. Bunun tersi olarak iltihabı pulpa lezyonlarının yıkım ürünleri, bu kanallar yoluyla periodontal dokuları etkileyebilir. Kök kanalını temizleme ve şekillendirme işlemleri sırasında büyük olasılıkla yan kanallar debride edilemez, ancak bazen kanal

dolgusu sırasında dolgu maddelerinin bu küçük kanalcıkları doldurduğu radyografik olarak izlenebilir (9). Ricucci & Langeland (26), kanal patları yan kanallar yoluyla periodontal dokuya itildiklerinde, ana kanaldaki taşkın dolguya benzer şekilde, ancak daha düşük seviyede, doku yıkımına, iltihaba ve yabancı cisim reaksiyonuna yol açtıklarını bildirmişlerdir. Radyografide bu kanalların dolmuş görünmesinin aslında endodontik açıdan bu dişin mükemmel tedavi edildiğini göstermediğini de belirtmişlerdir.

## 2.6. İstmus

İstmus, iki kök kanalı arasındaki dar, kurdele şekilli, pulpa veya pulpa ürünü dokuları içeren bağlantılardır (36). Eş anlamlı olarak koridor (37), yan bağlantı (38) veya transvers anastomoz (2) olarak da bilinirler. İstmuslar iki kök kanalının olduğu her kökte bulunabilirler. Üst birinci molar dişin meziobukkal kökü ve alt birinci molar dişin mezial kökünde özellikle apikal 3-5 mm'lik mesafede istmus görülme sıklığının fazla olduğu bildirilmiştir (39).

İstmus embriyonik orijinlidir ve birden fazla kanalı olan köklerde epitelyal kök kınındaki defekt sonucu oluştuğu öne sürülmüştür. Çok köklü dişlerde epitelyal kök kınının çıkıntılarının tam olarak kapanmadığı veya kısmi olarak kapandığı durumlarda istmus görülmektedir (29).

İstmusların sınıflamasında yaygın olarak Hsu ve Kim'in (29) 1997 yılında tanımladığı sınıflama kullanılmaktadır. Bu sınıflamaya göre;

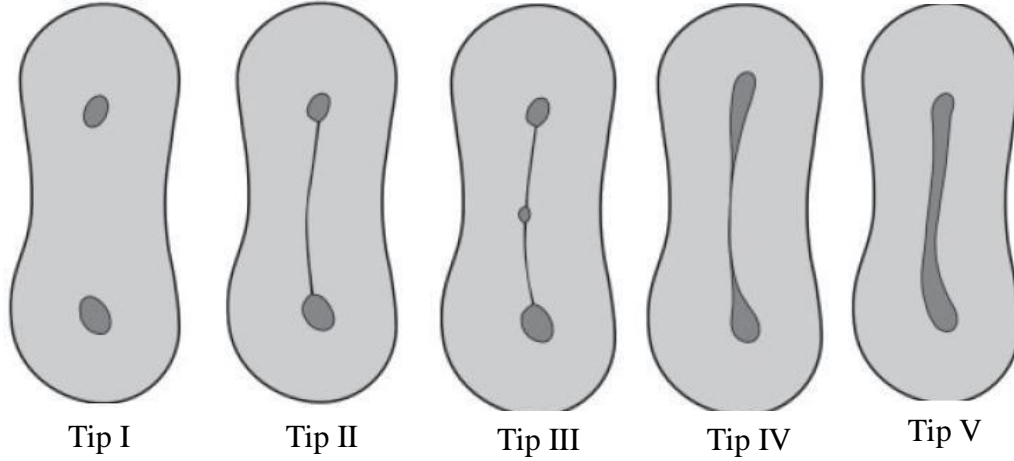
Tip I: Aralarında izlenebilir bir bağlantı olmayan iki veya üç kök kanalı bulunması,

Tip II: İki kanal arasında belirgin bir bağlantının olması,

Tip III: Tip II'den farklı olarak iki kanal yerine üçüncü bir kanalın varlığı,

Tip IV: Kanalların istmusa doğru uzaması, iki kanal arası tamamlanmamış bağlantı olması,

Tip V: Kanallar arasında tam bir bağlantı veya koridor şeklinde tanımlanmaktadır (Şekil 1.4.)



**Şekil 1.4.** İstmus tiplerinin Hsu ve Kim'e göre sınıflandırılması (29).

İstmuslar mekanik yöntemlerle ve irrigasyonla tam anlamıyla temizlenememektedir, dolayısıyla nekrotik doku ve bakteri barındıran rezervuarlar olarak tedavinin başarısını kötü yönde etkileyebilmektedirler (40, 41). Apikal cerrahi esnasında kesilen kök yüzeyinde birden fazla kanal görüldüğünde istmus varlığından şüphelenilmeli ve açığa çıkan tüm istmuslar temizlenerek retrograd dolgu materyali ile doldurulmalıdır (36).

Von Arx ve ark. (8) apikal cerrahi sırasında kök ucu 3 mm seviyesinden kesildiğinde açığa çıkan kök yüzeyini endoskop kullanarak incelemişler ve en çok alt birinci molar dişlerin mezial kökünde (%88.5) istmus görüldüğünü bildirmişlerdir.

Rubinstein ve Kim (41), apikal cerrahi sırasında operasyon mikroskobu yardımıyla inceledikleri alt birinci molar dişlerin mezial köklerinde %90 ve distal köklerinde %29 oranında istmus bulunduğunu bildirmişlerdir. Operasyon mikroskobu kullanılan başka bir çalışmada da mezial kökün apikal 3 mm seviyesinde istmus görülme oranı %67, apikal 5 mm seviyesinde ise %80 olarak bildirilmiştir (42).

Çeşitli araştırmalarda alt çene birinci büyük azı dişi mezial kökünde %40-89 oranında istmus görüldüğü (39, 43-45) ve apikal 3-5 mm seviyelerinde istmus bulunma sıklığının daha fazla olduğu bildirilmiştir (29, 39).

## **2.7. Alt Çene Birinci Büyük Azı Dişi**

Ağızda süren ilk daimi arka dişler olan alt çene birinci büyük azı dişleri en sık endodontik tedavi gerektiren dişler olmalarının yanında, alt çene dişleri arasında en karmaşık kök ve kanal morfolojisine sahiptir (7, 46). Genellikle iki köklüdür, fakat

bazen üç kök bulunabilir. Mezial kökünde iki veya üç ve distal kökünde bir, iki veya üç kanal bulundurur (11). Alt birinci molar dişin mezial kök kanalları dar ve eğri olup, sıklıkla ilave kanallar, yan kanallar ve apikal dallanmalar görülür.

Mezial kök distal kökten daha geniştir. Servikal çizgiden kökün orta üçlüsüne kadar mezial yönde eğimlidir ve daha sonra apekse doğru distal yönde açılır (33). Mezial kökün morfolojisi ve bukkolingual genişliği, kanallar arasında bağlantılara ve isthmuslara izin verir. Mezial kökün distal yüzeyi ve distal kökün mezial yüzeyi ise dentin duvarı kalınlığını çok ince hale getirecek şekilde içbükeydir. Bu duvarların eğilenmesini en aza indirmek için dikkatli davranılmalıdır, çünkü bu içbükey yüzeyin fazla miktarda kesilmesi strip perforasyonla sonuçlanır.

Mezial kökteki meziobukkal (MB) ve meziolingual (ML) kanal ağzları genellikle pulpa odasında belirgin olarak ayrılmışlardır ve gelişimsel bir olukla bağlıdır. Orta mezial (OM) kanal varsa, MB ve ML kanal ağzları arasındaki olukta bulunur (11). OM kanal insidansı %1 den (2) % 14'e (47) kadar değişir. Diş hekimi ana kök kanallarını şekillendirdikten sonra her zaman böyle bir kanal ağzı varlığını kontrol etmelidir.

## **2.8. Kök Kanal Morfolojisi Üzerine Etkisi Olan Faktörler**

### **2.8.1. Irksal Farklılıklar**

Kök kanal morfolojisini konu alan çalışmalar endodontik (2) ve antropolojik (48, 49) öneme sahiptir. Farklı ırklar arasında dişlerin kök ve kanal sayılarının ve şekillerinin farklılıklar gösterdiğini bildiren bazı çalışmalar yapılmıştır (6, 50). Bu farklılıkların bilinmesi, endodontik tedavi sırasında fazla veya farklı yerleşimdeki kök kanallarının bulunabilmesi ve temizlenebilmesi için önemlidir.

İrklara göre kök kanal sisteminin farklılıklar gösterdiği sonucuna varan araştırmaların çoğu Kuzey Amerika ve Uzak Doğu toplumlarına ait dişler üzerinde yapılmıştır. Ancak, uluslararası literatürde yer alan, Türk toplumu üzerinde yapılmış bazı çalışmalar da bulunmakta ve bu çalışmaların çoğu sadece kök kanal morfolojisi üzerine yoğunlaşmaktadır (51-54). Kartal ve Yanıkoğlu (55) alt kesici dişler, Sert ve Bayırlı (56) ise Türk toplumunda tüm diş grupları üzerinde yaptığı çalışmasında yeni kök kanal tipleri tanımlanmışlar ve kök kanal tedavisi uygulamaları sırasında görülebilecek varyasyonlardan haberdar olunmasının öneminden bahsetmişlerdir.

Çalışkan ve ark. (52) tüm diş gruplarından örneklerin kök kanal morfolojilerini inceledikleri ve dişlerin uzunluğunu ölçtükleri çalışmalarında, dişlerin boylarını diğer

çalıřmalarda bildirilenlere gre daha kısa bulmuřlardır. Bu sonucun toplumlar arasındaki farktan kaynaklanabileceđini belirtmiřlerdir.

### **2.8.2. Yař**

Yařlanmanın bir sonucu olarak kk kanal morfolojisinde bazı deđiřiklikler meydana gelmektedir. Zamanla sekonder dentin yapımı nedeniyle pulpa odası ve kk kanallarında daralma, dentin tbllerinde tıkanma, tbler geirgenlikte azalma, yardımcı ve yan kanallarda kalsifikasyon, fizyolojik apeks ile anatomik apeks arasındaki mesafede artıř gzlenir (57). Atrizyon, rkler ve travma da kk kanalı ve pulpa odasının hacmini azaltmaktadır.

Peiris ve ark. (58) inceledikleri alt birinci molar diř mezial kklerinin ođunda 11 yařına kadar geniř tek kanal grldđn, yař ilerledike kanal morfolojisinin karmařıklařtıđını bildirmiřlerdir. Kanallar arası bađlantıların genlerde ve yařlılarda az, orta yař grubunda ise fazla olduđunu gzlemlemiřler ve bu sonucu zellikle kkn orta ve apikal llerinde daha fazla grlen sekonder dentin birikmesine bađlamıřlardır.

Stein ve Corcoran (59), devam eden sement birikimi nedeniyle zamanla apikal sement miktarında artıř olduđunu bildirmiřlerdir. Yařla birlikte fizyolojik apeksin geniřliđinde artıř olmazken apikal foramenin diřin uzun eksenine gre daha lateralde yer aldıđını belirtmiřlerdir.

## **2.9. Kk Kanal Morfolojisini İnceleme Teknikleri**

### **2.9.1. Kopya Model Oluřturma**

Bu alıřmaların esası, pulpanın ıkarılmasının ardından pulpa bořluđunun řeklini alabilen maddelerin kk kanal sistemine basın veya vakum altında verilmesi prensibine dayanır. Kk kanallarına reine veya silikon maddesi enjekte edilir ve sertleřmeyi takiben diřler asit ierisinde dekalsifiye edilir. Asitten etkilenmeyen reine veya silikondan elde edilen kopya modeller mikroskop altında incelenir (60, 61).

### **2.9.2. Kesit Alma**

Diř kklerinden disk veya tařlar yardımıyla alınan makroskobik ve mikroskobik enine kesitler eřitli boyalarla boyanarak mikroskop altında incelenebilmektedir. Makroskobik kesit alma metodu iin mufla model sistemi geliřtirilmiř ve bylece enine kesitleri incelenen rnekler yine aynı řekilde zel mufla iine yerleřtirilip kk kanal

geniřletme iřlemleri uygulanmıř ve daha sonra mufladan ıkarılan kesitler incelenerek deęerlendirilebilmiřtir (62, 63).

Bu yntemde dikey veya yatay olarak iki farklı ynde kesit alınabilmektedir. Ancak, yatay kesit alma sırasında kkn servikal, orta ve apikal eęimleri sebebiyle kk kanallarını takip etmek genellikle gctr. Ayrıca, kesitlerin alınması sırasında oluřan madde kaybı ve lmlerin tekrarlanamaması kesit alma ynteminin dezavantajları olarak sayılabilir.

Diř yapıları ıřık mikroskobunda grntlenebilecek ok ince dilimlere blnp, kesitlerin grntlerinin bilgisayara aktarılıp birleřtirilmesiyle pulpa bořluęunun  boyutlu yapı modelini elde etmek mmkndr (64). Ancak bu yntemde, numune hazırlama ařamaları sırasında nesne yapısı deęiřtirilebilir ve kesitler arasındaki uzaklıklar kk kanal bořluęunun kesintisiz biimde grlmesini engellemektedir. Bilgisayar, mikroskop, eřitli ezeltiler, mufla sistemi gibi ekipmanlara ve uzun zamana ihtiya olması bu teknięi kullanıřsız kılmaktadır.

### **2.9.3. Radyografik Teknikler**

**a. Hastalardan rutin olarak alınan periapikal radyograflerin incelenmesi (65, 66)**

#### **b. Kk kanallarının in vitro radyograflerinin deęerlendirilmesi**

Kk kanal morfolojisinin belirlenmesinde kullanılan en kolay yntemlerden biri olmasına raęmen gnmzde kullanım sıklıęı azalmıřtır. ekilmiř diřlerden meziodistal ve bukkolingual ynlerde alınan radyografler deęerlendirilir (23). ok kkl diřlerin kkleri ayrılarak radyografide farklı konumlarda incelenir. Kk kanallarına kanal aleti yerleřtirerek (67, 68) ya da kk kanal sistemine radyopak madde enjekte ederek (69, 70) de bu alıřmalar yapılabilir.

#### **c. Endodontik tedavi grmř hastaların radyograflerinin incelenmesi**

Endodontik tedavi grmř hastaların radyografik kayıtlarından faydalanılarak kk kanal morfolojisinin incelenmesi sonucunda gerekte mevcut olandan daha az sayıda kanal ortaya ıkarıldıęı sylenebilir. Klinik Őartlarda, diřin aęızdaki pozisyonu ve hastayla iřbirlięinin sınırlı olması ilave kanalların tespitini gcleřtirmektedir.

### **2.9.4. Boyama ve Őefflařtırma**

ekilmiř diřler Őeffaf hale getirilerek kk kanal anatomisi direkt olarak veya mikroskop altında incelenir. Yntem, diřlerin ini mrekkebi veya hematoksilen ile

kanallarının boyanmasını, asit çözeltileri içinde dekalsifiye edilmesini, etil alkolde dehidrate edilmesini ve şeffaflaştırmak için metil salisilat veya ksilen solüsyonunda bekletilmesini kapsar (35). Bu yöntemle kök kanalları hakkında üç boyutlu olarak detaylı bilgiler elde edilebilir. Kök kanallarının şekillendirme öncesi ve sonrası anatomisini bir arada inceleme olanağı olmaması ve dekalsifikasyonun son noktasının kesin olarak belirlenememesi şeffaflaştırma tekniğinin dezavantajları arasında sayılabilir (71).

### **2.9.5. Taramalı Elektron Mikroskobu (SEM) ile İnceleme**

Taramalı elektron mikroskobu kullanılarak küçük bir alanın oldukça detaylı görüntüleri elde edilebilir. Furkasvon bölgesi ve pulpa odası tabanında yardımcı kanalların varlığı, kök kanallarından alınan kesitlerde kanallar arasında anastomoz varlığı veya kök ucunda ana foramen ve diğer foraminaların sayısı tespit edilebilmektedir (16, 72, 73). Kök kanalı genişletme işlemlerinden sonra kanal duvarlarının temizliğinin incelenmesinde sıklıkla elektron mikroskobu kullanılmaktadır (74).

### **2.9.6. Bilgisayarlı Tomografi**

1895 yılında X-ışınlarının bulunmasıyla non-invaziv olarak vücudun iç yapısını görmeyi mümkün kılan teknoloji, teşhise dayalı tıpta bir çığır açmıştır. Nesnelere farklı yönlerden çok defalar görüntülenirse bilgisayar algoritmaları kullanarak örneğin üç boyutlu yapı bilgisinin elde edilmesi mümkündür. Bu, tomografik rekonstrüksiyon veya tomografi olarak adlandırılır ve nesnelere fiziksel olarak kesilmeden kesit dilimlerinin görülmesine olanak verir. Sadece bir x-ışını tomografi sistemi örnek hazırlama veya kimyasal sabitleme olmadan üç boyutlu nesne yapılarını görüntülememizi ve ölçmemizi sağlar. Tipik olarak, geleneksel tıbbi bilgisayarlı tomografi (BT) tarayıcıların uzaysal çözünürlüğü 1-2 mm'dir; ki bu 1-10 mm<sup>3</sup> vöksel (hacim elemanı) boyutuna denk gelir.

Endodontik görüntüleme amacıyla BT ilk kez Tachibana & Matsumoto (1990) tarafından alt ve üst çene dişlerin görüntülenmesi ve üç boyutlu analizinin yapılması için kullanılmıştır (75). Sonraki yıllarda Gambill ve ark. BT kullanarak iki farklı kök kanal şekillendirme tekniğini karşılaştırmıştır (76).

Günümüzde daha ileri teknoloji ürünü olan konik ışınlı bilgisayarlı tomografiler (KIBT) diş hekimliğinde kullanılmaya başlanmıştır. Geleneksel BT cihazlarına göre KIBT'nin en önemli avantajı alınan radyasyonun önemli derecede azaltılmasıdır. Bu

durum tarama süresinin daha kısa olması, ışınlama olayının çok hızlı olması ve görüntü sensörlerinin oldukça gelişmiş olmasından kaynaklanmaktadır.

KIBT endodonti alanında kök kanal anatomisinin değerlendirilmesi, C-şekilli kanalların tespiti, ilave kök ve kanalların tespiti, dental anomalilerin teşhisi gibi birçok alanda sıklıkla kullanılmıştır. Dişlerin dentin kalınlıkları, çeşitli anatomik yapılarla uzaklıkları ve kök kanal uzunluklarının ölçülmesine olanak verir (77-79). Ayrıca KIBT in vitro olarak çeşitli preparasyon tekniklerinin kök kanalı üzerinde oluşturduğu değişiklikleri incelemek için kullanılmıştır (80, 81).

## **2.10. Mikro Bilgisayarlı Tomografi**

Mikro bilgisayarlı tomografi (MBT) ilk olarak 1980'lerin başında Jim Elliott tarafından geliştirilmiştir (82). Geleneksel BT sistemlerine göre çok daha iyi uzaysal çözünürlüğe sahip olan MBT; biyomedikal araştırmalar, malzeme bilimi, jeoloji gibi birçok farklı alanda uygulama imkanı bulmuştur. Bu teknikte örnek üzerinde herhangi bir bozulma olmaması ve görüntülerin tekrar tekrar incelenebilmesi önemli bir avantaj olarak görülmüştür. Küçük hayvanların görüntülenebildiği MBT sistemleri mevcut olsa da bu yöntem klinik kullanıma uygun değildir ve in vitro endodontik araştırmalarda son yıllarda oldukça rağbet görmektedir.

### **2.10.1. Mikrotomografinin Temel İlkeleri**

MBT, x-ışınlarını kullanarak kesitsel görüntüler alan ve bunları birleştirerek nesnelerin üç boyutlu görüntülerini elde eden bir cihazdır. Bir eksen etrafında dönen nesnenin birçok açıdan x-ışını projeksiyon görüntülerinin elde edilmesi ve ardışık transaksiyel kesitlerin çeşitli bilgisayar algoritmalarıyla birleştirilmesi 'tomografik rekonstrüksiyon' olarak adlandırılır (83).

MBT'nin çalışma prensibi geleneksel BT'ye benzer ancak aralarında iki temel fark vardır. Birincisi, geleneksel BT'de x-ışını kaynağı ve dedektör hastanın etrafında döner ve bu da mekanik vibrasyona neden olur. MBT'de ise x-ışını kaynağı ve dedektör sabitken, küçük nesneler kendi eksenini etrafında döndürülür; böylece vibrasyon azalır ve çözünürlük artar. İkincisi; klinik uygulamalarda 1 mm olan x-ışını kaynağı boyutu, MBT'de 5-10 µm'dir. Daha küçük kaynak, görüntü etrafındaki gölgeyi (penumbra) azaltarak projeksiyon keskinliğini artırır. Böylece, objeyi x-ışını kaynağı yakınına yerleştirmek ve çözünürlüğü arttıracak şekilde nesnenin ilk büyütmesini arttırmak mümkün olur.



### **2.10.2. SkyScan 1172 Sistemi**

Bu çalışmada kullanılan MBT cihazı olan SkyScan 1172 (Bruker, Kontich, Belçika) masaüstü X-ray MBT sistemlerinde yeni neslin bir temsilcisidir. Hem numune yatağının hem de X-ray kameranın hareketli olduğu alışılmamış mimarisi, görüntü çözünürlüğünün, numune boyutu uyumunun, tarama hızının ve numune verimliliğinin bir kombinasyonunu sunar. Sabit ışın kaynağı-dedektör tasarımına sahip eski sistemlere kıyasla yaklaşık 10 kat hızlı olduğundan avantaj sağlar.

İki X-ray kamera seçeneğine sahiptir: yüksek performanslı 10 Mp seçeneği ve ekonomik 1.3 Mp seçeneği. 1  $\mu\text{m}$ 'nin altında nominal çözünürlük (piksel boyutu) elde edilebilir. Yaklaşık 70 mm taranabilir yükseklik, büyük numunelerin taranmasına veya küçük numunelerden oluşan bir sütunun taranmasına izin verir.

Ekipman, yüksek voltaj güç kaynaklı bir X-ray hassas odaklanma tüpü, kesinlik manipülatörlü bir numune yatağı, çerçeve yakalayıcıya bağlı iki boyutlu bir X-ray CCD kamera ve LCD monitörlü bir Dual Intel Xeon bilgisayar içerir.

### **2.11. Endodonti Araştırmalarında MBT Kullanım Alanları**

Endodonti alanında MBT kullanımı ilk kez 1995 yılında 127  $\mu\text{m}$  çözünürlükte kök kanallarının modellerinin elde edilmesi ile başlamıştır. Nielsen ve ark. bu çalışmada kök kanalının şekillendirilmesi öncesi ve sonrası taradıkları dişlerde yüzey alanı ve hacim ölçümü gibi çeşitli matematiksel hesaplamalar da yapmışlardır (84). Sonraki yıllarda endodonti araştırmalarında MBT, dişlerin makro morfolojisi ve kanal konfigürasyonları ile şekillendirme sonrası kök kanalındaki değişimlerin incelenmesinde sıklıkla kullanılmıştır (19, 20, 85, 86). Bunların yanında kanal dolgusunun kalitesi (87), irrigasyonun etkileri (88), sert doku debris birikimi (89) ve sonlu eleman modellemeleri (90) araştırmalarında MBT kullanılabilir.

#### **2.11.1. Kök Kanal Morfolojisinin Analizi**

Kök kanal sistemlerinin morfolojik karakteristiklerini araştıran geleneksel *in vitro* yöntemler genellikle tahrip edicidir ve örnekte kesit alma, şeffaflaştırma ve boyama gibi geri dönüşümsüz değişiklikler meydana getirir (35, 62). MBT sistemlerinin kullanılmasıyla, kök kanal morfolojisi tahrip edici olmayan bir teknikte eksiksiz biçimde incelenebilmiştir. Bir MBT taramasından elde edilen kesitler herhangi bir düzlemde yeniden oluşturulabilir ve veriler iki boyutlu ya da üç boyutlu görüntüler halinde sunulabilir. İç ve dış anatominin aynı anda ya da ayrı ayrı olarak

gösterilebilmesi farklı bir bakış açısı sunmaktadır. Nesnelerin istenilen seviyesinden elde edilen kesitler üzerinde görsel değerlendirmeler ve matematiksel ölçümler yapılabilir (85, 91).

Çeşitli araştırmacılar, kök kanal morfolojisi ve pulpa odasının incelenmesinde hem niteliksel hem de niceliksel ölçüm sonuçları elde etmek için MBT'yi kullanmışlardır (92, 93). Dişlerin sert dokuları saydam ve pulpa odasıyla kök kanal sistemi opak yapılarak dişin hem iç hem de dış morfolojisi uygun şekilde yeniden yapılandırılabilen ve kök kanal sisteminin ayrıntıları kolaylıkla izlenebilmektedir. MBT taramalarından elde edilen verilerle pulpa boşluğunun morfolojik özellikleri, pulpa odasının taban ve tavan bölgeleri, kök kanal konfigürasyonları, yan kanallar ve istmus bölgeleri değerlendirilebilir (46, 93, 94). Herbir kök kanalının hacmi, yüzey alanı ve eğimi hesaplanabilir ve kanalların çapları ölçülebilir (95, 96).

Dolayısıyla, MBT'den elde edilen veriler; deneysel endodonti bilminde kök kanal anatomisinin daha ileri analizleri için, temel endodontik prosedürlerde prelinik eğitimi için ve diş morfolojisinin değerli bir matematiksel modellemesi olarak bir kaynak vazifesi görebilir (92).

## **2.12. Kök Kanal Sistemi Sınıflamaları**

### **2.12.1. Vertucci Sınıflaması**

Vertucci (2) 1974 yılında yaptığı çalışmada hematoksilen mürekkebi ile boyadığı şeffaflaştırılmış dişler kullanmış ve sekiz kök kanal konfigürasyonu tanımlamıştır:

Tip 1: Pulpa odasından apekse tek bir kanal uzanmaktadır (1).

Tip 2: Pulpa odasını terk eden iki ayrı kanal, apekse yakın bir yerde tek kanal oluşturmak için birleşmektedir (2-1).

Tip 3: Pulpa odasını terk eden tek kanal, kökte ikiye ayrılıp daha sonra tek kanal şeklinde sonlanmaktadır (1-2-1).

Tip 4: İki ayrı kanal pulpa odasından apekse kadar uzanmaktadır (2).

Tip 5: Pulpa odasından çıkan tek kanal, apekse yakın bir yerde iki ayrı apikal foramene sahip iki kanala ayrılmaktadır (1-2).

Tip 6: Pulpa odasını terk eden iki ayrı kanal, kök içinde birleşip apekse yakın bir yerde tekrar ikiye ayrılmaktadır (2-1-2).

Tip 7: Pulpa odasını terk eden tek kanal ikiye ayrılıp tekrar birleşmekte ve en sonunda apekse yakın bir yerde iki kanala ayrılmaktadır (1-2-1-2).

Tip 8: Üç ayrı kanal pulpa odasından apekse kadar uzanmaktadır (3) (Şekil 1.5.).

### **2.12.2. Gulabivala ve ark. Sınıflaması**

Kök kanal anatomisinin değişik biçimleri ilk olarak Gulabivala ve ark. (35) tarafından Birmanya populasyonuna ait alt çene molar dişlerinde gösterilmiştir. Bu çalışmada yedi ilave kanal konfigürasyonu ortaya konmuştur:

Tip 9: Pulpa odasını terk eden üç ayrı kanal apikalde birleşmektedir (3-1).

Tip 10: Pulpa odası terk eden iki kanal birleşip tekrar ikiye ayrılmakta ve apikalde tek kanal olarak sonlanmaktadır (2-1-2-1).

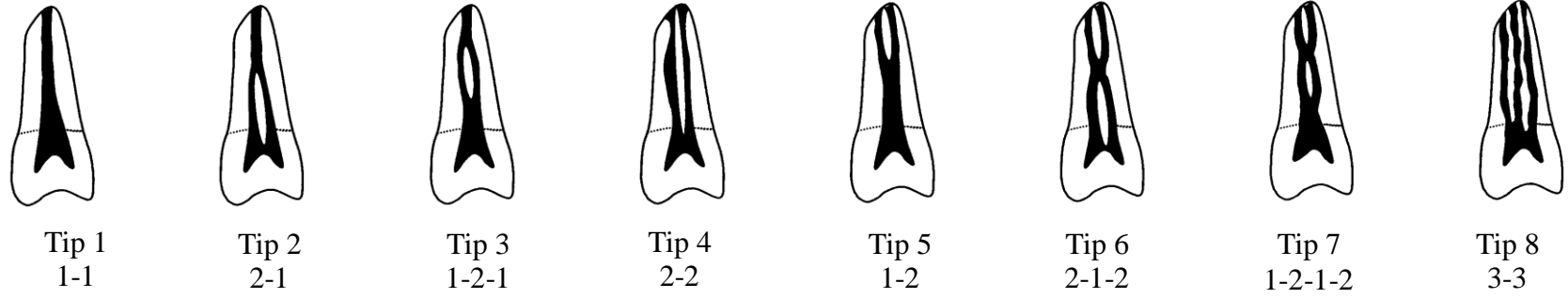
Tip 11: Dört ayrı kanal birleşmekte ve iki ayrı foramene sahip iki kanal şeklinde sonlanmaktadır (4-2).

Tip 12: Pulpa odasını terk eden üç ayrı kanaldan ikisi birleşmekte ve apikalde 2 ayrı kanal şeklinde sonlanmaktadır (3-2).

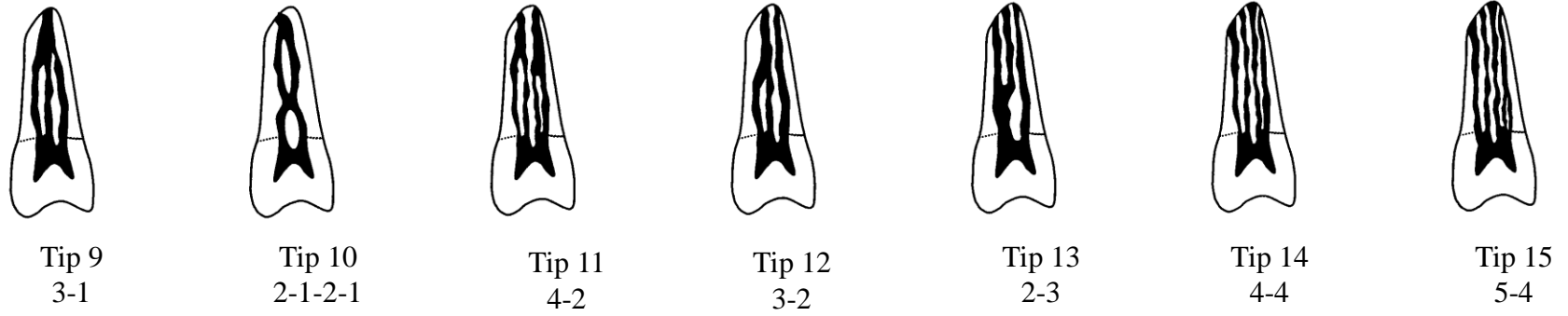
Tip 13: Pulpa odasından ayrılan iki kanal dallanıp üç kanal şeklinde sonlanmaktadır (2-3).

Tip 14: Dört ayrı kanal pulpa odasından apekse kadar uzanmaktadır (4-4)

Tip 15: Beş kanal apekte dört kanal oluşturacak şekilde birleşmektedir (5-4) (Şekil 1.6.).



Şekil 1.5. Vertucci sınıflaması (35).



Şekil 1.6. Gulabivalva ve ark. sınıflaması (35).

### 3. MATERYAL VE METOT

Bu çalışma, İnönü Üniversitesi Diş Hekimliği Fakültesi, Endodonti Anabilim Dalı ve İnönü Üniversitesi Bilimsel ve Teknolojik Araştırma Merkezi, Micro-CT Laboratuvarı'nın in vitro şartlarında yapıldı ve İnönü Üniversitesi Etik Kurulu tarafından (2013/145) onaylandı.

#### 3.1. Örneklerin Hazırlanması

Çalışmamızda 247 adet çekilmiş alt çene birinci büyük azı dişi kullanıldı. Malatya ve çevre illerdeki diş kliniklerinden temin edilen dişlerin toplanması sırasında hastanın yaşı, cinsiyeti ve dişin çekilme nedeni kaydedilmedi. Kron bütünlüğü fazlasıyla bozulmuş, birinci veya ikinci büyük azı olduğu konusunda şüphe duyulan, kök gelişimini tamamlamamış, önceden kanal tedavisi yapılmış, kök çürüğü veya rezorbsiyonu olan dişler çalışmaya dahil edilmedi. Dişlerin üzerlerindeki yumuşak ve sert doku artıkları bir küret yardımıyla uzaklaştırıldı. Devamlı su soğutması altında bir elmas separe kullanılarak tüm dişlerin mezial kökleri furkasyon seviyesinden kesilerek ayrıldı. Dişlerin sağ veya sol yarım çenelere ait olmasına bakılarak kökler iki ayrı kaba konuldu ve oda sıcaklığında distile suda bekletildi.

#### 3.2. Mikro Bilgisayarlı Tomografi Taraması

Örnekler tarama için 100 kV güç ve 100 µA akım ile çalıştırılan SkyScan 1172 (Bruker-microCT, Kontich, Belçika) MBT cihazına yerleştirildi (Şekil 3.1.). 11 MP kamera yardımıyla, her bir örnekten 10 µm piksel boyutuna sahip 2000x1330 piksel çözünürlüğünde kesitler elde edildi. Taramalar dikey eksende 180° dönme açısı, 0.4° dönme aralığı ve 1400 ms kamera ekspozür zamanı ile gerçekleştirildi.

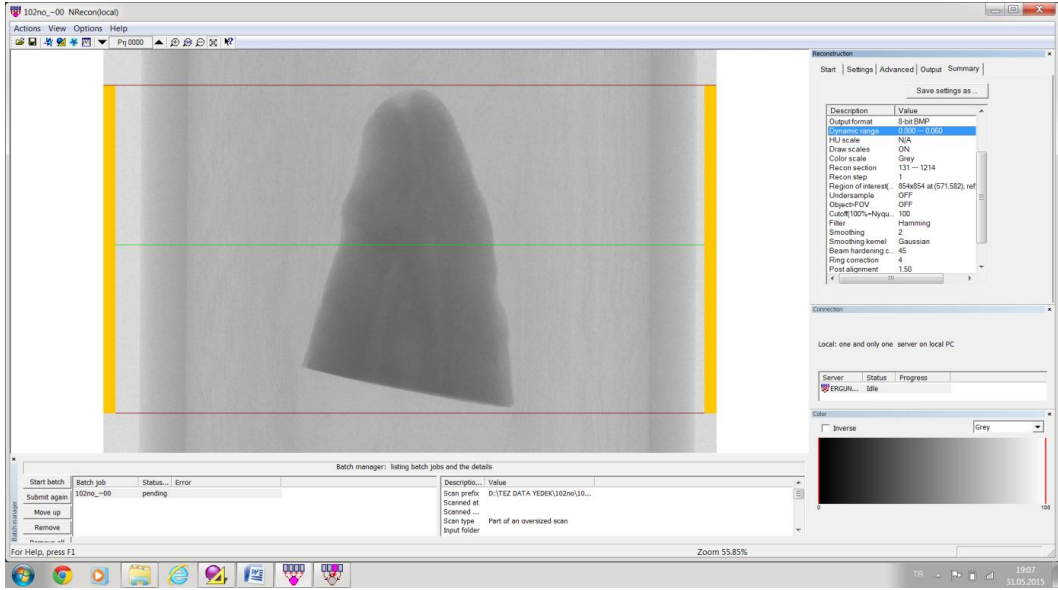
#### 3.3. Verilerin Analizi

Elde edilen görüntüler, NRecon (v.1.6.4, Bruker-microCT) yazılımında %45 beam-hardening düzeltmesi, 2 smoothing ve 0-0.06 atenuasyon katsayısı değerleri ve gerekli ring artefakt düzeltmeleri ile yeniden yapılandırıldı (rekonstrüksiyon) (Şekil 3.2.). Rekonstrüksiyon sonrası her bir numunenin 0.01 mm aralıklarla toplamda yaklaşık 1000 adet iki boyutlu aksiyel kesit görüntüleri elde edilmiş oldu. Üç boyutlu

modellerin elde edilebilmesi ve kesitler üzerinde iki boyutlu ölçümlerin yapılabilmesi amacıyla CTAn (v.1.13, Bruker-microCT) yazılımına görüntüler aktarıldı.



Şekil 3.1. Bu çalışmada kullanılan SkyScan 1172 MBT cihazı.



Şekil 3.2. NRecon programında görüntülerin işlenmesi.

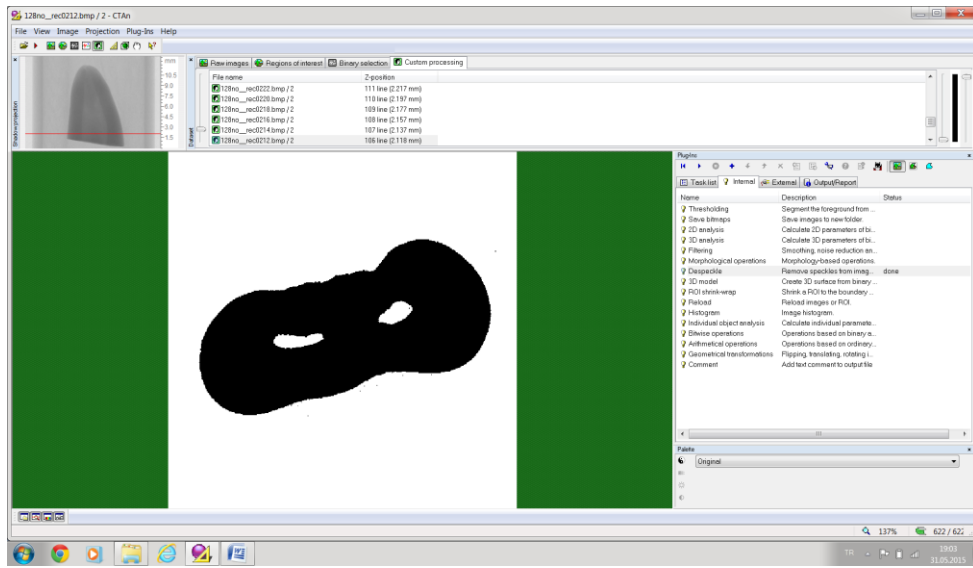
### 3.3.1. Niteliksel Analizler

Alt birinci büyük azı dişlerin mezial kök kanal morfolojisinin ayrıntılı olarak değerlendirilebilmesi ve tanımlanabilmesi için CTAn ve Data Viewer (v.1.5, Bruker-microCT) yazılımlarında görüntüler incelendi.

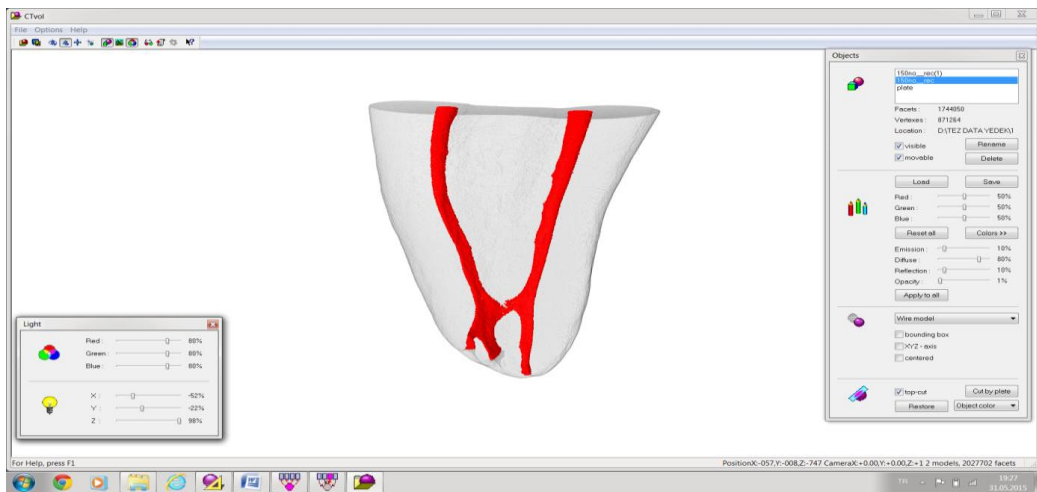
1. Dentin ve kök kanallarının üç boyutlu modelleri, CTAn yazılımında otomatik segmentasyon thresholding ve yüzey modellemeleri kullanılarak oluşturuldu (Şekil 3.3.). CTVol (v.2.2.3, Bruker-microCT) yazılımında dentin yarı şeffaf hale getirildi ve

kök kanalları renklendirildikten sonra kök kanal konfigürasyonu görsel olarak değerlendirildi (Şekil 3.4). Sınıflandırma için Vertucci (2) ve Gulabivala ve ark. (35) tarafından tanımlanan sınıflandırma sistemleri kullanıldı. Bu iki sınıflandırma sisteminde herhangi bir gruba dahil olmayan kök kanallarının konfigürasyonları belirlendi.

Kök kanallarının konfigürasyonları belirlenirken, köklerin iki boyutlu enine kesit görüntüleri ve CTVol yazılımıyla oluşturulan görüntüler birlikte değerlendirildi. Apikal foramenden itibaren 0.5 mm'den daha uzun olan kanallar kanal konfigürasyonunda belirtildi, ancak 0.5 mm'den daha kısa olanlar sınıflandırmaya alınmadı.



Şekil 3.3. CTAn programında üç boyutlu modellerinin elde edilebilmesi amacıyla görüntülerin hazırlanması.



Şekil 3.4. CTVol programında numunelerin üç boyutlu modellerinin görüntülenmesi.

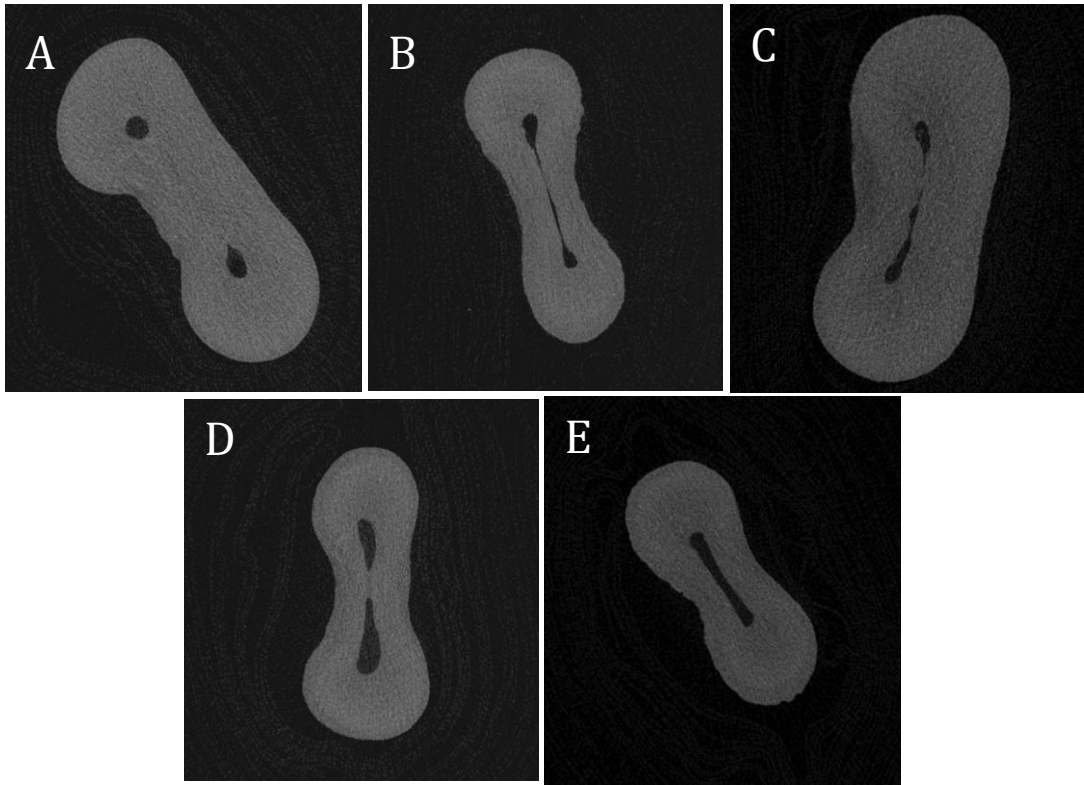
2. Köklerin üç boyutlu modelleri ve iki boyutlu olarak enine kesitleri incelenerek apikal 1 mm seviyesinden itibaren birer milimetre aralıklarla enine kesitlerde var olan kanal sayıları belirlendi.

3. Furkasyon seviyesinde OM kanal bulunduran kök sayısı belirlendi. OM kanallarının ayrı apikal foramene sahip olma veya diğer kök kanallarıyla birleşme oranı hesaplandı.

4. Apikal 0.5 mm'deki foramenlerin sayısı kaydedildi.

5. Kökün apikal, orta ve koronal üçlü kısımlarındaki yan kanal sayıları ve yan kanalların hangi yönden kök yüzeyine açıldıkları kaydedildi.

6. Apikal 1 mm'den itibaren birer milimetre aralıklarla alınan kesitlerde görülen istmus tipleri Hsu ve Kim (29) tarafından tanımlanan sınıflandırmaya göre ve ayrıca tam veya kısmi istmus olma durumuna göre kaydedildi (Şekil 3.5).



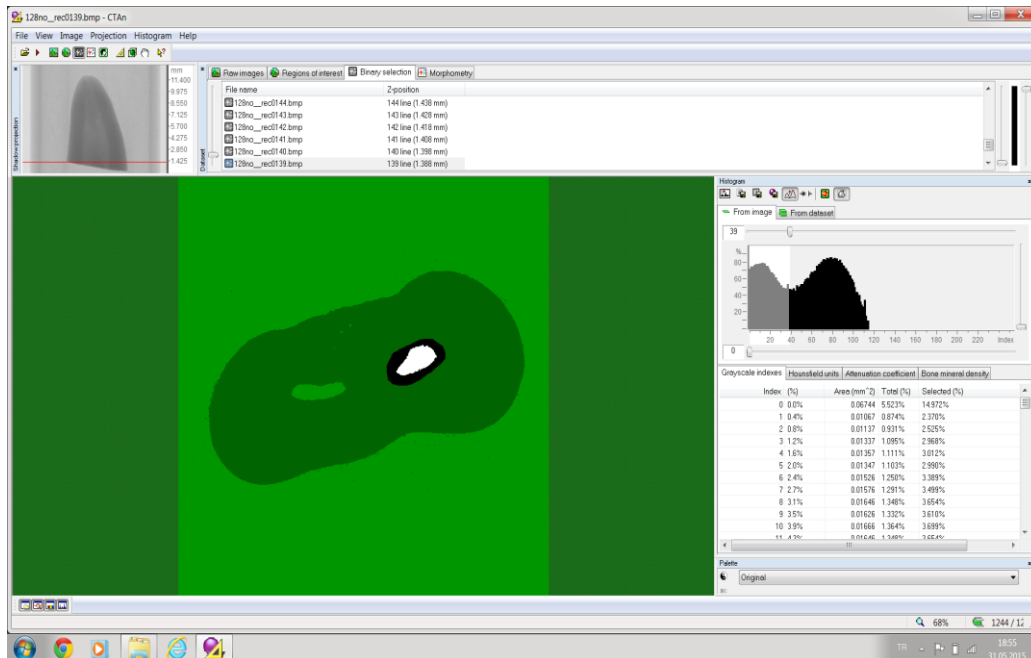
**Şekil 3.5.** Köklerin enine kesitlerinde görülen istmuslar Hsu ve Kim (29) sınıflamasına göre ve tam ve kısmi istmus olma durumuna göre sınıflandırıldı: **A;** Tip I istmus, **B;** Tip II, Tam istmus, **C;** Tip III, Kısmi istmus, **D;** Tip IV, Kısmi istmus, **E;** Tip V, Tam istmus.



### 3.3.2. Niceliksel Analizler

Kök kanallarına ait iki boyutlu ölçümlerin yapılmasında CTAn yazılımından yararlanıldı. Köklerin aksiyel kesitleri üzerinde şu ölçümler yapıldı:

1. Apikal foramenin başlangıcından itibaren 1, 3, 5, 7, 9 ve 11 mm seviyelerinde ve furkasyon seviyesinde kök kanallarının alan (area), çevre (perimeter), yuvarlaklık (roundness), majör çap (majör diameter), minör çap (minör diameter), form faktörü (form factor) ve görüntü oranı (aspect ratio) değerleri hesaplandı (Şekil 3.6.). Bu ölçümler ayrı ayrı meziobukkal (MB), meziolingual (ML) ve varsa orta mezial kanal (OM) için yapıldı. Eğer kesit görüntüsünde tek bir mezial kanal varsa bu kanal için yapılan ölçüm “tek mezial” (TM) kanala ait olmak üzere kaydedildi.



Şekil 3.6. CTAn yazılımında her bir kanalın iki boyutlu analizinin yapılması.

Yüzey alanı ve çevre: CTAn yazılımı tarafından otomatik olarak Pratt algoritması ile hesaplandı.

Yuvarlaklık: Enine kesitte kanal görüntüsünün yuvarlak veya kurdele şekilli olmasını ifade etmektedir.  $4.A/(\pi \cdot [d_{\max}]^2)$  formülü ile hesaplanır (A: alan,  $d_{\max}$ : en uzun çap). Yuvarlaklık değeri 0-1 arasında değişir ve “1” tam daireyi ifade eder (97).

Majör çap: Nesnede en uzak 2 piksel noktası arasındaki mesafedir.

Minör çap: Majör çapa dik olarak nesne boyunca çizilebilecek en uzun doğruyu ifade eder.

Form faktörü:  $(4 \cdot \pi \cdot A) / P^2$  formülü ile hesaplanır (A: alan, P: çevre). Bir nesne uzadığında form faktörü küçülür (97).

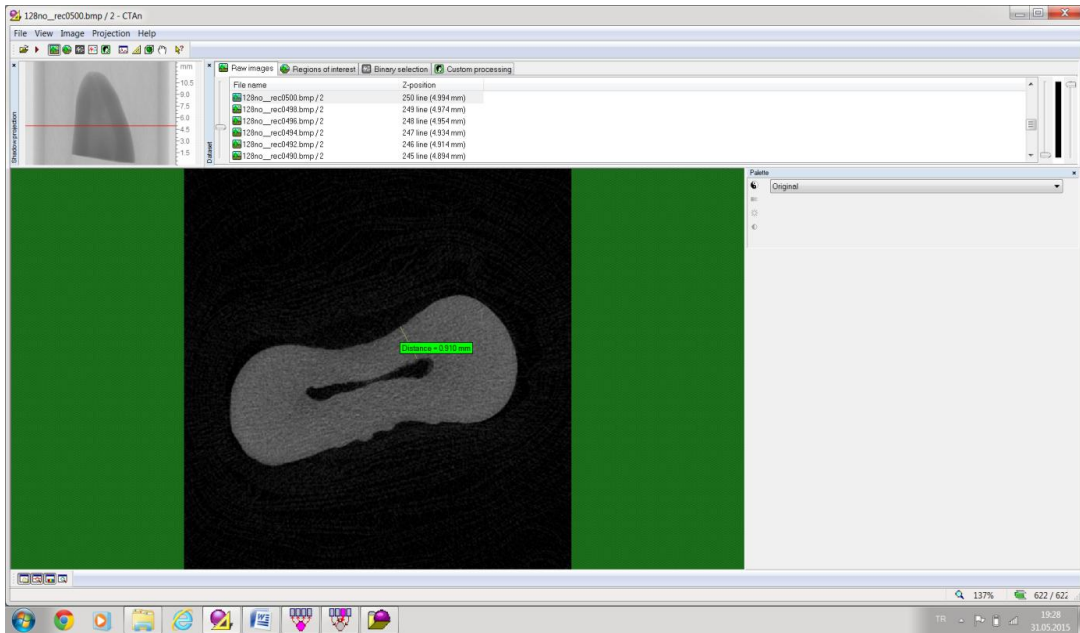
Görüntü oranı: Nesnenin şeklinin bir ölçüsüdür ve majör çap değerinin minör çap değerine bölünmesi ile bulunur. Oval bir kanal 1'den büyük ve 2'den küçük bir görüntü oranına sahiptir. Bu değer, uzun oval kanallar için 2-4 arasında ve yassı (flattened) kanallar için 4'ten büyüktür.

2. Apikal 5 mm'lik kısmında sadece tek kanal bulunduran köklerin apikal 1, 3 ve 5 mm'leri için oval, uzun oval ve yassı olma prevalansları görüntü oranları değerlendirilerek yüzde olarak ifade edildi.

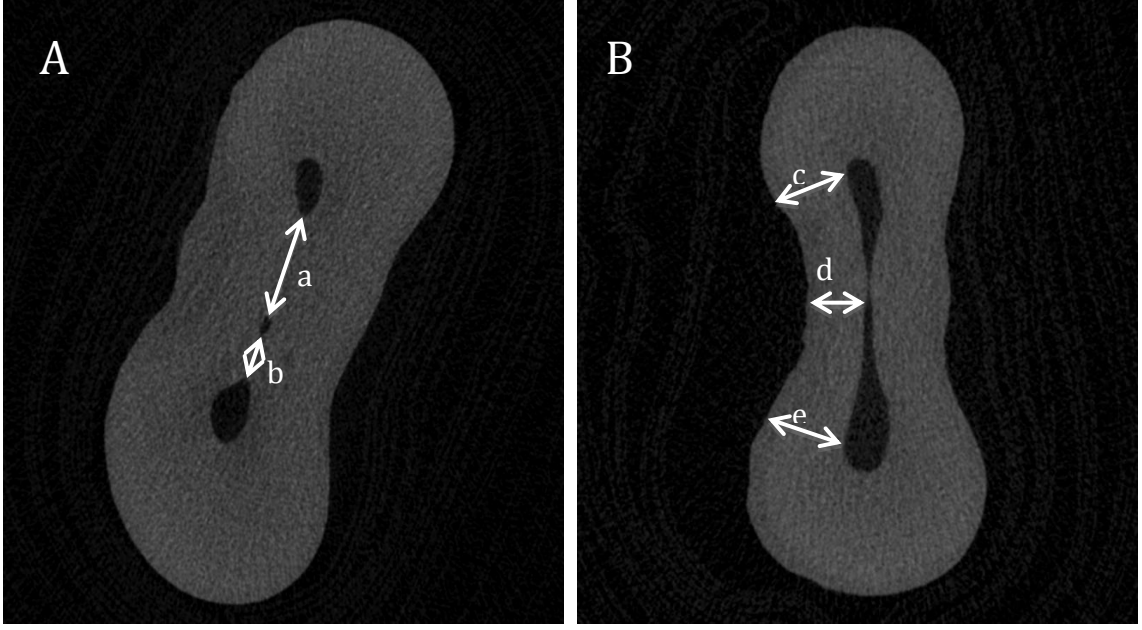
Aşağıdaki ölçümler için CTAn yazılımındaki çizgisel ölçüm aracı kullanıldı ve her ölçüm 2 kere tekrarlanarak ortalaması alındı (Şekil 3.7.)

3. MB, ML ve OM kanallar ile istmus bölgesinin distalinde kalan en ince dentinin kalınlığı, furkasyon seviyesinde ve apikalden 1, 3, 5, 7, 9, 11 mm uzaklıkta alınan kesitlerde ölçüldü (Şekil 3.8.). Ölçümler MB kanalın distali için "bukkal", ML kanalın distali için "lingual", varsa orta kanal için ve tek kanal bulunduğu orta kısmın distali için "orta" olarak kaydedildi.

4. Furkasyon seviyesinde MB - ML kanal ağızları arasındaki mesafe ölçüldü. Eğer bu seviyede orta mezial (OM) kanal da bulunuyorsa, OM kanal ağzının MB ve ML kanal ağızlarına olan mesafesi ölçüldü (Şekil 3.8.).



Şekil 3.7. Kökün distalinde kalan dentin kalınlığının ölçülmesi için işaretçinin kullanılması.



**Şekil 3.8.** Köklerin farklı seviyelerinden elde edilen enine kesitlerde yapılan ölçümler: **A**, (a) MB – OM kanal ağzı arası mesafe, (b) ML – OM kanal ağzı arası mesafe; **(B)**, Kanalların distal tarafında kalan dentin kalınlığı (c) Bukkal, (d) Orta (e) Lingual.

#### 3.4. İstatistiksel Değerlendirme

Bu çalışmada elde edilen veriler IBM SPSS Statistics 22.0 (SPSS, Chicago, IL, ABD) programı ile istatistiksel olarak değerlendirildi. Nicel veriler ortalama ve standart sapma, nitel veriler sayı ve yüzde ile özetlendi. Diş pozisyonu ile kanal konfigürasyonu arasındaki ilişkinin analizi için Pearson Ki-kare testi kullanıldı. İki boyutlu analiz verilerinde normal dağılıma uygunluk Shapiro-Wilk testi ile yapıldı. Verilerin gruplar arası karşılaştırılmasında Conover testi kullanıldı.  $p < 0.05$  değeri istatistiksel olarak anlamlı kabul edildi.

## 4. BULGULAR

### 4.1. Niteliksel Analizlere Ait Bulgular

#### 4.1.1. Kök Kanal Morfolojisi

MBT cihazı kullanılarak incelenen 247 adet alt birinci büyük azı dişinin mezial köklerinin 117 (%47.4)'si sağ ve 130 (%52.6)'u sol alt yarım çenelere aitti. Dişlerin pozisyonu ile kanal morfolojisi kategorileri arasında istatistiksel olarak anlamlı bir ilişki bulunmadı (Pearson ki-kare testi;  $p = 0.88$ ).

Kök kanallarının uzunlukları furkasyon seviyesinden apikal foramene kadar ölçüldü ve ortalama  $10.17 (\pm 0.94)$  mm olarak belirlendi.

Kök kanal sistemlerinin üç boyutlu analizi sonucunda en sık karşılaşılan kanal konfigürasyonları sırasıyla Tip II (61, %24.7), Tip IV (20, %8.1), Tip 3-2-1 (16, %6.5), Tip VI (12, %4.8) ve Tip 2-3-2-1 (12, %4.8) olarak bulundu. Klasik Vertucci ve Gulabivala ve ark. sınıflamalarına dahil edilemeyen 55 adet yeni kök kanal konfigürasyonu ile karşılaşıldı. Kök kanal sistemlerinin morfolojik konfigürasyonlarına ilişkin bulgular Tablo 4.1'de özetlendi. CTVol programında oluşturulan görüntüler ise Şekil 4.1- 4.80'de sunuldu.

**Tablo 4.1.** Alt çene birinci büyük azı dişi mezial köklerinde Vertucci ve Gulabivala ve ark. sınıflaması ve bunların haricinde tespit edilen kök kanal tipleri.

Sınıflandırma	Konfigürasyon	Kök Sayısı	%
Tip I	1	11	4.4
Tip II	2-1	61	24.7
Tip III	1-2-1	7	2.8
Tip IV	2	20	8.1
Tip V	1-2	3	1.2
Tip VI	2-1-2	12	4.8
Tip VII	1-2-1-2	1	0.4
Tip VIII	3	1	0.4
Tip IX	3-1	1	0.4
Tip X	2-1-2-1	4	1.6
Tip XII	3-2	4	1.6
Tip XIII	2-3	2	0.8
-	1-2-1-2-3-1-2-1-2-1	1	0.4
-	1-2-1-2-3-2-1	1	0.4
-	1-2-1-3	1	0.4
-	1-2-4-3-1	1	0.4
-	1-3-3-2-1-3	1	0.4
-	2-1-2-1-2	4	1.6
-	2-1-2-1-3	2	0.8
-	2-1-2-3	5	2.0
-	2-1-2-3-1-2	1	0.4
-	2-1-2-3-2-3	1	0.4
-	2-1-3	1	0.4
-	2-1-4	1	0.4
-	2-3-1	3	1.2
-	2-3-1-2	1	0.4
-	2-3-2	9	3.6
-	2-3-2-1	12	4.8
-	2-3-2-1-2	5	2.0
-	2-3-2-1-2-1	2	0.8
-	2-3-2-3	3	1.2
-	2-3-2-3-1	2	0.8
-	2-3-2-3-2	4	1.6

**Tablo 4.1. (Devamı)**


Sınıflandırma	Konfigürasyon	Kök Sayısı	%
-	2-3-2-3-2-3	1	0.4
-	2-3-2-4	1	0.4
-	2-3-2-3-5-4	1	0.4
-	2-3-2-1-2-1-2	1	0.4
-	2-3-3-2-1	1	0.4
-	2-3-4-3-1	1	0.4
-	2-3-4-3-2-1	1	0.4
-	2-3-4-3-2-3-2-1-2	1	0.4
-	2-3-4-3-2-4-3	1	0.4
-	2-3-4-3-4-3-2-3	1	0.4
-	2-3-4-5-3-2-3-4-4	1	0.4
-	2-4	3	1.2
-	3-1-2	1	0.4
-	3-1-3	1	0.4
-	3-2-1	16	6.5
-	3-2-1-2	3	1.2
-	3-2-1-2-1-3	1	0.4
-	3-2-1-3	1	0.4
-	3-2-3	2	0.8
-	3-2-3-1	2	0.8
-	3-2-3-1-2-3	1	0.4
-	3-2-3-1-4	1	0.4
-	3-2-3-2	2	0.8
-	3-2-3-2-1	3	1.2
-	3-2-3-2-3	1	0.4
-	3-2-3-3	1	0.4
-	3-2-3-4	1	0.4
-	3-2-3-4-5	2	0.8
-	3-2-4-1-3-2	1	0.4
-	3-4-3-2	1	0.4
-	3-4-3-2-3-2	1	0.4
-	3-4-5-4-3	1	0.4
-	4-3-2-1	1	0.4
-	4-3-4-3-4-3-2-3-2	1	0.4

## Alt Birinci Büyük Azı Dişinin Mezial Kökünde Gözlenen Kök Kanal Şekilleri

### Vertucci ve Gulabivala ve ark. Sınıflamasına Göre Kök Kanal Tipleri



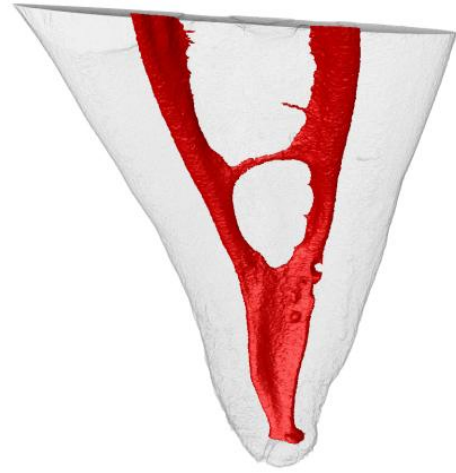
Şekil 4.1. Tip I (1-1) kök kanal şekli.



Şekil 4.2. Apikal dallanmalar gözlenen Tip I (1-1).



Şekil 4.3. Tip II (2-1) kök kanal şekli.



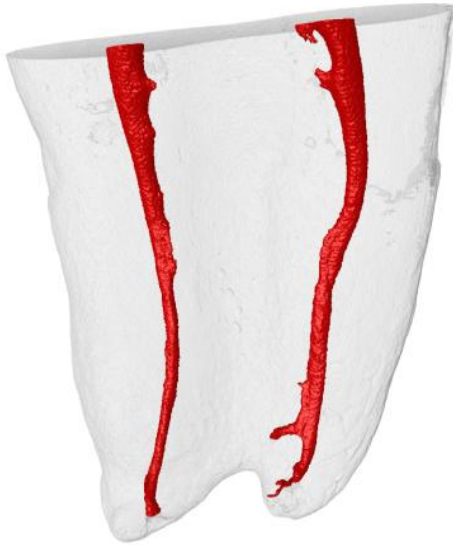Şekil 4.4. Orta bölümünde istmus gözlenen Tip II (2-1) kök kanal şekli.



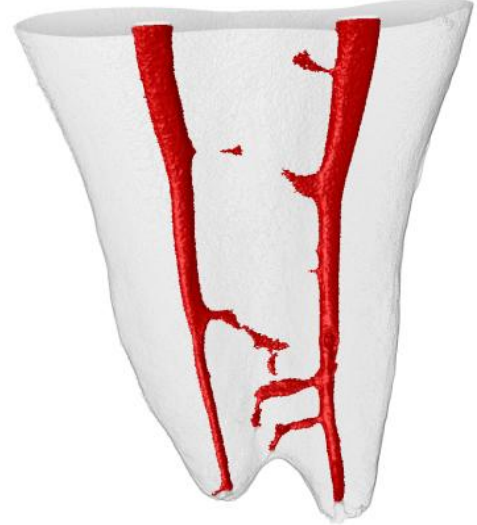**Şekil 4.5.** Tip III (1-2-1) kök kanal şekli.



**Şekil 4.6.** Tip III (1-2-1) kök kanal şekli.



**Şekil 4.7.** Tip IV (2-2) kök kanal şekli.

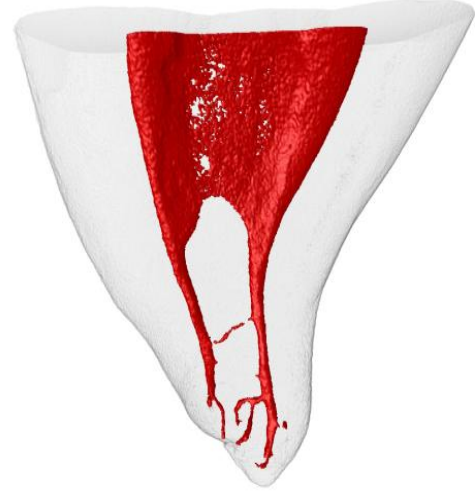

**Şekil 4.8.** Koronal ve orta bölümlerinde istmuslar ile apikal dallanmalar bulunduran Tip IV (2-2) kök kanal şekli.

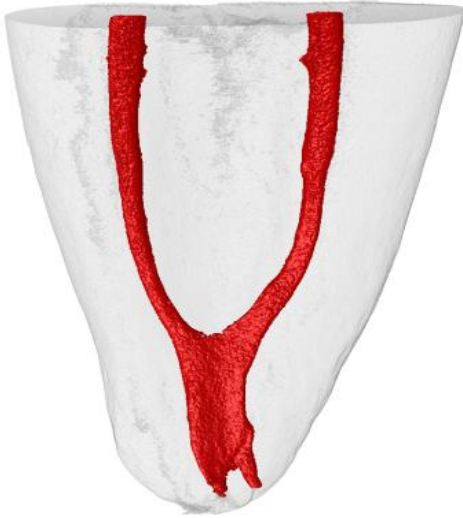



**Şekil 4.9.** Tip V (1-2) kök kanal şekli.



**Şekil 4.10.** Apikal delta gözlenen Tip V (1-2) kök kanal şekli.



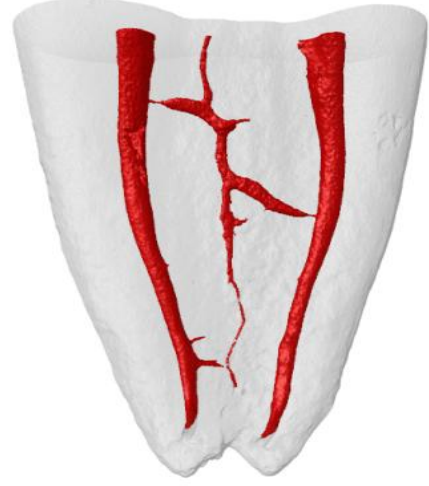
**Şekil 4.11.** Tip VI (2-1-2) kök kanal şekli.



**Şekil 4.12.** Apikal dallanmalar bulunduran Tip VI (2-1-2) kök kanal şekli.



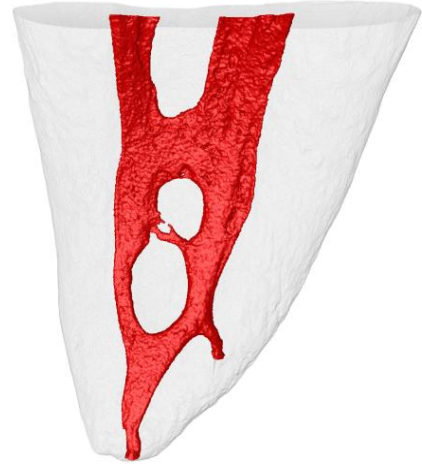**Şekil 4.13.** Tip VII (1-2-1-2) kök kanal şekli.



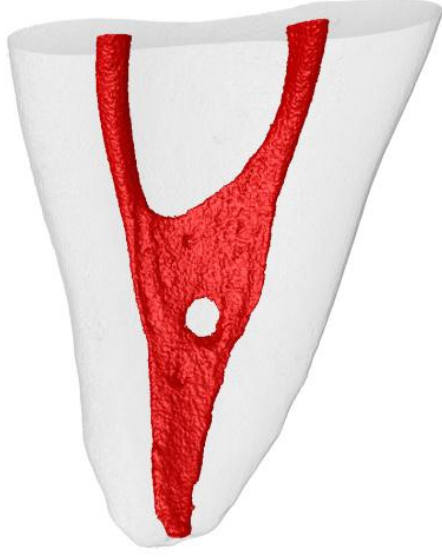**Şekil 4.14.** Üç kanal arasında istmuslar gözlenen Tip VIII (3-3) kök kanal şekli.



**Şekil 4.15.** Apikal uçlde yan kanal gözlenen Tip IX (3-1) kök kanal şekli.



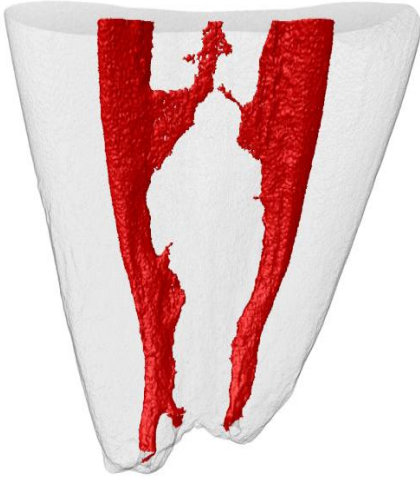**Şekil 4.16.** Tip X (2-1-2-1) kök kanal şekli.



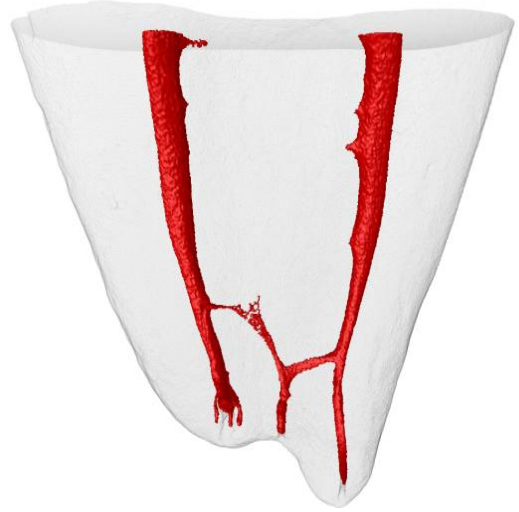**Şekil 4.17.** Tip X (2-1-2-1) kök kanal şekli.



**Şekil 4.18.** Tip XII (3-2) kök kanal şekli.

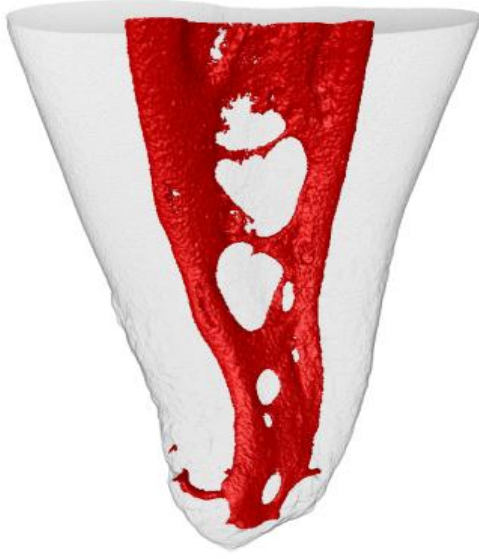

**Şekil 4.19.** Tip XII (3-2) kök kanal şekli.



**Şekil 4.20.** Tip XIII (2-3) kök kanal şekli.

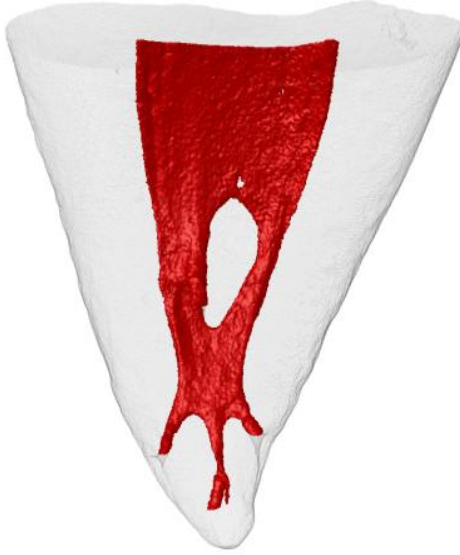**Vertucci ve Gulabivala ve ark. Sınıflaması Haricinde Gözlenen Kök Kanal Tipleri**



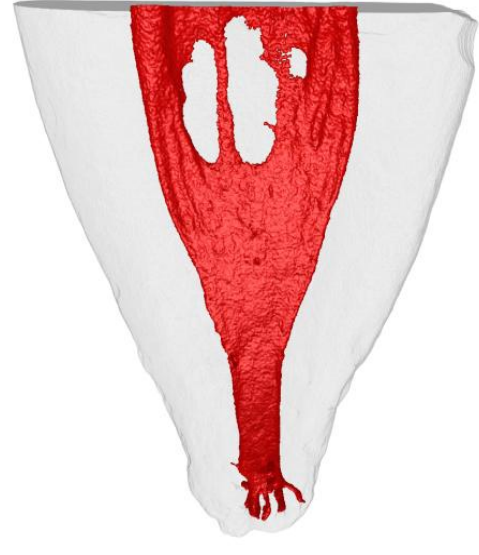**Şekil 4.21.** Tip 1-2-1-2-3-1-2-1-2-1 kök kanal şekli.



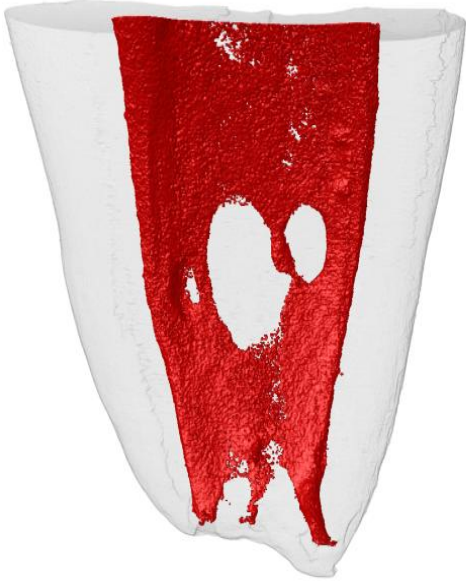**Şekil 4.22.** Tip 1-2-1-2-3-2-1 kök kanal şekli.



**Şekil 4.23.** Tip 1-2-1-3 kök kanal şekli.



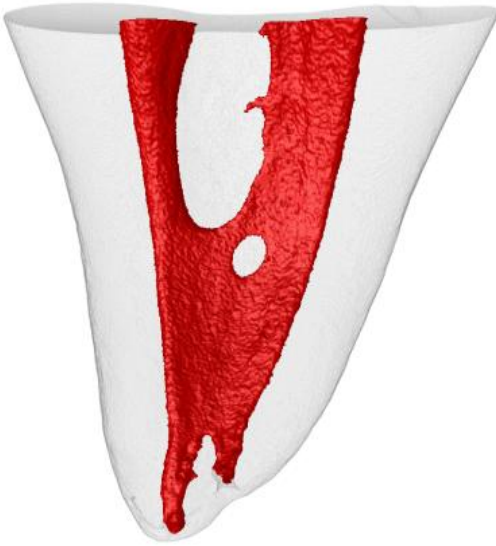**Şekil 4.24.** Tip 1-2-4-3-1 kök kanal şekli. Apikal dallanmalar 0.5 mm'den kısa olduğu için sınıflandırmaya alınmadı.



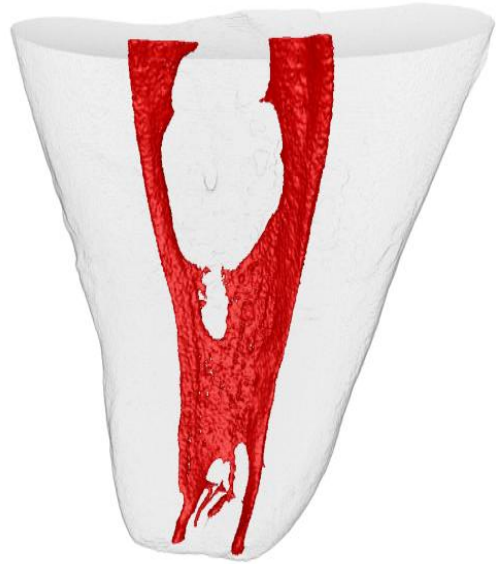**Şekil 4.25.** Tip 1-3-3-2-1-3 kök kanal şekli.



**Şekil 4.26.** Tip 2-1-2-3 kök kanal şekli.

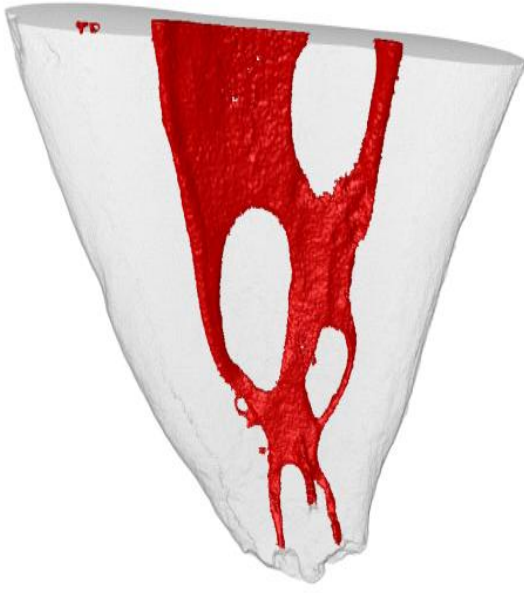

**Şekil 4.27.** Tip 2-1-2-1-2 kök kanal şekli.

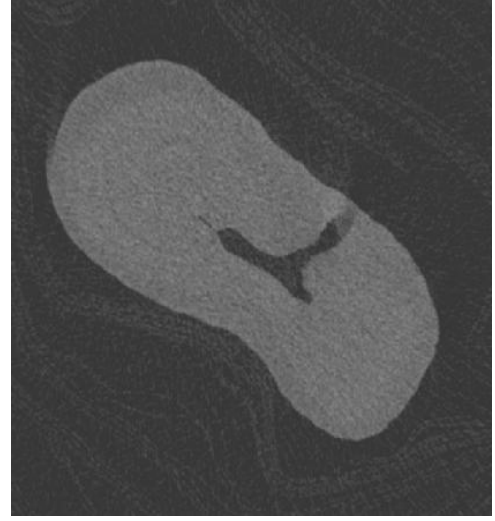


**Şekil 4.28.** Tip 2-1-2-1-3 kök kanal şekli.

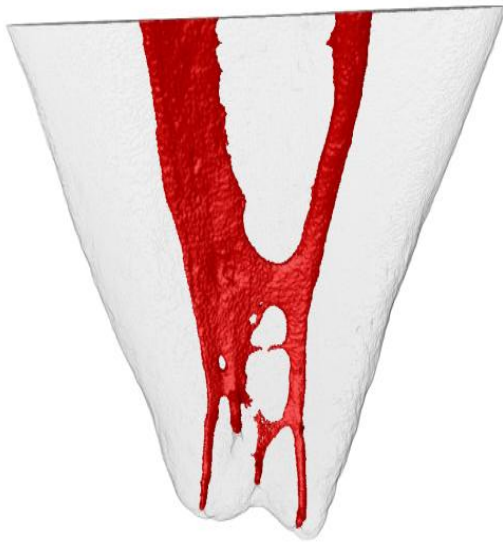



**Şekil 4.29.** Tip 2-1-2-3-1-2 kök kanal şekli



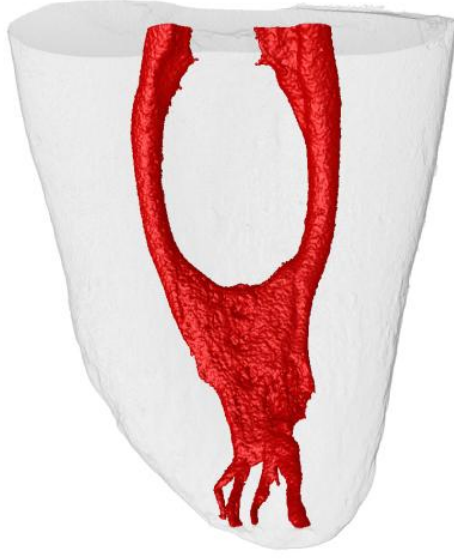
**Şekil 4.30.** Şekil 4.29'daki resimde apikal kısımda üçüncü kanal gibi görülen yan kanalın CTAn programındaki görüntüsü.



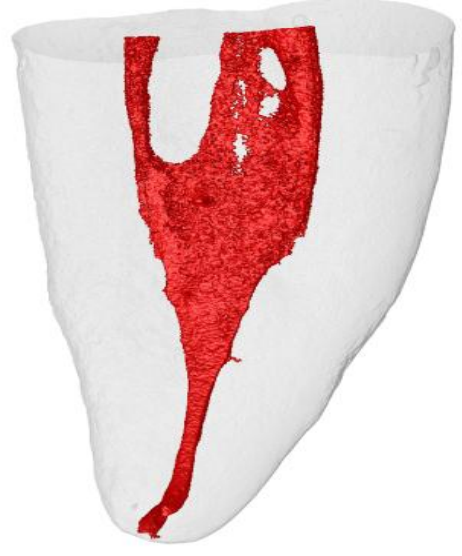**Şekil 4.31.** Tip 2-1-2-3-2-3 kök kanal şekli.



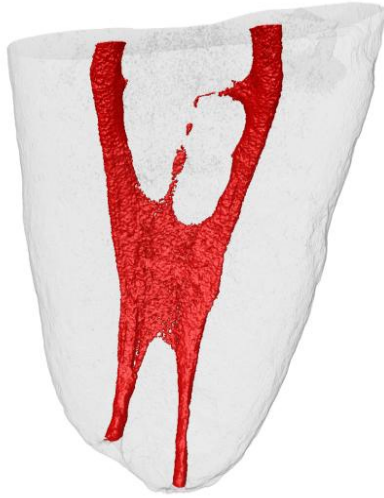**Şekil 4.32.** Tip 2-1-3 kök kanal şekli



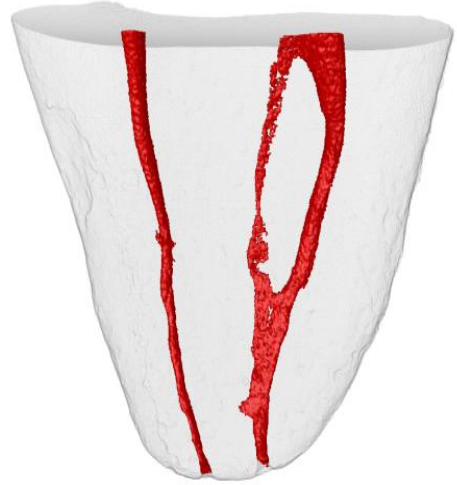**Şekil 4.33.** Tip 2-1-4 kök kanal şekli.



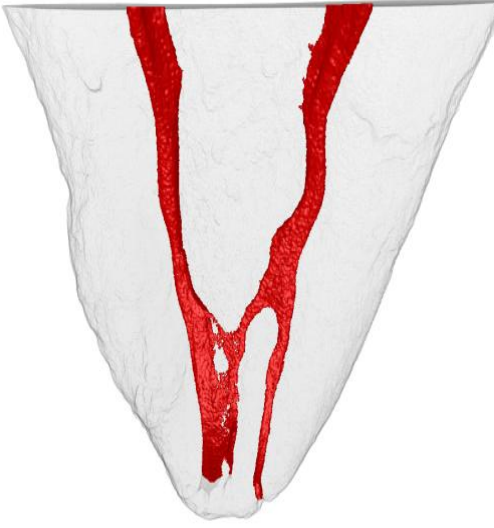**Şekil 4.34.** Tip 2-3-1 kök kanal şekli.



**Şekil 4.35.** Tip 2-3-1-2 kök kanal şekli.



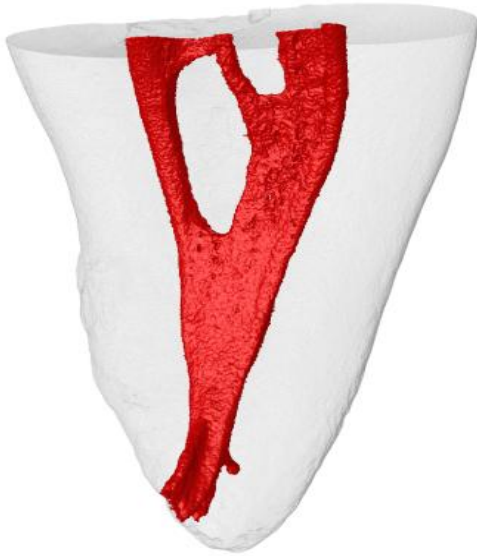**Şekil 4.36.** Tip 2-3-2 kök kanal şekli



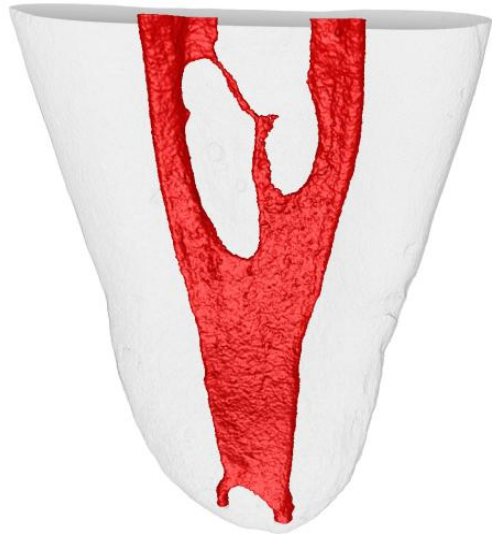**Şekil 4.37.** Tip 2-3-2 kök kanal şekli.



**Şekil 4.38.** Tip 2-3-2-1 kök kanal şekli.



**Şekil 4.39.** Tip 2-3-2-1 kök kanal şekli.

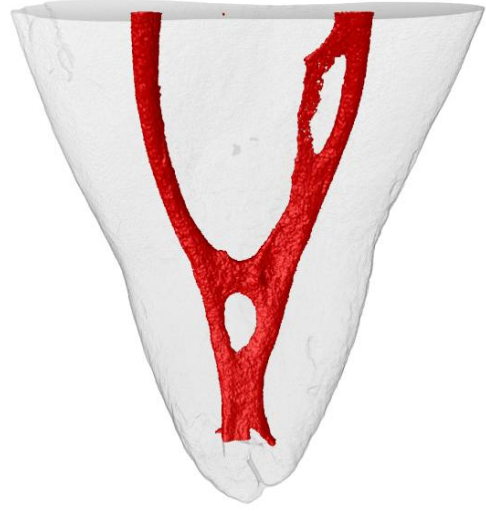

**Şekil 4.40.** Tip 2-3-2-1-2 kök kanal şekli. Apikal kısımdaki ikinci kanal kısa görünmesine rağmen, enine kesitlerde kök boyunca izlenen hacimli kanal boşluğunun devamı olduğu için sınıflandırmaya alındı.

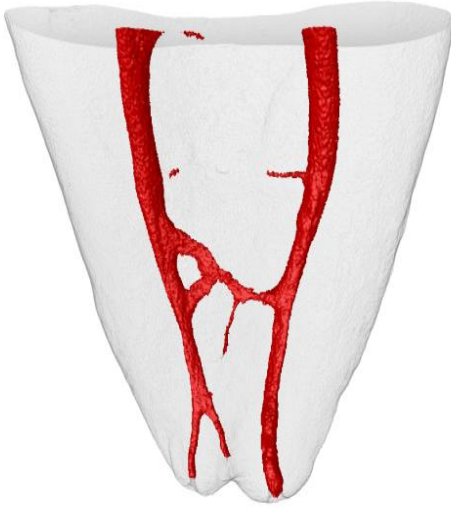



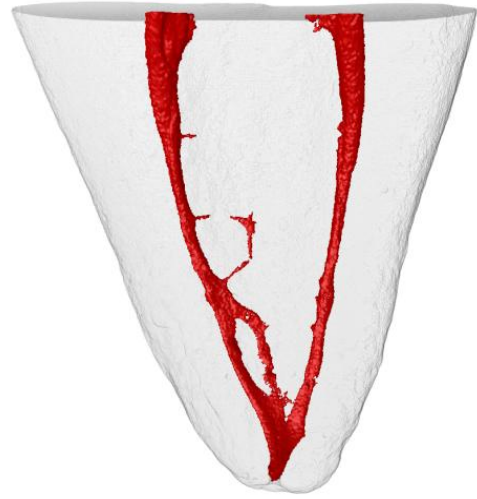**Şekil 4.41.** Tip 2-3-2-1-2 kök kanal şekli.



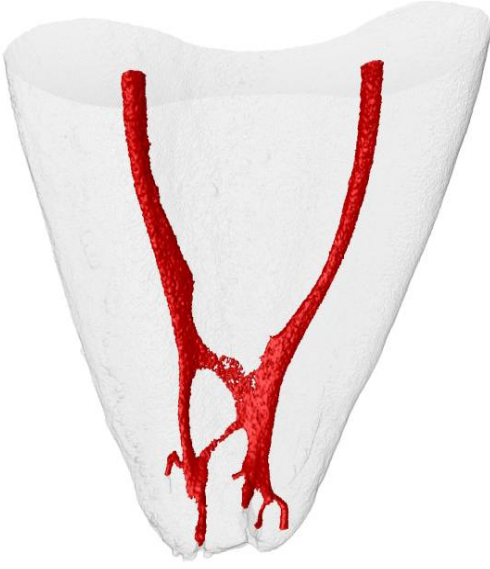**Şekil 4.42.** Tip 2-3-2-1-2-1 kök kanal şekli.



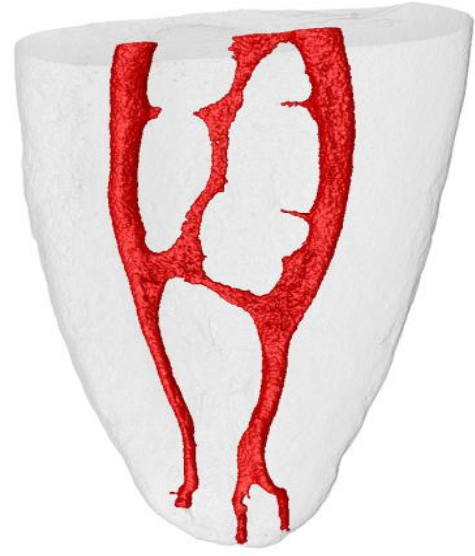
**Şekil 4.43.** Tip 2-3-2-3 kök kanal şekli.



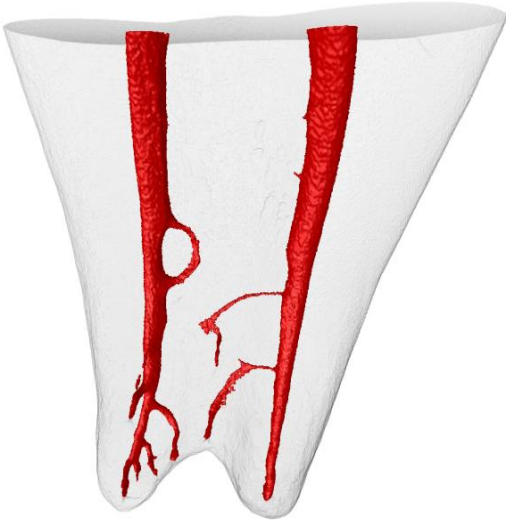**Şekil 4.44.** Tip 2-3-2-3-1 kök kanal şekli



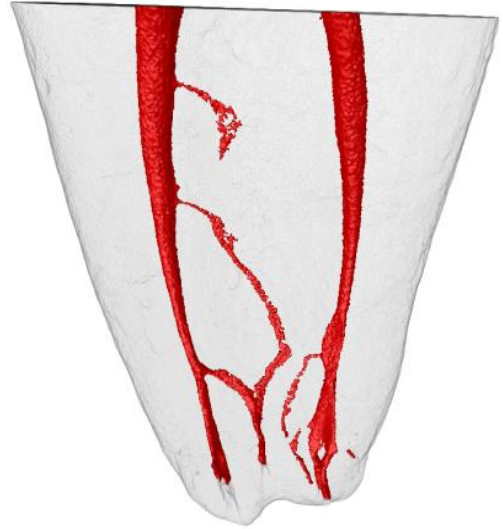**Şekil 4.45.** MB kanalda apikal delta gözlü Tip 2-3-2-3-2 kök kanal şekli.



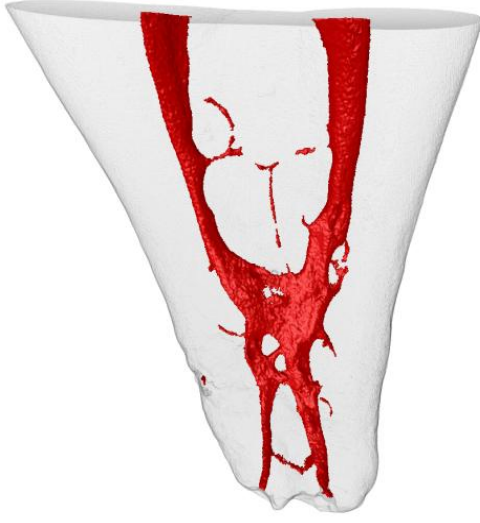**Şekil 4.46.** Tip 2-3-2-3-2-3 kök kanal şekli.



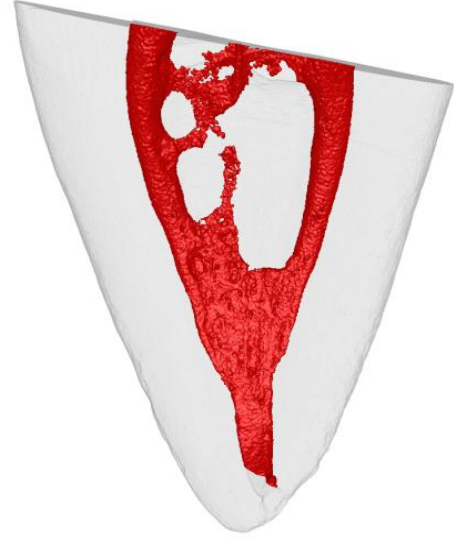**Şekil 4.47.** Tip 2-3-2-4 kök kanal şekli.



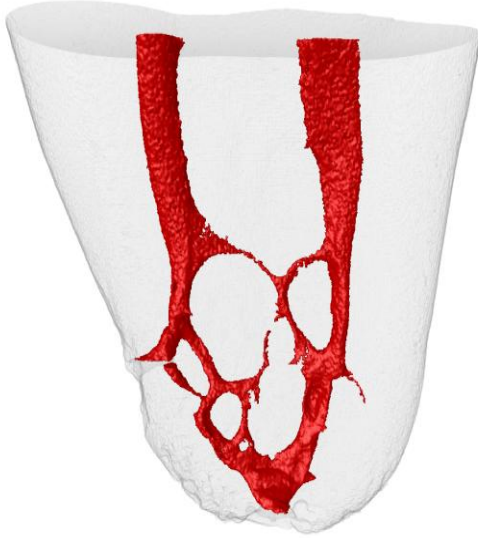**Şekil 4.48.** Tip 2-3-2-3-5-4 kök kanal şekli.



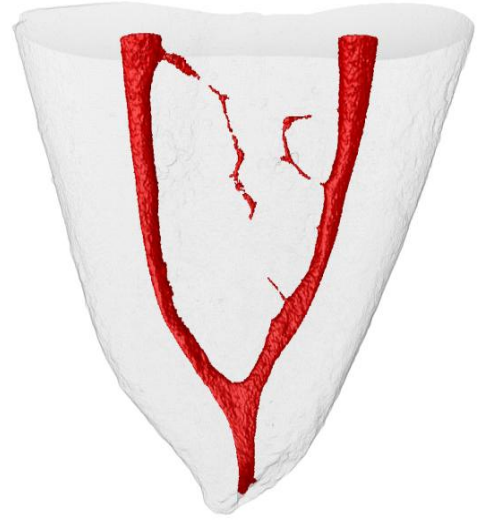**Şekil 4.49.** Tip 2-3-2-1-2-1-2 kök kanal şekli.



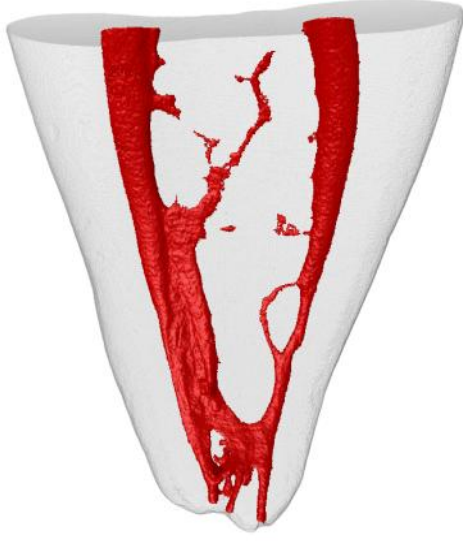
**Şekil 4.50.** Tip 2-3-3-2-1 kök kanal şekli.



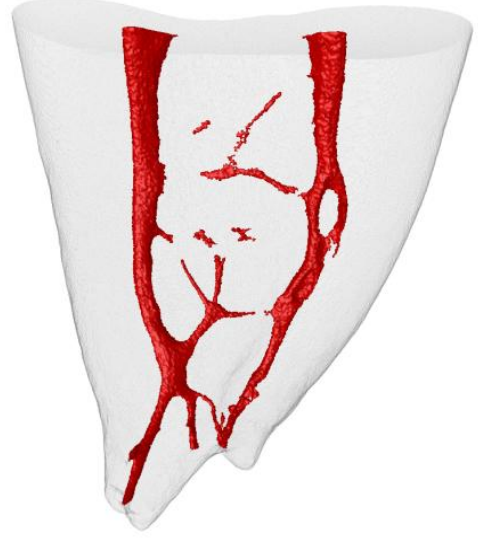
**Şekil 4.51.** Tip 2-3-4-3-1 kök kanal şekli.



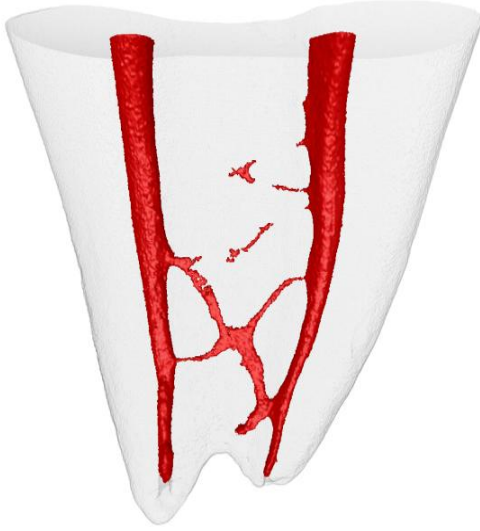
**Şekil 4.52.** Tip 2-3-4-3-2-1 kök kanal şekli.



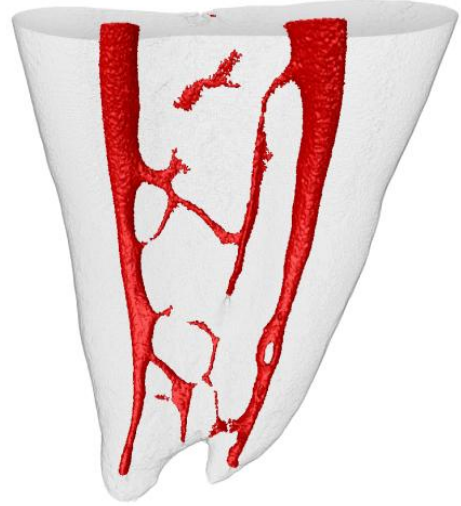
**Şekil 4.53.** Tip 2-3-4-3-2-3-2-1-2 kök kanal şekli.



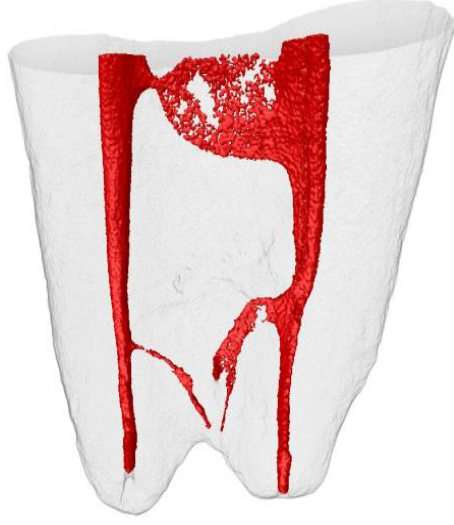**Şekil 4.54.** Tip 2-3-4-3-2-4-3 kök kanal şekli.



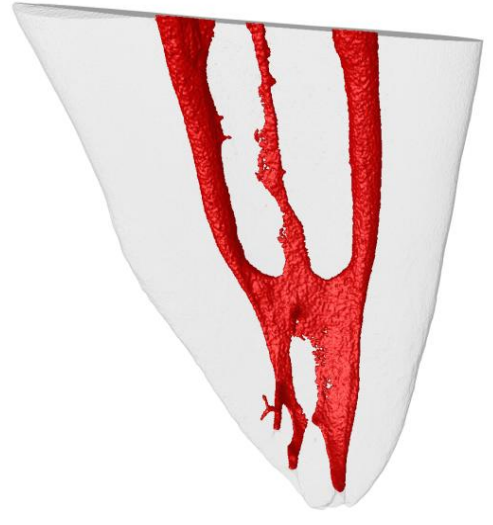
**Şekil 4.55.** Tip 2-3-4-3-4-3-2-3 kök kanal şekli.



**Şekil 4.56.** Orta mezial kanalın orta üçlüde bir foramenle sonlandığı Tip 2-3-4-5-3-2-3-4-4 kök kanal şekli



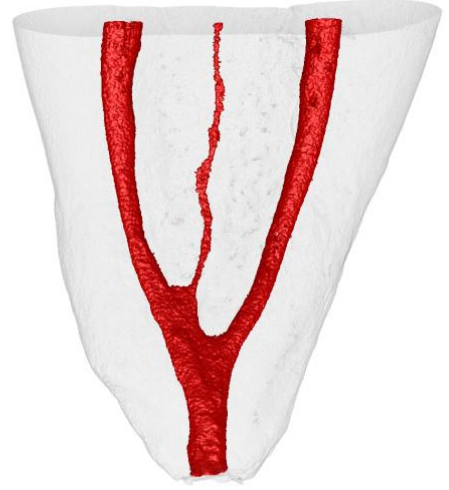**Şekil 4.57.** Tip 2-4 kök kanal şekli.



**Şekil 4.58.** Tip 3-1-2 kök kanal şekli.




**Şekil 4.59.** Tip 3-1-3 kök kanal şekli.



**Şekil 4.60.** Tip 3-2-1 kök kanal şekli





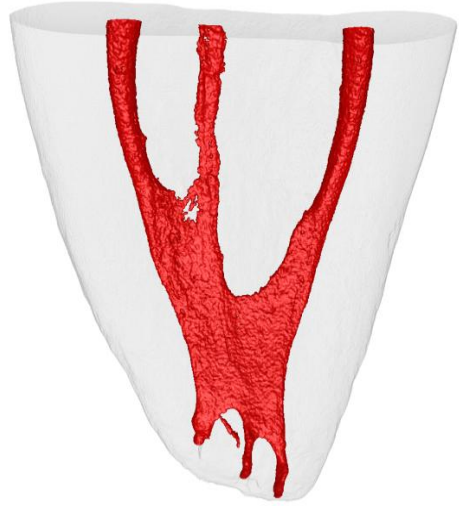**Şekil 4.61.** Orta mezial kanalın koronal üçlüde sonlandığı Tip 3-2-1 kök kanal şekli.



**Şekil 4.62.** Tip 3-2-1-2 kök kanal şekli.



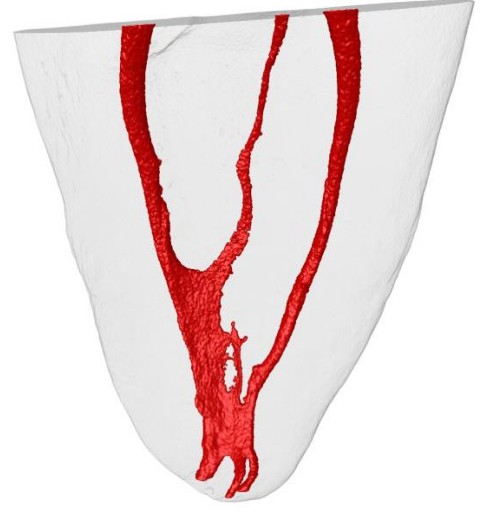**Şekil 4.63.** Tip 3-2-1-2-1-3 kök kanal şekli.



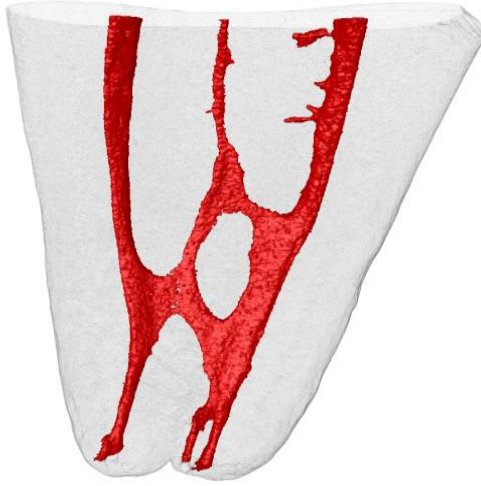**Şekil 4.64.** Tip 3-2-1-3 kök kanal şekli.



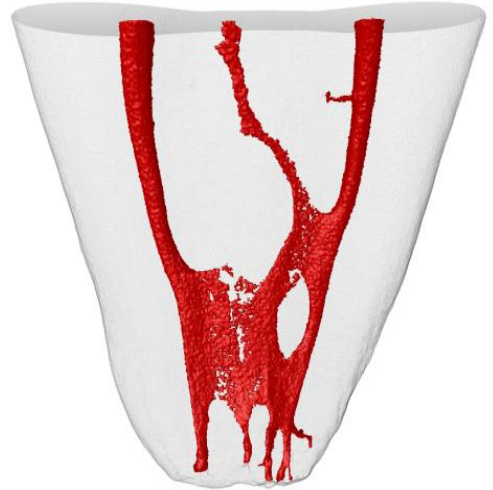**Şekil 4.65.** Apikal üçlüsünde yan kanallar bulunan Tip 3-2-3 kök kanal şekli.



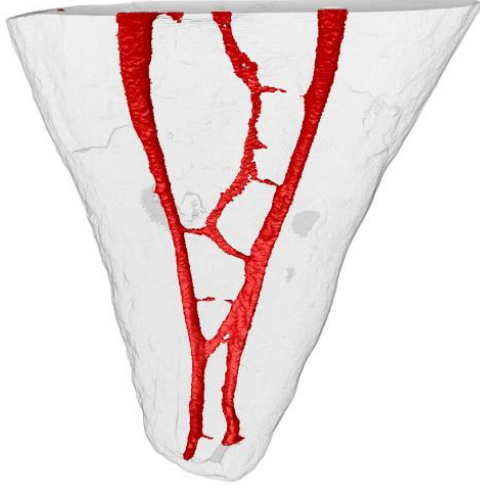**Şekil 4.66.** Tip 3-2-3-1 kök kanal şekli.



**Şekil 4.67.** Tip 3-2-3-1-2-3 kök kanal şekli.



**Şekil 4.68.** Tip 3-2-3-1-4 kök kanal şekli



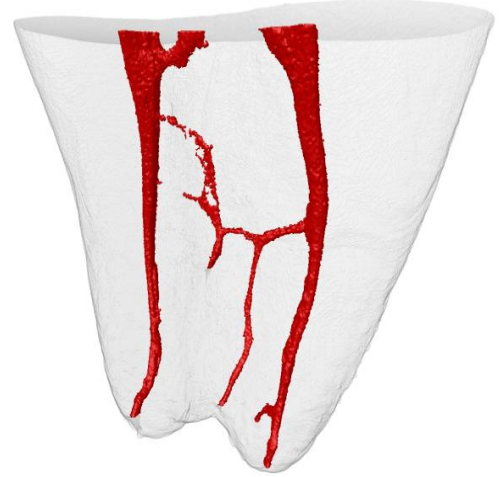**Şekil 4.69.** Tip 3-2-3-2 kök kanal şekli.



**Şekil 4.70.** Tip 3-2-3-2-1 kök kanal şekli.

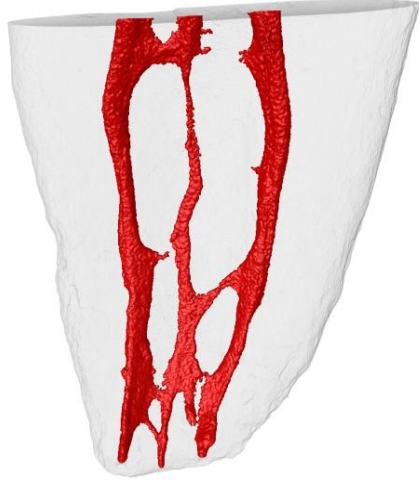

**Şekil 4.71.** Tip 3-2-3-2-3 kök kanal şekli.

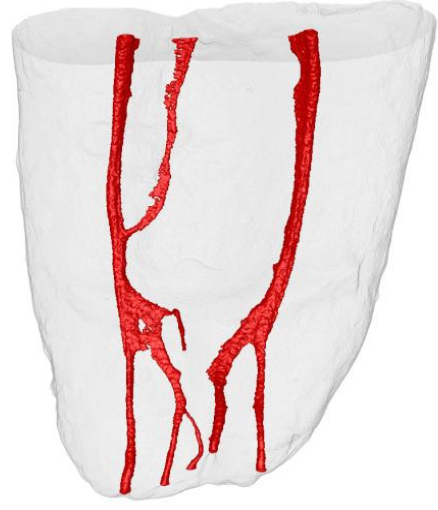

**Şekil 4.72.** Tip 3-2-3-3 kök kanal şekli.

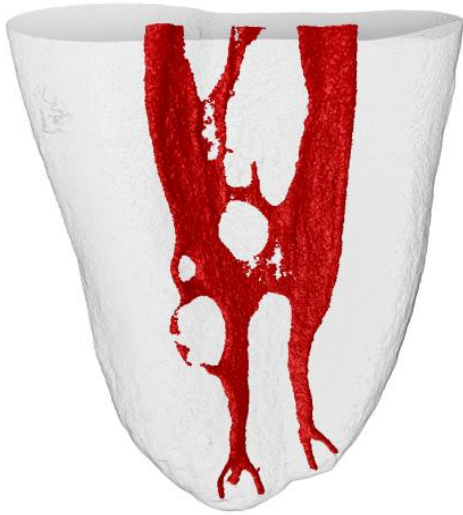



**Şekil 4.73.** Tip 3-2-3-4 kök kanal şekli.



**Şekil 4.74.** Tip 3-2-3-4-5 kök kanal şekli.



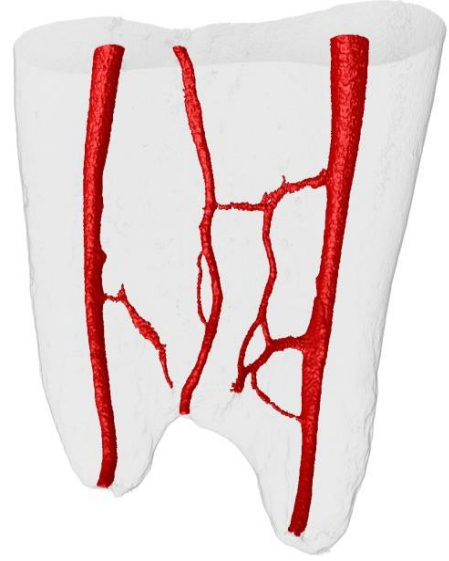
**Şekil 4.75.** Tip 3-2-4-1-3-2 kök kanal şekli.



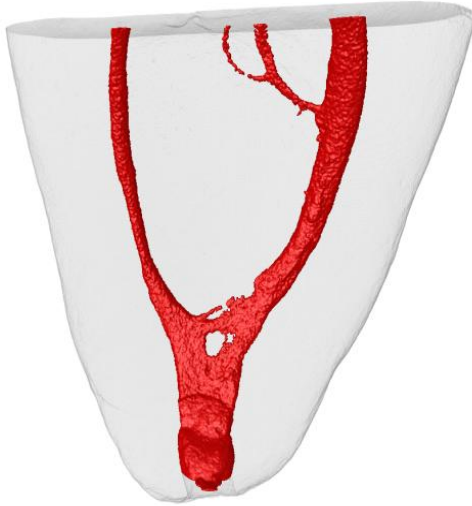**Şekil 4.76.** Tip 3-4-3-2 kök kanal şekli.



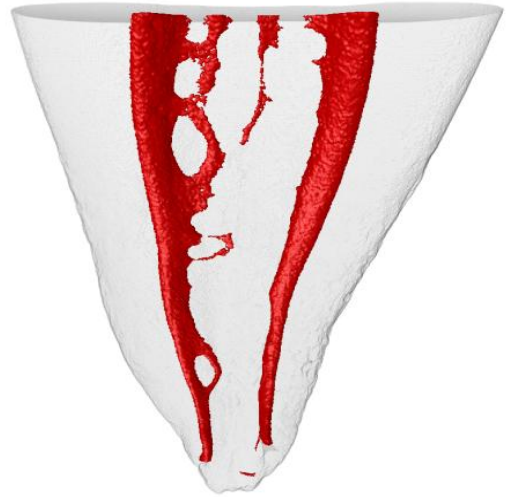**Şekil 4.77.** Tip 3-4-3-2-3-2 kök kanal şekli.



**Şekil 4.78.** Tip 3-4-5-4-3 kök kanal şekli.



**Şekil 4.79.** Tip 4-3-2-1 kök kanal şekli.



**Şekil 4.80.** Tip 4-3-4-3-4-3-2-3-2 kök kanal şekli.

#### **4.1.2. Kanal Sayıları**

Köklerin apikal 1 mm'sinden itibaren birer milimetre aralıklarla incelenen enine kesitlerinde görülen kanal sayıları Tablo 4.2'de sunuldu. Apikal 3 mm'lik kısımda tek kanal görülme sıklığı fazla iken, orta ve koronal üçlülerde çoğunlukla iki kanal bulunduğu görüldü. Orta mezial kanal görülme sıklığı da genel olarak koronale doğru gidildikçe arttı.

#### **4.1.3. Orta Mezial (OM) Kanallar**

İncelenen alt birinci büyük azı dişlerinin herhangi bir kesit seviyesinde OM kanal bulunduran mezial kök sayısı 52 (%21.1) olarak bulundu. Furkasyon seviyesinden alınan kesitlerde 49 (%19.8) kökte bir ve 3 (%1.2) kökte iki adet OM kanal varlığı gözlemlendi. OM kanalların 7 (%13)'sinin kendine ait apikal forameni varken; 22 kökte OM kanal MB kanal ile ve 23 kökte OM kanal ML kanal ile birleşmekteydi. OM kanallar tüm köklerin %2.83'ünde ayrı bir foramenle sonlanırken, %18.21'inde MB veya ML kanallardan biri ile birleşmekteydi.

#### **4.1.4. MB-ML ve OM Kanal Ağızları Arası Mesafe**

Alt birinci büyük azı dişlerinin mezial köklerinde furkasyon seviyesinden alınan kesitlerde, MB ve ML kanal ağızları arasındaki mesafe ölçüldü ve ortalama olarak 2.62 ( $\pm 0.94$ ) mm olarak bulundu. Kaydedilen en uzun mesafe 4.66 mm ve en kısa mesafe 0.42 mm oldu.

Köklerin furkasyon seviyesinde orta mezial kanal bulunduğu OM – MB kanal ağızları arasındaki mesafe ortalama  $1.22 \pm 0.66$  mm ve OM – ML kanal ağızları arası mesafe ortalama  $1.39 \pm 0.59$  mm olarak hesaplandı.

MB – ML kanal ağızları arasındaki mesafenin ortancası OM kanal bulunduran köklerde 2.88, bulundurmayanlarda ise 2.67 olup, aradaki fark (0.21) istatistiksel olarak anlamlıdır (Mann Whitney-U testi;  $p=0.002$ ). Dolayısıyla, OM kanal bulunduranlarda bulundurmayanlara göre MB – ML kanal ağızları arası mesafenin artışı anlamlı bulundu.

**Tablo 4.2.** Apikal 1 mm'den itibaren her bir seviyede görülen kök kanal sayılarının dağılımları.

<b>Apikal Foramene Olan Mesafe</b>	<b>Kanal Sayısı</b>	<b>Kök Sayısı (n)</b>	<b>%</b>
<b>1 mm</b>	1	137	55.5
	2	85	34.4
	3	18	7.3
	4	7	2.8
<b>2 mm</b>	1	146	59.1
	2	79	32.0
	3	15	6.1
	4	7	2.8
<b>3 mm</b>	1	134	54.3
	2	88	35.6
	3	21	8.5
	4	4	1.6
<b>4 mm</b>	1	111	44.9
	2	110	44.6
	3	24	9.7
	4	2	0.8
<b>5 mm</b>	1	81	32.8
	2	126	51.0
	3	37	15.0
	4	3	1.2
<b>7 mm</b>	1	46	18.6
	2	147	59.5
	3	53	21.5
	4	1	0.4
<b>9 mm</b>	1	18	7.9
	2	146	64.3
	3	60	26.5
	4	3	1.3
<b>11 mm</b>	1	6	11.8
	2	34	66.6
	3	11	21.6
	4	0	0

#### 4.1.5. Apikal Foramen Sayıları

Alt birinci büyük azı dişi mezial köklerinin apikal 0.5 mm'lik kısmında görülen foramenler sayıldı ve elde edilen bulgular Tablo 4.3'te sunuldu. Bu köklerde çoğunlukla bir (%33.2) ve iki (%30) apikal foramen gözlenirken, 9 (%3.6) kökte ise apikal delta varlığı tespit edildi.

**Tablo 4.3.** Alt birinci büyük azı dişi mezial köklerinde görülen apikal foramen sayıları ve apikal delta oranları.

Kökün Apikal 0.5 mm'sindeki Foramen Sayısı							Apikal Delta	Toplam Kök Sayısı
1	2	3	4	5	6	7		
82	74	48	18	11	4	1	9	247
%33.2	%30	%19.4	%7.3	%4.5	%1.6	%0.4	%3.6	

#### 4.1.6. Yan Kanallar

İncelenen köklerin 108 (%43.7)' inde herhangi bir seviyede toplam 154 adet yan kanal tespit edildi. Yan kanallar en sık apikal uçluda bulunurken, sadece 1 kökte koronal, orta ve apikal uçlülerin üçünde birden yan kanal varlığı gözlemlendi (Tablo 4.4). Bu kanallar büyük çoğunlukla kökün distal yüzünden dışarı açılmaktaydı (Tablo 4.5).

**Tablo 4.4.** Yan kanal görülme oranları ve lokalizasyonları.

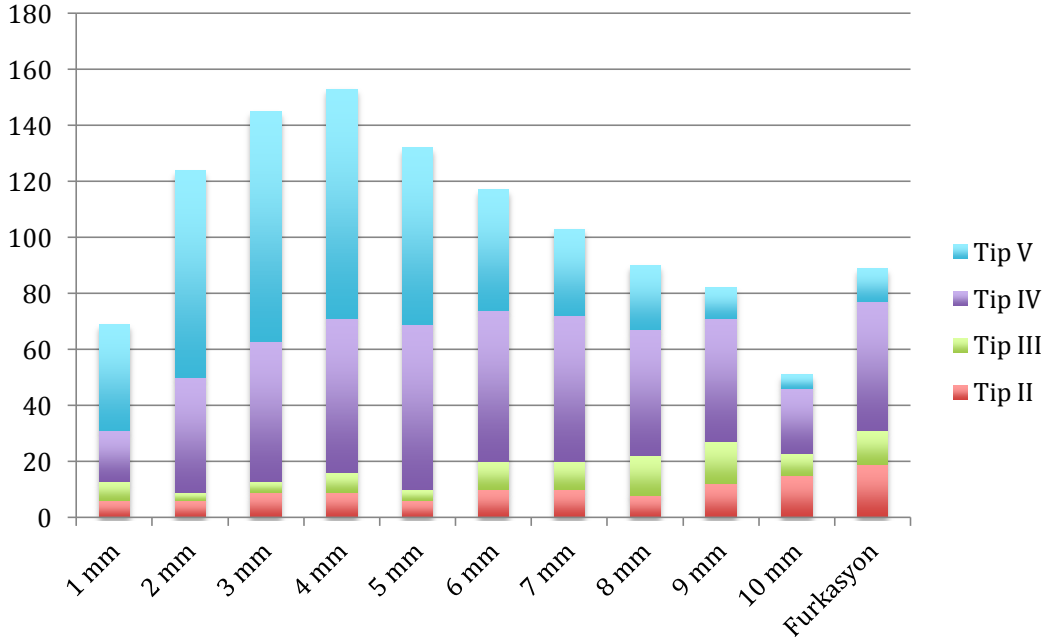
Yan Kanal Gözlenen Kök Sayısı	Yan Kanal Lokalizasyonu						Yan Kanal Sayısı			Toplam Kök Sayısı
	Koronal (K)	Orta (O)	Apikal (A)	K + A	O + A	K + O + A	1	2	3 ve üzeri	
108	7	16	71	6	7	1	69	31	8	247
%43.7	%6.5	%14.8	%65.7	%5.6	%6.5	%0.9	%63.9	%28.7	%7.4	

**Tablo 4.5.** Yan kanalların kök yüzeyine açılma lokalizasyonları

Yan Kanalın Kök Yüzeyinden Açılma Lokalizasyonu				Toplam Yan Kanal Sayısı
Distal	Mezial	Bukkal	Lingual	
111	18	14	11	154
%72.1	%11.7	%9.1	%7.1	%100

#### 4.1.7. İstmuslar

İncelenen 247 adet alt birinci büyük azı dişi mezial köklerinin 235 (%95.1)'inde herhangi bir kesitte istmus varlığı tespit edildi ve kesit seviyesine göre istmus görülme sıklıkları Tablo 4.6, Tablo 4.7 ve Şekil 4.81'de gösterildi. Buna göre, en sık apikal 3-5 mm seviyelerinde istmus görüldü. Ancak, apikal 1 mm seviyesinde istmus görülme oranı da oldukça fazlaydı (69, %29.4). Tip II ve III istmuslar daha çok koronal seviyelerde gözlenirken, Tip V istmus görülme sıklığı apikale doğru artmaktaydı.



**Şekil 4.81.** Kökün farklı seviyelerinde görülen istmus tiplerinin Hsu ve Kim sınıflamasına göre (Tip I haricinde) dağılımlarını gösteren grafik.

**Tablo 4.6.** Hsu ve Kim sınıflamasına göre istmus tiplerinin kökün farklı seviyelerinde dağılımları.

Apikale Olan Mesafe	İSTMUS TİPLERİ										İstmus Görülen Kök Sayısı
	Tip I		Tip II		Tip III		Tip IV		Tip V		
	Sayı	%	Sayı	%	Sayı	%	Sayı	%	Sayı	%	
<b>1 mm</b>	85	34	6	2.4	7	2.8	18	7.3	38	15.4	69
<b>2 mm</b>	66	26.7	6	2.4	3	1.2	41	16.6	74	30	124
<b>3 mm</b>	65	26.3	9	3.6	4	1.6	50	20.2	82	33.2	145
<b>4 mm</b>	79	32	9	3.6	7	2.8	55	22.3	82	33.2	153
<b>5 mm</b>	108	43.7	6	2.4	4	1.6	59	23.9	63	25.5	132
<b>6 mm</b>	128	51.8	10	4	10	4	54	21.9	43	17.4	117
<b>7 mm</b>	143	57.9	10	4	10	4	52	21.1	31	12.6	103
<b>8 mm</b>	155	62.8	8	3.2	14	5.7	45	18.2	23	9.3	90
<b>9 mm</b>	144	58.3	12	4.9	15	6.1	44	17.8	11	4.5	82
<b>10 mm</b>	87	35.2	15	6.1	8	3.2	23	9.3	5	2	51
<b>Furkas yon</b>	158	64	19	7.7	12	4.9	46	18.6	12	4.9	89

**Tablo 4.7.** Köklerde görülen tam ve kısmi istmus tiplerinin apikal seviyelere göre dağılımları.

Apikale Olan Mesafe	İstmus Tipi				İstmus Görülen Kök Sayısı
	Tam İstmus		Kısmi İstmus		
	Sayı	%	Sayı	%	
1 mm	47	19	22	8.9	69
2 mm	86	34.8	38	15.4	124
3 mm	99	40.1	46	18.6	145
4 mm	95	38.5	58	23.5	153
5 mm	75	30.4	57	23.1	132
6 mm	58	23.5	59	23.9	117
7 mm	47	19	56	22.7	103
8 mm	33	13.4	57	23.1	90
9 mm	22	8.9	60	24.3	82
10 mm	12	4.9	39	16.2	51
Furkasyon	27	10.9	62	25.1	89

## 4.2. Niceliksel Analizlere Ait Bulgular

### 4.2.1. Kök Kanallarının İki Boyutlu Morfometrik Ölçümleri

Alt birinci büyük azı dişlerin mezial köklerinde farklı seviyelerde alınan kesitlerde görülen kanalların iki boyutlu analiz sonuçları Tablo 4.8 – 4.14 arasında verildi. Tablolarda, normal dağılım göstermeyen veriler arasındaki istatistiksel farklılıklar aynı satırda farklı harflerle gösterildi. İki boyutlu ölçümler, Şekil 4.82 – 88 arasındaki grafiklerle görselleştirildi.

MB, ML ve TM kanalların yüzey alanı, çevre, majör çap ve minör çap ölçümleri korondan apikale doğru azalmakta ve özellikle TM kanalların yuvarlaklığı apikale doğru artmaktaydı. Kök kanallarının şekilleri kesit seviyeleri arasında farklılıklar göstermekteydi. Form faktörü ve görüntü oranlarının ortalamaları koronale doğru kanalların uzadığını; MB, ML ve OM kanallarda oval ve uzun oval, TM kanallarda ise uzun oval ve yassı kanal şeklinin sıklıkla izlendiğini ortaya çıkardı.



**Tablo 4.8.** Kök kanallarının yüzey alanlarının (mm<sup>2</sup>) ortalamaları, standart sapmaları ve her kesitte ölçüm yapılan kök sayısı.

Kök Kanalı	Apikal Foramene Olan Mesafe							P
	1 mm	3 mm	5 mm	7 mm	9 mm	11 mm	Furkasyon	
	n= 108	n = 113	n = 166	n = 201	n = 209	n = 45	n = 221	
<b>MB</b>	0.06 <sup>a,b,c,d,e,f</sup> (± 0.05)	0.09 <sup>b,c,d,e,f</sup> (± 0.06)	0.15 <sup>c,d,e,f</sup> (± 0.09)	0.19 <sup>d,e,f</sup> (± 0.11)	0.25 <sup>f</sup> (± 0.12)	0.27 (± 0.11)	0.28 (± 0.14)	<0.0001
	n= 111	n = 113	n = 166	n = 201	n = 207	n = 45	n = 221	
<b>ML</b>	0.08 <sup>a,b,c,d,e,f</sup> (± 0.07)	0.10 <sup>b,c,d,e,f</sup> (± 0.06)	0.16 <sup>c,d,e,f</sup> (± 0.09)	0.20 <sup>d,e,f</sup> (± 0.11)	0.27 <sup>f</sup> (± 0.14)	0.30 (± 0.14)	0.32 (± 0.16)	<0.0001
	n= 23	n = 25	n = 40	n = 54	n = 63	n = 11	n = 52	
<b>OM</b>	0.03 (± 0.02)	0.02 (± 0.02)	0.02 (± 0.02)	0.02 (± 0.02)	0.02 (± 0.02)	0.02 (± 0.02)	0.03 (± 0.02)	
	n= 135	n = 134	n = 81	n = 46	n = 20	n = 4	n = 26	
<b>TM</b>	0.18 <sup>a,b,c,d,e,f</sup> (± 0.13)	0.34 <sup>b,c,d,e,f</sup> (± 0.20)	0.53 <sup>c,d,e,f</sup> (± 0.24)	0.80 <sup>f</sup> (± 0.35)	0.87 <sup>f</sup> (± 0.51)	1.07 (± 0.59)	1.09 (± 0.44)	<0.0001

MB, meziobukkal; ML, meziolingual; OM, orta mezial; TM, tek mezial.

a: 3 mm'den farklı, b: 5 mm'den farklı, c: 7 mm'den farklı, d: 9 mm'den farklı, e: 11 mm'den farklı, f: furkasyondan farklı, g: 1 mm'den farklı (p<0.05).

n, ölçüm yapılan kök sayısı.

**Tablo 4.9.** Kök kanallarının çevrelerinin (mm) ortalamaları, standart sapmaları ve her kesitte ölçüm yapılan kök sayısı.

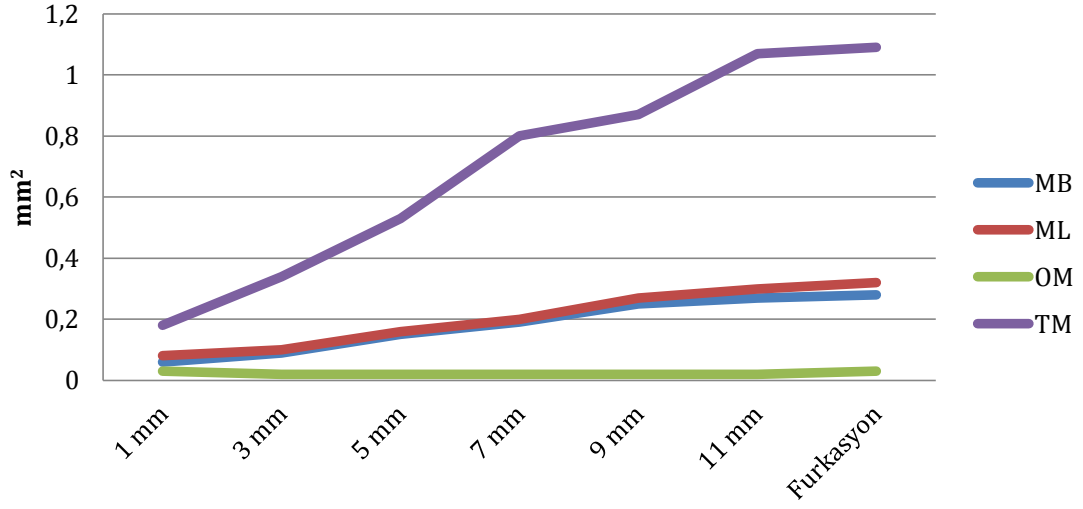
Kök Kanalı	Apikal Foramene Olan Mesafe							P
	1 mm	3 mm	5 mm	7 mm	9 mm	11 mm	Furkasyon	
MB	n= 108	n= 113	n= 166	n= 201	n= 209	n= 45	n= 221	<0.0001
	1.04 <sup>a,b,c,d,e,f</sup> (± 0.33)	1.60 <sup>b,c,d,e,f</sup> (± 0.74)	2.05 <sup>c,d,e,f</sup> (± 1.03)	2.32 <sup>d,e,f</sup> (± 1.24)	2.89 <sup>f</sup> (± 1.26)	2.96 (± 1.02)	3.17 (± 1.23)	
ML	n= 111	n= 113	n= 166	n= 201	n= 207	n= 45	n= 221	<0.0001
	1.18 <sup>a,b,c,d,e,f</sup> (± 0.45)	1.65 <sup>b,c,d,e,f</sup> (± 0.74)	1.97 <sup>c,d,e,f</sup> (± 0.88)	2.35 <sup>d,e,f</sup> (± 1.24)	2.87 <sup>f</sup> (± 1.24)	3.09 (± 1.34)	3.17 (± 1.27)	
OM	n= 23	n= 25	n= 40	n= 54	n= 63	n= 11	n= 52	
	0.73 (± 0.35)	0.65 (± 0.34)	0.75 (± 0.47)	0.77 (± 0.44)	0.83 (± 0.46)	0.76 (± 0.43)	0.99 (± 0.66)	
TM	n= 135	n= 134	n= 81	n= 46	n= 20	n= 4	n= 26	<0.0001
	2.27 <sup>a,b,c,d,e,f</sup> (± 1.22)	4.42 <sup>b,c,d,e,f</sup> (± 2.04)	6.72 <sup>c,d,e,f</sup> (± 2.13)	9.60 (± 2.79)	10.16 (± 4.83) <sup>f</sup>	12.03 (± 1.66)	11.60 (± 3.28)	

MB, meziobukkal; ML, meziolingual; OM, orta mezial; TM, tek mezial.

a: 3 mm'den farklı, b: 5 mm'den farklı, c: 7 mm'den farklı, d: 9 mm'den farklı, e: 11 mm'den farklı, f: furkasyondan farklı, g: 1 mm'den farklı (p<0.05).

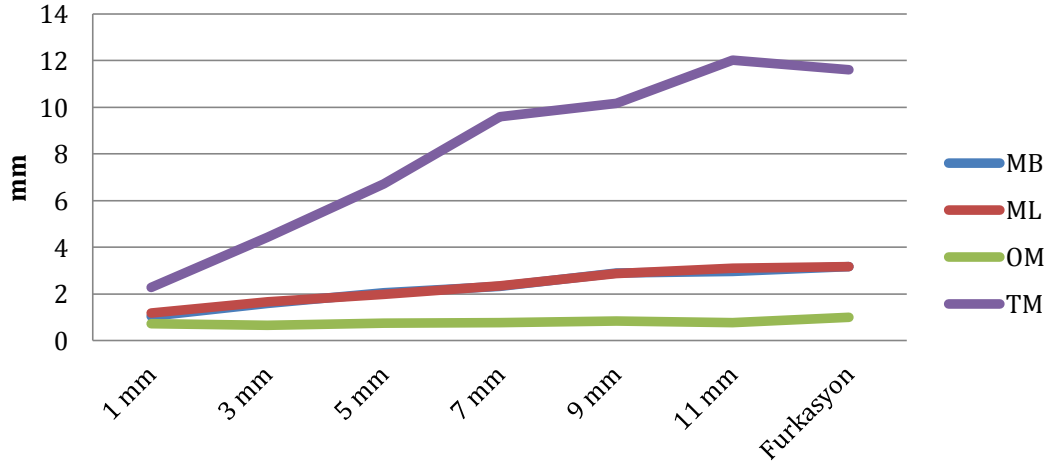
n, ölçüm yapılan kök sayısı.

## Yüzey Alanı



Şekil 4.82. Kök kanallarının yüzey alanlarının ortalamalarını apikal kesit seviyesine göre gösteren grafik.

## Çevre



Şekil 4.83. Kök kanallarının çevrelerinin ortalamalarını apikal kesit seviyesine göre gösteren grafik.

**Tablo 4.10.** Kök kanallarının yuvarlaklıklarının ortalamaları, standart sapmaları ve her kesitte ölçüm yapılan kök sayısı.

Kök Kanalı	Apikal Foramene Olan Mesafe							P
	1 mm	3 mm	5 mm	7 mm	9 mm	11 mm	Furkasyon	
MB	n= 108	n= 113	n= 166	n= 201	n= 209	n= 45	n= 221	<0.0001
	0.55 <sup>a,e,f</sup>	0.45 <sup>b,c,d</sup>	0.51 <sup>c,f</sup>	0.56 <sup>d,e,f</sup>	0.51 <sup>f</sup>	0.48	0.47	
	(± 0.18)	(± 0.19)	(± 0.21)	(± 0.20)	(± 0.21)	(± 0.19)	(± 0.19)	
ML	n= 111	n= 113	n= 166	n= 201	n= 207	n= 45	n= 221	=0.0001
	0.56 <sup>c</sup>	0.50 <sup>b,c,d</sup>	0.59 <sup>f</sup>	0.61 <sup>e,f</sup>	0.58 <sup>f</sup>	0.56	0.54	
	(± 0.19)	(± 0.22)	(± 0.20)	(± 0.21)	(± 0.20)	(± 0.20)	(± 0.22)	
OM	n= 23	n= 25	n= 40	n= 54	n= 63	n= 11	n= 52	
	0.45	0.32	0.33	0.32	0.31	0.34	0.32	
	(± 0.19)	(± 0.16)	(± 0.18)	(± 0.16)	(± 0.16)	(± 0.17)	(± 0.17)	
TM	n= 135	n= 134	n= 81	n= 46	n= 20	n= 4	n= 26	<0.0001
	0.42 <sup>a,b,c,d,e,f</sup>	0.24 <sup>b,c,d,e,f</sup>	0.15 <sup>g,c,e,f</sup>	0.11	0.13	0.07	0.09	
	(± 0.21)	(± 0.17)	(± 0.11)	(± 0.05)	(± 0.12)	(± 0.01)	(± 0.03)	

MB, meziobukkal; ML, meziolingual; OM, orta mezial; TM, tek mezial.

a: 3 mm'den farklı, b: 5 mm'den farklı, c: 7 mm'den farklı, d: 9 mm'den farklı, e: 11 mm'den farklı, f: furkasyondan farklı, g: 1 mm'den farklı (p<0.05).

n, ölçüm yapılan kök sayısı.

**Tablo 4.11.** Kök kanallarının majör çaplarının (mm) ortalamaları, standart sapmaları ve her kesitte ölçüm yapılan kök sayısı.

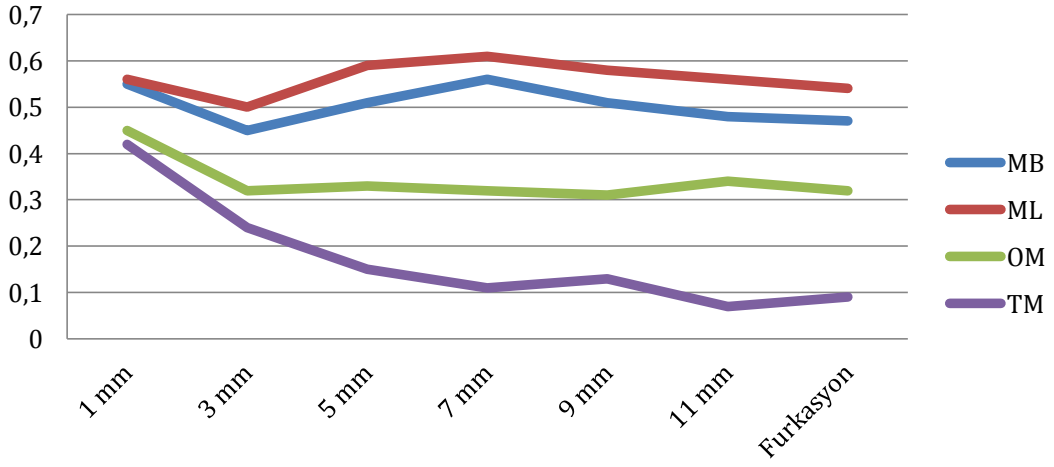
Kök Kanalı	Apikal Foramene Olan Mesafe							P
	1 mm	3 mm	5 mm	7 mm	9 mm	11 mm	Furkasyon	
	n= 108	n= 113	n= 166	n= 201	n= 209	n= 45	n= 221	
<b>MB</b>	0.36 <sup>a,b,c,d,e,f</sup> (± 0.12)	0.55 <sup>b,c,d,e,f</sup> (± 0.26)	0.67 <sup>d,e,f</sup> (± 0.37)	0.71 <sup>d,e,f</sup> (± 0.41)	0.87 <sup>f</sup> (± 0.40)	0.91 (± 0.35)	0.93 (± 0.38)	<0.0001
	n= 111	n= 113	n= 166	n= 201	n= 207	n= 45	n= 221	
<b>ML</b>	0.42 <sup>a,b,c,d,e,f</sup> (± 0.18)	0.57 <sup>c,d,e,f</sup> (± 0.30)	0.62 <sup>c,d,e,f</sup> (± 0.31)	0.71 <sup>d,e,f</sup> (± 0.40)	0.82 <sup>f</sup> (± 0.38)	0.90 (± 0.46)	0.92 (± 0.39)	<0.0001
	n= 23	n= 25	n= 40	n= 54	n= 63	n= 11	n= 52	
<b>OM</b>	0.27 (± 0.14)	0.26 (± 0.14)	0.30 (± 0.19)	0.31 (± 0.18)	0.31 (± 0.17)	0.29 (± 0.18)	0.36 (± 0.24)	
	n= 135	n= 134	n= 81	n= 46	n= 20	n= 4	n= 26	
<b>TM</b>	0.84 <sup>a,b,c,d,e,f</sup> (± 0.48)	1.58 <sup>b,c,d,e,f</sup> (± 0.73)	2.35 <sup>c,d,e,f</sup> (± 0.74)	3.29 <sup>f</sup> (± 0.97)	3.44 <sup>f</sup> (± 1.45)	4.29 (± 0.96)	4.04 (± 0.81)	<0.0001

MB, meziobukkal; ML, meziolingual; OM, orta mezial; TM, tek mezial.

a: 3 mm'den farklı, b: 5 mm'den farklı, c: 7 mm'den farklı, d: 9 mm'den farklı, e: 11 mm'den farklı, f: furkasyondan farklı, g: 1 mm'den farklı (p<0.05).

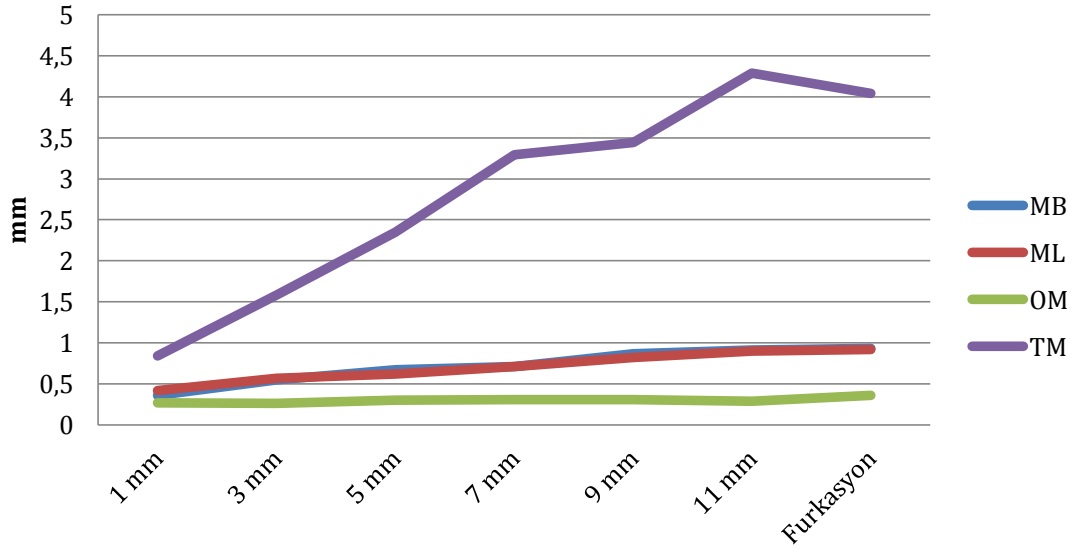
n, ölçüm yapılan kök sayısı.

## Yuvarlaklık



Şekil 4.84. Kök kanallarının yuvarlaklıklarının ortalamalarını apikal kesit seviyesine göre gösteren grafik.

## Majör Çap



Şekil 4.85. Kök kanallarının majör çaplarının ortalamalarını apikal kesit seviyesine göre gösteren grafik.

**Tablo 4.12.** Kök kanallarının minör çaplarının (mm) ortalamaları, standart sapmaları ve her kesitte ölçüm yapılan kök sayısı.

Kök Kanalı	Apikal Foramene Olan Mesafe							P
	1 mm	3 mm	5 mm	7 mm	9 mm	11 mm	Furkasyon	
MB	n= 108	n= 113	n= 166	n= 201	n= 209	n= 45	n= 221	<0.0001
	0.22 <sup>a,b,c,d,e,f</sup> (± 0.06)	0.25 <sup>b,c,d,e,f</sup> (± 0.08)	0.33 <sup>c,d,e,f</sup> (± 0.09)	0.38 <sup>d,e,f</sup> (± 0.09)	0.43 <sup>f</sup> (± 0.09)	0.46 (± 0.10)	0.45 (± 0.10)	
ML	n= 111	n= 113	n= 166	n= 201	n= 207	n= 45	n= 221	<0.0001
	0.23 <sup>a,b,c,d,e,f</sup> (± 0.07)	0.28 <sup>b,c,d,e,f</sup> (± 0.09)	0.36 <sup>c,d,e,f</sup> (± 0.10)	0.41 <sup>d,e,f</sup> (± 0.10)	0.47 <sup>f</sup> (± 0.11)	0.50 (± 0.10)	0.50 (± 0.12)	
OM	n= 23	n= 25	n= 40	n= 54	n= 63	n= 11	n= 52	=0.00553
	0.13 <sup>a,b,c,d</sup> (± 0.05)	0.09 <sup>f</sup> (± 0.06)	0.09 <sup>f</sup> (± 0.04)	0.09 <sup>f</sup> (± 0.04)	0.10 <sup>f</sup> (± 0.05)	0.09 (± 0.03)	0.12 (± 0.05)	
TM	n= 135	n= 134	n= 81	n= 46	n= 20	n= 4	n= 26	<0.0001
	0.32 <sup>a,b,c,d,e,f</sup> (± 0.12)	0.35 <sup>b,c,d,e,f</sup> (± 0.13)	0.38 <sup>c,d,e,f</sup> (± 0.10)	0.45 <sup>f</sup> (± 0.11)	0.49 (± 0.15)	0.61 (± 0.20)	0.56 (± 0.15)	

MB, meziobukkal; ML, meziolingual; OM, orta mezial; TM, tek mezial.

a: 3 mm'den farklı, b: 5 mm'den farklı, c: 7 mm'den farklı, d: 9 mm'den farklı, e: 11 mm'den farklı, f: furkasyondan farklı, g: 1 mm'den farklı (p<0.05).

n, ölçüm yapılan kök sayısı.

**Tablo 4.13.** Kök kanallarının form faktörlerinin ortalamaları, standart sapmaları ve her kesitte ölçüm yapılan kök sayısı.

Kök Kanalı	Apikal Foramene Olan Mesafe							P
	1 mm	3 mm	5 mm	7 mm	9 mm	11 mm	Furkasyon	
MB	n= 108	n= 113	n= 166	n= 201	n= 209	n= 45	n= 221	<0.0001
	0.64 <sup>a,b,c,d,e,f</sup> (± 0.16)	0.50 <sup>d,e,f</sup> (± 0.18)	0.51 <sup>d,e,f</sup> (± 0.19)	0.51 <sup>d,e,f</sup> (± 0.19)	0.45 <sup>f</sup> (± 0.19)	0.44 (± 0.18)	0.41 (± 0.18)	
ML	n= 111	n= 113	n= 166	n= 201	n= 207	n= 45	n= 221	<0.0001
	0.65 <sup>a,b,c,d,e,f</sup> (± 0.17)	0.53 <sup>d,e,f</sup> (± 0.20)	0.56 <sup>d,e,f</sup> (± 0.19)	0.54 <sup>d,e,f</sup> (± 0.20)	0.48 <sup>f</sup> (± 0.19)	0.46 (± 0.18)	0.44 (± 0.18)	
OM	n= 23	n= 25	n= 40	n= 54	n= 63	n= 11	n= 52	=0.0397
	0.57 <sup>c,d,f</sup> (± 0.18)	0.48 (± 0.16)	0.48 (± 0.19)	0.45 (± 0.18)	0.44 (± 0.19)	0.45 (± 0.19)	0.42 (± 0.19)	
TM	n= 135	n= 134	n= 81	n= 46	n= 20	n= 4	n= 26	<0.0001
	0.51 <sup>a,b,c,d,e,f</sup> (± 0.22)	0.28 <sup>b,c,d,e,f</sup> (± 0.17)	0.17 <sup>c,d,e,f</sup> (± 0.11)	0.12 (± 0.05)	0.15 (± 0.14)	0.09 (± 0.04)	0.11 (± 0.05)	

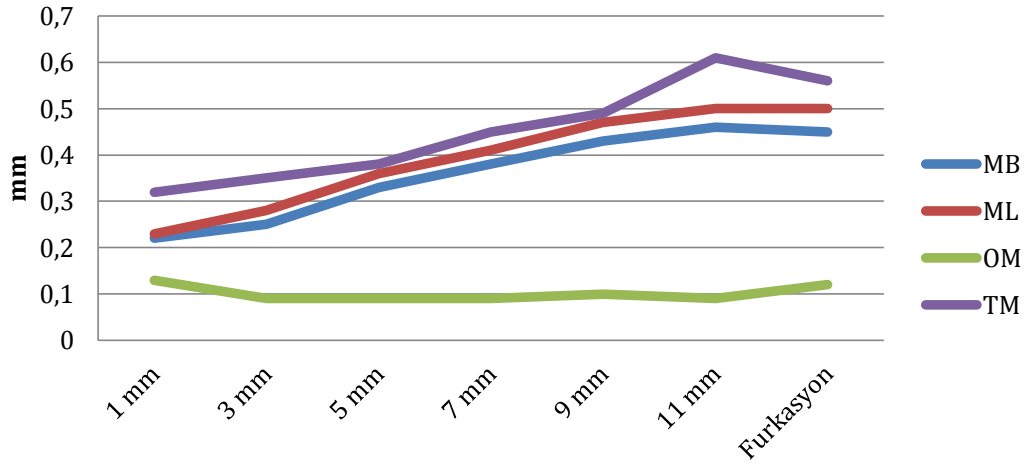
MB, meziobukkal; ML, meziolingual; OM, orta mezial; TM, tek mezial.

a: 3 mm'den farklı, b: 5 mm'den farklı, c: 7 mm'den farklı, d: 9 mm'den farklı, e: 11 mm'den farklı, f: furkasyondan farklı, g: 1 mm'den farklı (p<0.05).

n, ölçüm yapılan kök sayısı.

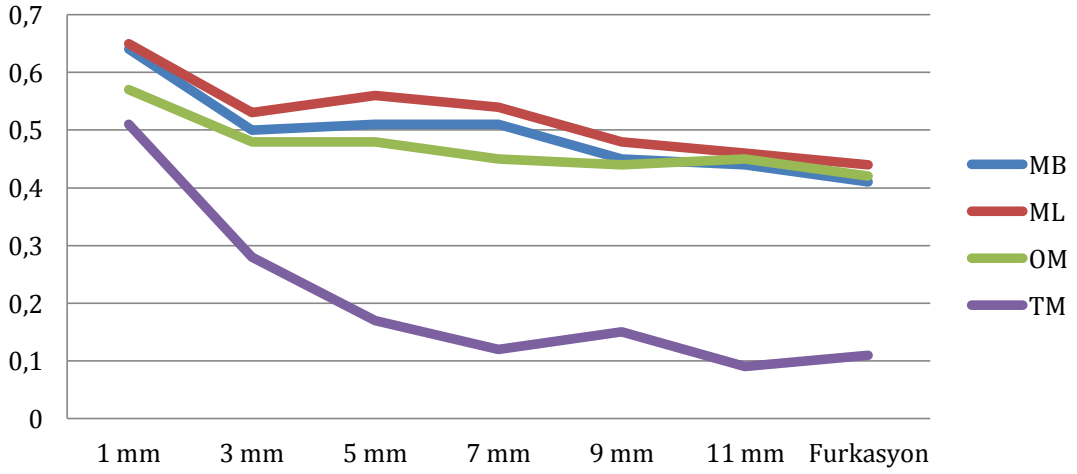


## Minör Çap



Şekil 4.86. Kök kanallarının minör çaplarının ortalamalarını apikal kesit seviyesine göre gösteren grafik.

## Form Faktörü



Şekil 4.87. Kök kanallarının form faktörlerinin ortalamalarını apikal kesit seviyesine göre gösteren grafik.

**Tablo 4.14.** Kök kanallarının görüntü oranlarının ortalamaları, standart sapmaları ve her kesitte ölçüm yapılan kök sayısı.

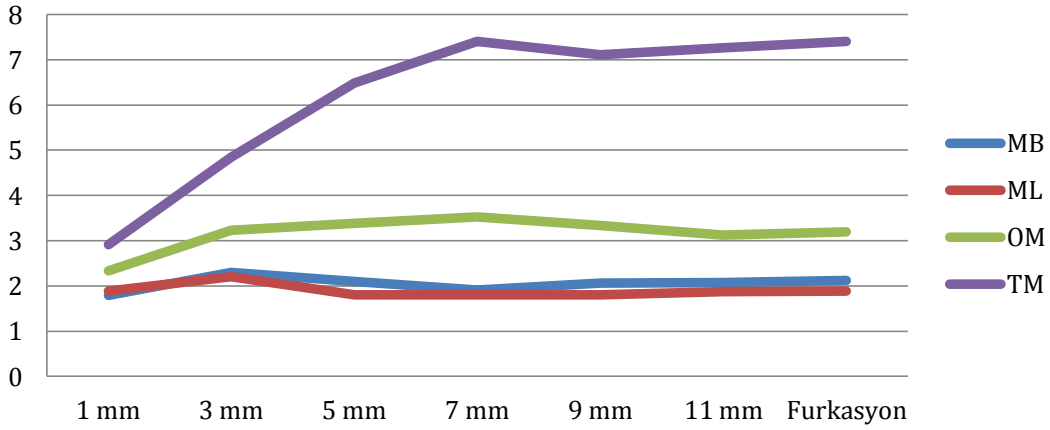
Kök Kanalı	Apikal Foramene Olan Mesafe							P
	1 mm	3 mm	5 mm	7 mm	9 mm	11 mm	Furkasyon	
MB	n= 108	n= 113	n= 166	n= 201	n= 209	n= 45	n= 221	=0.0001
	1.79 <sup>a,e,f</sup>	2.30 <sup>b,c,d</sup>	2.10 <sup>c</sup>	1.91 <sup>d,e,f</sup>	2.06	2.07	2.12	
	(± 0.70)	(± 1.05)	(± 1.12)	(± 1.12)	(± 1.06)	(± 0.90)	(± 0.95)	
ML	n= 111	n= 113	n= 166	n= 201	n= 207	n= 45	n= 221	=0.0006
	1.89 <sup>c</sup>	2.20 <sup>b,c,d</sup>	1.80 <sup>f</sup>	1.80 <sup>f</sup>	1.80 <sup>f</sup>	1.87	1.89	
	(± 1.03)	(± 1.35)	(± 1.05)	(± 1.18)	(± 0.97)	(± 1.13)	(± 0.87)	
OM	n= 23	n= 25	n= 40	n= 54	n= 63	n= 11	n= 52	
	2.33	3.23	3.38	3.52	3.34	3.13	3.20	
	(± 1.20)	(± 1.39)	(± 1.77)	(± 2.05)	(± 1.54)	(± 1.58)	(± 1.44)	
TM	n= 135	n= 134	n= 81	n= 46	n= 20	n= 4	n= 26	<0.0001
	2.9 <sup>a,b,c,d,e,f</sup>	4.85 <sup>b,c,d,e,f</sup>	6.49 <sup>c,f</sup>	7.41	7.11	7.26	7.41	
	(± 1.77)	(± 2.42)	(± 2.25)	(± 2.09)	(± 2.67)	(± 1.05)	(± 1.27)	

MB, meziobukkal; ML, meziolingual; OM, orta mezial; TM, tek mezial.

a: 3 mm'den farklı, b: 5 mm'den farklı, c: 7 mm'den farklı, d: 9 mm'den farklı, e: 11 mm'den farklı, f: furkasyondan farklı, g: 1 mm'den farklı (p<0.05).

n, ölçüm yapılan kök sayısı.

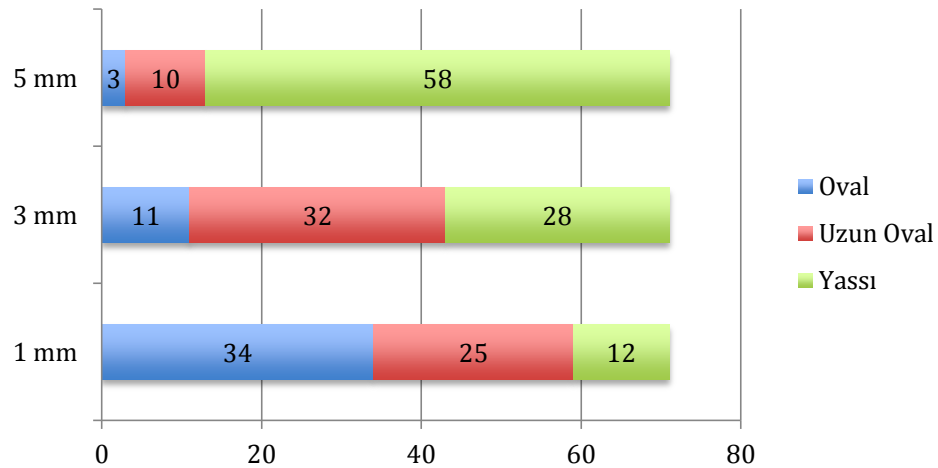
## Görüntü Oranı



**Şekil 4.88.** Kök kanallarının görüntü oranlarının ortalamalarını apikal kesit seviyesine göre gösteren grafik.

### 4.2.2. Apikaldeki Tek Kanalın Ovallığı

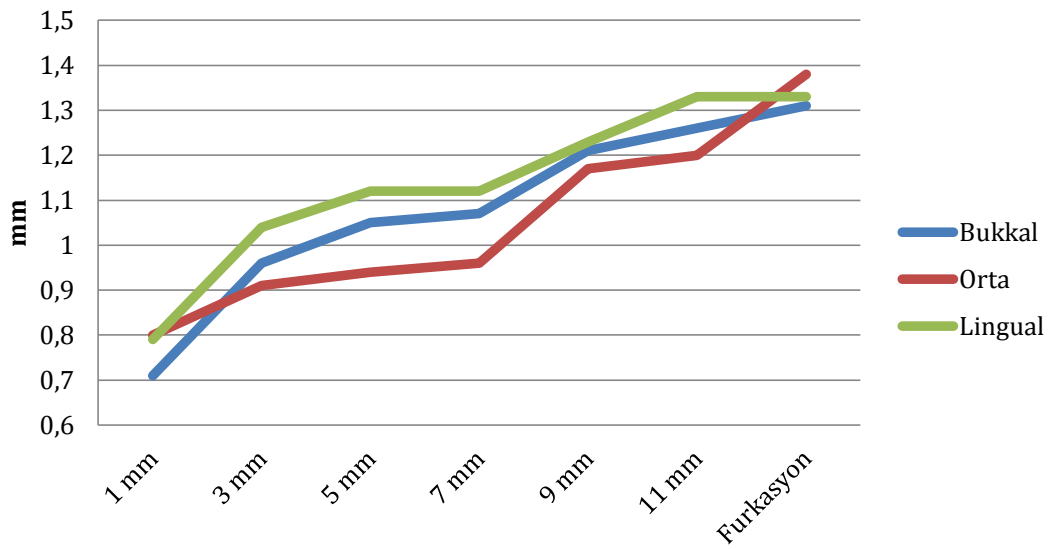
İncelenen alt birinci büyük azı dişi mezial köklerinin 71 tanesinde apikal 5 mm'lik kısımda sadece tek mezial kanal görüldü. Kanalların %48'inin apikal 1 mm'de oval olduğu ve koronale gidildikçe kanalın basıklaşıp yassılaştığı gözlemlendi. Apikal 1, 3 ve 5 mm'lerdeki kesitleri incelenen kanalların ovallikleri hesaplanarak Şekil 4.2'de gösterilmiştir.



**Şekil 4.89.** Apikal üçlüsünde tek kanal bulunan köklerin kanal ovalliklerinin kesit seviyesine göre değişimini gösteren grafik.

### 4.2.3. Distaldeki Dentin Kalınlığı

Köklerin farklı seviyelerinden alınan kesitlerde bukkal, orta ve lingual bölgelerin distalinde kalan en ince dentin kalınlıkları ölçülmüş ve elde edilen bulgular Şekil 4...’de ve Tablo 4.15’te gösterilmiştir. Kanalların distalinde kalan dentin kalınlığı genel olarak korondan apikale doğru incelmektedir. En ince dentin tabakası apikal 1-3 mm’ler arasında bukkal, orta ve lingual kısımlarda ve 5-7 mm’ler arasında kökün bukko-lingual olarak orta kısmının distalinde izlendi.



Şekil 4.90. Kök kanallarının distalinde kalan en ince dentin kalınlıklarının ortalamalarını kesit seviyesine göre gösteren grafik.

**Tablo 4.15.** Kök kanallarının distalinde kalan en ince dentin kalınlıklarının, kökün kesit seviyesine göre bukkal, orta ve lingual kısımlardaki ortalamaları ve standart sapmaları.

	Apikal Foramene Olan Mesafe							P
	1 mm	3 mm	5 mm	7 mm	9 mm	11 mm	Furkasyon	
<b>Bukkal</b>	0.71 <sup>a,b,c,d,e,f</sup> (± 0.18)	0.96 <sup>b,c,d,e,f</sup> (± 0.17)	1.05 <sup>d,e,f</sup> (± 0.18)	1.07 <sup>d,e,f</sup> (± 0.18)	1.21 <sup>f</sup> (± 0.23)	1.26 (± 0.20)	1.31 (± 0.23)	<0.0001
<b>Orta</b>	0.80 <sup>a,b,c,d,e,f</sup> (± 0.85)	0.91 <sup>c,d,e,f</sup> (± 0.20)	0.94 <sup>d,e,f</sup> (± 0.21)	0.96 <sup>d,e,f</sup> (± 0.21)	1.17 <sup>f</sup> (± 0.30)	1.20 (± 0.35)	1.38 (± 0.37)	<0.0001
<b>Lingual</b>	0.79 <sup>a,b,c,d,e,f</sup> (± 0.17)	1.04 <sup>b,c,d,e,f</sup> (± 0.20)	1.12 <sup>d,e,f</sup> (± 0.21)	1.12 <sup>d,e,f</sup> (± 0.20)	1.23 <sup>e,f</sup> (± 0.23)	1.33 (± 0.21)	1.33 (± 0.25)	<0.0001

a: 3 mm'den farklı, b: 5 mm'den farklı, c: 7 mm'den farklı, d: 9 mm'den farklı, e: 11 mm'den farklı, f: furkasyondan farklı, g: 1 mm'den farklı (p<0.05).

## 5. TARTIŞMA

Endodontik tedavide başarı, kök kanal sisteminin tümüyle şekillendirilmesi, temizlenmesi ve üç boyutlu olarak bir dolgu maddesiyle tamamen tıkaçlanmasına bağlıdır. Klinisyenler bu işlemleri uygun şekilde gerçekleştirebilmek için, temel kök kanal morfolojisi bilgilerinin yanı sıra, morfolojik varyasyonlardan da haberdar olmalıdır. Diş hekiminin fark edemediği ilave bir kanalın tedavi edilmemesi başarısızlık sebebi olabilir (98). Ana kök kanalı dışında kalan dallanmalar, istmus ve girinti bölgeleri endodontik eğerlerin fiziksel kısıtlamaları sebebiyle şekillendirme işlemleri sırasında temizlenememektedir. Kök kanallarının ulaşılması zor bu bölgelerinde biriken doku artıkları, sert doku debris ve bakterilerin tedavinin başarısını olumsuz etkilemesinin önüne geçmek için; tedavi sırasında büyüteç ve mikroskoplarla çalışmak, antibakteriyel özelliği olan kanal içi ilaçlardan faydalanmak, irrigantların daha iyi dağılmasını sağlamak için ultrasonikleri kullanmak veya sert doku debrisini azaltmaya yönelik tedbirler almak gerekir (99, 100).

Alt birinci büyük azı dişleri en sık endodontik tedavi gerektiren dişler olmakla birlikte (7), kök kanal morfolojilerinin karmaşıklığı nedeniyle hem geleneksel endodontik tedavi sırasında hem de apikal cerrahi tedaviler sırasında çeşitli zorluklarla karşılaşmaktadır. Mezial kökte bulunan ilave kanallar, apikal dallanmalar ve kanallar arası bağlantıların çokluğu araştırmacıların ilgisini çekmiş ve alt birinci büyük azı dişinin morfolojisini konu alan çok sayıda çalışma yapılmıştır.

Kök kanal sistemlerinin incelenmesi için kullanılan teknikler arasında boyama ve şeffaflaştırma (56), kopya model oluşturma (101), kesit alma (63), radyografiler (23), SEM (28) ve bilgisayarlı tomografiler (102) yer almaktadır. Geleneksel yöntemlerin çeşitli dezavantajları ve kısıtlamaları zamanla tartışılır hale gelmiş, bundan dolayı da daha ileri ve doğru veriler elde edilebilmesini sağlayan yeni inceleme teknikleri araştırılmıştır (20, 92).

Alt birinci büyük azı dişini radyografik tekniklerle inceleyen *in vivo* (103, 104) ve *ex vivo* (105, 106) araştırmalar, karmaşık kök kanal anatomisinin yalnızca iki boyutlu görüntülerini sağlamaktadır. Farklı açılardan yapılan ışınlamalar ile ilave kanallar belirlenebilse bile, radyografilerde apikal delta ve lateral kanal gibi ayrıntıların görülmesi güçtür. Bu yöntemle, bir dentin duvarıyla ayrılan iki ayrı kanal veya bir istmusla birleşen iki kanal belirlenememektedir. Matherne ve ark. (107) radyografi

sistemleri kullandıklarında dişlerin % 40'ında en az bir kanalı tespit etmekte başarısız olduklarını bildirmişlerdir.

Diş köklerinin kesit almak üzere kesilmesi ile kanallar arası bağlantılar veya dentin duvarları belirlenebilir. Ancak, bu yöntem hem örneğin tahrip edilmesine yol açar hem de önemli anatomik detaylar sadece sınırlı sayıda kesit üzerinde değerlendirilebilir. Enine kesitlerin görüntülerinin bilgisayara aktarılması ile üç boyutlu modeller elde edilebilse de kesit kalınlığına bağlı olarak sağlam bir kanal yüzeyi oluşturulamaması, kesme sırasında oluşan madde kaybı, çok küçük kanalların tespit edilememesi ve özel ekipmanlara ihtiyaç duyulması tekniğin dezavantajlarından (62). Kopya model hazırlama tekniğinde ise enjekte edilen materyal kanal sisteminin ayrıntılarına nüfuz edemezse tam bir detay sağlanamamaktadır (108). Geleneksel yöntemler kullanıldığında, numune hazırlanması aşamasında kök kanal sisteminin ince detayları kaybolduğundan, bu yöntemler artık güvenilirliklerini kaybetmişlerdir (71, 95).

Bahsedilen metotların kısıtlamalarından kurtulmak amacıyla alt birinci büyük azı dişlerinin iç anatomisinin incelenmesinde boyama ve şeffaflaştırma tekniği kullanılmıştır (50, 56). Boyama ve şeffaflaştırma; pratik, ucuz ve kapsamlı bilgi veren bir teknik olmasına rağmen; diş yapısının değiştirilmesi, dekalsifikasyonun son noktasının belirlenememesi ve kullanılan mürekkebin dentin geçirgenliğinin fazla olduğu bölgelere penetre olarak orijinal kök kanal görüntüsünü bozması veya tersine, tüm kanal dallanmalarına mürekkebin akamaması gibi bazı dezavantajlara sahiptir (71, 109).

Bilgisayarlı tomografi tekniklerinin kullanılmaya başlanması ile dişlere zarar vermeden üç boyutlu olarak iç ve dış anatomilerinin incelenebilmesi mümkün olmuştur. Son yıllarda, daha yüksek çözünürlükte görüntüleri daha az radyasyonla elde edebilen KIBT cihazları diş hekimliği uygulamalarında sıklıkla kullanılmaktadır. *In vivo* ve *ex vivo* kullanım alanı olan KIBT ile elde edilen 1 mm kesit kalınlığındaki görüntüler farklı düzlemlerde incelenebilmektedir. Kök kanallarının şekillendirilmesi sonrası oluşan değişiklikler ve dentin kalınlığı ölçümleri tomografik kesitler üzerinde yapılabilmektedir.

Mikro bilgisayarlı tomografinin geliştirilmesi, KIBT'de olduğundan çok daha ayrıntılı incelemeler ve ölçümler yapmayı mümkün kılmıştır. MBT cihazının geleneksel BT cihazlarından farklı olarak daha küçük x-ışını kaynağına ve sabit detektörlere sahip olması projeksiyon keskinliğini arttırmaktadır. Kök kanal morfolojisi araştırmalarında MBT kullanılarak piksel boyutu 15 µm'ye kadar düşürülmüştür (44). Kök kanal

sisteminin en ince ayrıntıları MBT cihazları kullanılarak incelenebilmektedir. Görüntüler gelişmiş bilgisayar yazılımları ile işlendikten sonra kök kanal sisteminin üç boyutlu modeli elde edilebilmekte, iç ve dış anatomi ayrı ayrı veya birlikte görülebilmekte ve yüksek çözünürlükteki tomografik kesitler üzerinde hassas ölçümler yapılabilmektedir.

MBT sistemlerinin dezavantajları arasında cihazın ve bilgisayar programlarının yüksek maliyeti, numunenin taranması ve verilerin elde edilmesi için gerekli sürenin uzun olması, araştırmacının bilgisayar programlarını kullanabilmesi için belli bir eğitim ve tecrübeye sahip olması gerekliliği ve *in vivo* kullanım alanı olmaması sayılabilir. Bu nedenlerden dolayı, genel olarak MBT çalışmalarında incelenen örneklerin sayısı diğer tekniklere göre daha az olmaktadır.

Bu çalışmada; çekilmiş alt birinci büyük azı dişlerin hazırlanması, kesitlenmesi ve tahrip edilmesine gerek olmaksızın yüksek çözünürlüklü, detaylı, net ve üç boyutlu görüntüler sunmasından dolayı MBT cihazı kullanıldı. Daha fazla ayrıntının görüntülenebilmesi için dişlerin mezial kökleri kesilerek cihaza yerleştirildi ve 10 µm çözünürlük sağlandı. Literatürde daha önce yer alan çalışmalarda, 22 (46) – 70 (110) adet alt birinci büyük azı dişi MBT ile incelenirken, bu çalışmada 247 adet mezial diş kökü taranarak Türkiye’de yaşayan bireylerin daha geniş bir örnekleminin araştırılması hedeflendi.

**Kök kanal morfolojisi:** 1984 yılında Vertucci (2) 2400 dişi şeffaflaştırma tekniği ile inceledikten sonra kök kanal anatomisini 8 grupta sınıflandırmıştır. Bugüne kadar bu sınıflandırma sistemi esas alınarak alt birinci büyük azı dişinin kök kanal morfolojisini araştıran bir çok çalışma yapılmıştır (50, 52, 58, 93, 106, 111, 112). Çalışmamızda, Vertucci (2) sınıflamasının yanı sıra, 2001 yılında Gulabivala ve ark. (35) tarafından tanımlanan ilave kök kanal tipleri de dikkate alındı.

Geleneksel yöntemler kullanılarak yapılan çalışmalarda, alt birinci büyük azı dişinin mezial köklerinde en sık görülen kanal konfigürasyonu Vertucci sınıflamasına göre %34 (104) – %66 (113) Tip IV ve %13 (111) - %57 (104) Tip II olarak bildirilmiştir. Literatürde mezial kökler 2 kanallı olarak tarif edilmesine rağmen, ayrı bir kanal ağzı ve forameni olan üçüncü mezial kanal ilk olarak Vertucci ve Williams (114) tarafından tanımlanmıştır. Üç boyutlu görüntüleme tekniklerinin kullanılmasıyla üçüncü kanalın tespit edilme ihtimali artmış ve bilgisayarlı tomografi ile en fazla %14.8 sıklıkta gözlemlendiği bildirilmiştir (115).



Bugüne kadar, MBT teknolojisi kullanılarak mezial kök kanal morfolojisini değerlendiren iki çalışma yapılmıştır (46, 93). Gu ve ark. (93), 21 µm çözünürlükte inceledikleri 45 dişin mezial kökünde bulunan iki kanalın bir çok kez birleşip ayrıldığını ve aralarında istmusların görüldüğünü bildirmesine rağmen, bu köklerde Tip IV kanal konfigürasyonu bulunma sıklığını %64.4 olarak belirlemişlerdir. Aksine, Harris ve ark. (46) ise inceledikleri 22 dişin sadece 1'inde (%4.5) Tip IV konfigürasyonu gördüklerini, en sık karşılaştıkları konfigürasyonun ise Tip V (%27.3) olduğunu bildirmişlerdir.

Bu çalışmanın bulguları, Harris ve ark.'nın çalışmasına benzer şekilde, mezial köklerin %8.1 oranında Tip IV kanal konfigürasyonuna sahip olduğunu ortaya koydu. MBT tekniği, incelenen kök kanallarının sıklıkla birleşip ayrıldığını ve geleneksel yöntemlerle belirlenemeyen ince ilave kanalların varlığını görmeyi mümkün kılmaktadır. Üç boyutlu kök kanal sistemi modelinin bilgisayarda farklı açılardan bir çok kez incelenebilmesi daha detaylı bulguların elde edilmesini sağlamaktadır. Çalışmamızda literatürde bildirilenden çok daha düşük oranda Tip IV kanal konfigürasyonu gözlenmesi, MBT tekniğinin kullanılmasına veya araştırmacıların kök kanal konfigürasyonu belirlemedeki farklılıklarına bağlı olabilir.

Bu çalışmada incelenen köklerde en sık gözlenen kanal konfigürasyonu Tip II (%24.7) oldu. Bu oran, literatürde bildirilen Tip II kanal konfigürasyonu görülme sıklığı ile uyumludur (2, 35, 50). Çalışmalardan elde edilen diğer bulguların farklılıklar göstermesi kullanılan teknik, incelenen diş sayısı ve dişlerin toplandığı popülasyonların farklı olmasından kaynaklanabilir.

Gulabivala ve ark. (35) Birmanya toplumundan elde ettikleri 139 adet alt birinci büyük azı dişini şeffaflaştırma tekniği ile incelemiş ve Vertucci sınıflaması haricinde 7 ilave kanal tipi tanımlamıştır. Bu ilave kanal tiplerinin 4'üne (3-1, 2-1-2-1, 3-2, 2-3) sunulan çalışmada kullanılan dişlerde de rastlandı.

Al-Qudah ve Awawdeh (116) tarafından Ürdün toplumundan elde edilen ve şeffaflaştırılan 330 alt birinci büyük azı dişinde, Vertucci ve Gulabivala ve ark. tarafından sınıflananlar haricinde 4 yeni kanal tipi tanımlanmıştır (2-3-1, 2-3-2, 3-2-1, 3-2-3). Sunulan çalışmada da benzer şekilde bu kanal tiplerinin hepsi tespit edildi.

Harris ve ark. (46) Amerika'da yaptıkları çalışmada 22 adet alt birinci büyük azı dişini MBT ile incelemişler ve Tip V kanal tipini 6 dişte, Tip I, VI ve 3-2-1 kanal tiplerini 2'şer dişte ve Tip III, Tip IV, Tip VII, 2-4-3-2, 3-4-3-2-1, 2-3-1, 2-3-1-2, 2-3-2 ve 2-3-2-1 kanal tiplerini 1'er dişte tespit etmişlerdir. Sunulan çalışmada da bu yeni kanal tiplerinin aynalarına veya yakın modifikasyonlarına rastlandı. Harris ve ark.'nın

MBT ile inceledikleri 22 dişte 7 yeni kanal tipi tanımladıkları göz önüne alındığında, çalışmamızda kullanılan çok daha fazla sayıda diş için 55 yeni kanal tipi tanımlanmasının normal olduğu düşünülebilir.

Sert ve ark. (56) Türk toplumuna ait 200 adet alt birinci büyük azı dişinin mezial kökünde %44 oranında Tip II ve %43 oranında Tip IV kanal konfigürasyonu gözlemişlerdir. Ayrıca, Vertucci sınıflamasına uymayan Tip 1-2-3-2 kanal konfigürasyonunun 5 mezial kökte bulunduğunu bildirmişlerdir. Sert ve ark. (56) her diş grubuna ait 2800 diş şeffaflaştırma yöntemi ile incelediklerinde Vertucci sınıflamasına dahil edilemeyen 15 farklı kanal tipi ile karşılaşmışlardır. Bu çalışmada, Sert ve ark.'nın (56) da belirlediği Tip 2-3-2, Tip 2-1-2-1, Tip 3-2-1, Tip 2-3-2-1-2 ve Tip 3-2-1 kanal konfigürasyonları ile karşılaşıldı.

Çalışkan ve ark. (52), Türk toplumuna ait 100 adet alt birinci büyük azı dişinin mezial köklerini şeffaflaştırma yöntemi ile incelemiş ve Vertucci (2) sınıflamasına göre en sık görülen kanal konfigürasyonlarının sırasıyla Tip IV(%44.1), Tip II (%37.3) ve Tip VI (%6.8) olduğunu bildirmişlerdir. İki dişte ise Vertucci sınıflamasına uymayan karmaşık kanal anatomisi gözlemişlerdir. Türkiye’de yaşayan bireylerin alt birinci büyük azı diş mezial köklerini inceleyen önceki araştırmalarda (52, 56), Tip IV ve Tip II kanal konfigürasyonları bu çalışmaya göre çok daha yüksek oranda gözlenmiştir.

Dişleri temin ettiğimiz Türkiye’nin doğu bölgesinde yaşayan bireylerin mezial kök kanal morfolojisinin, diğer toplumlarda yaşayan bireyler üzerinde yapılan araştırma sonuçlarıyla, Tip IV kanal konfigürasyonu haricinde, genel olarak uyumlu olduğu söylenebilir. Geleneksel teknikler kullanıldığında Tip IV olarak sınıflandırılan kanal konfigürasyonlarının, MBT kullanıldığında ilave kanal, dallanma veya birleşmelerin tespit edilmesi sonucu farklı sınıflandırıldığı sonucuna varılabilir. Karşılaştırmaların yapılabilmesi için, farklı toplumlardan elde edilecek çok sayıda diş üzerinde yapılacak yeni MBT araştırmalarına ihtiyaç vardır.

**Farklı seviyelerde izlenen kanal sayıları ve OM kanallar:** Endodontik tedavinin başarısı, kök kanal sistemindeki pulpa dokusu artıkları ve mikroorganizmaların tamamen temizlenebilmesine bağlıdır. Kök kanal anatomisinin bilinmesi, bu yönüyle kök kanal sisteminin etkili biçimde şekillendirilip temizlenmesinde önemli paya sahiptir. Gözden kaçırılan ve tedavi edilemeyen bir ilave kanal başarısızlık sebebi olabilir. Witherspoon ve ark. (117), endodontik tedavide başarısız olunan dişleri incelediklerinde, alt birinci büyük azı diş mezial kökünde %14 oranında tedavi edilmemiş ilave bir kanal bulunduğunu göstermişlerdir. Toure ve ark.

(118) ise endodontik tedavi sonrasında çekilen dişler arasında alt çene birinci büyük azı dişlerinin ilk sırayı aldıklarını (%29.4) bildirmişlerdir. İlâveten, alt çene büyük azı dişlerinin çekiminde en yaygın ikinci sebep (%20) endodontik tedavinin başarısızlığı olarak gösterilmiştir.

Literatürde alt birinci büyük azı dişi iki köklü ve üç kanallı olarak tanımlanmıştır ve mezial kökte üçüncü kanal varlığını gösteren nispeten az sayıda çalışma mevcuttur (116). Geleneksel yöntemler kullanıldığında OM kanal sıklığı %0 (111) ile %14.8 (115) arasında değişen oranlarda bulunmuştur. Mezial kök kanallarının morfolojisi hakkında yapılan çalışmalar bir araya getirildiğinde, tek kanallı mezial köklerin oranının ortalama %3.3, iki kanallı olanların %94.4 ve üç kanal görülen köklerin %2.3 olarak bildirildiği görülmektedir (119). Sunulan çalışmada üçüncü kanal görülme sıklığının (%50.6) literatürde bildirilenlere göre önemli oranda yüksek olması MBT teknolojisinin kullanılmasına bağlanabilir.

Gu ve ark. (93) MBT ile inceledikleri Çin toplumuna ait mezial köklerin yalnızca 1'inde (%2.2) üç kanal (Vertucci Tip VIII) gözlediklerini bildirmişlerdir. Harris ve ark. (46) ise Amerika'da MBT kullanarak inceledikleri 22 mezial kökün 8'inde (%36) kökün herhangi bir seviyesinde ikiden fazla kanal bulunduğunu bildirmişlerdir. Sunduğumuz çalışmada, herhangi bir seviyesinde ikiden fazla kanal bulduran köklerin oranı %50.6 (125 diş kökü) olarak bulundu. Bulguların bu kadar değişkenlik göstermesi dişlerin elde edildiği ırkların farklılığına veya araştırmacının değerlendirme kriterlerine bağlanabilir.

Harris ve ark. (46) inceledikleri dişlerin 2'sinde (%9.1) kökün herhangi bir seviyesinde dördüncü kanal gözlediklerini bildirmişlerdir. Bu çalışmada da benzer şekilde dördüncü kanal görülme sıklığı %8.9 olarak bulundu.

Bugüne kadar, mezial köklerde bulunan kanal sayılarını kesit seviyesine göre gösteren bir araştırma yapılmamıştır. Bu çalışmada, mezial köklerin apikalinden furkasyon seviyesine kadar 1'er mm aralıklarla elde ettiğimiz kesit görüntülerinde gözlediğimiz kanal sayılarını Tablo 4.2.'de sunduk. Furkasyondan apikal 4 mm'ye kadar iki kanallı morfoloji baskın iken, 4 mm'den apikale kadar tek kanal görülme sıklığının daha fazla olduğunu tespit ettik.

Üçüncü kanal görülme sıklığı koronalde fazla iken apikale doğru bu oran azalmaktaydı. Apikal 3-4 mm seviyesinde %9 oranında üçüncü kanal bulunma olasılığı, özellikle kök ucu cerrahisi sırasında unutulmamalı ve kesilen kök yüzeyi ilave kanal varlığı yönünden dikkatle incelenmelidir.

Nosrat ve ark. (120) tedavi ettikleri 50 adet alt birinci büyük azı dişinin mezial köklerinde operasyon mikroskobu yardımıyla OM kanal varlığını araştırmışlar ve bu dişlerin 11'inde (%22) tedavi edilebilir OM kanal tespit ettiklerini ve özellikle 20 yaş altı genç bireylerde daha yüksek oranda OM kanal bulunduğunu bildirmişlerdir. Sunulan çalışmada da benzer şekilde incelenen köklerin %21.1'inde furkasyon seviyesinde OM kanal ağzı bulunduğu gözlemlendi. Ancak, dişlerin ait olduğu bireylerin yaşları bilinmediğinden OM kanal bulunma sıklığı ile yaş arasında bir ilişki bulunup bulunmadığı anlaşılamadı.

Önceki araştırmalarda OM kanalın ayrı foramene sahip olması konusunda farklı bulgular elde edilmiştir. Fabra-Campos (121) yaptığı klinik çalışmada üç mezial kanalı bulunan 20 alt birinci büyük azı dişinde sadece bir OM kanalın ayrı foramene sahip olduğunu; OM kanallarının %65 MB kanalla ve %30 ML kanalla birleştiğini göstermişlerdir. Nosrat ve ark. (120) ise tespit ettikleri OM kanallarının %20'sinin ayrı bir foramenle sonlandığını ve kalan OM kanallarının da MB veya ML kanalla birleşme oranları arasında fark bulunmadığını bildirmişlerdir. Benzer şekilde sunulan çalışmada da furkasyon seviyesinde gözlediğimiz OM kanallarının %13.5'i ayrı bir foramenle sonlanmaktaydı ve diğer OM kanallarının MB veya ML kanallardan herhangi biri ile birleşme oranları birbirine benzerdi.

Bu çalışmadan elde edilen ilginç bir bulgu, incelenen bir kökte furkasyon seviyesinde başlayan OM kanalın henüz koronal seviyedeysen kökün distalinden bir foramenle dışarı açıldığının gözlenmesi oldu (Şekil 4.61). Bir OM kanal her zaman diğer mezial kanallarla aynı uzunlukta olmayabilir veya başka bir deyişle, kanal ağzı tespit edilen bir OM kanal şekillendirilirken koronal seviyede kök dışına çıkıldığı farkedilirse, bu her zaman iyatrojenik bir perforasyon oluştuğu anlamına gelmeyebilir.

**MB – ML ve OM kanal ağızları arası mesafe:** Pulpa odasında kalsifikasyon görülen dişlerde kök kanallarının belirlenmesinde yardımcı olabilmek ve kanal ağızlarının muhtemel yerleri hakkında hekimlere fikir verebilmek amacıyla MB ve ML kanal ağızları arasındaki en yakın mesafeler ölçüldü. Ölçümler furkasyon seviyesinden kesilen köklerin en koronal seviyesinde yapıldı.

Harris ve ark. (46) MBT kullanarak 22 adet mezial kökte furkasyon seviyesininin 1.5 mm koronalinde MB – ML kanal ağızları arası mesafeyi ortalama 1.43 mm bulmalarına rağmen, bu çalışmada bu mesafe furkasyon seviyesinde ortalama 2.62 mm olarak ölçüldü. Pulpa odası tabanındaki MB – ML kanal ağızları arası mesafeyi Gu ve ark. (93) 21 adet dişte MBT kullanarak 2.35 mm, Cimilli ve ark. (106) ise 102 adet dişte

stereomikroskop kullanarak ortalama 3.55 mm olarak bulmuşlardır. Sunulan çalışmada kanal ağızları arası mesafenin 0.42 – 4.66 mm arasında değiştiği düşünüldüğünde, ölçümlerdeki farklılıklar çalışmalarda kullanılan diş sayısının ve dişlerin ait olduğu ırkların farklılığına bağlanabilir.

Daha önce yapılan araştırmalarda (120, 122, 123) OM kanal ağzının ML kanal ağzına daha yakın olduğunu bildirirken, sunulan çalışmada OM kanalın MB kanala ML kanaldan daha yakın olduğu gözlemlendi. OM kanal bulunduran köklerde MB – ML kanal ağızları arası mesafenin daha fazla olduğunun bulunması, klinikte mezial kök kanallarının tedavisi sırasında MB – ML kanal ağızlarının uzak olduğu durumlarda OM kanal bulunma ihtimaline karşı dikkati olunması gerektiğini göstermektedir.

**Apikal foramen sayıları:** Apikal dallanmalar ve çoklu apikal foramenlerin klinik önemi, ana kanallardan ayrı olan bu bölgelere endodontik aletlerle ulaşmanın ve mekanik olarak temizlemenin çok zor olmasından kaynaklanır. Potansiyel olarak bakteriyel sızıntıya neden olabilir ve kök kanal tedavisinin başarısını olumsuz olarak etkileyebilirler.

Bu çalışmada, Harris ve ark.'nın (46) yöntemine benzer şekilde, kökün apikal 0.5 mm'sinde yer alan kanal sonlanmaları apikal foramen veya apikal dallanmalar olarak adlandırılırken, 0.5 mm'den daha koronalde sonlanan her kanal yan kanal olarak tanımlandı. Harris ve ark. (46) MBT ile inceledikleri mezial köklerde apikal 0.5 mm'deki kanal sonlanmalarını ortalama 3.73 olarak bulmuşlardır. Bu çalışmada ise apikal delta bulunan 9 kök haricindeki 238 kökün foramen sayılarının ortalaması 2.24 olarak bulundu.

Bu çalışmanın bulguları, önceki çalışmalarla tutarlı şekilde mezial köklerde bir veya iki foramen bulunma sıklığının fazla olduğunu gösterdi (50, 124, 125). Çalışmalar arasında foramen sayılarının oranlarının belirlenmesindeki farklılıklar, kullanılan teknik ve değerlendirme kriterleri ile ilgili olabilir. Bazı çalışmalarda 0.1 mm'den küçük çaptaki foramenler yardımcı foramen olarak tanımlanırken (125) sunulan çalışmada böyle bir ayırım yapılmadı. Foramen sayısının daha fazla bulunması MBT teknolojisinin sağladığı detaylı görüntüleme ve büyütme olanakları ile açıklanabilir.

Rwenyonyi ve ark. (111) Uganda toplumunda yaptığı araştırmada şeffaflaştırılan alt birinci büyük azı dişlerin mezial ve distal köklerindeki çoklu apikal foramen bulunma sıklığını %5 olarak bildirmiştir.

Türk toplumunda yapılan araştırmalarda ise şeffaflaştırma tekniğini kullanarak mezial köklerde apikal delta bulunma sıklığını Sert ve ark. (51) %12.5 ve Çalışkan ve

ark. (52) %8.47 olarak bildirmişlerdir. Bu çalışmada apikal delta bulunduran mezial köklerin oranının daha düşük olması, MBT görüntülerinde ayrı ayrı görülen çoklu apikal foramenlerin sayılarak gruplandırılması ve apikal delta olarak tanımlanmaması ile açıklanabilir.

Gu ve ark. (93) Çinli bireylerden elde ettikleri 45 mezial kökü MBT ile incelemişler ve apikal delta bulunma sıklığını bu çalışmadan farklı olarak %33.3 olarak bulmuşlardır. Bu çelişkinin sebebi; değerlendirme yöntemi, ırklar veya örnek sayısı arasındaki farklılıklar olabilir.

**Yan kanallar:** Literatürde, alt birinci büyük azı dişlerin mezial köklerinde bulunan yan kanal sayıları ve lokalizasyonları ile ilgili çelişkili bilgiler bulunmaktadır. Bazı araştırmacılar apikal üçlüsünde yan kanal gözlenen köklerin oranını %0.3 - %3.2 (45, 52, 111, 116) arasında bildirirken, bazıları %10.9 - %28 (35, 124) aralığında oranlar vermişlerdir. Bu çalışmada, toplam kök sayısına göre yan kanal gözlenen köklerin oranı koronal üçlüde %2.8, orta üçlüde %6.5 ve apikal üçlüde %28.7 olarak bulundu. Ayrıca apikal üçlü ile beraber koronal veya orta üçlüsünde yan kanal bulunduran köklerin oranı sırasıyla %2.4 ve %2.8 oldu. Bu bulgular, önceki çalışmalar içinde en yüksek oranları bildiren Ahmed ve ark.'nın (124) bulguları ile kıyaslanabilir.

Sert ve ark. (51) Türk toplumuna ait 200 adet dişi şeffaflaştırma tekniği ile incelemişler ve mezial köklerde gözledikleri toplam 55 yan kanalın koronal, orta ve apikal üçlüde bulunma oranlarını sırasıyla %12.7, %20 ve %67.7 olarak, bu çalışmanın bulgularına benzer şekilde bulmuşlardır. Kökün apikaline gidildikçe yan kanal görülme sıklığının artması, şimdiye kadar yapılan tüm çalışmalarda apikal kısımda yan kanal görülme sıklığının kökün diğer kısımlarından daha yüksek bulunması ile tutarlıdır.

Şeffaflaştırma tekniği ile yapılan araştırmalarda yan kanalların daha az gözlenmesinin sebebi mürekkebin çok ince yan kanallara penetre olamaması olabilir. Kök kanallarında kalan artıklar nedeniyle boyama yetersiz olabilir veya tam tersine kullanılan kimyasalların etkisiyle kanallar genişleyebilir. Çekilmiş ve kuruyan dişlerdeki çatlakların boyanması da ayrı bir problemdir. MBT, orijinal haldeki köklerde var olan mikroskobik yan kanalların ve dallanmaların görülebilmesine olanak vermektedir ve bu yönüyle diğer tekniklerden daha üstündür.

Harris ve ark. (46) MBT ile inceledikleri mezial köklerde bulunan yan kanalların %78.8'inin apikal 3 mm'de görüldüğünü bildirmişlerdir. Gu ve ark. (93) ise MBT kullandıkları çalışmalarında koronal, orta ve apikal üçlüsünde lateral kanal görülen köklerin oranını sırasıyla %8.9, %6.7 ve %22.2 olarak bulmuşlardır.

Mezial köklerin çeşitli seviyelerinde oldukça fazla sayıda bulunan yan kanallar, bakteriler ve ürünleri için pulpa ve periodontal dokular arasındaki önemli geçiş yollarıdır. Çoğunlukla apikal kısımda gözlenen yan kanallar periapikal cerrahi sırasında kesilen kök ucu ile beraber uzaklaştırılmaktadır. Yan kanalların büyük kısmının kökün distal yüzüne açılması, devital dişlerde furkal bölgedeki kemik yıkımının fazla olmasında etkili olabilir.

**İstmuslar:** Alt birinci büyük azı dişlerinin mezial köklerinin bukkolingual genişliği, kanallar arasında sıklıkla istmuslar bulunmasına izin vermektedir. İstmuslar, hem cerrahi olmayan endodontik tedaviler hem de periapikal cerrahi açısından klinik öneme sahiptir. Teknolojik gelişmelere rağmen, istmus bölgesinin tamamen temizlenmesi, şekillendirilmesi ve doldurularak tıkaçlanması hala bir problem teşkil etmektedir (126). Bazı *in vivo* çalışmalarda kök kanal tedavisi sırasında istmusların hiçbirinin doldurulamadığı gösterilmiştir (127). Periapikal cerrahi sırasında açığa çıkan ve tedavi edilmeyen istmus bölgeleri, mikroorganizmaların çoğalabileceği rezervuarlar oluşturarak tekrarlayan ve inatçı enfeksiyonlara yol açabilirler (29, 128).

Önceki çalışmalarda, mezial köklerdeki istmusların sıklığı, değişik metotlar kullanılarak kökün farklı seviyelerinde araştırılmıştır (29, 39, 43, 116). Bu çalışmalarda en yüksek oranda istmus bulunduran kesitler kökün apikal 3-6 mm'lik kısmında görülmüştür. Sunulan çalışmada da istmus görülme sıklığı apikal 3-4 mm'de en yüksek oranlardaydı (%61.9) ve bu istmusların büyük kısmı (%62.5) Tip V- tam istmus görünümündeydi.

İstmusların incelenmesi için en yaygın kullanılan metotlar, kesitleri alınan veya şeffaflaştırılan köklerin gözlenmesi olmuştur. Ancak, stereomikroskop veya cerrahi mikroskoplar kullanıldığında bile görüntü büyütmesi istmusların tespit edilmesi için yeterli olmayabilir. Ayrıca, bu teknikler örneğe zarar vererek şekil değişikliğine neden olurlar. Fiziki kesit alma sırasında ince istmuslar tıkanabilir ve analiz sonuçları etkilenebilir. Geleneksel yöntemler kullanıldığında istmusların sayısı ve morfolojisinin belirlenmesinde hatalar olabileceği sonucuna varılabilir.

MBT teknolojisini istmusların belirlenmesi amacıyla ilk defa 2005 yılında Mannocci ve ark. (129) kullanmışlardır. Dişler üzerinde herhangi bir tahribat oluşturmaması ve kesit alma tekniğindeki gibi bir veri kaybının olmaması MBT'nin önemli avantajlarından. Ayrıca bu teknikte çok daha fazla sayıda kesit gözlenebilir ve büyütme ile incelenebilir. Mannocci ve ark. (129), bir istmusun konfigürasyonunun tavan kesitinden taban kesitine kadar büyük oranda farklılaşabileceğini ve istmusların

bir çok morfolojik özelliğinin MBT görüntülerinde Hsu ve Kim (29) tarafından tanımlanan klasik istmus sınıflamasına uymadığını belirtmişlerdir. Bu yüzden sadece basitçe istmus görülen ve görülmeyen kesitleri saymışlardır. Apikal 3 mm seviyesinde %50.25 ile en yüksek oranda istmus gözlemlendiğini bildirmişlerdir.

Gu ve ark. (44) MBT kullanarak Çinli bireylerden elde ettikleri mezial köklerde tam istmus ve kısmi istmus görülen kesitleri saymışlardır. Buna göre, apikal 4-6 mm seviyesinde istmus görülme sıklığının 20-39 yaş arası bireylerde %81 olduğunu ve kısmi istmusların tam istmuslara göre apikal 6 mm'lik kısımda daha fazla görüldüğünü bildirmişlerdir. Yaşla beraber istmus görülme sıklığının azaldığı ve istmus bölgelerinin meziodistal yönde daraldığı öne sürülmesine rağmen (44), sunulan çalışmada dişlerin ait olduğu bireylerin yaşlarının bilinmemesi karşılaştırma yapılmasını engellemektedir.

Fan ve ark. (110) inceledikleri 70 adet alt birinci büyük azı dişi mezial köklerinin apikal 5 mm'lik kısmında %86 oranında istmus bulunduğunu gözlemişlerdir. 2010 yılında yaptıkları bu çalışmada, ilk defa istmusların üç boyutlu görünümünün sınıflandırılabilmesi için 4 kategori önermişlerdir. Bunlar Tip I, istmusun tavanından tabanına kadar devam eden dar devamlı tam istmus (*sheet connection*); Tip II, istmusun tavanından tabanına kadar devam eden dar fakat kısmi bağlantı (*seperate*); Tip III, tam istmusun üst veya alt kısmındaki kısmi istmus (*mixed*); Tip IV, iki kanal arasındaki kanül şeklindeki bağlantı (*cannular connection*). Daha sonraki yıllarda bu sınıflandırmayı kullanan bir araştırmaya rastlanmaması sınıflandırmanın subjektif olmasından ve bazı eksikliklerinin bulunmasından kaynaklanmış olabilir.

Villas-Boas ve ark. (130) mezial köklerin apikal 4 mm'lik kısmını MBT ile incelemişler ve istmus sınıflandırması için Hsu ve Kim (29) kriterlerini kullanmışlardır. Apikal 3-4 mm seviyelerinde istmus görülme sıklığının yüksek olduğu ve daha çok Tip V istmus gözlediklerini bildirmişlerdir.

Harris ve ark. (46) ise inceledikleri 22 adet mezial kökün tamamında (%100) herhangi bir seviyede istmus gözlediklerini bildirmişlerdir. Önceki çalışmalardan ve sunulan çalışmadan farklı olarak istmusların ortalama olarak apikal 4.0 mm seviyesinde başladığını ve 8.1 mm seviyesinde sona erdiğini bildirmişlerdir.

Bir klinik çalışmada von Arx (43) periapikal cerrahi sırasında 3-4 mm seviyesinden rezeke edilen kök yüzeylerini endoskopa değerlendirdiğinde, mezial köklerin %83'ünde istmus gözlemlendiğini bildirmiştir. Sunulan çalışmada, köklerin tamamı değerlendirildiğinde, kökün herhangi bir kesitinde %95.1 oranında istmus



bulunması şaşırtıcı değildir ve daha önce MBT kullanılarak yapılan çalışmaların bulguları ile tutarlıdır (46, 110).

Mezial köklerde yan kanal ve istmusların çoğunlukla apikal 4 mm'lik kısımda bulunduğu düşünüldüğünde, periapikal cerrahi sırasında kök ucunda 3-4 mm'lik kesi yapılması temizlenememiş kanal düzensizliklerini uzaklaştırabilir. Ancak, bu kesi sırasında bu bölgede sık bulunan istmusların açığa çıkabileceği unutulmamalıdır. Cerrahi mikroskopların kullanımı ve ultrasonik kök ucu preparasyonu, açığa çıkan istmus ve kök kanallarının görülmesi ve temizlenmesinde yardımcı olabilir.

MBT taramalarından elde edilen görüntüler kök kanalları ile beraber istmus bölgelerinin de üç boyutlu olarak modellenmesine olanak vermekte ve farklı bir bakış açısı sunmaktadır. Klasik Hsu ve Kim (29) sınıflamasının kullanılması veya sadece tam ve kısmi istmus bulunan kesitlerin sayılması MBT görüntüleri için yeterli olmamaktadır. Bir istmusun morfolojik özelliklerini, üç boyutlu yapısını da dikkate alarak tanımlayacak yeni bir sınıflandırma sistemine ihtiyaç vardır.

Endodontik tedavi sırasında istmus alanlarının mekanik olarak temizlenmesi çok zor olduğundan, uygun dezenfeksiyonun sağlanması için irrigasyon solüsyonlarının etkin olarak bu bölgelere ulaştırılması ve aktive edilmesi için çaba gösterilmelidir (131, 132). Mekanik şekillendirme sırasında istmus alanlarında dentin talaşları ve pulpa dokusu artıklarının paketlenip biriktirildiği ortaya çıkarıldığından beri, bu birikimi en aza indiren uygun şekillendirme ve irrigasyon tekniklerinin bulunması için araştırmalar devam etmektedir (133-135).

**İki boyutlu morфометrik ölçümler:** Kök kanal morfolojisinin bilinmesi endodontik tedavinin başarısı için önemlidir. Bazı araştırmalar, kök kanallarının şekillendirilmesi sırasında meydana gelen değişiklikler üzerinde eğeleme tekniklerinden çok şekillendirme öncesi kök kanallarının geometrisindeki farklılıkların etkili olduğunu göstermiştir (19). Bu çalışmada mezial kök kanallarının morфометrik tanımlamaları ve temel iki boyutlu geometrik parametrelerinin ölçümü için MBT teknolojisinden faydalanıldı.

Kök kanallarının yüzey alanı, çevre, yuvarlaklık, majör çap ve görüntü oranı gibi morфометrik ölçümlerini, ilk defa Versiani ve ark. (97) alt çene tek köklü kanin dişleri üzerinde gerçekleştirmişler ve elde ettikleri verileri kanalın koronal, orta ve apikal üçlüleri için ortalama olarak belirtmişlerdir. Alt çene birinci büyük azı dişi mezial kök kanalları için böyle bir araştırma henüz yapılmadığından, bu çalışmada elde edilen verileri karşılaştırma imkanı bulunmamaktadır.

Kök kanallarının iki boyutlu ölçümlerine ait veriler, farklı diş gruplarına ait MBT verileri ile karşılaştırıldığında, mezialdeki TM kanalın apikal 1, 3 ve 5 mm'deki yüzey alanı ölçümlerinin (0.18, 0.34, 0.53 mm<sup>2</sup>), alt birinci büyük azı dişinin distal kanalının yüzey alanı ölçümleri ile (0.18, 0.38, 0.56 mm<sup>2</sup>) benzer olduğu görüldü (95). Ancak TM kanalın çevre ölçümlerinin (2.27, 4.42, 6.72 mm), distal kanalınkinden (1.96, 2.77, 3.33 mm) çok daha büyük olduğu bulundu. Apikal kısımda TM kanalın yuvarlaklık değerleri (0.42, 0.24, 0.15), distal kanalınkinden (0.54, 0.42, 0.35) daha küçüktü. Apikal 1 mm'de distal kanalın majör çapının TM kanalındaki ile benzer olduğu görülürken, 3 ve 5 mm'lerde TM kanalın majör çapı çok daha büyüktü. TM kanalın minör çapı 1, 3 ve 5 mm'de distal kanalın minör çapından daha küçüktü. Görüntü oranlarına bakıldığında ise, TM kanalın apikal kısımda görüntü oranları, distal kanalındakinden çok daha büyük olarak bulundu (95).

MB ve ML kanalların apikal 1, 3 ve 5 mm'deki yüzey alanlarının ise alt çene keser dişlerin kök kanallarının yüzey alanlarından daha küçük olduğu bulundu (136). Apikal 1 ve 3 mm seviyesinde MB kanalın yuvarlaklık değerleri (0.55, 0.45), alt orta keser dişin kanalının yuvarlaklık değerleri ile (0.52, 0.43) benzer bulundu, ancak 5 mm seviyesinde MB kanalın yuvarlaklığı (0.51) daha fazlaydı. MB ve ML kanalların apikaldeki majör çaplarının, alt keser dişlerin kanallarından daha küçük olduğu gözlemlendi. MB kanalın minör çapı alt orta keserin kanalı ile, ML kanalın minör çapı ise alt yan keserin kanalı ile benzer olarak bulundu (136).

MB, ML ve TM kanalların majör ve minör çaplarına ait bulgular, kesit alma tekniği ile kanalların bukkolingual ve meziodistal çaplarının ölçüldüğü önceki çalışmalarla karşılaştırılabilir (18, 137). Kullanılan ölçüm teknikleri farklı olsa da, sunulan çalışmadaki majör çaplar önceki çalışmalardaki bukkolingual çaplar ile ve minör çaplar da meziodistal çaplar ile benzer bulundu. Farklı olarak bu çalışmada TM kanalın 1 mm'deki majör çapı Wu ve ark. (18) tarafından ölçülen bu seviyedeki bukkolingual çaptan daha büyüktü. Ayrıca MB kanalın 1 ve 3 mm'lerdeki majör çapları Martos ve ark. (137) tarafından ölçülen bukkolingual çaplardan daha küçük bulundu.

Bu çalışmadan elde edilen MB ve ML kanalların majör ve minör çap ölçümleri, Gu ve ark. (138) tarafından MBT görüntülerinde ölçülen MB ve ML kanalların bukkolingual ve meziodistal çapları ile paralellik göstermektedir. Aynı zamanda Lee ve ark. (139) ve Harris ve ark.'nın (46) çalışmalarında elde ettikleri bulgulara da benzemektedir. Ancak, sunulan çalışmada ölçülen majör çaplar, Villas-Boas ve ark. (130) tarafından yapılan bukkolingual yöndeki çap ölçümlerinden daha düşük bulundu.

Bu durum örnek sayısı, metotlardaki farklılık ve bahsedilen çalışmada orta hattı geçen istmus bulunduğunda ölçüm yapılmaması ile açıklanabilir.

Bu çalışmada kök kanallarının farklı seviyelerdeki enine kesitlerde gösterdikleri şekiller form faktörü, görüntü oranı ve yuvarlaklık parametreleri ile değerlendirildi. Apikal seviyelerde mezial kök kanallarının oval ve uzun oval şekilli olarak bulunması kesit alma tekniği ile yapılan önceki çalışmalarla tutarlıdır (18, 137). Wu ve ark. (18) her gruptan dişlerin kök kanallarının apikal 5 mm'lik kısmını incelemişler ve kanalların bukkolingual çapını meziodistal çapına oranladıklarında apikal kök kanallarının sıklıkla oval şekilli olduğunu gözlemişlerdir.

TM kanalın yuvarlaklık ve form faktörü değerleri apikalden koronale doğru önemli ölçüde azalmakta ve görüntü oranı da artmaktaydı. Bu, TM kanalın apikalde oval şekilli koronale doğru bukkolingual yönde uzadığı ve yassı hale geldiği anlamına gelmektedir. Apikal foramen 1, 3 ve 5 mm uzaklıklardaki kesitlerde tek kanal bulunduran köklerde, kanalların hiçbiri apikal 1 mm'de yuvarlak şekilli olarak gözlenmedi. Bu seviyede çoğunluğu oval ve uzun oval olan kanallar, apikal 5 mm seviyesinde %81.7 oranında yassı hale gelmekteydi.

Genel olarak MB ve ML kanalların kökün her seviyesinde oval şekilli olduğunun görülmesi, kanallar arasında sıklıkla kısmi istmusların bulunmasıyla açıklanabilir. OM kanallar ise her seviyede meziodistal çapı dar, bukkolingual çapı uzun, küçük, uzun oval şekilli kanallar olarak görüldü.

Kök kanalının enine kesitlerdeki geometrik görüntüsü, şekillendirme ve temizleme işlemlerini etkilemektedir. Mezial kökteki kanalların özellikle bukkolingual yönde girintilerinin olması ya da bukkolingual yönde çaplarının geniş olması eğelenemeyen alanların fazla olmasına neden olmaktadır (140, 141). Oval şekilli kanalların girintileri, eğelerin dönme hareketiyle meydana getirdikleri yuvarlak şeklindeki genişletmeye dahil edilemez. Kanalların özellikle bukkolingual yönde daha fazla genişletilmesi önerilebilir, fakat meziodistal yönde ince olan dentin kalınlığı unutulmamalıdır. Bu çalışmada, genel olarak TM kanalların apikalde ISO 90 numara eğelerle şekillendirildiğinde bukkal ve lingual yüzlerindeki girintilerin mekanik olarak temizlenebileceği ortaya çıktı. Ancak, kökün meziodistal çapının dar olduğu düşünüldüğünde, büyük çaptaki eğelerin kullanılmasıyla perforasyonların oluşacağı açıktır. Dolayısıyla, mezial kök kanallarının ve özellikle mezialdeki tek kanalların temizlenmesi sırasında ultrasonik irrigasyon veya negatif basınçlı irrigasyon sistemleri

gibi ilave araçların kullanılması, irrigasyon solüsyonlarının etkinliğini arttırarak kanal dezenfeksiyonunda yardımcı olabilir (132, 142, 143).

**Distaldeki dentin kalınlığı:** Alt birinci büyük azı dişlerinin mezial kökleri distal yüzlerinde bir içbükeyliğe sahiptir ve dolayısıyla kök kanallarının distal tarafında kalan dentin kalınlığı kısıtlıdır. Özellikle furkasyon seviyesinin yaklaşık 2 mm altında kalan bölge, egeleme sırasında perforasyon riski taşıdığı için “tehlikeli bölge (*danger zone*)” olarak tanımlanmıştır (98, 144, 145). Berutti ve Fedon (145) bu alanda dentin kalınlığını 1.2-1.3 mm olarak bildirirken, bazı araştırmacılar en ince dentin kalınlıklarının 0.79-1.27 mm aralığında olduğunu gösteren çalışmalar yapmışlardır (146, 147). Kessler ve ark. (148) ise tehlikeli bölgenin ortalama 1.11 mm dentin kalınlığı ile kanal ağzından 4-6 mm apikalde bulunduğunu bildirmişlerdir.

Harris ve ark. (46), MBT kullanarak inceledikleri mezial köklerde, furkasyon seviyesinin 1.5 mm altında distal yöndeki dentin kalınlığının 0.81-1.22 mm arasında değiştiğini bulmuşlardır. Bu alanda dentin kalınlığının ince olduğunu doğrulamalarına rağmen, apikal yönde dentin kalınlığının giderek azaldığını bildirmişlerdir. Ancak, sunulan çalışmadan farklı olarak, apikal 1 mm seviyesinde daha ince dentin kalınlıkları (yaklaşık 0.4 mm) bulunduğunu ve apikaldeki 5 mm’lik kısımda kesitler arasında hızlı bir dentin kalınlığı artışı olduğunu bildirmişlerdir.

Gu ve ark.’nın (138) MBT ile yaptıkları araştırma ile karşılaştırıldığında, bu çalışmada MB ve ML kanalların distalindeki dentin kalınlığına ait ölçümler, apikal 7 mm’lik kısım için yüksek ve apikal 9-11 mm’ler için önemli oranda düşük bulundu. Lee ve ark.’nın (139) MBT ile ölçtüklerine kıyasla, distal yönde apikal kısımda daha kalın, koronal ve orta kısımda daha ince dentin bulunduğu gözlemlendi.

Bu çalışmada, MBT kullanılarak yapılmış önceki çalışmalarda olduğu gibi distal tarafta dentin kalınlığının furkasyondan apikale doğru azaldığı bulundu (46, 138, 139). Kök kanallarının uzunlukları furkasyondan apikal foramene kadar ortalama 10.2 mm olarak hesaplandı ve furkasyondan yaklaşık 2 mm mesafede ölçülen dentin kalınlıkları önceki çalışmalarla benzer olarak bulundu. Bunun yanında, apikal 1-7 mm’lik mesafelerde mezial köklerin distal yüzleri boyunca dentin kalınlığının 0.71-1.12 mm aralığında olması, mezial kökün tamamının furkal yönde “tehlikeli bölge” olarak düşünülmesi gerektiğini gösterdi. Hem cerrahi olmayan kök kanal tedavisi hem de apikal cerrahi sırasında perforasyon ihtimaline karşı dikkatli olunması önerilmektedir.

Bu çalışmada MB ve ML kanalların yanında, istmus bölgesi ve orta kanalın distalinde kalan dentin kalınlıkları da ölçüldü. Kökün distal yüzde içbükey olmasından

dolayı, kökün orta bölgesindeki dentin kalınlığının MB ve ML kanallara göre özellikle apikal 5-9 mm aralığında daha ince olduğu gözlemlendi. MBT'nin kullanıldığı önceki iki çalışmada (138, 139), ML kanalın distalindeki dentinin MB kanala göre daha ince olduğu bildirilirken, bu çalışmada tam tersine MB kanalın distalindeki dentin kalınlığının her seviyede ML kanala göre daha ince olduğu bulundu. Sunulan çalışmada önceki çalışmalara göre çok daha fazla sayıda diş kullanılması ve yöntem farklılıkları çelişkilerin sebebi olabilir. Tüm kök boyunca ölçüm yapılan daha fazla sayıda araştırmaya ihtiyaç vardır.

## SONUÇ VE ÖNERİLER

Alt çene birinci büyük azı dişi mezial kök kanallarının morfolojisinin MBT kullanılarak incelendiği bu tez çalışmasının sınırları dahilinde şu sonuçlara ulaşılmıştır:

- İncelenen 247 adet mezial kökte en sık karşılaşılan kanal konfigürasyonları sırasıyla Vertucci Tip II, Tip IV ve Tip 3-2-1 olarak bulundu. Literatürde bu diş grubu için en yüksek oranda bildirilen Tip IV kanal konfigürasyonunun bu çalışmada sadece 20 dişte gözlenmesinin MBT tekniği kullanılmasına bağlı olduğu düşünüldü.

- MBT tekniği kullanılması kök kanal sisteminin ayrıntılarının hem iki boyutlu kesitler hem de oluşturulan üç boyutlu modeller üzerinde farklı açılardan incelenebilmesini sağladı. Kök kanallarının sıklıkla birleşmesi veya dallanması ve ilave ince kök kanallarının belirlenmesi ile Vertucci ve Gulabivala ve ark. sınıflandırmasında bulunmayan 55 yeni kanal konfigürasyonu tanımlandı.

- Mezial köklerin enine kesitleri incelendiğinde furkasyon seviyesinden apikal 4 mm'ye kadar iki kanallı, apikal 4 mm seviyesinden apikal foramene kadar tek kanallı morfolojinin baskın olduğu görüldü. Üçüncü kanal görülme sıklığının koronale doğru arttığı ve incelenen köklerin yarısının herhangi bir kesit seviyesinde üçüncü kanal bulundurduğu saptandı.

- İncelenen köklerin %21.1'inde furkasyon seviyesinde OM kanal bulunduğu tespit edildiğinden, klinikte mezial kök kanal tedavisi sırasında her beş diştten birinde OM kanal bulunabileceği unutulmamalı ve OM kanal ağzının bulunması için operasyon mikroskobu gibi araçlardan faydalanılmalıdır.

- MB ve ML kanal ağzları arası mesafe furkasyon seviyesinde ortalama 2.62 mm olarak ölçüldü. Literatürde bildirilenin tersine, OM kanal ağzının MB kanal ağzına daha yakın olduğu bulundu. MB ve ML kanal ağzları arası mesafenin fazla olduğu durumlarda, OM kanal bulunma ihtimalinin daha fazla olduğu belirlendi.

- Literatürde bildirilenlere benzer şekilde, apikal 0.5 mm'de sıklıkla bir veya iki apikal foramen bulunduğu gözlemlendi. Apikal delta bulunan kök sayısı beklenenden düşük bulundu (%3.6).

- Yan kanalların büyük kısmının kökün apikal kısmında ve distal tarafında bulunduğu görüldü. Yan kanal bulunduran köklerin oranı önceki çalışmalardan daha yüksek bulundu.

- İncelenen köklerin %95'inde herhangi bir seviyede istmus varlığı gözlemlendi. İstmus görülme sıklığı apikal foramen'den 3-4 mm uzaklıkta en yüksek orandaydı ve bu istmusların büyük kısmı sırasıyla Tip V ve Tip IV şeklindeydi.

- MBT kullanılarak furkasyon seviyesinden apikal 1mm'ye kadar MB, ML, OM ve TM kanallarının iki boyutlu morfometrik ölçümleri yapıldı. Yüzey alanı, çevre, majör çap ve minör çap değerlerinin korondan apikale doğru giderek azaldığı belirlendi. Apikal kısımda kanalların majör çapları genel olarak önceki çalışmalarda belirlenen bukkolingual çaplara benzer olarak bulundu.

- Mezial kökteki kanalların hepsi apikal seviyede oval veya uzun oval şekilli olarak bulundu. TM kanallar apikalde oval şekilli iken koronale doğru önemli oranda ovalikleri artıp yassılaşıyordu. Tek kanalların apikal 5 mm'lik kısımda oval ve yassı şekilli olması, temizleme ve şekillendirme işlemleri sırasında kök kanallarında eğilenemeyen ve temizlenemeyen alanların fazla olmasına yol açabilir.

- Mezial kök kanallarının distal tarafında kalan dentin kalınlığının korondan apikale doğru azaldığı belirlendi ve bu alanın kökün uzunluğu boyunca tehlikeli bölge olarak düşünülmesi gerektiği sonucuna varıldı. Apikal kısımdaki dentin kalınlıkları, MBT kullanılan önceki çalışmalara göre daha fazla bulundu.

- Yüksek maliyetine ve uzun zaman almasına rağmen, MBT kök kanal morfolojisinin incelenmesi ve matematiksel olarak kök kanal şekillerinin belirlenmesi amacıyla kullanıldığında önemli bilgiler sağlamaktadır. Elde edilen veriler, Türkiye'de yaşayan bireylere ait alt çene birinci büyük azı dişleri mezial kök kanallarının endodontik tedavisi sırasında, hekimlerin kök kanal morfolojisindeki varyasyonları bilmeleri ve karşılaşılabilecekleri zorlukların üstesinden gelmeleri konusunda yardımcı olabilir.

## KAYNAKLAR

1. Schilder H. Cleaning and shaping the root canal. *Dent Clin North Am* 1974, 18: 269-96.
2. Vertucci FJ. Root canal anatomy of the human permanent teeth. *Oral Surg Oral Med Oral Pathol* 1984, 58: 589-99.
3. Şimşek N, Keleş A, Bulut ET. Unusual root canal morphology of the maxillary second molar: a case report. *Case Rep Dent* 2013, 2013: 138239.
4. Maniglia-Ferreira C, Gomes Fde A, Sousa BC. Management of six root canals in mandibular first molar. *Case Rep Med* 2015, 2015: 827070.
5. Curzon ME. Miscegenation and the prevalence of three-rooted mandibular first molars in the Baffin Eskimo. *Community Dent Oral Epidemiol* 1974, 2: 130-1.
6. Sperber GH, Moreau JL. Study of the number of roots and canals in Senegalese first permanent mandibular molars. *Int Endod J* 1998, 31: 117-22.
7. Wayman BE, Patten JA, Dazey SE. Relative frequency of teeth needing endodontic treatment in 3350 consecutive endodontic patients. *J Endod* 1994, 20: 399-01.
8. Von Arx T, Steiner RG, Tay FR. Apical surgery: endoscopic findings at the resection level of 168 consecutively treated roots. *Int Endod J* 2011, 44: 290-02.
9. Luukko K, Kettunen P, Fristad I, Berggreen E. Structure and functions of the dentin-pulp complex. In: Hargreaves KM, Cohen S, Berman LH (eds). *Cohen's Pathways of the Pulp*, 10<sup>th</sup> ed. Missouri, Mosby Elsevier, 2011: 452-503.
10. James KA, Daniel JC. Development of Teeth. In: Rudolph P (ed). *Essentials of Oral Histology and Embryology: A Clinical Approach*, 3<sup>th</sup> ed. Missouri, Mosby, 2005: 63-80.
11. Vertucci FJ, Haddix JE. Tooth morphology and access cavity preparation. In: Hargreaves KM, Cohen S, Berman LH (eds). *Cohen's Pathways of the Pulp*, 10<sup>th</sup> ed. Missouri, Mosby Elsevier, 2011: 136-222.
12. D'Souza R. Development of the pulpodentin complex. In: Hargreaves KM, Goodis HE (eds). *Seltzer and Bender's Dental Pulp*, 2<sup>nd</sup> ed. Carol Stream IL, Quintessence Publishing Co, 2002: 13-40.



13. Walton RE, Vertucci FJ. Internal anatomy. In: Walton RE, Torabinejad M (eds). *Principles and Practice of Endodontics*, 3<sup>rd</sup> ed. Philadelphia, WB Saunders Company, 2002: 166-81.
14. Alaçam T. *Endodonti*, 2. Baskı. Ankara, Özyurt Matbaacılık, 2012: 118.
15. Burch JG, Hulen S. The relationship of the apical foramen to the anatomic apex of the tooth root. *Oral Surg Oral Med Oral Pathol* 1972, 34: 262-8.
16. Gutierrez JH, Aguayo P. Apical foraminal openings in human teeth. Number and location. *Oral Surg Oral Med Oral Pathol Oral Radiol Endod* 1995, 79: 769-77.
17. Pashley DH, Walton RE, Slavkin HC. Histology and physiology of the dental pulp. In: Ingle JI, Bakland LK (eds). *Endodontics*, 5<sup>th</sup> ed. Ontario, BC Decker Inc, 2002: 25- 61.
18. Wu MK, R'Oris A, Barkis D, Wesselink PR. Prevalence and extent of long oval canals in the apical third. *Oral Surg Oral Med Oral Pathol Oral Radiol Endod* 2000, 89: 739-43.
19. Peters OA, Laib A, Gohring TN, Barbakow F. Changes in root canal geometry after preparation assessed by high-resolution computed tomography. *J Endod* 2001, 27: 1-6.
20. Peters OA, Laib A, Ruegsegger P, Barbakow F. Three-dimensional analysis of root canal geometry by high-resolution computed tomography. *J Dent Res* 2000, 79: 1405-9.
21. Peters OA, Peters CI, Schonenberger K, Barbakow F. ProTaper rotary root canal preparation: assessment of torque and force in relation to canal anatomy. *Int Endod J* 2003, 36: 93-9.
22. De Moor RJ. C-shaped root canal configuration in maxillary first molars. *Int Endod J* 2002, 35: 200-8.
23. Pineda F, Kuttler Y. Mesiodistal and buccolingual roentgenographic investigation of 7,275 root canals. *Oral Surg Oral Med Oral Pathol* 1972, 33: 101-10.
24. Skidmore AE, Bjorndal AM. Root canal morphology of the human mandibular first molar. *Oral Surg Oral Med Oral Pathol* 1971, 32: 778-84.
25. Saad AY, Al-Yahya AS. The location of the cementodentinal junction in single-rooted mandibular first premolars from Egyptian and Saudi patients: a histological study. *Int Endod J* 2003, 36: 541-4.

26. Ricucci D, Langeland K. Apical limit of root canal instrumentation and obturation, part 2. A histological study. *Int Endod J* 1998, 31: 394-409.
27. Kuttler Y. Microscopic investigation of root apices. *J Am Dent Assoc* 1955, 50: 544-52.
28. Morfis A, Sylaras SN, Georgopoulou M, Kernani M, Prountzos F. Study of the apices of human permanent teeth with the use of a scanning electron microscope. *Oral Surg Oral Med Oral Pathol* 1994, 77: 172-6.
29. Hsu YY, Kim S. The resected root surface. The issue of canal isthmuses. *Dent Clin North Am* 1997, 41: 529-40.
30. Wada M, Takase T, Nakanuma K, Arisue K, Nagahama F, Yamazaki M. Clinical study of refractory apical periodontitis treated by apicectomy. Part 1. Root canal morphology of resected apex. *Int Endod J* 1998, 31: 53-6.
31. Cutright DE, Bhaskar SN. Pulpal vasculature as demonstrated by a new method. *Oral Surg Oral Med Oral Pathol* 1969, 27: 678-83.
32. Seltzer S. *Endodontology: Biologic Considerations in Endodontic Procedures*. Philadelphia, Lea&Febiger, 1988.
33. Cleghorn BM, Goodacre CJ, Christie WH. Morphology of teeth and their root canal systems. In: Ingle JI, Bakland LK, Baumgartner JC (eds). *Ingle's Endodontics*, 6<sup>th</sup> ed. Ontario, BC Decker Inc, 2008: 151-220.
34. Lowman JV, Burke RS, Pelleu GB. Patent accessory canals: incidence in molar furcation region. *Oral Surg Oral Med Oral Pathol* 1973, 36: 580-4.
35. Gulabivala K, Aung TH, Alavi A, Ng YL. Root and canal morphology of Burmese mandibular molars. *Int Endod J* 2001, 34: 359-70.
36. Weller RN, Niemczyk SP, Kim S. Incidence and position of the canal isthmus. Part 1. Mesiobuccal root of the maxillary first molar. *J Endod* 1995, 21: 380-3.
37. Green D. Double canals in single roots. *Oral Surg Oral Med Oral Pathol* 1973, 35: 689-96.
38. Pineda F. Roentgenographic investigation of the mesiobuccal root of the maxillary first molar. *Oral Surg Oral Med Oral Pathol* 1973, 36: 253-60.
39. Teixeira FB, Sano CL, Gomes BP, Zaia AA, Ferraz CC, Souza-Filho FJ. A preliminary in vitro study of the incidence and position of the root canal isthmus in maxillary and mandibular first molars. *Int Endod J* 2003, 36: 276-80.
40. Cambuzzi JV, Marshall FJ. Molar endodontic surgery. *J Can Dent Assoc* 1983, 49: 61-5.

41. Rubinstein R, Kim, S. Short-term observation of the results of endodontic surgery with the use of a surgical operation microscope and Super EBA as root-end filling material. *J Endod* 1999, 25: 43-8.
42. Kontakiotis EG, Palamidakis FD, Farmakis ET, Tzanetakis GN. Comparison of isthmus detection methods in the apical third of mesial roots of maxillary and mandibular first molars: macroscopic observation versus operating microscope. *Braz Dent J* 2010, 21: 428-31.
43. von Arx T. Frequency and type of canal isthmuses in first molars detected by endoscopic inspection during periradicular surgery. *Int Endod J* 2005, 38: 160-8.
44. Gu L, Wei X, Ling J, Huang X. A microcomputed tomographic study of canal isthmuses in the mesial root of mandibular first molars in a Chinese population. *J Endod* 2009, 35: 353-6.
45. Gulabivala K, Opananon A, Ng YL, Alavi A. Root and canal morphology of Thai mandibular molars. *Int Endod J* 2002, 35: 56-62.
46. Harris SP, Bowles WR, Fok A, McClanahan SB. An anatomic investigation of the mandibular first molar using micro-computed tomography. *J Endod* 2013, 39: 1374-8.
47. Goel NK, Gill KS, Taneja JR. Study of root canals configuration in mandibular first permanent molar. *J Indian Soc Pedod Prev Dent* 1991, 8: 12-4.
48. Shields ED, Altschuller B, Choi EY, Michaud M. Odontometric variation among American black, European, and Mongoloid populations. *J Craniofac Genet Dev Biol* 1990, 10: 7-18.
49. Dahlberg A. Geographic distribution and origin of dentitions. *Int Dent J* 1965, 15: 348-55.
50. Chen G, Yao H, Tong C. Investigation of the root canal configuration of mandibular first molars in a Taiwan Chinese population. *Int Endod J* 2009, 42: 1044-9.
51. Sert S, Aslanalp V, Tanalp J. Investigation of the root canal configurations of mandibular permanent teeth in the Turkish population. *Int Endod J* 2004, 37: 494-9.
52. Çalışkan MK, Pehlivan Y, Sepetçioğlu F, Turkun M, Tuncer SS. Root canal morphology of human permanent teeth in a Turkish population. *J Endod* 1995, 21: 200-4.

53. Nur BG, Ok E, Altunsoy M, Aglarci OS, Colak M, Gungor E. Evaluation of the root and canal morphology of mandibular permanent molars in a south-eastern Turkish population using cone-beam computed tomography. *Eur J Dent* 2014, 8: 154-9.
54. Sert S, Sahinkesen G, Topcu FT, Eroglu SE, Oktay EA. Root canal configurations of third molar teeth. A comparison with first and second molars in the Turkish population. *Aust Endod J* 2011, 37: 109-17.
55. Kartal N, Yanikoglu FC. Root canal morphology of mandibular incisors. *J Endod* 1992, 18: 562-4.
56. Sert S, Bayirli GS. Evaluation of the root canal configurations of the mandibular and maxillary permanent teeth by gender in the Turkish population. *J Endod* 2004, 30: 391-8.
57. Newton CW, Coil JM. Effects of age and systemic health on endodontics. In: Hargreaves KM, Cohen S, Berman LH (eds). *Cohen's Pathways of the Pulp*, 10<sup>th</sup>ed. Missouri, Mosby Elsevier, 2011: 858-89.
58. Peiris HR, Pitakotuwage TN, Takahashi M, Sasaki K, Kanazawa E. Root canal morphology of mandibular permanent molars at different ages. *Int Endod J* 2008, 41: 828-35.
59. Stein TJ, Corcoran JF. Anatomy of the root apex and its histologic changes with age. *Oral Surg Oral Med Oral Pathol* 1990, 69: 238-42.
60. Wakabayashi H, Matsumoto K, Shirasuka T, Funato A, Tsuzuki N. Scanning electron microscopic study of dentin walls of the pulp chamber by a replica technique. *Oral Surg Oral Med Oral Pathol* 1988, 66: 236-42.
61. Goldman M, Sakurai-Fuse E, Turco J, White RR. A silicone model method to compare three methods of preparing the root canal. *Oral Surg Oral Med Oral Pathol* 1989, 68: 457-61.
62. McCann JT, Keller DL, LaBounty GL. A modification of the muffle model system to study root canal morphology. *J Endod* 1990, 16: 114-5.
63. Bramante CM, Berbert A, Borges RP. A methodology for evaluation of root canal instrumentation. *J Endod* 1987, 13: 243-5.
64. Lyroudia K, Nikolaidis N, Pitas I, Zervas P, Palakidis K. Computerized three-dimensional reconstruction: a method to study pulpal vessels and nerves. *J Endod* 1993, 19: 604-8.

65. Trope M, Elfenbein L, Tronstad L. Mandibular premolars with more than one root canal in different race groups. *J Endod* 1986, 12: 343-5.
66. Kaffe I, Kaufman A, Littner MM, Lazarson A. Radiographic study of the root canal system of mandibular anterior teeth. *Int Endod J* 1985, 18: 253-9.
67. Kartal N, Cimilli HK. The degrees and configurations of mesial canal curvatures of mandibular first molars. *J Endod* 1997, 23: 358-62.
68. Weine FS, Pasiewicz RA, Rice RT. Canal configuration of the mandibular second molar using a clinically oriented in vitro method. *J Endod* 1988, 14: 207-13.
69. Shearer AC, Wasti F, Wilson NH. The use of a radiopaque contrast medium in endodontic radiography. *Int Endod J* 1996, 29: 95-8.
70. Naoum HJ, Love RM, Chandler NP, Herbison P. Effect of X-ray beam angulation and intraradicular contrast medium on radiographic interpretation of lower first molar root canal anatomy. *Int Endod J* 2003, 36: 12-9.
71. Kim Y, Perinpanayagam H, Lee JK, Yoo YJ, Oh S, Gu Y, et al. Comparison of mandibular first molar mesial root canal morphology using micro-computed tomography and clearing technique. *Acta Odontol Scand* 2015, 73: 427-32.
72. Morabito A, Defabianis P. A SEM investigation on pulpal-periodontal connections in primary teeth. *ASDC J Dent Child* 1992, 59: 53-7.
73. Tam A, Yu DC. Location of canal isthmus and accessory canals in the mesiobuccal root of maxillary first permanent molars. *J Can Dent Assoc* 2002, 68: 28-33.
74. Keleş A, Şimşek N, Alçin H, Ahmetoğlu F, Yoloğlu S. Retreatment of flat-oval root canals with a self-adjusting file: an SEM study. *Dent Mater J* 2014, 33: 786-91.
75. Tachibana H, Matsumoto K. Applicability of X-ray computerized tomography in endodontics. *Endod Dent Traumatol* 1990, 6: 16-20.
76. Gambill JM, Alder M, del Rio CE. Comparison of nickel-titanium and stainless steel hand-file instrumentation using computed tomography. *J Endod* 1996, 22: 369-75.
77. Azim AA, Azim KA, Deutsch AS, Huang GT. Acquisition of anatomic parameters concerning molar pulp chamber landmarks using cone-beam computed tomography. *J Endod* 2014, 40: 1298-302.

78. Janner SF, Jeger FB, Lussi A, Bornstein MM. Precision of endodontic working length measurements: a pilot investigation comparing cone-beam computed tomography scanning with standard measurement techniques. *J Endod* 2011, 37: 1046-51.
79. Chong BS, Quinn A, Pawar RR, Makdissi J, Sidhu SK. The anatomical relationship between the roots of mandibular second molars and the inferior alveolar nerve. *Int Endod J* 2014, 48: 549-55.
80. Elnaghy AM, Elsaka SE. Evaluation of root canal transportation, centering ratio, and remaining dentin thickness associated with ProTaper Next instruments with and without glide path. *J Endod* 2014, 40: 2053-6.
81. Hashem AA, Ghoneim AG, Lutfy RA, Foda MY, Omar GA. Geometric analysis of root canals prepared by four rotary NiTi shaping systems. *J Endod* 2012, 38: 996-1000.
82. Flannery BP, Deckman HW, Roberge WG, D'Amico KL. Three-Dimensional X-ray Microtomography. *Science* 1987, 237: 1439-44.
83. Sasov A, Van Dyck D. Desktop X-ray microscopy and microtomography. *J Microsc* 1998, 191: 151-8.
84. Nielsen RB, Alyassin AM, Peters DD, Carnes DL, Lancaster J. Microcomputed tomography: an advanced system for detailed endodontic research. *J Endod* 1995, 21: 561-8.
85. Dowker SE, Davis GR, Elliott JC. X-ray microtomography: nondestructive three-dimensional imaging for in vitro endodontic studies. *Oral Surg Oral Med Oral Pathol Oral Radiol Endod* 1997, 83: 510-6.
86. Ahmetoğlu F, Keleş A, Şimşek N, Ocak MS, Yoloğlu S. Comparative evaluation of root canal preparations of maxillary first molars with self-adjusting file, reciproc single file, and revo-s rotary file: A micro-computed tomography study. *Scanning* 2015, 37: 218-25.
87. Keleş A, Alçin H, Kamalak A, Versiani MA. Micro-CT evaluation of root filling quality in oval-shaped canals. *Int Endod J* 2014, 47: 1177-84.
88. Versiani MA, De-Deus G, Vera J, Souza E, Steier L, Pecora JD, et al. 3D mapping of the irrigated areas of the root canal space using micro-computed tomography. *Clin Oral Investig* 2015, 19: 859-66.

89. Paque F, Laib A, Gautschi H, Zehnder M. Hard-tissue debris accumulation analysis by high-resolution computed tomography scans. *J Endod* 2009, 35: 1044-7.
90. Adanir N, Belli S. Stress analysis of a maxillary central incisor restored with different posts. *Eur J Dent* 2007, 1: 67-71.
91. Grande NM, Plotino G, Gambarini G, Testarelli L, D'Ambrosio F, Pecci R, et al. Present and future in the use of micro-CT scanner 3D analysis for the study of dental and root canal morphology. *Ann Ist Super Sanita* 2012, 48: 26-34.
92. Bjorndal L, Carlsen O, Thuesen G, Darvann T, Kreiborg S. External and internal macromorphology in 3D-reconstructed maxillary molars using computerized X-ray microtomography. *Int Endod J* 1999, 32: 3-9.
93. Gu Y, Lu Q, Wang H, Ding Y, Wang P, Ni L. Root canal morphology of permanent three-rooted mandibular first molars--part I: pulp floor and root canal system. *J Endod* 2010, 36: 990-4.
94. Barsness SA, Bowles WR, Fok A, McClanahan SB, Harris SP. An anatomical investigation of the mandibular second molar using micro-computed tomography. *Surg Radiol Anat* 2015, 37: 267-72.
95. Filpo-Perez C, Bramante CM, Villas-Boas MH, Hungaro Duarte MA, Versiani MA, Ordinola-Zapata R. Micro-computed tomographic analysis of the root canal morphology of the distal root of mandibular first molar. *J Endod* 2015, 41:231-6.
96. Gu Y, Lu Q, Wang P, Ni L. Root canal morphology of permanent three-rooted mandibular first molars: Part II--measurement of root canal curvatures. *J Endod* 2010, 36: 1341-6.
97. Versiani MA, Pecora JD, Sousa-Neto MD. Microcomputed tomography analysis of the root canal morphology of single-rooted mandibular canines. *Int Endod J* 2013, 46: 800-7.
98. Vertucci FJ. Root canal morphology and its relationship to endodontic procedures. *Endodontic Topics* 2005, 10: 3-29.
99. Nair PN, Henry S, Cano V, Vera J. Microbial status of apical root canal system of human mandibular first molars with primary apical periodontitis after "one-visit" endodontic treatment. *Oral Surg Oral Med Oral Pathol Oral Radiol Endod* 2005, 99: 231-52.

100. Siqueira JF, Jr., Alves FR, Versiani MA, Rocas IN, Almeida BM, Neves MA, et al. Correlative bacteriologic and micro-computed tomographic analysis of mandibular molar mesial canals prepared by self-adjusting file, reciproc, and twisted file systems. *J Endod* 2013, 39: 1044-50.
101. Davis SR, Brayton SM, Goldman M. The morphology of the prepared root canal: a study utilizing injectable silicone. *Oral Surg Oral Med Oral Pathol* 1972, 34: 642-8.
102. Silva EJ, Nejaim Y, Silva AV, Haiter-Neto F, Cohenca N. Evaluation of root canal configuration of mandibular molars in a Brazilian population by using cone-beam computed tomography: an in vivo study. *J Endod* 2013, 39: 849-52.
103. Yew SC, Chan K. A retrospective study of endodontically treated mandibular first molars in a Chinese population. *J Endod* 1993, 19: 471-3.
104. Zaatar EI, al-Kandari AM, Alhomaidah S, al-Yasin IM. Frequency of endodontic treatment in Kuwait: radiographic evaluation of 846 endodontically treated teeth. *J Endod* 1997, 23: 453-6.
105. Cunningham CJ, Senia ES. A three-dimensional study of canal curvatures in the mesial roots of mandibular molars. *J Endod* 1992, 18: 294-300.
106. Cimilli H, Mumcu G, Cimilli T, Kartal N, Wesselink P. The correlation between root canal patterns and interorifical distance in mandibular first molars. *Oral Surg Oral Med Oral Pathol Oral Radiol Endod* 2006, 102: 16-21.
107. Matherne RP, Angelopoulos C, Kulild JC, Tira D. Use of cone-beam computed tomography to identify root canal systems in vitro. *J Endod* 2008, 34: 87-9.
108. Brayton SM, Davis SR, Goldman M. Gutta-percha root canal fillings. An in vitro analysis. I. *Oral Surg Oral Med Oral Pathol* 1973, 35: 226-31.
109. Robertson D, Leeb IJ, McKee M, Brewer E. A clearing technique for the study of root canal systems. *J Endod* 1980, 6: 421-4.
110. Fan B, Pan Y, Gao Y, Fang F, Wu Q, Gutmann JL. Three-dimensional morphologic analysis of isthmuses in the mesial roots of mandibular molars. *J Endod* 2010, 36: 1866-9.
111. Rwenyonyi CM, Kutesa A, Muwazi LM, Buwembo W. Root and canal morphology of mandibular first and second permanent molar teeth in a Ugandan population. *Odontology* 2009, 97: 92-6.



112. Zhang R, Wang H, Tian YY, Yu X, Hu T, Dummer PM. Use of cone-beam computed tomography to evaluate root and canal morphology of mandibular molars in Chinese individuals. *Int Endod J* 2011, 44: 990-9.
113. Wasti F, Shearer AC, Wilson NH. Root canal systems of the mandibular and maxillary first permanent molar teeth of south Asian Pakistanis. *Int Endod J* 2001, 34: 263-6.
114. Vertucci FJ, Williams RG. Furcation canals in the human mandibular first molar. *Oral Surg Oral Med Oral Pathol* 1974, 38: 308-14.
115. Navarro LF, Luzi A, Garcia AA, Garcia AH. Third canal in the mesial root of permanent mandibular first molars: review of the literature and presentation of 3 clinical reports and 2 in vitro studies. *Med Oral Patol Oral Cir Bucal* 2007, 12: 605-9.
116. Al-Qudah AA, Awawdeh LA. Root and canal morphology of mandibular first and second molar teeth in a Jordanian population. *Int Endod J* 2009, 42: 775-84.
117. Witherspoon DE, Small JC, Regan JD. Missed canal systems are the most likely basis for endodontic retreatment of molars. *Tex Dent J* 2013, 130: 127-39.
118. Toure B, Faye B, Kane AW, Lo CM, Niang B, Boucher Y. Analysis of reasons for extraction of endodontically treated teeth: a prospective study. *J Endod* 2011, 37: 1512-5.
119. de Pablo OV, Estevez R, Peix Sanchez M, Heilborn C, Cohenca N. Root anatomy and canal configuration of the permanent mandibular first molar: a systematic review. *J Endod* 2010, 36: 1919-31.
120. Nosrat A, Deschenes RJ, Tordik PA, Hicks ML, Fouad AF. Middle mesial canals in mandibular molars: incidence and related factors. *J Endod* 2015, 41: 28-32.
121. Fabra-Campos H. Three canals in the mesial root of mandibular first permanent molars: a clinical study. *Int Endod J* 1989, 22: 39-43.
122. Pomeranz HH, Eidelman DL, Goldberg MG. Treatment considerations of the middle mesial canal of mandibular first and second molars. *J Endod* 1981, 7: 565-8.
123. Karapinar-Kazandag M, Basrani BR, Friedman S. The operating microscope enhances detection and negotiation of accessory mesial canals in mandibular molars. *J Endod* 2010, 36: 1289-94.

124. Ahmed HA, Abu-bakr NH, Yahia NA, Ibrahim YE. Root and canal morphology of permanent mandibular molars in a Sudanese population. *Int Endod J* 2007, 40: 766-71.
125. Ayrançi LB, Yeter KY, Arslan H, Kseoglu M. Morphology of apical foramen in permanent molars and premolars in a Turkish population. *Acta Odontol Scand* 2013, 71: 1043-9.
126. Howard RK, Kirkpatrick TC, Rutledge RE, Yaccino JM. Comparison of debris removal with three different irrigation techniques. *J Endod* 2011, 37: 1301-5.
127. Jung IY, Seo MA, Fouad AF, Spangberg LS, Lee SJ, Kim HJ, et al. Apical anatomy in mesial and mesiobuccal roots of permanent first molars. *J Endod* 2005, 31: 364-8.
128. Duda M, Skoczek A, Kowal B, Komorek A. Morphology of root canal cross-sections of resected roots of first and second lower molars. *Ann Univ Mariae Curie Sklodowska Med* 2004, 59: 54-60.
129. Mannocci F, Peru M, Sherriff M, Cook R, Pitt Ford TR. The isthmuses of the mesial root of mandibular molars: a micro-computed tomographic study. *Int Endod J* 2005, 38: 558-63.
130. Villas-Boas MH, Bernardineli N, Cavenago BC, Marciano M, Del Carpio-Perochena A, de Moraes IG, et al. Micro-computed tomography study of the internal anatomy of mesial root canals of mandibular molars. *J Endod* 2011, 37: 1682-6.
131. Gutarts R, Nusstein J, Reader A, Beck M. In vivo debridement efficacy of ultrasonic irrigation following hand-rotary instrumentation in human mandibular molars. *J Endod* 2005, 31: 166-70.
132. Burleson A, Nusstein J, Reader A, Beck M. The in vivo evaluation of hand/rotary/ultrasound instrumentation in necrotic, human mandibular molars. *J Endod* 2007, 33: 782-7.
133. Paque F, Rechenberg DK, Zehnder M. Reduction of hard-tissue debris accumulation during rotary root canal instrumentation by etidronic acid in a sodium hypochlorite irrigant. *J Endod* 2012, 38: 692-5.
134. Paque F, Al-Jadaa A, Kfir A. Hard-tissue debris accumulation created by conventional rotary versus self-adjusting file instrumentation in mesial root canal systems of mandibular molars. *Int Endod J* 2012, 45: 413-8.

135. Robinson JP, Lumley PJ, Cooper PR, Grover LM, Walmsley AD. Reciprocating root canal technique induces greater debris accumulation than a continuous rotary technique as assessed by 3-dimensional micro-computed tomography. *J Endod* 2013, 39: 1067-70.
136. Leoni GB, Versiani MA, Pecora JD, Damiao de Sousa-Neto M. Micro-computed tomographic analysis of the root canal morphology of mandibular incisors. *J Endod* 2014, 40: 710-6.
137. Martos J, Tatsch GH, Tatsch AC, Silveira LF, Ferrer-Luque CM. Anatomical evaluation of the root canal diameter and root thickness on the apical third of mesial roots of molars. *Anat Sci Int* 2011, 86: 146-50.
138. Gu Y, Zhou P, Ding Y, Wang P, Ni L. Root canal morphology of permanent three-rooted mandibular first molars: Part III--An odontometric analysis. *J Endod* 2011, 37: 485-90.
139. Lee JK, Yoo YJ, Perinpanayagam H, Ha BH, Lim SM, Oh SR, et al. Three-dimensional modelling and concurrent measurements of root anatomy in mandibular first molar mesial roots using micro-computed tomography. *Int Endod J* 2015, 48: 380-9.
140. Versiani MA, Pecora JD, de Sousa-Neto MD. Flat-oval root canal preparation with self-adjusting file instrument: a micro-computed tomography study. *J Endod* 2011, 37: 1002-7.
141. Wu MK, Wesselink PR. A primary observation on the preparation and obturation of oval canals. *Int Endod J* 2001, 34: 137-41.
142. Haapasalo M, Shen Y, Qian W, Gao Y. Irrigation in endodontics. *Dent Clin North Am* 2010, 54: 291-312.
143. de Gregorio C, Paranjpe A, Garcia A, Navarrete N, Estevez R, Esplugues EO, et al. Efficacy of irrigation systems on penetration of sodium hypochlorite to working length and to simulated uninstrumented areas in oval shaped root canals. *Int Endod J* 2012, 45: 475-81.
144. Abou-Rass M, Frank AL, Glick DH. The anticurvature filing method to prepare the curved root canal. *J Am Dent Assoc* 1980, 101: 792-4.
145. Berutti E, Fedon G. Thickness of cementum/dentin in mesial roots of mandibular first molars. *J Endod* 1992, 18: 545-8.

146. Garcia Filho PF, Letra A, Menezes R, Carmo AM. Danger zone in mandibular molars before instrumentation: an in vitro study. *J Appl Oral Sci* 2003, 11: 324-6.
147. Garala M, Kuttler S, Hardigan P, Steiner-Carmi R, Dorn S. A comparison of the minimum canal wall thickness remaining following preparation using two nickel-titanium rotary systems. *Int Endod J* 2003, 36: 636-42.
148. Kessler JR, Peters DD, Lorton L. Comparison of the relative risk of molar root perforations using various endodontic instrumentation techniques. *J Endod* 1983, 9: 439-47.

## **EK.1. ÖZGEÇMİŞ**

13.05.1983'te Ankara'da doğdum. 2001 yılında Hacettepe Üniversitesi Dişhekimliği Fakültesi'ni kazandım ve 2006 yılında mezun oldum. 2007-2010 yıllarında Elazığ Ağız ve Diş Sağlığı Merkezi'nde çalıştım. 2010 yılında İnönü Üniversitesi Endodonti Anabilim Dalında doktora eğitimime başladım. Evli ve 2 çocuk annesiyim.

## EK. 2. ETİK KURUL ONAYI

### KLİNİK ARAŞTIRMALAR ETİK KURULU KARAR FORMU

ETİK KURUL BİLGİLERİ	ETİK KURULUN ADI	MALATYA KLİNİK ARAŞTIRMALAR ETİK KURULU
	AÇIK ADRESİ:	İnönü Üniversitesi Merkez Kampüsü, 44280, Malatya, Türkiye
	TELEFON	+90 422 341 06 60 / 1219
	FAKS	+90 422 341 00 36
	E-POSTA	inu.dhek@inonu.edu.tr

BAŞVURU BİLGİLERİ	ARAŞTIRMANIN AÇIK ADI	Mandibular birinci azı dişinin mezial kök kanallarının ve bu kök kanallarında uygulanan endodontik işlemlerin etkinliğin mikro-bilgisayarlı tomografi (mikro BT) kullanılarak incelenmesi			
	ARAŞTIRMA PROTOKOL KODU	2013/145			
	KOORDİNATÖR/SORUMLU ARAŞTIRMACI UNVANI/ADI/SOYADI	Yrd.Doç. Dr. Ali Keleş			
	KOORDİNATÖR/SORUMLU ARAŞTIRMACININ UZMANLIK ALANI	İnönü Üniversitesi Diş Hekimliği Fakültesi Endodonti AD			
	KOORDİNATÖR/SORUMLU ARAŞTIRMACININ BULUNDUĞU MERKEZ	MALATYA			
	DESTEKLEYİCİ				
	DESTEKLEYİCİNİN YASAL TEMSİLCİSİ				
	ARAŞTIRMANIN FAZİ VE TÜRÜ	FAZ 1	<input type="checkbox"/>		
		FAZ 2	<input type="checkbox"/>		
		FAZ 3	<input type="checkbox"/>		
FAZ 4		<input type="checkbox"/>			
Gözlemsel ilaç çalışması		<input type="checkbox"/>			
İlaç dışı klinik araştırma		<input type="checkbox"/>			
	Diğer ise belirtiniz				
ARAŞTIRMAYA KATILAN MERKEZLER	TEK MERKEZ <input type="checkbox"/>	ÇOK MERKEZLİ <input type="checkbox"/>	ULUSAL <input type="checkbox"/>	ULUSLARARASI <input type="checkbox"/>	

KLİNİK ARAŞTIRMALAR ETİK KURULU KARAR FORMU

DEĞERLENDİRİLEN BELGELER	Belge Adı	Tarihi	Versiyon Numarası	Dili		
	ARAŞTIRMA PROTOKOLÜ			Türkçe <input type="checkbox"/>	İngilizce <input type="checkbox"/>	Diğer <input type="checkbox"/>
	BİLGİLENDİRİLMİŞ GÖNÜLLÜ OLUR FORMU			Türkçe <input type="checkbox"/>	İngilizce <input type="checkbox"/>	Diğer <input type="checkbox"/>
	OLGU RAPOR FORMU			Türkçe <input type="checkbox"/>	İngilizce <input type="checkbox"/>	Diğer <input type="checkbox"/>
	ARAŞTIRMA BROŞÜRÜ			Türkçe <input type="checkbox"/>	İngilizce <input type="checkbox"/>	Diğer <input type="checkbox"/>
DEĞERLENDİRİLEN DİĞER BELGELER	Belge Adı	Açıklama				
	SIGORTA	<input type="checkbox"/>				
	ARAŞTIRMA BÜTÇESİ	<input type="checkbox"/>				
	BİYOLOJİK MATERYEL TRANSFER FORMU	<input type="checkbox"/>				
	İLAN	<input type="checkbox"/>				
	YILLIK BİLDİRİM	<input type="checkbox"/>				
	SONUÇ RAPORU	<input type="checkbox"/>				
	GÜVENLİLİK BİLDİRİMLERİ	<input type="checkbox"/>				
DİĞER:	<input type="checkbox"/>					
KARAR BİLGİLERİ	Karar No: 2013/145	Tarih: 04.12.2013				
	<p>Yukarıda bilgileri verilen başvuru dosyası ile ilgili belgeler araştırmanın/çalışmanın gerekece, amaç, yaklaşım ve yöntemleri dikkate alınarak incelenmiş ve uygun bulunmuş olup araştırmanın/çalışmanın başvuru dosyasında belirtilen merkezlerde gerçekleştirilmesinde etik ve bilimsel sakınca bulunmadığına toplantıya katılan etik kurul üye tam sayısının salt çoğunluğu ile karar verilmiştir.</p> <p>Klinik Araştırmalar Hakkında Yönetmelik kapsamında yer alan araştırmalar/çalışmalar için Türkiye İlaç ve Tıbbi Cihaz Kurumu'ndan izin alınması gerekmektedir.</p>					

KLİNİK ARAŞTIRMALAR ETİK KURULU	
ETİK KURULUN ÇALIŞMA ESASI	Klinik Araştırmalar Hakkında Yönetmelik, İy Klinik Uygulamaları Kılavuzu
BAŞKANIN UNVANI / ADI / SOYADI:	Prof. Dr. Rifat KARLIDAĞ
ARAŞTIRMANIN AÇIK ADI	Mandibular birinci azı dişinin mezial kök kanallarının ve bu kök kanallarında uygulanan endodontik işlemlerin etkinliğini mikro-bilgisayarlı tomografi (mikro BT) kullanılarak incelenmesi

Unvanı/Adı/Soyadı	Uzmanlık Alanı	Kurumu	Cinsiyet		Araştırma ile ilişki		Katılım *		İmza
			E <input checked="" type="checkbox"/>	K <input type="checkbox"/>	E <input type="checkbox"/>	H <input type="checkbox"/>	E <input type="checkbox"/>	H <input type="checkbox"/>	
Prof. Dr. Rifat KARLIDAĞ	Psikiyatri	İnönü Üniversitesi Tıp Fakültesi	E <input checked="" type="checkbox"/>	K <input type="checkbox"/>	E <input type="checkbox"/>	H <input type="checkbox"/>	E <input type="checkbox"/>	H <input type="checkbox"/>	
Prof. Dr. Metin GENÇ	Halk Sağlığı	İnönü Üniversitesi Tıp Fakültesi	E <input checked="" type="checkbox"/>	K <input type="checkbox"/>	E <input type="checkbox"/>	H <input type="checkbox"/>	E <input type="checkbox"/>	H <input type="checkbox"/>	
Prof. Dr. Saim YOLOĞLU	Biyoistatistik	İnönü Üniversitesi Tıp Fakültesi	E <input checked="" type="checkbox"/>	K <input type="checkbox"/>	E <input type="checkbox"/>	H <input type="checkbox"/>	E <input type="checkbox"/>	H <input type="checkbox"/>	
Prof. Dr. Türkan TOĞAL	Anesteziyoloji ve Rea	İnönü Üniversitesi Tıp Fakültesi	E <input type="checkbox"/>	K <input checked="" type="checkbox"/>	E <input type="checkbox"/>	H <input type="checkbox"/>	E <input type="checkbox"/>	H <input type="checkbox"/>	
Doç. Dr. Ahmet KARADAĞ	Çocuk Sağlığı ve Hast.	İnönü Üniversitesi Tıp Fakültesi	E <input checked="" type="checkbox"/>	K <input type="checkbox"/>	E <input type="checkbox"/>	H <input type="checkbox"/>	E <input type="checkbox"/>	H <input type="checkbox"/>	
Doç. Dr. Alaadin POLAT	Fizyoloji	İnönü Üniversitesi Tıp Fakültesi	E <input checked="" type="checkbox"/>	K <input type="checkbox"/>	E <input type="checkbox"/>	H <input type="checkbox"/>	E <input type="checkbox"/>	H <input type="checkbox"/>	
Doç. Dr. H.Birgül CUMURCU	Psikiyatri	İnönü Üniversitesi Tıp Fakültesi	E <input type="checkbox"/>	K <input checked="" type="checkbox"/>	E <input type="checkbox"/>	H <input type="checkbox"/>	E <input type="checkbox"/>	H <input type="checkbox"/>	



KLİNİK ARAŞTIRMALAR ETİK KURULU KARAR FORMU

Doç. Dr. Yusuf YAKUPOĞULLARI	Tıbbi Mikrobiyoloji	İnönü Üniversitesi Tıp Fakültesi	E <input checked="" type="checkbox"/>	K <input type="checkbox"/>	E <input type="checkbox"/>	H <input type="checkbox"/>	E <input type="checkbox"/>	H <input type="checkbox"/>	
Doç. Dr. Seda TAŞDEMİR	Tıbbi Farmakoloji	İnönü Üniversitesi Tıp Fakültesi	E <input type="checkbox"/>	K <input checked="" type="checkbox"/>	E <input type="checkbox"/>	H <input type="checkbox"/>	E <input type="checkbox"/>	H <input type="checkbox"/>	
Yrd. Doç. Dr. Mehmet KARATAŞ	Tıp Tarihi ve Etik	İnönü Üniversitesi Tıp Fakültesi	E <input checked="" type="checkbox"/>	K <input type="checkbox"/>	E <input type="checkbox"/>	H <input type="checkbox"/>	E <input type="checkbox"/>	H <input type="checkbox"/>	
Yrd. Doç. Dr. Neslihan ŞİMŞEK	Diş Hekimliği	İnönü Üniversitesi Diş Hekimliği Fakültesi	E <input type="checkbox"/>	K <input checked="" type="checkbox"/>	E <input type="checkbox"/>	H <input checked="" type="checkbox"/>	E <input checked="" type="checkbox"/>	H <input type="checkbox"/>	
Uzm. Dr. Ömer Murat AYDIN	Nükleer Tıp Uzmanı	Malatya Devlet Hastanesi	E <input checked="" type="checkbox"/>	K <input type="checkbox"/>	E <input type="checkbox"/>	H <input type="checkbox"/>	E <input type="checkbox"/>	H <input type="checkbox"/>	
Metin TAY	Eczacı	Serbest Eczacı	E <input checked="" type="checkbox"/>	K <input type="checkbox"/>	E <input type="checkbox"/>	H <input type="checkbox"/>	E <input type="checkbox"/>	H <input type="checkbox"/>	
Zafer ERGÜZEL	Hukuk	İnönü Üniversitesi	E <input checked="" type="checkbox"/>	K <input type="checkbox"/>	E <input type="checkbox"/>	H <input type="checkbox"/>	E <input type="checkbox"/>	H <input type="checkbox"/>	
Hasan KONAN	Sivil Üye	Zaloğlu Ltd. Şti.	E <input checked="" type="checkbox"/>	K <input type="checkbox"/>	E <input type="checkbox"/>	H <input type="checkbox"/>	E <input checked="" type="checkbox"/>	H <input type="checkbox"/>	

\*:Toplantıda Bulunma



### EK.3. ETİK KURUL YAZISI


MALATYA  
KLİNİK ARAŞTIRMALAR  
ETİK KURUL BAŞKANLIĞI

Sayı: 14584264/106  
Konu: 2013/145 no.lu çalışma

01/07/2015

Sayın;  
Doç. Dr. Ali KELEŞ

2013/145 Protokol no.lu “Mandibular birinci azı dişinin mezial kök kanallarının ve bu kök kanallarında uygulanan endodontik işlemlerin etkinliğin mikro-bilgisayarlı tomografi (mikro BT) kullanılarak incelenmesi” isimli çalışmaya ait Etik Kurul Kararı bu çalışmada görev alan Hatice ALÇİN’in “Türkiye’nin doğu bölgesinde yaşayan bireylerin alt çene birinci büyük azı dişi mezinal kök kanal morfolojisinin mikro bilgisayarlı tomografi kullanılarak incelenmesi.” Başlıklı tezini kapsamaktadır. Bunun için ayrı bir etik kurul kararı gerekmemektedir.

  
Prof. Dr. Rifat KARLIDAĞ  
Etik Kurul Başkanı