

**ÜST ÇENE GENİŞLETMESİ SONRASI UYGULANAN
TERİPARATİDİN MİDPALATAL SUTURA ÜZERİNE
ETKİLERİNİN HİSTOLOJİK VE
İMMÜNOHİSTOKİMYASAL OLARAK İNCELENMESİ**

Yasin ÇAMİLİ

**İnönü Üniversitesi ve Selçuk Üniversitesi Ortodonti
Anabilim Dalı Ortak Doktora Programı**

**Tez Danışmanı: Prof. Dr. Sıddık MALKOÇ
Ortak Tez Danışmanı: Yrd. Doç. Dr. Zehra İLERİ**

Doktora Tezi – 2015

**T. C.
İNÖNÜ ÜNİVERSİTESİ
SAĞLIK BİLİMLERİ ENSTİTÜSÜ**

**ÜST ÇENE GENİŞLETMESİ SONRASI UYGULANAN TERİPARATİDİN
MİDPALATAL SUTURA ÜZERİNE ETKİLERİNİN HİSTOLOJİK VE
İMMÜNOHİSTOKİMYASAL OLARAK İNCELENMESİ**

Yasin ÇAMİLİ

**İnönü Üniversitesi ve Selçuk Üniversitesi
Ortodonti Anabilim Dalı
Ortak Doktora Tezi**

**Tez Danışmanı
Prof. Dr. Sıddık MALKOÇ**

**Ortak Tez Danışmanı
Yrd. Doç. Dr. Zehra İLERİ**


Bu araştırma İnönü Üniversitesi Bilimsel Araştırma Projeleri Birimi
Tarafından 2013/189 Proje numarası ile desteklenmiştir.


**MALATYA
2015**


KABUL VE ONAY SAYFASI


İnönü Üniversitesi ile Selçuk Üniversitesi Sağlık Bilimleri Enstitüleri Ortodonti Anabilim Dalı Ortak Doktora Programı çerçevesinde yürütülmüş olan; **Yasin ÇAMİLİ'nin "Teriparatit'in Sutural Kemik Formasyonu Üzerine Etkisi"** konulu bu çalışması, aşağıdaki jüri tarafından Doktora tezi olarak kabul edilmiştir.

Tez Savunma Tarihi: 10/09/2015


Prof. Dr. İbrahim YAVUZ
Erciyes Üniversitesi
Jüri Başkanı


Prof. Dr. Sıddık MALKOÇ
İnönü Üniversitesi
Tez Danışmanı
Üye


Yrd. Doç. Dr. Mustafa ERSÖZ
İnönü Üniversitesi
Üye


Doç. Dr. Sabri İlhan RAMOĞLU
Bezmialem Vakıf Üniversitesi
Üye


Yrd. Doç. Dr. Erdem HATUNOĞLU
Fırat Üniversitesi
Üye

ONAY

Bu tez, İnönü Üniversitesi Lisansüstü Eğitim-Öğretim Yönetmeliği'nin ilgili maddeleri uyarınca yukarıdaki jüri üyeleri tarafından kabul edilmiş ve Enstitü Yönetim Kurulu'nun/..../2015 tarih ve 2015/..... sayılı Kararıyla da uygun görülmüştür.

Prof. Dr. Yusuf TÜRKÖZ
Enstitü Müdürü

İÇİNDEKİLER

ÖZET.....	vi
ABSTRACT	vii
SİMGELER VE KISALTMALAR DİZİNİ.....	viii
ŞEKİLLER DİZİNİ.....	ix
TABLOLAR DİZİNİ	x
1. GİRİŞ	1
2. GENEL BİLGİLER.....	3
2. 1. Üst Çenenin Büyüme ve Gelişimi.....	3
2. 2. Maloklüzyon ve Üst Çene Darlığı Etiyolojisi	5
2. 3. Üst Çene Genişletme Yöntemleri.....	7
2. 3. 1. Yavaş Üst Çene Genişletme (YÜÇG) ve Apareyleri	7
2. 3. 2. Hızlı Üst Çene Genişletme (HÜÇG).....	9
2. 3. 3. Hızlı Üst Çene Genişletme Apareyleri.....	12
2. 4. HÜÇG'nin İskeletsel, Dişsel ve Yumuşak Doku Etkileri	13
2. 5. HÜÇG ve Yaş İlişkisi.....	15
2. 6. HÜÇG Sonrası Pekiştirme ve Nüks	16
2. 7. Kemik Dokusunun Remodeling ve Modelingi.....	18
2. 8. Osteoblastlar.....	19
2. 9. Osteositler.....	20
2. 10. Osteoklastlar.....	21
2. 11. Paratiroid Hormon (PTH) ve Teriparatid	22
2. 12. Teriparatid/PTH Etki Mekanizması ve Hücrel Etkileri	23
2. 13. Teriparatidin Farmokinetik Özellikleri	24
2. 14. Teriparatidin Klinik Yararlanımı	24
2. 15. Teriparatid ile Yapılan Hayvan Çalışmaları.....	27
3. MATERYAL VE METOT.....	30
3. 1. Çalışmada Kullanılan Malzemeler ve Farmakolojik Ajanlar.....	31
3. 2. Çalışma Gruplarının Tanımlanması	31
3. 3. Genişletme Zembereği ve Uygulama Şekli.....	32
3. 4. Deneysel Yöntem ve Süreç	33
3. 5. İstatiksel Yöntem.....	43

4. BULGULAR	44
4. 1. Klinik Bulgular.....	44
4. 2. Histolojik ve İmmünohistokimyasal Bulgular	45
5. TARTIŞMA	52
6. SONUÇLAR VE ÖNERİLER	62
KAYNAKLAR.....	63
EKLER	79
Ek 1. Özgeçmiş	79
Ek 2. Etik Kurul Onayı.....	80

TEŞEKKÜR

Ortodonti eğitimim süresince bilgileriyle bana ışık tutup, bugünlere kadar desteklerini hiçbir zaman esirgemeyen, tüm zorluklarda yanımda olan ve motivasyonumu artıran, eğitimimde çok büyük emekleri olan, kendisini her zaman örnek aldığım değerli danışman hocam Prof. Dr. Sıddık MALKOÇ'a,

Akademik ve klinik bilgi ve deneyimlerini paylaşmaktan geri durmayan, vizyonu ile bize her zaman yol gösteren Doç. Dr. Ebubekir TOY'a,

Birlikte çalışmaktan büyük keyif aldığım ve akademisyenliğinin yanı sıra sosyal hayata bakışı ve insani ilişkileriyle bizlere örnek olan Yrd. Doç. Dr. Mustafa ERSÖZ'e,

Tez çalışmam süresince desteğini esirgemeyen ortak tez danışmanım Yrd. Doç. Dr. Zehra İLERİ'ye,

Tez çalışmamın histolojik ve immünohistokimyasal değerlendirmelerindeki desteği için Yrd. Doç. Dr. Aslı ÇETİN'e,

Bölümümüzde birlikte çalıştığım yardımcı personel, teknisyen, sekreter ve araştırma görevlisi arkadaşlarıma,

Tez çalışmama olan katkısından dolayı Bilimsel Araştırma Projeleri Birimi'ne,

Tezimin tüm aşamalarında benimle birlikte olup maddi ve manevi yardımlarını esirgemeyen arkadaşlarım; Dr. Dt. Seyit Ahmet ÖZTÜRK, Dr. Dt. Sedat Altındış, Arş. Gör. Dt. Hasan ORAKÇIOĞLU, Yrd. Doç. Dr. Burak KÜÇÜK, Yrd. Doç. Dr. Erdem HATUNOĞLU ve Yrd. Doç. Dr. Orhan Hakkı KARATAŞ'a,

Hayatımın her döneminde destek ve sevgilerini eksik etmeyen aileme teşekkür ederim.

ÖZET

Üst Çene Genişletmesi Sonrası Uygulanan Teriparatidin Midpalatal Sutura Üzerine Etkilerinin Histolojik ve İmmünohistokimyasal Olarak İncelenmesi

Amaç: Hızlı üst çene genişletmeden (HÜÇG) sonra elde edilen genişletmeyi korumak amacıyla 3-12 ay arasında bir pekiştirme süreci gereklidir. Bu süreç, nüksün önlenmesi amacıyla sutura bölgesinde oluşması beklenen kemiğin formasyonu için gereklidir. Bu araştırmanın amacı teriparatidin interpremaksiller suturası genişletilmiş Wistar ratlarda kemik formasyonunun etkilerini incelemektir.

Materyal ve Metot: 7-8 haftalık 20 erkek Wistar rat eşit-rastgele olarak “kontrol” ve “deney” olmak üzere iki gruba ayrıldı. Her gruptaki ratlara 7 gün boyunca kesici dişlerinden destek alınarak, helikal bir zemberek vasıtasıyla üst çene genişletmesi uygulandı. Genişletme sürecinden sonra, ratlar 7 gün boyunca pekiştirme sürecine alındı ve deney grubuna günlük 60 µg/kg teriparatid subkutan olarak verildi. Pekiştirme sürecinden sonra bütün ratlar sakrifiye edildi, hazırlanan histolojik preparatlar inceleme için hemotoksilen-eozin, immünohistokimyasal değerlendirme için anti-osteonektin, anti-osteokalsin, anti-VEGF, anti-TGF-β boyamalar uygulandı. Gruplar arası istatistiksel değerlendirmeler için “Mann-Whitney U testi” uygulandı.

Bulgular: Histolojik incelemede deney grubunda, kontrol grubuna oranla daha geniş alana yayılmış yeni yapılmış kemik dokusu gözlemlenmiştir. İmmünohistokimyasal incelemede, osteonektin, osteocalcin ve VEGF antikorlarında immünoreaktif osteoblast sayısı deney grubunda kontrol grubuna göre istatistiksel açıdan anlamlı derecede fazla bulunmuş, TGF-β antikorunda ise deney grubunda hafif reaksiyon gözlemlense de, istatistiksel açıdan anlamlı bulunmamıştır.

Sonuçlar: Teriparatid’in subkutan yol ile sistemik olarak uygulandığında, ortopedik üst çene genişletmesi yapılmış ratlarda yeni kemik dokusunun oluşumunu hızlandırmıştır, buna bağlı olarak genişletme protokolü sonrası pekiştirme süresini kısaltabileceği düşünülmektedir.

Anahtar kelimeler: Hızlı üst çene genişletme, Teriparatid, İmmünohistokimyasal

ABSTRACT

Histological and Immunohistochemical Evaluation of the Effects of Teriparatide on Midpalatal Suture That Administered After Maxillary Expansion

Aim: After RME treatment protocol, 3-12 months long retention period is needed to maintain final width. This period is important for new bone formation in sutura palatina media in order to prevent from relapse. The aim of this research was to evaluate the effects of teriparatide on sutural bone formation after expansion of the interpremaxillary suture in Wistar rats.

Materials and Method: Twenty male, 7-8 weeks old Wistar rats were randomly divided into two equal groups named control and experimental. 7-day expansion period was planned for both groups and expansion force were applied to maxillary incisors via helical spring. After expansion period, rats were kept for 7-day retention period and 60 µg/kg teriparatide was given to experimental group subcutaneously during that period. After the retention, all rats were sacrificed, Histological sections were prepared with hemotoxilen-eozin staining and anti-osteonection, anti-osteocalcin, anti-VEGF, anti-TGF-β stainings for immunohistochemical evaluations.” Mann Whitney U test” was used for intergroup statistical assessment.

Results: In histological examination, experimental group showed spreading areas of new bone tissue in maxillary suture comparing to control group. In addition, in evaluation of immunohistochemical staining performed with osteonection, osteocalcin and VEGF showed statistically significant immunoreactivity in the experimental group ($p < 0,05$). On the other hand, TGF-β antibody showed mild reaction in experimental group but it was found statistically insignificant.

Conclusions: Subcutaneous systemic administration of teriparatide after orthopedically expanded inter-premaxillary suture may stimulate bone formation and shorten retention period in rats.

Keywords: Rapid Maxillary Expansion, Teriparatide, Immunohistochemical

SİMGELER VE KISALTMALAR DİZİNİ

HÜÇG	: Hızlı üst çene genişletme
YÜÇG	: Yavaş üst çene genişletme
PTH	: Paratiroid hormon
RANKL	: Reseptör aktivatör nükleer kappa B ligand
OPG	: Osteoprotegerin
IGF	: Insulin Like Growth Factor
ark.	: Arkadaşları
\bar{X}	: Ortalama
Fr	: Friedman Testi
Mann-u	: Mann-Whitney U testi
HE	: Hemotoksilen-Eozin
SPSS	: Statistical Package for Social Sciences
n:	: Örneklem Sayısı
SS	: Standart Sapma
P	: Anlamlılık Değeri
<	: ' den küçüktür
>	: ' den büyüktür
%	: Yüzde

ŞEKİLLER DİZİNİ

Şekil No	Sayfa No
Şekil 2. 1. Osteosit histolojik görüntüsü.....	21
Şekil 3. 1. Deney bölümünde kullanılan kumpas.....	30
Şekil 3. 2. Genişletme zembereği.....	33
Şekil 3. 3. Dişlerde açılan retansiyon oluşu.....	34
Şekil 3. 4. Genişletme zembereğinin yerleştirilmiş görüntüsü.....	35
Şekil 3. 5. Genişletme sonrası apareyin ağızda görünümü ve suturadak açılma görüntüsü.....	36
Şekil 3. 6. Çalışmada kullanılan teriparatid.....	37
Şekil 3. 7. Histolojik inceleme için ayrılan kafatasının cepheden görüntüsü.....	38
Şekil 3. 8. Histolojik inceleme için ayrılan üst çenenin yakından görüntüsü.....	39
Şekil 4. 1. Kontrol grubundan elde edilen midpalatal sutura fotoğrafları.....	46
Şekil 4. 2. Deney grubundan elde edilen midpalatal sutura fotoğrafları.....	47
Şekil 4. 3. Kontrol (A) ve Deney (B) grubunda sutura örneklerinin immunohistokimyasal olarak Osteokalsin boyanması.....	50
Şekil 4. 4. Kontrol (A) ve Deney (B) grubunda sutura örneklerinin immunohistokimyasal olarak Osteonektin boyanması.....	50
Şekil 4. 5. Kontrol (A) ve Deney (B) grubunda sutura örneklerinin immunohistokimyasal olarak TGF- β boyanması.....	51
Şekil 4. 6. Kontrol (A) ve Deney (B) grubunda sutura örneklerinin immunohistokimyasal olarak Osteokalsin boyanması.....	51

TABLULAR DİZİNİ

<u>Tablo No</u>	<u>Sayfa No</u>
Tablo 3. 1. Deneyde kullanılan malzemeler ve farmakolojik ajanlar.....	31
Tablo 3. 2. Parafin takip protokolü.....	40
Tablo 3. 3. Hemotoksilen-Eozin boyama protokolü.....	41
Tablo 3. 4. İndirekt-İmmünoperoksidaz yöntemle immünohistokimyasal boyama protokolü.....	42
Tablo 4. 1. Grupların genişletme öncesi (T1) ve sakrifasyon öncesi (T2) vücut ağırlıkları.....	43
Tablo 4. 2. Genişletme periyodu sonrası (T1) ve pekiştirme periyodu sonrasında (T2) deneklere ait üst iki kesicinin mesial kenarları arası ölçüm değerleri.....	44
Tablo 4. 3. İmmünoreaktif osteoblast sayı skolarması.....	48
Tablo 4. 4. İmmünohistokimyasal değerlendirmeler.....	49

1. GİRİŞ

Midpalatal suturayı hızlı üst çene genişletme (HÜÇG) apareyleri ile genişletmek dar üst çene, posterior çapraz kapanış gibi maloklüzyon durumlarında rutin ortodontik tedavinin önemli parçalarından biridir. HÜÇG üst diş kavsini hızlı bir şekilde genişletir ve bunu midpalatal suturadaki aktif kemik yapımı takip eder (1-3).

HÜÇG sonrası elde edilen genişletmenin stabilitesinin sağlanması gerekmektedir. Yeterli süre ve uygun apareyler ile pekiştirme yapılsa dahi üst çene eski formuna nüks eğiliminde olabilir (3). Bu nüks miktarı %90'ları bulabilmektedir (4). Araştırmalar bu nüksü engelleyecek olan midpalatal suturadaki kemik organizasyonunun 3 ay ile 12 ay arasında değişen sürelerde tamamlandığını göstermektedir (5, 6).

Üst çenede oluşabilen nüksün birçok sebebi bulunmaktadır. Midpalatal suturada ve çevre suturalarda oluşan gerilimlerin nüksün başlıca sebebi olduğu düşünülmektedir. Nüksün sebepleri tam olarak anlaşılmış olmasa da, midpalatal suturada oluşacak olan kemiğin miktarı ve oluşum hızı pekiştirme süresini kısaltmaktadır (3). Bu konuda yapılmış klinik ve deneysel birçok araştırma bulunmaktadır (7-9).

Teriparatid, paratiroid hormonun (PTH) laboratuvarında üretilmiş sentetik bir türevidir. PTH'nin kemik mineral dengesini sağlama, bağırsaklardan kalsiyumun emilimini artırılması, böbreklerden kalsiyum ve fosfat geri emiliminin artırılması, vücudun ihtiyaçlarına göre kemikten kalsiyumun kana salınımı ve D vitamini metabolizmasının düzenlenmesi gibi görevleri mevcuttur (10). Dışarıdan verilen sistemik teriparatid ise osteoporoza bağlı kemik kaybı olan, kortikal ve trabeküler köprü gelişmeyen kırıklarda veya kırık tedavisini destekleyici ve hızlandırıcı olarak uygulanabilmektedir. Teriparatid bu etkileri osteoblastik aktiviteyi artırarak yapar. Osteoblastik aktivitenin artması hususunda ise reseptör aktivatör nükleer kapp B ligand/Osteoprotegerin (RANKL/OPG) ve IGF (Insulin Like Growth Factor) sisteminin etkisi olduğu düşünülmektedir (11-13).

Suturada kemik formasyonunu artırmak amacıyla birçok deneysel araştırma yapılmıştır. Uysal (14) resveratrol, Altan (15) propolis, Ozturk (16) zoleodronik asit, Tang (17) lityumun genişletme yapılmış rat suturalarında etkilerini incelemişlerdir. Bu çalışmalarda uygulanan materyaller kemik formasyonunu artırmış, kontrol grubuyla, deney grubu arasında istatistiksel fark bulunmuştur.

Bu alıřmanın bařlangı hipotezi, HÜG'yi takiben teriparatid uygulamasıyla suturada kemik organizasyon hızını artırmaktır. Bu alıřmanın amacı organizmada olmayan ve üretilmeyen bir maddenin enjeksiyonunu deęil, mevcut bir hormonun kan konstrasyonunu artırarak etki etmesi beklenen teriparatidin, osteoblastik aktiviteye olan etkilerini incelemektir.

2. GENEL BİLGİLER

2. 1. Üst Çenenin Büyüme ve Gelişimi

Üst çene kemiği, direkt kemikleşme ile oluşan bir membran kemiğidir. Üst çene bölgesini meydana getiren yumuşak doku burjonlarının içindeki mezankim dokusunda birtakım kemikleşme noktaları meydana gelir. Bu kemikleşme noktaları büyürler ve birbirleri ile birleşirler. Bunlardan birincisi “premaksiller kemikleşme noktası”, ikincisi ise “postmaksiller kemikleşme noktası”dır (18). Ön kemikleşme noktasından yayılan kemik, kesici dişler bölgesinin dış alveolar laminasını, spina nasalis anterioru, frontal çıkıntıyı oluşturur. Arka kemikleşme noktasından gelişen kemik dokusu ise aşağıya doğru yayılarak kanin ve azılar bölgesinde dış alveolar laminayı, orbita tabanının bir kısmını ve zigomatik çıkıntıyı meydana getirir. Embriyonun 7.haftasında medial nazal çıkıntılar ile maksiller çıkıntının birleşmesi ile primer damak oluşur. 9.haftaya doğru ise kendine geniş bir yer bulmaya başlayan dilin etkisi ile vertikal pozisyonda bulunan palatinal segmentler horizontal hale geçer, sistemik hücre ölümü ile aradaki epitel doku kaybolarak sekonder damağı oluştururlar. Segmentlerin arası sistemik epitel hücre ölümü ve sutural kemik gelişimi ile birleşir. Bu aşamada kafa tabanı da yüzeysel remodeling ile şekillenir (19).

Üst çenenin büyüme mekanizmasını anlatan çok sayıda çalışma mevcuttur ve bu çalışmaların da çoğu Björk’ün implant çalışmalarına dayanmaktadır (20, 21). Bu çalışmalarda üst çenenin sagittal yöndeki büyümesinin palatal parçalardaki birbirine doğru olan sutural kemik üretimi ve üst çene tüberlerindeki kemik aposizyonu ile oluştuğı belirtilmiştir.

Vertikal yöndeki büyüme de, Björk ve Skieller’in yaptığı çalışmalarla aydınlatılmıştır. Üst çenenin aşağıya ve ileri doğru yer değiştirmesi birçok faktörün etkisi altındadır, bunlar: orbitaların tabanında olan aposizyon, nasal kavitenin tabanının rezorptif remodelingi ve ağız boşluğundaki sert damakta gerçekleşen aposizyondur (20). Özetle; Björk ve Skieller’in çalışmaları, üst çenenin anlamlı bir remodelingini ve değişen oranlarda vertikal rotasyon oluşmasına sebep olan nasal kavitenin anterior bölümünde yüksek oranda rezorpsiyonunu göstermiştir.

İşeri (22) 14 kız bireyde yaptığı uzun dönem implant çalışmasında, 8.5-17.5 yaşları arasında üst çenenin, ön kafa kaidesine göre 6 derece ortalama yer değişimine, 8.5-14.5 yaşları arasında ise nasion-sella doğrusuna göre 45 derece açıldığını belirtmiştir. Üst çenenin horizontal yön değişimi 11 yaşında, vertikal yön değişiminin ise 12 yaşında maksimum seviyeye ulaştığı bildirilmiştir.

Üst çene büyümesi ile ilgili çalışmaların çoğu sagittal ve vertikal yön üzerine yoğunlaşmışken, transversal yöndeki büyüme de ortodontistler için büyük bir önem taşır. Midpalatal suturanın transversal büyümeye etkisini inceleyen ilk kranial çalışmalar Keith tarafından yapılmıştır. Keith (23), midpalatal suturanın üst çenenin transversal büyümesinde aktif olarak rol aldığını belirtmiştir.

Latham'a göre üst çene transversal büyümesini 3 yaşına kadar tamamlamaktadır (24). Fakat daha sonra Björk ve Skieller (20), Björk (21), Krebs (8, 25), Skieller (26), Korn ve Frantz (27), ve Snodell, Nanda ve Currier (28) yaptıkları özgün implant çalışmaları bu teoriyi yıkmıştır. Bu çalışmalar üst çenenin midpalatal suturadaki transversal büyümesinin, diğer yüz suturlarının büyümesi tamamlanana, yani ergenlik sonrasında bile devam ettiğini göstermiştir.

Büyüme atılımından sonra üst çenedeki transversal büyüme miktarı azdır fakat istatistiksel olarak da önemlidir (20, 27). Midpalatal suturadaki büyümenin 13-15 yaşlarına kadar sürdüğü ve devamında 18'li yaşlara kadar kemik aposizyonunun devam ettiği kabul edilir (29).

4 yaşından erişkin yaşlara kadar midpalatal suturadaki transversal artış ortalama 6,5 mm olduğu düşünülmektedir. Bunun 5 mm kadarı 7 yaşından sonra oluşur. Böylece yıllık ortalama 0,18-0,43 milimetre artışın olduğu söylenebilir (20). Öbür yandan, 7 yaşından sonra üst çene diş kavsi birinci molarlar seviyesinde ortalama 2 mm artış gösterir. Sonuç olarak bu veriler gösterir ki, 10 yaşından sonra diş kavsi genişliğindeki artışın % 25'ini, birinci molarlar bölgesindeki midpalatal sutural transversal büyüme gerçekleştirir (21).

Melsen (29) kadavralar üzerinde yaptığı histolojik çalışmalarla yaşa bağlı olarak midpalatal suturada oluşan morfolojik değişikliklere açıklık getirmiştir. Doğumda sutura geniş ve boşluklu bir yapı gösterirken, 10 yaşına gelindiğinde palatinal kısmın maksiller kısmın üzerine doğru yayıldığı tipik bir skuamoz sutura yapısı gösterir. 13-14

yaşına gelindiğinde, sutura kısalır ve dalgalı görünümü artar. Eski haline göre lateral kemik parçalarının arasındaki bağ dokusu daralmıştır. Kızlarda 15, erkeklerde 17 yaşına gelindiğinde ise sutura çok dar bir bağ dokusu ve aktif olmayan osteoblastlardan oluşmaktadır.

2. 2. Maloklüzyon ve Üst Çene Darlığı Etiyolojisi

Maloklüzyon, dişlerin diziliminde veya çene kapalıyken iki diş kavsinin birbiriyle olan ilişkilerinin normal olmama durumudur. İlk olarak modern ortodontinin babası kabul edilen Edward Angle tarafından tanımlanmıştır (30). Oklüzyon (dişlerin karşılaştığı yer) kelimesinden türetilmiş olup, olumsuz anlam içermektedir.

Maloklüzyon hemen hemen her bireyde bulunmaktadır. Fakat çoğu zaman tedavi gerektirecek kadar ciddi değildir (31). Şiddetli dişsel maloklüzyonu olan vakalarda ortodontik tedavi, iskeletsel maloklüzyonun da dâhil olduğu vakalarda ortognatik cerrahi gerekebilir. Maloklüzyonların zamanında düzeltimi diş çürüme riskini azaltırken, olası temperomandibular eklem problemlerini ortadan kaldırır. Öte yandan, sadece estetik amaçlı olarak da ortodontik tedaviler de uygulanabilmektedir.

Maloklüzyonlar sagittal, vertikal ve horizontal yönlerde olabilir. Dişler sagittal yöndeki maloklüzyonlarına göre, Angle sınıflamasıyla ayrılır. Dişler ve çenelerin, vertikal yöndeki maloklüzyonların overbite ilişkisinin bozulması ve açık kapanış gösterilebilir. Dişler ve çeneler transversal yöndeki maloklüzyonlarına göre posterior çapraz kapanış olup olmamasına ve şiddetine göre sınıflandırılabilir. Posterior çapraz kapanışlar bir dişe, diş grubuna, iskeletsel veya bunların kombinasyonu sebebiyle oluşabilir. Tek veya çift taraflı olabilir. Alt veya üst çenenin genişliklerine bağlı olarak gelişebilir. Fonksiyonel çapraz kapanışlar ise, diş kavsi üzerindeki erken temasa bağlı olarak maksimum oklüzyonu bulmak amacıyla alt çenenin bir tarafa doğru kaymasıyla oluşur (32).

Transversal problemin varlığında uygulanacak tedavi yöntemlerinden biri üst çene genişletmesidir. Üst çenenin genişletilmesinde üst çene bazal kaidesi ve/veya dişsel yapılar ortodontik ve/veya ortopedik düzeltilmesine imkân sağlayan çeşitli yöntemler vardır. Bu yöntemlerden hangisinin seçileceğine darlığın etiyolojisi, şiddeti, hastanın yaşı ve uyumluluğu, posterior dişlerinin eğimleri gibi çok sayıda faktör etki eder.

Üst çene transversal darlığı çoğunlukla vertikal veya antero-posterior iskeletsel yetersizlik kombinasyonu ile görülen, sık karşılan kraniofasial bir problemdir (33). Klinikteki ağız içi görüntüsü, tek ve çift taraflı posterior çapraz kapanışlar, palatal inklınasyona sahip dişler, çapraşıklık, yüksek damak kubbesi, dar ve anteriora doğru sivrilen diş kavsi formu, burun solunumu ile ilgili problemler veya kombinasyonları şeklindedir. Üst çene darlığının ağız dışı tespiti, vertikal ve anteroposterior uyumsuzluklara göre daha zordur. Ağız dışı bulgular, dar ve belirsiz alar base, derin nazolabial oluk ve paranazal çöküklüktür (34).

Üst çene darlığında farklı etiyolojik faktörler rol alabilir, bunlar; genetik, gelişimsel, çevresel, iatrojenik ve çeşitli kombinasyonlarıdır. Üst çene darlığının bireylerde görülme sıklığı açısından cinsiyetin ve etnik grubun bir önemi yoktur(35, 36). Tedavinin fonksiyonel ve kalıcı olması için uygun yöntem ile tedavi yapılmalıdır. Bazı vakalar bir veya iki posterior dişin palatal inklınasyonunun neden olduğu üst çene darlığına sahip olabilirler. Bu vakalar dişsel üst çene darlığına sahip olup, tedavilerinde çoğu zaman ortopedik genişletmeye ihtiyaç yoktur (5).

Üst çene darlığını alçı modeller üzerinde değerlendirebilmek için Pont, Howe ve Korkhaus analizleri kullanılabilir. Analizlerin eksikliği ise iskeletsel darlığın miktarını verememeleridir çünkü üst çene darlığı vakalarının çoğu hem iskeletsel hem de dişsel darlığa sahiptir (37).

Jacobs (38), üst çene darlığını iki ana kategoriye ayırmıştır. “Gerçek” üst çene darlığının klinik görüntüsünde tek veya çift taraflı çapraz kapanış olmayabilir, fakat “Göreceli” üst çene darlığının aksine vakanın alçı modelleri Angle Sınıf I’e getirildiğinde tek veya çift taraflı çapraz kapanışa rastlanılır. “Göreceli” üst çene darlığında ise vakanın klinik görüntüsünde çapraz kapanış gözlemlenebilirken, Angle Sınıf I’e getirilmiş alçı modellerde çapraz kapanış ile karşılaşılmaz. Bu sebeplerle, “Gerçek” üst çene darlığına iskeletsel Sınıf II ve iskeletsel açık kapanış, “Göreceli” üst çene darlığına ise iskeletsel Sınıf III vakalarda daha çok karşılaşılır.

Ricketts ve Grummons (39), mevcut analizlerin eksikliğini gidermek, diş kavsi, alveol kavsi ve bazal kemiğe ait darlıkları sınıflandırmak amacıyla postero-anterior filmlerden faydalanmıştır. Üst çene darlığının, alt çene ile ilişkisi de değerlendirmiştir. Dar bir üst çene ve geniş bir alt çeneye sahip vakaların, tedaviye en zor yanıt veren grup

olduğunu ve nüksün bu vakalar için büyük bir risk olduğunu belirtmiştir. Bu metodun dezavantajı ise analizin iki boyutlu filmler üzerinde yapılmasıdır.

2. 3. Üst Çene Genişletme Yöntemleri

2. 3. 1. Yavaş Üst Çene Genişletme (YÜÇG) ve Apareyleri

YÜÇG, daha az çevre doku direnci oluşturarak midpalatal suturda kemik formasyonunu artırmaktır. Eğer yeterli pekiştirme süresi verilirse, nüks görülme ihtimali de çok azdır (40, 41). YÜÇG apareyleri istenilen genişletme elde edilene kadar sabit fizyolojik bir kuvvet verir. YÜÇG ile 10-20 newton arası kuvvet üst çene bölgesine uygulanır ve sadece 450-900 gram kuvvet üretilmiş olur. Bu kuvvet gelişmekte olan midpalatal suturanın ayrılması için yetersiz gelebilir (42-44). Üst çene ark genişliği 900 gram kuvvet uygulayarak haftada 1 mm, toplamda 3.8 – 8.7 mm arası artırılır.

Coffin Apareyi: Walter Coffin tarafından 1875’de tanıtılmıştır. Çıkarılabilir, yavaş dento-alveolar genişletme yapan bir apareydir. Aparey midpalatal bölgeye yerleştirilen bir adet omega şeklinde 1.25 mm genişliğinde tel içerir. Omega bükümlü telin serbest uçları palatinal bölgeyi saran akriliğe gömülü haldedir. Aktivasyon telin çift taraflı manuel olarak açılmasıyla elde edilir (45).

Quad-Helix: Ricketts tarafından geliştirilmiştir. Klinikte kullanımı çok yaygındır. Birinci molar dişlerdeki bantlardan destek alarak, helikal bükümler vasıtasıyla premolar-molar dişlere kuvvet uygulayarak üst arkta genişletme sağlayan paslanmaz çelik bir teldir. Dudak damaklı yarığı olan veya karışık dişlenme dönemindeki hastalarda birçok avantajı bulunmaktadır. Yeni jenerasyon quad-helixler prefabrike olarak, nikel-titanyum’dan üretilmektedir. Nikel-titanyum’un süper elastik yapısı sayesinde daha fizyolojik kuvvet uygular. Quad-helix ergenlik öncesi yaşta uygulandığında dişsel ve iskeletsel genişletmeyi beraber uygular. Bunların birbirine oranları 6’ya 1 olacak şekildedir. Pasif duruma göre 8 mm genişletme yaparak yerleştirildiğinde yaklaşık 400 gram kuvvet uygular. Bu genişletme miktarı yaklaşık bir molar dişin bukko-lingual mesafesine yakındır. Hastaların 6 haftalık periyotlarla görülmesi yeterlidir. Genişletme üst molar dişlerin palatinal tüberküleri, alt molar dişlerin bukkal tüberküleri ile başbaşa olana kadar yapılmalıdır. Nüks quad-helix apareyinde kaçınılmaz olduğu için fazladan düzeltim şiddetle önerilir. İstenilen

genişletme elde edildiğinde quad-helix ağızda olacak şekilde 3 ay pekiştirme tavsiye edilir. Aparey dil üzerinde yara oluşturabilir ve bu aparey kullanımı bitene kadar iz şeklinde kalabilir. Aparey ağızdan çıkartıldıktan sonra iz geçer. Molar rotasyonunun ve torkunun ayarlanabilmesi, hareket yönünün çok olması, ortopedik etkisinin olması, ucuz olması gibi avantajlarına rağmen molar tippingine yol açması, kapanışı açması, limitli iskeletsel etkisinin olması gibi dezavantajları mevcuttur (46).

Mıknatıslı Genişletme Apareyi: Mıknatısların itici kuvvetini kullanarak yapılan üst çene genişletme apareyleri ilk Vardemon tarafından 1987 yılında tanıtılmıştır. Ağır ve iskeletsel bir kuvvet uygular. Devamlı uygulanan 250-500 gram kuvvet hastanın yaşına, büyüme-gelişimine bağlı olarak dişsel ve iskeletsel genişletme oluşturabilir. Bu apareylerin dezavantajı ağız içindeki ortama bağlı olarak mıknatısların oksitlenmesi ve iticilik kuvveti özelliklerini kaybetmeleridir. Bu dezavantaj mıknatısları dayanıklı bir malzeme ile kaplayarak elemine edilebilir. Avantajı ise uzun süre devamlı kuvvet uygulaması ve böylece diş kök rezorpsiyonu riskini azaltmasıdır. Ağız içinde fazla yer kaplayan mıknatıslar ve kuvvetin yönünü ayarlayan rehber rodlar sebebiyle kullanımı yaygın değildir (47).

Lorenzon-Darendeliler Self Expander (LDSE): Süper elastik yaylar ile hafif ve devamlı kuvvetler oluşturan ve önceden belirlenen miktarda genişleme olduğunda, kendiliğinden genişletmenin durmasını sağlayan bir sistem olarak tanıtılmıştır (48).

W Arch: Ricketts ve öğrencileri tarafından dudak-damak yarıklı hastaların tedavilerinde yaygın olarak kullanılmıştır (49). W arkı paslanmaz çelik telden yapılan ve molar bantlarına lehimlenen sabit bir apareydir. Yumuşak doku irritasyonu oluşturmaması amacıyla palatinal mukozadan 1-1.5 mm uzaktan geçecek şekilde yerleştirilir. Aktivasyonu W arkının köşelerinin açılmasıyla elde edilir ve isteğe göre anterior yada posterior bölgenin genişletilmesine olanak tanır. Aparey pasif olduğu pozisyona göre 3-4 mm geniş yerleştirildiğinde ideal kuvveti uygular. Ayda 2 mm genişletme elde edilebilir.

Nikel Titanyum Palatal Expander: İlk olarak Arndt tarafından tanıtılmıştır (50). Hafif ve sürekli kuvvet uygular. Merkez yapı ağız içi ısıyla aktive olan termal bir Nikel Titanyum alaşımından oluşur. Sabit tedavi ile beraber kullanılabilir. Genişletme nikel titanyum alaşımının süper-elastik yapısı ve hafızalı bir yapıya sahip olmasından kaynaklanır (51). Tel ağız içi sıcaklığında sertleşir ve büküm yapılamaz,

büküm yapılabilmesi için soğutulması gerekmektedir. 3 mm genişlik yaklaşık 350 gram kuvvet uyguladır.

2. 3. 2. Hızlı Üst Çene Genişletme (HÜÇG)

HÜÇG üst çene genişlik yetersizliğini ve çapraz kapanışları, dental arkı ve nasal kaviteyi genişletmek suretiyle tedavi eden cerrahisiz bir yöntemdir (7, 52). İlk olarak Emerson C. Angell tarafından 1860 yılında üst çenesinde transversal yetersizlik olan 14 yaşındaki bir kıza uygulanarak literatüre geçmiştir (53). Angell tarafından yayımlanan makale en başta birçok diş hekimi/ortodontist tarafından çevre dokular üzerinde oluşturabileceği zararlar göz önüne alınarak tepki görmüştür. Buna rağmen HÜÇG çok hızlıca popüler hale gelmiştir.

Goddard (54) 1893'de üst çene yetersizliği olan bir hastada, birinci molar ve birinci premolar dişlerden destek alan HÜÇG apareyi uygulamış ve üst çenedeki bütün dişlerin bu genişlemeden etkilendiğini göstermiştir.

HÜÇG'nin çevre dokular üzerine olumlu/olumsuz etkilerinin olabileceği konusu diş hekimlerinin yanı sıra, tıp camiasının da (rinolog) ilgisini çekmiştir. Bu sebeple 1890 yıllarından 1920'lere kadar çok sayıda araştırma yapılmıştır. HÜÇG uygulamasının genç bireylerde uygulandığında, nazal hava yolunu genişlettiğini belirten ilk makale 1903 yılında Brown tarafından yayımlanmıştır (55).

Dean (56)., insan kafatası üzerinde çalışmış ve nazal genişletme ihtiyacının HÜÇG ile tedavi edilebileceğini belirtmiştir. Ayrıca sinüslerin drenajının, burun solunumun ve koklama yeteneğinin daha iyi yapılabileceği sonucuna varmıştır.

Krebs (25) HÜÇG uygulamasıyla, maksiller yapıların frontal ve horizontal düzlemdeki rotasyonlarını göstermek amacıyla implant çalışması yapmıştır. Benzer bir çalışmasında 7 yaşında HÜÇG uygulanan bir hastada, genişletme sonrası maksiller bazal kemikte ve nazal kavitedeki genişlemenin stabil olduğu fakat dental arktaki genişlemede bir geri dönüş olduğunu belirtmiştir (8). Thorn ve Hugo (57) ise transversal yöndeki değişiklikleri göstermek amacıyla röntgenden faydalanmıştır.

Landsberger (58) 1909'da yeni bir radyolojik teknik geliştirerek, üst çene suturasındaki açılmayı görüntülemiştir. Böylece üst çenenin açıldığı kanıtlanmıştır.

Daha sonrasında popülarlığını yitirmeye başlayan teknik, Korkhaus ve Haas'ın yeniden tanımlarıyla büyük bir ivme kazanmıştır. Korkhaus (59) HÜÇG ile; palatinal kısmın, apikal kaideyi ve hatta intranazal boşluğun genişletilebildiğini belirtmiştir. Haas (60) 1958'de domuzlara uygulanan HÜÇG'nin diş kavsi ve nazal kaviteye etkisini göstermiştir. Daha sonra bu yöntemi klinikte kendi hastalarına uygulamış ve iskeletsel, vertikal ve anteroposterior yöndeki etkilerini göstermiştir (42).

Ricketts (46) 1960 yılında, hastalarının birinci büyük azı dişlerine bant ve ortalarına çelik telden hazırladığı "Quad-Helix" diye adlandırdığı bir genişletme apareyi uygulamıştır. Günümüzde halen kullanılmakta olan bu aparey, dudak damaklı yarıklı vakalarda istenilen yönde aktive edilebilme ve sürekli-hafif kuvvet uygulaması özellikleri sebebiyle büyük avantaj oluşturmaktadır.

Biederman (61), 1968'de Haas apareyine göre daha hijyenik olan ve kalın çelik teller vasıtasıyla bantlanmış birinci molar ve birinci premolar dişlerine lehimlenen "HYRAX" aygıtını geliştirmiştir. Bu aygıt "Haas" aygıtına göre daha kolay temizlenmesi ve daha az doku irritasyonu oluşturmaması sebebiyle daha avantajlıdır.

Wertz (62) 1970'de, kuru kafalarda yaptığı çalışmada, HÜÇG ile üst çenenin aşağıya ve öne, alt çenenin ise bu harekete bağlı olarak geriye ve aşağı doru rotasyon yaptığını belirtmiştir. Karışık dişlenme döneminde yapılan HÜÇG'nin, erişkin bireylerde yapılanlara oranla çok daha etkili sonuçlar ortaya koyduğunu gösterilmiştir.

Lines (63) 1975'de, erişkin bireylerde yapılan HÜÇG'nin nüks ile sonuçlanmasının üst çenenin diğer kemiklerle olan ilişkilerinden kaynaklandığını ve bu kemiklerde oluşan stresin sonucu geliştiğini belirtmiştir. Lines, yapılacak olan osteotomiler ile daha stabil sonuçlar elde edilebileceğini belirtmiştir.

Timms (6) 1980 yılında yayımladığı çalışmada, HÜÇG'nin horizontal ve diş kavsi posterioruna olan etkilerini incelemiştir. HÜÇG uygulaması sonrası molarlar arası ve pterygoid hamular genişlikler arası artış 32 bireyde ölçülmüştür. Sfenoid kemiğin pterygoid parçaları ve palatinal kemiklerde dışa doğru açılmaların olduğunu vurgulamıştır. Subtelny (64) ise aynı yılda yayımladığı çalışmasında, vertikal boyutu artmış hastalarda, oklüzal parçalı HÜÇG uygulamasının dişleri daha az tippinge uğrattığını ve bu sebeple genişletme apareyinden gelen kuvvetin maksiller yapı içine daha iyi iletildiğini bildirmiştir.

Vardimon ve ark. (65) 1987 yılında tanıtmış oldukları manyetik genişletme apareyinden sonra 1989 yılında HÜÇG sırasında uygulanan kuvvetin miktarının ve HÜÇG'nin uygulama noktasının üst çene üzerindeki etkilerini 8 maymun üzerinde 4 grupta incelemişlerdir. Transversal stabilitenin en iyi olduğu apareyin iskeletsel destekli aparey olduğu belirtilmiştir. Diş destekli apareylerde nüks %53 iken, iskelet destekli apareyde %23'tür. Molarlar arası genişlik, kaninler arası genişliğe göre daha stabil bulunmuştur. Sagittal ilerlemenin ve vertikal superior translasyonun az kuvvet (258-360 gram) uygulayan manyetik apareylerde daha fazla olduğu belirtilmiş ve Sınıf III hastalar için avantajlı olabileceği vurgulanmıştır.

Adkins ve ark. (66) 1990'da HYRAX apareyi ile yapılan genişletmenin, diş kavsi üzerine etkilerini incelemişlerdir. 21 ergen hastadan tedavi öncesinde ve 3 aylık pekiştirme döneminden sonra alınan alçı modeller üzerinde yapılan ölçümlere göre HÜÇG sonrası elde edilen diş kavsi uzunluk artışı, premolar arası genişletme miktarının 0.7 katı kadardır. 21 hastadan 16'sının alt çene dişlerinde bukkale doğru eğilme oluşmuştur. Bunun sebebi üst çene genişletmesine bağlı oklüzal kuvvetlerin yönünün değişmesidir. Öte yandan, anterior dişlerin geriye doğru eğilmesi ve ankraj alınan dişlerde bukkal tipping görülmüştür.

Darendeliler ve ark. (67) 1994'te 250-500 gram sürekli hafif kuvvet uygulayarak genişletme sağlayan manyetik apareylerine ait vaka rapor serilerini yayımlamışlardır. Geliştirdikleri HÜÇG'nin daha az travmatik olduğu fakat üzerine daha geniş çaplı çalışmalar yapılmasının gerektiği belirtilmiştir.

Mommaerts (68) 1999'da, sadece kemik destekli palatal distraktörü tanıtmıştır. Günlük 0.33 mm aktivasyon ile dişsel bir nüks oluşmasına müsaade etmeden genişletmenin yapılabileceğini belirtmiştir.

Orhan ve ark. (69) 2003'de, vertikal büyüme paterni olan hastaların tedavilerinde diş tippingini minimuma indirebilecek, modifiye akrilik bonded apareyini tanıtmışlardır.

Garib ve ark. (70) 2005'de Haas ve HYRAX apareylerinin etkilerini CT ile incelemişlerdir. Haas apareyinde destek alınan dişlerin bukkal eğimlerinde artış olduğunu, ortopedik etkileri arasında ise istatistiksel olarak fark olmadığını belirtmişlerdir.

Hansen ve ark. (71) 2007 yılında, kemik destekli HÜÇG apareyinin uzayın 3

yönündeki etkilerini inceledikleri çalışmada, en büyük değişikliğin transversal yönde gerçekleştiğini belirtmişlerdir. Ayrıca, kök rezorpsiyonu, ankraj kaybı ve aşırı diş tippingi gibi bir çok yan etkiden de bireylerin korunacağını söylemişlerdir.

Kabalan ve ark. (72) 2015 yılında farklı tipteki HÜÇG apareylerinin nazal havayoluna etkilerini incelemişlerdir. Toplam 61 hasta, rastgele olarak HYRAX, kemik destekli ve kontrol grubu olarak 3'e ayrılmıştır. Hastalardan CT görüntüleri tedavi öncesinde ve sonrası 6. ayda alınmıştır. 61 hastanın 9'unda istatistiksel olarak anlamlı fark bulunmuş; bütün grupları değerlendirildiğinde ise, HÜÇG sonucunda iskeletsel genişleme ile nazal havayolu arasında bir ilişki bulunamamıştır.

2. 3. 3. Hızlı Üst Çene Genişletme Apareyleri

HYRAX: Diş destekli son derece hijyenik bir apareydir. İlk olarak William Biederman (61) tarafından 1968 yılında tanıtılmıştır. Adını yapımında kullanılan HYRAX [Hygenic Rapid Expander (Hijyenik Hızlı Genişletici)] isimli vidadan alır. Üst birinci büyük azı dişleri ve birinci küçük azı dişlerinde bant ve damağın ortasında bir adet genişletme vidası içerir. Eğer kritik seviyede bir genişletme ihtiyacı bulunuyorsa ve bukkal kron torku minimize edilmek isteniyorsa istenilen miktarda dişe bant uygulanarak apareye dahil edilebilir (73). Vidanın her aktivasyonu yaklaşık 0.2 mm'dir ve aktivasyon vidanın girintisi önden geriye doğru itirilerek yapılır.

Issacson: Diş destekli bir genişletme apareyidir. Aparey birinci premolar ve molar dişlerin bantlarına direkt olarak lehimlenmiş, ortalarında yay içeriği olan bir vida sistemiyle genişletme yapar. "Minne expander" da denmektedir (74).

Haas: Haas tarafından 1970 yılında tanıtılmıştır. Diş ve doku desteklidir. Üst birinci büyük azı dişlerine bant, ortada bir adet genişletme vidası ve palatinal doku üzerinde vidadan uzanan akrilik pet içermektedir (5, 42).

Akrilik Bonded Genişletme Aygıtları: İlk olarak 1973 yılında Cohen ve Silverman tarafından tanımlanmıştır. Ortaya yerleştirilmiş genişletme vidası ve posterior dişlerin tüm yüzeyleri, anterior dişlerin ise palatinalarına uzanan, rijid diş ve doku destekli bir apareydir. Çeşitli modifikasyonları mevcuttur. İşeri ve Özsoy (75), bu apareyin uzun dönem sonuçlarının daha az kron tippingi ve daha fazla iskeletsel genişletme yapması sebebiyle daha başarılı olduğunu belirtmiştir.

Hybrid Hyrax: Kemik ve diş desteklidir. Birinci büyük azı dişlerine uygulanan bantlar ve median palatal suturun iki yanına uygulanan mini implantlardan destek alan genişletme vidası vasıtasıyla genişletme yapılır (76).

Transpalatal Distractor: Tamamen kemik desteklidir. İskeletsel etki ettiği için tedaviden sonra geri dönüşler minimaldir. Dişlerden destek almadığı için dişlerde HÜÇG'nin kök rezorpsiyonu veya tipping gibi yan etkileri görülmez (77).

2. 4. HÜÇG'nin İskeletsel, Dişsel ve Yumuşak Doku Etkileri

HÜÇG'nin ana amacı genişletme yaparken iskeletsel etkinin maksimum, dişsel etkinin ise en az olmasıdır. Üst çenenin genişlemesi, dişlere ve alveollere gelen kuvvetin ortodontik kuvvetleri aşması halinde meydana gelir (78). Her aktivasyonda, aparey periodental ligamentleri sıkıştırır, alveolleri büker, destek dişleri bukkale eğer ve yavaş yavaş piramidal şekilde suturayı açar (62, 79, 80). Midpalatal suturada oluşan kırık ise yeni kemik dolumu ile tamir edilir (5, 7, 81, 82). Başçıftci ve Karaman (83) tüm dişleri kaplayan akrilik splint genişletme apareyi ile çenenin öne hareketini rapor etmişlerdir. Mandibula buna bağlı olarak aşağı ve geriye doğru rotasyona uğrar. Bu sonuçlar Sınıf III maloklüzyonlara olumlu, sınıf II maloklüzyonlara ise olumsuz etki eder. HÜÇG sonrası gelişen posterior vertikal artışın geçici olduğunu belirten yazarlar olsa da, vertikal chincap veya high-pull headgear kullanılması gerekebileceği belirtilmiştir. Wendling (84), akrilik cap splint üst çene genişletme apareyinin oluşturduğu intrüziv etkinin, alt çenenin geriye rotasyonunu azalttığını belirtmiştir. Buna ek olarak verilen vertikal chincap ise alt çenenin geriye rotasyonunu elemine etmektedir (83).

Cleall (40) genişletmenin etkilerini yapmış olduğu maymun çalışmaları ile araştırmıştır. Palatal segmentlerin superior-lateral hareketi ve sınırlarının hızlı bir şekilde inferiora hareketi sebebiyle damak kubbesinin sığlaştığını belirtmiştir. Histolojik bulgular ise bir gerilim kuvvetini göstermektedir. Bu gerilim kuvveti oral mukozadaki bağ dokusu vasıtasıyla periosta iletilerek palatal parçaların oral yüzeylerinde kemik apozisyonu oluşmasına sebep olur. Bu bilgiler ışığında Starnbach'a göre HÜÇG sadece midpalatal değil, sirkumzigomatik ve sirkummaksiller sutural sistemleri de etkiler. Midpalatal suturanın açılması bu sebeple birçok direnç merkezinin etkisi altındadır. Daha önce bahsedilen "piramidal açılma" nasomaksiller, zigomatikomaksiller ve

transvers palatinal suturların dirençleriyle ilişkilendirilebilir (62). En çok hücresele aktivite nazal suturada görülmüştür.

Wertz (62) HÜÇG sonrasında vomer, nazal, frontal ve etmoid kemiklerde yer değişikliği olabildiğini belirtmiştir. Haas (60), midpalatal sutural açılmanın anteroposterior perspektiften paralel olabileceğini belirtse de, çoğu araştırmacı sutural açılmanın hem frontal hem oklüzalden piramidal olduğunu söylemektedir. Bu bilgiler ışığında, açılmanın en geniş yerinin üst kesici dişlerin arasında olduğu ve bu açıklığın yukarı ve geriye gittikçe azaldığı söylenebilir (6, 61, 62, 85, 86). Wertz (62), bu durumun, açılmaya direnç gösteren bölgelerin posteriora daha güçlü, anterior da ise zayıf olmasından kaynaklandığını belirtmiştir.

Wertz (62), kemik gelişimini tamamlamış erişkin bireylerde, üst çenenin diğer kemiklerle olan bağlantılarının kuvvetlenmesi sebebiyle iskeletsel genişlemenin daha az olacağını ve genişleme sırasında hastaların rahatsızlık hissedebileceğini bildirmiştir. Haas (87), yetişkinler HÜÇG'nin başarısı için en büyük engelin zigomatik kemik olduğunu ve zigomatikomaksiller osteotomi ile birlikte yapılan HÜÇG'nin iyi bir seçenek olabileceğini belirtmiştir.

Wertz ve Dreskin (79), büyümesini tamamlamış bireylerde transversal genişletme yapıldığında damağın ortalama 1 mm kadar sığılaştığını ama bunun damak kubbesinin açılma derinliğine bir etkisi olmadığını belirtmiştir. A noktası 0.5 mm öne hareket ederken, maksilladaki ortalama genişleme 2.5 mm, maksiller ark ise 6.5 mm genişlemiştir. Araştırmacılar üst damak kubbesinin sığılaşmasının alveollerin üzerindeki kuvvetler sebebiyle bukkale doğru eğilmesinden kaynaklandığını belirtmişlerdir. McNamara'ya (88) göre, palatal derinlik sığılaşmasının HÜÇG aparatı ağızdan uzaklaştırıldıktan sonra, HÜÇG öncesindeki değerlere dönecektir. Wertz ve Dreskin (79) ile Garib ve ark. (89) ise tam geri dönüşün hemen oluşmadığını, uzun dönemde gerçekleştiğini, fakat kalıcı bir etkinin olmadığını belirtmişlerdir.

Son yıllarda iskeletsel ve dişsel etkileri daha iyi gözlemlemek amacıyla iki boyutlu röntgen çalışmalarının yerini KIHT (Konik Işınlı Hacimsel Tomografi) almıştır. Garrett ve ark. (90) üst çenenin HÜÇG'ye bağlı iskeletsel ve dişsel değişimlerini KIHT ile incelemiştir. Alveolar ve dental tippingin önden arkaya gittikçe arttığını belirtmiştir. Kartalian ve ark. (91) ise yaptığı KIHT çalışmasında kontrol ile deney grubu arasındaki

dental tippingin istatistiksel bir öneminin olmadığını, alveolar tippingin ise istatistiksel öneminin olduğunu göstermiştir.

HÜÇG'nin uzun dönem etkileri birçok araştırmacı tarafından incelenmiştir. Yayımlanan bir sistematik incelemede molarlar arası genişlikte istatistiksel açıdan önemli bir farkın olduğu, kaninler bölgesinde de bu genişlemenin 2.2-2.5 mm arasında olduğu bulunmuştur. Yetişkinler de uygulanan HÜÇG'nin alt molar dişler arası genişliğe etkisinin, çocuklara göre az olduğu, üst diş kavsinde 6 mm, alt diş kavsinde ise 4.5 mm kadar yer elde edildiği belirtilmiştir (92). Sandstrom (93), alt çenede köpek dişleri arası mesafenin az miktarda arttığını ve bunun istatistiksel olarak önemli olduğunu vurgulamıştır. Lima ve ark. (94) ise "Haas" tipi HÜÇG kullanarak yaptığı genişletme sonucunda istatistiksel açıdan önemli bir artışa rastlamamıştır.

HÜÇG'nin dişsel olarak oluşturduğu en göze çarpan etki tartışmasız tippingdir. Destek alınan dişlerde görülen tippingi azaltmak amacıyla uygulanan apanyin olabildiğince rijid hazırlanması gerekir. Oklüzal plandan suturanın anteriorda fazla posteriora az açıldığı düşünülünce, uygulanacak apanyide kullanılacak vidaların olabildiğince arkada yerleştirilmesi paralel bir açılmaya katkıda bulunur (95).

2. 5. HÜÇG ve Yaş İlişkisi

Yaş, üst çene genişletmesi yapılacak olan hastalar değerlendirilirken önemli bir faktördür. Özellikle yavaş genişletmenin iskeletsel bir etkinliğinin olması açısından yaşın önemi büyüktür. HÜÇG uygulandığında yaştan bağımsız olarak benzer etkiler oluşacak olmasına rağmen diş kavsinde oluşacak boyutsal değişim miktarları farklıdır.

Süt molar ve kaninlerden destek alınan, Haas tipi HÜÇG apanyi uygulanarak yapılan bir çalışmada daimi molarlar arası genişleme başarılı olmuştur. Hastalara HÜÇG sonrası herhangi bir pekiştirme tedavisi uygulanmamasına rağmen, elde edilen genişlemenin 1 yıllık takibinde de geri dönüşe rastlanılmamıştır (96).

Daimi lateral dişleri tam olarak sürmemiş, erken karışık dişlenme dönemindeki hastaların, daimi birinci molar dişine direkt kuvvet gelmeyecek şekilde tasarlanan Haas apanyi uygulanarak yapılan bir çalışmada da, birinci molarların da genişlediği hatta sonuçların çok daha stabil olduğu vurgulanmıştır. Araştırmacılar erken yaşta uygulanan HÜÇG apanyinin, ileri yaşlarda uygulanmaya göre daha stabil olduğu sonucuna ulaşmışlardır (97).

Lagravere ve ark. (92), HÜÇG'nin uzun dönem ilişkilerini yapmış olduğu sistematik inceleme ile araştırmışlardır. Ergenlikteki ve genç yetişkin bireylere uygulanan HÜÇG apareyinin benzer molar ve kanin genişlemesi sağlamasına rağmen, genç yetişkinlerde genişlemenin iskeletselden çok dişsel olduğunu bildirilmiştir. Yaştan bağımsız olarak hem üst diş kavsinde hem alt diş kavsinde istatistiksel açıdan önemli miktarda farklılıklar olduğu belirtilmiştir, fakat alt çenede oluşan bu indirekt genişleme ergen bireylerde daha fazla olarak ölçülmüştür.

Erken karışık dişlenme dönemi ile geç karışık dişlenme dönemindeki hastalarda HÜÇG uygulamalarının diş kavsinde etkisinin karşılaştırıldığı bir çalışmada interkanin mesafelerinde istatistiksel açıdan bir fark bulunamamıştır (98).

Björk ve Skieller (20) yaptıkları çalışmada median palatal suturanın erişkin döneme kadar tam olarak kapanmayabileceğini ancak 13 yaşında da palatal birleşmenin olabileceğini göstermişlerdir. Melsen (99), yaş ilerledikçe HÜÇG'nin iskeletselden ziyade dişsel genişletme yaptığını belirtmiştir. 13-14 yaşlarında, artmış osteoblastik aktivite alanlarına ek olarak, rezorpsiyon ve kemik adası alanlarını da gözlemlemiştir. Bu durum, artan yaş ile birlikte palatal parçaların birleşmeye, suturun kapanmaya başlamış olduğunu, dolayısıyla suturanın ayrılmasını sağlamak amacıyla daha fazla miktarda kuvvet uygulanması gerektiğini göstermektedir. Bacetti ve ark. (100) yapmış olduğu çalışmada, ergenlik atılımından önce yapılan HÜÇG uygulamalarının, ileriki yaşlarda yapılanlara göre daha ortopedik ve stabil olduğunu belirtmişlerdir.

Sarı ve arkadaşlarının (101) yapmış olduğu çalışmada ise karışık dişlenme döneminde uygulanan HÜÇG'nin literatürde belirtildiği kadar iskeletsel etki göstermediği, erken daimi dişlenme döneminin daha etkili olduğu belirtilmiştir.

2. 6. HÜÇG Sonrası Pekiştirme ve Nüks

“Nüks”, dişlerin ve iskeletsel dokuların ortodontik tedavi uygulamaları sonrası eski pozisyonları dönme eğilimi olarak özetlenebilir. Bu geri dönüşün olmaması ve elde edilen sonuçların korunması için uygulanacak metot ise uygun bir “pekiştirme”dir.

HÜÇG sonrası nüksün çeşitli sebepleri mevcuttur;

- Genişletmeye bağlı olarak oluşan kraniyofasiyal ve çevre yumuşak dokularda biriken gerilim ve basınçların, aktif genişleme periyodunda

birbirinden ayrılan palatal segmentlerin arasındaki sutura reorganize olmadan, segmentleri geriye kollabe etmesi (102)

- Dişsel ve iskeletsel genişlemeye bağlı olarak nötral alanın (dudak ve dil basınçları arasındaki dengenin sağlanması) bozulması (103)
- Genetik yatkınlık (çevre yumuşak doku elastikiyeti ve reorganizasyon hızı)

Ekstrom ve ark. (7) , HÜÇG sonrası midpalatal suturadaki reorganizasyonun süresinin 3 aylık pekiştirme sonrasında başarıyla tamamlandığını belirtmişlerdir. Dolayısıyla pekiştirmenin 3. ayında alınan radyografilerde mineralizasyonunu tamamlamış bir midpalatal sutur görülebilmektedir. Timms (4) ise 3-6 ay boyunca sabit pekiştirme apareyi kullanılması durumunda dokuların yeni konumlarına organize olabileceğini bildirmiştir. Ek olarak genişletme miktarına bağlı olarak, pekiştirme periyodunun da doğru orantılı olarak artması gerektiğini belirtmiştir.

Hicks (104), HÜÇG sonrası yapılacak pekiştirme metoduna bağlı olarak pekiştirmenin başarısının değişebileceğini belirtmiştir. Çalışmasının sonuçlarına göre, pekiştirme yapılmadığında spontan olarak % 45, hareketli apareyler ile pekiştirme yapılması halinde % 22-25, sabit pekiştirme yapıldığında da % 10-23 oranlarında nüks görülebilmektedir. Proffit ve ark. (105), genişletme apareyinin sutural bölgede kemik reorganizasyonu sağlamak amacıyla 3-4 ay pekiştirme apareyi olarak kullanılması gerektiğini ifade etmişlerdir. McNamara ve ark. (81) ise, HÜÇG'nin hareketli olarak kullanılmadan önce 5 ay sabit kullanılmasının gerektiğini bildirmişlerdir.

Krebs (25, 106), HÜÇG uygulanmış hastalarda implant uygulayarak yaptığı çalışmada sabit pekiştirme döneminde diş kavsi genişliğinin korunabildiğini belirtmiştir. Sabit pekiştirme sonlandırıldığında ise diş kavsi genişliğinde önemli miktarda daralma olduğunu ve bu daralmanın pekiştirme sonrası 4-5 yıl daha devam ettiğini belirtilmiştir.

Mew (107), kraniyofasiyal yapılar ve yumuşak dokulardaki gerilim ve basınçların nüks ile sonuçlanmasının pekiştirmeden bağımsız olarak kaçınılmaz olduğunu belirtmiş, buna bağlı olarak HÜÇG uygulamalarında azılar bölgesinde 2-3 mm'lik fazla genişletme yapılmasını önermiştir. Yapılacak genişletme miktarı, Bishara ve Staley'in belirttiği ölçümler ile yapılabilmektedir;

- Üst birinci molar dişlerin mesiobukkal tüberkülleri arasındaki mesafe ölçülür,
- Alt birinci molar dişlerin bukkal yüzeylerindeki pit arasındaki mesafe ölçülür,
- Alt çenedeki ölçümler üst çene ölçümlerinden çıkarılır.

Angle Sınıf I ilişkiye sahip, normal oklüzyondaki bireylerde ortalama fark bayanlarda 1.2 mm, erkeklerde 1.6 mm'dir.

Halazonetis ve ark. (108), HÜÇG sonrasında yanak kaslarında oluşan basınç farklılıklarını incelemiştir. HÜÇG sonrasında üst azı bölgesinde oluşan bukkal basıncın öncesine göre 2 kat arttığını tespit etmiştir. 3-4 aylık pekiştirme periyodunun bile bukkal basıncı başlangıçtaki değerine döndürmediğini ve yumuşak dokuda bir adaptasyon gözleyemediğini, bulgulara bağlı olarak Hicks'in belirttiğinin aksine 3 aylık pekiştirme periyodunun nüks oluşmasına engel olamayabileceğini belirtmiştir. Küçükkeleş ve Ceylanoğlu (109) ise dil, dudak ve yanakların HÜÇG öncesi ve sonrası üst çene üzerinde oluşturduğu basınçları incelediği çalışmalarında, Halazonetis ve ark.'nın (108) aksine HÜÇG sonrası yanaklarda artan basıncın, 3 aylık pekiştirmeden sonra tedavi öncesindeki değerine indiğini bildirmişlerdir.

2. 7. Kemik Dokusunun Remodeling ve Modelingi

İskelet sistemi iki çeşit kemik dokusundan oluşur bunlar "kortikal" ve "trabeküler" kemik dokularıdır. Kortikal kemik yetişkin bir insanın iskeletsel sisteminin % 80'ini, trabeküler kemik ise % 20'sini oluşturur (110).

Kortikal kemik osteon hücrelerinden oluşur, kemiğin beslenmesini sağlayan kan damarları ve sinir lifleri de birbirine paralel yapı oluşturan Havers kanal sisteminin içindedir. Trabeküler kemik iskelet sisteminin içindeki bazı kemiklerde yaygındır. Omurlar trabeküler kemik bakımından çok zengindir. Kafa kemikleri, leğen kemiği, sakrum ve uzun kemiklerin proksimal ve distal parçaları da trabeküler kemik ihtiva eder. Her iki kemik dokusu da kemiğin kuvveti için önemlidir. Kortikal kemik alt ve üst çenede, dişleri ve alveol kemiklerini çevreler, periodental ligamenti iç trabeküler kemikten ayırır (111, 112).

Kemik dokusu durağan değil her zaman aktif bir yapı gösterir. Dış etkenlerin taleplerine cevap vermek ve ekstraselüler matriksin yenilenmesi için devamlı bir yapım

ve yıkım işlemi mevcuttur. Yetişken iskelet sisteminde, hem kortikal hem de trabeküler kemik dokuları remodeling ve modeling adı verilen 2 işlem ile yenilenir (113). Kemiğin modelingi kemiğin hacminin ve şeklinin değiştirilmesidir. Remodeling ise yaşlı kemiğin rezorbe edilerek, yeni kemik ile yer değiştirmesi işlemidir. Remodeling işlemi kemiğin şeklini ve hacmini değiştirmez. Remodeling trabeküler kemikte kortikal kemiğe göre daha sık görülür ve bu sebeptendir ki, menopoz sonrası osteoporoz gibi metabolik kemik rahatsızlıkları trabeküler kemik yapılarını daha çok etkiler. Kemikte mikro çatlakların ve ölü osteositlerin bulunması, remodeling işlemindeki hücreleri aktive eder ve osteoklast üretimi başlar ve hasarlı bölgede kemik rezorpsiyonu görülür. Rezorpsiyon sırasında, kemik içi büyüme faktörleri salgılanır (111). Böylece osteoblastlar aktive olur ve yıkım bölgesinin içi yeni kemik yapımıyla doldurulmaya başlar. Yapım yıkım olayları eşitlendiğinde, kemik remodelingi dengededir denilebilir. Bu dengenin sağlanmasında osteoblast ve osteoklastların birbiriyle olan etkileşimleri büyük önem taşır.

Ortodontik tedavilerde kemiğin içindeki fizyolojik işlemlerin sınıflandırılabilmesi pek mümkün değildir. Bazı yönlerden enflamasyon kaynaklı remodeling işlemi gibi gözükse de, kemik yapısında meydana gelen şekil değişiklikleri sebebiyle de modeling işleminin gerçekleştirildiği söylenebilmektedir.

2. 8. Osteoblastlar

Osteoblastlar mezenkimal hücrelerden farklılaşan, başta kemik yapımı olmak üzere çok sayıda görevi olan hücrelerdir (114). Morfolojik olarak polygonal şekillidirler ve köken aldığı hücrelerle beraber kemik yüzeyinde sıkı bir hücre tabakası oluştururlar (115). Trabeküler ve kortikal kemiklerin, endosteal ve periosteal bütün yüzeylerin üzerini tek şerit olacak şekilde örterler. Periodonsiyum içerisinde alveolar kemik yüzeyinde de bulunurlar. Böylece osteoklastlar kemikte rezorpsiyon meydana getirdiğinde, osteoblastik aktivede aynı zamanda başlamış olur (116). Bir çekirdekleri vardır. Tek bir osteoblast hücresinin kemik yapabilme yetisi yoktur, ancak bir grup osteoblast hücresi bir araya gelir, organize olur ve “osteon” oluşturursa kemik oluşumu gerçekleşebilir.

Osteoblast, kemik üretirken yoğunlukla tip 1 kollajen olmak üzere çok çeşitli miktarda protein içeren ekstraselüler matriks salgılayarak yapar. Bunlardan iki tanesi, osteokalsin ve kemik sialoprotein spesifik olarak kemik ile ilgilidir. Öte yandan, matriks

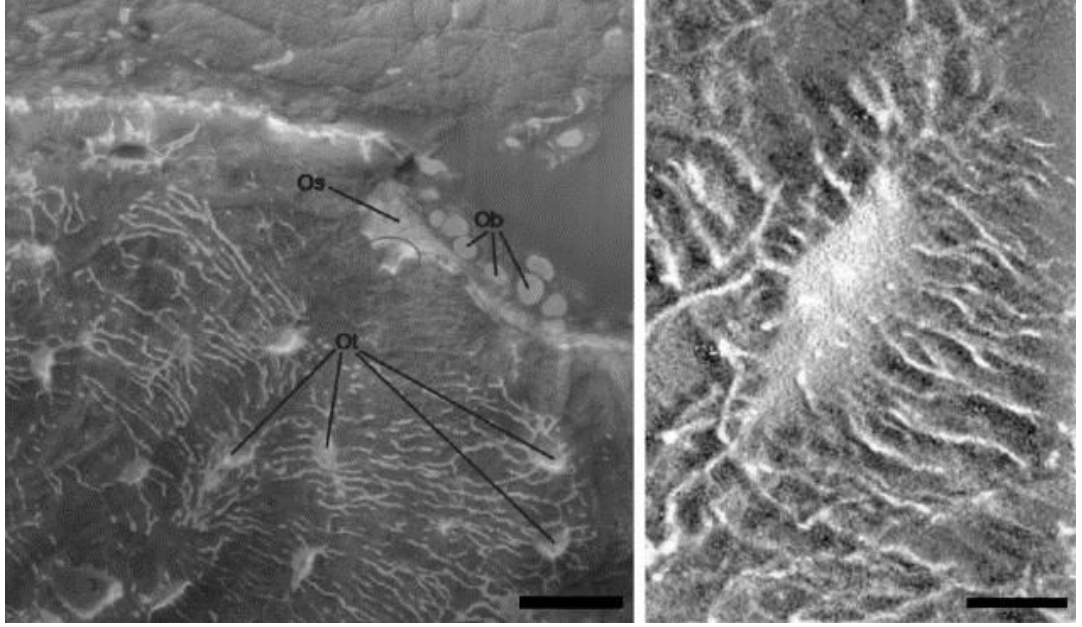
TGF β , IGFs, BMPs, FGFs gibi büyüme faktörleri de içermektedir. Bu yapıların matrikste olmasının sebebinin remodeling sırasında osteoblastik aktiviteyi artırması olduğu düşünülmektedir. Genel kanının aksine PTH veya 1.25 (OH) $_2$ -vitamin D3 gibi kemik rezorpsiyonunda görev olan hormonların reseptörleri osteoklastların değil, osteoblastların üzerindedir (117). Bu gösterir ki, osteoblastlar hem yapılacak kemiğin miktarını belirleyen hem de kemik rezorpsiyonundan sorumlu osteoklastların üretiminden ve uyarılmasından sorumludurlar. Osteoblastların kemik metabolizmasının dışında endokrin sistemde de görevleri olduğu düşünülmektedir. Farelerde yapılan bir çalışmada, osteokalsin yokluğunda oluşan kemiğin kütleli bakımından bir problemi olmamasına rağmen, farelerin obez olduğu görülmüştür (118). Yapılan incelemelerde, obez farelerin serum glikoz seviyelerinin, viseral yağlanmalarının, kandaki trigliseritlerinin fazla olduğu görülmüştür.

2. 9. Osteositler

Osteositler kemik dokusu oluşumu sırasında ekstraselüler matriks içinde kalmış ve polygonal şekilden dendritik uzantıları olan yıldız şeklinde bir hücreye farklılaşan osteoblast hücreleridir (Şekil 2.1) (119, 120). Bütün kemik hücrelerinin %90'dan fazlasını oluşturur ve hem kortikal hem de trabeküler kemikte bulunur. Osteositler olgun kemikte lakuna boşluklarda bulunur. Osteositler sıkışmış oldukları mineralize olmuş kemik dokusu içerisinde kanalikuli adı verilen uzun sitoplazmik uzantılar ile birbirlerine bağlanırlar (120). Kanalikuli osteositler arası etkileşimi sağlamanın yanında, besin alışverişi ve metabolizma artıklarının boşaltımından da sorumludur. Hücrelerin büyüklüğü 5-20 mikrometre arasında değişirken, uzantılarının sayısı 40-60 kadardır. Hücreler arası mesafe ise 20-30 mikrometre civarındadır (121, 122). Olgun bir osteosit stoplazmasında bir adet çekirdek bulundururken, bir veya iki çekirdekçik bulundurur. Endoplazmik retikulumu, Golgi aygıtı ve mitokondrisi hacimce küçüktür.

Eski literatürde kemik remodelingine ve PTH'a duyarlı olduğu belirtilse de, yeni çalışmalarda osteoblast ve osteoklast aktivitelerini ve fosfat metabolizmasının düzenlenmesinde önem taşıdığı gösterilmiştir. Fosfat metabolizmasını regüle eden fosfatürik bir protein olan FGF23'de osteositler tarafından salgılanmaktadır. Pead ve ark. (123), osteositlerin içerdikleri mekanoreseptörler ile kemik içinde mekanik kuvvete cevap veren hücreler olduğunu belirtmişlerdir. Osteositler hasarlı kemiğin onarılması aşamasında sinirsel büyüme faktörü salgılayan glutamat içerirler, bu kemik içi sinirsel

iletişimde görevi olduğunu gösterir. Deneysel olarak osteositleri zarar görmüş bir kemikte, remodeling ve modeling sekteye uğrar, trabeküler kemik kaybı oluşur, basınca karşı hassasiyet azalır (124).



Şekil 2. 1. Os: Osteoit, Ob: Osteoblast, Ot: Osteosit histolojik görüntüleri (120)

2. 10. Osteoklastlar

Osteoklastlar, mineralize olmuş kemik dokusunu azaltabilen, fizyolojik remodeling ve modeling, kalsiyum dengesi, diş sürmesi ve ortodontik diş hareketi gibi kemik içi önemli görevleri olan hücrelerdir.

Osteoklastlar geniş ve çok sayıda çekirdeğe sahiptir. İnsan kemiğindeki osteoklastların genellikle beş çekirdeği bulunur ve yaklaşık 150-200 µm çapa sahiptirler. Osteoklast üretimini artıran sitokinlerin varlığında makrofajlar, osteoklastlara farklılaşırlar ve 100 µm çapında büyük hücreler oluşurlar. Bu hücreler düzinelerce çekirdeğe sahip olabilirler ve temel osteoklast görevlerini yerlerine getirirler fakat içerikleri tam olarak aynı değildir (125).

Kemik içerisinde, osteoklastlar kemik yüzeyindeki çukur alanlarda bulunurlar. Bu bölgeler birer rezorpsiyon alanlarıdır ve Howship's lakunaları olarak adlandırılırlar. Sitoplazmalarını homojen bir görüntüye sahiptir. Bu görüntünün sebebi çok sayıda vezikül ve vakuol içermeleridir. Bu yapılar asit fosfataz ile doludur. Endoplazmik retikulumları seyrek, golgi aygıtları ise geniştir (126). Osteoklastlar kemik

rezorpsiyonu sırasında hücre zarlarında değişiklik yaparlar. Hücre zarları girintili çıkıntılı, katlanan bir yapı haline dönüşür. Bu hususta amaç yüzey miktarlarını artırmak, böylece kemik yüzeyini rezorbe etmek için sekresyonların daha iyi etki etmesini sağlamaktır. Osteoklastlar rezorpsiyon yapacağı mikro-kırık bölgesine kemotaksis ile ulaşır. Yapısında bulunan “yapışma alanları” ile kemiğe tutunur (127). Rezorpsiyon bölgesini asiditesi artırarak kemiği Ca, H₃PO₄, H₂CO₃, su ve diğer maddelere ayırır (128).

Osteoklastlar birçok hormonun etkisi altındadır. Bu hormonlardan bir kısmı paratiroid bezinden salgılanan PTH, tiroit bezinden salgılanan kalsitonin ve büyüme hormonu interlökin 6’dır. İnterlökin 6 osteoporoz’un gelişme nedenlerinden biridir. Aşırı osteoklast üretimi ve aktivitesi olması durumu osteoporöz gibi peri-implantitis, periodontitis, romatoid artrit, metataz tümörler gibi patolojik bir durumun varlığını gösterebilir. Öte yandan, osteoblastlar da osteoklast aktivitesini düzenleyen moleküller salgılamakta ve osteoklast farklılaşmasına sebep olmaktadır (129).

2. 11. Paratiroid Hormon (PTH) ve Teriparatid

Paratiroid hormon (PTH), kalsiyum ve fosfat metabolizması için ana düzenleyici olan 84 aminoasit polipeptitidir. PTH’nin kemik mineral dengesini sağlarken, bağırsaklardan kalsiyumun emilimini artırması, böbreklerden kalsiyum ve fosfat geri emilimi artırması, vücudun ihtiyaçlarına binaen kemikten kalsiyumun kana salınımı ve D vitamini metabolizmasının düzenlenmesi gibi görevleri mevcuttur. Genel algı PTH’nin kemik rezorpsiyonu ile ilişkisi olduğunu düşündürse de, PTH osteoklastik aktiviteye olan etkisini osteoblastlar üzerinden yapmaktadır (117). PTH reseptörleri osteoblastlar üzerindedir. Öte yandan, PTH’nin sürekli olarak ortamda bulunması osteoklastik aktiviteyi ve yoğunluğu artırırken, aralıklı olarak PTH’nin varlığı osteoblastik aktiviteyi stimule eder ve insanlarda ve ratlarda kemik yapımını artırır (10).

Teriparatid, paratiroid hormonun (PTH) laboratuarda üretilmiş bir türevidir olup, bazı osteoporoz tiplerinin tedavisinde kullanılan anabolik bir ajandır (130, 131). Bazı durumlarda kemik kırığının iyileşme sürecini hızlandırmak amacıyla da kullanılmaktadır. Teriparatid yapı olarak PTH ile özdeşdir ve düzenli kullanımı osteoklastlardan ziyade osteoblastları aktive ederek, kemikte toplam kütleli bir artış oluşturur (10).

2. 12. Teriparatid/PTH Etki Mekanizması ve Hücresel Etkileri

Teriparatidin ana hedef hücresi osteoblasttır. Teriparatid tek bir reseptöre bağlanır ve adı Tip I PTH/PTHrp reseptörüdür. Farklı PTH bağlayıcı reseptörler de görev alabilmektedir (132). Bu reseptörün aktivasyonu adenil siklaz aktivatörü G-protein'i (Gs) ve fosfolipaz C aktivatörü Gq proteinini uyarır (133). Teriparatidin vücuttaki çoğu faaliyeti cAMP/protein kinaz A aktivasyonuna bağlı olsa da, protein kinaz C'de anabolik cevabın transferi için önemlidir (134). Aralıklı teriparatid kullanımı bazı büyüme faktörlerinin üretimini tetikler bunlar; IGF-1, IGF-2 ve TGF- β 'dir (135).

Kemik hücreleri teriparatid uyarısına farklı cevaplar verebilmektedir. Bununla alakalı olarak birbiriyle ilişkili hipotezler öne sürülmektedir. İlki reseptör aktivatör nükleer kappa B ligand/Osteoprotegerin (RANKL/OPG) sistemi ve ikincisi IGF sistemidir. Birçok araştırmacı teriparatidin sürekli kullanımının RANKL'ı uyardığını, OPG'yi ise düşürdüğünü belirtmiştir (11, 12). RANKL osteoklast üretimi ve aktivasyonunun bir uyarıcısıyken, OPG sahte bir reseptör görevi görerek RANKL'ın reseptörü -RANK ile bağlanmasını engeller. Aralıklı teriparatid kullanımıyla oluşan anabolik cevabın IGF-sistem ile ilişkisini in vitro olarak göstermek zordur. Farelerden alınmış kemik iliği içerisinde osteoblast farklılaşmasının artırılması IGF-1'in salınımını artırmamasına rağmen, bunun sebebi IGF-1 antikorunun da aynı kültür içerisinde olmasından kaynaklanabilir (13). Bu bulgular IGF-1'in iskeletsel konsantrasyonunun artmasıyla, teriparatidin kemik metabolizmasındaki anabolik etkisinin oluşmasında lokal mediyatör olarak görev yaptığını gösterir.

Ratlarda aralıklı teriparatid kullanımının ilk günlerdeki hücresel etkileri kemiklerin yüzeyindeki pasif hücrelerin, olgun osteoblast hücrelerine dönüşümü ve elektron ve ışık mikroskopunda gözlemlenebilen karakteristik endoplazmik retikulumu geliştirmeleridir (136). Bazı araştırmacılar ise ilik içerisinde çok sayıda hücrenin preosteoblastlara dönüştüğünü belirtmiştir. Yapılmış olan histomorfometrik bir çalışmada ise aralıklı teriparatid kullanımının, kemik yapımını gösteren biyolojik göstergelerin yanında, ilk haftalarda kemik yapımının çok yüksek derecelerle artırılmasıyla karakterize olduğu gösterilmiştir. Bu aşamada kemik yapımının, kemik yıkımından daha fazla uyarılıyor olmasına rağmen ileriki haftalarda kemiğin bir remodeling döngüsüne girdiği ve yaşlı kemik dokusunun yıkılıp yerine yeni kemiğin getirildiği görülmektedir (137).

Aralıklı teriparatid kullanımı trabeküler kemik yapımını ve kütlesini artırır, bağ ve trabeküler dokuları aralıklı ve ince görüntüden, yoğun ve kalın bir görünüme getirir (138). Hacimsel trabeküler kemik yoğunluğunu inceleyen omur tomografisi çalışmalarında teriparatid kullanımına bağlı olarak % 20-40 artış gözlemlenmiştir (139, 140).

Bir dual-enerji X-ray absorpsiyometre çalışmasında teriparatid'in kortikal kemik üzerine etkileri incelenmiştir (141). Aralıklı teriparatid kullanımına bağlı olarak kortikal kemik yapısının mineral yoğunluğunda azalma gözlemlenirken, toplam kütle ve hacminde artış gözlemlenmiştir. Bunun sebebinin teriparatidin etki mekanizmasına bağlı olarak mineralden yoğun kemik bölgelerinin yıkılıp yerine mineralden yoksun yeni kemik dokularının yapılması (remodeling) ve ek olarak kemik dış yüzeyindeki periostal ve iç yüzeyindeki endokortikal bölgelerde ise yeni kemik dokusu oluşturması gösterilmiştir. Bu yeni kemik dokusu muhtemelen potansiyel olarak kemik mineral yoğunluğunu artıracak olmasına rağmen ilk aşamada azaltmaktadır. Teriparatidin kortikal kemik üzerine anabolik etkilerinin tam olarak anlaşılması için uzun dönem çalışmalara ihtiyaç vardır.

2. 13. Teriparatidin Farmokinetik Özellikleri

Teriparatid en üst serum konsantrasyonuna deri altı enjeksiyonunu takiben 30 dakika (20 µg doz) sonra ulaşır ve 3 saat içerisinde azalır. Teriparatidin mutlak biyoyararlanımı yaklaşık olarak %95'dir. Teriparatid vücutta eliminasyonu ve atılımı (62 L/h kadın ve 94L/h erkek) normal hepatik plazma akış oranının üzerindedir bu sebeple hem hepatik hem de ekstrahepatik olarak sistemden çıkarılır (142, 143). Damar içi enjeksiyondan sonra dağılım hacmi 0.12L/kg'dır, deri altı enjeksiyonunda ise hesaplanmamıştır. Damar içi enjeksiyonda yarılanma ömrü 5 dakika, deri altına enjeksiyonda 1 saattir. Teriparatidin metabolize olması ve vücuttan atılımının karaciğerdeki enzimatik mekanizmalar ve böbrekler vasıtasıyla gerçekleştiği düşünülmektedir (142).

2. 14. Teriparatidin Klinik Yararlanımı

Teriparatid ile ilgili olarak günümüzdeki çalışmalar, bayanlarda menopoz sonrası osteoporoz, düşük kemik kütlesine sahip erkekler, glukokortikoid tedavisi gören hastalar ve antirezorptif kombinasyon tedavileri üzerinedir.

Yapılan en geniş çalışma menopoz sonrası osteoporozla ilgili olarak bir orta seviye yada iki hafif vertebral kırığı olan 1637 bayan hasta üzerinde yapılmıştır. Hastalara günde, rasgele olacak şekilde 20 µg, 40 µg veya plasebo dozlarında teriparatid, 1 g kalsiyum ve vitamin D400-1200 IU kullanılmıştır (144). 5 yıl içinde böbrek taşı, karaciğer fonksiyon eksikliği, serum keratin seviyesi 2 mg/dl'den fazla ve son 2 yıl içerisinde kemik metabolizmasına etki edecek ilaç kullanımı olan hastalar çalışmadan çıkartılmıştır. İlaç uygulaması ortalama 18 ay sürmüştür, ilacın kullanımına uyum %79 ile %83 arası değişmiştir. Plasebo grubunda yeni vertebral kırık oluşması %14 civarındayken, teriparatid kullanan gruplarda %4'te kalmıştır. Şiddetli sırt ağrısının, yeni vertebral kırık ile ilişkili olduğu bulunmuştur (145).

Düşük mineral yoğunluğu olan erkeklerin kullanıldığı geniş çaplı bir çalışmada teriparatid kullanımının etkileri incelenmiştir (146). Seçilen erkekler düşük yada orta seviyede testosteron seviyesine sahiptir ve çalışma ortalama bir tedavi süresi olan 11 ay sürmüştür. Denekler 3 gruba bölünmüş ve günlük doz olarak 20 µg, 40 µg ve plasebo kullanmışlardır. Tedavinin 3. ayın sonunda omur kemiklerindeki kemik mineral yoğunluğu plasebo grubuna göre teriparatid gruplarında artmış olduğu saptanmışken, tedavi sonunda tedavi öncesine göre yoğunluk yüzde 5,9 (20 µg) ve 9 (40 µg) artmıştır. Femoral kemiğin boyun kısmında kemik mineral yoğunluğu yüzde 1,5 ve 2,9 artmışken, radial kemikte farklılık gözlemlenmemiştir. Gonadal durum, yaş, sigara ve alkol kullanımından bağımsız olarak teriparatide verilen cevaplar birbirinin aynısıdır. Alkalın fosfataz değerleri de kemik mineral ölçümlerini destekler şekilde, teriparatid gruplarında 30 ve 75 olacak şekilde artmıştır.

Finkelstein ve ark.'nın (140) yaptığı benzer bir çalışmada düşük kemik yoğunluğu olan toplam 27 erkek birey kullanılmıştır. 2 yıl boyunca günlük 40 µg doz kullanan bireylerin lumbar omurlarında %18,1, femoral kemiklerin boyun kısmında %9,7 kemik mineral yoğunluğu artışı tespit edilmiştir. Tomografi ile yapılan ölçümlerde omur trabeküler kemik yoğunluğunun %48 artmış olduğu tespit edilmiştir.

Recker ve arkadaşları (147) yaptıkları çalışmada tipping ranelat (SrR) ile teriparatidi karşılaştırmıştır. 79 birey üzerinde yapılan çalışmada, teriparatid günlük 20 µ/kg (n=39) deri altı olarak, strontium ranelat ise 2g (n=40) oral yoldan kullanılmıştır. 6 aylık uygulamanın sonunda teriparatid grubundan 29, tipping ranelat grubundan 22 bireyden biyopsi örnekleri alınabilmiştir. Trabeküler seviyede

mineralizasyona katkı teriparatidde yüzde 7.73, SrR'de 5,25 bulunmuştur. Kortikal porozite artışının teriparatidde yüzde 5.40, SrR'de 4,14 olduğu belirtilmiştir. Teriparatid serum kemik yapım ve yıkım verilerini artırırken, SrR azalmaya neden olmuştur. SrR grubundaki bireylerde (%70) teriparatid grubuna (%41) göre daha fazla olumsuz reaksiyon oluşmuştur. Tipping ranelatin kemik remodelingine ve hücrel aktiviteye katkısı “mütevazi” seviyede olduğu ve anabolik etkisinin teriparatidin gerisinde olduğu belirtilmiştir.

Jiang ve ark. (138), teriparatidin kortikal ve trabeküler kemiklerin üzerine etkisini 51 bayan birey üzerinde incelemişlerdir. 18 bireye günde 20 µ, 14 bireye günde 40 µ ve 19 bireye ise plasebo uygulanmıştır. Sonuçlar kalça kemiğinden alınan biyopsiler ve bilgisayarlı tomografi ile incelenmiştir. Histomorfometrik inceleme sonuçlarına göre, teriparatid trabeküler kemik yoğunluğunu artırmış, kemik iliğindeki boşluk miktarını azaltmıştır. Bilgisayarlı tomografi verilerine göre, teriparatid süngerimsi model yapı indeksinde azalmaya, yoğunluğunda artışa ve kortikal kemikte ise kalınlaşmaya yol açmıştır. Bu sonuçlara göre teriparatid menopoz sonrası osteoporozu sahip bireylerde trabeküler kemik hacim ve yoğunluğunu artırmakta ve yapısını boşluklu yapıdan düz dolu bir tabakaya dönüştürmekte ve kortikal kemik kalınlığını artırmaktadır. Teriparatidin kemik yapısında yaptığı değişikliklerin osteoporozu bağlı kemik kırıklarını önlemede etkili olabileceği vurgulanmıştır.

Cheung ve Seeman (148), yayınlamış oldukları vaka raporlarında çene kemiği osteonekrozu durumunda teriparatid uygulamasının etkilerini göstermişlerdir. Osteonekroz etki mekanizması bilinmeyen, uzun süre ağız içinde açığa çıkmış kemik ile karakterize, inflamatuvar bir hastalıktır. Osteonekrozu ve malign olmayan iskeletsel hastalığı bulunan hastalarda 8 haftalık teriparatid uygulaması olumlu bir ilerleme sağlamıştır. Bununla birlikte Teriparatidin kemik remodelingini artırarak iskeletsel metastazları artırması veya osteosarkom geliştirmesi riski sebebiyle, uygulama öncesi kontrollerin dikkatlice yapılması gerektiğini belirtmişlerdir (149).

Aspenberg ve ark. (150) randomize, çift-körlü, plasebo kontrollü olarak planladıkları çalışmada menopoz sonrası dönemde kapalı Radius kırığına sahip 102 denekte teriparatidin etkilerini incelemişlerdir. Her grup 34 denekten oluşacak şekilde plasebo, günlük 20 µg/kg ve 40 µg/kg dozlar uygulanacak şekilde ayrılmıştır. Tedavi kırık oluşmasına takiben 10 gün içinde uygulanmaya başlanmış ve 8 hafta boyunca, 2

haftada bir radyografi alınarak devam etmiştir. Sonuçlar kırığın 4 yüzeyinden 3'ünün iyileşme sürelerini karşılaştırılarak elde edilmiştir. Plasebo grubu (9,1 hafta) ve günlük 40 µg/kg doz uygulanan (8,8 hafta) grup arasında istatistiksel olarak bir fark bulunamamıştır. 20 µg/kg doz uygulanan grup (7,4 hafta) ile plasebo grubu arasında istatistiksel olarak fark bulunmuştur. Teriparatid grupları arasında ise istatistiksel olarak bir fark yoktur. Kırığın 4 yüzeyinin iyileşme süresi, kırık bölgesinde ağrı miktarı, deneklerin avuç sıkma kuvveti karşılaştırıldığında aralarında istatistiksel bir fark bulunamamıştır. Bu çalışma planlanırken 40 µg/kg uygulanan grup ile plasebo grubu arasındaki farklar oluşturarak, göstermek amaçlanmışken, günlük 20 µg/kg uygulanan grupta kırığın 3 yüzeyinde iyileşme süresini daha çok hızlandırdığı sonucu elde edilmiştir.

Bukata ve Puzas (151) günlük 20 µg/kg doz teriparatid uygulamasının omur veya ekstremitelerinde kırık bulunan 145 hasta üzerindeki etkilerini incelemişlerdir. Deneye katılan bireylerin yarısında gecikmiş kemik iyileşmesi, %88'inde daha önce oluşmuş olan kırıkta kırık segmentlerin kaynaşmaması ve yaşımdan veya mevcut hastalıklarından dolayı cerrahi müdahaleye imkan olmaması gibi problemler mevcuttur. Kırığın nerede olduğunun bir önemi olmaksızın 145 denekten 141'i ağrısının azaldığını bildirmiştir. Gözlemler (ağrı, radyografi, BT taraması) sonucu trabeküler özelliğe sahip (omur, sakral ala, metadiyafizyal uzun kemikler) kemiklerdeki iyileşmenin daha hızlı oldu kanaatine varılmıştır.

Aggarwal ve Zavras (152), teriparatidin dental dokular üzerine etkilerini incelemişlerdir. Tedavinin uygulama protokolüne bağlı olarak, teriparatidin diğer osteoporoz ilaçlarından farklı ve özgün olarak hem kemik yapımını hem de yıkımını artırdığını vurgulanmıştır. İnsanlar tarafından tolere edilebilen dozlarda uygulandığında kemik kuvvetini artırdığı ve kemikleri kırıklara karşı dirençli hale getirdiğini belirtmişlerdir. Kemik mineral yapısının uyarılması sayesinde periodental onarımın hızlandığını ve implant başarısının artmasında etkili olabileceği belirtilmiştir.

2. 15. Teriparatid ile Yapılan Hayvan Çalışmaları

Andreassen ve ark. (153) teriparatidin kırık iyileşmesi üzerine etkilerini incelemişlerdir. Tek taraflı tibial kırık oluşturulan ratlar, günlük 60 veya 200 µg/kg dozlar uygulanacak şekilde 2 gruba, 20 ve 40 gün doz uygulama olacak şekilde de 2 gruba daha ayrılmıştır. Tedavi sonunda kallus hacmi 200 µg/kg grubunda %99 (20 gün)

ve %72 (40 gün), mekanik kuvveti %75 ve %175 (sırasıyla) artmıştır. Günlük 60 µg/kg uygulamasının ise kallus hacminde (%42) ve mekanik kuvvette (%132) istatistiksel olarak artış gösterebilmesi için 40 güne ihtiyaç olabileceği belirtilmiştir.

Alkiary ve ark. (154) teriparatidin ratlarda kapalı femur kırığı üzerine etkilerini incelemiştir. Denekler günlük 5 µg/kg ve 30 µg/kg uygulanacak şekilde 2 gruba ayrılmıştır. Günlük 30 µg/kg uygulanan grupta 21. günde kırık kallusunun hacminin, sertliğinin, burulma direncinin, yoğunluğunun ve kırıkta yoğunluğunun artmış olduğu belirtilmiştir. Günlük 5 µg/kg uygulanan grupta benzer sonuçların ancak 35. günde oluşmuştur. Teriparatid toplam 35 gün uygulanmasına rağmen günlük 30 µg/kg uygulanan grupta ancak deneyin 84. günde yapılan kontrollerde kemik burulma direnci ve kemik mineral yoğunluğunun, kontrol grubununkilere göre daha yüksek olduğu gösterilebilmiştir.

Manabe ve ark. (155) maymunlarda femoral osteotomi oluşturarak teriparatidin etkilerini incelemiştir. Maymunların Havers kanal ve remodeling sistemleri insanlara çok benzemektedir. 26 hafta süren çalışma sonucunda teriparatid uygulanan deneklerin kırık bölgesinde daha olgun bir kallus ve daha yoğun mineralizasyon gözlemlenmiştir. Ratlar üzerindeki çalışmalara zıt olarak, deney grubunda oluşan kallusun kontrol grubundankilere göre daha küçük olduğu bulunmuş fakat kemik remodelingi açısından daha aktif olduğu için kırık iyileşmesi açısından daha etkili olduğu vurgulanmıştır.

Friedl ve ark. (156) yaşlı ve genç ratlara uygulanan teriparatidin etkilerini incelemiştir. Teriparatid her iki grupta da kemik yapımını artırmıştır fakat aralarında istatistiksel açıdan öneme sahip farklar bulunmuştur. Genç ratlarda trabeküler kemikte yoğunluk ve mineral apozisyonu artmıştır. Yaşlı ratlarda ise osteoblast sayısı ve trabeküler kalınlık artmıştır.

Nakazawa ve ark. (157) mezenkimal hücrelerin teriparatid etkisiyle farklılaşması fikrinden yola çıkarak ratlarda kırık oluşturarak, teriparatid etkisini incelemiştir. Günlük 10 µg/kg doz uygulanan deney grubundaki ratların kırık bölgesindeki kallusda, kontrol grubuna göre 1,4 kat daha fazla kartilaj gözlemlenmiştir. Bu fark 21. gün itibariyle ortadan kalkar ve kallus yerini iyileşmiş kemik dokusuna bırakır. Aralıklı teriparati kullanımına bağlı olarak 4. gün itibariyle kartilaj farklılaşma geni SOX-9 aktif hale geldiği belirtilmiştir.

Kakar ve ark. (158) teriparatidin fare kırık modellerinde etkilerine, günlük 30 µg/kg doz uygulayarak bakmışlardır. Kakar ve ark.'nın belirttiğine göre teriparatid ilk etkilerini, kırık iyileşmesinin erken safhalarında, kırık kemiğin kallusunda kondrosit yoğunlaşması, farklılaşması ve üretimini yaparak oluşturmaktadır. Deney grubundaki hayvanlarda kallus hacimsel, kesitsel ve uzunluk olarak daha fazladır. Wnt 4, 5a, 5b ve 10b gibi genler aktif hale gelmişlerdir.

O'Loughlin ve ark. (159) teriparatidin tavşan omur füzyon modelleri üzerine etkilerini incelemişler ve uzun kemik kırık modellerindeki etkisiyle benzer şekilde kırık dokü üretiminin ve füzyon formasyonunun arttığını bulmuşlardır. Posterolateral omur füzyonundan sonra tavşanlara günlük 10 µg/kg doz uygulanmış ve tavşanlar 6. haftada sakrifiye edilmiştir. Füzyon oranı %30 dan %81'e çıkmış, ortalama füzyon kütlesi 2 kat artmıştır. Alınan histolojik kesitler sonucunda deney grubunda, kontrol grubuna göre kemik bölgesindeki mineral yoğunluğunda 2 kat artış, kırık dokü bölgesinde ise 10 kat artış tespit edilmiştir.

Umer ve ark. (160) teriparatidin Sprague-Dawley ratlarının femur kemiğinde üzerinde yaptıkları distraksiyon osteogenezisine etkilerini incelemişlerdir. 3 hafta boyunca günlük 0,4 mm yapılan distraksiyon ile birlikte, 7 hafta boyunca subkutan aralıklı teriparatid uygulaması yapılmıştır. Kemik dansitometre bulgularına göre deney grubunda kırık sahasında daha çok miktarda yeni kemik doküsü ve daha yüksek kemik mineral yoğunluğu gözlemlenmiş, histolojik bulgularda ise gruplar arası istatistiksel fark bulunamamıştır.

3. MATERYAL VE METOT

Çalışmamız deneysel, histolojik-immünohistokimyasal preparat hazırlanması ve preparatların histolojik ve immünohistokimyasal analizi olmak üzere üç bölüm altında planlandı. Çalışmamızın deneysel bölümü İnönü Üniversitesi Tıp Fakültesi Deneysel Hayvanları Araştırma Laboratuvarı-Malatya'da, histolojik-immünohistokimyasal preparatların hazırlanması MER-TER Medikal Araştırma Laboratuvarı-Eskişehir'de, preparat analizleri ise İnönü Üniversitesi Tıp Fakültesi Histoloji ve Embriyoloji Anabilim Dalı-Malatya'da gerçekleştirildi. Bu çalışma için İnönü Üniversitesi Deneysel Tıp Araştırma ve Uygulama Merkezi'nin etik kurulundan 2013/A-49 protokol numarası ile onay alındı.

Örneklem büyüklüğü tespiti için G*Power Ver.3.0.10 (Franz Faul, Universtat Kiel, Germany) programı kullanıldı. Paralel grup tasarımına göre planlanan çalışmada 16 örneklemin %80'den fazla güvenilir olacağı saptandı ($\alpha:0.05$). Çalışmanın daha güvenilir olması için her bir grupta 10 adet deneğin kullanılmasına karar verildi (14).

Çalışmada 7-8 haftalık, ağırlıkları 200 ± 15 gr arasında değişen ve tamamı erkek 20 adet Wistar rat kullanıldı. Ratlar her bir grupta 10 rat olacak şekilde rastgele seçilerek iki gruba ayrıldı. Her biri farklı kafeslere yerleştirildi. Çalışmadaki ratlar veteriner hekim tarafından kontrol edildi ve genel sağlık durumlarının normal olduğuna dair onaylandı. Denekler deney öncesi ve sonrası kilo değişimi için tartıldı. Ratların iki kesicinin mesial kenarları arası mesafeleri başlangıçta "0" mm kabul edilmek üzere, genişletmeden sonra (T1) ve pekiştirme sonrası (T2) olmak üzere iki kere kumpas (Şekil 3. 1.) (Tablo 4. 2) ile ölçüldü.



Şekil 3. 1. Deney bölümünde kullanılan kumpas

3. 1. Çalışmada Kullanılan Malzemeler ve Farmakolojik Ajanlar

Araştırmanın deney bölümünde kullanılan malzemeler ve farmakolojik ajanlar Tablo 3. 1. 'de gösterilmiştir.

Tablo 3. 1. Deneyde kullanılan malzemeler ve farmakolojik ajanlar

Kullanılan Malzemeler	Ticari İsmi	Ürün Kodu	Üretim Yeri
Kompozit adeziv	Transbond XT, 3M Unitek	712-035	Seefeld, Germany
LED Işın Cihazı	3M ESPE, Elipar S10	76951	Seefeld, Germany
Ortodontik Tel	0.014 inch, Dentaaurum	530-035-00	Ispringen, Germany
Tweed Pensi	Tweed, Dentaaurum	012-351-00	Ispringen, Germany
Kesici Pens	Side Cutter, Dentaaurum	016-153-00	Ispringen, Germany
Bird Beak Pens	Bird Beak, Dentaaurum	004-139	Ispringen, Germany
Kumpas	Caliper, Dentaaurum	916-90-122	Ispringen, Germany
Laboratuvar Mikromotoru	NSK MIO,NSK	140804	Tochigi, Japan
Mikromotor Frezi	Diamond Burr, Horico	289-140-010	Berlin, Germany
Ağız Spatülü	Jensen	0003-001	North Haven, USA
Kuvvet Ölçer	Measuring gauge, Dentaaurum	040-711-00	Ispringen, Germany
Farmakolojik Ajanlar			
Ketamin Hidroklorür	K.H. Alfamine-Alfasan International B.V.	404-456	Woerden, Netherlands
Ksilesin	Xylazine Alfamine-Alfasan International B.V.	324-002	Woerden, Netherlands
Sodyum Pentobarbital	SP, Petothal Abbot	34-500	Illinois, USA
Teriparatid	Forsteo, Eli and Lilly Comp.	150-520	Indiana, USA

3. 2. Çalışma Gruplarının Tanımlanması

Denekler 2 çalışma grubuna ayrılmıştır:


Grup 1: Teriparatid uygulanan deney grubu; 10 adet rattan oluşmaktadır. Ratların üst kesici dişlerine anestezi altında 120 gr kuvvet uygulayacak genişletme apareyleri

yerleştirilmiştir. Bu grup ile pekiştirme süreci içerisinde subkutan olarak verilen teriparatidin (Forsteo, Eli and Lilly Company, Indiana, USA) kemik morfolojisindeki oluşturduğu histolojik değişiklikleri tespit etmek amaçlanmıştır. 7 gün genişletme ve 7 günlük pekiştirme sonrasında ratlar sakrifiye edilmiştir.

Grup 2: Kontrol grubu; 10 adet rattan oluşmaktadır. Ratların üst kesici dişlerine anestezi altında yine 120 gr kuvvet uygulayacak genişletme apareyleri yerleştirilmiştir. Bu grup uygulanan mekanik kuvvet ve pekiştirme periyodu içerisinde meydana gelen normal histolojik değişiklikleri tespit etmek amacıyla hazırlanmıştır. 7 gün genişletme ve 7 günlük pekiştirme sonrasında ratlar sakrifiye edilmiştir.

3. 3. Genişletme Zembereği ve Uygulama Şekli

Ratların üst keser dişleri ve ilgili bölge değerlendirildikten sonra üst kesici dişlere zemberek vasıtasıyla kuvvet uygulanmıştır. Genişletme zembereği, 0,014 inç'lik ortodontik çelik telden (Dentaurum, Ispringen, Germany) gerekli ölçümler yapılarak, zembereğin heliksi de Tweed pensinin (Dentaurum, Ispringen Germany) kalın ucu ile tek sarımlı olarak yapılmıştır (Şekil 3. 2) . Zembereğin heliksi 2 mm çapında olup; dış kollar arasındaki mesafe 10 mm, kol ile heliks arasındaki mesafe 8 mm dir. Zemberek kesici dişlerin mesiallerine yerleştirildiğinde 120 gr kuvvet verecek şekilde kuvvet ölçer (Dentaurum, Ispringen Germany) ile ayarlanmıştır. Anestezi altında kesici dişlerin mezial yüzeylerine retansiyon olukları açılıp, zembereğin kollarındaki heliksler “kompozit stoplar” ile adapte edilmiştir. Deney boyunca yapılan günlük kontroller ile apareyin tutuculuğu, stabilitesi, yumuşak dokularda irritasyon yapıp yapmadığı ve ratların beslenmeleri ile kiloları takip edilmiştir.

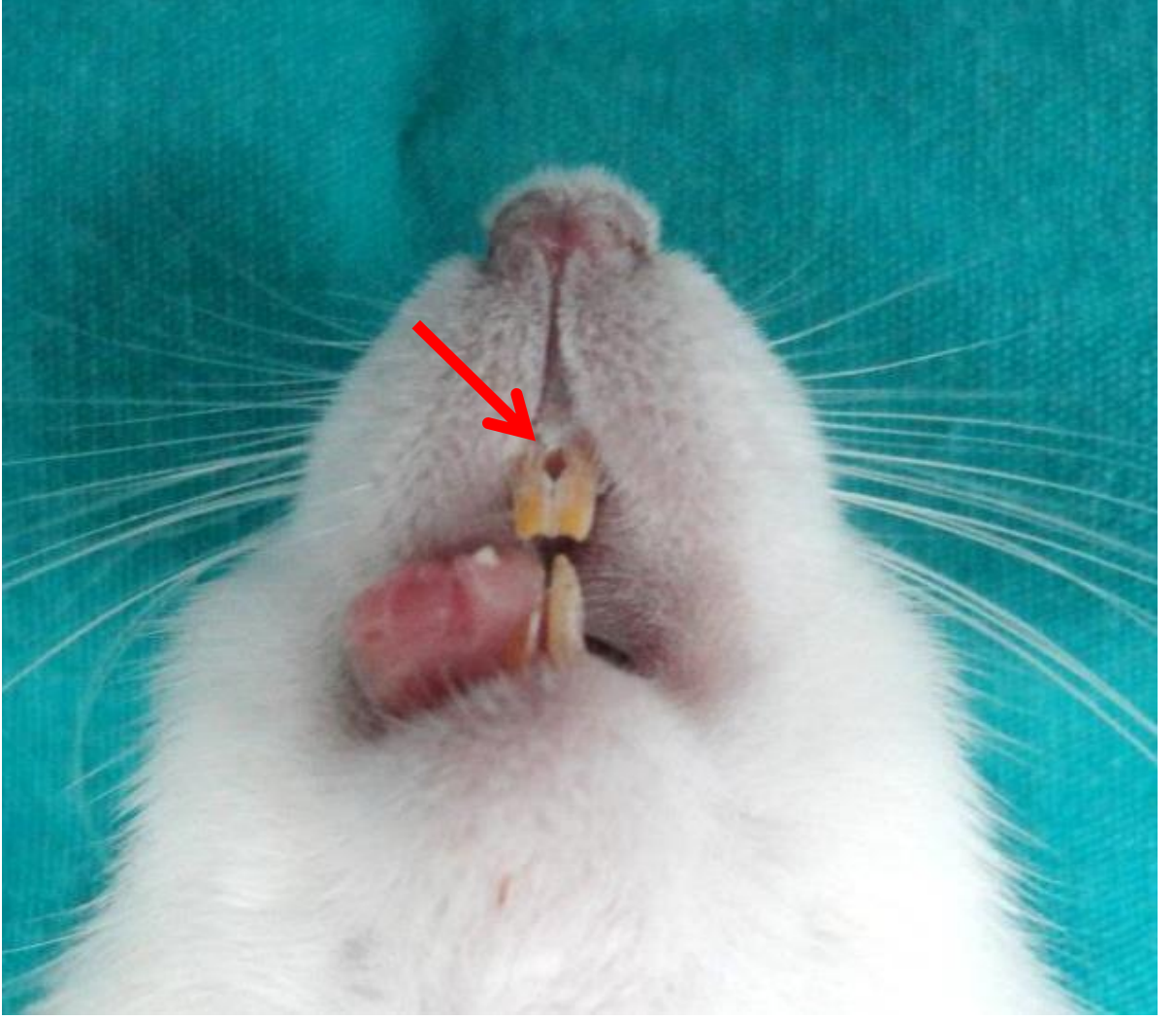


Şekil 3. 2. Genişletme zembereği

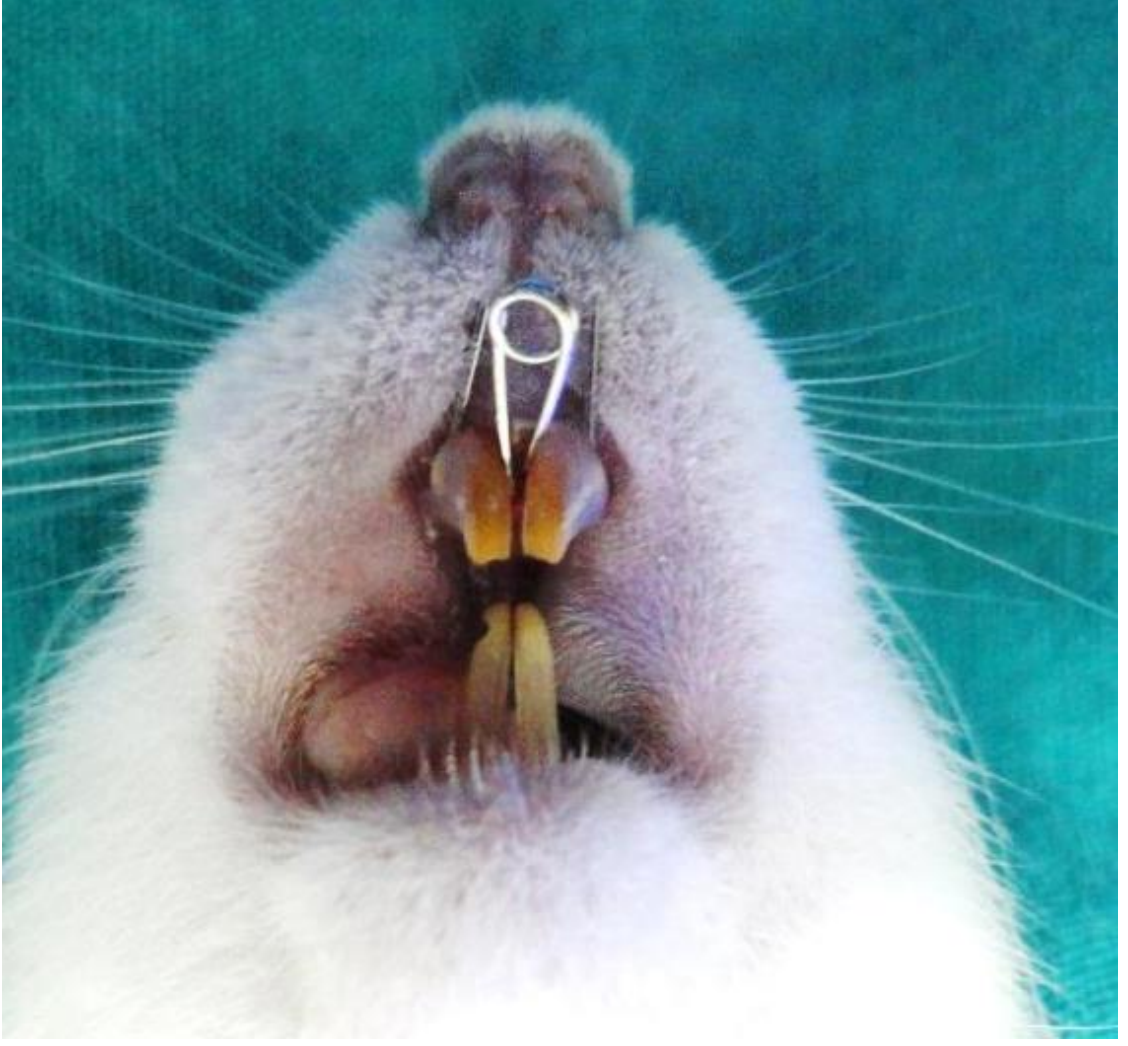
3. 4. Deneysel Yöntem ve Süreç

Asepsi ve antisepsi kurallarına uyularak intramuskuler yolla Ketamin Hidroklorür (Alfamine- Alfasan International B.V. Woerden, Netherlands) 50 mg/kg ve Xylazine (Alfazyne- Alfasan International B.V. Woerden, Netherlands) 5 mg/kg enjeksiyonu ile genel anestezi uygulanan deneklerin kesici dişlerinin mezial yüzeylerine salin soğutması altında tutucu oluklar açıldı (Şekil 3. 3).

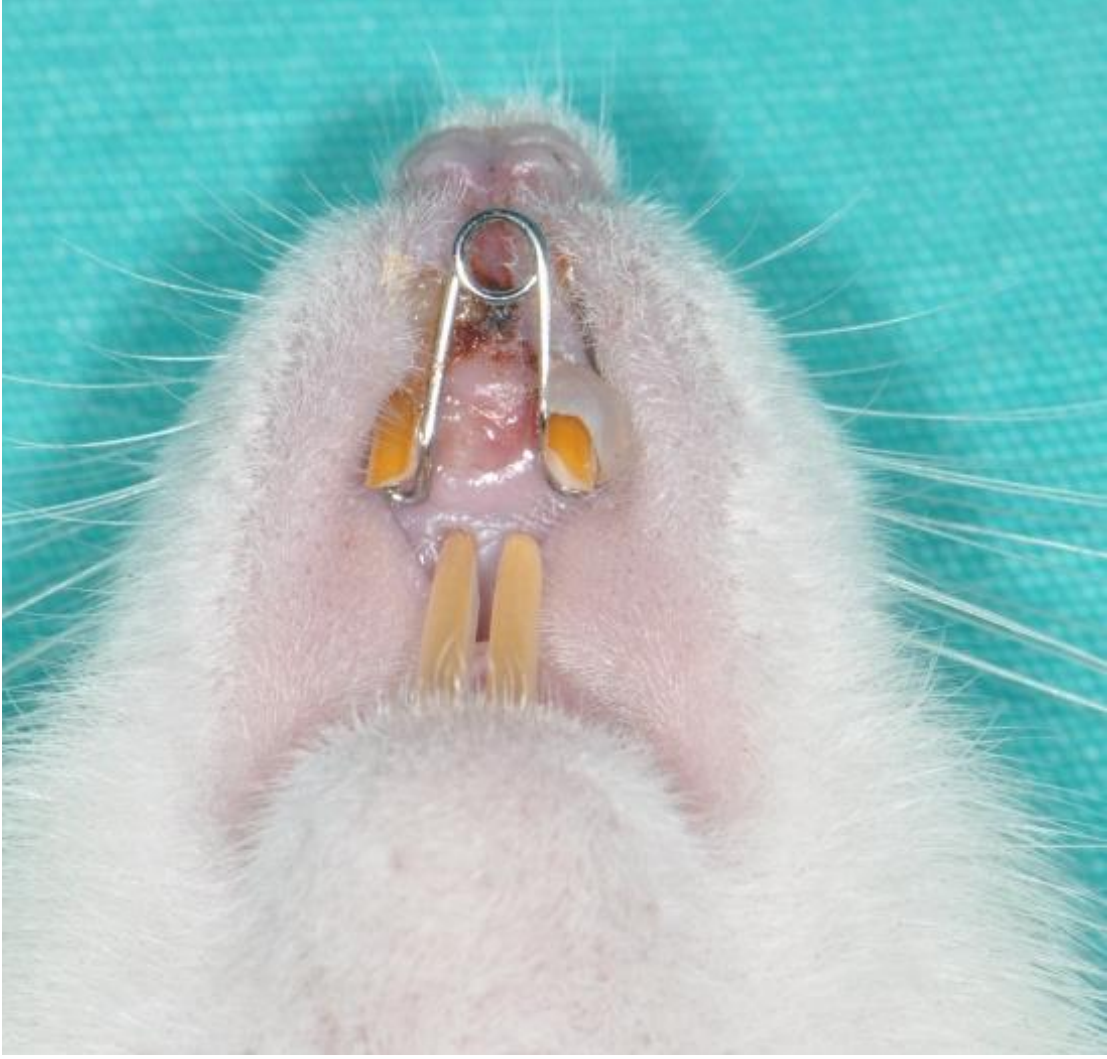
Operasyon bölgesi Batikar (Bikar, İstanbul, Türkiye) ile temizlendikten sonra açılan oluklara 0,014 inç paslanmaz çelikten hazırlanan genişletme zembereği yerleştirildi (Şekil 3. 4). Genişletme kuvvetine bağlı olarak telin dişten sıyrılmaması için tel etrafına dental kompozit adeziv (Transbond XT, 3M Unitek, Seefeld, Germany) koyularak, polimerize edildi. Daha sonra deneğin dişetleri Batikar ile tekrar temizlendi. Aktivasyon milimetrik kâğıt üzerinde yapıldı. Zembereğin uyguladığı kuvvet yaklaşık 120 gr olacak şekilde ayarlandı. Zembereğin 7 günlük genişletme süresince dişler üzerinde kalması sağlandı ve bu süre zarfında tekrar aktive edilmedi (Şekil 3. 5).



Şekil 3. 3. Dişlerde açılan retansiyon oluşu

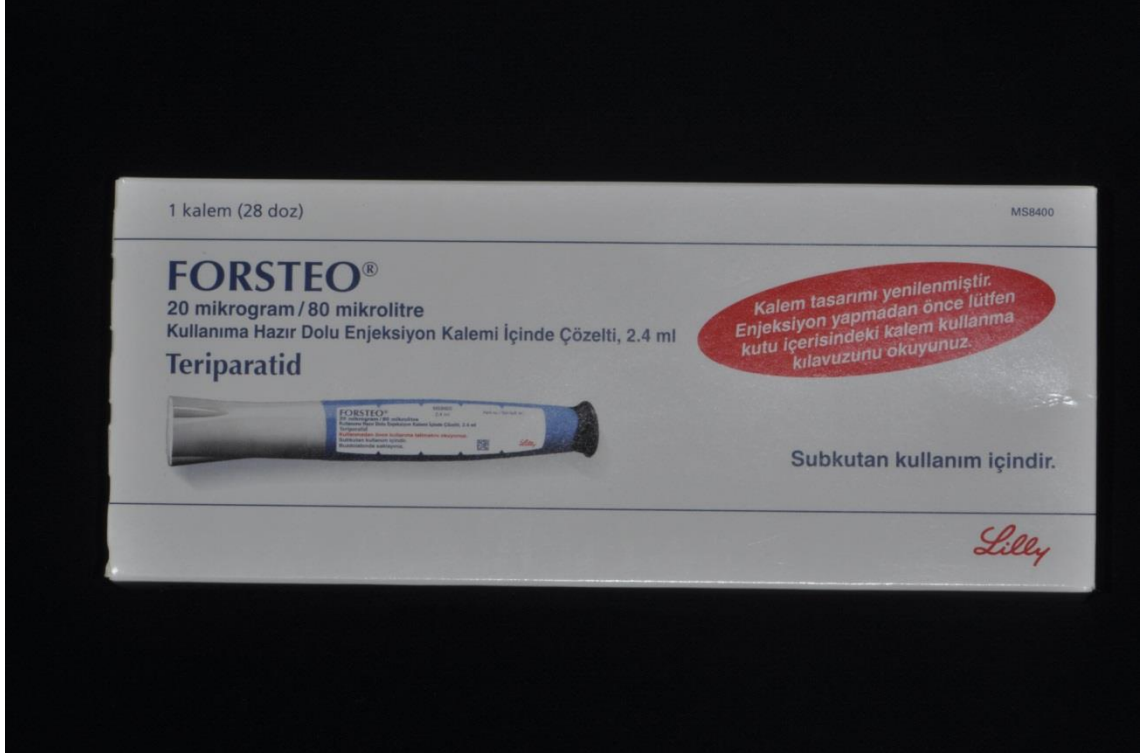

Şekil 3. 4. Genişletme zembereğinin yerleştirilmiş görüntüsü

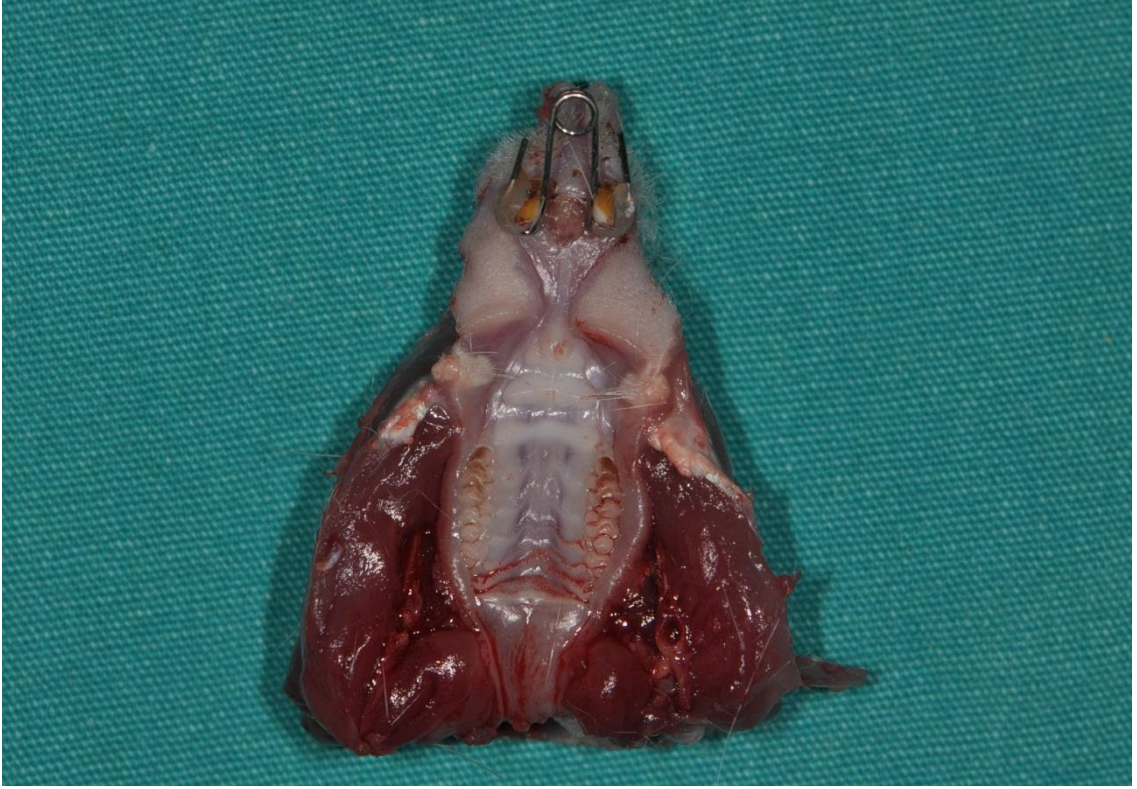

Şekil 3. 5. Genişletme sonrası apareyin ağızda görünümü ve suturadaki açılma görüntüsü

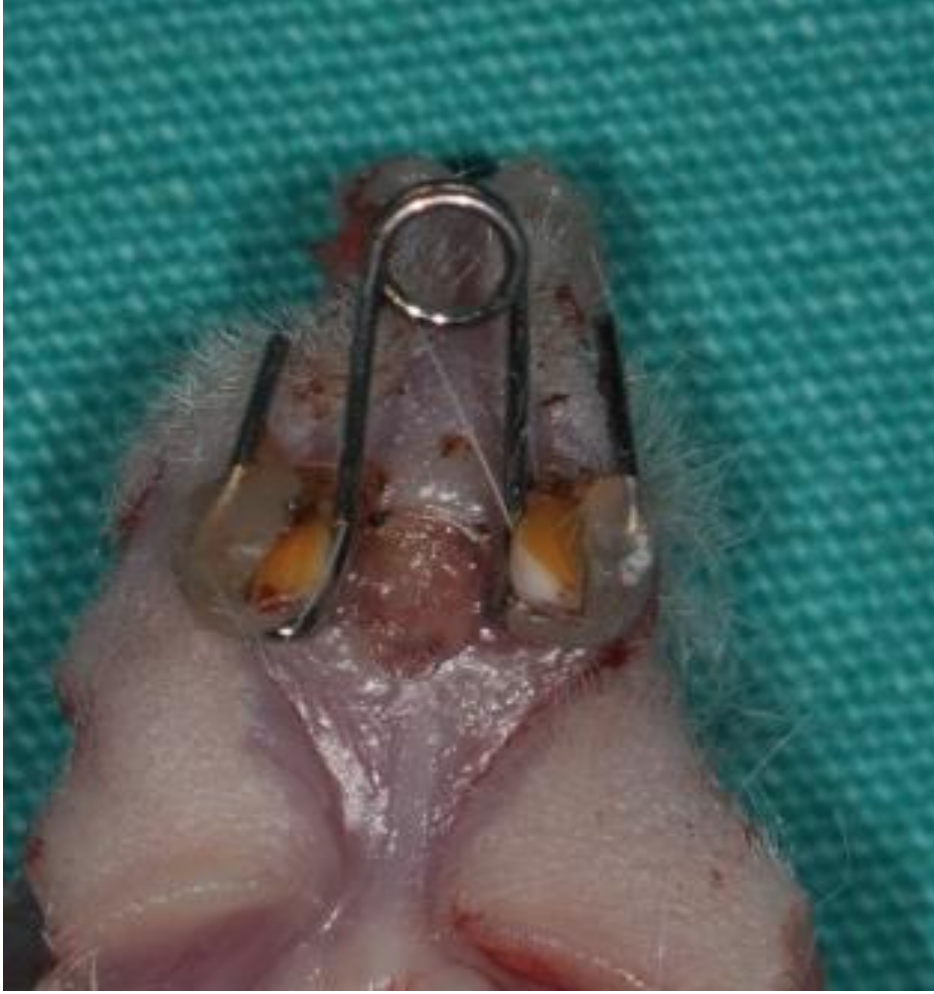Tüm deneklerin 7 günlük genişletme dönemi sonrası genişletme zembereği, genel anestezi şartlarında çıkarılarak deaktive edildi ve pekiştirme için pasif şekilde tekrar yerleştirildi. Deney grubundaki ratlara 7 günlük genişletme süresi sonrası, 7 gün boyunca her gün 60 µg/kg teriparatid (Forsteo, Eli and Lilly Company, Indiana, USA) (Şekil 3. 6) subkutan olarak sistemik yoldan verildi. 7 günlük pekiştirme süresi sonrasında 10 denek histolojik ve immünohistokimyasal inceleme amacı ile 200 mg/kg sodyum pentobarbital (Petotal, Abbot, Illinois, ABD) kullanılarak sakrifiye edildi. Kontrol grubundaki ratlara ise deney grubunun pekiştirme dönemindeki teriparatid uygulaması hariç aynı işlemler uygulandı. Operasyon sahalarını içeren kafatasları çıkarıldı (Şekil 3. 7 ve 3. 8) ve denek örneklerinin her biri farklı kaplarda olacak şekilde %10'luk formaline koyularak histolojik ve immünohistokimyasal preparatların hazırlanacağı MER-TER medikal'e gönderildi.



Şekil 3. 6. Çalışmada kullanılan teriparatid



Şekil 3. 7. Histolojik inceleme için ayrılan kafatasının cepheden görüntüsü



Şekil 3. 8. Histolojik inceleme için ayrılan üst çene yakından görüntüsü

Histolojik incelemeler için alınan doku örnekleri %10'luk formaldehit içerisinde tespit edildi. Tespit edilen dokulara rutin doku takip işlemleri uygulandı. Parafin blokların hazırlanabilmesi amacıyla sırasıyla dekalsifikasyon, dehidratasyon, şeffaştırma, infiltrasyon ve gömme işlemleri uygulandı (Tablo 3. 2). Hazırlanan parafin bloklardan 5 µm kalınlığında kesitler alındı. Alınan kesitler histolojik inceleme için deparafinizasyon ve rehidratasyon uygulandıktan sonra Hematoksilen- Eozin (H-E) (HE, Harris hematoxyline, 09-182-1, DDK Italia, Italy; Eozin, MOS, 0712012, Turkey) ile boyanmıştır (Tablo 3. 3.). İmmünohistokimyasal inceleme için preparatlar deparafinizasyon, rehidratasyon, havuzcuk oluşturma ve peroksidaz blok işlemleri yapıldıktan sonra primer antikolardan osteonectin (SPARC, 251503, Abbiotec, San Diego, CA), osteocalcin (OC4-30, Novus Biologicals, Cambridge, UK), VEGF (Vascular Endothelial Growth Factor) (PU483-UP, Biogenex, San Ramon, USA) ve

TGF- β (ab66043, Abcam plc, Cambridge, UK) ile boyandı. Histokimyasal ve immunohistokimyasal inceleme için hazırlanan kesitler Leica DFC 280 ışık mikroskobu (Cambridge, UK) ve Leica Q Win Görüntü Analiz sistemi (Breckland, UK) kullanılarak incelendi. İmmunohistokimyasal inceleme için hazırlanan kesitler 40'lık büyütmede pozitif boyanmış hücreler bakımından değerlendirildi ve immünoaktif osteoblastlar sayıldı. Osteoblast sayısı: 1-10 : + (hafif), 10-20 : ++ (orta), >20 : +++ (yüksek) olacak şekilde skorlandı (161).

Kırmızı-kahverengi renkteki boyanmalar primer antikolar için pozitif boyanmayı göstermektedir. İmmunoreaktivitelerinin spesifik olup olmadığı test etmek amacıyla ile birer kesit kontrol boyaması için ayrıldı ve primer antikor ile aynı olan IgG kullanılarak primer antikor uygulanmadan boyama gerçekleştirildi.

Tablo 3. 2. Parafin takip protokolü

İşlem	Kullanılan Madde	Süre
TESPİT	%10 Formalin	24 SAAT
DEKALSİFİKASYON	EDTA 0.1 M	3 HAFTA
DEHİDRATASYON	%50 Alkol	½ SAAT
	% 60 Alkol	½ SAAT
	% 70 Alkol	½ SAAT
	% 80 Alkol	½ SAAT
	% 95 Alkol	1 SAAT
	% 95 Alkol	1 SAAT
	ŞEFFAFLAŞTIRMA	Alkol: Ksilen
Ksilen		1 SAAT
Ksilen		1 SAAT
İNFİLTRASYON	Ksilen-Parafin	½ SAAT
	Parafin	1 SAAT
	Parafin	1 SAAT
GÖMME	Parafin	

EDTA: Etilendiamin tetraasetik asit

Tablo 3. 3. Hematoksilen-Eozin boyama protokolü

İşlem	Kullanılan Madde	Süre
DEPARAFİNİZASYON	60 °C etüvde	1 GECE
DEPARAFİNİZASYON	Ksilen	1 SAAT
REHİDRATASYON	% 95 Alkol	2 DAKİKA
	% 80 Alkol	2 DAKİKA
	% 70 Alkol	2 DAKİKA
	% 60 Alkol	2 DAKİKA
YIKAMA	Akar su	5 DAKİKA
BOYAMA	Hemotoksilen	3 DAKİKA
YIKAMA	Akar su	5 DAKİKA
DİFERANSİYASYON	Asit-su	1 SANİYE
YIKAMA	Akar su	5 DAKİKA
BOYAMA	Eozin	2 DAKİKA
YIKAMA	Akar su	5 DAKİKA
	%80 Alkol	1 DAKİKA
	%95 Alkol	1 DAKİKA
	Ksilen	1 SAAT
KAPAMA	ENTALLAN	

Entallan: Ksilen içerikli doku kapatma solüsyonu

Tablo 3. 4. İndirekt-İmmünoperoksidaz yöntemiyle immünohistokimyasal boyama protokolü

İşlem	Kullanılan Madde	Süre
DEPARAFİNİZASYON	60 ° C etüvde	1 GECE
DEPARAFİNİZASYON	Ksilen	1 SAAT
REHİDRATASYON	% 95 Alkol	2 DAKİKA
	% 80 Alkol	2 DAKİKA
	% 70 Alkol	2 DAKİKA
	% 60 Alkol	2 DAKİKA
YIKAMA	Distile su	10 DAKİKA
	PBS	10 DAKİKA
HAVUZCUK OLUŞTURMA	Dako Pen	
	Tripsin	10 DAKİKA
YIKAMA	PBS	3×5 DAKİKA
PEROKSİDAZ BLOK	% 3 Hidrojen Peroksit	5 DAKİKA
YIKAMA	PBS	3×5 DAKİKA
BLOCKING	Ultra V Blok	1 SAAT
PRİMER ANTİKORLAR	Anti-osteonectin,anti-osteocalcin, anti-VEGF, anti TGF-β	18 SAAT +4°C nemli
YIKAMA	PBS	3×5 DAKİKA
SEKONDER ANTİKOR	Biotinle işaretli sekonder antikor	30 DAKİKA
YIKAMA	PBS	3×5 DAKİKA
	Streptavidin	30 DAKİKA
YIKAMA	PBS	3×5 DAKİKA
BOYAMA	DAB	10 DAKİKA
YIKAMA	Distile Su	10 DAKİKA
KAPAMA	Kapatma Medyumu	
FOTOĞRAF	Leica DFC 280	
ANALİZ	Leica Q Win	

PBS: Fosfat kapatma solüsyonu, DAB: Diamino benzidin, Tripsin: Protein parçalayıcı enzim, Streptavidin: Biotin afinitesi olan antibiyotik

3. 5. İstatiksel Yöntem

Çalışmamızda histolojik ve immünohistokimyasal veriler ile 20 denek üzerinde farklı ölçüm zamanlarında elde edilen dişler arasındaki mesafe ve kilo takip verilerinin istatistiksel analizi SPSS 22.00 (SPSS Inc. Chicago, Illinois, USA) programı ile yapılmıştır.

Elde edilen verilerin normal dağılım gösterip göstermediği Shapiro-Wilk testi ile değerlendirilmiştir. Retansiyon dönemi sonuna kadar farklı ölçüm zamanlarında iki kesicinin mesial kenarları arası mesafelerin ölçümlerinden elde edilen veriler gruplar arası farklılık için “Mann Whitney U” testi yapılmıştır. Grup içi değerlendirmeler için Friedman testi uygulanmıştır.

Deneklerin başlangıçta ve sakrifikasyon öncesi kilo değişimi farklılığının değerlendirilmesi için Friedman Testi, gruplar arası değerlendirme için Mann Whitney U testi uygulanmıştır.

Deneklerde retansiyon dönemi sonrasında immünohistokimyasal verilerin karşılaştırılması “Mann-Whitney U ”testi ile yapılmış, yanılma düzeyi $\alpha:0.05$ olarak alınmıştır.

4. BULGULAR

4. 1. Klinik Bulgular

Çalışmaya toplamda 24 wistar rat ile başlandı. Genişletme apareyinin adaptasyonunu sağlamak amacıyla uygulanan genel anestezi yöntemini takiben 3 denek kaybedildi. Genişletme ve pekiştirme protokolü süresince deneklerin genişletme uygulamasını iyi tolere ettiği gözlemlendi. Deney başlangıcında ve sonunda yapılan ağırlık ölçümlerinde ve genel sağlık durumlarında anormal bulgulara rastlanmadı. Deneyin pekiştirme dönemi 6. gününde bir adet denekte göz enfeksiyonu gözlemlendi ve çalışmadan çıkartıldı. Her bir grupta 10 rat olacak şekilde çalışma tamamlandı.

Grupların, deney öncesi ve sakrifasyon öncesi vücut ağırlıklarının grup içi ve gruplar arası karşılaştırılmasında istatistiksel olarak anlamlı bir fark gözlemlenmedi ($p>0,05$). İstatistiksel analizlerine ait veriler tablo 4. 1. de gösterilmiştir.

Tablo 4. 1. Grupların genişletmen öncesi (T1) ve sakrifasyon öncesi (T2) vücut ağırlıkları.

Gruplar n:10	T1 $\bar{X}\pm SS$ (gr)	T2 $\bar{X}\pm SS$ (gr)	Fr
Deney Grubu	199,82 \pm 7,98	199,67 \pm 8,04	0,52
Kontrol Grubu	199,69 \pm 7,81	199,74 \pm 7,86	0,73
Mann-U	0,85	0,97	

n: örnek sayısı, \bar{X} : ortalama, SS: standart sapma, Mann-U: Mann Whitney U testi p değeri, Fr: Friedman testi p değeri

Gruplar arasında genişletme protokolü sonu ve sakrifasyon öncesi dişlerin mesial kenarları arası mesafe ölçümünün değerlendirildiğinde, grup içi ve gruplar arası anlamlı bir fark bulunamadı. İstatistiksel analizlerine ait veriler tablo 4.2. de verilmiştir.

Tablo 4. 2. Genişletme periyodu sonrası (T1) ve pekiştirme periyodu (T2) sonrasında deneklere ait iki kesicinin mesial kenarları arası ölçüm değerleri.

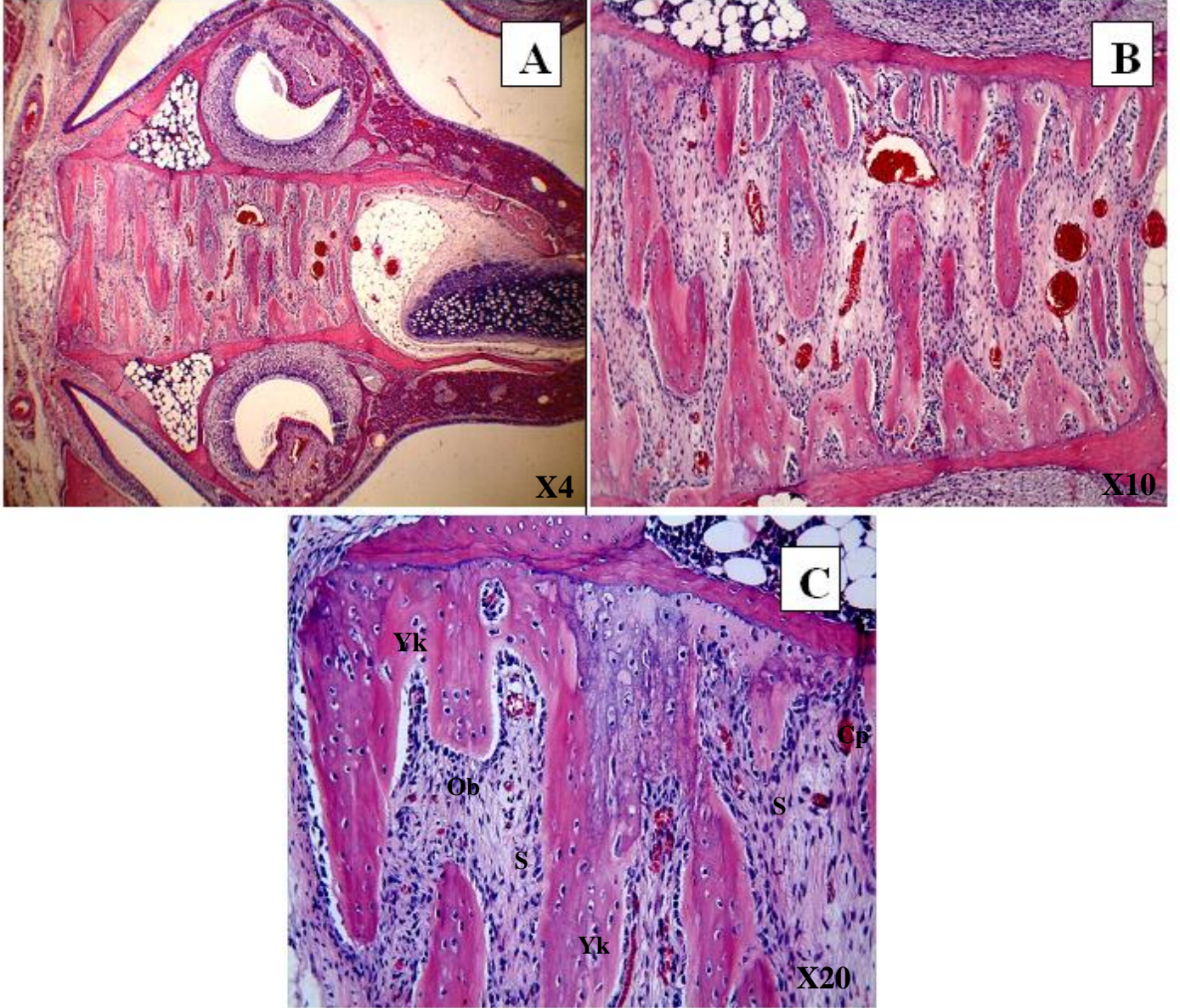
Gruplar n:10	T1 $\bar{X}\pm SS(mm)$	T2 $\bar{X}\pm SS(mm)$	Fr
Deney Grubu	2,32±0,41	2,31±0,40	0,65
Kontrol Grubu	2,25±0,39	2,26±0,38	0,90
Mann-U	0.67	0.82	

n: örnek sayısı, \bar{X} : ortalama, SS: standart sapma, Mann-U: Mann-Whitney U testi p değerleri Fr: Friedman testi p değerleri

4. 2. Histolojik ve İmmünohistokimyasal Bulgular

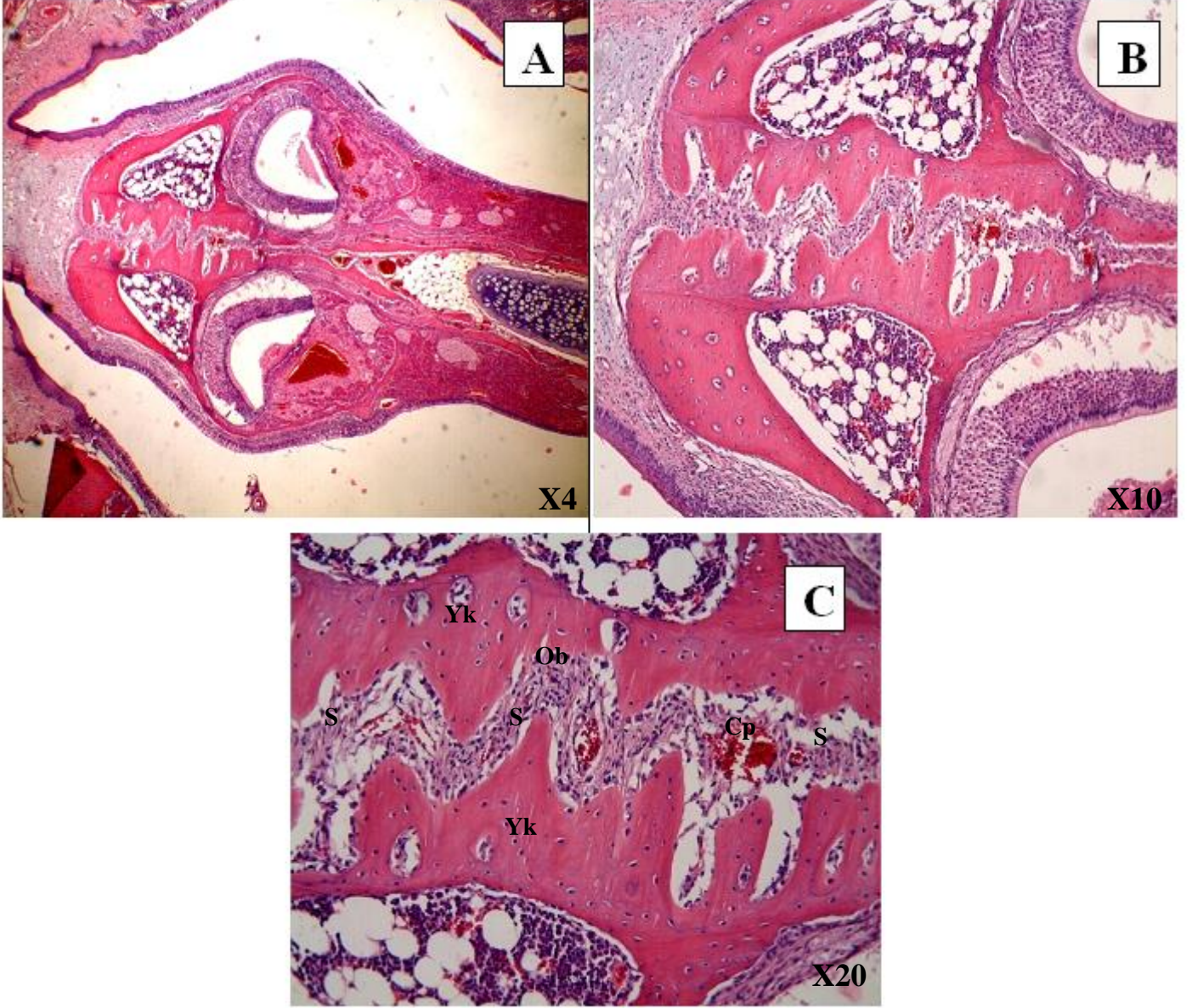
Gruplara ait elde edilen Hemotoksilen-Eozin (HE) boyası kesitlerinin ışık mikroskop altında incelemesinde, üst çene sutura bölgesinde, deney grubunda (Şekil 4.2) kontrol grubuna (Şekil 4.1) göre daha yoğun düzeyde yeni kemik yapımı gözlemlenmiştir. Kontrol grubunun sutura bölgesinde yeni kemik alanları adacıklar ve uzantılar şeklinde iken, deney grubunda birleşmiş-geniş alanlar şeklinde gözlemlenmiştir.

KONTROL GRUBU



Şekil 4. 1. Kontrol grubunda elde edilen midpalatal suture fotoğrafları. S: Sutura bölgesi, Yk: Y: Yeni kemik bölgesi, Ob: Osteoblast, Cp: Kapiller. A:H-E; X4, B:H-E; X10, C:H-E; X20.

DENEY GRUBU



Şekil 4. 2. Deney grubunda elde edilen midpalatal sutura fotoğrafları. S: Sutura bölgesi, Yk: Y: Yeni kemik bölgesi, Ob: Osteoblast, Cp: Kapiller. A:H-E; X4, B:H-E; X10, C:H-E; X20.

İmmünohistokimyasal yöntemle boyanan kesitlerin osteonektin, osteokalsin, VEGF ve TGF- β immunoreaktivite sonuçları ise Tablo 4. 3.'te gösterilmiştir.

Tablo 4. 3. İmmünoreaktif osteoblast sayı skorlarması: 1-10 : + (hafif), 11-20 : ++(orta), >20 : ++(yüksek). Tablodaki sayılar denek numaralarını belirtmektedir.

DENEY G.	OSTEONECTIN	OSTEOCAL SIN	VEGF	TEG- β
1	+++	+++	+++	+
2	+++	+++	+++	++
3	++	+++	+++	+
4	+++	+++	+++	+
5	+++	+++	+++	+
6	+++	+++	+++	+
7	+++	+++	+++	++
8	+++	+++	+++	+
9	+++	+++	+++	++
10	+++	+++	+++	+
KONTROL G.				
1	+	++	++	+
2	++	++	++	+
3	++	+	+	+
4	+	+	+	+
5	+	+	++	+
6	++	+	++	+
7	+	+	+	+
8	+	+	+	+
9	+	+	++	+
10	+	++	+	+

Deney grubunda osteokalsin (Şekil 4. 3), osteonektin (Şekil 4. 4), ve VEGF (Şekil 4. 6) antikorları ile yapılan indirekt immünohistokimyasal boyamaların değerlendirilmesinde osteoblastlarda yüksek immünoreaktivite gözlemlenirken, TGF- β (Şekil 4. 5) antikorunda hafif bir immünoreaktivite gözlemlendi.

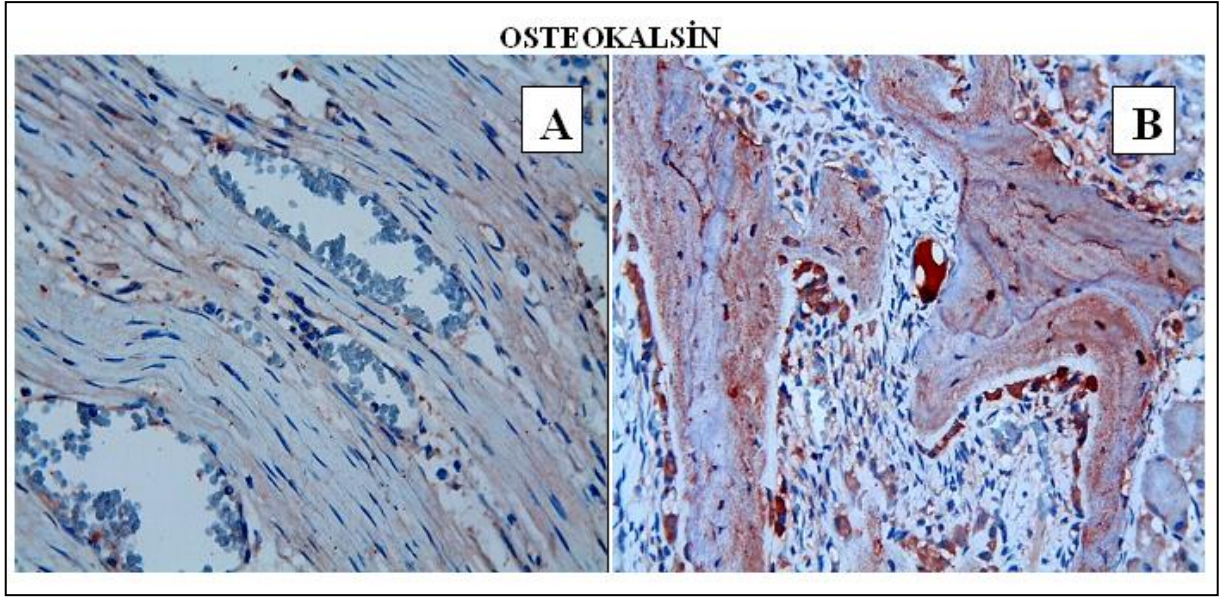
Kontrol grubunda osteonektin, osteokalsin, VEGF ve TGF- β (Şekil 4. 3-6) antikorları ile yapılan indirekt immünohistokimyasal boyamaların değerlendirilmesinde, osteoblastlarda hafif immünoreaktivite gözlemlenmiştir.

Gruplar arası değerlendirmede osteoblastik immüreaktivitenin osteonektin, osteokalsin, VEGF antikorları için deney grubunda kontrol grubuna göre istatistiksel olarak önemli derecede fark bulunmaktadır ($p<0.05$) (Tablo 4. 4). TGF- β antikoru osteoblastik immüreaktivitesinde gruplar arasında istatistiksel bir fark bulunamamış ($p>0.05$) (Tablo 4. 4) fakat deney grubunda hafif bir antikor boyanması gözlemlenmiştir (Şekil 4. 5.).

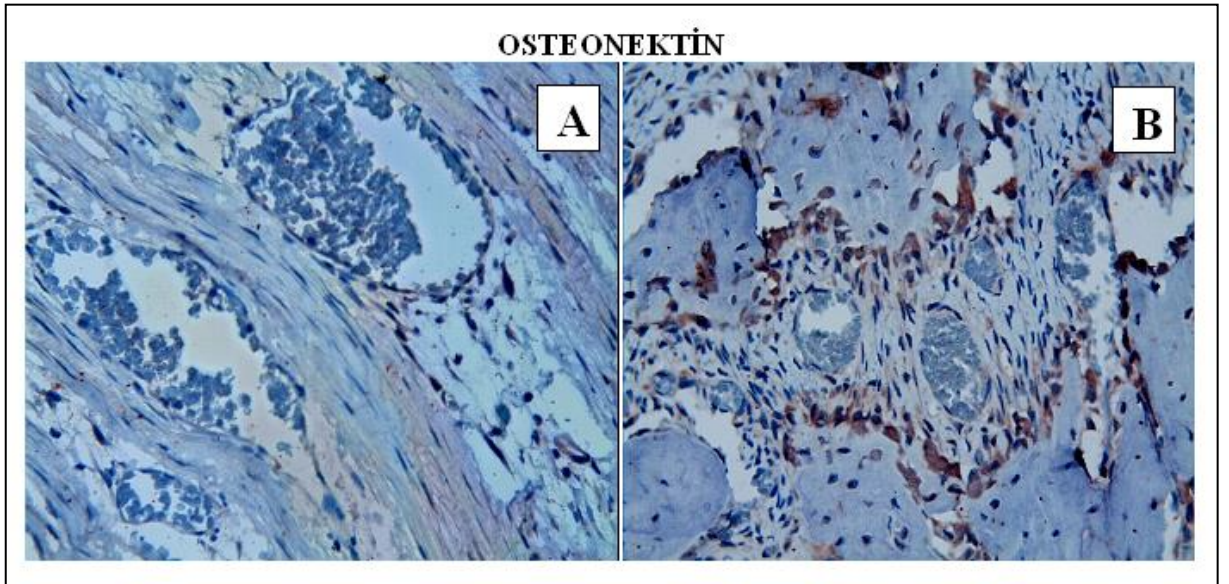
Tablo 4. 4. İmmünohistokimyasal değerlendirmeler

Antikor	Deney Grubu $\bar{X} \pm SS$	Kontrol Grubu $\bar{X} \pm SS$	Mann-U
Osteonectin	2,90 \pm 0,31	1,30 \pm 0,48	0,0001
Osteocalcin	3,00 \pm 0,00	1,30 \pm 0,48	0,0001
VEGF	3,00 \pm 1,7	1,70 \pm 0,48	0,0001
TEG-β	1,30 \pm 0,48	1,00 \pm 0,00	0,067

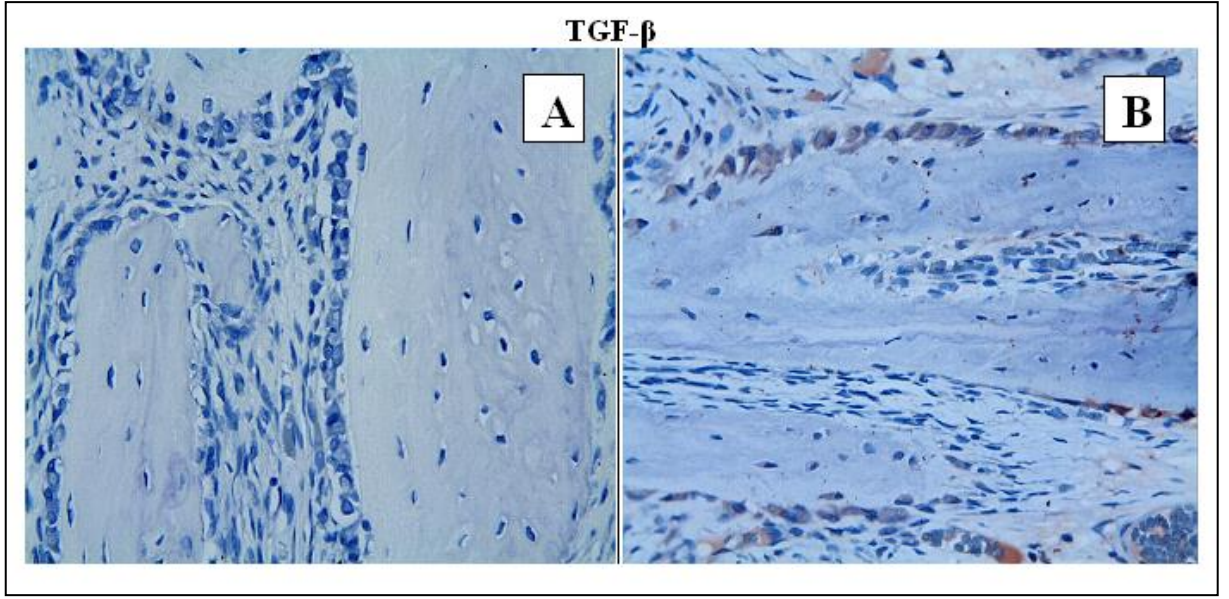
n: örnek sayısı, \bar{X} : ortalama, SS: standart sapma, Mann-U: Mann Whitney U testi p değerleri



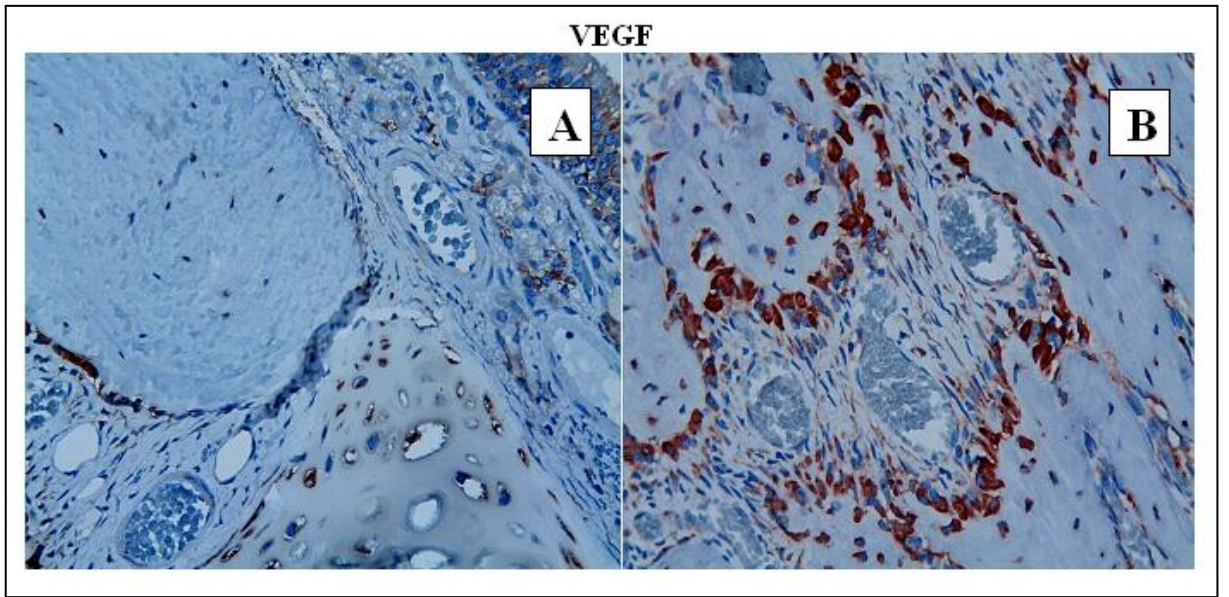
Şekil 4. 3. Kontrol (A) ve Deney (B) grubunda sutura örneklerinin immunohistokimyasal olarak Osteokalsin boyanması. Kontrol grubunda sutura bölgesinde Osteokalsin pozitif boyanmış hücre gözlenmedi. Deney grubunda ise Osteokalsin pozitif boyanmış kahverengi hücreler olduğu gözlemlendi. A, B: X 40.



Şekil 4. 4. Kontrol (A) ve Deney (B) grubunda sutura örneklerinin immunohistokimyasal olarak Osteonektin boyanması. Kontrol grubunda sutura bölgesinde Osteonektin pozitif boyanmış hücre gözlenmedi. Deney grubunda ise Osteonektin pozitif boyanmış kahverengi hücreler olduğu gözlemlendi. A, B: X 40.



Şekil 4. 5. Kontrol (A) ve Deney (B) grubunda sutura örneklerinin immunohistokimyasal olarak Osteonektin boyanması. Kontrol grubunda ve deney gruplarında sutura bölgesinde TGF-β pozitif boyanmış hücre gözlenmedi. A, B: X 40.



Şekil 4. 6. Kontrol (A) ve Deney (B) grubunda sutura örneklerinin immunohistokimyasal olarak VEGF boyanması. Kontrol grubunda sutura bölgesinde VEGF pozitif boyanmış hücre gözlenmedi. Deney grubunda ise VEGF pozitif boyanmış kahverengi hücreler olduğu gözlemlendi. A, B: X 40

5. TARTIŞMA

HÜÇG'nin amacı üst çene diş kavsinin apikal kemik kaideyle beraber genişleterek üst çene darlığını ortadan kaldırmaktır (5). İlk olarak 1860 yılında E. H. Angell tarafından diş kavsinin dışında kalmış kanin dişe yer açmak amacıyla uygulanan apareyin tarih boyunca istisnai dönemler hariç popülaritesi artmıştır. Midpalatal suturanın ayrılması ile yapılan üst çene genişletme işlemlerinin etkinliği ve uygulama yöntemleri hakkında birbiriyle çelişen çok sayıda çalışma mevcuttur.

HÜÇG'nin en hızlı gelişen etkisi midpalatal suturanın ayrılmasıyla beraber maksiller posterior dişlerin bukkale olan eğilmeleridir (5, 42, 52). İkincil olarak sutura açılmaya başlar. Bunların sonucunda üst çene arkının transversal genişliği ve uzunluğu artar. Apareye yapılan aktivasyon ile yüksek miktarda kuvvet uygulanır ve bu kuvvet zamanla azalır fakat hiçbir zaman kaybolmaz (162, 163). Midpalatal suturanın ayrılması üst çene santral dişlerin arasının açılmasına neden olur. Zigomatiko-maksiller, zigomatiko-temporal ve zigomatiko-frontal suturalarda, HÜÇG'nin transversal genişletmesinden etkilenir.

Posterior çapraz kapanışların, üst çene bazal kemik darlıklarının, yer darlığı olan sınır vakaların, Angle Sınıf III ortognatik cerrahi vakalarının tedavilerinde yaygın olarak kullanılan üst çene genişletmesi sırasında ve sonrasında midpalatal suturada meydana gelen değişiklikleri inceleyen çalışmalarda, genişletme kuvvetini takiben kollojen liflerde gerilme ve suturada açılma, hücresel aktivitede artış gözlemlenmiş, sonuçta yeni kemik oluşumunun başladığı belirtilmiştir (5, 25, 42, 52, 64).

HÜÇG sonrası uygun apareylerle ve yeterli sürelerde pekiştirme yapılmaz ise nüks meydana geldiği birçok çalışmada gösterilmiştir. Nüks genetik, çevresel ve genişletme kaynaklı olarak gelişebilmektedir. Gerilmiş olan periodontal ve palatal dokuların geriye dönme eğilimlerinin ve lateral bölgedeki kasların aktivasyonunun nüksün temel sebebini teşkil ettiği düşünülmektedir (74). Araştırmacılar literatürde HÜÇG sonrası nüksü azaltmak amacıyla uzun süreli pekiştirme, fazladan genişletme (overcorrection), yavaş genişletme, farklı vida çevirme prosedürleri, farklı tipte pekiştirme apareyleri, genişletme sonrası mekanik veya farmakolojik uygulamalar gibi farklı yöntemleri denemişlerdir.

Ortodontistlerin HÜÇG sonrası nüksü azaltmak veya engellemek istemesinin arkasında yatan esas sebep genel ortodontik tedavi süresini kısaltma istekleridir. Bunun için ortodontik diş hareketini hızlandırmak amacıyla yapılan çalışmalar olduğu gibi HÜÇG protokolü süresini azaltmak amacıyla da çalışmalar yürütülmektedir (164). Alternatif olarak sabit ortodontik tedavi ile HÜÇG'sini bir arada yapabilmeye olanak sağlayan ve dolaylı yoldan tedavi süresini kısaltan yöntemlerin popülaritesi de artmaktadır (76). Bu durumda dikkat edilmesi gereken nokta, suturada kemik oluşum hızını artırırken, diş hareketini yavaşlatacak uygulamalardan kaçınmaktır.

Ortopedistler kemik dokusunda patolojik durumların varlığında remodellingi oluşturmak veya yavaş olduğu durumlarda hızlandırmak amacıyla birçok uygulamayı literatüre kazandırmıştır. Bu uygulamaların bir kısmı ortodontistler tarafından üst çene genişletme sonrası suturada kemik formasyonunu artırmak amacıyla deneysel olarak incelenmiştir (1, 3, 15, 161, 165, 166).

Uysal ve ark. (167) 16 adet erkek Wistar rat üzerinde yaptıkları çalışmada ratların kesici dişlerinden destek alarak üst çeneyi genişletmişlerdir. Deney grubunun üst çene lateral bölgesine iki adet metal vida yerleştirilmiş ve elektrotlar vasıtasıyla 10 μ A elektrik akımı uygulanmıştır. Çalışma sonucunda erken pekiştirme döneminde uygulanan direkt elektrik akımının yeni kemik yapımını artırdığı bulunmuştur.

Tang ve ark. (17) midpalatal genişletme yapılan ratlara gavaj yoluyla uygulanan lityumun midpalatal sutur üzerindeki etkilerini incelemişlerdir. Lityumun osteoprogenitör hücrelerin sayısının artmasında ve osteoblastların olgunlaşmasında etkisi olan β -katenini uyarması deney grubunda midpalatal suturada kemik formasyonunu hızlandırmıştır.

Saito ve ark. (3) düşük doz lazer uygulamasının ratlarda midpalatal sutura açılırken oluşturduğu etkiyi incelemişlerdir. Galyum-alüminyum-arsenit diode lazer ile 100 mW dozu, birinci deney grubuna 3 ila 10 dakika arası 7 gün, ikinci deney grubuna 7 dakikadan 3 gün ve üçüncü deney grubuna 21 dakika 1 gün olacak şekilde uygulamışlardır. Yapılan histomorfometrik incelemede 7 gün uygulanan grupta kemik formasyonunun, kontrol grubuna göre 1.2 ila 1.4 kat fazla olduğu görülmüştür. Saito ve ark. HÜÇG sonrasında lazer uygulamasının midpalatal suturada kemik formasyonunu artırarak, pekiştirme süresini kısaltabileceğini ve nüksün engellenmesinde etkili olabileceğini belirtmişlerdir.

Literatür incelendiğinde teriparatidin midpalatal sutura bölgesinde kemik oluşumuna katkısı yönünden herhangi bir çalışma ile karşılaşılmamıştır. Bu yüzden çalışmamızda, genişletme sonrası midpalatal suturada pekiştirme periyodunu kısaltmak ve nüksü önlemek amacı ile ratlarda midpalatal genişletme sonrasında subkutan uygulanan teriparatid ile kemik formasyonunu artırmak amaçlanmıştır.

Literatürde Stronsiyum Ranelat, Zoledronik asit, Resveratrol, Vitamin E, Lityum, ED-71, Bor, Propolis, Elektrik akımı, lazer gibi uygulamalar ile sutural kemik formasyonu araştırılmıştır (1, 3, 14, 15, 165-168). Teriparatid uygulaması bu noktada yapılmış olan birçok çalışmadan farklı bir yerdedir. HÜÇG sonrası aralıklı subkutan teriparatid uygulamasıyla, organizmaya ait olmayan bir maddenin verilmesini değil, organizmada hali hazırda olan bir hormonun kan konsantrasyonunu artırmak, potansiyel patolojik durumlarda organizmanın feed-back mekanizmasını harekete geçireceği düşüncesiyle yan etkileri minimuma indireceği, sonuç olarak HÜÇG sonrası zaman kaybına neden olan pekiştirme sürecinin kısılacağı düşünülmüştür. Çalışmada yapılan histolojik ve immünohistokimyasal incelemeler sonucunda üst çene genişletme sonrası midpalatal suturada belirgin bir kemik formasyon artışı gözlemlenmiştir.

Üst çene genişletme sonrası midpalatal sutural ayrılma ile planlı, tahmin edilebilir ve miktarı daha önceden belirlenen bir kırık hattı oluşturulur. Literatürde bu kırığa “yeşil ağaç” kırığı denmektedir. Periost tabakası zarar görmeden oluşan yeşil ağaç kırıklarının iyileşme süreci normal kırıklardan farklıdır. Literatürde teriparatidin yeşil ağaç kırıklarına etkisi ile ilgili bir klinik çalışma görülmemekte, deneysel çalışmaları ise çok kısıtlıdır. Jiang (138), düşmeye bağlı kalça kırığı olan 51 adet kadın hastada yaptığı çalışmasında, günlük olarak 20 ve 40 µg/kg teriparatidin etkilerini incelemiştir. Alınan biyopsiler ve bilgisayarlı tomografi sonuçlarına göre, teriparatid kalça kemiğinin süngerimsi kemik hacmini, süngerimsi kemik yoğunluğunu, kortikal kemik kalınlığını artırmıştır. Borges ve ark. (169), 84 yaşında düşmeye bağlı transtrokanterik kırığı oluşan bayan hastaya uygulanan sefolomedullar implant sonrası teriparatidin etkilerini yayımladıkları vaka raporu ile göstermiştir. Bilgisayarlı tomografi sonuçlarına göre operasyon sonrası 30 gün içerisinde kallus oluşumu ve kemik iyileşmesine dair belirti görülemediği. Hasta rahatlıkla yürüyememekte, genel iskeletsel ağrı yaşamıştır. Operasyon sonrası 31. gün uygulanmaya başlanan günlük 60 µg/kg teriparatid ile birlikte 60. gün sonunda yapılan kontroller sonucu kallus oluşumu gözlemlenmiş ve hasta rahatlıkla yürüyebilir hale gelmiştir. Wu (170), yayımlamış

olduđu benzer bir vaka raporunda sakrum ve kalçasında toplamda 4 adet kırığı olan 73 yaşındaki hastada uygulanan 3 aylık teriparatid tedavisi sonucunda hiçbir ağrısı kalmadığını, kallus oluşumunun verimli bir şekilde gerçekleştiğini belirtmiştir. Jancin (171), FİFA 2006 dünya kupası finalleri öncesinde kaval kemiđi kırığı sebebiyle İtalyan medyası tarafından kariyerinin bittiđi ve turnuvada oynayamayacağı düşünölen Francesco Totti'nin teriparatid tedavisi alarak turnuvaya katılabildiđini ve tam performans gösterebildiđini belirtmiştir.

Warden ve ark. (172), kapalı femur kırığı oluşturulmuş ratlarda günlük 10 µg/kg teriparatid ile günlük 20 dakika düşük yoğunluklu ultrason uygulamasının (Low Intensity Pulsed Ultrasound-LIPUS) (ISATA = 100 mW/cm²) etkilerini incelemiştir. Warden, LIPUS'un kallus hacminde artış oluşturmamasına rağmen, kallus içinde kemik mineral miktarını artırmadığı için olgun kallus oluşumunu durdurmanın ötesinde geciktirdiđini, teriparatidin ise öncelikle kallus içinde kemik mineral miktarını artırdığını ve olgun kallus oluşumunu hızlandırdığını, buna bađlı olarak kırık sahasının güç ve sertliđinin daha iyi olduđu belirtilmiştir.

Literatürde üst çene genişletme daha çok diş destekli olarak yapılmasına rağmen, günümüzde kemik destekli hızlı üst çene genişletme uygulamalarının artmasıyla, distraksiyon osteogenezis ile hızlı üst çene genişletme sonucu elde edilen bulgular büyük benzerlikler göstermekte, bazı araştırmacılar tarafından hızlı üst çene genişletmesinin bir çeşit distraksiyon osteogenezisi olduđu belirtilmektedir (173). Yapılan literatür taramasında teriparatid ile ilgili iki adet distraksiyon osteogenezis çalışmasına rastlanılmıştır. Tavşan distraksiyon modeli üzerinde yapılan birinci çalışmada 30 gün boyunca günlük 30 µg/kg teriparatid uygulanmış, yapılan tomografik incelemeler sonucunda deney grubunda oluşan kallusun daha kısa sürede olgunlaştığı ve dayanımının daha yüksek olduđu vurgulanmıştır (174). Yapılmış olan diđer araştırma ise Sprague-Dawley rat distraksiyon osteogenezisi modeli üzerinedir. 7 hafta boyunca aralıklı teriparatid uygulanan deney grubunda, yapılan röntgen ve histolojik incelemeler sonucu kontrol grubuna kemik formasyonunu artmış olduđu bildirilmiştir (160). Yapılmış olan bu çalışmaların bulguları da, çalışmamızın bulgularıyla paralellik göstermektedir.

Literatür incelendiğinde hızlı üst çenes genişletmesi çalışmaları farklı birçok hayvan üzerinde yapılmıştır. Literatürde Sawada (2), Saito (3) Altan (15), Öztürk (16),

Tang (17), Uysal (1, 9, 14, 167) ve Zhong (175) ratlar üzerinde deneysel çalışmalar yürütmüştür. Köpek (176), kedi (177), domuz (60), maymun (40, 65), tavşan (168) ile yapılmış olan deneysel çalışmalar da mevcuttur.

Maymun; anatomik ve gelişimsel açıdan insana en çok benzeyen hayvanlardan biri olmasına rağmen midpalatal suturunun anatomik yapısının insandan farklı olarak düz değil, “Y” şeklindedir (40, 78). Bu sebepten dolayı sutural kemik formasyonu ile ilgili çalışmalar için uygun görülmemektedir.

Ülkemizde köpek ile etik açıdan son 9 yıldır deneysel çalışma yapılmamaktadır. Domuz ise kooperasyon zorlukları ve ekonomik açıdan uygun olmaması sebebiyle tercih edilmemiştir. Rat ise ekonomik olması, bakımının kolay olması, opere edilmesinin kolaylığı gibi sebeplerden dolayı birçok araştırmacı tarafından tercih edilmektedir (2, 3, 15-17, 167, 175). Avantajlarının çokluğu sebebiyle bu tez çalışmasında ratlar tercih edilmiştir.

Deneklerin Wistar erkek ratlardan, 7-8 haftalık ve 185-215 gram ağırlığında olmasına dikkat edilmiştir. Bu yaş aralığı daha önceki yapılan çalışmalar ile uyumluluk göstermektedir (1, 9, 14, 167). Literatür incelendiğinde Wistar ratların 6. haftada ergenliğe erişerek büyüme-gelişim dönemi açısından, insanda erkek bireylerin 13,3-16,8 yaş aralığına denk geldiği belirtilmiştir (178). Klinik ortodontide HÜÇG'nin sıklıkla uygulandığı bu yaş aralığı, çalışmamızda teriparatidin ratlar üzerinde oluşturacağı etkilerin uyumlu olması amacıyla özellikle tercih edilmiştir.

Takahashi (179), Uysal (1, 9, 14, 167, 180), Karataş (165) ve Toy (161)'un 5 gün, Southard ve ark. (181) 1 ve 2 gün genişletme süresi planlamış oldukları çalışmalar mevcuttur. Çalışmamızda ratların üst çenedeki genişletme süresi sutural açılmanın daha güvenilir olacağı düşüncesiyle Saito ve ark (3) görüşüne uygun olacak şekilde 7 gün olarak planlanmıştır.

Literatür incelendiğinde teriparatid ile ilgili olarak daha çok uzun dönem çalışmaların yapıldığı gözlemlenmiştir. Yapılmış olan çalışmalardan en kısası 21 günlüktür (154). 20-24 aylık uzun dönem çalışmalarda ise istenmeyen yan etkiler oluşabildiği belirtilmiştir (182). Çalışmamızın başlangıç hipotezinde belirttiğimiz gibi HÜÇG sonrası zaman kaybına yol açan 3-12 aylık pekiştirme sürecini kısaltmak

amacında olduğumuz için teriparatid uygulanan pekiştirme sürecinin 7 gün olmasına karar verilmiştir.

Üst çene genişletme sonrası kemik formasyonunu artırmak amacıyla yapılan uygulamalarda pekiştirme süresini Uysal (167, 180) 5 gün ve 10 gün, Sawada (2) 6 ve 12 gün, Saito (3) 3 ve 7 gün belirlemiştir. Saito (3) 3 günlük uygulamalarda oluşacak olan kemik formasyonunun belirlenmesini zor olacağını, 7 gün uygulamanın yeterli olduğunu belirtmiştir. Çalışmamız Saito'nun uygulaması ile paralellik göstermektedir.

Literatürdeki rat çalışmalarında teriparatidi; Hettrich ve ark. (183) günlük 10 µg/kg, Nakazawa ve ark. (157) günlük 10, Ma ve ark. (184) günlük 15 µg/kg, Alkhiary ve ark. (154) günlük 5 ve 30 µg/kg, Andreassen ve ark. (153) günlük 60 ve 240 µg/kg, Skripitz ve ark. (185) ise günlük 15, 60 ve 240 µg/kg dozlarında uygulamışlardır. Bu araştırmalardan çıkan genel sonuca göre aralıklı teriparatid uygulamasının dozdan bağımsız olarak, kemik iyileşmesi ve formasyonunu artırdığı fakat 5-60 µg/kg aralığındaki düşük doz uygulamalarının daha etkili olduğu vurgulanmıştır. teriparatidin pahalı bir farmakolojik ajan olması da bu hususta etkili olmuştur. 21 günlük teriparatid uygulamalarında kullanılan 30 µg/kg dozun kemik kırığının iyileşmesini hızlandırıcı etkisinin kanıtlanmış olması sebebiyle, etkin olduğu belirtilen düşük doz uygulamalardan en üst düzeyi 60 µg/kg tercih edildi. Bu şekilde uygulamamızın literatürdeki boşluğu da gidereceği düşünülmüştür.

Çalışmamızda teriparatidi subkutan olarak sistemik olarak uygulamıştır. Teriparatid ile daha önce yapılan çalışmaların çoğunda bu etken madde subkutan yolla sistemik olarak uygulanmıştır (152-155). Daha önce bahsedilen Saito ve ark. (3) ve Uysal ve ark.'nın (167) araştırmaları lokal; Altan (15), Öztürk (16), Tang (17), ve Zhong (175)'un araştırmaları ise çalışmamızdaki gibi sistemik uygulama içermektedir. LIPUS, elektrik, düşük doz lazer gibi lokal uygulamaların yan etki oluşturmayacağı ve güvenilir olacağı düşünülse de, uygulama zorlukları yaratmaları ve etkinliklerinin spesifik olarak osteoblastik aktiviteyi hedef almamaları klinik uygulamalar açısından dezavantaj oluşturmaktadır (3, 161, 167). Kemik mineralizasyonunu sağlamada osteoklastları hedef alan sistemik uygulamalar ise günümüzde çene kemiği nekrozu oluşturmaları sebebiyle yavaş yavaş terkedilmektedir (186).

Nazal yoldan uygulamanın yapıldığı bir Sprague-Dawley ratları çalışmasında, uygulamanın subkutan uygulamaya alternatif olabileceği belirtilse de, cinsler arası

intranazal emilimin deęişebileceęi eleştirisi arařtırmacılar tarafından belirtilmiř ve subkutan uygulamanın daha güvenilir olduęu belirtilmiřtir (187). Öte yandan intranazal kullanımda uygulanan dozdan elde edilen bioyararlanım düřtüęü için daha yüksek dozlarda teriparatid uygulamak gerektięi, bunun da teriparatidin pahalı bir farmakolojik ajan olduęu düşünülünce ekonomik olmayacaęı barizdir. Üst çenenin damarsal olarak iyi beslenebilen bir bölge olması, teriparatidin üretici firmasının uygulama talimatı, uygulama kolaylıęı yaratması, ekonomik olması ve en sık kullanılan yöntem olması yönünden teriparatid sistemik olarak uygulanmıřtır.

Suturalardaki kemikleřmeyi konu alan çalıřmalarda farklı suturaların üzerinde çalıřmalar yapıldıęı görülmüřtür. Öztürk (16), sagital suturadaki geniřlemeyi incelerken, Uysal ve ark (167), Tang ve ark. (17), Saito ve ark. (3) ve Zhong ve ark. (175) midpalatal suturayı incelemiřlerdir. Midpalatal suturanın incelenmesi, kesici diřlerden destek alınarak sutural ayrılmanın saęlanabilmesi, cerrahi bir operasyona ihtiyaç duyulmaması, böylece enfeksiyon riskini azaltması ve ek maliyet getirmemesi sebebiyle çalıřmamızda da tercih edilmiřtir. Kesici diřlerden destek alınarak oluřturulan sutural ayrılma, Saito ve ark.'nın (3) ve Karatař'ın (165) çalıřmasındakine benzer bir aparey tasarımının modifiye edilerek uygulanmasıyla yapılmıřtır. Rat ağız bölgesinin küçük bir bölge olması sebebiyle Karatař'ın (165) uyguladıęı şekilde geniřletme zembereęinin etrafına tutuculuk amacıyla diřleri saran tutucu tellerin yerleřtirme zorluęu bizi çalıřmamızda yeni bir modifikasyon bulmaya itmiřtir. Ratların premolar ve molar diřlerinin destek alınamayacak kadar küçük olması tutuculuk için dezavantaj oluřturduęu için tercih edilmemektedir. Çalıřmamızda geniřletme amacıyla yerleřtirilen zembereęin uygulanması sırasında ve sonrasında, anesteziye ve apareye baęlı olarak ratlarda herhangi bir komplikasyonla karřılařılmamıřtır. Ratlara uygulanan operasyonlar sonrasında ilk üç gün kilo azalması gözlemlenmiř, fakat sonrasında bařlangıç kilolarına döndükleri ve saęlık durumlarının normal olarak devam ettięi gözlemlenmiřtir. Literatürdeki çalıřmalar ile mevcut bulgularımız benzerlik göstermektedir (2, 3, 16, 185, 188).

Lee ve ark. (188), geniřletme oluřturmak için uyguladıkları aparey ile 60 gr kuvvet uygulayarak 3 günde 1,21 mm açılma oluřturmuřlar. Çalıřmamızda 120 gram kuvvet uygulanmıř ve ortalama 2,8 mm geniřletme elde edilmiřtir. Öztürk (166) sagital suturada yapmıř olduęu geniřletmede de 120 gram kuvve uygulamıř ve 2 mm

geniřletme elde ettiđini bildirmiřtir. Takahashi (179) 1,5 mm'lik geniřletmenin histolojik inceleme iin yeterli olduđunu belirtmiřtir.

Teriparatidin etkilerinin incelendiđi alıřmalarda ok eřitli yntemlerden faydalanılmıřtır. Shirota ve ark. (189) histolojik, Okhawa ve ark (190) histomorfometrik, Aggrawal (152) radyolojik ve tomografik, Marques ve ark. (191) histolojik ve radyolojik yntemleri tercih etmiřlerdir. Fakat teriparatid ile ilgili kemik formasyonunu immnohistokimyasal deđerlendirme ile incelemiř bir alıřma bulunamamıřtır. Immnohistokimyasal alıřmalar istikrarlı ve tekrarlabiler boyama sonuları vermesi, hcrelerin varlıđından ziyade daha kk ve spesifik yapıtařlarını hedef alması sebebiyle gvenilir sonular vermektedir.

Sutural kemik formasyonunu inceleyen alıřmalarda Uysal (1, 9, 14, 167) histomorfometrik, Toy (161) ve Karatař (165) immunohistokimyasal, ztrk (16, 166) ise immnohistokimyasal ve bilgisayarlı tomografi analizlerinden faydalanmıřtır. alıřmamızın immnohistokimyasal deđerlendirmesinde teriparatid uygulanan grupta sutura blgesindeki osteoblastların immnoreaktivitelerinin kontrol grubuna gre daha fazla olduđu bulunmuřtur ($p < 0.05$). alıřmamızın deney grubunda sutura blgesindeki osteoblast sayılarının fazla olması, histolojik deđerlendirmede deney grubunda kontrol grubuna gre sutura blgesinde yeni oluřan kemik miktarının fazla olması ynndeki bulgular ile uyumludur. alıřmamızda deney grubuna 7 gnlk pekiřtirme sresince sistemik olarak uygulanan teriparatidin histolojik kesit grntlerinde osteoblast sayısında oluřturduđu artıřtan yola ıkarak osteoblast uyarımını artırdıđı sonucu ıkartılmıřtır. Teriparatid uygulamasıyla ilgili meydana gelen osteoblast sayısındaki artıřın, literatrdeki alıřmalara benzer olduđu gzlemlenmiřtir (1, 9, 15, 167, 192).

Benzer immnohistokimyasal skorumlama sistemlerinin kullanıldıđı Toy (161), Karatař (165) ve ztrk'n (16) bulgularıyla, alıřmamızda kullandıđımız teriparatidin bulguları karřılařtırıldıđında Stronsiyum Ranelat'ın, LIPUS ve Zeloidronik asit'in osteonectin, osteocalcin ve VEGF antikolarının skolarlamalarında daha dřk, TEG-β antikorumda ise daha yksek ortalama elde ettiđi gzlemlenmiřtir. Teriparatidin 3 markırda daha yksek skor elde etmesi ynndeki bulgumuz, literatrde Strontiyum Ranelat ile LIPUS'un kemik formasyonu zerine etkilerini teriparatid ile karřılařtıran histolojik ve radyolojik diđer alıřmalar ile uyumludur (147, 172).

Literatürde sutural kemik formasyonunu hızlandıran çeşitli uygulamaların ortodontik tedavi süresini kısaltmak amacıyla uygulandığı düşünüldüğünde, suturada kemik formasyon hızını artırırken, diş hareket hızında veya kök rezorpsiyonu oluşturma açısından bir yan etki oluşturmaması gerekmektedir. Bilindiği üzere diş hareketi osteoklastik aktivite ile gerçekleşir. Yapılmış olan uygulamalardan Bifosfonat, Vitamin E'nin etki mekanizmasının osteoklastları baskılayarak, mevcut osteoblastik aktiviteyi artırmadan sadece ön plana çıkmasını sağlanması, Zoleodronik Asit ve Strontiyum Ranelat'ın ise osteoblastik aktiviteyi artırırken, osteoklastik aktiviteyi azaltması genel ortodontik tedavi süresini kısaltma düşüncesi ile çelişmektedir (165, 166, 193). Aralıklı teriparatid uygulamasının ise spesifik olarak osteoblastlara etki etmesi sebebiyle diş hareketi engellenmemektedir. Salazar ve ark. (194) ratlarda teriparatidin üst çene molar dişlerine uyguladıkları kuvvet ile oluşacak diş hareketine etkilerini incelemiştir. 90 gün boyunca günlük 30 µg/kg doz aralıklı teriparatid alan deney grubundaki diş hareketi kontrol grubuyla histolojik olarak karşılaştırılmıştır. Her iki grupta da 7. günde maksimum miktarda diş hareketi oluşmuştur. Çalışma sonucuna göre ise teriparatidin diş hareketine bir etkisi olmadığı sonucu çıkartılmıştır. Öte yandan, Soma ve ark. (164) 350-400 gram ağırlığında erkek ratları kullandıkları çalışmalarında, 1-10 µg/100 gram dozunda devamlı teriparatid uyguladıkları deney grubunda oluşan molar diş hareketi miktarını, plasebo solüsyon uyguladıkları kontrol grubundaki molar diş hareketiyle karşılaştırmışlardır. Sonuçlara göre devamlı teriparatid uygulamasının, aralıklı teriparatid uygulamasının aksine diş hareketini hızlandırabildiğini göstermişlerdir.

Son yıllarda popüleritesi artan implant uygulamalarının, ortodontide de kullanımı yaygınlaşmaktadır. Devamlı ve hafif kuvvete imkan tanınması sebebiyle diş hareketini hızlandıran, dolayısıyla tedavi süresini kısaltan implant uygulamalarının teriparatid ile başarılarının artırılması mümkün olabilmektedir. Shirota ve ark. (189) aralıklı teriparatid uygulamasının protetik amaçlı uygulanan titanyum implantların osseointegrasyonuna etkilerini incelemiştir. Ovaryumları çıkartılmış olan ratlar aralıklı olarak sakrifiye edilmiş ve histolojik olarak implantların kemik ile olan temas yüzeyi miktarları karşılaştırılmıştır. Araştırma sonuçlarına göre teriparatid uygulamasının implant sonrası oluşan kemik kaybını azalttığı ve osteointegrasyonu artırdığı sonucuna ulaşılmıştır. Benzer bir çalışmada Ohkawa (190) hidroksiapatit kaplı implantların teriparatide bağlı olan osseointegrasyonunu değerlendirmiş ve teriparatid kullanımıyla implant kemik tutulumunun daha iyi sağlandığı sonucuna varmıştır.

Aggrawal (152), ratlarda 10 hafta boyunca haftanın 5 günü günlük 80 µg/kg teriparatid uygulamasının mandibulada ve alveol tepelerinde kemik formasyonu oluşturduğunu, bukkal yönde oluşan kemiğin lingual yönde oluşan kemikten fazla olduğunu bildirmiştir. Bu durum protetik amaçlı yapılan ortodontik tedavilerde, daha hızlı bir şekilde yeterli kemik seviyesi ulaşılması ve implant uygulamalarına olanak sağlayabilir. Marques ve ark. (191), aralıklı teriparatid kullanımının periodontitis üzerine etkilerini incelemiştir. Haftanın 3 günü olmak üzere 30 gün boyunca günlük 40 µg/kg teriparatid uygulanan ovaryumları çıkartılmış dişi ratlar deney protokolü sonunda sakrifiye edilmiştir. Çıkarılan alt çenelerin röntgenleri çekilmiş ve histomorfometrik açıdan incelenmiştir. Sonuçlara göre teriparatid periodontitis oluşturucu faktörleri elemine etmiş ve periodontitise bağlı kemik kaybını önlemiştir. Bashutski (149) ise yapmış olduğu klinik uygulamada 40 adet şiddetli kronik periodontitis hastasında, yapılan ameliyat sonrası teriparatidin etkilerini araştırmıştır. Günlük 20 µg/kg teriparatid ile birlikte kalsiyum ve vitamin D desteği alan deney grubundaki bireylerde, kontrol grubuna göre defekt iyileşmesi çok daha iyi oranlarda gözlemlenmiştir. Bu veriler ışığında teriparatidin sutural kemik formasyonunu artırırken, oluşturacağı yan etkiler ile genel ortodontik tedavi süresini uzatacağı düşünülmemektedir.

Teriparatidin aralıklı kullanımı sonucu oluşan yan etkiler ile ilgili sınırlı sayıda yayın mevcuttur. Vahle'nin (182) bildirdiğine göre ratlarda günlük 30 µg/kg gibi düşük dozda aralıklı teriparatid uygulaması sebebiyle 2-6 aylık ratlarda ancak 20-24. aylarda kemik tümörü oluşumları gözlemlenmiştir. Kısa dönem çalışmalarda ise benzer bir bulgu bildirilmemiştir. Öte yandan 12.644 birey üzerinde yapılan bir çalışmada, PTH kan konsantrasyonu yüksekliğinin primer kemik tümörü oluşturduğuna dair bir bulguya rastlanılmadığı vurgulanmıştır. Teriparatidin devamlı kullanımı sonucu ise baş ağrısı, bulantı, osteoporoz, yorgunluk, depresyon gibi yan etkiler oluşabilmektedir (152).

Literatürdeki sınırlı sayıda yayın olması, önlem almak amacıyla osteosarkom, Paget, hiperkalsemi, kemik metastazı gibi kronik hastalığı olan bireylerde teriparatid kullanımı hususunda tedbirli olunması gerektiği vurgulanmıştır. Bu kronik hastalıkların varlığında yapılacak olan deneysel çalışmalar için ise yan etkilerinin az olacağı düşünülen ve literatürde boşluk oluşturan teriparatidin lokal enjeksiyonunun değerlendirilebileceği bildirilmiştir (195).

6. SONUÇLAR VE ÖNERİLER

Sistemik olarak uygulanan teriparatidin hızlı üst çene genişletmesi sonrasında rat midpalatal suturasındaki kemik oluşumu üzerine etkilerinin incelendiği bu çalışmada bulguların değerlendirilmesinde şu sonuçlara varılmıştır:

- Uygulanan genişletme ve pekiştirme apareyi amacına uygun olarak suturada yeterli stabilizasyonu sağlamıştır.
- Histolojik incelemeler sonucunda, teriparatid uygulanan grupta yeni kemik dokusunun, kontrol grubuna oranla daha geniş alanlara yayıldığı gözlemlenmiştir
- İmmünohistokimyasal incelemeler sonucunda, teriparatid uygulanan grubun osteoblastlarında immünoreaktivite kontrol grubuna göre daha fazla artmıştır.

Bu sonuçlar, teriparatidin üst çene genişletme tedavisi sonrası elde edilen durumun devamlılığını sağlamak için kullanmanın yararlı olabileceğini düşündürmektedir. İleriki aşamada teriparatidin etkilerini araştırmak için çeşitli çalışmalar planlanabilir.

- Sonuçların desteklenmesi amacıyla, muhtemelen bütçesi daha yüksek olması gereken mikrotomografi çalışması yapılabilir.
- Literatürdeki yararları göz önüne alınarak ortognatik cerrahi vakalarında iyileşme sürecini kısaltmak amacıyla teriparatid uygulamalı çalışmalar planlanabilir.

KAYNAKLAR

1. Uysal, T., Amasyali, M., Enhos, S., Sonmez, M.F., Sagdic, D. (2009). Effect of ED-71, a new active vitamin D analog, on bone formation in an orthopedically expanded suture in rats. A histomorphometric study. *Eur J Dent*, 3, 165-73.
2. Sawada, M., Shimizu, N. (1996). Stimulation of bone formation in the expanding midpalatal suture by transforming growth factor- β 1 in the rat. *Eur J Orthod*, 18, 169-79.
3. Saito, S., Shimizu, N., of Dentistry, F.N.U.S. (1997). Stimulatory effects of low-power laser irradiation on bone regeneration in midpalatal suture during expansion in the rat. *Am J Orthod Dentofacial Orthop*, 111, 525-32.
4. Timms, D.J. (1981). Rapid maxillary expansion. *Angle Orthod*, 60, 229.
5. Haas, A.J. (1965). The treatment of maxillary deficiency by opening the midpalatal suture. *Angle Orthod*, 35, 200-17.
6. Timms, D.J. (1980). A study of basal movement with rapid maxillary expansion. *Am J Orthod Dentofacial Orthop*, 77, 500-7.
7. Ekström, C., Henrikson, C.O., Jensen, R. (1977). Mineralization in the midpalatal suture after orthodontic expansion. *Am J Orthod Dentofacial Orthop*, 71, 449-55.
8. Krebs, A. Midpalatal suture expansion studies by the implant method over a seven-year period Report of the congress. *Eur J Dent*; 1964: 131.
9. Uysal, T., Amasyali, M., Enhos, S., Karlioglu, Y., Yilmaz, F., Gunhan, O. (2010). Effect of periosteal stimulation therapy on bone formation in orthopedically expanded suture in rats. *Orthod Craniofac Res*, 13, 89-95.
10. Dobnig, H. (2004). A review of e and its clinical efficacy in the treatment of osteoporosis. *Expert Opin Pharmacother*, 5, 1153-62.
11. Lee, S.-K., Lorenzo, J. (2002). Regulation of receptor activator of nuclear factor- κ B ligand and osteoprotegerin mRNA expression by parathyroid hormone is predominantly mediated by the protein kinase a pathway in murine bone marrow cultures. *Bone*, 31, 252-9.
12. Ma, Y.L., Cain, R.L., Halladay, D.L., Yang, X., Zeng, Q., Miles, R.R. et al. (2001). Catabolic effects of continuous human PTH (1-38) in vivo is associated with sustained stimulation of RANKL and inhibition of osteoprotegerin and gene-associated bone formation. *Endocrinology*, 142, 4047-54.

13. Locklin, R.M., Khosla, S., Turner, R.T., Riggs, B.L. (2003). Mediators of the biphasic responses of bone to intermittent and continuously administered parathyroid hormone. *J Cell Biochem*, 89, 180-90.
14. Uysal, T., Gorgulu, S., Yagci, A., Karslioglu, Y., Gunhan, O., Sagdic, D. (2011). Effect of resveratrol on bone formation in the expanded inter-premaxillary suture: early bone changes. *Orthod Craniofac Res*, 14, 80-7.
15. Altan, B.A., Kara, I.M., Nalcaci, R., Ozan, F., Erdogan, S.M., Ozkut, M.M. et al. (2012). Systemic propolis stimulates new bone formation at the expanded suture: a histomorphometric study. *Angle Orthod*, 83, 286-91.
16. Öztürk, F., Babacan, H., Gümüş, C. (2011). Effects of zoledronic acid on sutural bone formation: a computed tomography study. *Eur J Orthod*, 160-70.
17. Tang, G., Xu, J., Chen, R., Qian, Y., Shen, G. (2011). Lithium delivery enhances bone growth during midpalatal expansion. *J Dent Res*, 90, 336-40.
18. Graber, T.M. *Orthodontics: Principles & Practice*. WB Saunders Company; 1972.
19. Proffit, W.R., Fields Jr, H.W., Sarver, D.M. *Contemporary orthodontics*. Elsevier Health Sciences; 2006.
20. Björk, A., Skieller, V. (1977). Growth of the maxilla in three dimensions as revealed radiographically by the implant method. *Br J Orthod*, 4, 53-65.
21. Björk, A. (1955). Facial growth in man, studied with the aid of metallic implants. *Acta Clin Odontol*, 13, 9-34.
22. Iseri, H., Solow, B. (1990). Growth displacement of the maxilla in girls studied by the implant method. *Eur J Orthod*, 12, 389-98.
23. Keith, A., Champion, G.G. (1922). A Contribution to the Mechanism of Growth of the Human Face. *Int Orthod*, 8, 607-33-8
24. Latham, R. (1971). The development, structure and growth pattern of the human mid-palatal suture. *Am J Anat*, 108, 31-9
25. Krebs, A. (1959). Expansion of the midpalatal suture, studied by means of metallic implants. *Acta Clin Odontol* 17, 491-501.
26. Skieller, V. Expansion of the midpalatal suture by removable palates, analysed by the implant method Report of the congress. *European Orthodontic Society*; 1964: p. 143.

27. Baumrind, S., Frantz, R.C. (1971). The reliability of head film measurements: 2. Conventional angular and linear measures. *Am J Orthod Dentofacial Orthop*, 60, 505-17.
28. Snodell, S.F., Nanda, R.S., Currier, G.F. (1993). A longitudinal cephalometric study of transverse and vertical craniofacial growth. *Am J Orthod Dentofacial Orthop*, 104, 471-83.
29. Melsen, B. (1975). Palatal growth studied on human autopsy material: a histologic microradiographic study. *Am J Orthod Dentofacial Orthop*, 68, 42-54.
30. Angle, E. H. (1899). Classification of malocclusion *Dental Cosmos*
31. Thilander, B., Pena, L., Infante, C., Parada, S.S., de Mayorga, C. (2001). Prevalence of malocclusion and orthodontic treatment need in children and adolescents in Bogota, Colombia. An epidemiological study related to different stages of dental development. *Eur J Orthod*, 23, 153-68.
32. Marshall, S.D., Southard, K.A., Southard, T.E. *Early transverse treatment Seminars in Orthodontics: Elsevier*; 2005: p. 130-9.
33. Betts, N., Vanarsdall, R., Barber, H., Higgins-Barber, K., Fonseca, R. (1994). Diagnosis and treatment of transverse maxillary deficiency. *Int J Adult Orthodon Orthognath Surg*, 10, 75-96.
34. Mitsuda, S.T., Pereira, M.D., Passos, A.P., Hino, C.T., Ferreira, L.M. (2010). Effects of surgically assisted rapid maxillary expansion on nasal dimensions using acoustic rhinometry. *Oral Surg Oral Med Oral Pathol Oral Radiol Endod*, 109, 191-6.
35. Graber, T.M., Swain, B.F. *Current orthodontic concepts and techniques*. WB Saunders Company; 1975.
36. Harvold, E.P., Chierici, G., Vargervik, K. (1972). Experiments on the development of dental malocclusions. *Am J Orthod Dentofacial Orthop*, 61, 38-44.
37. JOONDEPH, D.R., RIEDEL, R.A., MOORE, A.W. (1970). Pont's Index: A Clinical Evaluation*. *Angle Orthod*, 40, 112-8.
38. Jacobs, J.D., Bell, W.H., Williams, C.E., Kennedy, J.W. (1980). Control of the transverse dimension with surgery and orthodontics. *Am J Orthod Dentofacial Orthop*, 77, 284-306.
39. Ricketts, R.M., Grummons, D. (2003). Frontal Cephalometrics: Practical Applications, Part I. *World Journal of Orthodontics*, 4-16

40. Cleall, J.F., Bayne, D.I., Posen, J.M., Subtelny, J.D. (1965). Expansion of the midpalatal suture in the monkey. *Angle Orthod*, 35, 23-35.
41. Storey, E. (1973). Tissue response to the movement of bones. *Am J Orthod Dentofacial Orthop*, 64, 229-47.
42. Haas, A.J. (1961). Rapid expansion of the maxillary dental arch and nasal cavity by opening the midpalatal suture. *Angle Orthod*, 31, 73-90.
43. Gill, D., Naini, F., McNally, M., Jones, A. (2004). The management of transverse maxillary deficiency. *Dent Update*, 31, 516-23.
44. Bell, R.A., LeCompte, E.J. (1981). The effects of maxillary expansion using a quad-helix appliance during the deciduous and mixed dentitions. *Am J Orthod Dentofacial Orthop*, 79, 152-61.
45. Martinelli, F.L., Couto, P.S., Ruellas, A.C.O. (2006). Three palatal arches used to correct posterior dental crossbites. *Angle Orthod*, 76, 1047-51.
46. Bench, R.W. The quad helix appliance Seminars in orthodontics: Elsevier; 1998: p. 231-37.
47. Vardimon, A.D., Graber, T., Voss, L.R., Verrusio, E. (1987). Magnetic versus mechanical expansion with different force thresholds and points of force application. *Am J Orthod Dentofacial Orthop*, 92, 455-66.
48. Darendeliler, M.A., Lorenzon, C. (1996). Maxillary expander using light, continuous force and autoblocking. *J Clin Orthod: JCO*, 30, 212-21
49. Ricketts, R.M. *Bioprogressive therapy*. 1979.
50. Arndt, W. (1993). Nickel titanium palatal expander. *J Clin Orthod: JCO*, 27, 129-37.
51. Marzban, R., Nanda, R. (1999). Slow maxillary expansion with nickel titanium. *J Clin Orthod*, 33, 431-41.
52. Haas, A.J. (1970). Palatal expansion: just the beginning of dentofacial orthopedics. *J Orthod Dentofacial Orthop*, 57, 219-55.
53. Angell, E. (1860). Treatment of irregularity of the permanent or adult teeth. *J Am Dent Assoc*, 1, 540-4.
54. Goddard, C. (1893). Separation of the superior maxilla at the symphysis. *J Am Dent Assoc*, 35, 880-2.
55. Brown, G. (1903). The application of orthodontia principles to the prevention of nasal disease. *J Am Dent Assoc*, 45, 765-75.

56. Dean, L.W. (1909). The influence on the nose of widening the palatal arch. *AMA J Ethics*, 52, 941-3.
57. Thorne, N.H., Hugo, A. (1960). Expansion of the maxilla. Spreading the midpalatal suture: measuring the widening of the apical base and the nasal cavity on serial roentgenograms. *Am J Orthod*, 46, 626-31
58. Landsberger, R. (1910). Indications for the expansion of the maxilla. *J Am Dent Assoc*, 52, 121.
59. Korkhaus, G. (1953). Discussion of report: a review of orthodontic research (1946–1950). *Int Dent J*, 3, 356.
60. Haas, A.J. Gross reactions to the widening of the maxillary dental arch of the pig by splitting the hard palate: *University of Illinois Chicago Professional Colleges*; 1958.
61. Biederman, W. (1968). A hygienic appliance for rapid expansion. *JPO J Pract Orthod*, 2, 67-73
62. Wertz, R.A. (1970). Skeletal and dental changes accompanying rapid midpalatal suture opening. *Am J Orthod Dentofacial Orthop*, 58, 41-66.
63. Lines, P.A. (1975). Adult rapid maxillary expansion with corticotomy. *Am J Orthod Dentofacial Orthop*, 67, 44-56.
64. Subtelny, J.D. (1980). Oral respiration: facial maldevelopment and corrective dentofacial orthopedics. *Angle Orthod*, 50, 147-64.
65. Vardimon, A.D., Graber, T., Voss, L.R. (1989). Stability of magnetic versus mechanical palatal expansion. *Eur J Orthod*, 11, 107-15.
66. Adkins, M.D., Nanda, R.S., Currier, G.F. (1990). Arch perimeter changes on rapid palatal expansion. *Am J Orthod Dentofacial Orthop*, 97, 194-9.
67. Darendeliler, M.A., Strahm, C., Joho, J.-P. (1994). Light maxillary expansion forces with the magnetic expansion device. A preliminary investigation. *Eur J Orthod*, 16, 479-90.
68. Mommaerts, M. (1999). Transpalatal distraction as a method of maxillary expansion. *Br J Oral Maxillofac Surg*, 37, 268-72.
69. Orhan, M., Üşümez, S., Malkoc, S. (2003). Technical note: modified bonded rapid maxillary expansion appliance. *World J Orthod*, 4, 119-25.
70. Garib, D.G., Henriques, J.F.C., Janson, G., Freitas, M.R., Coelho, R.A. (2005). Rapid maxillary expansion-tooth tissue-borne versus tooth-borne expanders: a

- computed tomography evaluation of dentoskeletal effects. *Angle Orthod*, 75, 548-57.
71. Hansen, L., Tausche, E., Hietschold, V., Hotan, T., Lagravère, M., Harzer, W. (2007). Skeletally-anchored rapid maxillary expansion using the Dresden Distractor. *J Orofac Orthop*, 68, 148-58.
 72. Kabalan, O., Gordon, J., Heo, G., Lagravère, M.O. (2015). Nasal airway changes in bone-borne and tooth-borne rapid maxillary expansion treatments. *Int Orthod*, 13, 1-15.
 73. Biederman, W. (1973). Rapid correction of Class III malocclusion by midpalatal expansion. *Am J Orthod Dentofacial Orthop*, 63, 47-55.
 74. Bishara, S.E., Staley, R.N. (1987). Maxillary expansion: clinical implications. *Am J Orthod Dentofacial Orthop*, 91, 3-14.
 75. İseri, H., Özsoy, S. (2004). Semirapid maxillary expansion-a study of long-term transverse effects in older adolescents and adults. *Angle Orthod*, 74, 71-8.
 76. Wilmes, B., Nienkemper, M., Drescher, D. (2010). Application and effectiveness of a mini-implant-and tooth-borne rapid palatal expansion device: the hybrid hyrax. *World J Orthod*, 11, 323-30.
 77. Pinto, P.X., Mommaerts, M.Y., Wreakes, G., Jacobs, W.V. (2001). Immediate postexpansion changes following the use of the transpalatal distractor. *J Maxillofac Oral Surg*, 59, 994-1000.
 78. Cotton, L.A. (1978). Slow maxillary expansion: skeletal versus dental response to low magnitude force in *Macaca mulatta*. *Am J Orthod Dentofacial Orthop*, 73, 1-23.
 79. Wertz, R., Dreskin, M. (1977). Midpalatal suture opening: a normative study. *American Journal of Orthodontics*, 71, 367-81.
 80. Majourau, A., Nanda, R. (1994). Biomechanical basis of vertical dimension control during rapid palatal expansion therapy. *Am J Orthod Dentofacial Orthop*, 106, 322-8.
 81. McNamara, J.A., Brudon, W.L., Kokich, V.G. (2001) *Orthodontics and dentofacial orthopedics*. needham press
 82. HK, S., Cleall, J. (1964) Effects of splitting midpalatal suture on surrounding structures *Am J Orthod Dentofacial Orthop*:: 923-28

83. Basciftci, F., Karaman, A. (2002). Effects of a modified acrylic bonded rapid maxillary expansion appliance and vertical chin cap on dentofacial structures. *Angle Orthod*, 72, 61-71.
84. Wendling, L.K., McNamara Jr, J.A., Franchi, L., Baccetti, T. (2005). A prospective study of the short-term treatment effects of the acrylic-splint rapid maxillary expander combined with the lower Schwarz appliance. *Angle Orthod*, 75, 7-14.
85. Gabriel da Silva Filho, O., Silva Lara, T., Malagodi de Almeida, A., Cristina da Silva, H. (2005). Evaluation of the midpalatal suture during rapid palatal expansion in children: a CT study. *J Clin Pediatr Dent*, 29, 231-8.
86. Cross, D.L., McDonald, J.P. (2000). Effect of rapid maxillary expansion on skeletal, dental, and nasal structures: a postero-anterior cephalometric study. *Eur J Orthod*, 22, 519-28.
87. Lehman Jr, J.A., Haas, A.J., Haas, D.G. (1984). Surgical orthodontic correction of transverse maxillary deficiency: a simplified approach. *Plast Reconstr Surg*, 73, 62-6.
88. Spillane, L.M., McNamara, J.A. *Maxillary adaptation to expansion in the mixed dentition Seminars in orthodontics*: Elsevier; 1995: p. 176-87.
89. Garib, D.G., Henriques, J.C., Carvalho, P.E.G., Gomes, S.C. (2007). Longitudinal effects of rapid maxillary expansion: a retrospective cephalometric study. *Angle Orthod*, 77, 442-8.
90. Garrett, B.J., Caruso, J.M., Rungcharassaeng, K., Farrage, J.R., Kim, J.S., Taylor, G.D. (2008). Skeletal effects to the maxilla after rapid maxillary expansion assessed with cone-beam computed tomography. *Am J Orthod Dentofacial Orthop*, 134, 8. e1-8. e11.
91. Kartalian, A., Gohl, E., Adamian, M., Enciso, R. (2010). Cone-beam computerized tomography evaluation of the maxillary dentoskeletal complex after rapid palatal expansion. *Am J Orthod Dentofacial Orthop*, 138, 486-92.
92. Lagravere, M.O., Major, P.W., Flores-Mir, C. (2005). Long-term dental arch changes after rapid maxillary expansion treatment: a systematic review. *Angle Orthod*, 75, 155-61.
93. Sandstrom, R.A., Klapper, L., Papaconstantinou, S. (1988). Expansion of the lower arch concurrent with rapid maxillary expansion. *Am J Orthod Dentofacial Orthop* 94, 296-302.

94. Lima, A.C., Lima, A.L., Lima Filho, R.M., Oyen, O.J. (2004). Spontaneous mandibular arch response after rapid palatal expansion: A long-term study on Class I malocclusion. *Am J Orthod Dentofacial Orthop*, 126, 576-82.
95. Braun, S., Bottrel, J.A., Lee, K.-G., Lunazzi, J.J., Legan, H.L. (2000). The biomechanics of rapid maxillary sutural expansion. *Am J Orthod Dentofacial Orthop*, 118, 257-61.
96. Cozzani, M., Guiducci, A., Mirengi, S., Mutinelli, S., Siciliani, G. (2007). Arch width changes with a rapid maxillary expansion appliance anchored to the primary teeth. *Angle Orthod*, 77, 296-302.
97. Mutinelli, S., Cozzani, M., Manfredi, M., Bee, M., Siciliani, G. (2008). Dental arch changes following rapid maxillary expansion. *Eur J Orthod*, 30, 469-76.
98. Šljaj, M., Ježina, M.A., Lauc, T., Rajic-Meštrovic, S., Mikšic, M. (2003). Longitudinal dental arch changes in the mixed dentition. *Angle Orthod*, 73, 509-14.
99. Melsen, B. (1971). A histological study of the influence of sutural morphology and skeletal maturation on rapid palatal expansion in children. *Trans Eur Orthod Soc*, 499-507.
100. Baccetti, T., Franchi, L., Cameron, C.G., McNamara Jr, J.A. (2001). Treatment timing for rapid maxillary expansion. *Angle Orthod*, 71, 343-50.
101. Sari, Z., Uysal, T., Usumez, S., Basciftci, F.A. (2003). Rapid maxillary expansion. Is it better in the mixed or in the permanent dentition? *Angle Orthod*, 73, 654-61.
102. Zimring, J.F., Isaacson, R.J. (1965). Forces produced by rapid maxillary expansion: III. Forces present during retention. *Angle Orthod*, 35, 178-86.
103. Chang, J.Y., McNamara, J.A., Herberger, T.A. (1997). A longitudinal study of skeletal side effects induced by rapid maxillary expansion. *Am J Orthod Dentofacial Orthop*, 112, 330-7.
104. Hicks, E.P. (1978). Slow maxillary expansion: A clinical study of the skeletal versus dental response to low-magnitude force. *Am J Orthod Dentofacial Orthop*, 73, 121-41.
105. Proffit, W.R., Fields, H., Sarver, D. (1993). Contemporary orthodontics. *St. Louis: Mosby-Year Book, Inc*,
106. Krebs, A. (1964). Rapid expansion of midpalatal suture by fixed appliance: an implant study over a 7 year period. *Trans Eur Orthod Soc*, 40, 131-42.

107. Mew, J. (1983). Relapse following maxillary expansion: a study of twenty-five consecutive cases. *Am J Orthod Dentofacial Orthop*, 83, 56-61.
108. Halazonetis, D.J., Katsavrias, E., Spyropoulos, M.N. (1994). Changes in cheek pressure following rapid maxillary expansion. *Eur J Orthod*, 16, 295-300.
109. Küçükkeles, N., Ceylanoğlu, C. (2003). Changes in lip, cheek, and tongue pressures after rapid maxillary expansion using a diaphragm pressure transducer. *Angle Orthod*, 73, 662-8.
110. Lerner, U.H. Osteoblasts, osteoclasts, and osteocytes: unveiling their intimate-associated responses to applied orthodontic forces *Seminars in Orthodontics*: Elsevier; 2012: p. 237-48.
111. Martin, T.J., Sims, N.A. (2005). Osteoclast-derived activity in the coupling of bone formation to resorption. *Trends Mol Med*, 11, 76-81.
112. Martin, T.J., Gooi, J.H., Sims, N.A. (2009). Molecular mechanisms in coupling of bone formation to resorption. *Crit Rev Eukaryot Gene Expr*, 19, 22-7
113. Martin, T.J., Seeman, E. (2008). Bone remodelling: its local regulation and the emergence of bone fragility. *Best Pract Res Clin Endocrinol Metab*, 22, 701-22.
114. Pittenger, M.F., Mackay, A.M., Beck, S.C., Jaiswal, R.K., Douglas, R., Mosca, J.D. et al. (1999). Multilineage potential of adult human mesenchymal stem cells. *science*, 284, 143-7.
115. Sommerfeldt, D., Rubin, C. (2001). Biology of bone and how it orchestrates the form and function of the skeleton. *Eur Spine J*, 10, 86-95.
116. Marks, S.C., Popoff, S.N. (1988). Bone cell biology: the regulation of development, structure, and function in the skeleton. *Am J Anat*, 183, 1-44.
117. Rodan, G.A., Martin, T.J. (1981). Role of osteoblasts in hormonal control of bone resorption—a hypothesis. *Calcif Tissue Int*, 33, 349-51.
118. Lee, N.K., Sowa, H., Hinoi, E., Ferron, M., Ahn, J.D., Confavreux, C. et al. (2007). Endocrine regulation of energy metabolism by the skeleton. *Cell*, 130, 456-69.
119. Bonewald, L.F. (2011). The amazing osteocyte. *J J Bone Miner Res* 26, 229-38.
120. Tate, M.L.K., Adamson, J.R., Tami, A.E., Bauer, T.W. (2004). The osteocyte. *Int J Biochem Cell Biol*, 36, 1-8.

121. Sugawara, Y., Kamioka, H., Honjo, T., Tezuka, K.-i., Takano-Yamamoto, T. (2005). Three-dimensional reconstruction of chick calvarial osteocytes and their cell processes using confocal microscopy. *Bone*, 36, 877-83.
122. Tanaka-Kamioka, K., Kamioka, H., Ris, H., Lim, S.S. (1998). Osteocyte Shape Is Dependent on Actin Filaments and Osteocyte Processes Are Unique Actin-Rich Projections. *J Bone Miner Res*, 13, 1555-68.
123. Pead, M., Suswillo, R., Skerry, T., VEDI, S., Lanyon, L. (1988). Increased³H-uridine levels in osteocytes following a single short period of dynamic bone loading in vivo. *Calcif Tissue Int*, 43, 92-6.
124. Noble, B.S. (2008). The osteocyte lineage. *Arch Biochem Biophys*, 473, 106-11.
125. Basle, M., Mazaud, P., Malkani, K., Chretien, M., Moreau, M., Rebel, A. (1988). Isolation of osteoclasts from pagetic bone tissue morphometry and cytochemistry on isolated cells. *Bone*, 9, 1-6.
126. Holtrop, M.E., King, G.J. (1977). The ultrastructure of the osteoclast and its functional implications. *Clin Orthop Relat Res*, 123, 177-96.
127. Vaananen, H., Zhao, H., Mulari, M., Halleen, J.M. (2000). The cell biology of osteoclast function. *J Cell Sci*, 113, 377-81.
128. Junqueira, L.C., Carneiro, J. *Basic histology text and atlas*. London: McGraw Hill, 2005, 117.
129. Schoppet, M., Preissner, K.T., Hofbauer, L.C. (2002). RANK ligand and osteoprotegerin paracrine regulators of bone metabolism and vascular function. *Arterioscler Thromb Vasc Biol*, 22, 549-53.
130. Riek, A.E., Towler, D.A. (2011). The pharmacological management of osteoporosis. *Mo Med*, 108, 118-20
131. Saag, K.G., Shane, E., Boonen, S., Marín, F., Donley, D.W., Taylor, K.A. et al. (2007). e or alendronate in glucocorticoid-induced osteoporosis. *N Engl J Med*, 357, 2028-39.
132. Ghiron, L.J., Thompson, J.L., Holloway, L., Hintz, R.L., Butterfield, G.E., Hoffman, A.R. et al. (1995). Effects of recombinant insulin-like growth factor-I and growth hormone on bone turnover in elderly women. *J Bone Miner Res*, 10, 1844-52.
133. Morley, P., Whitfield, J.F., Willick, G.E. (1997). Anabolic effects of parathyroid hormone on bone. *Trends Endocrinol Metab*, 8, 225-31.

134. Goltzman, D. (1999). Interactions of PTH and PTHrP with the PTH/PTHrP receptor and with downstream signaling pathways: exceptions that provide the rules. *J Bone Miner Res*, 14, 173-7.
135. Rubin, M., Cosman, F., Lindsay, R., Bilezikian, J. (2002). The anabolic effects of parathyroid hormone. *Osteoporos Int*, 13, 267-77.
136. Dobnig, H., Turner, R.T. (1995). Evidence that intermittent treatment with parathyroid hormone increases bone formation in adult rats by activation of bone lining cells. *Endocrinology*, 136, 3632-3638.
137. Hodsmann, A.B., Steer, B.M., Fraher, L.J., Drost, D.J. (1991). Bone densitometric and histomorphometric responses to sequential human parathyroid hormone (1-38) and salmon calcitonin in osteoporotic patients. *Bone Miner*, 14, 67-83.
138. Jiang, Y., Zhao, J.J., Mitlak, B.H., Wang, O., Genant, H.K., Eriksen, E.F. (2003). Recombinant human parathyroid hormone (1-34)[e] improves both cortical and cancellous bone structure. *J Bone Miner Res*, 18, 1932-41.
139. Black, D.M., Greenspan, S.L., Ensrud, K.E., Palermo, L., McGowan, J.A., Lang, T.F. et al. (2003). The effects of parathyroid hormone and alendronate alone or in combination in postmenopausal osteoporosis. *N Engl J Med*, 349, 1207-15.
140. Finkelstein, J.S., Hayes, A., Hunzelman, J.L., Wyland, J.J., Lee, H., Neer, R.M. (2003). The effects of parathyroid hormone, alendronate, or both in men with osteoporosis. *N Engl J Med*, 349, 1216-26.
141. Zanchetta, J., Bogado, C., Ferretti, J., Wang, O., Wilson, M., Sato, M. et al. (2003). Effects of e [recombinant human parathyroid hormone (1-34)] on cortical bone in postmenopausal women with osteoporosis. *J Bone Miner Res*, 18, 539-43.
142. Honeywell, M., Philips, S., Vo, K. (2003). e for osteoporosis: A clinical review. *Drug Forecast*, 28, 713-6.
143. Quattrocchi, E., Kourlas, H. (2004). e: a review. *Clin Med Ther*, 26, 841-54.
144. Neer, R.M., Arnaud, C.D., Zanchetta, J.R., Prince, R., Gaich, G.A., Reginster, J.-Y. et al. (2001). Effect of parathyroid hormone (1-34) on fractures and bone mineral density in postmenopausal women with osteoporosis. *N Engl J Med*, 344, 1434-41.

145. Genant, H., Mitlak, B., Myers, S., Wertz, B., Wang, O. Radiographic fracture grade is related to clinical disease severity. Results from the rhPTH (1-34) fracture prevention study *Semin Arthritis Rheum*; 2000: p. S383-S383.
146. Kurland, E.S., Cosman, F., McMahon, D.J., Rosen, C.J., Lindsay, R., Bilezikian, J.P. (2000). Parathyroid Hormone as a Therapy for Idiopathic Osteoporosis in Men: Effects on Bone Mineral Density and Bone Markers 1. *J Clin Endocrinol Metab*, 85, 3069-76.
147. Recker, R.R., Marin, F., Ish-Shalom, S., Moericke, R., Hawkins, F., Kapetanios, G. et al. (2009). Comparative effects of e and strontium ranelate on bone biopsies and biochemical markers of bone turnover in postmenopausal women with osteoporosis. *J Bone Miner Res*, 24, 1358-68.
148. Cheung, A., Seeman, E. (2010). e therapy for alendronate-associated osteonecrosis of the jaw. *N Engl J Med*, 363, 2473-4.
149. Bashutski, J.D., Eber, R.M., Kinney, J.S., Benavides, E., Maitra, S., Braun, T.M. et al. (2010). e and osseous regeneration in the oral cavity. *N Engl J Med*, 363, 2396-05.
150. Aspenberg, P., Genant, H.K., Johansson, T., Nino, A.J., See, K., Krohn, K. et al. (2010). e for acceleration of fracture repair in humans: a prospective, randomized, double-blind study of 102 postmenopausal women with distal radial fractures. *J Bone Miner Res*, 25, 404-14.
151. Bukata, S.V., Puzas, J.E. (2010). Orthopedic uses of e. *Curr Osteoporos Rep*, 8, 28-33.
152. Aggarwal, P., Zavras, A. (2012). Parathyroid hormone and its effects on dental tissues. *Oral Dis*, 18, 48-54.
153. Andreassen, T.T., Ejersted, C., Oxlund, H. (1999). Intermittent parathyroid hormone (1-34) treatment increases callus formation and mechanical strength of healing rat fractures. *J Bone Miner Res*, 14, 960-8.
154. Alkhiary, Y.M., Gerstenfeld, L.C., Krall, E., Westmore, M., Sato, M., Mitlak, B.H. et al. (2005). Enhancement of experimental fracture-healing by systemic administration of recombinant human parathyroid hormone (PTH 1-34). *J Bone Joint Surg*, 87, 731-41.
155. Manabe, T., Mori, S., Mashiba, T., Kaji, Y., Iwata, K., Komatsubara, S. et al. (2007). Human parathyroid hormone (1-34) accelerates natural fracture healing

- process in the femoral osteotomy model of cynomolgus monkeys. *Bone*, 40, 1475-82.
156. Friedl, G., Turner, R.T., Evans, G.L., Dobnig, H. (2007). Intermittent parathyroid hormone (PTH) treatment and age-dependent effects on rat cancellous bone and mineral metabolism. *J Orthop Res*, 25, 1454-64.
157. Nakazawa, T., Nakajima, A., Shiomi, K., Moriya, H., Einhorn, T.A., Yamazaki, M. (2005). Effects of low-dose, intermittent treatment with recombinant human parathyroid hormone (1–34) on chondrogenesis in a model of experimental fracture healing. *Bone*, 37, 711-9.
158. Kakar, S., Einhorn, T.A., Vora, S., Miara, L.J., Hon, G., Wigner, N.A. et al. (2007). Enhanced chondrogenesis and Wnt signaling in PTH-treated fractures. *J Bone Miner Res* 22, 1903-12.
159. O’Loughlin, P.F., Cunningham, M.E., Bukata, S.V., Tomin, E., Poynton, A.R., Doty, S.B. et al. (2009). Parathyroid hormone (1-34) augments spinal fusion, fusion mass volume, and fusion mass quality in a rabbit spinal fusion model. *Spine*, 34, 121-30.
160. Umer, M., Ahmad, T., Habib, S., Rehman, R., Qadir, I., Ahmed, M. (2014). Effect of e on bone regenerate after distraction osteogenesis. *JPMA. J Pak Med Assoc*, 64, 3-7.
161. Toy, E., Oztürk, F., Altindiş, S., Kozacioğlu, S., Toy, H. (2014). Effects of low-intensity pulsed ultrasound on bone formation after the expansion of the inter-premaxillary suture in rats: a histologic and immunohistochemical study. *Aust Orthod J*, 30, 176-83.
162. Isaacson, R.J., Ingram, A.H. (1964). Forces produced by rapid maxillary expansion: II. Forces present during treatment. *Angle Orthod*, 34, 261-70.
163. Isaacson, R.J., Murphy, T.D. (1964). Some Effects Of Rapid Maxillary Expansion In Cleft Lip And Palate Patients. *Angle Orthod*, 34, 143-54.
164. Soma, S., Iwamoto, M., Higuchi, Y., Kurisu, K. (1999). Effects of continuous infusion of PTH on experimental tooth movement in rats. *J Bone Miner Res*, 14, 546-54.
165. Karataş, O. (2014). Stronsiyum Ranelat'ın Sutural Kemik Formasyonu Üzerine Etkisi. *İ.Ü. Sağlık bilimleri enstitüsü doktora tezi*, Malatya

166. Öztürk, F., Babacan, H., İnan, S., Gümüş, C. (2011). Effects of bisphosphonates on sutural bone formation and relapse: A histologic and immunohistochemical study. *m J Orthod Dentofacial Orthop*, 140, 31-41.
167. Uysal, T., Amasyali, M., Olmez, H., Karslioglu, Y., Gunhan, O. (2010). Stimulation of bone formation by direct electrical current in an orthopedically expanded suture in the rat. *Korean J Orthod*, 40, 106-14.
168. Uysal, T., Ustdal, A., Sonmez, M.F., Ozturk, F. (2009). Stimulation of bone formation by dietary boron in an orthopedically expanded suture in rabbits. *Angle Orthod*, 79, 984-90.
169. Borges, J.L.C., Freitas, A., Bilezikian, J.P. (2013). Accelerated fracture healing with e. *Arq Bras Endocrinol Metabol*, 57, 153-6.
170. Wu, C.-C., Wei, J.C.-C., Hsieh, C.-P., Yu, C.-T. (2012). Enhanced healing of sacral and pubic insufficiency fractures by e. *J Rheumatol*, 39, 1306-7.
171. Jancin, B. (2010) Accelerating Fracture Healing With e *Internal Medicine News*; 2011.
172. Warden, S.J., Komatsu, D.E., Rydberg, J., Bond, J.L., Hassett, S.M. (2009). Recombinant human parathyroid hormone (PTH 1-34) and low-intensity pulsed ultrasound have contrasting additive effects during fracture healing. *Bone*, 44, 485-94.
173. Koudstaal, M., Poort, L., Van der Wal, K., Wolvius, E.B., Prah-Andersen, B., Schulten, A. (2005). Surgically assisted rapid maxillary expansion (SARME): a review of the literature. *Int J Oral Maxillofac Surg*, 34, 709-14.
174. Ohata, T., Maruno, H., Ichimura, S. (2015). Changes over time in callus formation caused by intermittently administering PTH in rabbit distraction osteogenesis models. *J Orthop Surg Res*, 10, 88.
175. Zhong, W.J., Zhang, W.B., Ma, J.Q., Wang, H., Pan, Y.C., Wang, L. (2011). Periostin-like-factor-induced bone formation within orthopedic maxillary expansion. *Orthod Craniofac Res*, 14, 198-205.
176. Santiago, V.C.C.E., Piram, A., Fuziy, A. (2012). Effect of soft laser in bone repair after expansion of the midpalatal suture in dogs. *Am J Orthod Dentofacial Orthop*, 142, 615-24.
177. Debbane, E.F. (1958). A cephalometric and histologic study of the effect of orthodontic expansion of the midpalatal suture of the cat. *A Am J Orthod Dentofacial Orthop*, 44, 187-219.

178. Sengupta, P. (2015). A scientific review of age determination for a laboratory rat: how old is it in comparison with human age? *Biomedicine International*, 2,
179. Takahashi, I., Mizoguchi, I., Nakamura, M., Sasano, Y., Saitoh, S., Kagayama, M. et al. (1996). Effects of expansive force on the differentiation of midpalatal suture cartilage in rats. *Bone*, 18, 341-8.
180. Uysal, T., Olmez, H., Amasyali, M., Karslioglu, Y., Yoldas, A., Gunhan, O. (2010). Response of the expanded inter-premaxillary suture to intermittent compression. Early bone changes. *Aust Orthod J*, 26, 49.
181. Southard, K.A., Forbes, D.P. (1988). The effects of force magnitude on a sutural model: a quantitative approach. *Am J Orthod Dentofacial Orthop*, 93, 460-6.
182. Vahle, J.L., Long, G.G., Sandusky, G., Westmore, M., Ma, Y.L., Sato, M. (2004). Bone neoplasms in F344 rats given e [rhPTH (1-34)] are dependent on duration of treatment and dose. *Toxicol Pathol*, 32, 426-38.
183. Hettrich, C.M., Beamer, B.S., Bedi, A., Deland, K., Deng, X.H., Ying, L. et al. (2012). The effect of rhPTH on the healing of tendon to bone in a rat model. *J Orthop Res*, 30, 769-74.
184. Ma, Y.L., Zeng, Q.Q., Porras, L.L., Harvey, A., Moore, T.L., Shelbourn, T.L. et al. (2011). e [rhPTH (1-34)], but not strontium ranelate, demonstrated bone anabolic efficacy in mature, osteopenic, ovariectomized rats. *Endocrinology*, 152, 1767-78.
185. Skripitz, R., Andreassen, T., Aspenberg, P. (2000). Parathyroid hormone (1-34) increases the density of rat cancellous bone in a bone chamber a dose-response study. *J Bone Joint Surg Br*, 82, 138-41.
186. Ruggiero, S.L., Mehrotra, B., Rosenberg, T.J., Engroff, S.L. (2004). Osteonecrosis of the jaws associated with the use of bisphosphonates: a review of 63 cases. *J Oral Maxillofac Surg*, 62, 527-34.
187. Agu, R.U., Valiveti, S., Earles, D.C., Klausner, M., Hayden, P.J., Wermeling, D.P. et al. (2004). Intranasal delivery of recombinant human parathyroid hormone [hPTH (1-34)], e in rats. *Endocr Res*, 30, 455-67.
188. Lee, K., Sugiyama, H., Imoto, S., Tanne, K. (2001). Effects of bisphosphonate on the remodeling of rat sagittal suture after rapid expansion. *Angle Orthod*, 71, 265-73.

189. Shirota, T., Tashiro, M., Ohno, K., Yamaguchi, A. (2003). Effect of intermittent parathyroid hormone (1-34) treatment on the bone response after placement of titanium implants into the tibia of ovariectomized rats. *J Oral Maxillofac Surg*, 61, 471-80.
190. Ohkawa, Y., Tokunaga, K., Endo, N. (2008). Intermittent administration of human parathyroid hormone (1–34) increases new bone formation on the interface of hydroxyapatitecoated titanium rods implanted into ovariectomized rat femora. *J Orthop Sci*, 13, 533-42.
191. Marques, M.R., da Silva, M.A.D., Manzi, F.R., Cesar-Neto, J.B., Nociti, F.H., Barros, S.P. (2005). Effect of intermittent PTH administration in the periodontitis-associated bone loss in ovariectomized rats. *Arch Oral Biol*, 50, 421-9.
192. Kara, M.I., Erciyas, K., Altan, A.B., Ozkut, M., Ay, S., Inan, S. (2012). Thymoquinone accelerates new bone formation in the rapid maxillary expansion procedure. *Arch Oral Biol*, 57, 357-63.
193. Uysal, T., Amasyali, M., Olmez, H., Karslioglu, Y., Gunhan, O. (2009). Stimulation of bone formation in the expanding inter-premaxillary suture by vitamin E, in rat. *Korean J Orthod*, 39, 337-47.
194. Salazar, M., Hernandez, L., Ramos, A.L., Micheletti, K.R., Albino, C.C., Cuman, R.K.N. (2011). Effect of e on induced tooth displacement in ovariectomized rats: A histomorphometric analysis. *Am J Orthod Dentofacial Orthop*, 139, 337-44.
195. Orwoll, E., Scheele, W., Paul, S., Adami, S., Syversen, U., Diez-Perez, A. et al. (2003). The effect of e [human parathyroid hormone (1–34)] therapy on bone density in men with osteoporosis. *J Bone Miner Res*, 18, 9-17.

EKLER

Ek 1. Özgeçmiş

1986 yılında Balıkesir’de doğdum. İlköğretim ve lise öğrenimimi Balıkesir’de tamamladıktan sonra 2004 yılında Yeditepe Üniversitesi Diş Hekimliği Fakültesini kazandım. Aynı fakülteden 2010 yılında mezun oldum. 2011 yılı Şubat ayında İnönü Üniversitesi Diş Hekimliği Fakültesi Ortodonti Anabilim Dalında doktora öğrenimime başladım. 2013 yılı Eylül ayında İnönü Üniversitesi Diş Hekimliği Fakültesi Ortodonti Anabilim Dalına araştırma görevlisi olarak atandım. Halen aynı bölümde araştırma görevlisi olarak görevimi sürdürmekteyim.

Ek 2. Etik Kurul Onayı



İNÖNÜ ÜNİVERSİTESİ
TIP FAKÜLTESİ
DENEY HAYVANLARI ETİK KURULU KARARI

Toplantı Tarihi : 20-06-2013
Toplantı Yeri : Tıp.Fak.Toplantı Salonu-Malatya
Araştırma Protokol no.su : 2013/A-49
Deneyde Kullanılacak Hayvanın Türü : Wistar rat
Deneyde Kullanılacak Hayvanın Soyü : Wistar rat
Deneyde Kullanılacak Hayvanın Cinsiyeti : E D Farketmez
Deneyde Kullanılacak Hayvanın Sayısı : 24 Adet
Deneyde Kullanılacak Hayvanın Yaşı ve Ağırlığı : 50-70 gün 250-350 gram

Diş Hekimliği Fakültesi Öğretim Üyelerinden Prof.Dr.Sıddık Malkoç'un yürütücüsü olduđu "Teriparatit'in sutural kemik formasyonu üzerine etkisi." isimli 2013/A-49 Protokol no.lu çalışmanın dosyası incelendi.

Adı geçen araştırmanın; araştırma protokolüne tamamen uyulmak, İnönü Üniversitesi Tıp Fakültesi Deney Hayvanları Etik Kurul Yönergesi'nde belirtilen hususlar yerine getirilmek ve sorumluluk araştırmacılara ait olmak üzere çalışmanın yapılmasında herhangi bir etik sakınca bulunmadığına oy birliği ile karar verildi.

 Doç.Dr.M.Arif ALADAĞ Başkan	 Doç. Dr. Yılmaz ÇİĞREMİŞ Üye	 Doç. Dr. Abdurrahman KARAMAN Üye
 Vet.Hek.M.Zafer BOZDAĞ Üye	 Yrd.Doç.Dr.Mehmet KARATAŞ Üye Kahkade	 Yrd.Doç.Dr. Mustafa KARAKAPLAN Üye Kahkade
 Salih AVCI Sivil Üye	 Ahmet GÖNÜLLÜOĞLU Sivil Üye	



T.C.
İNÖNÜ ÜNİVERSİTESİ
Tıp Fakültesi

Deney Hayvanları Etik Kurulu Başkanlığı

Sayı : 60161673-01/

Konu : 2013/A-49 nolu çalışma

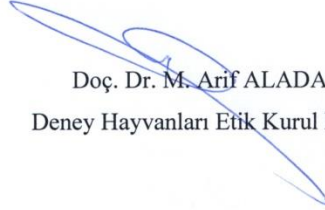
MALATYA

08 / 10/ 2015

Sayın: Prof.Dr. Sıddık Malkoç
Diş Hekimliği Fakültesi Ortodonti AD

2013/A-49 protokol nolu "Teriparatit'in sutural kemik formasyonu üzerinde etkisi " İsimli çalışmanın başlığının "Üst çene genişletmesi sonrası uygulanan teriparatidin midpalatal sutura üzerine etkilerinin histolojik ve immünohistokimyasal olarak incelenmesi." şeklinde değiştirilmesi Deney Hayvanları Etik Kurul Başkanlığı tarafınca uygun görülmüştür.

Gereğini bilgilerinize arz ederim.


Doç. Dr. M. Arif ALADAĞ
Deney Hayvanları Etik Kurul Başkanı