

**T.C.
İNÖNÜ ÜNİVERSİTESİ
SAĞLIK BİLİMLERİ ENSTİTÜSÜ**

**FAZ KONTRAST SİNE MR GÖRÜNTÜLEME İLE NORMAL AQUADUKTAL BOS
AKIMININ YAŞ VE CİNSİYETE GÖRE KANTİTATİF DEĞERLENDİRİLMESİ**

Zülal ÖNER

**İnönü Üniversitesi ve Fırat Üniversitesi
Anatomi Anabilim Dalı
Ortak Doktora Tezi**

**Tez Danışmanı
Doç. Dr. Evren KÖSE**

**Ortak Tez Danışmanı
Prof. Dr. Ahmet KAVAKLI**

**MALATYA
2016**

İÇİNDEKİLER

ÖZET	vi
ABSTRACT	vii
SİMGELER VE KISALTMALAR DİZİNİ	viii
ŞEKİLLER DİZİNİ	ix
TABLOLAR DİZİNİ	xi
1. GİRİŞ	1
2. GENEL BİLGİLER	2
2.1. VENTRİKÜLER SİSTEM EMBRİYOLOJİSİ	2
2.2. VENTRİKÜLER SİSTEM ANATOMİSİ	3
2.2.1. VENTRICULUS LATERALIS (YAN KARINCIK)	3
2.2.2. VENTRICULUS TERTIUS (3. KARINCIK)	4
2.2.3. VENTRICULUS QUARTUS (4. KARINCIK)	5
2.3. SPATIUM SUBARACHNOIDEUM	6
2.4. GRANULATIONES ARACHNOIDEAE (PACCHIONI KORPÜSKÜLLERİ) ...	8
2.5. KAN-BEYİN BARIYERİ	8
2.6. KAN-BOS BARIYERİ	9
2.7. BOS FİZYOLOJİSİ	9
2.8. NORMAL İNTRAKRANİYAL HİDRODİNAMİKLER	11
2.9. BOS AKIMINI ETKİLEYEN FAKTÖRLER VE GÖRÜNTÜLEME	12
2.10. FAZ KONTRAST MR GÖRÜNTÜLEME	14
3. MATERYAL VE METOT	23
4. BULGULAR	25
5. TARTIŞMA	28
6. SONUÇ VE ÖNERİLER	33
KAYNAKLAR	34
EKLER	39
EK 1. ÖZGEÇMİŞ	39
EK 2. ETİK KURUL ONAYI	40
EK 3. ETİK KURUL DEVİR FORMU	42
EK 4. BİLGİLENDİRİLMİŞ ONAM FORMU ÖRNEĞİ	43

TEŐEKKÜR

Doktora eđitimim boyunca ilgi ve yardımlarını esirgemeyen, bilgi ve deneyimleriyle yetiřmemde büyük emeđi geen, tecrübelerinden yararlanırken göstermiř olduđu sabır ve hořgörüden dolayı bařta Anabilim Dalı bařkanımız Prof. Dr. Davut ÖZBAĐ ve tüm kıymetli hocalarıma, asistanlık eđitimim boyunca ilminden faydalandıđım, insani ve ahlaki deđerleri ile de örnek edindiđim, yanında alıřmaktan onur duyduđum tez danıřmanım Do. Dr. Evren KÖSE'ye, alıřmamın her ařamasında yardımlarını gördüđüm, bilgi ve deneyimlerinden faydalandıđım Prof. Dr. Nihat EKİNCİ, Yrd. Do. Dr. Aymelek ETİN ve Yrd. Do. Dr. Ayřegül SAĐIR KAHRAMAN'a, istatistiksel deđerlendirmedeki yardımlarından dolayı Prof. Dr. Saim YOLOĐLU'na ve Do. Dr. Seyit Ali KAYIŐ'a, asistanlık hayatım boyunca birlikte alıřtıđım asistan arkadařlarıma teőekkür eder, saygılarımı sunarım.

Bugünlere gelmemde sonsuz özveri ve emekleri olan sevgili annem, babam ve kardeřlerime; bu zor süreçte benden desteđini esirgemeyen eřim Yrd. Do. Dr. Serkan Öner'e teőekkür ederim.

Zülal ÖNER

Malatya - 2016

ÖZET

Faz Kontrast Sine MR Görüntüleme ile Normal Aquaduktal Bos Akımının Yaş ve Cinsiyete Göre Kantitatif Değerlendirilmesi

Amaç: Bu çalışmanın amacı, sağlıklı insanlarda aquaductus cerebri'deki BOS akım parametrelerini hem yaş hem de cinsiyet gruplarına göre ayırarak, Faz-kontrast sine MRG ile kantitatif değerlendirmek ve normal bir veri elde etmektir. Böylece BOS akımı ile ilgili gelecek çalışmalara da katkı sağlamayı amaçlıyoruz.

Materyal ve Metot: Çalışmaya hiçbir serebral patolojisi olmayan 72 gönüllü birey dahil edildi. Çalışma, I. grup 20-34 yaşları arasında, II. grup 35-49 yaşları arasında ve III. grup 50 yaş ve üzeri olmak üzere toplam 3 eşit gruptan oluşmakta olup her yaş grubu da kadın ve erkek olarak eşit oranda ikiye ayrılmıştır. BOS akımının kantitatif olarak değerlendirilmesi 1.5 Tesla MR cihazında yarı aksiyal planda elde edilen görüntüler üzerinden yapılmıştır. Gruplar arasında aquaductus cerebri'den geçen akımın pik hız (cm/sn), ortalama hız (cm/sn), ileri akım volümü (mL), geri akım volümü (mL), net ileri akım volümü (mL), ortalama akım (mL/min) ve aquaductus cerebri'nin alanı karşılaştırıldı.

Bulgular: BOS akım parametrelerinde yaş ve cinsiyet açısından istatistiksel olarak anlamlı farklılık yoktu. Yaş grupları karşılaştırılmasında ise aquaductus cerebri alanı 50 yaş ve üzerindeki grupta, diğer yaş gruplarına göre anlamlı olarak yüksek bulundu ($p=0.002$).

Sonuç: Faz-kontrast sine MRG ile değerlendirilen normal aquaduktal BOS akım parametreleri hem yaş hem de cinsiyet açısından önemli bir fark göstermemektedir. Elde ettiğimiz bu parametrelerin alt ve üst değerleri gelecekteki klinik çalışmalarda yararlı olacaktır. Aquaductus cerebri alanının yaşlılarda daha yüksek bulunması atrofi bağımlı ventriküler sistem dilatasyonu ile açıklanabilir.

Anahtar Kelimeler: Aquaductus cerebri, BOS akımı, cinsiyet, yaş.

ABSTRACT

Quantitative Evaluation of Normal Aqueductal Cerebrospinal Fluid Flow Using Phase-Contrast Cine MRI According to Age and Sex

Aim: The aim of this study was cerebrospinal fluid (CSF) flow quantification in the cerebral aqueduct using phase-contrast cine magnetic resonance imaging (MRI) according to both sexes and three different age groups to obtain normative data.

Material and Method: 72 volunteers with no cerebral pathology were included in this study. Subjects were divided into three age groups: 20-34 years, 35-49 years and ≥ 50 years including equal gender groups. CSF flow's quantitatively evaluation was performed with images that were obtained by 1.5 T MR unit from cerebral aqueduct level on the semi-axial plan. Between groups, peak velocity (cm/s), average velocity (cm/s), forward volume (mL), reverse volume (mL), net forward volume (mL), and average flow over range (mL/min) values of current flowing through aqueduct and average aqueductal areas were compared.

Results: There were no statistically significant differences in CSF flow parameters among different age groups and between sexes ($p > 0.05$). There was a statistically significant difference in average cerebral aqueduct area between the age group of ≥ 50 years and the other age groups ($p = 0.002$). The average aqueductal area was higher in the age group of ≥ 50 years.

Conclusion: Normal aqueductal CSF flow parameters evaluated with phase-contrast cine MRI don't show a significant difference by age and sex. We have achieved the lower and upper values of these parameters would be useful in future clinical studies. The size of aqueductal area may also be explained by atrophy-dependent ventricular system dilatation in the elderly.

Keywords: Age, aqueductus cerebri, CSF, sex.

SİMGELER VE KISALTMALAR DİZİNİ

MRG	: Manyetik Rezonans Görüntüleme
BOS	: Beyin Omurilik Sıvısı
EKG	: Elektrokardiyografi
FK-MRA	: Faz Kontrast Manyetik Rezonans Anjiyografi
FKS-MRG	: Faz Kontrast Sine Manyetik Rezonans Görüntüleme
For.	: Foramen
Lig.	: Ligamentum
MRA	: Magnetik Rezonans Anjiyografi
MS	: Medulla Spinalis
MSS	: Merkezi Sinir Sistemi
N.	: Nervus
OSS	: Otonom Sinir Sistemi
PSS	: Periferik Sinir Sistemi
TR	: Repetition Time
TE	: Echo Time
ROI	: Region of Interest
T1A	: T1 Ağırlıklı
TOF	: Time of Flight
RF	: Radyofrekans
VENC	: Velocity Encoding

ŞEKİLLER DİZİNİ

Şekil No	Sayfa No
Resim 2.1. Lateral ventriküllerin görünümü (Gilroy's Anatomi Atlası'ndan modifiye edilmiştir).....	3
Resim 2.2. Sagittal düzlemde 3. ventrikülün görünümü (Sobotta'dan modifiye edilmiştir).....	4
Resim 2.3. Koronal düzlemde 3. ventrikülün görünümü (Sobotta'dan modifiye edilmiştir).....	5
Resim 2.4. 4. ventrikülün tabanı fossa rhomboidea (Sobotta'dan modifiye edilmiştir).....	6
Resim 2.5. İntrakranial alanda BOS akım yolu ve yönleri (Gilroy's Anatomi Atlası'ndan modifiye edilmiştir).....	7
Resim 2.6. Koronal düzlemde granulationes arachnoideae'ların görünümü (Netter Anatomi Atlası'ndan modifiye edilmiştir).....	8
Resim 2.7. FKS-MRG'de sırasıyla solda aksiyel, sağda sagittal refaz (a), magnitüd (b) ve faz (c) görüntüleri.....	16
Resim 2.8. Aqueductus cerebri'de kraniokaudal (a) ve kaudokranial (b) akımın faz görüntüleri ve alanı belirleyen uygun ROI çizimi	17
Resim 2.9. Aqueductus cerebri'den dik olarak geçen yarı aksiyel planın belirlenmesi.....	19
Resim 2.10. Aqueductus cerebri'ye ROI çiziminin ardından elde edilen BOS akım veri tablosu.....	20

Resim 2.11. Ortalama hız-zaman (a) ve pik hız-zaman grafiđi (b)..... 21

Resim 2.12. Akım-zaman (a) ve net akım-zaman grafiđi (b)..... 22

TABLolar DİZİNİ

Tablo No		Sayfa No
Tablo 3.1.	Denek grupları.....	23
Tablo 4.1.	Yaş ve cinsiyet gruplarına göre ortalama BOS akım parametreleri (±SD).....	26
Tablo 4.2.	Yaş grupları arasındaki ortalama BOS akım parametreleri (±SD).....	27
Tablo 4.3.	Yaş grupları arasındaki aqueductus cerebri alanının karşılaştırılması.....	27

1. GİRİŞ

Manyetik Rezonans Görüntüleme (MRG), kontrast madde ihtiyacı olmaksızın beyin dokusunu ve serebral patolojileri göstermekle beraber beyin omurilik sıvısı (BOS) ve BOS akım yolları üzerinde detaylı bilgi vermektedir (1). Ayrıca MRG iyonizan radyasyon içermeyen ve invaziv olmayan önemli bir görüntüleme yöntemi olarak karşımıza çıkmaktadır. MRG, anatomik yapıların yanı sıra faz duyarlı yöntemler kullanarak akımın gösterilmesini ve niceliksel olarak akımın değerlendirilmesini sağlamaktadır. Faz Kontrast Sine Manyetik Rezonans Görüntüleme (FKS-MRG) adı verilen bu yöntem ile BOS akımının araştırılması özellikle son yıllarda hız kazanmış ve çok yavaş akımlara bile son derece duyarlı olan bu yöntem ile ilgili çalışmalar ventriküler sistem, subaraknoid boşluklar ve spinal kanalın yanı sıra akımın en düzenli seyir gösterdiği aqueductus cerebri gibi yapılar üzerinde yoğunlaşmıştır. Aqueductus cerebri belirli bir mesafe boyunca sabit bir çapa sahip olduğu için oldukça sabit bir akış paterni göstermektedir. Aqueductus cerebri üzerinden akımın sayısal parametrelerle ifade edilmeye başlanmasıyla birlikte önce normal akım paternleri anlaşılmış, daha sonra da değişik patolojilerde akım değişiklikleri incelenmeye başlanmıştır. FKS-MRG ile kommunike ve obstruktif hidrosefali, Chiari malformasyonu ve araknoid kistler çalışılmış ilk patolojilerdir (1-4). Ayrıca günümüzde cerrahi sonrası klinik uygulamalara örnek olarak 3. ventrikülostomi açıklığının değerlendirilmesi ve endoskopik akuaduktoplasti sonrası akuduktal BOS akımının değerlendirilmesinde kullanılmaktadır (1).

Bizim çalışmamızdaki amaç ise; aqueductus cerebri'deki normal BOS akımını FKS-MRG ile kantitatif değerlendirmek, yaş ve cinsiyetin akım üzerine etkisini araştırmak ve referans veriler elde etmektir. Böylece BOS akımı ile ilgili gelecek çalışmalara da katkı sağlamayı amaçlıyoruz.

2. GENEL BİLGİLER

2.1. Ventriküler Sistem Embriyolojisi

Sinir sisteminin tüm yapıları ektodermden köken alır. Embriyonel hayatın üçüncü haftasının başında notokord plağının dorsal tarafındaki ektoderm kalınlaşarak lamina neuralis (nöral plak)'i oluşturur. Terlik biçimindeki lamina neuralis'in kenarları kalınlaşarak crista neuralis'i oluşturur. Crista neuralis'ler arasında kalan oluğa ise sulcus neuralis denir. Crista neuralis'ler daha sonra birbirlerine doğru yaklaşarak orta hatta birbirleri ile kaynaşırlar. Kaynaşma gelecekte boynun oluşacağı dördüncü somit bölgesinden başlar, sefalik ve kaudal yönde devam eder. Bu olayın sonucunda tubus neuralis oluşur. Ancak embriyonun kaudal ve kranial uçlarında kaynaşma daha geç meydana geldiğinden kranial ve kaudal nöroporlar yoluyla amniyon boşluğu ile tubus neuralis arasında geçici bir ilişki kurulur. Kranial nöropor 25. günde, kaudal nöropor 27. günde kapanır (5).

Tubus neuralis, Merkezi sinir sistemi (MSS)'ni oluşturan beyin ve medulla spinalis (MS)'e farklılaşır. Crista neuralis, periferik sinir sistemi (PSS) ve otonom sinir sistemi (OSS)'ne dahil kranial, spinal ve otonomik ganglionları oluşturan hücrelerin çoğunu meydana getirir (5).

Tubus neuralis'in sefalik ucunda primer beyin vezikülleri adı verilen üç dilatasyon ortaya çıkar: (a) prosencephalon veya önbeyin, (b) mesencephalon veya orta beyin, (c) rhombencephalon veya arka beyin. Embriyo 5 haftalık olduğunda prosencephalon, telencephalon ve diencephalon olmak üzere iki bölümden ibarettir. Mesencephalon tek parçadır. Rhombencephalon da metencephalon ve myelencephalon olmak üzere iki parçadan oluşur. Spinal kordun lümeni olan santral kanal, beyin veziküllerinin lümeni ile ilişkilidir. Diencephalon boşluğu 3. ventrikül, rhombencephalon boşluğu 4. ventrikül, beyin hemisferleri içindeki boşluklar da lateral ventrikül olarak adlandırılır. Üçüncü ve dördüncü ventriküller birbirlerine mesencephalonun lümeni ile bağlıdır. Bu lümen giderek daralır ve aqueductus cerebri (Sylvii) adını alır. Lateral ventriküller de 3. ventriküle foramen (for.) interventriculare (Monro) ile bağlanır (5, 6).

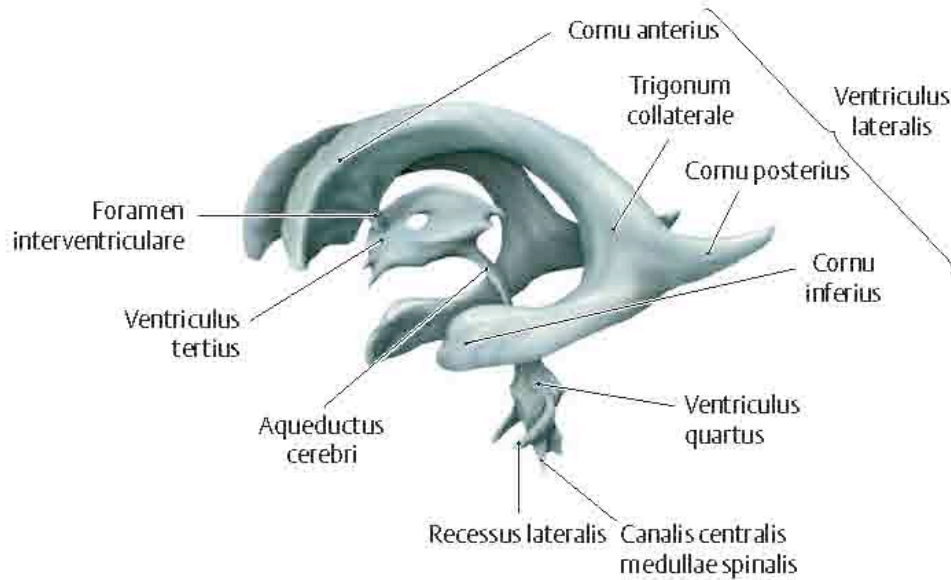
4. ventrikülün ince ependimal tavanı dıştan pia mater ile kaplıdır. Bu vasküler zar, ependimal tavan ile birlikte, tela choroidea'yı oluşturur. Piamater'in aktif proliferasyonu nedeni ile tela choroidea, plexus choroideus'a farklandığı 4. ventrikül

içine invagine olur. Benzer şekilde plexus choroideus'lar 3. ventrikül ile lateral ventrikülün medial duvarında da gelişirler. Plexus choroideus'lar BOS'u salgılar. 4. ventrikülün ince tavanı 3 yerde evajine olur. Bu çıkıntılar apertura mediana ve apertura laterale denilen açıklıkları oluşturmak üzere yırtılırlar. Bu açıklıklar BOS'un 4. ventrikülden spatium subarachnoidea'ya geçmesini sağlar (5-7).

2.2. Ventriküler Sistem Anatomisi

2.2.1. Ventriculus Lateralis (Yan Karıncık)

Her iki hemisferin içerisinde bulunur. Ortalama 7-10 cc hacme sahiptir. İki tarafın yan ventriküllerini ortada septum pellucidum denilen bir bölme birbirinden ayırmıştır. İç yüzü ependim hücreleri ile döşeli olup, içerisinde BOS bulunur. Lateral ventriküller 3. ventrikülle for. interventriculare (Monro) aracılığı ile bağlantı sağlar. Yan karıncıklar pars centralis, cornu frontale (anterior), cornu occipitale (posterior) ve cornu temporale (inferius) olmak üzere dört bölüme ayrılır (8). (Resim 2.1.).



Resim 2.1. Lateral ventriküllerin görünümü (Gilroy's Anatomi Atlası'ndan modifiye edilmiştir).

3. ventrikülde bulunan plexus choroideus ventriculi tertii, for. interventriculare (Monro)'den geçerek lateral ventriküllerin pars centralis ve cornu temporale (inferius)'de ilerler. Plexus choroideus ventriculi lateralis, ventrikül yüzeyini döşeyen ependim hücrelerinden ve iki tabaka pia mater'den oluşmuştur. Bu plexus cornu frontale (anterior) ve cornu occipitale (posterior)'de bulunmaz (8, 9).

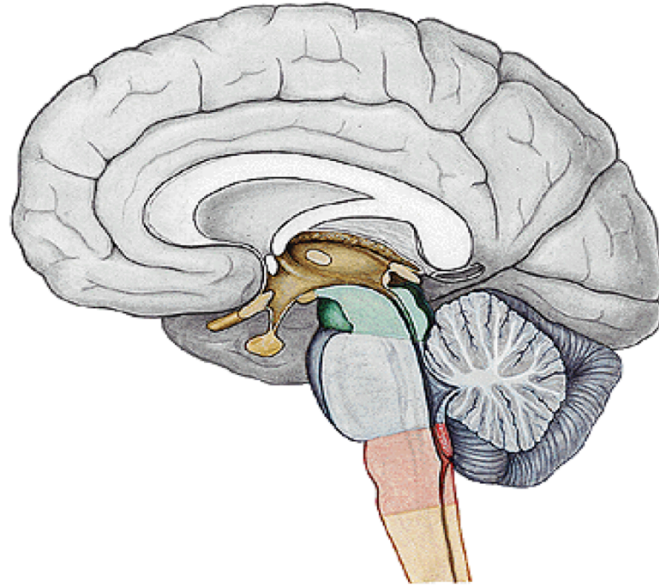
2.2.2. Ventriculus Tertius (3. Karıncık)

Ön beyin kesesinden menşeyini alan 3. karıncık, ventriküler sistemin diencephalon'da bulunan bölümüdür. Her iki tarafın hypothalamus ve thalamus'ları arasında kalan yarık şeklinde bir aralıktır. Ön bölümünde bulunan iki for. interventriculare (Monro) aracılığı ile lateral ventriküllerle, arka tarafta ise aquaductus cerebri aracılığıyla da 4. karıncıkla irtibatlıdır. Ön, arka, dış (sağ ve sol), üst ve alt olmak üzere 6 duvarı vardır (8, 9).

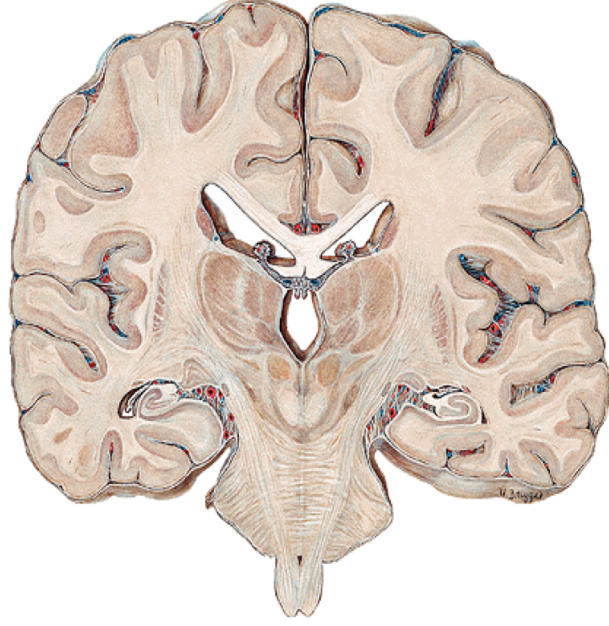
Ön duvarında lamina terminalis ile commissura anterior bulunur. Arka duvarında aquaductus cerebri, hemen üzerinde commissura posterior (epithalamica), recessus pinealis ve trigonum habenulae bulunur. Her iki tarafında bulunan yan duvarlarını yukarıda thalamus'un, aşağıda ise hypothalamus'un iç yüzleri oluşturur.

Üst duvarında, ventrikül boşluğunu döşeyen ependim hücrelerinden oluşan ince bir tabaka, bunun da üzerinde tela choroidea ventriculi tertii denilen iki kat pia mater'den oluşan bir tabaka bulunur. Tela choroidea damardan zengindir ve üst duvarın ortasından ependim hücrelerinden oluşan tabakayı iki taraflı ventrikül boşluğuna doğru iterek plexus choroideus ventriculi tertii'yi oluşturur. Üst duvarın da üzerinde fornix ve corpus callosum bulunur (9).

Alt duvarında chiasma opticum, infundibulum, tuber cinereum ve corpus mamillare'ler önden arkaya doğru yer alır. (Resim 2.2., 2.3.).



Resim 2.2. Sagittal düzlemde 3. ventrikülün görünümü (Sobotta'dan modifiye edilmiştir).



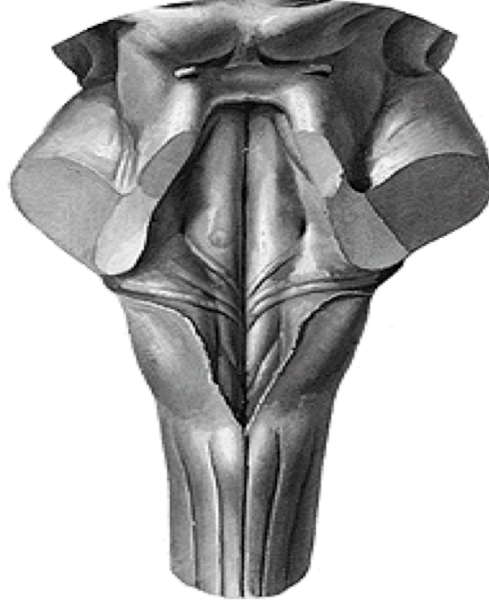
Resim 2.3. Koronal düzlemde 3. ventrikülün görünümü (Sobotta'dan modifiye edilmiştir).

Üçüncü karıncık bazı çıkmazlar oluşturur; chiasma opticum ile lamina terminalis arasında yer alana recessus opticus, hypophysis'in sapına doğru uzanan çıkmaza recessus infundibularis, corpus pineale'nin sapına girene recessus pinealis ve commissura habenulorum'un üzerinde bulunan çıkmaza da recessus suprapinealis denilir. Commissura posterior'un üzerinde columna fornicis'lerin arasındaki dar aralığa recessus triangularis (vulva cerebri) denir (8-10).

2.2.3. Ventriculus Quartus (4. Karıncık)

Bulbus, pons ve cerebellum arasında kalan çadır şeklinde bir boşluktur. Tabanını (fossa rhomboidea) aşağıda bulbus'un üst yarısı ile yukarıda pons'un tümünün arka yüzleri oluşturur. Tavanını ise cerebellum'un çentik şeklindeki ön yüzüne sokulan tegmen ventriculi quarti oluşturur. 4. ventrikülün iç yüzü ependim hücreleri ile kaplı olup, yukarıda mesencephalon'daki aqueductus cerebri aracılığı ile 3. ventrikülle birleşir. Aşağıda ise bulbus ve daha aşağıda da MS'deki canalis centralis ile devam eder. 4. ventrikülün dar olan lateral duvarlarını, yukarıda pedunculus cerebellaris superior'lar, aşağıda ise pedunculus cerebellaris inferior'lar oluşturur. 4. ventrikülün arka duvarının alt yarısında üç geçit bulunur. Apertura mediana ventriculi quarti (Magendi) denilen geçit tektir ve velum medullare inferius'un alt-orta kısmında obex'e yakın olarak bulunur. Apertura lateralis ventriculi quarti (Luschka), recessus lateralis'in

dar olan uç kısımlarında bulunur. Bu geçitler 4. ventrikülü cavum subarachnoideale'ye bağlar ve buralardan BOS geçer (8-10). (Resim 2.4.).



Resim 2.4. 4. ventrikülün tabanı fossa rhomboidea (Sobotta'dan modifiye edilmiştir).

2.3. Spatium Subarachnoideum

Hem beyin hem de MS etrafında pia mater ile arachnoidea mater arasında bulunan bu aralık birbirinin devamı niteliğindedir. Beyin etrafında, girusların tepe kısmında spatium subarachnoideum oldukça dardır. Oluk ve yarıkların üstünden bir köprü gibi geçen spatium subarachnoideum geniş aralıklar şeklindedir. Beynin alt yüzünde arachnoidea mater daha kalın yapılıdır ve beyin bölümleri ile aralarında cisterna subarachnoidea denilen geniş aralıklar yer alır (9, 10). Bu sisternaların en önemlileri şunlardır;

1. *Cisterna cerebellomedullaris posterior (magna)*: Cerebellum'un alt yüzü ile 4. ventrikülün tavanı arasında bulunur. BOS bu sisterne apertura mediana yoluyla girer. Aşağıda spinal subaraknoid aralıkla devam eder. Cisterna cerebellomedullaris posterior'un lateraldeki devamına cisterna cerebellomedullaris lateralis denilir. En büyük siterndir.

2. *Cisterna fossae lateralis cerebri*: Sulcus lateralis'in başlangıç kısmı ile arachnoidea mater cranialis arasında meydana gelir. İçerisinde a. cerebri media bulunur.

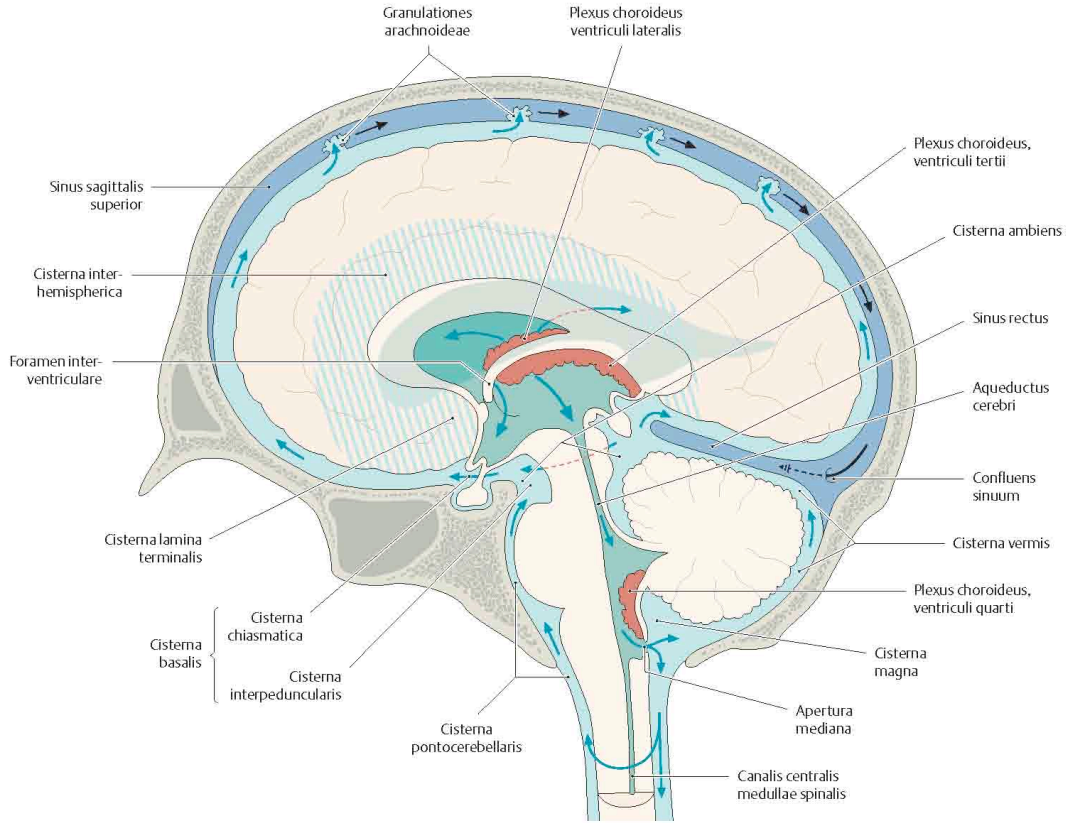
3. *Cisterna chiasmatica*: Chiasma opticum'un etrafında bulunur. Aşağıda cisterna interpeduncularis ile devam eder.

4. *Cisterna interpeduncularis (basalis)*: Pedunculus cerebri'ler arasındadır. Willis halkası (Willis poligonu, circulus arteriosus cerebri) bu sistern içindedir.

5. *Cisterna pontocerebellaris*: Pons'un ön yüzü, pons ve cerebellum arasında yer alır. İçinde a. basilaris bulunur. Aşağıda MS etrafındaki spatium subarachnoideum ile devamlı olup, yukarı ve ön tarafta ise cisterna interpeduncularis'e bağlanır.

6. *Cisterna ambiens*: Splenium corporis callosi, tectum mesencephali ve cerebellum'un ön yüzü arasında bulunur. İçerisinde v. magna cerebri (Galen veni) ve corpus pineale bulunur.

7. *Cisterna pericallosa*: Cisterna chiasmatica üst önde cisterna lamina terminalis, corpus callosum'un dış yüzünde de cisterna pericallosa şeklinde devam eder (8-11). (Resim 2.5.).



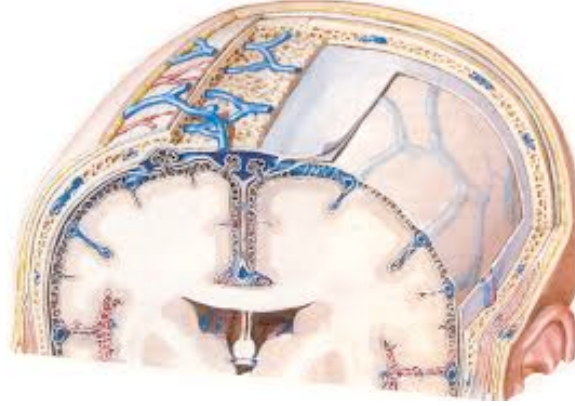Resim 2.5. İntrakranial alanda BOS akım yolu ve yönleri (Gilroy's Anatomi Atlası'ndan modifiye edilmiştir).

Spatium subarachnoideum'un MS etrafındaki bölümü, dura mater spinalis'in içinde kalan boşluğun büyük kısmını işgal eder. Sulcus medianus posterior boyunca pia mater spinalis'i arachnoidea mater spinalis'e bağlar. Bu oluğu tam olmayan iki bölüme ayırır ve bu boşluk içerisinde de ligamentum (lig.) denticulatum'lar bulunur. L1-L2

arasındaki discus intervertebralis ile S2 vertebra arasında uzanan bir sistem bulunmaktadır. Cisterna lumbalis adı verilen bu genişleme içerisinde cauda equina, BOS ve filum terminale bulunur (8-10).

2.4. Granulationes Arachnoideae (Pacchioni korpüskülleri)

Arachnoidea cranialis, lacuna vasorum'lar içerisine villi arachnoidales denilen uzantılar gönderir. Bu uzantılar da lacuna vasorum içerisinde kümeleşerek karnabahar görünümündeki granulationes arachnoideae'yı meydana getirir. Granulationes arachnoideae'lar üç çifttir. Sinus sagittalis superior'un her iki yanında önden arkaya doğru yer alır. Bunlardan os frontale'ye yakın olanı küçük, os parietale'ye yakın olanı büyük, os occipitale'ye yakın olanı ise orta boydadır (8-11). (Resim 2.6.).



Resim 2.6. Koronal düzlemde granulationes arachnoideae'ların görünümü
(Netter Anatomi Atlası'ndan modifiye edilmiştir).

Granulationes arachnoideae'lar bebeklik çağında görülmez, 3 yaşından önce nadiren görülürler, 7 yaşında görülmeye başlarlar, yaş ilerledikçe sayıları ve hacimleri artar. Bu yapılar gelişirken kafa kemiklerinin iç laminasında içerisine oturdukları foveola granulares adı verilen çukurcuklar oluşur. Granulationes arachnoideae'ların iç yüzü arachnoidea mater ve sinus venosus endoteli ile döşelidir. BOS, bu ince membran sayesinde emilerek venöz sisteme geçer (9).

2.5. Kan-Beyin Bariyeri

Büyük moleküllü maddeler kandan BOS'a geçemezler. Kan ile BOS arasında bir bariyer vardır. Plexus choroideus'un yüzeyindeki kübik epitel hücrelerinin apikal bölgelerini bağlayan zonula occludens tipindeki bağlantı, bazal membran ve vasküler

endotel ile birlikte kan-BOS ve kan-beyin bariyerini oluştururlar. Kan-beyin bariyerinin geçirgenliği molekülün büyüklüğü ile ters orantılı, yağda çözünürlüğü ile doğru orantılıdır. Plazma proteinleri ve diğer büyük organik moleküllerin geçişine izin vermez. Lipofilik ilaçların plazmadaki kısmı pasif difüzyon ile bazı iyonize ilaçlar ise aktif taşınma yoluyla plexus choroideus'un çeperini aşarak BOS içine girerler. Ensefalit ve menenjitte, beyine radyoterapi uygulanmasında, beyin arterlerine hipertonic solüsyon enjeksiyonu, yüksek konsantrasyonlu alkol, sitotoksik kanser ilaçları gibi etkenler ve olaylar kan-beyin bariyerini gevşetirler ve kılcal damarların geçirgenliğini artırır. Glukokortikoidler ise artmış permeabilityyi azaltır. Beyinde kan-beyin bariyerinin bulunmadığı yapılar glandula pinealis, organum subcommissurale, organum subfornicale, organum vasculosum laminae terminalis, eminentia mediana, neurohypophysis ve area postrema'dır (8-10). Area postrema 4. ventrikül'de, diğerleri 3. ventrikül'ün çevresinde dizilidir. Bu nedenle sirkümventriküler organlar olarak da bilinirler. Sadece area postrema çift, diğerleri tektir (10).

2.6. Kan-BOS Bariyeri

BOS'a kandan su, gazlar ve yağda eriyen maddelerin geçişi serbesttir. Kan-beyin bariyerine benzer. Hem kan-BOS hem de kan-beyin bariyerinin yarı geçirgen özelliği ile MSS organlarını olası toksik ilaçlar ve egzogen materyallerden korur. Ancak gazların ve besinlerin sinir dokusuna geçişine izin verir.

Kan-beyin bariyeri yenidoğanda vardır. Ancak bazı maddelere karşı yetişkinden daha fazla geçirgendir. Yenidoğan ve prematüre bebeklerde görülen, bilirubin gibi toksik bir maddenin MSS dokularına girmesi ile kernikterus tablosu meydana gelmesi bu şekilde açıklanır (8, 9).

2.7. BOS Fizyolojisi

BOS, plexus choroideus sekresyonları ile kapillerlerden salgılanan sıvı ile hücresel metabolik işlemler sonucu oluşan intersitisyel sıvının karışımıdır (11-13). BOS, MSS ile bunu çevreleyen kemikler arasında mekanik travmalara karşı koruyucu bir yastık fonksiyonu görür. Berrak ve renksiz bir sıvıdır. Kan plazmasında olduğu gibi inorganik tuzlar, kandakinin yarısı kadar glukoz ve eser miktarda da protein bulunur. 1 mm³ BOS'da 0-3 lenfosit bulunur (14-16). Erişkinde toplam 150 ml BOS bulunmaktadır. Bunun 75 ml'si spinal kord çevresinde, 25 ml'si ventriküler sistem içerisinde, 50 ml'si ise kortikal sulkuslar çevresinde ve sisternler içerisinde

bulunmaktadır. Erişkinde BOS dakikada 0,3-0,4 ml salgılanmakta olup günlük BOS üretiminin sabit ve yaklaşık 500 ml kadar olduğu düşünülmektedir (11-13). Ancak kantitatif MRG teknikleri BOS üretiminin sirkadiyen ritim gösterdiğini, üretimin saat 02.00'da maksimum, saat 18.00'da ise en az olduğunu ve günlük BOS üretiminin yaklaşık 650 ml olduğunu göstermektedir (17). Lateral ventriküller içerisinde oluşan BOS, for. Monro aracılığıyla 3. ventriküle ve buradan da aquaductus cerebri aracılığıyla 4. ventriküle ulaşmaktadır. For. Magendi ve Luschka'lar ile BOS 4. ventrikülden sistemlere ve servikal subaraknoid aralığa geçmektedir.

BOS'un ventrikülosisternal hareketi ilk yapılan çalışmalarda "bulk flow" teorisi ile açıklanmıştır. "Bulk flow" teorisi 1960'lı yıllarda Welch ve Friedman'in granulationes arachnoideae'ların mekanik valf görevi gördüğünü öne sürmesiyle ortaya çıkmıştır (12, 18). Bu teoriye göre BOS, plexus choroideus'larda yapılmakta ve granulationes arachnoideae'lar tarafından emilmektedir. BOS'un ventriküler sistemden granulationes arachnoideae'lara hareketini ve emilimini sağlayan güç BOS'un üretildiği yerdeki basıncın emildiği yerdeki basınçtan hafifçe yüksek olmasıdır (13). Ancak akıma duyarlı MRG çalışmaları BOS akımının pulsatil özellikte olduğunu, sistolde arteriyel kan akımı ile birlikte BOS'un kraniokaudal yönde, diastolde ise kaudokranial yönde hareket ettiğini göstermektedir. Kardiyak siklus boyunca net akım kraniokaudal yönde olmaktadır (17, 18).

BOS'un büyük bir bölümünü üreten plexus choroideus başlıca lateral ventriküllerin trigonum collaterale (atria)'lerinin ependimal yüzeyleri boyunca, 3. ventrikül tavanında ve 4. ventrikülün posterior-inferior duvarı boyunca yerleşim göstermektedir (13). Üretim fenestre plexus choroideus kapiller endotelinden ultrafiltrasyon ve plexus choroideus epiteli tarafından regüle edilen aktif sekresyon ile gerçekleşmektedir (17-19). BOS basıncındaki uzun süreli artış ve yaşlanma BOS üretimini etkileyebilmektedir (20). May C. ve ark.'nın (1990) yapmış olduğu çalışmada BOS üretiminin yaşlanmayla beraber yaklaşık %50 azaldığı gösterilmektedir (21).

Klasik bilgilere göre BOS'un emilim yeri olarak granulationes arachnoideae'lar gösterilse de, BOS granulationes arachnoideae'larla birlikte diffüz olarak MSS'nin kapiller yatağında emilmektedir (22-28). Yapılan çalışmalarda fetus döneminde araknoid villus veya granülasyonlar izlenmemiştir. Doğumla birlikte araknoid projeksiyonlar dura mater'de görülmeye başlar ve bunlardan bazıları venler ile ilişkilidir. İnfantil dönemde araknoid villus ve granülasyonların sayısı artmaya başlar (22). Bu nedenle gelişimin erken dönemlerinde BOS emilimini granulationes

arachnoideae'larla açıklamak mümkün değildir. Ayrıca granulationes arachnoideae'larda anatomik olarak hiçbir mekanik valf gösterilememiştir (23). Lomber subaraknoid aralığa verilen radyoaktif işaretli albumin birkaç dakika sonra kanda saptanır. Enjekte edilen radyoizotopun %80-90'ı spinal kanaldan emilir ki spinal kanalda granulationes arachnoideae bulunmamaktadır. 24 saatlik ölçümlerde radyoizotop maksimum düzeyde konveksitede ve lumbosakral bölgede saptanmıştır ve bu da bu alanlarda BOS döngüsünün azalmış olduğunu düşündürmektedir (24).

Neonatal dönemde granulationes arachnoideae'ların yeni oluşmaya başlaması BOS emiliminde alternatif yolların olduğunu düşündürmektedir. Papoiconomou ve ark.'nın (2002) koyunlar üzerinde yaptığı çalışma neonatal dönemde BOS emiliminde ekstrakranial lenfatiklerin rolü olabileceğini göstermektedir (22). MSS parankimi lenfatik damar içermemektedir. Ancak hayvan deneylerinde BOS'a enjekte edilen işaretlenmiş, radyoaktif proteinler ekstrakranial lenfatiklerde saptanmıştır. Enjekte edilen moleküller kraniumu bazı sinirlerin etrafındaki subaraknoid aralık aracılığıyla terk etmektedir. En önemli yol olarak ise kribriiform tabakayı geçen nervus (n.) olfactorius gözükmemektedir. N. olfactorius aracılığıyla nazal mukozaya gelen BOS burada lenfatik damarlar tarafından emilmekte ve boyundaki lenf nodları aracılığı ile plazmaya dönmektedir. Ayrıca BOS'un kraniumu başka sinirler aracılığı ile de terk ettiği düşünülmektedir. Bu görüş radyoaktif maddenin n. opticus ve n. vagus'da saptanmasıyla desteklenmektedir (18, 22).

Beynin BOS içerisinde yüzyüor olması onun ağırlığını %97 oranında azaltmakta ve beyni mekanik hasarlardan korumaktadır. BOS ayrıca mikroblesleyicilerin, elektrolitlerin ve moleküllerin beyin parankimine taşınmasında görev almaktadır (17, 18, 20). BOS beyin volüm regülasyonu için ozmolit kaynağıdır ve ekstrasellüler aralıkta iyon değişimi için tampon görevi görmektedir. Ayrıca BOS'un temizleme fonksiyonu olduğu da bildirilmiştir. Buna örnek olarak serotonin ve dopamin yıkım ürünleri olan 5-OH-indol asetik asit ve homovalinik asitin plexus choroideus tarafından absorbe edilmesi ve granulationes arachnoideae'lar tarafından temizlenmesi gösterilebilir (17, 18).

2.8. Normal İntrakranial Hidrodinamikler

Monro-Kelly yasasına göre dört temel intrakranial bileşenin (beyin, BOS, arteriyel ve venöz kan) hacimleri toplamı sabittir. Bir bileşendeki hacim artışı diğer bileşenlerde hacim azalmasına neden olur (18, 29). Sistol sırasında intrakranial

arterlerin ekspansiyonu ile birlikte venöz kanın dural venöz sinüslere, BOS'un da for. magnum'dan spinal kanala geçişi meydana gelir. Bu şekilde erken sistolik dönemde arterlerin neden olduğu sistolik ekspansiyon köprü venlerinin çıkımında (dural sinüse katıldığı noktada) bir basıya neden olur ve bu da venöz sinüslerde sistolik bir akım oluşturur. Basıya uğrayan venöz çıkımlardan kaynaklanan venöz geri basınç kapillerlerin venöz tarafında genişlemeye neden olur. Aynı zamanda arteryel puls dalgası kapillerlerin arteryel tarafını açar. Bu şekilde beyin kapillerleri açık tutulur ve total serebral vasküler direnç azalır. Ayrıca kompliant spinal dural keseden gelen geri basınç da venöz çıkımlarda hafif bir kompresyona neden olarak kapillerlerin diastolde de yani tüm kardiyak siklus boyunca açık kalmasını sağlar. Sistol ortasında ise zayıflamış arteryel puls basıncı beyin kapillerlerine iletilir ve bunun sonucu ventriküllere doğru beyin ekspansiyonu ve normal büyüklükte transmantle basınç gradyenti (transmantle basınç stresi) oluşur. Sistol sırasındaki ventriküllere doğru olan beyin ekspansiyonu ventriküller üzerinde basıya neden olur ve intraventriküler puls basıncı artar. Ventriküler sıvı sıkıştırılmaz özelliğindedir ve Paskal yasasına göre beyin parankiminin yaptığı basıya aynı ölçüde karşılık vererek parankimal kompresyona neden olur. Transmantle basınç stresi her sistol sırasında beyinin ventriküller karşısında kompresyonu olarak açıklanabilir (18, 24).

Arterler kompliant özellikte olup elastik bir rezervuar gibi davranır. Sistolik puls dalgası ile genişleyen arteryel duvar, puls dalgasındaki hidrolik enerjinin bir kısmını absorbe eder. Daha sonra bu enerji diastolde tekrar salınarak sabit kapiller akım sağlanır. Bu "Windkessel" mekanizması olarak bilinir. Bu mekanizma ile pulsatil arteryel akım sürekli ve hemen hemen hiç pulsatil özelliği olmayan kapiller akıma dönüşür. Arterlerin ekspansiyonuna izin veren intrakranial kompliance, Windkessel mekanizması için vazgeçilmez bir zorunluluktur. Windkessel mekanizması büyük ölçüde bir arteryel ekspansiyon ve hemen yok denecek düzeyde kapiller (beynin ekspansiyonu) ekspansiyon ile karakterizedir (18, 24).

2.9. BOS Akımını Etkileyen Faktörler ve Görüntüleme

Ventriküler sistem ve subaraknoid boşluk içindeki BOS sirkülasyonunun; üretim-emilim arasında oluşan basınç gradyentinden, pulsatil arteryel kan akımı ve beyin ekspansiyonu aracılığıyla oluşturulan basınç dalgalarından, ependimal silia yoluyla ileriye doğru hareketinden, koroidal pulsasyondan, solunumsal değişikliklerden ve vücut pozisyonundaki farklılıklardan kaynaklandığı ileri sürülmüştür. BOS

dolanımında iki komponent ayırt edilebilir. Bunlar “bulk-flow” ve “pulsatile-flow” dur (30-32).

Arteryel ve venöz akımlar arasındaki farkın meydana getirdiği serebral kan hacmindeki değişimler BOS akımını oluşturmaktadır. Arteryel kompartmanda intrakranial kan hacmindeki değişiklikler; sistemik kan basıncı değişiklikleri ve arterlerin elastisitesi ile yakından ilişkilidir. Venöz kompartmanda ise intrakranial kan hacmindeki değişiklikler transmural basınç ve vasküler yatağın venöz tarafındaki kompliyans ile ilişkilidir (28).

Kranial kompartmanın rijit yapısı nedeniyle kan, beyin ve BOS arasında senkronize bir ilişki bulunmaktadır. BOS basıncındaki kardiyak siklus ilişkili dalgalanma, kraniospinal aks içindeki BOS’un ileri-geri salınımı ile birliktedir. Sistolde arteryel kanın net bir şekilde kraniuma akması ve beyin sapı ile diencephalon’un kaudal pulsatil hareketine neden olan bir basınç dalgasının oluşmasından dolayı kapalı bir sistem olan kalvaryum içindeki BOS basıncı artar ve sistolde doğal olarak kraniokaudal yönde bir BOS akımı oluşur. Diastolde ise venöz kanın kalvaryum dışına çıkması nedeni ile BOS basıncı azalır ve diastolde kaudokranial yönde bir BOS akımı meydana gelir. Bu akıma diencephalon’un kontraksiyonu ve duramater’in elastikiyetine bağlı subaraknoid boşluğun diastol esnasında bir geri tepme reaksiyonu göstermesi de katkı sağlar. İşte BOS’un temelde kardiyak siklusa kaynaklanan ve kardiyak siklusla senkronize bir şekilde subaraknoid boşlukta for. magnum’dan spinal kanal içine doğru ileri-geri hareketine “pulsatile-flow” denilir (17, 18, 23, 25, 30).

BOS’un pleksus choroideus’larda üretildiği yerden periferde absorbe olacağı granulationes arachnoideae’lara doğru olan akımına “bulk-flow” adı verilir. Temelde bu hareket BOS’un üretimi ve emilimi arasında oluşan basınç gradyentinden kaynaklanır. Bu düşük hızlı ileri doğru olan bulk-flow, kardiyak siklusla ilişkili olan pulsatile-flow ile üst üste örtüşmektedir. Çok yavaş olmasından ve net akımın küçük bir komponentini oluşturmasından dolayı FKS-MRG ile gösterilen bulk-flow değil pulsatile-flow’dur (23).

Daha az olmakla beraber, solunumun da BOS akımının ileri-geri olan hareketine katkıda bulunduğu ileri sürülmektedir. İnspiryum sırasında epidural venler kollabe olarak venöz dönüş artar, dolayısıyla inspiyum kraniokaudal BOS akımının ilerlemesine katkıda bulunur. Ekspiryum esnasında ise, epidural venlerin distansiyonu sonucu ters yönde, kaudokranial yönde BOS akımında bir artış söz konusudur (31).

BOS sirkülasyonunun kardiyak siklusla ilişkili olarak senkronize bir şekilde hareket ettiği myelografi, ventrikülografi ve pnömoensefalografi gibi invaziv teknikler ile gösterildikten sonra FKS-MRG sekansları elektrokardiyografi (EKG) tetiklemeli kullanılarak BOS dolanımındaki normal ya da anormal değişiklikler gösterilmeye çalışılmıştır. Bu çalışmalarda intrakranial subaraknoid boşluktaki BOS'un yaklaşık olarak %60'ının sistol esnasında for. magnum'dan servikal subaraknoid boşluk içerisine doğru yer değiştirdiği gösterilmiştir (33).

2.10. Faz Kontrast Sine MR Görüntüleme

Manyetik Rezonans Anjiyografi (MRA) esas olarak anatomiye değil, hareket eden yapıların fizyolojisini gösterir. Temelde hareketli yapılar Spin Eko sekansında hipointens, buna karşın Gradyent Eko sekansında hiperintens olarak görülmektedir. Bundan dolayı MRA görüntüsünün elde edilmesinde Gradyent Eko sekansları kullanılmaktadır (30).

Sinyal kontrastı, incelenen hacimdeki durağan ve hareketli protonların manyetizasyon farkından elde edilir. Bu amaçla temelde Time of Flight (TOF) MRA (satürasyon yöntemi) ve Faz Kontrast MRA (FK-MRA, çıkartma yöntemi) olmak üzere iki yöntem kullanılmaktadır (18, 34).

TOF tekniğinde, daha önceden uyarılmış ve sinyal gücü baskılanmış durağan dokular ile sinyal kaydı anında inceleme alanına giren yeni spinler arasındaki longitudinal manyetizasyon farkı sinyali oluşturmaktadır. Görüntüleme başlamadan önce görüntüleme alanı içindeki hareketli ve durağan tüm protonlar ansatüredir. Çok kısa Repetition Time (TR) ve Echo Time (TE) değerleri kullanılarak ardı ardına radyofrekans (RF) pulsusu uygulandığından kesitteki tüm protonlar longitudinal manyetizasyonlarını tamamlamakta, bir başka deyişle satüre olmaktadır. Satüre protonlar düşük sinyal oluştururlar. Ancak hareketli yapı ile birlikte kesite giren yeni protonlar satüre olamamakta ve hareketli yapılardan yüksek sinyal kaydedilmektedir. Akım nedeni ile hareketli protonlar sürekli kesiti terk ettiği için satüre olamayacaklar, bu nedenle de eğilebilecek daha büyük longitudinal manyetizasyona sahip olacaklardır. Bu durum akıma bağlı parlaklaşma (flow related enhancement) olarak adlandırılmaktadır. Ortaya çıkan bu farkın büyüklüğü vasküler sinyalin gücünü belirler (18, 33).

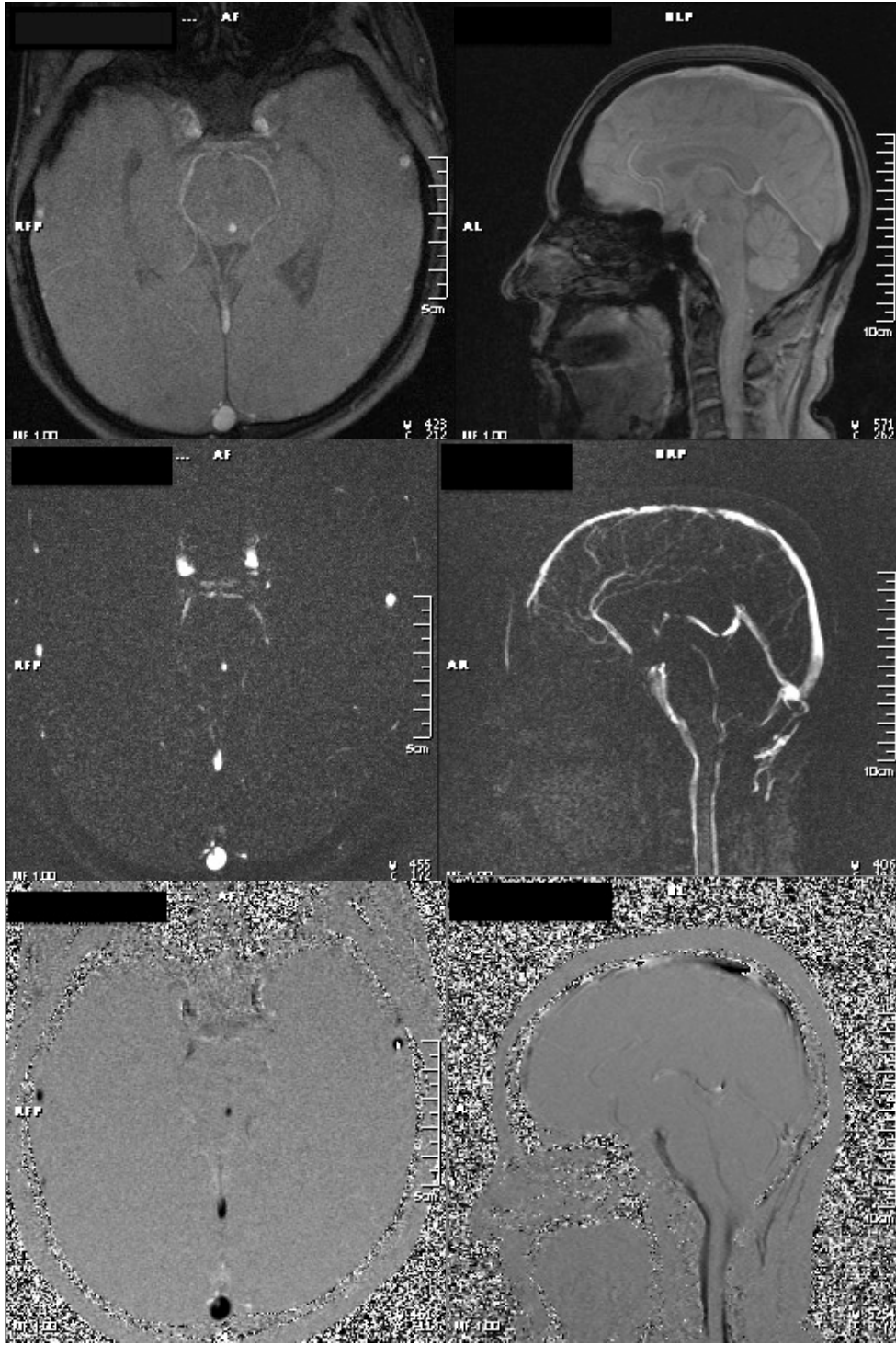
Kesiti terk edip başka bir kesite giren protonlar, bir önceki kesitte aldıkları uyarılar nedeniyle, yeni kesit içerisindeki diğer oluşumlara göre faz farklılığı

gösterecektir. Bir manyetik alan gradyenti boyunca hareket eden protonların fazları değişkendir. Gradyent boyunca akmakta olan protonlar arasında hıza bağlı gelişen transvers manyetizasyondaki faz değişikliği, FK-MRA tekniğinin temelini oluşturmaktadır (18, 33, 34).

Bu teknik çift eko esasına dayanmaktadır. Görüntüler gradyent pozitif ve negatif yönlerde iken çiftler halinde alınır, ilk eko harekete bağlı kaybı ifade eden "dephasing" dir. Bunun etkisi sonucu hareketli spinlerden sinyalsiz görüntüler elde edilir. İlk ekonun ardından aynı bölgeye birincinin simetrisinde ikinci bir selektif puls uygulanarak, bu sefer hareketli spinlerdeki faz değişikliği sinyalli olarak kaydedilir. Yani hareketli spinler transvers manyetizasyonda faz şifti gösterirler. Bu ikinci işleme ise "rephasing" adı verilir. Böylece ilk 90°'lik RF pulsunu takiben, bipolar puls ile kesit içerisindeki dipollerin fazları belirlenir. Kaydedilen refaze ve defaze imajlar bilgisayar yardımı ile birbirinden çıkarılır. Yani akımın kompanse edildiği faz imajlarından, akıma duyarlı faz imajları çıkartılarak net faz şifti elde edilir. Sonuç olarak, üzerinde sadece incelenecek olan akımın bulunduğu, sabit yapıların ise silindiği görüntüler elde edilir. Bu net faz şifti, akım hızı ile doğru orantılıdır (18, 33).

FK-MRA tekniğinin önemli bir özelliği de, sekansın belirli bir hız aralığına duyarlı olmasıdır. Akımı kodlayan bipolar gradyent pulsarı öyle dizayn edilmeli ki, akımdaki maksimum hızın oluşturacağı faz değişikliği 180°'nin altında olsun. Bu değere hız kodlama değeri denilmektedir (Velocity Encoding; Venc). Seçilen Venc değeri incelenen bölgedeki maksimum akımdan yüksek olmalıdır. Seçilen Venc görüntülerdeki en yüksek akım hızını gösterir. Akım hızı daha fazla ise faz imajlarda ters yönde küçük intensiteler şeklinde kodlanır (aliasing etkisi). Dolayısıyla maksimum akım hızı ile yaklaşık olarak aynı değerdeyse maksimum sinyal kaydı alınır. Akım hızı Venc'in iki katıysa o vokselde sinyal alınmaz. Sonuç olarak damarlarda kesintiler oluşur. Venc çok yüksek seçilirse diferansiyel sinyal büyüklüğü çok düşük kalır ve sinyal gürültü oranı düşer.

BOS akım dinamiği en iyi kardiyak tetiklemeli iki boyutlu FKS-MRG ile değerlendirilmektedir. İnceleme retrospektif veya prospektif kardiyak tetiklemeli olarak elde olunabilir. Her iki teknikte de elde edilen veri "ortalama modulus image" (Refaz görüntü), "magnitude of complex difference image" (Magnitud görüntü) ve "directional phase difference image" (Faz görüntü) olarak ayrı ayrı görüntülenebilir ve bu görüntüler sine olarak izlenebilir (18). (Resim 2.7.).



a.

b.

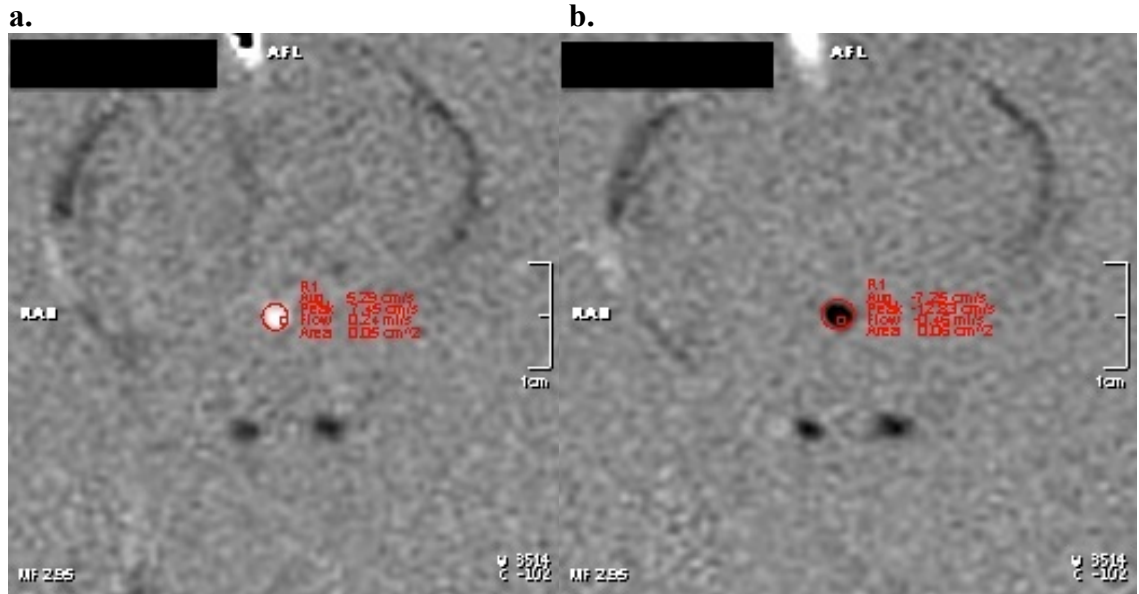
c.

Resim 2.7. FKS-MRG’de sırasıyla solda aksiyel, sağda sagittal refaz (a), magnitud (b) ve faz (c) görüntüleri.

Refaz görüntü; yüksek kaliteli, akım kompanzasyonlu, yalnızca in-flow (magnitude) bilgisi içeren gradyent eko T1 ağırlıklı (T1A) görüntülerdir. Faz bilgisi içermezler. Anatomik yapının değerlendirilmesi için kullanılır.

Magnitüd görüntü; 3 ortogonal primer kompleks çıkarma imajının birleştirilmesi ile elde edilir. Her bir imaj bir vasküler yapıda akım olup olmadığı konusunda bilgi verir. Bu arka planın tamamen suprese olması ve akım olan her pikselde mutlaka sıfırdan büyük bir sinyal ölçülmesi ile gerçekleştirilir. Burada akım içermeyen dokulardan gelen sinyal tamamen baskılanmış, olup sinyal alınan tüm pikseller akımı temsil etmektedir ancak bu görüntülerde akımın yönü ya da büyüklüğü söylenemez.

Faz görüntü; ham verilerin işlenmesiyle elde edilir. Seçilen yönle aynı yöndeki akım hiperintens (beyaz), ters yöndeki akım ise hipointens (siyah) olarak kodlanır. Akım olmaması ara intensite (gri) ile karakterizedir. (Resim 2.8.). Görüntünün net olmamasının sebebi sinyalin büyüklüğünden çok fazını göstermesindedir. Bu imaj tipi 'aliasing'e çok duyarlıdır ve uygun kodlama yapılmazsa yanlış sonuçla akım yönü ters algılanabilir. Elde edilen hız ve yön bilgileri kullanılarak hem sayısal hem de grafiksel sonuçlar elde edilir. Dolayısıyla faz görüntüler diğer sekanslara göre daha fazla bilgi verir (18, 33-35).



Resim 2.8. Aquaductus cerebri'de kraniokaudal (a) ve kaudokranial (b) akımın faz görüntüleri ve alanı belirleyen uygun ROI çizimi.

Her iki yöntemde de kardiyak tetikleme EKG veya parmak pletismograf ile gerçekleştirilebilir. Ancak BOS akımının fazı, kullanılan yöntemle bağlı olarak kardiyak siklus fazına göre değişir. Parmak pletismograf ile parmakta sistol kalpteki sistolden 400-500 msn sonra izlenmektedir (33-37).

Prospektif tetikleme: Sinyal toplanması EKG'deki R dalgası ile başlar, yaklaşık 50-75 msn sürer ve bir sonraki R dalgasından 200 msn önce biter. TR ve dolayısıyla sine görüntü sayısı, R-R arasındaki süreye bağlıdır. R-R arasındaki son 200 msn'lik süre boyunca BOS akımı değerlendirilemez. Bu prospektif ölçümün dezavantajlarından birisidir. Bu süre boyunca BOS akımı kranial yöndedir. Elde edilen görüntüler sistol ağırlıklıdır (37, 38).

Retrospektif tetikleme: Tarama başlatılmadan önce hastanın ortalama kalp hızı belirlenir. Tarama yapıldıktan sonra elde edilen görüntüler retrospektif olarak hastanın kalp atım hızına göre bir kardiyak siklus boyunca yerleştirilir. Her siklus için yapılan ölçüm sayısı operatör tarafından belirlenebilir. TR, R-R süresinden bağımsızdır ve tüm kardiyak siklus boyunca görüntüleme imkanı vardır. Bir kardiyak siklus boyunca net akımın sıfır olduğu varsayılır ve bu da arka plan faz hesaplamasının diğer tekniğe göre daha doğru bir şekilde olmasını sağlar. Sıfır akım varsayımı akuaduktustaki strok volüm hesaplamasında %5 hataya neden olmaktadır (37-39).

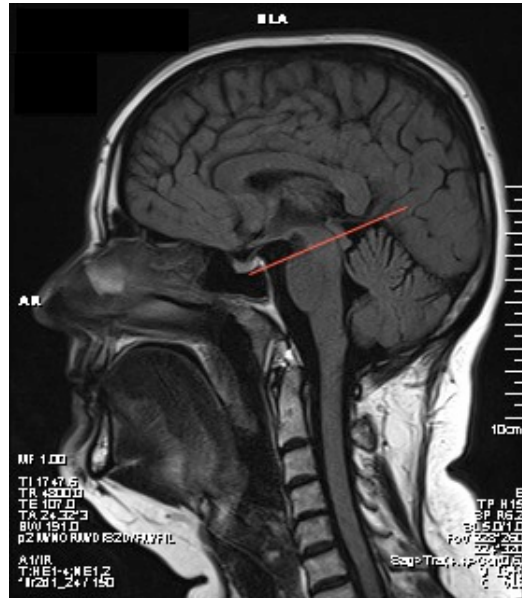FKS-MRG ile akım hakkında hem kalitatif (görsel) hem de kantitatif (sayısal) veriler elde edilmektedir. Bunun için in-plane ve through-plane olmak üzere iki farklı sekans geliştirilmiştir. Kalitatif incelemede (in-plane) sadece akımın olup olmadığı, akım varsa hangi yönde olduğu hakkında bilgi elde edilir. Ancak ortaya çıkan intensiteden akımın hızı hakkında rölatif bilgi elde edilebilir. Kalitatif inceleme sekansı; araknoid kistlerde subaraknoid mesafeyle bağlantı olup olmadığının araştırılmasında, Chiari 1 malformasyonu bulunan olgularda posterior fossa yapılarındaki BOS akım patolojilerinin belirlenmesinde, 3. ventrikülostomilerin patentliğinin değerlendirilmesinde, endoskopik akuaduktoplasti sonrası akuaduktal BOS akımının değerlendirilmesinde kullanılmaktadır. Kantitatif incelemede ise (through-plane) maksimum akım hızı ve ortalama volüm gibi değerler elde edilebilir. Bu sekans özellikle kranial MR incelemelerinde aqueductus cerebri akımı hakkında bilgi edinmek için kullanılmaktadır. Akımın kantifikasyonu için kullanılan sekans kalitatif inceleme için kullanılan sekandan daha uzundur.

Aqueductus cerebri'den geçen akım normalde bifaziktir. Her kardiyak siklusta hem kranial hem de kaudal yönde akım vardır. EKG tetiklemesi anında yani grafiğin zaman komponenti sıfırdan akım kranial yöne doğrudur. Bundan hemen sonra kranial yönde pik yapar, daha sonra kaudale doğru yer değiştirir ve kaudal yönde pik yapar. Siklusun sonuna doğru tekrar kranial yönde akım olur. Normal şartlarda net

kranial ve kaudal akım neredeyse birbirine eşittir, aradaki fark sadece birkaç mikrolitredir. Ancak bu durum patolojik şartlarda değişkenlik gösterebilir (40).

BOS akım analiz programına aktarılan faz, refaz ve magnitud görüntüleri sayesinde akım, aksiyel planda hem kalitatif hem de kantitatif olarak değerlendirilir. Kalitatif çalışmada pozitif yön kraniokaudal olduğu için bu yöndeki akım yüksek, aksi yöndeki akım ise düşük sinyalde izlenir. Kantitatif çalışmada ise görüntüleri aquaductus cerebri'nin yerini daha iyi belirlemek amacıyla uygun boyutta büyütülerek tam aquaductus cerebri'ye denk gelecek ve beyin dokusu alan dışı bırakılacak şekilde *Region of Interest* (ROI) çizilir. (Resim 2.8.).

Aquaductus cerebri dar bir yapı olduğundan ROI çizimiyle ilgili teknik güçlükler yaşanabilmektedir. Eğer alan sadece akımın olduğu piksellerden seçilmeyip statik beyin dokusu da alana dahil edilirse normalden düşük pik sistolik akım hızı sonuçları elde edilir. Aynı durum ROI'nin gerekenden küçük seçildiği durumlar için de söz konusudur. Buna ek olarak aquadukt stenozu bulunan hastalarda aquaductus cerebri'nin proksimal kesimi daha dar iken distal kesimi göreceli olarak korunmuş izlenir. Dolayısıyla akım ölçümlerinde standart olarak en geniş kesim olan ampulla bölgesinin kullanımı ortaya çıkabilecek hataların azaltılması ve BOS dinamiklerindeki normal ve patolojik değişikliklerin anlaşılması açısından önemlidir (3). Bunun için bu kesimden aquaductus cerebri'ye dik olarak geçen yarı aksiyel faz görüntüleri elde edilir. (Resim 2.9.).



Resim 2.9. Aquaductus cerebri'den dik olarak geçen yarı aksiyel planın belirlenmesi.

Her kesit için bu amaca yönelik olarak ayrı ayrı ROI belirlemek doğru sonuçların elde edilebilmesi açısından önemli bir noktadır. ROI çizildikten sonra kaudal ve kranial yönlerde doğru olan BOS akımının bir kardiyak siklus boyunca zamana karşı ortalama hız, pik hız, akım ve net akım grafikleriyle birlikte veri tablosu elde edilir. (Resim 2.10.). Grafiklerde horizontal aksın üstünde kalan alan pozitif (kraniokaudal), altında kalan alan ise negatif (kaudokranial) olarak değerlendirilir.

Patient ID:	333952	Examination Date:	6/8/2012
Patient Height:	--- in.	Patient Weight:	154.19 lbs. Heart Rate: --- Beats/min
Slice Position:	SP H7.6	Region:	1
Range,ms:	0 to 555	Venc Adjustment	-20 cm/sec 20 cm/sec
Body Surface Area (BSA):	---	m ²	
Velocity			
Peak Velocity:	4.11	cm/sec	
Average Velocity:	0.123	cm/sec	
Flow			
Average Flow Over Range:	0.005	ml/sec	
Average Flow Per Minute:	---	l/min	
Forward Volume:	0.017	ml	
Reverse Volume:	0.015	ml	
Net Forward Volume:	0.003	ml	
Net Forward Volume / BSA:	---	ml/m ²	
Area			
Average Area:	0.038	cm ²	
Minimum Area:	0.038	cm ²	
Maximum Area:	0.038	cm ²	

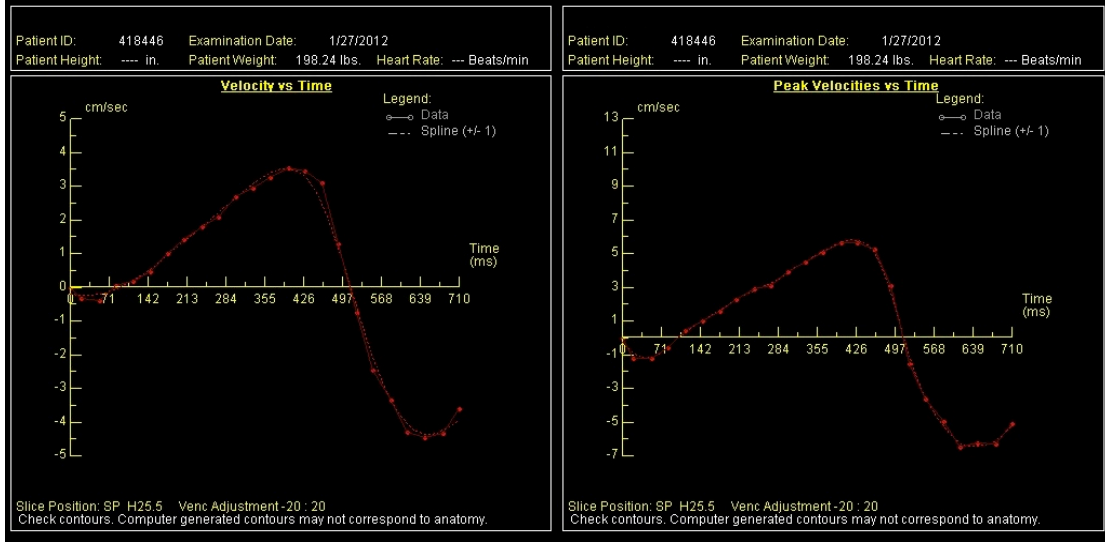
Resim 2.10. Aquaductus cerebri'ye ROI çiziminin ardından elde edilen BOS akım veri tablosu.

Ortalama hız-zaman grafiği aquaductus cerebri'de belirlenen kontur içindeki alanda ortalama hızı verir. (Resim 2.11.a). Akımın yönüne göre hem pozitif hem de negatif komponentleri vardır. Pik hız-zaman grafiği yine aquaductus cerebri'de belirlenen kontur içindeki maksimum hızı verir. (Resim 2.11.b). Akımın türbülant olduğu durumlarda pik hız ortalama hızdan belirgin şekilde yüksek olabilir ancak laminar akım varlığında genelde her ikisi de birbirlerine yakın değerlerdedir. Pik hız eğrisi seçilen Venc değerinin gerçek pik hıza ne kadar uyduğunu göstermesi açısından

önemlidir. Eğer Venc belirgin şekilde düşük seçilmişse pik hız eğrisi artefaktı olur. Eğrinin tam tepe noktasında ani bir düşüş görülür.

a.

b.



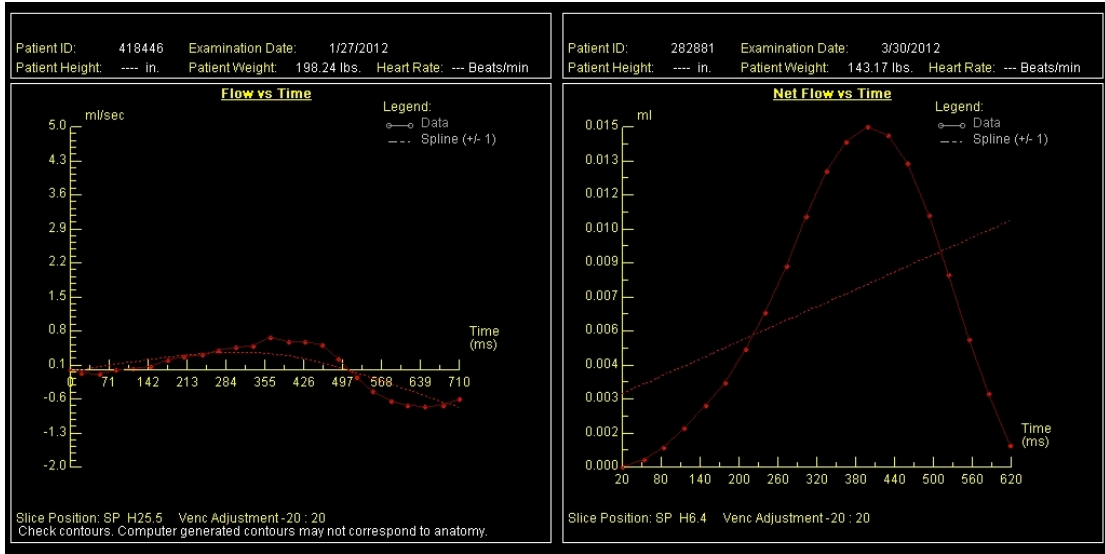
Resim 2.11. Ortalama hız-zaman (a) ve pik hız-zaman grafiği (b).

Akım-zaman grafiği aquaductus cerebri'de belirlenen kontur içindeki alanda ml/sn cinsinden akımı gösterir. (Resim 2.12.a). Bu eğri; ortalama hız eğrisinin çizilen aquaductus cerebri alanı ile çarpılması sonucu ortaya çıkar. Eğrinin pozitif kısmında kalan alan tek bir kardiyak siklusta kraniokaudal yöndeki BOS volümünü gösterirken, negatif kısmında kalan alan kaudokranial yöndeki volümü verir. Bu egride verilen değerler ml/sn cinsinden olduğu için değerleri literatürde kullanılan ml/dk cinsine çevirmek için 60 ile çarpmak gerekmektedir (18, 34, 35).

Akım-zaman grafiğine ortalama hız-zaman grafiği entegre edilerek net akım grafiği elde edilir. (Resim 2.12.b). Diğer tüm grafiklerin aksine bu eğri başladığı noktada sonlanmaz. Bu eğrinin son noktası aquaductus cerebri lümeninden bir siklusta geçen toplam volümü verir. R-R intervalinin süresi de dikkate alınarak dakikadaki atım sayısı ile bir atımdaki volüm çarpılıp dakikadaki volümün ne kadar olduğu hesaplanabilir (38-42).

a.

b.



Resim 2.12. Akım-zaman (a) ve net akım-zaman grafiği (b).

3. MATERYAL VE METOT

Bu çalışma çevremizdeki sağlıklı gönüllülerden seçtiğimiz, herhangi bilinen bir nörolojik hastalığı olmayan 72 bireyi kapsamaktadır. (Peak velocity’de tahmini olarak 0.95 cm/sn azalmanın olması için, %5 yanılma düzeyinde %80 power ile minimum denek sayısı 50 olarak saptanmıştır). Çalışmamız, I. grup 20-34 yaşları arasında 24 sağlıklı birey (12 kadın, 12 erkek), II. grup 35-49 yaşları arasında 24 sağlıklı birey (12 kadın, 12 erkek) ve III. grup 50 yaş ve üzeri 24 sağlıklı birey (12 kadın, 12 erkek) olmak üzere toplam 3 gruptan oluşmaktadır. (Tablo 3.1.). Çalışmada üst yaş sınırı 65 yaş olarak belirlenmiştir.

Bu çalışma öncesinde fakülte etik kurulundan izin alınmış (Bkz. EK 2), her birey MR çekimi öncesi bilgilendirilmiş ve inceleme öncesinde bilgilendirilmiş onam formu (Bkz. EK 3) elde olunmuştur.

Tablo 3.1. Denek grupları.

Çalışmaya alınacak	Erkek	Kadın	Toplam	Yaş Aralığı
I. Grup (Minimum sağlıklı sayısı)	12	12	24	20-34
II. Grup (Minimum sağlıklı sayısı)	12	12	24	35-49
II. Grup (Minimum sağlıklı sayısı)	12	12	24	50 ve üzeri

MRG İncelemesi:

BOS akımının kantitatif olarak değerlendirilmesi Turgut Özal Tıp Merkezi Radyoloji Anabilim Dalı’nda bulunan 1.5 Tesla MR cihazında (Magnetom Avanto; Siemens), standart ‘head coil’ kullanılarak 2D Q FLOW FK-MRA tekniği ile aksiyal planda elde edilen görüntüler üzerinden yapılmıştır. Her bir hasta için FKS-MRG çekim süresi yaklaşık olarak 5 dk kadardı. Öncelikle orta hattan sagittal, koronal ve aksiyel T1A öncü görüntüler elde edilmiştir. Daha sonra sagittal plan üzerinden aqueductus cerebri’ye dik olacak şekilde alınan yarı aksiyal planda ‘ortalama modulus’, ‘magnitude

of complex difference' ve 'directional phase difference' imajlar elde edilmiştir. Aksiyel planda görüntüler için TR: 31.25 msn, TE: 8.06 msn, kesit kalınlığı 5.5 mm, NSA:1, FOV:16x10 cm, matriks 128x256, sapma açısı 10° olan, kalp hızına göre 14-30 arasında değişen kardiyak fazda kesitler elde edilmiştir. Kardiyak tetikleme parmak pletismograf ile prospektif olarak yapılmıştır. Akım duyarlılığı (Venc) 20 cm/sn olarak belirlenmiştir. Kaudokranial yöndeki akım negatif, kraniokaudal yöndeki akım ise pozitif olarak belirlenmiştir.

MRG Analizi:

Elde olunan görüntüler Siemens kullanıcı konsolunda (Argus yazılımı) değerlendirilmiştir. Bir kardiyak siklustaki elde edilen aksiyel faz görüntülerde tüm aqueductus cerebri'yi içine alacak şekilde ROI yerleştirilerek aqueductus cerebri'den geçen akımın pik hız (cm/sn), ortalama hız (cm/sn), ileri akım volümü (ml), geri akım volümü (ml), net ileri akım volümü (ml), ortalama akım (ml/sn) değerleri ile hız-zaman, akım-zaman eğrileri elde edilmiştir. Net akım volümü bir kardiyak siklustaki ileri ve geri akım volümü farkından elde edilirken, ortalama akım aqueductus cerebri'den geçen bir saniyedeki net akım miktarını belirtmektedir. Ortalama akım değerleri 60 ile çarpılarak literatürde yer alan ml/dk şekline çevrilmiştir.

İstatiksel Analiz:

Çalışmamızın istatistiksel analizi SPSS programı kullanılarak yapıldı. Bir kardiyak siklusta aqueductus cerebri'den geçen ileri akım volümü, geri akım volümü, net ileri akım volümü, ortalama akım ve pik hız parametreleri ile ortalama aqueductus cerebri alanı yaş ve cinsiyet gruplarına göre karşılaştırıldı. Pik hız parametrelerinde negatif değerler yön belirttiği için mutlak değer olarak alınmıştır. Parametreler ortalama değer olarak ifade edilmiş olup normal dağılım göstermektedir. Yaş gruplarındaki cinsiyetler arasında karşılaştırmalarda unpaired t testi kullanıldı. Yaş gruplarının karşılaştırılmasında ANOVA testi, ikili grupların karşılaştırılmasında ise LSD (en küçük önemli fark yöntemi) testi kullanılmıştır. İstatistiksel anlamlılık $p < 0.05$ olarak belirlendi.

4. BULGULAR

20-34 yaş grubunda bulunan kadınların ortalama aquaductus cerebri alanı 3.7 ± 1.4 mm² (1.8–5.3 mm²), ortalama pik hız 4.96 ± 2.01 cm/sn (2.83–7.74 cm/sn), ortalama ileri akım volümü 0.033 ± 0.022 ml (0.011–0.046 ml), ortalama geri akım volümü 0.019 ± 0.016 ml (0.005–0.029 ml), net ileri akım volümü 0.014 ± 0.007 ml (0.005–0.024 ml), ortalama akım 0.019 ± 0.010 ml/sn (0.006–0.042 ml/sn) bulunmuştur.

20-34 yaş grubunda bulunan erkeklerin ortalama aquaductus cerebri alanı 3.2 ± 1.2 mm² (2.1–6.4 mm²), ortalama pik hız 4.33 ± 1.38 cm/sn (1.96–8.57 cm/sn), ortalama ileri akım volümü 0.024 ± 0.010 ml (0.012–0.082 ml), ortalama geri akım volümü 0.014 ± 0.007 ml (0.004–0.057 ml), net ileri akım volümü 0.010 ± 0.006 ml (0.001–0.026 ml), ortalama akım 0.014 ± 0.010 ml/sn (0.001–0.031 ml/sn) bulunmuştur.

35-49 yaş grubunda bulunan kadınların ortalama aquaductus cerebri alanı 4.3 ± 1.6 mm² (1.8–7.2 mm²), ortalama pik hız 5.20 ± 1.75 cm/sn (2.21–6.80 cm/sn), ortalama ileri akım volümü 0.035 ± 0.015 ml (0.016–0.056 ml), ortalama geri akım volümü 0.020 ± 0.008 ml (0.005–0.032 ml), net ileri akım volümü 0.015 ± 0.010 ml (0.006–0.023 ml), ortalama akım 0.019 ± 0.013 ml/sn (0.011–0.033 ml/sn) bulunmuştur.

35-49 yaş grubunda bulunan erkeklerin ortalama aquaductus cerebri alanı 4.1 ± 1.7 mm² (2.9–7.5 mm²), ortalama pik hız 4.51 ± 1.51 cm/sn (1.89–8.18 cm/sn), ortalama ileri akım volümü 0.029 ± 0.012 ml (0.012–0.066 ml), ortalama geri akım volümü 0.016 ± 0.008 ml (0.007–0.029 ml), net ileri akım volümü 0.013 ± 0.006 ml (0.004–0.038 ml), ortalama akım 0.019 ± 0.008 ml/sn (0.006–0.049 ml/sn) bulunmuştur.

50 yaş ve üzeri grubunda bulunan kadınların ortalama aquaductus cerebri alanı 6.1 ± 2.5 mm² (3.0–7.0 mm²), ortalama pik hız 4.55 ± 1.77 cm/sn (2.14–6.33 cm/sn), ortalama ileri akım volümü 0.040 ± 0.020 ml (0.016–0.043 ml), ortalama geri akım volümü 0.021 ± 0.012 ml (0.002–0.026 ml), net ileri akım volümü 0.018 ± 0.015 ml (0.002–0.027 ml), ortalama akım 0.027 ± 0.023 ml/sn (0.003–0.044 ml/sn) bulunmuştur.

50 yaş ve üzeri grubunda bulunan erkeklerin ortalama aquaductus cerebri alanı 4.6 ± 1.4 mm² (2.4–9.9 mm²), ortalama pik hız 4.26 ± 1.38 cm/sn (1.84–8.35 cm/sn), ortalama ileri akım volümü 0.029 ± 0.008 ml (0.007–0.069 ml), ortalama geri akım volümü 0.015 ± 0.007 ml (0.006–0.046 ml), net ileri akım volümü 0.014 ± 0.007 ml (0.001–0.047 ml), ortalama akım 0.023 ± 0.014 ml/sn (0.002–0.053 ml/sn) bulunmuştur. (Tablo 4.1.).

Tablo 4.1. Yaş ve cinsiyet gruplarına göre ortalama BOS akım parametreleri (\pm SD)

	Aqueductus Cerebri Alanı (mm ²)	Pik Hız (cm/sn)	İleri Akım Volümü (ml) (Kaudal)	Geri akım volümü (ml) (Kranial)	Net İleri Akım Volümü (ml)	Ortalama Akım (ml/sn)
20-34 Yaş						
Grubu	3.7 \pm 1.4	4.96 \pm 2.01	0.033 \pm 0.022	0.019 \pm 0.016	0.014 \pm 0.007	0.019 \pm 0.010
Kadınlar	(1.8–5.3)	(2.83–7.74)	(0.011–0.046)	(0.005–0.029)	(0.005–0.024)	(0.006–0.042)
20-34 Yaş						
Grubu	3.2 \pm 1.2	4.33 \pm 1.38	0.024 \pm 0.010	0.014 \pm 0.007	0.010 \pm 0.006	0.014 \pm 0.010
Erkekler	(2.1–6.4)	(1.96–8.57)	(0.012–0.082)	(0.004–0.057)	(0.001–0.026)	(0.001–0.031)
35-49 Yaş						
Grubu	4.3 \pm 1.6	5.20 \pm 1.75	0.035 \pm 0.015	0.020 \pm 0.008	0.015 \pm 0.010	0.019 \pm 0.013
Kadınlar	(1.8–7.2)	(2.21–6.80)	(0.016–0.056)	(0.005–0.032)	(0.006–0.023)	(0.011–0.033)
35-49 Yaş						
Grubu	4.1 \pm 1.7	4.51 \pm 1.51	0.029 \pm 0.012	0.016 \pm 0.008	0.013 \pm 0.006	0.019 \pm 0.008
Erkekler	(2.9–7.5)	(1.89–8.18)	(0.012–0.066)	(0.007–0.029)	(0.004–0.038)	(0.006–0.049)
50 Yaş ve						
Üzeri	6.1 \pm 2.5	4.55 \pm 1.77	0.040 \pm 0.020	0.021 \pm 0.012	0.018 \pm 0.015	0.027 \pm 0.023
Grubu	(3.0–7.0)	(2.14–6.33)	(0.016–0.043)	(0.002–0.026)	(0.002–0.027)	(0.003–0.044)
Kadınlar						
50 Yaş ve						
Üzeri	4.6 \pm 1.4	4.26 \pm 1.38	0.029 \pm 0.008	0.015 \pm 0.007	0.014 \pm 0.007	0.023 \pm 0.014
Grubu	(2.4–9.9)	(1.84–8.35)	(0.007–0.069)	(0.006–0.046)	(0.001–0.047)	(0.002–0.053)
Erkekler						

Aynı yaş gruplarındaki cinsiyet karşılaştırmalarında tüm parametreler açısından istatistiksel olarak anlamlı farklılık saptanmadı. Cinsiyet ayrımı yapılmaksızın tüm yaş grupları arasındaki karşılaştırmada bütün parametrelerden sadece aqueductus cerebri alanında farklılık bulundu ($p=0.002$). (Tablo 4.2.). 50 yaş ve üzerindeki grupta aqueductus cerebri alanı, 20-34 ve 35-49 yaş gruplarından anlamlı olarak daha yüksek bulundu (sırasıyla $p=0.0001$, $p=0.035$). (Tablo 4.3.).

Tablo 4.2. Yaş grupları arasındaki ortalama BOS akım parametreleri (\pm SD)

	Aqueductus Cerebri Alanı (mm ²)	Pik Hız (cm/sn)	İleri Akım Volümü (ml) (Kaudal)	Geri akım volümü (ml) (Kranial)	Net İleri Akım Volümü (ml)	Ortalama Akım (ml/sn)
20-34 Yaş						
Grubu	3.5 \pm 1.3	4.64 \pm 1.71	0.028 \pm 0.017	0.016 \pm 0.012	0.012 \pm 0.007	0.017 \pm 0.010
n:24	(1.8–6.4)	(1.96–8.57)	(0.01–0.08)	(0.00–0.06)	(0.00–0.03)	(0.00–0.04)
35-49 Yaş						
Grubu	4.2 \pm 1.6	4.86 \pm 1.64	0.032 \pm 0.014	0.018 \pm 0.008	0.014 \pm 0.008	0.019 \pm 0.011
n:24	(1.8–7.5)	(1.89–8.18)	(0.01–0.07)	(0.01–0.04)	(0.00–0.04)	(0.01–0.05)
50 Yaş ve Üzeri Grup	5.3 \pm 2.1★	4.41 \pm 1.56	0.034 \pm 0.016	0.018 \pm 0.010	0.016 \pm 0.012	0.025 \pm 0.019
n:24	(2.4–9.9)	(1.84–8.35)	(0.01–0.07)	(0.00–0.05)	(0.00–0.05)	(0.00–0.08)
p değeri	0.002	0.643	0.444	0.803	0.303	0.138

Tablo 4.3. Yaş grupları arasındaki aqueductus cerebri alanının karşılaştırılması

	Aqueductus Cerebri Alanı (mm ²)	p Değeri
20-34 Yaş Grubu – 35-49 Yaş Grubu	3.5 \pm 1.37 / 4.2 \pm 1.6	0.132
20-34 Yaş Grubu – 50 Yaş ve Üzeri Grup	3.5 \pm 1.37 / 5.3 \pm 2.1	0.000 ★
35-49 Yaş Grubu – 50 Yaş ve Üzeri Grup	4.2 \pm 1.6 / 5.3 \pm 2.1	0.035 ★

★: p<0.05

5. TARTIŞMA

MRG, intrakraniyal yapıların morfolojik ve patolojik deęişikliklerinin ortaya konmasında duyarlılığı son derece yüksek bir tıbbi görüntüleme tekniğidir. Diğer görüntüleme teknikleri ile karşılaştırıldığında, yapısal ve işlevsel bilgileri mükemmel bir şekilde verirken, diğer teknikler ile görüntülenemeyen pek çok anatomik bölge ve yapının değerlendirilmesine de olanak tanır. MRG, yumuşak doku kontrast çözümüleme gücü en yüksek görüntüleme yöntemidir. Beyin patolojilerinde beyin dokusunu kontrast maddeye ihtiyaç duymadan görüntüleyebilir. Ayrıca serebral vasküler yapıları incelemek amacıyla geliştirilen faz kontrast teknikleri kullanılarak da BOS akım dinamiklerinin incelenmesi gibi fizyolojik değerlendirmeler yapılabilmektedir (42). FKS-MRG, BOS akım fizyolojisi hakkında kontrast madde enjeksiyonu ve X-ışını maruziyeti olmadan, kataterizasyon gibi invaziv işlemlere gerek kalmadan non-invaziv bir şekilde ve kısa bir inceleme süresinde niteliksel ve niceliksel bilgiler verebilmektedir (39, 43).

Lee ve ark. (2004) yaptıkları çalışmada BOS akım kantifikasyonu sonuçları üzerinde fizyolojik olarak iki faktörün etkili olduğunu vurgulamıştır. Bunlardan biri anatomik olarak ölçüm yapılacak aquaductus cerebri kısmının belirlenmesi, diğeri ise başlangıç bölgenin seçimi ile girdap akımların baskılanması ve sistematik hataların oluşmasının engellenmesidir. Herhangi bir alan belirlenmeksizin, aquaductus cerebri'den yukarıdan aşağıya doğru alınan BOS akım ölçümlerinde BOS'un pik sistolik hızında küçük artışlar gözlemlenmiştir fakat ortalama akımlarında çok az fark bulunmuştur (3). Daha önce yapılan çalışmalarda aquaductus cerebri'nin farklı alanlarından BOS akım dinamiği değerlendirilmiştir (2, 3). Bazı yazarlara göre BOS akımının en doğru ölçümünün colliculus inferior seviyesinde aquaductus cerebri'nin en dar noktasından elde edildiğini bildirmektedir (3). Başka bir kaynakta akuaduktal ölçümün, akımın açısını ve parsiyel hacim etkisini en aza indirmek için aquaductus cerebri'nin 4. ventrikül ile birleştiği yerden yapıldığını rapor etmektedir (44). Aquaductus cerebri anatomik olarak akuaduktal lumende görülen iki doğal daralma ile pars anterior, ampulla ve pars posterior olmak üzere üç bölüme ayrılmıştır. Pars posterior, aquaductus cerebri'nin en dar lumenine sahiptir (2, 3). Lee ve ark. (2004) 'nın sağlıklı gönüllü bireylerde yapmış oldukları çalışmada aquaductus cerebri'nin anatomik seviyelerinde BOS akımı ile ilgili fark bulamamışlardır (3). Biz çalışmamızda ROI

çiziminde yaşanan hataları en aza indirmek için aqueductus cerebri lümeninin en geniş bölümü olan ampulla bölgesini baz aldık. BOS akım dinamiklerinde görülen önemli istatistiksel farklar kesit alanındaki varyasyonlar nedeniyle veya aqueductus cerebri'nin farklı seviyelerinden ölçüm alınmasından kaynaklanabilir.

Literatürde sirkadiyen etkilerden kaçınmak için tüm görüntüler aynı zaman dilimi aralığında elde edildiği görülmektedir ve en çok kullanılan zaman dilimi olarak 14.00-18.00 saatleri karşımıza çıkmaktadır (45). Biz de çalışmamızda bu amaçla bütün olguların MR çekimini 14.00-18.00 saatleri arasında uyguladık. BOS akım dinamikleri arteriyel kan basıncı, venöz akım, kalp atım hızı ve solunum etkilerine bağlı etkilenmeler gösterebildiği bildirilmiştir (30, 31). Bu amaçla çalışmamızdaki olgular seçilirken tansiyon öyküsü, kalp hastalığı ve bilinen bir nörolojik hastalığı olup olmadığı sorgulanmıştır ve pozitif bulunanlar çalışmaya alınmamıştır.

BOS akımı ve hız parametreleri normalde geniş bir varyasyonel aralıkta karşımıza çıkar ki bu temel olarak BOS alanlarının anatomisi, kan damarlarının büyüklüğü, kan basıncı, venöz akım, kalp hızı, çevre beyin dokusunun kompliyansı ve solunum etkilerine bağlıdır (30, 31, 43, 46-48). Yüksek çözünürlüklü görüntüleme birimleri kullanılmasına rağmen hız verisinde hatalar olabilmektedir. Bunun sebepleri ise non-lineer gradyentler, girdap akımlar, parsiyel volüm etkileri ve hatalı ROI yerleştirilmesi olarak gösterilmiştir (2, 3, 39). Bu faktörlerden kaynaklanan tahmini hatanın yaklaşık %10-15 oranında olduğu bildirilmiştir (49). Çok dar aqueductus cerebri durumlarında gürültü ve zayıf kontrast nedeniyle ROI yerleştirmek güç olacağından hata oranı daha yüksek olabilmektedir. ROI yerleştirilmesi operatöre bağımlı olması nedeniyle tekniğin bir kısıtlılığı olarak kabul edilebilir (3). Güvenilir akım değerlendirilmesinin lümen çapı 1.5 mm^2 üzerinde olduğunda yapılabileceği rapor edilmiştir (50). Bizim çalışmamızda en düşük aqueductus cerebri alanı 1.8 mm^2 olup 2 mm^2 'nin altında aynı değerde sadece iki olgu vardı. Tüm olgularda aqueductus cerebri alanı değeri $1.8-9.9 \text{ mm}^2$ arasında olup yaş gruplarına göre 5.3 mm^2 ortalama ile anlamlı farkı oluşturan 50 yaş ve üzeri gruptu (20-34 yaş grubu 3.5 mm^2 , 35-49 yaş grubu 4.2 mm^2). 50 yaş ve üzeri grupta ortalama aqueductus cerebri alanının diğer yaş gruplarına göre yüksek bulunmasının sebebinin ileri yaşta meydana gelen serebral atrofik değişikliklere bağlı olabileceğini düşünmekteyiz. Serebral atrofi ile BOS alanlarında genişleme olacak ve buna bağlı olarak kardiyak siklusa aqueductus cerebri'den geçen akım volümleri artacaktır. Bizim bulgularımızda da yaşa paralel olarak aquaduktal akım volümlerinde artış saptanmakla beraber istatistiksel olarak anlamlılık yoktu. Aqueductus

cerebri'den geçen akım hızı ve ortalama akım değerlerinde anlamlı bir deęişiklik olmadan bu bulguların saptanması düşüncemizi destelemektedir. Yine Zamboni ve ark.'nın yapmış olduęu çalışmada da Multipl Skleroz'lu hastalarda bozulmuş BOS dinamiklerinin serebral atrofi ve ventriküler dilatasyona baęlı gelişebileceğini rapor etmiştir (51). Yaşlanmaya baęlı olarak BOS dolaşımında iki fizyolojik deęişiklik olduęu ileri sürülmüştür. Bunlardan birinci teoriye göre daha düşük BOS üretimi ve dolayısıyla BOS miktarında azalma, ikinci teoriye göre ise BOS çıkışına artan direnç gösterilmektedir (1). Silverberg ve ark. (2003)'na göre BOS üretiminde başarısızlık hakimse Alzheimer hastalığı, BOS çıkışına direnç hakimse eęer normal basınçlı hidrosefali meydana gelir (20). Öte yandan Luetmer ve ark. (2002) normal yaşlı hastalarda, Alzheimer hastalığı olan bireylerde ve normal basınçlı hidrosefali hariç kognitif bozukluęun dięer formları olan hastalarda BOS akım oranını benzer bulmuştur ki bu akış oranları serebral atrofiden baęımsız olduęunu göstermektedir (52). Ayrıca çalışmamızda ortalama aquaductus cerebri alanı, yaştan baęımsız olarak literatürdeki dięer çalışmalarla kıyaslandığında daha yüksek bulunmuştur (Unal ve ark. (1) 2.35 mm², Jeong Hyun Lee ve ark. (3) 2.8 mm², bizim çalışmamızda ise 4.38 mm²).

Esneme kabiliyeti olmayan beynin korunaklı yapısı sayesinde, sistol esnasında artan kan akışını kompanse etmek için kompleks bir intrakraniyal sıvı düzenleme mekanizması kullanılır. Bu sistem, sistol esnasında intrakraniyal arteriyel kanın geçici artışına karşılık for. magnum'dan MS'e eşit miktarda BOS geçişi ile sağlanır (53). Bunu da serebral kapiller yatak boyunca kan akışını düzenlemek için gelişmiş bir Windkessel mekanizmasını kullanarak yapar (18, 24).

BOS akımında kardiyak sistol sırasında intrakranial basınç artışı nedeniyle kaudale doğru hareket gözlenirken, diastol sırasında arteriyel basınçtaki düşme BOS'un kraniale doğru hareket etmesine neden olur. Böylece BOS akımı sinuzoidal bir akım paterni gösterir ki intrakraniyal arteriyel akım hızı pik düzeye ulaştıktan hemen sonra BOS akımında da kaudal yönde pik sistolik hız gözlenir. Barkhof ve ark. (1994)'nın yapmış olduęu çalışmada genç ve yaşlı gruplar arasında BOS akımında küçük farklar olmasına rağmen istatistiksel olarak anlamlı bulunmamıştır (2). BOS akım çalışmalarında aquaductus cerebri'den geçen BOS akım hızı ile ilgili pik hız ve ortalama hız verileri elde edilmekle birlikte literatürde pik hız değerlerinin kullanıldığı görülmektedir. Barkhof ve ark.'nın yapmış olduęu çalışmaya benzer şekilde bizim çalışmamızda da yaş grupları arasında pik hız değerlerinde hafif farklılıklar olmakla birlikte istatistiksel anlamlılık açısından farklılık bulunmamıştır. Barkhof ve ark.

akuaduktal BOS pulsasyonunun yaştan ziyade fizyolojik deęişikliklere baęlı olabileceęini bildirmiştir (2).

Hız kodlama deęeri (Velocity encoding, Venc), incelenen bölgedeki akım hızının sensitivitesini belirleyen önemli bir parametredir. Seçilen Venc deęeri görüntülerdeki en yüksek akım hızını gösterir. Venc deęeri maksimum pik hızın üzerinde seçilirse daha iyi sinyal kaydı alınır. Daha küçük Venc deęerlerinde ise o vokselden sinyal alınmaz. Genellikle literatürdeki akuaduktal akım çalışmalarında seçilen Venc deęeri 10-20 cm/sn arasında deęişmektedir (36, 39, 50, 54, 55). Biz de bu bilgilere göre Venc deęerini 20 cm/sn olarak seçtik. Dięer taraftan, daha yüksek Venc deęerine sahip olduęu düşünölen hastalarda daha yüksek bir deęer seçilmelidir (1). Literatürdeki deęişik çalışmalarda akuaduktal pik hız deęerlerinin yaştan baęımsız olarak büyük fizyolojik varyasyonlar gösterdięi bildirilmiştir (1.41-12.7 cm/sn) (1-3, 56, 57). Yapılan çalışmalar yaşı saęlıklı gönüllülerde akuaduktal pik hız deęeri ve debinin hem kranial hem de kaudal yönde arttıęını ancak istatistiksel olarak anlamlı olmadığını bildirmektedir (1, 5, 21). Aynı şekilde bizim çalışmamızda da pik hızlar 1.84 ila 8.57 cm/sn arasında bulunmuş olup yaş ve cinsiyete göre anlamlı farklılık elde edilmemiştir. Pik hızlar kaudokranial veya kraniokaudal yönlerde olup yön açısından da belirgin fark saptanmamıştır.

Literatürde ileri akım volümü (kraniokaudal akım), geri akım volümü (kaudokranial akım) ve net ileri akım volümü (kraniokaudal akım) parametrelerinde farklı deęerler bildirilmiştir. Çalışılan farklı model cihazlara göre net ileri akım ve ortalama akım deęerlerinde, bir kardiyak siklusta veya belli bir aralıktaki akım miktarı şeklinde verilen sonuçlar karşımıza çıkmaktadır. Net ileri akım volümü, bir kardiyak siklustaki sistolde gerçekleşen kraniokaudal ve diastolde gerçekleşen kaudokranial akım volümleri farkından elde edilirken, ortalama akım aquaductus cerebri'den geçen bir saniyedeki net akım miktarını belirtmektedir. Bazı çalışmalarda ise 1 sn'deki net ileri akım 60 ile çarpılarak dakikadaki akım miktarı verilmiştir. Sonuç olarak literatürde net ileri akım deęerlerinde birim yönünden bazı farklılıklar bulunmakta olup kıyaslama yapılırken bu farklılıklar dikkate alınmalıdır. Biz de çalışmamızda literatürdeki çalışma sonuçlarını kıyaslama açısından net ileri akım ve dakikadaki ortalama akım verilerinin ayrı ayrı istatistik deęerlendirmesini yaptık. Bizim çalışmamızda yaş ve cinsiyetten baęımsız olarak bir kardiyak siklustaki ileri akım volümü 0.007-0.082 ml/stroke, geri akım volümü 0.002-0.057 ml/stroke, net ileri akım volümü 0.001-0.047 ml/stroke arasında deęişmekteydi. Aquaductus cerebri'den geçen net ortalama akım ise 0.02 ± 0.01

ml/sn ve 1.24 ± 0.8 ml/dk olarak saptandı. Net ileri akım ve ortalama akım değerlerinde Ünal ve ark. (1) $0.001-0.044$ ml/stroke, Lee ve ark. (3) $0.06-0.34$ ml/sn, Brinkmann ve ark. (50) 0.04 ± 0.02 ml/sn, Enzmann ve Pelc (54) 0.4 ± 0.12 ml/dk sonuçlarını rapor etmişlerdir. Bu bağlamda elde ettiğimiz sonuçlar genel olarak literatür verileriyle benzerlik göstermekte olup bu sonuçların normal fizyolojik varyasyonları temsil ettiğini düşünmekteyiz. Stoquart-ElSaranki ve ark. (58) ileri yaşta BOS stroke volümünün belirgin olarak azaldığını ileri sürmüştür. Bizim çalışmamızda ileri akım volümü 20-34 yaş grubunda 0.028 ± 0.017 ml, 35-49 yaş grubunda 0.032 ± 0.014 ml ve 50 yaş ve üzeri grupta 0.034 ± 0.016 ml bulundu. Geri akım volümü 20-34 yaş grubunda 0.016 ± 0.012 ml, 35-49 yaş grubunda 0.018 ± 0.008 ml ve 50 yaş ve üzeri grupta 0.018 ± 0.010 ml bulundu. Sonuç olarak yaşla birlikte ileri ve geri akım volümlerinde artış saptanmakla birlikte istatistiksel açıdan anlamlı değildi. İleri ve geri akım volümlerindeki bu artış doğal olarak aquaductus cerebri'nin çap artışı ile paralellik göstermekte olup, ileri ve geri akım farkından elde edilen net ileri akım volümü, her iki volümde de artış gösterdiği için farklılık yaratmamaktadır. Net ileri akım volümü de diğer volümlerle aynı şekilde yaşla birlikte artış gösterse de istatistiksel olarak anlamlı değildi (20-34 yaş grubunda 0.012 ± 0.007 ml, 35-49 yaş grubunda 0.014 ± 0.008 ml ve 50 yaş ve üzeri grupta 0.016 ± 0.012 ml). Florez ve ark.'nın (45) yapmış olduğu çalışmada ne yaştan ne de cinsiyetin, Ünal ve ark.'nın (1) yapmış olduğu çalışmada ise cinsiyetin BOS akım parametreleri üzerine istatistiksel olarak anlamlı bir etkisi bulunmamıştır. Bizim yaptığımız bu çalışmada da aynı şekilde cinsiyetin BOS akım parametreleri üzerine anlamlı bir etkisi saptanmamıştır.

FKS-MRG çekilirken kardiyak hareketler ile BOS akımı arasındaki senkronizasyonu sağlamak için uygulanan tetikleme yöntemleri prospektif veya retrospektif tetikleme adı verilen şekillerde yapılabilir (1). Bizim çalışmamızda genelde daha çok kullanılan ve MR cihazımızın uygunluğuna göre prospektif tetikleme kullanılmıştır (39). Prospektif tetiklemede sinyal toplanması, bir sonraki tetiklemenin doğru tespiti için sonraki R dalgasından yaklaşık 200 ms önce durur. Bu nedenle tüm kardiyak siklus değerlendirilemez ve sistol ağırlıklı görüntüler elde edilir. Bu da prospektif tetiklemenin, retrospektif tetiklemeye göre dezavantajdır (1). Bu bağlamda özellikle akuaduktal BOS akım volümleri ile ilgili literatürde daha önce rapor edilen farklı değerlerdeki BOS akım parametreleri, kullanılan tetikleme yönteminin farklı olmasıyla da ilişkili olabilir.

6. SONUÇ VE ÖNERİLER

FKS-MRG; non-invaziv olması, ön hazırlık ve kontrast kullanımı gerektirmemesi, kişinin X-ışınına maruz kalmaması, tüm çekim işleminin 10 ile 15 dakikayı aşmaması ve en önemlisi yüksek sensitivite ve spesifite değerlerine sahip olması nedeniyle oldukça önemli bir tanı yöntemidir.

Sonuç olarak bizim de kullanmış olduğumuz FKS-MRG tanı yöntemi ile kapsamlı olgu sayısı içeren bu çalışmamızda geniş bir varyasyonel aralıkta karşımıza çıkan akuaduktal BOS akım parametrelerinde yaş ve cinsiyetin anlamlı bir etkisini bulamadık. Diğer taraftan aquaductus cerebri alanının yaşlı grupta anlamlı olarak yüksek bulunmasının sebebinin ileri yaşta oluşabilecek atrofi bağımlı ventriküler sistem dilatasyonuna sekonder olabileceğini düşündük. Yaştan bağımsız olarak elde ettiğimiz 1.8-9.9 mm² arasındaki aquaductus cerebri alanı, 1.84-8.57 cm/sn arasındaki pik hız ve 0.001-0.047 ml arasındaki net akım değerlerinde belirlenen alt ve üst sınırlar, gelecek klinik çalışmalarda yararlı olabilecektir.

KAYNAKLAR

1. Unal O, Kartum A, Avcu S, Etlik O, Arslan H, Bora A. Cine phase-contrast MRI evaluation of normal aqueductal cerebrospinal fluid flow according to sex and age. *Diagn Interv Radiol* 2009, 15(4):227-31.
2. Barkhof F, Kouwenhoven M, Scheltens P. Phase-contrast cine MR imaging of normal aqueductal CSF flow. Effect of aging and relation to CSF void on modulus MR. *Acta Radiologica* 1994, 35(2):123-130.
3. Lee JH, Lee HK, Kim JK, Kim HJ. CSF flow quantification of the cerebral aqueduct in normal volunteers using phase contrast cine MR imaging. *Korean Journal of Radiology* 2004, 5(2):81-6.
4. Gideon P, Thomsen C, Stahlberg F, Henriksen O. Cerebrospinal fluid production and dynamics in normal aging: a MRI phase-mapping study. *Acta Neurol Scand* 1994, 89(5):362-6.
5. Moore KL, Persaud TVN. Embriyoloji ve Doğum Defektlerinin Temelleri. Müftüoğlu S, Atilla P, Kaymaz F (Çeviri editörleri). 7. Baskı, Ankara: Güneş Tıp Kitabevleri, 2009: 262-3.
6. Sadler TW. Santral sinir sistemi, 7th ed. Baltimore - Maryland, Williams and Wilkins, 1995, 358-96.
7. Dziegielewska KM, Ek J, Habgood MD, Saunders NR. Development of the choroid plexus. *Microscopy Research and Technique* 2001, 52:5-20.
8. Standring S. Gray's Anatomy, 40. Edition. UK, Elsevier, 2008, 237-45.
9. Snell RS. Clinical Neuroanatomy, 6. Edition. Baltimore, Lippincott Williams & Wilkins, 2006, 439-58.
10. Ozan H. Anatomi, 2. Baskı. İstanbul, Nobel Tıp Kitabevleri, 2004, 239-42.
11. Grossman RI, Yousem DM. Cranial anatomy, Neuroradiology 2nd ed. Elsevier Inc., 2003, 37-96.
12. McComb JG. Recent research into the nature of cerebrospinal fluid formation and absorption. *J Neurosurg* 1983, 59:369-83.
13. McComb JG. Cerebrospinal fluid physiology of the developing fetus. *AJNR* 1992, 12:595-9.
14. Arıncı K, Elhan A. Anatomi, 5. Baskı. Ankara, Güneş Tıp Kitabevleri, 2014, 346-7.
15. Sarsılmaz M. İnsan Anatomisi. İstanbul, Akademi Basın ve Yayıncılık, 2014, 514-5.

16. Taner D. Fonksiyonel Nöroanatomi. Ankara, ODTÜ Yayıncılık, 2008, 29.
17. Begsneider M. Evolving concepts of cerebrospinal fluid physiology. *Neurosurgery Clinics of North America* 2001, 36:632-8.
18. Öner S. Multipl Sklerozlu Hastalarda Serebrospinal Sıvı Akım Dinamik Çalışmalarının Akut-Kronik Hastalık Ayırıcı Tanısına Katkısının Değerlendirilmesi. Tıp Fakültesi, Radyoloji Anabilim Dalı. Uzmanlık Tezi, Malatya: İnönü Üniversitesi, 2013.
19. Men S. BOS akım hastalıkları ve hidrosefali. *Nöroradyoloji manyetik rezonans uygulamaları* 2006, 80-96.
20. Silverberg GD, Mayo M, Saol T, Rubinstein E, McGuire D. Alzheimer's disease, normal pressure hydrocephalus and senescent changes in CSF circulatory physiology: a hypothesis. *The Lancet Neurology* 2003, 2:506-11.
21. May C, Kaye JA, Attack JR, Schapiro MB, Friedland RP, Rapaport SI. Cerebrospinal fluid production is reduced in healthy aging. *Neurology* 1990, 40:500-3.
22. Papaiconomou C, Bozanovic-Sosic R, Zakharov A, Johnston M. Does neonatal cerebrospinal fluid absorption occur via arachnoid projections or extracranial lymphatics?. *Am J Physiol* 2002, 283:869-76.
23. Greitz D. Radiological assessment oh hydrocephalus: new theories and implications of therapy. *Neurosurg Rev* 2004, 27:145-65.
24. Greitz D. Cerebrospinal fluid circulation and associated intracranial dynamics. A radiologic investigation using MR imaging and radionuclide cisternography. *Acta Radiol* 1993, 34:1-23.
25. Greitz D, Franck A, Nordell B. On the pulsatile nature of the intracranial and spinal CSF circulation demonstrated by MR imaging. *Acta Radiol* 1993, 34:321-8.
26. Greitz D, Hannerz J. A proposed model of cerebrospinal fluid circulation: observations with radionuclide cisternography. *Am J Neuroradiol* 1996, 17:431-8.
27. Greitz D, Greitz T, Hindmarsh TV. A new view on the CSF circulation with the potential for pharmacological treatment of childhood hydrocephalus. *Acta Paediatr* 1997, 86:125-32.
28. Greitz D, Greitz T. The pathogenesis and hemodynamics of hydrocephalus. A proposal for a new understanding. *Int J Neuroradiol* 1997, 3:367-75.

29. Greitz D, Wirestam R, Franck A, Nordell B, Thomsen C, Stahlberg F. Pulsatile brain movement and associated hydrodynamics studied by magnetic resonance imaging. The Monro-Kellie doctrine revisited. *Neuroradiol* 1992, 34:370-80.
30. Schroth G, Klose U. Cerebrospinal fluid flow. Part I Physiology of cardiac-related pulsation. *Neuroradiol* 1992, 35:1-9.
31. Schroth G, Klose U. Cerebrospinal fluid flow. Part II Physiology of respiration-related pulsations. *Neuroradiol* 1992, 35:10-5.
32. Schroth G, Klose U. Cerebrospinal fluid flow. Part III Pathological cerebrospinal fluid pulsations. *Neuroradiol* 1992, 35:16-24.
33. Yıldız H. İntrakranial araknoid kistlerin subaraknoid boşluk ile bağlantısını göstermede BOS flow MR inceleme. Tıp Fakültesi, Radyoloji Anabilim Dalı. Uzmanlık Tezi, Bursa: Uludağ Üniversitesi, 2001.
34. Gülbahar F. Normal basınçlı hidrosefali olgularında faz kontrast MRG ile BOS akımının kantitatif olarak değerlendirilmesinin ayırıcı tanı ve takibe katkıları. Tıp Fakültesi, Radyoloji Anabilim Dalı. Uzmanlık Tezi, İzmir: Dokuz Eylül Üniversitesi, 2006.
35. Kartum A. Cinsiyet ve yaşın normal BOS akımına etkisinin faz kontrast MRG ile değerlendirilmesi. Tıp Fakültesi, Radyoloji Anabilim Dalı. Uzmanlık Tezi, Van: Yüzüncüyıl Üniversitesi, 2005.
36. Bradley WG. Flow phenomena. *Magnetic Resonance Imaging* 1999, 1:231-55.
37. Bradley WG, Quencer RM. Hydrocephalus and cerebrospinal fluid flow. *Magnetic Resonance Imaging* 1999, 3:1483-506.
38. Kizziar R, Nesbit GM. The quantitative evaluation of cerebral spinal fluid flow. *Seminars in Ultrasound CT MRI* 2000, 6:452-61.
39. Nitz WR, Bradley GB, Watanabe AS, Lee RR, Burgoyne B, O'Sullivan RM, Herbst MD. Flow dynamics of cerebrospinal fluid: Assessment with phase contrast velocity MR imaging performed with retrospective cardiac gating. *Radiology* 1992,183:395-405.
40. McNeal G, Johnson K. MRI flow quantification techniques. *Siemens Magnetom FLASH*, 2002, 90-100.
41. Henry-Feugeas MC, Idy-Peretti I, Blanchet B, Hassine D, Zannoli G, Schouman-Claeys E. Temporal and spatial assessment of normal cerebrospinal fluid dynamics with MR imaging. *Magn Reson Imaging* 1993, 11:1107-18.

42. Hüsmen G. BOS akım bozukluklarının faz kontrast sine MRG ile incelenmesi. Tıp Fakültesi, Radyoloji Anabilim Dalı. Uzmanlık Tezi, Ankara: Gülhane Askeri Tıp Akademisi, 2007.
43. Bhadelia RA, Bogdan AR, Wolpert SM. Analysis of cerebrospinal fluid flow waveforms with gated phase-contrast MR velocity measurements. *AJNR Am J Neuroradiol* 1995, 16: 389-400.
44. Enzmann DR, Pelc NJ. Normal flow patterns of intracranial and cerebrospinal fluid defined with phase-contrast cine MR imaging. *Radiology* 1991, 178:467-74.
45. Florez N, Martí-Bonmatí L, Forner J, Arana E, Moratal D. Normal values for cerebrospinal fluid flow dynamics in the aqueduct of Sylvius through optimized analysis of phase-contrast MR images. *Radiologia* 2009, 51(1):38-44.
46. Bhadelia RA, Bogdan AR, Kaplan RF, Wolpert SM. Cerebrospinal fluid pulsation amplitude and its quantitative relationship to cerebral blood flow pulsations: a phase-contrast MR flow imaging study. *Neuroradiol* 1997, 39:258-264.
47. Alperin N, Vikingstad EM, Gomez-Anson B, Levin DN. Hemodynamically independent analysis of cerebrospinal fluid and brain motion observed with dynamic phase contrast MRI. *Magn Reson Med* 1996, 35:741-754.
48. Naidich TP, Altman NR, Conzalez-Arias SM. Phase contrast cine magnetic resonance imaging: normal cerebrospinal fluid oscillation and applications to hydrocephalus. *Neurosurg Clin N Am* 1993, 4:677-705.
49. Kolbitsch C, Schocke M, Lorenz IH, Kremser C, Zschiegner F, Pfeiffer KP, Felber S, Aichner F, Hörmann C, Benzer A. Phase-contrast MRI measurement of systolic cerebrospinal fluid peak velocity (CSFV (peak)) in the aqueduct of Sylvius: a noninvasive tool for measurement of cerebral capacity. *Anesthesiology* 1999, 90:1546-50.
50. Brinkmann G, Harlandt O, Muhle C, Brossmann J, Heller M. Quantification of fluid flow in magnetic resonance tomography: an experimental study of a flow model and liquid flow measurements in the cerebral aqueduct in volunteers. *Rofo* 2000, 172:1043-51.
51. Zamboni P, Menegatti E, Weinstock-Guttman B, et al. The severity of chronic cerebrospinal venous insufficiency in patients with multiple sclerosis is related to altered cerebrospinal fluid dynamics. *Funct Neurol* 2009, 24:133-138.
52. Luetmer PH, Huston J, Friedman JA, Dixon GR, Petersen RC, Jack CR, McClelland RL, Ebersold MJ. Measurement of cerebrospinal fluid flow at the cerebral aqueduct

by use of phase-contrast magnetic resonance imaging: Technique validation and utility in diagnosing idiopathic normal pressure hydrocephalus. *Neurosurgery* 2002, 50:534-42.

53. Beggs CB, Magnano C, Shepherd SJ, Marr K, Valnarov V, Hojnacki D, Bergsland N, Belov P, Grisafi S, Dwyer MG, Carl E, Weinstock-Guttman B, Zivadinov R. Aqueductal cerebrospinal fluid pulsatility in healthy individuals is affected by impaired cerebral venous outflow. *J Magn Reson Imaging* 2014, 40(5):1215-22.
54. Enzmann DR, Pelc NJ. Cerebrospinal fluid flow measured by phase-contrast cine MR. *AJNR Am J Neuroradiol* 1993, 14:1301-7.
55. Enzmann DR, Pelc NJ. Normal flow patterns of intracranial and cerebrospinal fluid defined with phase-contrast cine MR imaging. *Radiology* 1991, 178:467-74.
56. Kim DS, Choi JU, Ryoong Huh R, Yun PH, Kim DI. Quantitative assessment of cerebrospinal fluid hydrodynamics using a phase-contrast cine MR image in hydrocephalus. *Childs Nerv Syst* 1999, 15:461-7.
57. Schroeder HW, Schweim C, Schweim KH, Gaab MR. Analysis of aqueductal cerebrospinal fluid flow after endoscopic aqueductoplasty by using cine phase-contrast magnetic resonance imaging. *J Neurosurg* 2000, 93:237-44.
58. Stoquart-ElSankari S, Balédent O, Gondry- Jouet C, Makki M, Godefroy O, Meyer ME. Aging effects on cerebral blood and cerebrospinal fluid flows. *J Cereb Blood Flow Metab* 2007, 27:1563-72.

EKLER

EK-1. ÖZGEÇMİŞ

13.04.1985 tarihinde Malatya’da doğdum. İlk ve orta öğrenimimi Malatya’da tamamladım. 2008 yılında Fırat Üniversitesi Sağlık Yüksekokulu Hemşirelik Bölümü’nü okul ve bölüm birinciliği ile bitirdim. 2008 yılında İnönü Üniversitesi Tıp Fakültesi Anatomi Anabilim Dalı’nda Araştırma Görevlisi olarak göreve başladım. Aynı zamanda da Sağlık Bilimleri Enstitüsü’nde lisanüstü eğitimimi sürdürdüm. 2011 yılında Yüksek Lisans eğitimimi tamamlayıp, 2012 yılında da Doktora eğitimime başladım. 2013 yılında Karabük Üniversitesi Sağlık Hizmetleri Meslek Yüksekokulu’na Öğretim Görevlisi olarak atandım. Halen görevime devam etmekteyim. Evliyim ve bir çocuk annesiyim.

EK-2. ETİK KURUL KARARI

MALATYA KLİNİK ARAŞTIRMALARI ETİK KURULU KARAR FORMU

BAŞVURU BİLGİLERİ	ARAŞTIRMANIN AÇIK ADI	Faz kontrast Sine MR Görüntüleme ile normal aquaduktal BOS akımının yaş ve cinsiyete göre kantitatif değerlendirilmesi			
	ARAŞTIRMA PROTOKOL KODU	2011/128			
	KOORDİNATÖR/SORUMLU ARAŞTIRMACI UNVANI/ADI/SOYADI	Yrd. Doç.Dr.Ayşegül (Sağır) Kahraman			
	KOORDİNATÖR/SORUMLU ARAŞTIRMACININ UZMANLIK ALANI	Radyoloji Anabilim Dalı			
	KOORDİNATÖR/SORUMLU ARAŞTIRMACININ BULUNDUĞU MERKEZ	MALATYA			
	DESTEKLEYİCİ				
	DESTEKLEYİCİNİN YASAL TEMSİLCİSİ				
	ARAŞTIRMANIN FAZİ	FAZ 1	<input type="checkbox"/>		
		FAZ 2	<input type="checkbox"/>		
		FAZ 3	<input type="checkbox"/>		
FAZ 4		<input type="checkbox"/>			
ARAŞTIRMANIN TÜRÜ	Yeni Bir Endikasyon	<input type="checkbox"/>			
	Yüksek Doz Araştırması	<input type="checkbox"/>			
	Diğer ise belirtiniz				
ARAŞTIRMAYA KATILAN MERKEZLER	TEK MERKEZ <input type="checkbox"/>	ÇOK MERKEZLİ <input type="checkbox"/>	ULUSAL <input type="checkbox"/>	ULUSLARARASI <input type="checkbox"/>	

DEĞERLENDİRİLEN BELGELER	Belge Adı	Tarihi	Versiyon Numarası	DİLİ		
		ARAŞTIRMA PROTOKOLÜ			Türkçe <input type="checkbox"/>	İngilizce <input type="checkbox"/>
	BİLGİLENDİRİLMİŞ GÖNÜLLÜ OLUR FORMU			Türkçe <input type="checkbox"/>	İngilizce <input type="checkbox"/>	Diğer <input type="checkbox"/>
	OLGU RAPOR FORMU			Türkçe <input type="checkbox"/>	İngilizce <input type="checkbox"/>	Diğer <input type="checkbox"/>
	ARAŞTIRMA BROŞÜRÜ			Türkçe <input type="checkbox"/>	İngilizce <input type="checkbox"/>	Diğer <input type="checkbox"/>
DEĞERLENDİRİLEN DİĞER BELGELER	Belge Adı	Açıklama				
	TÜRKÇE ETİKET ÖRNEĞİ	<input type="checkbox"/>				
	SİGORTA	<input type="checkbox"/>				
	ARAŞTIRMA BÜTÇESİ	<input type="checkbox"/>				
	BİYOLOJİK MATERYEL TRANSFER FORMU	<input type="checkbox"/>				
	HASTA KARTI/GÜNLÜKLERİ	<input type="checkbox"/>				
	İLAN	<input type="checkbox"/>				
	YILLIK BİLDİRİM	<input type="checkbox"/>				
	SONUÇ RAPORU	<input type="checkbox"/>				
	GÜVENLİLİK BİLDİRİMLERİ	<input type="checkbox"/>				
DİĞER:	<input type="checkbox"/>					
KARAR BİLGİLERİ	Karar No:	Tarih: 25.09.2012				
	Yukarıda bilgileri verilen klinik araştırma başvuru dosyası ile ilgili belgeler araştırmanın gerekece, amaç, yaklaşım ve yöntemleri dikkate alınarak incelenmiş çalışmanın başvuru dosyasında belirtilen merkezlerde gerçekleştirilmesinde etik ve bilimsel sakınca bulunmadığına toplantıyla katılan Etik Kurul üye tam sayısının salt çoğunluğu ile karar verilmiştir.					

MALATYA KLİNİK ARAŞTIRMALARI ETİK KURULU KARAR FORMU

MALATYA KLİNİK ARAŞTIRMALARI ETİK KURULU	
ÇALIŞMA ESASI	Klinik Araştırmalar Hakkında Yönetmelik, İyi Klinik Uygulamaları Kılavuzu
BAŞKANIN UNVANI / ADI / SOYADI:	Prof.Dr.Tamer BAYSAL

Unvanı/Adı/Soyadı	Uzmanlık Alanı	Kurumu	Cinsiyet		Araştırma ile İlişki		Katılım *		İmza
			E <input checked="" type="checkbox"/>	K <input type="checkbox"/>	E <input type="checkbox"/>	H <input type="checkbox"/>	E <input type="checkbox"/>	H <input type="checkbox"/>	
Prof. Dr. Tamer BAYSAL	Radyoloji	İnönü Üniversitesi Tıp Fakültesi	E <input checked="" type="checkbox"/>	K <input type="checkbox"/>	E <input type="checkbox"/>	H <input type="checkbox"/>	E <input type="checkbox"/>	H <input type="checkbox"/>	
Prof. Dr. Metin GENÇ	Halk Sağlığı	İnönü Üniversitesi Tıp Fakültesi	E <input checked="" type="checkbox"/>	K <input type="checkbox"/>	E <input type="checkbox"/>	H <input type="checkbox"/>	E <input type="checkbox"/>	H <input type="checkbox"/>	
Prof. Dr. Tayyar KALCIOĞLU	K.B.B.	İnönü Üniversitesi Tıp Fakültesi	E <input checked="" type="checkbox"/>	K <input type="checkbox"/>	E <input type="checkbox"/>	H <input type="checkbox"/>	E <input type="checkbox"/>	H <input type="checkbox"/>	Katılımda
Prof.Dr. Saim YOĞLU	Biyoistatistik	İnönü Üniversitesi Tıp Fakültesi	E <input checked="" type="checkbox"/>	K <input type="checkbox"/>	E <input type="checkbox"/>	H <input type="checkbox"/>	E <input type="checkbox"/>	H <input type="checkbox"/>	
Prof.Dr. Türkan TOĞAL	Anesteziyoloji ve Rea	İnönü Üniversitesi Tıp Fakültesi	E <input type="checkbox"/>	K <input checked="" type="checkbox"/>	E <input type="checkbox"/>	H <input type="checkbox"/>	E <input type="checkbox"/>	H <input type="checkbox"/>	
Doç. Dr. Osman ÇİFTÇİ	Farmasötik Toksikoloji	İnönü Üniversitesi Tıp Fakültesi	E <input checked="" type="checkbox"/>	K <input type="checkbox"/>	E <input type="checkbox"/>	H <input type="checkbox"/>	E <input type="checkbox"/>	H <input type="checkbox"/>	Katılımda
Doç. Dr. Ahmet KARADAĞ	Çocuk Sağlığı ve Hast.	İnönü Üniversitesi Tıp Fakültesi	E <input checked="" type="checkbox"/>	K <input type="checkbox"/>	E <input type="checkbox"/>	H <input type="checkbox"/>	E <input type="checkbox"/>	H <input type="checkbox"/>	
Doç.Dr. Alaadin POLAT	Fizyoloji	İnönü Üniversitesi Tıp Fakültesi	E <input checked="" type="checkbox"/>	K <input type="checkbox"/>	E <input type="checkbox"/>	H <input checked="" type="checkbox"/>	E <input type="checkbox"/>	H <input type="checkbox"/>	
Doç.Dr. H.Birgül CUMURCU	Psikiyatri	İnönü Üniversitesi Tıp Fakültesi	E <input type="checkbox"/>	K <input checked="" type="checkbox"/>	E <input type="checkbox"/>	H <input type="checkbox"/>	E <input type="checkbox"/>	H <input type="checkbox"/>	
Doç.Dr. Yusuf YAKUPOĞULLARI	Tıbbi Mikrobiyoloji	İnönü Üniversitesi Tıp Fakültesi	E <input checked="" type="checkbox"/>	K <input type="checkbox"/>	E <input type="checkbox"/>	H <input type="checkbox"/>	E <input type="checkbox"/>	H <input type="checkbox"/>	Katılımda
Yrd. Doç. Dr. Mehmet KARATAŞ	Tıp Tarihi ve Etik	İnönü Üniversitesi Tıp Fakültesi	E <input checked="" type="checkbox"/>	K <input type="checkbox"/>	E <input type="checkbox"/>	H <input type="checkbox"/>	E <input type="checkbox"/>	H <input type="checkbox"/>	
Yrd.Doç.Dr. Nestihan ŞİMŞEK	Diş Hekimliği	İnönü Üniversitesi Diş Hekimliği Fakültesi	E <input type="checkbox"/>	K <input checked="" type="checkbox"/>	E <input type="checkbox"/>	H <input checked="" type="checkbox"/>	E <input checked="" type="checkbox"/>	H <input type="checkbox"/>	
Uzm.Dr. Ömer Murat AYDIN	Nükleer Tıp Uzmanı	İnönü Üniversitesi Tıp Fakültesi	E <input checked="" type="checkbox"/>	K <input type="checkbox"/>	E <input type="checkbox"/>	H <input checked="" type="checkbox"/>	E <input checked="" type="checkbox"/>	H <input type="checkbox"/>	
Av. Hasan CANDAN	Hukuk	Malatya Defterdarlığı	E <input checked="" type="checkbox"/>	K <input type="checkbox"/>	E <input type="checkbox"/>	H <input type="checkbox"/>	E <input type="checkbox"/>	H <input type="checkbox"/>	Katılımda
Hasan KONAN	Sivil Üye	Zağnolu Ltd Şti.	E <input checked="" type="checkbox"/>	K <input type="checkbox"/>	E <input type="checkbox"/>	H <input type="checkbox"/>	E <input checked="" type="checkbox"/>	H <input type="checkbox"/>	

* :Toplantıda Bulunma

EK-3. ETİK KURUL DEVİR FORMU

KLİNİK ARAŞTIRMALAR ETİK KURUL BAŞKANLIĞI

Sayı: 14584264/20
Konu:2012/128 no.lu çalışma

21/01/2015

Sayın;

Yrd. Doç.Dr.Ayşegül SAĞIR KAHRAMAN
İnönü Üniv. Tıp Fakültesi Radyoloji AD

2012/128 Protokol no.lu "Faz kontrast Sine MR Görüntüleme ile normal aquaduktal BOS akımının yaş ve cinsiyete göre kantitatif değerlendirilmesi" isimli çalışmanın Anatomi Anabilim Dalı Öğretim Üyesi Doç. Dr. Evren KÖSE'ye doktora tezi yapmak üzere devredilmesi Etik Kurul tarafından incelenmiş ve uygun bulunmuştur.


Prof.Dr Rıfat KARLIDAĞ
Etik Kurul Başkanı

EK-4. BİLGİLENDİRİLMİŞ OLUR FORMU ÖRNEĞİ (İlaç-dışı Araştırmalar için)

ÖRNEK: 1

GÖNÜLLÜ SAĞLIKLI (Veli/Vasi) BİLGİLENDİRME FORMU

Bu klinik çalışmanın amacı “Faz Kontrast Sine MR Görüntüleme ile Normal Aquaduktal BOS Akımının Yaş ve Cinsiyete göre Kantitatif Değerlendirilmesi” isimli tıbbi uygulamanın etkinliğini değerlendirmektir.

Bu tıbbi uygulamanın, normal BOS akım fizyolojisini anlamaya yardımcı olarak, BOS akımını etkileyecek çeşitli hastalıklara tanı konmasına katkıda bulunma olasılığı söz konusudur.

Bu tıbbi uygulama ile ilgili herhangi bir yan etki bulunmamaktadır.

Fakültemiz Etik Kurulu tarafından, bu çalışmanın Helsinki Deklerasyonu’nda belirtilen maddelere göre ahlaki, vicdani ve tıbbi kurallara uygun olduğu onaylanmıştır.

Çalışma öncesinde bu tıbbi uygulama ile ilgili Manyetik Rezonans (MR) çekilmesini istediğinize dair bir evrak imzalamanız gerekmektedir.

Bu çalışmaya katılmakta karar tamamen size aittir (özgürsünüz). Başlangıçta kabul edip, daha sonra fikir değiştirip, hiç gerekçe göstermeden çalışmadan ayrılabilirsiniz. Bu durumda sizinle ilgili tıbbi özende bir değişiklik olmayacaktır.

ÖRNEK : 2

GÖNÜLLÜ SAĞLIKLI (Veli/vasi) RIZA FORMU

Aşağıda imzası bulunan ben, Manyetik Rezonans adlı tıbbi uygulamayla yapılması planlanan klinik çalışma hakkında, Dr. Serkan ÖNER’den tam olarak bilgi aldığımı beyan ederim.

Bu tıbbi uygulamanın etik açısından Dünya Sağlık Örgütü (WHO)’nun kurallarına uygun olarak incelendiğini ve insanlara uygulanmasının sakıncalı olmayacağı bana anlatıldı.

Ayrıca bana, bu çalışmanın tıbbi olarak geçerli olduğu ve en son bilimsel yöntemlere uygun olarak yapılacağı bildirildi. Bunun açık bir çalışma olduğu bana anlatıldı.

Son dört haftadır herhangi bir çalışmada yer almadım.

Aşağıda imzası bulunan doktordan bu bilgileri aldıktan sonra ben, yapılması planlanan çalışmanın özelliklerini ve sonuçlarını anlıyorum.

Bana verilen bu bilgiler temelinde, istediğim herhangi bir zaman, hiç bir sakınca olmadan, çalışmadan çekilebileceğimi teyid ediyorum.

Gönüllü No:

Gönüllünün Adı, Soyadı / İmzası:

Gönüllü Doğum tarihi:

(Gerekli veya zorunlu durumlarda) Gönüllünün veli/vasisinin Adı, Soyadı / İmzası:

Doktorun İmzası:

Tanığın Adı, Soyadı / İmzası:

Tarih: