

**T.C.
İZMİR KÂTİP ÇELEBİ ÜNİVERSİTESİ
SAĞLIK BİLİMLERİ ENSTİTÜSÜ
ENDODONTİ ANABİLİM DALI**

**3D Baskı Teknolojisi ile Oluşturulmuş C Şekli Yapay Kök
Kanallarında Farklı Kök Kanal Dolum Yöntemlerinin
Değerlendirilmesi**

**TUBA GÖK
DOKTORA TEZİ**

DANIŞMAN

Doç. Dr. İSMAİL DAVUT ÇAPAR

İKİNCİ DANIŞMAN

Doç. Dr. ILGIN AKÇAY

2016 - İZMİR

T.C.
İZMİR KÂTİP ÇELEBİ ÜNİVERSİTESİ
SAĞLIK BİLİMLERİ ENSTİTÜSÜ
ENDODONTİ ANABİLİM DALI

**3D Baskı Teknolojisi ile Oluşturulmuş C Şekli Yapay Kök
Kanallarında Farklı Kök Kanal Dolum Yöntemlerinin
Değerlendirilmesi**

TUBA GÖK
DOKTORA TEZİ

DANIŞMAN

Doç. Dr. İSMAİL DAVUT ÇAPAR

İKİNCİ DANIŞMAN

Doç. Dr. ILGIN AKÇAY

**Bu tez İzmir Kâtip Çelebi Üniversitesi Bilimsel Araştırma Projeleri Yönetim
Birimi tarafından 2014-TDR-DİŞF-0032 proje numarası ile desteklenmiştir.**

2016 – İZMİR

KABUL VE ONAY SAYFASI

Sağlık Bilimleri Enstitü Müdürlüğüne;

İzmir Kâtip Çelebi Üniversitesi Sağlık Bilimleri Enstitüsü **Endodonti Anabilim Dalı** ve Ege Üniversitesi Sağlık Bilimleri Enstitüsü **Endodonti Anabilim Dalı Ortak Doktora Programı** çerçevesinde yürütülmüş olan bu çalışma, aşağıdaki jüri tarafından **Doktora Tezi** olarak kabul edilmiştir.

Tez Savunma Tarihi: 02/06/2016

Üye : Doç. Dr. Hakkı SUNAY İstanbul Kemerburgaz Üniversitesi

Üye : Doç. Dr. Cihan YILDIRIM Gaziantep Üniversitesi

Üye: Doç. Dr. İsmail Davut ÇAPAR (Danışman) İzmir Kâtip Çelebi Üniversitesi

Üye: Doç. Dr. Ilgın AKÇAY (İkinci Danışman) Ege Üniversitesi

Üye: Doç. Dr. Hüseyin ERTAŞ İzmir Kâtip Çelebi Üniversitesi

ONAY: Bu Doktora Tezi, Enstitü Yönetim Kurulu'nca belirlenen yukarıdaki jüri üyeleri tarafından uygun görülmüş ve kabul edilmiştir.

(İMZA)

Prof. Dr. Ahmet KOYU

İzmir Kâtip Çelebi Üniversitesi
Sağlık Bilimleri Enstitüsü Müdürü

Önsöz ve Teşekkür

Doktora eğitim sürecimde bana yol gösteren ve destek olan, akademik olarak kendisinden çok şey öğrendiğim danışmanım **Doç. Dr. İsmail Davut ÇAPAR'a**,

Tezimin hazırlanmasında rehberlik eden ve göstermiş olduğu ilgiden dolayı ikinci danışmanım **Doç. Dr. Iğın Akçay'a**,

Doktora eğitim sürecimde yardımlarını eksik etmeyen bölüm hocalarım **Doç. Dr. Hüseyin ERTAŞ** ve **Yrd. Doç. Dr. Banu UYSAL'a**,

Bu süreçte bana maddi manevi destek olan, kendilerini hep yanımda hissettiğim çalışma arkadaşlarım **Ezgi ORHAN**, **Hazal ERGÜN** ve **Gökhan SAYGILI'ya**,

Hayatım boyunca yanımda olan ailem, her an desteğini hissettiğim sevgili eşim **Adem** ve tezimin bir çok aşamasında bana gözcülük eden minik danışmanım **Gülce** kızıma,

Ayrıca adlarını buraya yazamadığım beni seven ve yardımcı olan bütün arkadaşlarıma en içten teşekkürlerimi sunarım.

İçindekiler

| | |
|--|-------------|
| KABUL VE ONAY SAYFASI | i |
| Önsöz ve Teşekkür | ii |
| İçindekiler | iii |
| Simgeler ve Kısaltmalar Dizini | vi |
| Tablolar Dizini | vii |
| Şekiller Dizini | viii |
| Resimler Dizini | ix |
| 1. GİRİŞ | 1 |
| 2.GENEL BİLGİLER | 3 |
| 2.1. C Şekilli Kök Kanalı ve Tarihçesi | 3 |
| 2.2. C Şekilli Kök Kanalının Etiyolojisi | 5 |
| 2.3. C Şekilli Kök Kanalının İnsidansı..... | 6 |
| 2.4. C Şekilli Kök Kanallarının Morfolojisi ve Sınıflaması | 6 |
| 2.4.1. Melton'un Sınıflaması | 7 |
| 2.4.2. Fan'ın Sınıflaması (Anatomik Sınıflama)..... | 8 |
| 2.4.3. Fan'ın Sınıflaması (Radyografik Sınıflama) | 10 |
| 2.5. C Şekilli Kök Kanallarının Teşhis ve Tedavisi..... | 11 |
| 2.5.1. C Şekilli Kök Kanallarının Radyografik Teşhisi | 11 |
| 2.5.2. C Şekilli Kök Kanallarının Klinik Teşhisi | 13 |
| 2.5.3. C Şekilli Kök Kanallarının Tedavisi | 13 |
| 2.5.3.1. C Şekilli Kök Kanallarının Lokalizasyonu | 14 |
| 2.5.3.2. C Şekilli Kök Kanallarının Temizleme ve Şekillendirmesi..... | 15 |
| 2.5.4. C Şekilli Kök Kanallarının Dolumu | 16 |
| 2.5.4.1. Kor Taşıyıcı Sistem ile Kanal Dolum Yöntemi | 17 |
| 2.5.4.2. Devamlı Isı ile Obturasyon Yöntemi (Hibrit Teknik) | 18 |
| 2.5.4.3. Soğuk Lateral Kompaksiyon Yöntemi | 19 |
| 2.5.4.4. Soğuk Enjekte Edilebilir Yöntem ile Kanal Dolum Yöntemi | 20 |

| | |
|--|-----------|
| 2.6. Kök Kanal Dolumunu İncelemek için Kullanılan Görüntüleme Yöntemleri | 21 |
| 2.6.1. Geleneksel Yöntemler | 21 |
| 2.6.2. Üç Boyutlu Görüntüleme Teknikleri | 22 |
| 2.7. 3D Baskı Teknolojisi ile Diş Prototipi Oluşturulması | 23 |
| 3. GEREÇ VE YÖNTEM | 24 |
| 3.1 Çalışmada Kullanılacak Diş Örneğinin Seçilmesi..... | 25 |
| 3.2. Örneğin Kök Kanalının Şekillendirilmesi | 26 |
| 3.3. Şekillendirilen Örnekten mikro-BT Yardımı ile 3D Model Elde Edilmesi | 27 |
| 3.4. 3D Baskı Teknolojisi ile Dişten Replika Elde Edilmesi..... | 28 |
| 3.5. Replikaların Gruplandırılması..... | 30 |
| 3.6. Replikaların Kök Kanallarının Doldurulması..... | 30 |
| 3.6.1. Kor Taşıyıcı Sistem ile Kanal Dolumu..... | 30 |
| 3.6.2. Devamlı Isı ile Obturasyon Yöntemi ile Kanal Dolumu..... | 33 |
| 3.6.3. Soğuk Lateral Kompaksiyon Yöntemi ile Kanal Dolumu..... | 34 |
| 3.6.4. Soğuk Enjekte Edilebilir Yöntem ile Kanal Dolumu | 36 |
| 3.7. Kök Kanalları Doldurulan Replikalardan Kesit Alınması..... | 36 |
| 3.8. Kesitlerin Stereomikroskop ile Görüntülenmesi | 37 |
| 3.9. Kesit Görüntülerinin Alan Hesaplamalarının Yapılması..... | 38 |
| 3.10. İstatistiksel Analiz | 38 |
| 4. BULGULAR | 40 |
| 4.1. Güta Perka, Pat ve Boşluk Alanlarının Değerlendirilmesi | 40 |
| 4.1.1. 2 mm'lik Kesitlerde Güta Perka, Pat ve Boşluk Alanlarının Değerlendirilmesi | 41 |
| 4.1.1.1. 2 mm'lik Kesitlerde Güta Perka Alanlarının Değerlendirilmesi | 41 |
| 4.1.1.2. 2 mm'lik Kesitlerde Pat Alanlarının Değerlendirilmesi | 42 |
| 4.1.1.3. 2 mm'lik Kesitlerde Boşluk Alanlarının Değerlendirilmesi | 42 |
| 4.1.2. 4 mm'lik Kesitlerde Güta Perka, Pat ve Boşluk Alanlarının Değerlendirilmesi | 43 |
| 4.1.2.1. 4 mm'lik Kesitlerde Güta Perka Alanlarının Değerlendirilmesi | 43 |
| 4.1.2.2. 4 mm'lik Kesitlerde Pat Alanlarının Değerlendirilmesi | 44 |
| 4.1.2.3. 4 mm'lik Kesitlerde Boşluk Alanlarının Değerlendirilmesi | 44 |
| 4.1.3. 6 mm'lik Kesitlerde Güta Perka, Pat ve Boşluk Alanlarının Değerlendirilmesi | 45 |
| 4.1.3.1. 6 mm'lik Kesitlerde Güta Perka Alanlarının Değerlendirilmesi | 45 |
| 4.1.3.2. 6 mm'lik Kesitlerde Pat Alanlarının Değerlendirilmesi | 46 |

| | |
|--|-----------|
| 4.1.3.3. 6 mm'lik Kesitlerde Boşluk Alanlarının Değerlendirilmesi | 46 |
| 4.1.4. 8 mm'lik Kesitlerde Güta Perka, Pat ve Boşluk Alanlarının Değerlendirilmesi | 47 |
| 4.1.4.1. 8 mm'lik Kesitlerde Güta Perka Alanlarının Değerlendirilmesi | 47 |
| 4.1.4.2. 8 mm'lik Kesitlerde Pat Alanlarının Değerlendirilmesi | 48 |
| 4.1.4.3. 8 mm'lik Kesitlerde Boşluk Alanlarının Değerlendirilmesi | 48 |
| 4.1.5. 10 mm'lik Kesitlerde Güta Perka, Pat ve Boşluk Alanlarının Değerlendirilmesi ... | 49 |
| 4.1.5.1. 10 mm'lik Kesitlerde Güta Perka Alanlarının Değerlendirilmesi | 49 |
| 4.1.5.2. 10 mm'lik Kesitlerde Pat Alanlarının Değerlendirilmesi | 50 |
| 4.1.5.3. 10 mm'lik Kesitlerde Boşluk Alanlarının Değerlendirilmesi | 50 |
| 4.1.6. Toplam Alanda Güta Perka, Pat ve Boşluk Alanlarının Değerlendirilmesi | 51 |
| 4.1.6.1. Toplam Alanda Güta Perka Alanlarının Değerlendirilmesi..... | 51 |
| 4.1.6.2. Toplam Alanda Pat Alanlarının Değerlendirilmesi..... | 52 |
| 4.1.6.3. Toplam Alanda Boşluk Alanlarının Değerlendirilmesi | 52 |
| 5. TARTIŞMA | 53 |
| 6. SONUÇ ve ÖNERİLER | 61 |
| ÖZET | 62 |
| ABSTRACT..... | 63 |
| KAYNAKLAR..... | 64 |
| Ek 1: Turnitin Orjinallik Raporu | 72 |
| Ek 2: Etik Kurul Onay Raporu..... | 73 |
| ÖZGEÇMİŞ | 74 |

Simgeler ve Kısaltmalar Dizini

- 3D: 3 boyutlu
- Ark: Arkadaşları
- C1: Tip I C konfigürasyonu
- C2: Tip II C konfigürasyonu
- C3: Tip III C konfigürasyonu
- C4: Tip IV C konfigürasyonu
- C5: Tip V C konfigürasyonu
- CAD: Bilgisayar destekli tasarım
- EDTA: Etilendiamintetraasetik asit
- FOV: Görüntüleme alanı
- GC: GuttaCore
- GFB: GuttaFlow Bioseal
- KIBT: Konik ışınlı bilgisayarlı tomografi
- Mikro-BT: Mikro bilgisayarlı tomografi
- µm: Mikrometre
- NaOCl: Sodyum hipoklorit
- NiTi: Nikel titanyum
- Ort: Ortalama
- P: Anlamlılık değeri
- SB: Sistem B
- SEM: Taramalı elektron mikroskobu
- SLK: Soğuk lateral kompaksiyon yöntemi
- Ss: Standart sapma
- Stl: Standard tessellation language

Tablolar Dizini

| | |
|---|----|
| Tablo 1: Replika materyalinin (ABS 3SP White) özellikleri | 29 |
| Tablo 2: Grupların 2, 4, 6, 8, 10 mm'lik kesitlerde ve toplam alanda gta perka, pat ve boşluk ortalamaları ve standart sapma deęerleri | 40 |



Şekiller Dizini

| | |
|--|----|
| Şekil 1: C şekilli kanal konfigürasyonunun sınıflaması..... | 3 |
| Şekil 2: C şekilli kök ve kök kanallarının tarihsel çalışmalarda tasvirleri | 5 |
| Şekil 3: C şekilli kanal konfigürasyonunun sınıflaması..... | 8 |
| Şekil 4: C2 kanal için açı ölçümleri | 9 |
| Şekil 5: C3 kanal için açı ölçümleri..... | 10 |
| Şekil 6: Radyografik tipler | 11 |
| Şekil 7: 2 mm'lik kesitlerde güta perka, pat ve boşluk ortalamalarının pasta grafiği ile gösterilmesi | 41 |
| Şekil 8: 4 mm'lik kesitlerde güta perka, pat ve boşluk ortalamalarının pasta grafiği ile gösterilmesi | 43 |
| Şekil 9: 6 mm'lik kesitlerde güta perka, pat ve boşluk ortalamalarının pasta grafiği ile gösterilmesi | 45 |
| Şekil 10: 8 mm'lik kesitlerde güta perka, pat ve boşluk ortalamalarının pasta grafiği ile gösterilmesi..... | 47 |
| Şekil 11: 10 mm'lik kesitlerde güta perka, pat ve boşluk ortalamalarının pasta grafiği ile gösterilmesi..... | 49 |
| Şekil 12: Toplam alana ait güta perka, pat ve boşluk ortalamalarının pasta grafiği ile gösterilmesi | 51 |

Resimler Dizini

| | |
|--|----|
| Resim 1: Tek köklü veya aralarında iletişim bulunan iki köklü, kökün lingual veya bukkal yüzeyinde oluk bulunan sürekli mandibular molar dişler | 25 |
| Resim 2: 8X8 FOV alanında görüntüleri alınmış mandibular molar dişlerin aksiyel bir kesiti..... | 26 |
| Resim 3: C1 konfigürasyonuna sahip mandibular molar dişin lingual, bukkal ve koronal görüntüsü | 26 |
| Resim 4: C1 konfigürasyonuna sahip mandibular molar dişin şekillendirmeden önce ve sonra KIBT ile alınmış korondan apikale doğru aksiyel kesit görüntüleri. | 27 |
| Resim 5: EnvisionTEC ULTRA 3SP 3D yazıcı | 28 |
| Resim 6: C1 konfigürasyonuna sahip mandibular molar prototipin lingual, bukkal ve koronal görüntüsü | 29 |
| Resim 7: AH Plus Jet rezin esaslı kanal patı | 31 |
| Resim 8: Therma Prep 2 güta perka fırını | 31 |
| Resim 9: Kor taşıyıcılı güta perka (GuttaCore) | 32 |
| Resim 10: Verifier (boyut doğrulayıcı)..... | 32 |
| Resim 11: : El pluggeri..... | 32 |
| Resim 12: .06 koniklik açısına sahip güta perka | 33 |
| Resim 13: Elements Free Cordless Obturation System cihazı | 34 |
| Resim 14: Güta perka kartuş | 34 |
| Resim 15: .02 koniklik açısına sahip güta perka | 34 |
| Resim 16: Spreader | 34 |
| Resim 17: Soğuk lateral kompaksiyon yöntemi ile doldurulmuş örnek | 35 |
| Resim 18: GuttaFlow Bioseal (GuttaFlow 3) dolum materyali..... | 36 |
| Resim 19: Isomet kesim cihazı | 37 |
| Resim 20: 2'şer mm kesit alınmış örnekler..... | 37 |
| Resim 21: Stereomikroskop ile alınan SB grubuna ait temsili görüntüler..... | 38 |
| Resim 22: AxioVision Rel. 4.8 yazılımı ile yapılan güta perka, pat ve boşluk alan hesaplamalarına ait temsili iki örnek | 38 |
| Resim 23: 2 mm'lik kesit görüntüleri | 42 |
| Resim 24: 4 mm'lik kesit görüntüleri | 44 |
| Resim 25: 6 mm'lik kesit görüntüleri | 46 |
| Resim 26: 8 mm'lik kesit görüntüleri | 48 |
| Resim 27: 10 mm'lik kesit görüntüleri | 50 |
| Resim 28: GC grubuna ait 8 mm'lik kesitin görüntüsü | 56 |

1. GİRİŞ

Kök kanalının mekanik ve kimyasal temizliğinden sonra sızdırmaz bir şekilde doldurulması, tedavinin başarısı açısından önemli bir unsurdur. Uygun şekillendirme ve sızdırmaz bir dolunun sağlanabilmesi için kök kanalının anatomisinin bilinmesi çok önemlidir (1). Kök kanalının önemli anatomik varyasyonlarından biri C şeklindedir. C şekilli kanallar kök boyunca seyreden konfigürasyon değişiklikleriyle birlikte mezial ve distal kanalları ağ yapısı veya finlerle birbirine bağlayan kompleks bir sisteme sahiptir (2). Bu dişler kompleks anatomileri nedeniyle şekillendirme ve dolun aşamalarında zorluklar göstermekle birlikte genellikle yetersiz yapılan kök kanal dolumları nedeniyle başarı oranları etkilenmektedir (3).

Literatürde C şekilli kanallarda dolun yöntemlerini değerlendiren sınırlı sayıda çalışma yapılmıştır ve bu çalışmalarda C şekilli kanallara sahip çekilmiş dişler kullanılmıştır (3, 4). C şekilli dişlerde konfigürasyonlar oldukça fazla olduğu için standardizasyonu sağlanamayan bu çalışmaların sonuçları tartışmaya açıktır.

Son yıllarda teknolojinin gelişmesiyle birlikte 3 boyutlu (3D) baskı yöntemiyle hassas çözünürlüklerde nesnelerin birebir aynı fiziksel modelleri yapılabilmektedir. Bu teknoloji mühendislik, tıp gibi alanların dışında diş hekimliğinde de bir süredir cerrahi, ortodonti ve protez alanlarında dental modellerin üretiminde kullanılmaktadır (5). 3D baskı yöntemiyle kolay ve hızlı şekilde model elde edilebiliyor olması, çalışmalarda kullanılacak olan yeterli sayıda ve aynı anatomiye sahip dişlerle standardizasyonun sağlanması açısından büyük önem taşımaktadır (6).

Bu bilgiler göz önüne alınarak çalışmamızda C1 konfigürasyonuna sahip C şekilli mandibular molar dişin 3D baskı teknolojisi ile aynı anatomiye sahip replikaları elde edilerek, farklı kanal dolun yöntemlerinin etkinliğinin belirlenmesi amaçlanmıştır. Literatürde benzeri olmayan bu çalışmanın, ileride yapılacak olan çalışmalarda yol gösterici olacağı ve elde edilen sonuçlarıyla C1 konfigürasyonuna sahip C şekilli

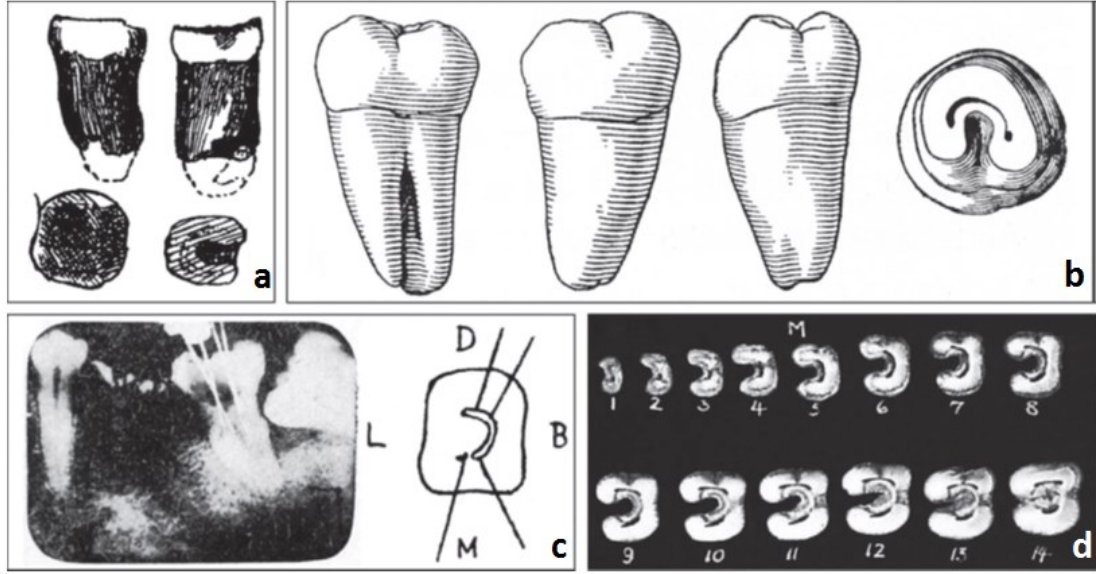
kanallarda diř hekimlerine en başarılı yöntemin bildirilmesi açısından yardımcı olacağı düşünölmektedir.



kanal yapısında labial yüzeyde herhangi bir iz veya ayrılma olmadığı, lingual yüzeyde ise kurondan 7 mm aşağıda kökün mesial ve distal olmak üzere iki ayrı kanala ayrıldığı rapor edilmiştir. Bu morfoloji, C şekilli kökün bir göstergesidir. Ancak yazarlar gözlenen morfolojik anomaliler için herhangi bir özel terminoloji kullanmamıştır.

C şekilli kök ilk olarak Nakayama (12) tarafından 1941 yılında detaylı olarak analiz edilmiştir ve 'oluk şekilli kök' adı verilmiştir. Yazar tanımlanan bireylerden elde edilmiş 135 adet mandibular ikinci molar dişin 39'unun (%28,9), tanımlanmayan bireylerden elde edilmiş 391 mandibular ikinci molar dişin 124'ünün (%31,7) C şekilli köklere sahip olduğunu rapor etmiştir. Ayrıca seri kesitler hazırlayarak morfolojik tanımlamaların detaylandırılmasını sağlamıştır (Şekil 2b). Buna ek olarak Nakayama ve Toda (13) 'oluk şekilli kök kanalı' nın morfolojisi ve tedavi yönü üzerinde odaklanmışlardır (Şekil 2c). Bu tip kök kanallarının şekillendirilmesi sırasında perforasyon oluşabileceği göz önünde bulundurularak dikkatli olunması gerektiğini vurgulamışlardır. Ayrıca 'oluk şekilli kök kanalı' genellikle kanal girişinden apikal foramene kadar devamlı bir morfoloji göstermediği için kök kanal temizlenmesi işleminde de dikkat edilmesi gerektiğini, yoksa kökün enfeksiyona açık olduğunu bildirmişlerdir. Bundan sonra Japon araştırmacılar kök şeklini tanımlamak için 'C şekilli' (Japonca 'toi-jo-konkan') terimi kullanılana kadar 'oluk şekilli' tanımını (Japonca 'toi-jo-kon') kullanmışlardır (14-21).

1940'ların başında Tratman (22), yaptığı bir öncü çalışmada C şekilli kök morfolojisinin Asya bireylerinin mandibular ikinci molarlarında daha sık rastlandığını belirtmiştir ve bu morfolojiyi 'at nalının küçültülmüş formu' olarak adlandırmıştır (Şekil 2d). Yaklaşık 30 yıl sonra 1979 yılında Cooke ve Cox (23) klinikte karşılaştıkları bir dizi vaka rapor etmişlerdir ve o zamandan beri 'C şekilli kök' ve 'C şekilli kök kanalı' terimleri dünya çapında klinisyenler ve araştırmacılar tarafından kullanılmaya başlanmıştır.



Şekil 2: C şekilli kök ve kök kanallarının tarihsel çalışmalarda tasvirleri. Tüm görüntüler mandibular ikinci molar dişlere dayanmaktadır. Neandertal bireyin diş kökünün şematik çizimi (a). Keith 'ten (24) modifiye edilmiştir. Japon bireyden çekilmiş dişin şematik çizimi (b). Nakayama'dan (12) modifiye edilmiştir. Japon bireyin dişinden elde edilmiş röntgen görüntüsü (sol) ve enine kesite karşılık gelen çizim (sağ) (c). Nakayama ve Toda'dan (13) modifiye edilmiştir. Asya bireyinden elde edilmiş çekilmiş dişin apeksten kurona kadar ardışık enine histolojik kesitleri (d). Tratman'dan (22) modifiye edilmiştir. B = bukkal, D = distal, L = lingual, M = mezial. Ölçekli değildir (10).

Melton ve ark. (2) 1991 yılında yaptıkları sistematik bir çalışma, C şekilli kök kanalının farklı bireylerde belirgin farklılıklar gösterdiğini belirtmişlerdir. Ayrıntılı histolojik veriyle birlikte kök kanallarının polyester rezin kalıpları kullanılarak C şekilli kök kanalı morfolojisinin önemli yönlerini açıklanmıştır. Cooke ve Cox' un yanı sıra güncel çalışmaların çoğunda olduğu gibi 'C şekilli kök' terimi kök morfolojisini, 'C şekilli kök kanalı' terimi ise kök kanal morfolojisini ifade etmektedir (10).

2.2. C Şekilli Kök Kanalının Etyolojisi

Köklerin şekil ve sayısı, mine sement birleşimi altında horizontal düzlemde kıvrılan ve kökler için açıklıklar bırakarak merkezde birleşen Hertwig epitelyal kını tarafından belirlenir (25). Lingual veya bukkal kök yüzeyinde Hertwig epitelyal kınının birleşmesinde oluşan başarısızlık, genellikle C şekilli kök kanalı içeren C şekilli köklerin ana nedenidir. Ayrıca C şekilli kök, sementumun zamanla birikmesiyle birleşme yolu ile de oluşabilir (26).

C şekilli kanallar mezial ve distal köklerin hem bukkal hem de lingual yönleri birleşme gösterdiği zaman oluşur. Birleşme düzensiz olarak kalır ve iki kök interradiküler şerit tarafından bağlıdır. Pulpa odasının tabanı derindir ve alışılmadık anatomik görünüme sahiptir. C şekilli olukta 2 veya 3 kanal bulunabilir veya C şekli kök boyunca devam edebilir (27, 28).

2.3. C Şekilli Kök Kanalının İnsidansı

Birçok insidans çalışması bu varyasyonun etnik eğilimi olduğunu ve daha çok Asya kıtasına ait ülkelerde bulunduğunu rapor etmiştir (7, 9, 29-50). Çin (%0.6-%41.27) ve Kore (%31.3-%45.5) gibi Doğu Asya popülasyon grupları bu varyasyonda yüksek prevalans göstermektedir (30, 35, 36, 42-44, 48, 49). Güney Asya ülkeleri arasında Burma popülasyonu %22.4 oranla Hindistan, Tayland ve Sri Lanka popülasyonlarına göre yüksek prevalansa sahiptir. Lübnan popülasyonunda diğer Batı Asya popülasyon gruplarına (İran, Ürdün, Sudi Arabistan) (9) göre yüksek insidanda (%19.1) C şekil anatomisi bildirilmiştir. Afrika kıtasında Sudan popülasyonu %10 insidans göstermiştir (37).

C şekilli kök kanalları daha yaygın olarak mandibular ikinci molar dişlerde bulunmakla birlikte (7, 9, 29-44, 51-53) mandibular premolar (45-49, 54), maksiller molar (55, 56) ve mandibular üçüncü molar dişlerde de bulunmaktadır (50, 55). Tip III radiküler oluk bulunan maksiller lateral dişlerde de C şekilli kanal anatomisi bulunma olasılığı bildirilmiştir (57). Ayrıca cinsiyet, yaş ve dişin pozisyonunun C şekilli kanal konfigürasyonu ile ilişkisi yoktur. Bilateral görülme yüzdesi ise %70 - %81 olarak rapor edilmiştir (43, 58).

2.4. C Şekilli Kök Kanallarının Morfolojisi ve Sınıflaması

Kök kanalları tekrarlayan dallanmalar ve kökün uzun eksenine boyunca anastomozlar da dahil olmak üzere çeşitli şekiller sergileyebilir. Genel olarak kök

kanal formu şeffaflaştırma tekniği kullanılarak incelenmiştir (59, 60). Bu yaklaşım genellikle kök kanallarının irrigasyonu, kurutulması, kanal girişlerine Hint (veya Çin) mürekkebi enjeksiyonu, giriş kavitesinin örtülenmesi, dişlerin dehidratasyonu ve şeffaflaştırılan örneklerin stereomikroskopta incelenmesi aşamalarını içermektedir (10). Bu tekniği kullanarak, Vertucci (1) 1984 yılında 2400 adet daimi dişte kök kanal şekillerini araştırmış ve kök kanal morfolojisi için genel bir sistem kurmuştur. Şeffaflaştırma yöntemi aynı zamanda C şekilli kök kanallarını analiz etmek için kullanılmıştır (7, 30, 32, 37, 40, 41, 45, 61, 62). Bununla birlikte polyester rezin döküm modelleri (2), histoloji (2, 17), transmisyon elektron mikroskobu (17), X-ışını görüntüleme (63) ve daha yakın zamanda bilgisayarlı tomografi (42, 43, 47, 64) ve mikro bilgisayarlı tomografi (mikro-BT) (65-68) dahil, diğer teknikler de kullanılmıştır.

Genel olarak dişlerin morfolojisi bilateral simetriktir. Asimetrik vakalar bildirilmesine rağmen (69, 70), alışılmadık kök kanal morfolojileri genellikle simetrik olarak gözlenir (71-73). Dankner ve ark. (74) maksiller birinci molar dişlerde C şekilli köklerin simetrik bulunduğunu, Ravichandra (75) ise alt ikinci molar dişlerde benzer bulgular olduğunu rapor etmiştir. Fava ve ark. (76) dört maksiller ve mandibular ikinci molarların hepsinin tek bir kökle birlikte tek kök kanalının olduğu bir vakayı rapor etmişlerdir. Bilateral anatomik farklılıkların nadiren bulunmasından dolayı simetrik dişin dikkatli bir şekilde kontrol edilmesi gerektiğini tavsiye etmişlerdir. Sabala ve ark. (58) alışılmadık morfolojiye sahip vakaların neredeyse tamamının simetrik meydana geldiğini belirtmişlerdir. Nakayama (12) tarafından rapor edilen 44 vakanın 11'inde (%25) C şekilli kök bilateral bulunmuştur.

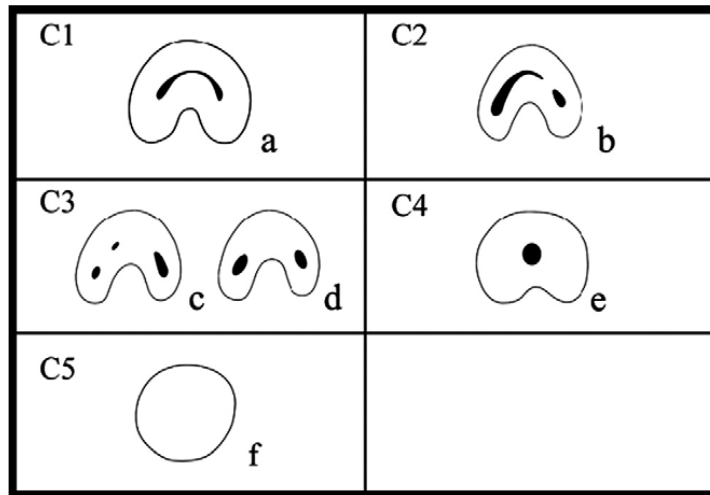
C şekilli kanal sistemi konfigürasyonunda birçok varyasyon varsayılabilir, bu yüzden kapsamlı bir sınıflandırma doğru tanı ve tedavide yardımcı olacaktır.

2.4.1. Melton'un Sınıflaması

Melton ve ark. (2) 1991 yılında C şekilli kanalların çapraz kesit yapısına göre aşağıdaki sınıflamayı önermiştir:

1. Kategori I: Kök kanal şeklinde herhangi bir ayrılma veya bölünme olmadan devamlı C şeklinde devam eden yapı (Şekil 3 (C1)).
2. Kategori II: Ana C şekilli kanalın ayrı bir mezial kanaldan dentin ile ayrıldığı noktalı virgül (;) şekilli yapı (Şekil 3 (C2)).
3. Kategori III: İki veya üç ayrı kanal olarak görülen yapı. Alt bölüm I, koronal üçlüdeki C şekilli kanal girişinde iki veya üçe ayrılan kanallar apikalde birleşmektedir. Alt bölüm II, koronal üçlüdeki C şekilli kanal girişi orta üçlüden kökün apeksine kadar iki veya daha fazla ayrım göstermektedir. Alt bölüm III, C şekilli kanal girişi apekse kadar iki veya daha fazla ayrım göstererek devam etmektedir (Şekil 3 (C3)).

Bu sınıflamada, klinik önemle birlikte kategori II ve III arasında farkın tanımına ait net bir açıklama olmamıştır. Bundan başka kökü üç seviyede değerlendirmişlerdir bu yüzden kanal şeklinin uzunluğu boyunca nasıl değiştiğini tanımlayan bir bilgi mevcut değildir. Ayrıca ikinci tip C şekilli kanalın en sık olarak görüldüğünü rapor etmişlerdir (77).



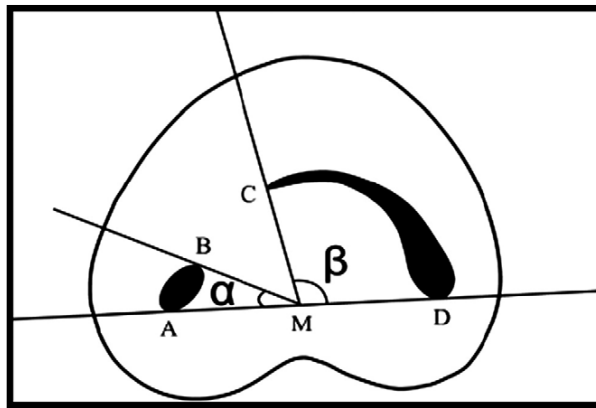
Şekil 3: C şekilli kanal konfigürasyonunun sınıflaması (77)

2.4.2. Fan'ın Sınıflaması (Anatomik Sınıflama)

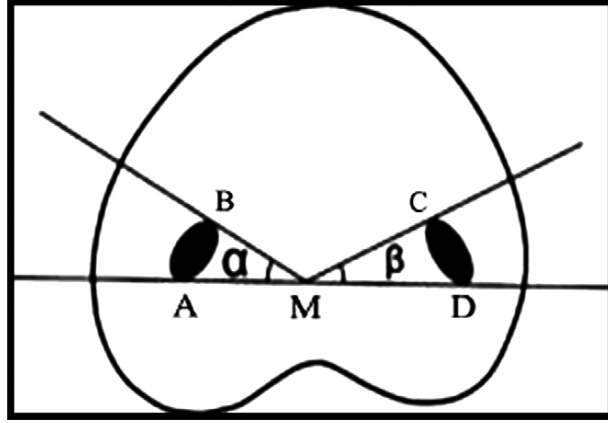
Fan ve ark. (78) 2004 yılında Melton'un sınıflamasını aşağıdaki kategorilerde modifiye etmişlerdir:

1. Kategori I (C1): Herhangi bir ayrılma veya bölünmeye uğramadan kesintisiz 'C' şeklinde devam etmektedir (Şekil 3a).
2. Kategori II (C2): Kök kanal şekli 'C' ana hattında noktalı virgüle benzemektedir (Şekil 3b) fakat $\alpha \leq 60^\circ$, $\beta \geq 60^\circ$ olmalıdır (Şekil 4)
3. Kategori III (C3): 2 veya 3 ayrı kanal olarak görülmektedir (Şekil 3c ve 2d) ve α ve β açıları (Şekil 5) 60° den az olmalıdır.
4. Kategori IV (C4): Çapraz kesitte sadece bir adet yuvarlak veya oval kanal görülmektedir (Şekil 3e).
5. Kategori V (C5): Herhangi bir kanal lümeni gözlenmemektedir (genellikle apekse yakın kısımda gözlenir) (Şekil 3f).

C tipi kanal girişinin 2 veya 3 ayrı kanal girişi gibi görünmesine rağmen isthmusların genellikle farkedilebilir derecede bu kanalları birbirine bağladığını düşünmüşlerdir. Apekse yakın bulunan tek, yuvarlak veya oval kanalın (C4 sınıflaması), kanalın diğer bölümleri 'C' konfigürasyonuna sahip olduğu için varyasyon olarak düşünülebileceğini ifade etmişlerdir. Ayrıca 'C' şeklinin kök uzunluğu boyunca değişkenlik gösterebileceğini, bu yüzden klinik kuron morfolojisi veya kanal girişinin gerçek kanal anatomisi için tam olarak belirleyici faktör olmadığını belirtmişlerdir. C2 kategorisinde kanallardan birinin yay görünümüne sahip olduğunu ($\beta \geq 60^\circ$, Şekil 4) (örnek olarak; dentin duvarlarının oldukça ince olduğu yerde C2 kanalın, birleşmiş alana doğru genişlemesi daha olasıdır) ve bu kanalların temizlemesi ve şekillendirmesinin C3 kategorisindeki kanaldan (Şekil 5) daha zor olduğunu bildirmişlerdir.



Şekil 4: C2 kanal için açı ölçümleri. β açısı 60° den büyüktür. (A ve B) çapraz kesitte tek kanalla sonlanmaktadır, (C ve D) ise başka kanalla sonlanmaktadır; M, AD düzleminin orta noktasıdır; α , AM ve BM düzlemleri arasındaki açıdır; β , CM ve DM düzlemleri arasındaki açıdır (77).

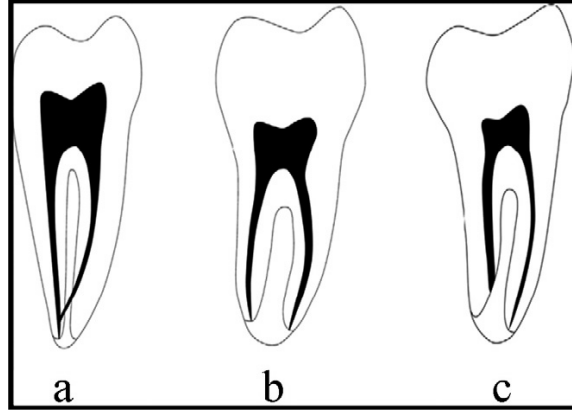


Şekil 5: C3 kanal için açı ölçümleri. Hem α hem β açısı 60° den küçüktür. (A ve B) bir kanalın çapraz kesitinin sonlanması, (C ve D) diğer kanalın çapraz kesitinin sonlanması; M, AD düzleminin orta noktasıdır; α , AM ve BM düzlemleri arasındaki açıdır; β , CM ve DM düzlemleri arasındaki açıdır (77).

2.4.3. Fan'ın Sınıflaması (Radyografik Sınıflama)

Fan ve ark. (78) C şekilli kökleri radyografik görünümüne göre 3 tipe sınıflamıştır:

1. **Tip I:** Belirsiz, radyolüsent dikey bir hattın, kökü distal ve mezial bölümlere ayırdığı konik veya kare şekilli kök olarak tanımlanır. Apikal foramenden (foramina) çıkmadan önce tek bir çıkışta sonlanan mezial ve distal kanal mevcuttur (Şekil 6a).
2. **Tip II:** Belirsiz, radyolüsent dikey bir hattın, kökü distal ve mezial bölümlere ayırdığı konik veya kare şekilli kök olarak tanımlanır. Mezial ve distal kanal bulunmaktadır ve apekse kadar ayrı iki kanal olarak kendi yollarını takip etmektedir (Şekil 6b).
3. **Tip III:** Belirsiz, radyolüsent dikey bir hattın, kökü distal ve mezial bölümlere ayırdığı konik veya kare şekilli kök olarak tanımlanır. Mezial ve distal kanal bulunmaktadır ve kanallardan biri apekse doğru giderken radyolüsent hat üzerinde süperpoze olmuştur, diğeri ise apekse kadar kendi yolunu takip etmektedir (Şekil 6c).



Şekil 6: Radyografik tipler. (a) Tip I, (b) Tip II, ve (c) Tip III (78).

2.5. C Şekilli Kök Kanallarının Teşhis ve Tedavisi

Bazı yazarlar C şekilli kanalları, 'C' nin genel hatlarıyla C şekilli kökte (ayrı bir kanal veya kanal girişi olmasına bakılmaksızın) kök yüzeyinde dikey oluk varlığı bulunması şartıyla kabul etmişlerdir. Diğerleri ise kanal sisteminin C şekilli olarak tanımlanabilmesi için birleşmiş kökler, kökün lingual veya bukkal yüzeyinde dikey oluk bulunması ve en az bir çapraz kesitte kanalın C1, C2 veya C3 konfigürasyonuna sahip olması özelliklerinin hepsini göstermesi gerektiğini not etmişlerdir (78). C şekilli kanal morfolojisinin alışılmadık varyasyonları tedavi sırasında zorluklara sebep olmaktadır bu yüzden tedaviden önce doğru yapılacak olan teşhis çok önemlidir (79).

2.5.1. C Şekilli Kök Kanallarının Radyografik Teşhisi

Tedaviden önce alınan radyografi kök kanal morfolojisindeki varyasyonların tanımlanmasında genellikle çeşitli ipuçları vermektedir. Fakat C şekilli kanalların teşhisinde preoperatif radyografinin değeri üzerindeki fikirlerde farklılıklar bulunmaktadır. Cooke ve Cox (23) preoperatif radyografi ile C şekilli kanal teşhisinin mümkün olmadığını, fakat Haddad ve ark. (31) yaptıkları çalışmada çoğunlukla bütün preoperatif radyografilerin genel karakteristikler gösterdiklerini belirtmişlerdir. Bu karakteristikler, anatomik durumun oluşumunu öngören tipik görüntülerden oluşmaktadır. Birçok radyografi radiküler füzyon veya yakınlık, büyük distal kanal, dar mezial kanal ve aradaki üçüncü kanalın flu görüntüsünü vermektedir. Kanal

girişinde ‘C’ şekli bulunabilir fakat her zaman apikale kadar aynı şekilde ilerlemeyebilir, apikalde tek kanal görüntüsü ile sonlanabilmektedir (32).

Kanal boyu hesaplarken alınan radyografilerde, kanal konfigürasyonunda iki adet karakteristik gözlenebilmektedir. İlk olarak enstrümanlar apekte birleşme eğilimi göstermektedir veya furkasyondan çıkıyor gibi görünmektedir. İkinci olarak bazen furkasyon perforasyonuna benzemektedir (27, 28, 80, 81). Bu radyografik görünümün C1 konfigürasyonunda ortaya çıkması daha olasıdır (80). Furkasyon alanında enstrümanların veya dolum materyallerinin bulunmasıyla birlikte pulpa odası tabanının yeterince ayırt edilememesi, ‘C’ konfigürasyonu tanımını güçlendirmektedir. C şekilli molar dişlerin furkasyon perforasyonlarından ayırıcı tanısı, birden fazla radyografinin yorumlandığı vakalarda konabilmektedir (52). Ayrıca üçüncü jenerasyon apex bulucuların kullanılması her ikisinin ayırt edilmesine yardımcı olabilmektedir (2).

Bu kanal şekline sahip molar dişlerin kök konfigürasyonu, birleşmiş tek kökü olan veya aralarında iletişim bulunan iki ayrı kökü olan dişler olarak ifade edilebilir, fakat bu durum ilk bakışta çok belirgin olmayabilir (32). Bu yüzden kanalın tanımlanabilmesi pulpa odasına ulaşılan kadar mümkün değildir. Radyografik tanımlama, kök kanal tedavisi ile birlikte post yerleştirilmesi planlanıyorsa protetik açıdan için ayrı bir önem taşımaktadır (52).

Radyografik yorum çoklu film kombinasyonları olduğu zaman daha etkili olmaktadır (‘preoperatif ve çalışma boyu radyografisi’ veya ‘preoperatif ve final radyografisi’ veya ‘her üç radyografi birden’). C şekilli kanal vakalarının tespitinde çalışma boyu radyografileri, preoperatif ve final radyografilerine göre daha çok yardımcı olmaktadır, en az etkili olan ise preoperatif radyografilerdir (52).

Kanal morfolojisini tespit etmek için kök kanalına yerleştirilen eğenin görüntüsünü elde etmek için radyografinin kullanmasının her zaman istenilen sonucu vermeyebileceği unutulmamalıdır. Bazı durumlarda C şekilli kanal veya tek, iki veya üç kanalın apikalde birleştiği vakaları ayırt etmek zor olabilmektedir. Bu yüzden teşhisi doğrulamak için giriş kavitesini açmak gerekmektedir (33, 51).

2.5.2. C Şekilli Kök Kanallarının Klinik Teşhisi

C şekilli anatomiye sahip bir dişte kuron morfolojisi diğerlerinden farklı bir özelliğe sahip olmadığı için teşhiste ayırıcı bir tanı bulunmamaktadır. Fakat kökün lingual veya bukkal yüzeyinde oluk bulunabilir, bu dar oluklar lokalize periodontal hastalıklar için hazırlayıcı faktör olabilir ve ilk teşhis için yardımcı olabilir (78). Kökün lingual veya bukkal yüzeyinde derin oluk mevcut ise C şekilli kanal olduğu düşünülebilir (34).

C şekilli kanallarda pulpa odası oklüzo-apikal yönde büyük olmakla birlikte alçak bifurkasyon gösterebilir. Alternatif olarak kanal, C şeklini gizleyerek kalsifiye olabilir (23). Gerçek bir C şekilli kanalda enstruman ile herhangi bir engelle karşılaşmadan mezialden distale geçmek mümkündür. Diğer konfigürasyonlarda böyle bir geçiş süresiz dentin köprüsü ile engellenmektedir (2). Eğer ege klinik muayene sırasında pulpa tabanındaki isthmusta geçiş yapamıyorsa, klinisyen kök kanalının ayrıldığını düşünmelidir. Fakat laboratuvar analizlerinde bu kanalların isthmus alanının hemen altında birleşiyor olabilmesi gözlenebilir (35).

Klinik olarak C şekilli kanal operasyon mikroskobu altında incelendiği zaman, C şeklinin kanal uzunluğu boyunca devam edeceği varsayılmaz. C şekilli kanal sisteminin sadece varlığını değil aynı zamanda bütün sistemin konfigürasyonunu teşhis etmek için yeni metodlar geliştirilmelidir (78). Kanalın koronal kısımda bağlantılı, apikal alanda ise ayrılmış olabileceği gerçeğinin göz ardı edilebileceği de mümkündür. Kanal girişinin subpulpal seviyede bağlantılı görünümde olup apikal seviyede ayrılarak sonlanabileceğinden şüphe edilmelidir (35).

2.5.3. C Şekilli Kök Kanallarının Tedavisi

C şekilli kanallarda aksesuar lateral kanallar ve apikal deltada yüksek oranda düzensizliklerin bulunması, kanalın temizlenmesini ve yeterli bir şekilde doldurulmasını zorlaştırmaktadır (7, 66). Yaygın finler bulunması ve kanal alanının küçük yüzeye sahip olması, el ile geleneksel enstrumantasyon teknikleri kullanılarak

bütün debridmanın kaldırılamamasına, dolayısıyla kök kanal tedavisinde başarısızlığa sebep olabilmektedir (2). Bu yüzden kanalların dikkatli bir şekilde lokasyonu ve mekanik ve kimyasal debridmanın titiz bir şekilde yapılması başarılı bir kanal tedavisi için gereklidir (36).

2.5.3.1. C Şekilli Kök Kanallarının Lokalizasyonu

Kök kanal teşhisinden sonra ilk aşama kanal girişinin hazırlanması olmaktadır. Bu aşamada yapılacak olan işin kalitesi, kök kanal prosedürünün başarısı için önem arz etmektedir. Genellikle giriş kavitesi hazırlanması süresince operasyon mikroskopunun kullanılması daha etkin tedavi ile sonuçlanmaktadır (82, 83).

C şekilli konfigürasyonlarda kanal sisteminin lokalizasyonu kolaylaştırmak için giriş kavitelerinde modifikasyonlar yapmak gerekebilmektedir (84). Kanal girişi devamlı C şekilli veya meziobukkal-distal benzeri ark şeklinde ise kanal sayısı birden üçe kadar değişebilmektedir; kanal girişi oval veya düz şekilli ise kanal sayısı bir veya iki olmaktadır; kanal girişi yuvarlak ise genellikle tek kanal bulunmaktadır (85). Bu yüzden devamlı C şeklinde olan kanal girişlerinde üç adet başlangıç eğesi kullanılmalıdır; bunlardan iki tanesi C şeklinin her iki ucuna, biri ise ortasına yerleştirilmelidir. Kanal girişi oval ise ovalliğin her iki ucuna iki eğe, yuvarlak ise bir eğe yerleştirilmelidir (86).

Fan ve ark. (78) C şekilli mandibular ikinci molar dişlerde kanal girişinin %83,3 oranında mine sement sınırının 2 mm, %98,1'e kadar oranda ise 3 mm aşağısında olduğunu rapor etmişlerdir. Pulpa odası anatomisi hakkındaki bu bilgilerin biliniyor olması, oluşabilecek perforasyonları önlemek için önem taşımaktadır.

Pulpa odasındaki mevcut kalsifikasyonlar kanal sisteminin C şeklini gizleyebilmektedir (23, 34). Aynı zamanda bifurkasyon, dentin füzyonu ve eğimlerden dolayı da kanalların göz ardı edilme ihtimali bulunmaktadır (86). Kanalın kontrol edilmesi, 8, 10 veya 15 gibi küçük numaralı K tipi endodontik eğeler ile mevcut düzensizliklerin kaçırılmadığından emin olduktan sonra, apikale eğimli bir şekilde yerleştirilerek yapılmalıdır (85).

2.5.3.2. C Şekilli Kök Kanallarının Temizleme ve Şekillendirmesi

C şekilli kök kanallarında temizleme yapılırken, özellikle ‘isthmus’ (87), ‘oluk’ (28) ve ‘fin’ (88) yapılarına dikkat edilmelidir. Bu yapılar iki kök kanalı arasında dar ve şerit şeklinde bağlantılardır ve pulpa veya pulpa kaynaklı doku içerdiklerinden dolayı bakteri rezervuarları olarak düşünülmelidir (89). Melton ve ark. (2) debris ve pulpa dokularının devamlı C şekilli kanallarda temizlenemediğini ifade etmişlerdir.

C şekilli kanal sistemindeki düzensizliklere ulaşabilmek için kanal girişi Gates Glidden drilleri ile genişletilebilir (90). Fakat C1 (devamlı C tipi) ve C2 (noktalı virgül tip) konfigürasyonları dar istmuslara sahiplerdir ve şekillendirmeleri sırasında strip perforasyonları oluşturmamaya dikkat edilmelidir (91). Böyle dar ve istmus bulunan alanlarda Gates Glidden drilleri kullanılmamalıdır ve şekillendirme işlemleri 25 veya daha küçük numara enstrümanlar kullanılarak yapılmalıdır (77, 80). C şekilli kanalları temizleme ve şekillendirme işlemleri sırasında daha ince olan lingual duvarların kök perforasyonu riski yüksektir. Daha çok meziolingual duvarlarda bulunan bu ince kısımda Abou-Rass’ın (92) anti-kurvatür tekniğinin uygulanması önerilmiştir (8).

Mekanik kök kanal şekillendirmesi sırasında nikel titanyum (NiTi) döner aletlerin kullanımı kök perforasyon riskini azaltmaktadır (10). Fakat C şekilli kök kanal sisteminde etkili bir şekillendirme elde etmek için döner aletlerin tek başına kullanılması yetersiz olmaktadır (67, 93). NiTi döner aletler ile şekillendirme yapıldıktan sonra H veya K tipi gibi diğer yardımcı enstrümanların kombine kullanımı tavsiye edilmektedir (67).

C şekilli mandibular molar dişlerde meziolingual kanalın ayrılarak farklı apekte sonlandığı, meziobukkal ve distal kanallardan daha kısa olduğu vurgulanmalıdır. Tek apeksli C şekilli molar dişlerde bu kanallarda kolayca overenstrumantasyon yapılmaktadır. Bu tip molar dişlerde meziobukkal kanal geriye doğru kanatlanarak distal kanalla birleşmekte ve tek bir foramenle kök yüzeyinden çıkmaktadır, çok azı ise ayrı foramenlerle kök yüzeyinden çıkmaktadır (94).

Hastalıklı pulpa veya nekrotik dokuları yalnızca enstrümanları kullanarak kök kanal sisteminin yapısal olarak daha kompleks olan bölümlerinden uzaklaştırmak zor

olmaktadır. Bu yüzden kök kanallarının kimyasal solüsyonlar kullanılarak temizlenmesi ve irrigasyonunun yapılması önem taşımaktadır. Kök kanallarında organik materyalin çözülmesi için genel olarak sodyum hipoklorit (NaOCl) %0,5 (28), %1 (95), %2,5 (69, 84, 87, 96, 97), %5 (64) ve 5.25% (80, 88, 90, 98) gibi farklı konsantrasyonlarda başarılı bir şekilde kullanılmaktadır. Buna ek olarak etilendiamintetraasetik asitin (EDTA) inorganik materyali çözdüğü ve smear tabakasını kaldırdığı ifade edilmiştir (3, 84, 98-102). İnce kök kanallarının temizlenmesi ve irrigasyonu için ultrasonik cihazların kullanımı etkili olmaktadır (2, 69, 84, 88, 90, 96, 97), fakat ultrasoniklerin agresif kullanımları kök kanal perforasyonu veya ultrasonik eğenin kırılmasına sebep olabilmektedir (80).

Mandibular premolar dişlerin C şekilli konfigürasyonlarında birçok karmaşık faktör tedaviyi zorlaştırmaktadır. Anatomik olarak birinci premolar dişlerin çap ve genişlikleri mandibular ikinci molar dişlerden daha küçüktür. Bu durum birinci premolar dişlerin kompleks kök kanal sistemine koronal girişini sınırlandırmaktadır (103).

2.5.4. C Şekilli Kök Kanallarının Dolumu

Kök kanal dolumu, kök kanallarında veya ağız ortamında yaşayan bakteriler yoluyla kanalın tekrar enfeksiyonunu önlemek adına önemli bir aşamadır. C şekilli kanallarda üç boyutlu dolum sağlamak kanalın komplike yapısından dolayı problem teşkil edebilmektedir.

Yapılan çalışmalar C şekilli kanallarda özellikle de kökün bukkal veya ligual yüzeyinde dikey oluk bulunan bölgede temizleme ve şekillendirme işlemlerini takiben kalan dentin kalınlığının genellikle 0.2-0.3 mm olduğunu göstermiştir. Dolum sırasında kompaksiyon için uygulanan kuvvetlerin dentin kanallarının direncini aşabileceği, dolayısıyla kök yüzeyinde perforasyon veya kök kırığı oluşabileceği belirtilmiştir (65, 77, 90).

Son yıllarda birçok kök kanal dolum sistemi ve materyali piyasaya sürülmüştür. Farklı kök kanal dolum yöntemleri ve materyallerinin birbirlerine göre avantaj veya

dezavantajları bulunmaktadır. Çalışmamızda kullanılan kök kanal dolum yöntemleri aşağıda belirtilmiştir.

2.5.4.1. Kor Taşıyıcı Sistem ile Kanal Dolum Yöntemi

Kor taşıyıcı sistem, üzeri alfa fazında güta perka ile kaplanmış plastik veya metal korların, güta perka fırınında ısıtılıp kök kanalına uygulanması esasına dayanmaktadır. Kor taşıyıcı teknikler, kanal duvarları ve düzensizliklere güta perkanın iyi bir şekilde uyumunu sağlamaktadır. Daha önceleri kullanılan metal taşıyıcı korlar kanal tedavisi tekrarı ve post boşluğu oluşturmada problem teşkil ettiğinden yerini plastik korlara bırakmıştır (104).

Kor taşıyıcı sistem ile kanal dolunun uygulama aşamaları şu şekildedir: Kanal patı ince tabaka şeklinde kanal duvarlarına uygulanır. Kök kanalına uygun olarak seçilmiş obturator ile aynı boyuta sahip verifler/boyut doğrulayıcı ile kanal kontrol edilir. Oburatorda bulunan rondel ile çalışma uzunluğu işaretlenir ve obturator fırına yerleştirilir. Üretici firmanın önerdiği süre kadar beklendikten sonra, obturator gecikmeden ve dikkatlice fırından alınır ve herhangi bir döndürme hareketi yapmadan tek hamlede yerleştirilerek apikal kısma doğru itilir. Radyografi ile kontrol yapıldıktan sonra güta perka yumuşakken bir plugger ile kondensasyon basıncı uygulanır. Obturator kanal ağzı seviyesinden uzaklaştırılmadan önce güta perkanın soğuması beklenir ve obturatorun kalan kısmı uzaklaştırılır (105).

Son zamanlarda geliştirilen yeni kor taşıyıcı sistem olan GuttaCore (Dentsply Tulsa Dental Specialties, Tulsa, OK, USA), taşıyıcı olarak plastik yerine çapraz bağlı güta perkadan oluşmaktadır. Bu durumda kanal tedavisi tekrarı kor taşıyıcının uzaklaştırılması daha kolay olmakla birlikte kor taşıyıcı, güta perkanın kanal içerisine gönderilmesinde rijitlik sağlamaktadır (106).

Güta perkanın kanala yerleştirilirken korun üzerinden sıyrılması sistemin dezavantajı olarak gösterilse de yapılan bazı çalışmalarda yalnızca korun bile apikal bölgeyi iyi bir şekilde tıkaçladığı belirtilmiştir (13, 23). Fakat C şekilli kanallarda tek

bir kor taşıyıcılı gütta perkanın kullanılması yeterli olamayacağından birden fazla kullanılması tavsiye edilmiştir (13).

2.5.4.2. Devamlı Isı ile Obturasyon Yöntemi (Hibrit Teknik)

Devamlı ısı ile obturasyon yöntemi, kökün apikal 1/3'ünün soğuk lateral kompaksiyon yöntemi ile doldurulup geri kalan kısmının sıcak gütta perka enjekte edilerek doldurulması esasına dayanmaktadır. Bu yöntem soğuk lateral kompaksiyon ve sıcak vertikal kompaksiyon yöntemlerini bir arada barındırdığı için 'hibrit teknik' olarak da adlandırılmaktadır (107).

Devamlı ısı ile obturasyon yöntemi ile kanal dolununun uygulama aşamaları şu şekildedir: Kök kanalına uygun ana kon seçilir ve apikal tugback kontrol edilir. Kanal patı kök kanalına bulandıktan sonra ana kon yerleştirilir ve daha önceden belirlenmiş olan, apikalin 3-4 mm yakınına kadar ilerleyebilen uygun plugger ısıtılarak belirtilen boyda ilerletilir. Soğuması beklendikten sonra tekrar aktive edilerek kök kanalından çıkarılır. Küçük boyda bir el pluggeri ile apikal bölümde kalan gütta perka kondanse edilir. Kök kanalının geri kalan kısmını doldurmak için ısıtılmış kanül, apikal bölümde bulunan gütta perkanın üzerine 4-5 mm'lik tabakalar halinde enjekte edilerek her tabakadan sonra uygun bir plugger ile kondanse edilir. Kök kanalı istenilen seviyede dolana kadar işleme devam edilir ve kök kanal dolumu tamamlanır (108).

Teknolojinin gelişmesiyle birlikte hem devamlı dalga yöntemi hem de ısıtılmış gütta perkanın enjeksiyonu işlemini tek bünyede yapabilen kullanımı kolay cihazlar geliştirilmiştir. Elements Free Cordless Obturation System (SybronEndo/Kerr Endodontics, Orange, CA, ABD) Downpack ve Backfill ünitelerini şarj eden birleşik veya iki ayrı istasyona sahiptir. Downpack ünitesi pluggerin ısıtılmasını sağlarken, Backfill ünitesi ısıtılmış gütta perkanın çıkışını sağlamaktadır. 100°C-400°C arasında ayarlanabilir ısı aralığına sahip Downpack ünitesi 0,5 saniyeden daha kısa sürede 200°C sıcaklığa ulaşabilmektedir ve dijital ısı kontrolüne sahiptir. Backfill ünitesi

kullanım kolaylığı ve daha iyi kontrol için ilgili tuşu çift tıklamayla güta perka çıkışını otomatik olarak yapabilmektedir (109).

Enjekte edilebilir termoplastik güta perkanın finler, ağ yapıları, çıkmazlar, internal rezorbsiyon kaviteleri ve lateral kanallar gibi kanal düzensizliklerindeki dolum etkinliğinin iyi olduğu savunulmuştur. Fakat C şekilli kanallarda diverjan/birbirinden uzaklaşan alanlar sıklıkla şekillendirilememekte, dolayısıyla dolum materyalinin bu alanlara doğru akmasına direnç gösterebilmektedir (19).

2.5.4.3. Soğuk Lateral Kompaksiyon Yöntemi

Soğuk lateral kompaksiyon yöntemi kök kanallarının doldurulmasında yaygın olarak kullanılan bir yöntemdir. Yöntem, apikali tıkaçlayan ve iyi uyumlanmış master güta-perka konun yerleştirilmesinin ardından dentin duvarları ile güta-perka arasında kalan boşlukların yardımcı konlar kullanılarak doldurulması esasına dayanmaktadır (110). Bu yöntem çok eğri ve anormal şekilli kanallar veya internal rezorbsiyon gibi kanal içi düzensizlikler gösteren olgular dışında apikalde yeterli dentin matriksi bulunan birçok kanalda kolaylıkla uygulanabilmektedir (111).

Çalışma uzunluğunun kontrollü ve ekonomik olması (112), pat veya güta perkanın kanalın apikal ucundan diğer ısı ve basınçlı tekniklere göre daha az dışarı taşma sorunu göstermesi (110) soğuk lateral kompaksiyon yönteminin önemli avantajlarıdır. Homojen bir kök kanal dolumu elde edilememesi, kanal düzensizliklerini sıcak veya akışkan yöntemler gibi iyi dolduramaması ve spreader ile kompaksiyon işlemi sırasında aşırı kuvvet uygulanarak kök kırığına yol açabilme riski gibi dezavantajları bulunmaktadır (113).

C şekilli kanalların kompleks yapılarından dolayı soğuk lateral kompaksiyon yöntemi ile yapılan dolumlarda bir takım eksiklikler veya problemler meydana gelebilmektedir. Soğuk lateral kompaksiyon yöntemi uygulanacağı zaman bazı alanlarda kompaksiyon enstrümanının derin penetrasyonu gerekli olmaktadır (29). Master konların uygun yerleştirilmesini sağlamak için Barnett (28), mezial kanala master konu yerleştirmeden önce büyük çapta bir eğenin kanalın en distal bölümüne

yerleştirilmesini tavsiye etmiştir. Daha sonra ege geri çekilir ve distal kanalın master konu yerleştirilerek orta kısım aksesuar konularla doldurulur.

C şekilli kanallarda soğuk lateral kompaksiyon tekniğinde aksesuar gütta perka konular çok sayıda kullanılsa bile normal kanallara göre daha az yoğun bir radyolojik görünüme sahip olunduğu rapor edilmiştir (114). Yapılan bazı çalışmalarda gütta perka konularının C şekilli kanal sisteminin dar bağlantılı kısımlarını dolduramadığı gösterilmiştir (115). Ayrıca şekillendirmedeki zorluklar, spreaderın her zaman kanal duvarını perfore etmeden kolayca yerleşmesini sağlayabilecek genişleyen bir form verilmesine olanak sağlayamamaktadır (80). Bu sorunları çözmek için termoplastik gütta perka dolgu tekniklerinin yumuşak gütta perkanın kompaksiyonunu sağlayarak kök kanal anormalliklerini doldurabileceği savunulmuştur (80, 114, 116).

2.5.4.4. Soğuk Enjekte Edilebilir Yöntem ile Kanal Dolum Yöntemi

2004 yılında Coltène/Whaledent Inc (Cuyahoga Falls, Ohio, ABD) gütta perka ve sealer'ın enjekte edilebilir bir sistem içinde bir arada olduğu soğuk, akışkan ve kendiliğinden sertleşen dolum materyali olan GuttaFlow'u tanıtmıştır. GuttaFlow polidimetilsiloksan bazlı bir sealer ile birlikte partikül formda gütta perka içermektedir. Bir kapsül içindedir ve kanal içine doğrudan enjekte edilebilir veya master gütta perka kon ile kombine olarak kullanılır. Materyalin lateral kanallara doğru aktığı ve kök kanal duvarı ile master kon arasındaki boşluğu tamamen doldurduğu iddia edilmektedir. Buna ek olarak materyalin yerleştirilmesi sırasında herhangi bir ısıtma işlemi olmadığı için genleşme olmadığına inanılmaktadır ve üretici firma sertleşme sırasında materyalin %0,2 genleştiğini rapor etmiştir (117).

Firma daha sonra partikül boyu 30 µm'den az olan gütta perka tozu ile silikon esaslı sealer'ın bir arada olduğu GuttFlow 2'yi (Coltene Whaledent, Altstätten, İsviçre) geliştirmiştir. Yeni formül ilki ile benzer bileşenler içermektedir, fakat oranlar farklıdır. Çalışma süresi 10-15 dk, sertleşme süresi ise 25-30 dk'dır. Ayrıca karışımın en iyi kıvamda hazırlanması, kullanımı kolaylaştırmak ve hava kabarcığı oluşumunu önlemek için karıştırma ucu bulunmaktadır (118, 119).

2015 yılında kök kanalında rejenerasyonu aktif olarak destekleyen GuttaFlow Bioseal [(GuttaFlow 3) (Coltene Whaledent, GmBH+Co KG, Langenau, İsviçre)] geliştirilmiştir. Partikül formda güta perka (<30 µm), sealer ve bioglass' ın belirli oranlarda bileşiminden oluşmaktadır. Çalışma süresi 5 dk, sertleşme süresi ise 12-16 dk'dır. Vücut sıvıları ile temas ettiğinde içeriğindeki biyoaktif materyal doğal tamir bileşenleri olan kalsiyum ve silikatın salınımını sağlamaktadır. Sertleştikten sonra, GuttaFlow Bioseal yüzeyde hidroksiapatit kristallerini oluşturmaktadır. Kristallerin adezyonu anlamlı derecede artırdığı ve özellikle de kemik ve dentin dokusunun rejenerasyonunu sağlayan doğal tetikleyicileri uyardığı iddia edilmektedir (120).

2.6. Kök Kanal Dolumunu İncelemek için Kullanılan Görüntüleme Yöntemleri

Kök kanal sistemini görüntülemek ve incelemek için bugüne kadar birçok yöntem kullanılmıştır. Teknolojinin gelişmesiyle birlikte yeni yöntemler geliştirilmekte olup birbirlerine göre avantaj ve dezavantajları bulunmaktadır.

2.6.1. Geleneksel Yöntemler

Geleneksel yöntemlerle görüntü elde ederken bazı yöntemlerde kullanılan örneklerde madde kaybı meydana gelmekle birlikte bazılarında sadece iki boyutlu görüntü elde edilebilmektedir (121).

Radyografiler günümüzde rutin klinik uygulamalarda en yaygın kullanılan yöntem olarak kök kanal dolumu hakkında genel bir bilgi verse de, görüntü iki boyutlu olduğundan hacimsel bilgi olarak yetersiz kalmaktadır (91).

Mikroskopik yöntemlerden olan stereomikroskop ile görüntüleme yönteminde örnekler farklı büyütme altında 2 boyutlu olarak incelenebilmektedir. Kök kanal dolumunun değerlendirilmesi ile ilgili yapılan birçok çalışmada stereomikroskop ile incelenme yapılmıştır (122, 123). Fakat stereomikroskop ile görüntüleme yönteminde

örneklerden inceleme yapılabilmesi için kesit alınması gerekmektedir ve bu işlem örneklerde geri dönüşsüz hasara neden olmaktadır (124).

Taramalı elektron mikroskobu (SEM), yüksek çözünürlüklü resim oluşturmak için vakum ortamında oluşturulan ve aynı ortamda elektromanyetik lenslerle incelenen elektron demeti ile incelenecek örneği analiz etme imkanı sunan bir görüntüleme yöntemidir. Elde edilen iki boyutlu görüntü bölgesel olarak detaylı incelenebilmektedir (125). SEM ile görüntü elde etmek için örnekler stereomikroskopta olduğu gibi kesit alma ve kurutma gibi bir takım işlemlere maruz kalmaktadır. Bu işlemler de örneklerde geri dönüşsüz hasara neden olmaktadır (124).

2.6.2. Üç Boyutlu Görüntüleme Teknikleri

Konik ışımlı bilgisayarlı tomografi (KİBT), tek rotasyonda ve oldukça düşük radyasyon dozu ile diş hekimliğinde üç boyutlu veri elde etme olasılığı tanımaktadır. Aynı zamanda iki boyutlu görüntülerin koronal, sagittal, oblik ve çeşitli eğimlerdeki düzlemlerde yeniden düzenlenmesine izin vermektedir (126). Endodontide tedavi öncesi değerlendirme, diş morfolojisi, periapikal patoloji, kök kırıkları, kök rezorbsiyonları ve tedavi sonrası değerlendirme için kullanılmaktadır (127). Diğer görüntüleme yöntemlerine göre avantajı ise görüntünün in-vivo ortamda alınabilmesidir.

Mikro-BT ile dişte herhangi bir yıkıma neden olmadan dişin iç ve dış morfolojisinin gösterilebileceği 1995 yılında kanıtlanmıştır. O zamandan beri mikro-BT'nin endodontide kullanımı endodontik araştırmaların bakış açısını geliştirmiştir. Bu görüntüleme yöntemi endodontide internal ve eksternal diş anatomileri, kök kanal enstrumantasyonu, kök kanal dolumu, retreatment, materyallerin fiziksel ve biyolojik özelliklerinin ve dentinal defekt tespitinin analizi için kullanılmaktadır. Küçük voksel boyutları ile kök kanalları ve foraminaların sayılarını ve konfigürasyonlarını belirlemek için 3D görüntüler üreterek analiz etmektedir (128).

Mikro-BT ile görüntüleme yöntemi 3D görüntü elde etme, dişte doku yıkımı olmadan inceleme yapabilme (129) ve işlem öncesi ve sonrası karşılaştırma yapabilme (130) gibi önemli avantajlara sahip olmasına rağmen yöntemin bazı kısıtlamaları da bulunmaktadır. İşlemin pahalı olmasıyla birlikte tarama ve rekonstrüksiyon işlemi uzun zaman almaktadır ve mevcut sistemde yalnız çekilmiş dişler veya diş içeren çene segmentleri gibi küçük bölgelerde inceleme yapılabilmektedir (121). Bununla birlikte mikro-BT kök kanal anatomisinin laboratuvar çalışmalarında altın standart olarak kabul edilmektedir (131).

2.7. 3D Baskı Teknolojisi ile Diş Prototipi Oluşturulması

Son zamanlarda mikro-BT, görüntüleme işlemlerinin yanında fiziksel model oluşturmak amacıyla 3D modelleme yapmak için de kullanılmaya başlanmıştır. Fiziksel model elde etmek için kullanılan, 3D baskı olarak da bilinen hızlı prototip oluşturma teknolojisi tıpta tanı, cerrahi planlama, protez tasarımı ve öğrenci eğitimi için yeni olanaklar sağlamıştır (132, 133). Diş hekimliğinde, 3D baskı teknolojisi tedavi planlaması ve cerrahi rehberlikle birlikte ortognatik cerrahi, implant cerrahisi, ağız ve çene cerrahisi, ortodonti ve protez aletleri için dental modellerin üretiminde kullanılmaktadır (5).

Diş hekimliğinde 3D baskı kullanılarak her tabaka için 16-32 µm çözünürlük aralığında, otomatik ve birbiri üzerine katmanlanarak oluşturulan üretim süreci ile reçineden yüksek çözünürlüklü modeller üretilmektedir. Üretim işlemi, nesnenin mikro-BT ile oluşturulan 'standard tessellation language'(.stl) formatında bilgisayar destekli tasarım (CAD) modelleri ile sağlanmaktadır. Doğal dişlerden hızlı prototip kopya (replika) oluşturulması oldukça ümit vericidir ve endodontik eğitime dahil edilmesi için özel bir potansiyele sahiptir. Buna ek olarak kök kanal enstrümantasyonu, dolumu, retreatment gibi laboratuvar çalışmalarında önem arz eden örneklerin standardizasyonunun sağlanmasına izin vermektedir. (6).

3. GEREÇ VE YÖNTEM

Bu çalışma için İzmir Katip Çelebi Üniversitesi Girişimsel Olmayan Klinik Araştırmalar Etik Kurulu'nda 18.12.2014 tarihli 283 numaralı onay alınmıştır. Etik kurul belgesi Ek 1'de sunulmuştur.

Bu çalışmada, diş seçmek için diş örneklerinden KIBT ile görüntü alma işlemi İzmir Katip Çelebi Üniversitesi Diş Hekimliği Fakültesi Ağız Diş ve Çene Radyolojisi Anabilim Dalı'nda,

Diş örneğinin kök kanal genişletmesi, doldurulması, stereomikroskop ile görüntü alınması ve alan hesaplamalarının yapılması İzmir Katip Çelebi Üniversitesi Diş Hekimliği Fakültesi Endodonti Anabilim Dalı'nda,

Genişletme yapılan örneğin mikro-BT taraması Malatya İnönü Üniversitesi Bilimsel ve Teknolojik Araştırma Merkezi'nde,

Mikro-BT ile 3D modeli elde edilen örneğin 3D baskı teknolojisi ile replikalarının elde edilmesi Voksel Mühendislik ve Hızlı İmalat Teknolojileri Sanayi ve Ticaret Anonim Şirketi'nde,

Doldurulan replikalardan IsoMet 1000 kesim cihazı ile kesit alınması İzmir Katip Çelebi Üniversitesi Diş Hekimliği Fakültesi Restoratif Diş Tedavisi Anabilim Dalı'nda yapılmıştır.

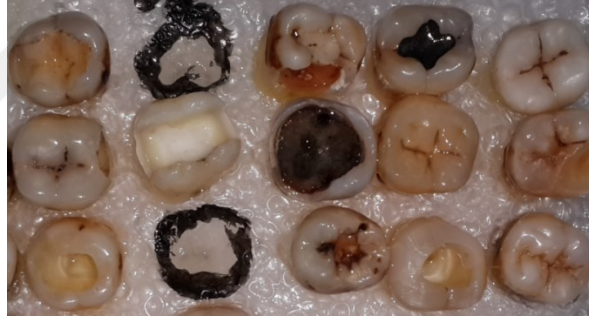KIBT ile birinci tip (C1 konfigürasyonu) C şekilli kanala sahip olduğu tespit edilen mandibular molar dişin kök kanal genişletmesi yapıldıktan sonra, mikro-BT yardımıyla elde edilen 3D modellemeden 3D baskı teknolojisi ile 80 adet replikası elde edilmiştir. Elde edilen replikalar 4 farklı kanal dolum yöntemi;

- Kor taşıyıcılı sistem ile dolum yöntemi (GuttaCore), (GC),
- Devamlı ısı ile obtürasyon yöntemi (Sistem B), (SB),
- Soğuk lateral kompaksiyon yöntemi (SLK) ve
- Soğuk enjekte edilebilir dolum yöntemi (GuttaFlow Bioseal), (GFB)

ile doldurulduktan sonra apikalden itibaren 2'şer mm'lik 5 adet yatay kesit alınarak stereomikroskop ile görüntüleri alınmıştır. AxioVision Rel. 4.8 programı kullanılarak kesitlerden elde edilen görüntülerin gütü perka, pat ve boşluk yüzdeleri hesaplanmış ve veriler istatistiksel olarak değerlendirilmiştir.

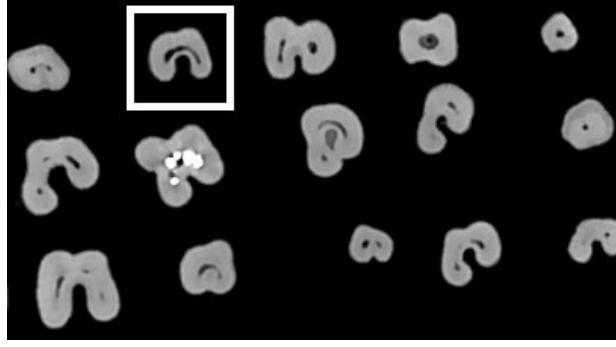
3.1. Çalışmada Kullanılacak Diş Örneğinin Seçilmesi

Bu çalışmada; Melton'un (2) sınıflamasına göre C1 konfigürasyonuna sahip mandibular molar diş bulabilmek için, tek köklü veya aralarında iletişim bulunan iki köklü, kökün lingual veya bukkal yüzeyinde oluk bulunan sürekli mandibular molar dişler seçilmiştir (Resim 1). Dişlerin çekim nedeni, hastaların yaşı, cinsiyeti veya çekim öncesi endodontik tanıya yönelik herhangi bir bilgi bulunmamaktadır.

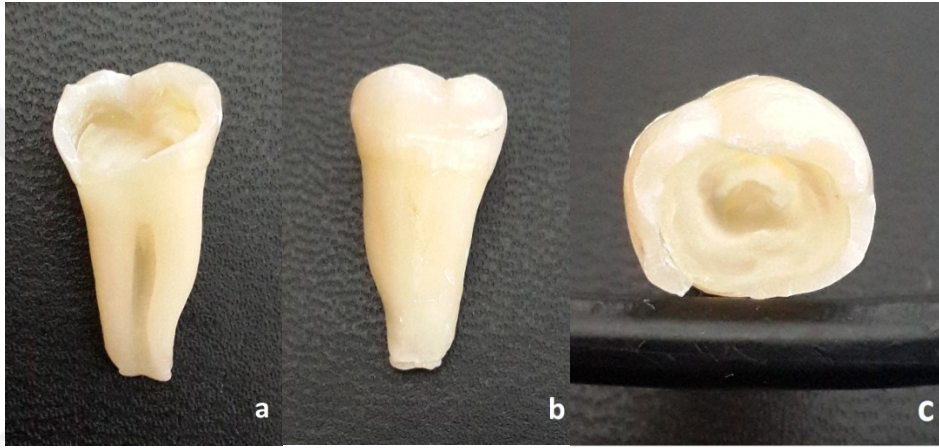


Resim 1: Tek köklü veya aralarında iletişim bulunan iki köklü, kökün lingual veya bukkal yüzeyinde oluk bulunan sürekli mandibular molar dişler

Seçilen dişlerin kök kanal yapılarının incelenmesi amacıyla KIBT (NewTom 5G®, QR, Verona, İtalya) cihazı ile 8X8 görüntüleme alanında (FOV) görüntüleri alınarak NNT viewer yazılım programında aksiyel kesitleri incelenmiştir (Resim 2) ve C1 konfigürasyonuna ait mandibular molar diş tespit edilmiştir (Resim 3).



Resim 2: 8X8 FOV alanında görüntüleri alınmış mandibular molar dişlerin aksiyel bir kesiti



Resim 3: C1 konfigürasyonuna sahip mandibular molar dişin lingual (a), bukkal (b) ve koronal (c) görüntüsü

3.2. Örneğin Kök Kanalının Şekillendirilmesi

C1 konfigürasyonuna sahip mandibular molar dişin giriş kavitesi elmas bir frez yardımı ile açılmıştır. Kanal girişi devamlı C şeklinde olduğu için üç adet 10 numaralı K tipi eğe (Dentsply Maillefer, Ballaigues, İsviçre) başlangıç eğesi olarak kullanılmıştır. Bunlardan iki tanesi C şeklinin her iki ucuna, biri ise ortasına yerleştirilmiştir ve apikalden 1mm kısa olacak şekilde çalışma boyu belirlenmiştir (86). Kök kanal genişletme işlemi ProTaper Universal döner alet sistemi (Dentsply Maillefer) ve el eğelerinin kombinasyonu ile yapılmıştır (67).

Çalışma boyu belirlendikten sonra ProTaper SX eğesi C şekilli kanalın mezial ve distalinde kanal aletinin kesen kısmının 2/3 ü kanallara girecek kadar dışa doğru

fırçalama hareketi ile kullanılmıştır ve 15 numaralı K tipi ege çalışma boyuna kadar pasif olarak ilerletilmiştir. Daha sonra S1 ve S2 egeeri çalışma boyuna kadar dışa doğru fırçalama hareketi ile kullanılmıştır. Son olarak bitirme egeeri (F1, F2, F3) sırayla ileri geri hareket ile kullanılmıştır. Tüm döner alet egeeri tork kontrollü motor ile (VDW.Silver Reciproc Endo Motor, VDW, Münih, Almanya) üretici firmanın önerdiği tork değerlerinde (SX için 3-4 Ncm, S1 için 2-3 Ncm, S2 için 1-1,5 Ncm, F1 için 1,5-2 Ncm, F2 ve F3 için 2-3 Ncm) ve 250 devir/dk. hız ile kullanılmıştır.

C kanalın mezial ve distali genişletildikten sonra ortadaki isthmus bölümü sırasıyla 15, 20 ve 25 numaralı H tipi ege ile kanal boyuna kadar Abou-Rass'ın (92) anti-kurvatur tekniği kullanılarak genişletilmiştir. Her ege değişiminde 2 ml %1 NaOCl (Werax, İzmir, Türkiye) kullanılmıştır. Final irrigasyonu olarak 10 ml %17 EDTA (Werax), 10 ml %1 NaOCl ve 2 ml serum fizyolojik kullanılmıştır. Kök kanalı 25 ve 30 numaralı kağıt konlar ile kurulanmıştır.

Kök kanalı şekillendirildikten sonra şekillendirme işlemi kontrol etmek amacıyla tekrar KIBT ile görüntüleme yapılmıştır (Resim 4).



Resim 4: C1 konfigürasyonuna sahip mandibular molar dişin şekillendirmeden önce (a) ve sonra (b) KIBT ile alınmış korondan apikale doğru aksiyel kesit görüntüleri.

3.3. Şekillendirilen Örnekten Mikro-BT Yardımı ile 3D Model Elde Edilmesi

Kök kanal şekillendirilmesi biten örnek SkyScan micro-BT (SkyScan 1172 X-ray microtomograph, Antwerp, Belçika) cihazı ile taranmıştır. Teknik olarak tarama 10 µm kesit kalınlığında, 100 kV'da, 100 mA'de aliminyum bakır filtre ile yapılmıştır.

X ışınına maruz kalma süresi 1700 ms'dir. Taramalar 0,4 derece dönme açısı ile gerçekleştirilmiştir.

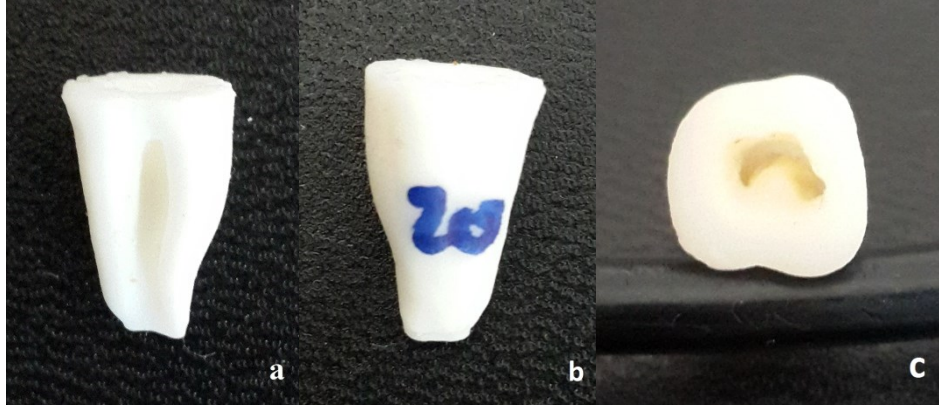
Örnek 3 kereden toplam 3 saat süreyle taranmıştır. Tarama sonunda 2275 adet ham görüntü elde edilerek .stl formatında kaydedilmiştir. 3D modellemede örneğin kuron kısmı dahil edilmemiştir, mine sement sınırından itibaren apikale kadar 14 mm olacak şekilde sadece kökü oluşturulmuştur.

3.4. 3D Baskı Teknolojisi ile Dişten Replika Elde Edilmesi

Mandibular molar dişin 3D modeli .stl formatında EnvisionTEC 3D yazıcı'ya (Ultra® 3SP™ Family, ve Prefactory® Family) aktarılmıştır (Resim 5). Dişin 80 adet replikası 25 µm çözünürlükte elde edilmiştir (Resim 6). Replika materyalinin (ABS 3SP White) özellikleri Tablo 1'de gösterilmiştir.



Resim 5: EnvisionTEC ULTRA 3SP 3D yazıcı



Resim 6: C1 konfigürasyonuna sahip mandibular molar prototipin lingual (a), bukkal (b) ve koronal (c) görüntüsü.

| Parametreler | Değerler |
|---|---|
| Kopma Çekme Dayanımı Kopma Germe Dayanımı Çekme Modülü | 35.6 MPa 5160 psi 3.7% 1500 MPa 217 ksi |
| Kopma Bükülme Dayanımı Bükülme Modülü | 81 MPa 11800 psi 2290 MPa 332 ksi |
| Durometrel D Sertliği | 85 D Shore |
| Izod Darbe Dayanımı | 21 J/m 0.392 ft-lbf/in |
| 264 psi'de ısı defleksiyon sıcaklığı 66 psi'de ısı defleksiyon sıcaklığı | 43.3 °C 70 °C |
| Viskozite | 25°C'de 150 cP |
| Uygulama alanları: Uzay, Animasyon ve Eğlence, Mimarlık ve Sanat, Otomotiv, Tüketici Tüketim Malları, Dental / Ortodonti, Eğitim, Elektronik, MCAD, Spor Malzemeleri, Oyuncak | |

Tablo 1: Replika materyalinin (ABS 3SP White) özellikleri

3.5. Replikaların Gruplandırılması

Elde edilen 80 adet C şekilli replika, kök kanallarının doldurulması amacıyla her grupta 20 adet olacak şekilde 4 gruba ayrılmıştır. Bunlar;

- 1. Grup: Kor taşıyıcı sistem ile kanal dolumu (GC)
- 2. Grup: Devamlı ısı ile obtürasyon yöntemi ile kanal dolumu (SB)
- 3. Grup: Soğuk lateral kompaksiyon ile kanal dolumu (SLK)
- 4. Grup: Soğuk enjekte edilebilir yöntem ile kanal dolumu (GFB)

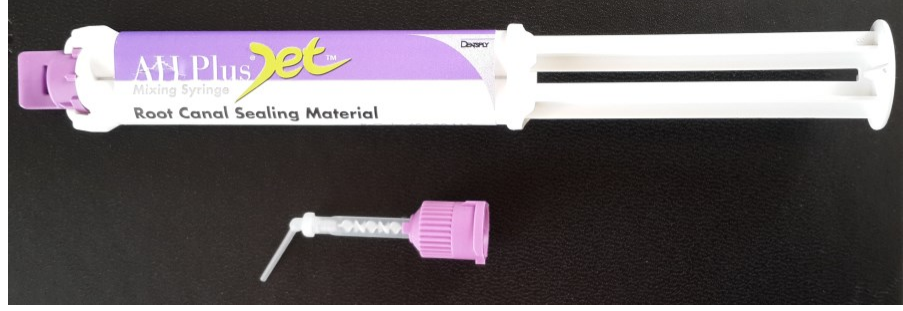3.6. Replikaların Kök Kanallarının Doldurulması

Bütün örnekler kök kanalları doldurulmadan önce C kanalın mezial ve distali 30 numaralı K tipi eğe, isthmus bölümü ise 25 numaralı K tipi eğe ile apikale kadar ilerleyip ilerlemediği açısından kontrol edilmiştir.

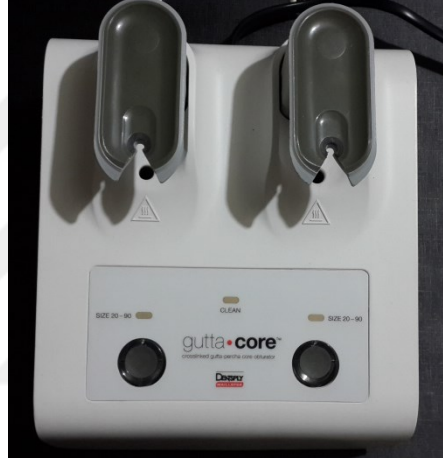3.6.1. Kor Taşıyıcı Sistem ile Kanal Dolumu

GC ile kanal dolumunda AH Plus Jet kanal patı (Dentsply DeTrey, Konstanz, Almanya) (Resim 7), güta perka fırını [Therma Prep 2 (Dentsply Maillefer)] (Resim 8), kor taşıyıcı güta perka (GuttaCore) (Resim 9), verifier (boyut doğrulayıcı) (Dentsply Maillefer) (Resim 10) ve el pluggerı (SybronEndo/Kerr Endodontics), (Resim 11) kullanılmıştır.

- Apikal kanal çapı GuttaCore verifier ile kontrol edilmiştir.
- AH plus Jet kanal patı otomatik karıştırıcı ucu ile karıştırma kağıdı üzerine çıkarılmıştır.
- 30 numaralı kağıt kon ile kanal patı tüm kanal yüzeyine bulanmıştır. Patın fazlası temiz kağıt kon ile alınmıştır.



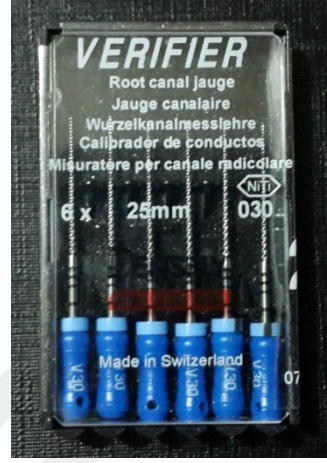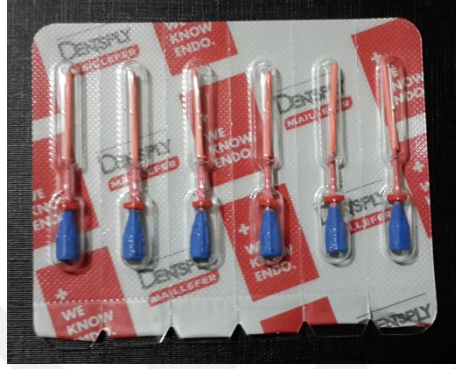Resim 7: AH Plus Jet rezin esaslı kanal patı



Resim 8: Therma Prep 2 gütta perka fırını

- Son şekillendirme için .06 koniklik açısına sahip F3 enstrümanı kullanıldığı için obturator olarak aynı boyutta olan 30 numara GuttaCore obturator seçilmiştir.
- Thermaprep 2 Fırını GuttaCore ayarına getirildikten sonra iki adet 30 numara GuttaCore obturatordan birincisi ve 5 saniye sonra ikincisi ısıtma haznelerine yerleştirilmiş ve ilk uyarı sesi gelene kadar beklenmiştir.
- Uyarı sesinden hemen sonra haznedeki ilk GuttaCore obturator, kök kanalına herhangi bir döndürme hareketi yapmadan tek hamlede yerleştirilerek apikal kısma doğru itilmiştir.

- 5 sn sonra gelen ikinci uyarı sesinden sonra ise seri bir şekilde ikinci obturator da kök kanalına tek hamlede yerleştirilerek apikal kısma doğru itilmiştir.



Resim 9: Kor taşıyıcı güta perka (GuttaCore) **Resim 10:** Verifier (boyut doğrulayıcı)

- Uygun bir el pluggeri ile koronaldeki sıcak güta perka kondanse edilmiştir.
- Güta-perkanın soğuması için 3-4 dk beklendikten sonra obturatör kanal ağzı seviyesinden sağ-sol hareketler ile uzaklaştırılmıştır.




Resim 11: El pluggeri

3.6.2. Devamlı Isı ile Obturasyon Yöntemi ile Kanal Dolumu

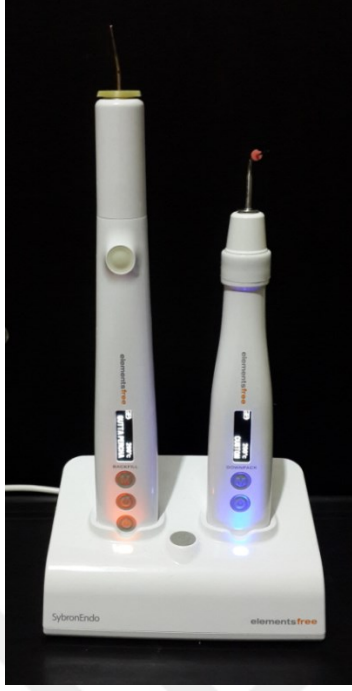SB ile kanal dolusunda AH Plus Jet kanal patı, .06 koniklik açısına sahip F3 gütü perka (Dentsply Maillefer) (Resim 12), Elements Free Cordless Obturation System cihazı (Resim 13), .06 koniklik açısına sahip cihaz ile ısınan plugger [(Buchanan Heat Plugger) (SybronEndo/Kerr Endodontics)], 23 Gauge Medium Body gütü perka kartuş (SybronEndo/Kerr Endodontics) (Resim 14) ve el pluggerı kullanılmıştır.

- AH plus Jet kanal patı otomatik karıştırıcı ucu ile karıştırma kağıdı üzerine çıkarılmıştır.
- 30 numaralı kağıt kon ile kanal patı tüm kanal yüzeyine bulanmıştır. Patın fazlası temiz kağıt kon ile alınmıştır.



Resim 12: .06 koniklik açısına sahip gütü perka

- 30 numaralı .06 koniklik açısına sahip master gütü perka konu pata bulanarak C kanalın mezialine yerleştirilmiştir. Daha sonra master gütü perka konu, önceden seçilmiş cihazın Downpack ünitesine takılı ısınan bir plugger ile apikal bölümde apikal bariyer olarak 3-4 mm gütü perka kalacak şekilde uzaklaştırılmıştır. Kalan gütü perka uygun bir el pluggerı yardımıyla kondanse edilmiştir.
- Aynı işlem C kanalın distali için de yapıldıktan sonra cihazın Backfill ünitesine takılı gütü perka kartuş 200°C'de ısıtılmıştır ve 4-5 mm gütü perka katmanı halinde kök kanalına iki aşamada enjekte edilmiştir. Her aşamada uygun bir el pluggerı ile sıcak gütü perka kondanse edilmiştir



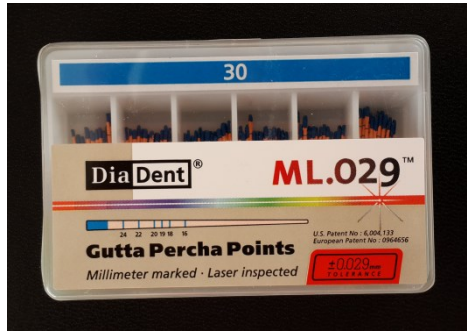
Resim 13: Elements Free Cordless Obturation System cihazı



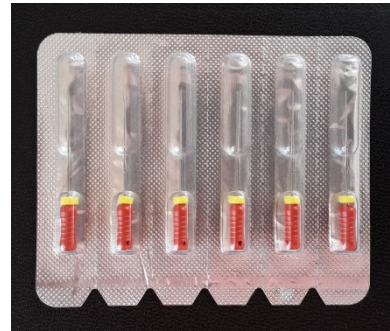Resim 14: Gütta perka kartuş

3.6.3. Soğuk Lateral Kompaksiyon Yöntemi ile Kanal Dolumu

SLK ile kök kanal dolumunda .02 koniklik açısına sahip gütta perka (Diadent, Chongju, Kore) (Resim 15), spreader (Shenzhen Superline Technology Co. Ltd., Çin) (Resim 16), rezin esaslı AH Plus Jet kanal patı ve el pluggerı kullanılmıştır.




Resim 15: .02 koniklik açısına sahip gütta perka



Resim 16: Spreader

- AH plus Jet kanal patı otomatik karıştırıcı ucu ile karıştırma kağıdı üzerine çıkarılmıştır.
- 30 numaralı kağıt kon ile kanal patı tüm kanal yüzeyine bulanmıştır. Patın fazlası temiz kağıt kon ile alınmıştır.
- İki adet 30 numaralı master güta perka konu pata bulanarak C kanalın mezial ve distaline yerleştirilmiştir.
- Daha sonra çalışma boyunun 1-2 mm gerisine kadar gidebilen spreader kanalın mezialine yerleştirilerek yardımcı konlar ile kompaksiyon işlemi yapılmıştır
- Kompaksiyon işlemi mezialden distale doğru yapılmıştır ve spreader kanalın 2-3 mm ilerisine ilerlemeyene kadar devam edilmiştir. Her bir örnek için ortalama 20 adet güta perka kullanılmıştır (Resim 17).



Resim 17: Soğuk lateral kompaksiyon yöntemi ile doldurulmuş örnek

- Kanal dolmuş işlemi bittikten sonra dışarıda kalan güta perka konları sıcak bir alet yardımıyla kanal ağzı seviyesinden itibaren uzaklaştırılmıştır ve ısıyla yumuşayan güta perka bir plugger yardımıyla kondanse edilmiştir.

3.6.4. Soğuk Enjekte Edilebilir Yöntem ile Kanal Dolumu

GFB ile kanal dolumunda .02 koniklik açısına sahip gütta perka, spreader, silikon esaslı GuttaFlow Bioseal (GuttaFlow 3) dolum materyali (Resim 18) ve el pluggerı kullanılmıştır.



Resim 18: GuttaFlow bioseal (GuttaFlow 3) dolum materyali

- GuttaFlow bioseal dolum materyali otomatik karıştırıcı ucu ile apikalden itibaren 3 mm uzaktan başlayıp koronale doğru gerileyerek kök kanalına enjekte edildikten sonra geri kalan işlemler soğuk lateral kompaksiyon yöntemi ile aynı yapılmıştır.

3.7. Kök Kanalları Doldurulan Replikalardan Kesit Alınması

Bütün örnekler akrilik bloklara yapıştırıldıktan sonra Isomet kesim cihazına (Isomet 1000, Buehler, Lake Bluff, IL, ABD) yerleştirilmiştir (Resim 19). Her örnekten 0,3 mm kalınlıkta elmas disk (Buehler) ile su soğutması altında 200 rpm (dakika/devir sayısı) hızda apikalden itibaren 2 mm aralıklarla 5 adet kesit alınmıştır (Resim 20). Kesitler alınırken elmas diskin kalınlığı dikkate alınmıştır.



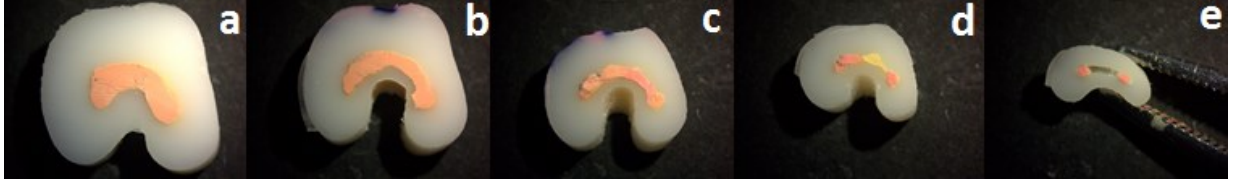Resim 19: Isomet kesim cihazı



Resim 20: 2'şer mm kesit alınmış örnekler

3.8. Kesitlerin Stereomikroskop ile Görüntülenmesi


Akrilik bloklardan çıkarılan kesitlerden stereomikroskop (Olympus BX43; Olympus Co, Tokyo, Japonya) ile 32X büyütme altında görüntüler alınmıştır (Resim 21).



Resim 21: Stereomikroskop ile alınan SB grubuna ait temsili görüntüler; 10 mm (a), 8 mm (b), 6 mm (c), 4 mm (d) ve 2 mm (e).

3.9. Kesit Görüntülerinin Alan Hesaplamalarının Yapılması

Kesit görüntülerindeki kök kanallarının AxioVision Rel. 4.8 yazılımı ile güta perka, pat ve boşluk alan hesaplamaları yapılmıştır. Güta perka, pat ve boşlukların toplam alana göre yüzdeleri hesaplanmıştır (Resim 22).



Resim 22: AxioVision Rel. 4.8 yazılımı ile yapılan güta perka, pat ve boşluk alan hesaplamalarına ait temsili iki örnek

3.10. İstatistiksel Analiz

Çalışmaların istatistiksel analizleri için SPSS for Windows Ver.20.0 (SPSS Inc., IL, ABD) yazılımı kullanılmıştır. Araştırma kapsamındaki tüm veriler için tanımlayıcı istatistikler elde edilmiştir.

Veriler normal dađılım gsterdikleri iin MANOVA testi ile analiz edilmiřtir. Varyanslar homojen olduđundan ikili karřılařtırmalarda Tukey HSD testi kullanılmıřtır. $p=0,05$ anlamlılık dzeyi olarak kabul edilmiřtir.



4. BULGULAR

4.1. Güta Perka, Pat ve Boşluk Alanlarının Değerlendirilmesi

Güta perka, pat ve boşluk alanları için bulgular ve MANOVA testinin sonuçları Tablo 2’de gösterilmiştir.

Tablo 2: Grupların 2, 4, 6, 8, 10 mm’lik kesitlerde ve toplam alanda güta perka, pat ve boşluk ortalamaları ve standart sapma değerleri

| | | GC | | SB | | SLK | | GFB | | p Değeri*** |
|--------|--------|-------------------|------|-------------------|------|---------------------|------|---------------------|------|-------------|
| | | ort* | ss** | ort | ss | ort | ss | ort | ss | |
| 2 mm | güta | 67,6 ^a | 23,4 | 52,2 ^b | 15 | 75,7 ^c | 18,5 | 80,2 ^c | 7,4 | 0,000 |
| | pat | 9,9 ^a | 14,6 | 6,7 ^a | 7,4 | 23,7 ^b | 18,4 | 18,6 ^b | 7,6 | 0,000 |
| | boşluk | 22,3 ^a | 20,3 | 40,1 ^b | 14,2 | 0,4 ^c | 1,3 | 1,1 ^c | 2,4 | 0,000 |
| 4 mm | güta | 76,5 ^a | 11,9 | 59,3 ^b | 9,2 | 83,1 ^a | 4,9 | 77,4 ^a | 17,6 | 0,000 |
| | pat | 10,8 ^a | 9,9 | 23,7 ^b | 15,3 | 15,6 ^{a,b} | 4,6 | 21,2 ^b | 15,9 | 0,007 |
| | boşluk | 13,1 ^a | 13,8 | 16,9 ^a | 14,2 | 1,1 ^b | 4,1 | 1,2 ^b | 1,9 | 0,000 |
| 6 mm | güta | 86,2 ^a | 8,7 | 68,3 ^b | 18,7 | 69,9 ^b | 5,8 | 84 ^a | 4,7 | 0,000 |
| | pat | 13 ^a | 8,2 | 22 ^{b,c} | 16,8 | 28,7 ^c | 5,1 | 14,7 ^{a,b} | 4,2 | 0,000 |
| | boşluk | 0,6 ^a | 1,6 | 9,6 ^b | 15 | 1,3 ^a | 3,1 | 1,1 ^a | 1,3 | 0,001 |
| 8 mm | güta | 92,6 ^a | 5,5 | 96,1 ^a | 4,3 | 64 ^b | 5,8 | 76,4 ^c | 7,1 | 0,000 |
| | pat | 7,1 ^a | 5,5 | 3,3 ^a | 3 | 34,9 ^b | 5,5 | 22,1 ^c | 7,6 | 0,000 |
| | boşluk | 0,1 ^a | 0,3 | 0,5 ^a | 2 | 1 ^a | 1,9 | 1,3 ^a | 1,1 | 0,071 |
| 10 mm | güta | 95,5 ^a | 5,1 | 98,2 ^a | 1,2 | 57,3 ^b | 4 | 80,6 ^c | 3,2 | 0,000 |
| | pat | 4,2 ^a | 5,2 | 1,6 ^a | 1 | 42,5 ^b | 4 | 17,8 ^c | 3 | 0,000 |
| | boşluk | 0,2 ^a | 0,5 | 0,1 ^a | 0,4 | 0,1 ^a | 0,3 | 1,4 ^b | 1,4 | 0,000 |
| toplam | güta | 90,1 ^a | 3,8 | 86,8 ^a | 4,4 | 63,9 ^b | 6,1 | 79,7 ^c | 3,7 | 0,000 |
| | pat | 7,3 ^a | 3,3 | 7,7 ^a | 3,3 | 35,3 ^b | 5,8 | 18,9 ^c | 3,5 | 0,000 |
| | boşluk | 2,5 ^a | 1,9 | 5,3 ^b | 3,4 | 0,7 ^c | 1,1 | 1,3 ^{a,c} | 0,8 | 0,000 |

*ort: ortalama ** ss: standart sapma ***p: anlamlılık değeri

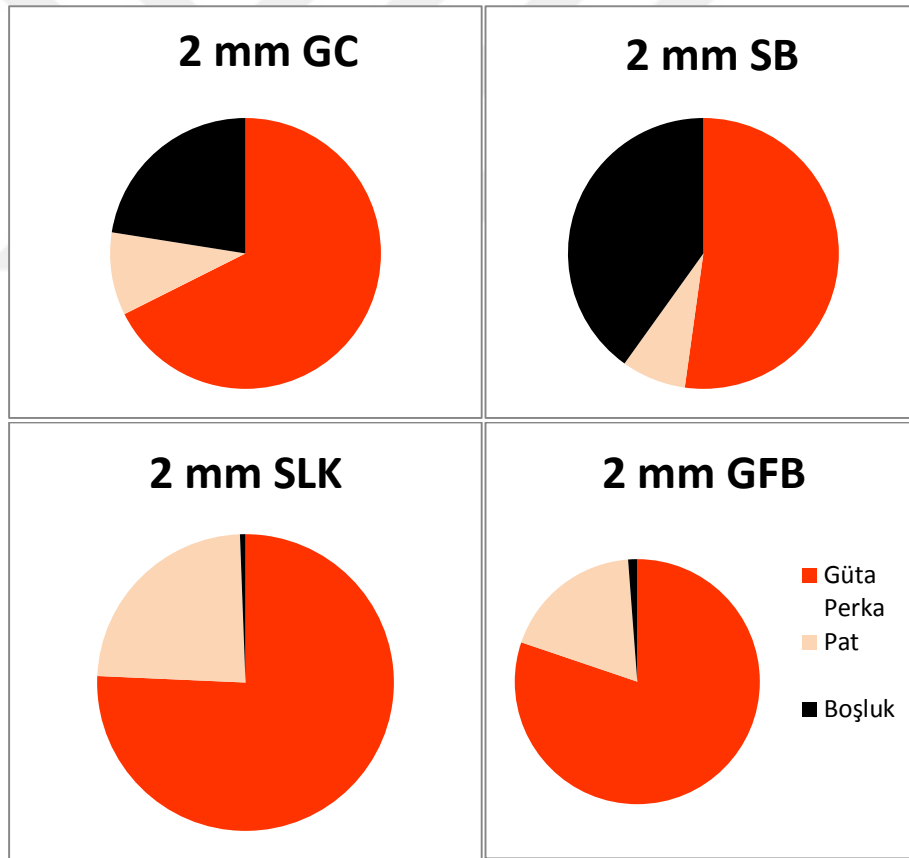
Aynı satırda farklı harfle işaretlenen gruplar arasında anlamlı farklılıklar bulunmaktadır.

Multivariate Tests (Pillai's Trace): $F(42,195)=9,320$, $p=0,000$, $\text{partial-}\eta^2=.667$ olduğu için 6 bağımlı değişken bazında gruplar arasında anlamlı farklılıklar vardır.

4.1.1. 2 mm'lik Kesitlerde Güta Perka, Pat ve Boşluk Alanlarının Değerlendirilmesi

4.1.1.1. 2 mm'lik Kesitlerde Güta Perka Alanlarının Değerlendirilmesi

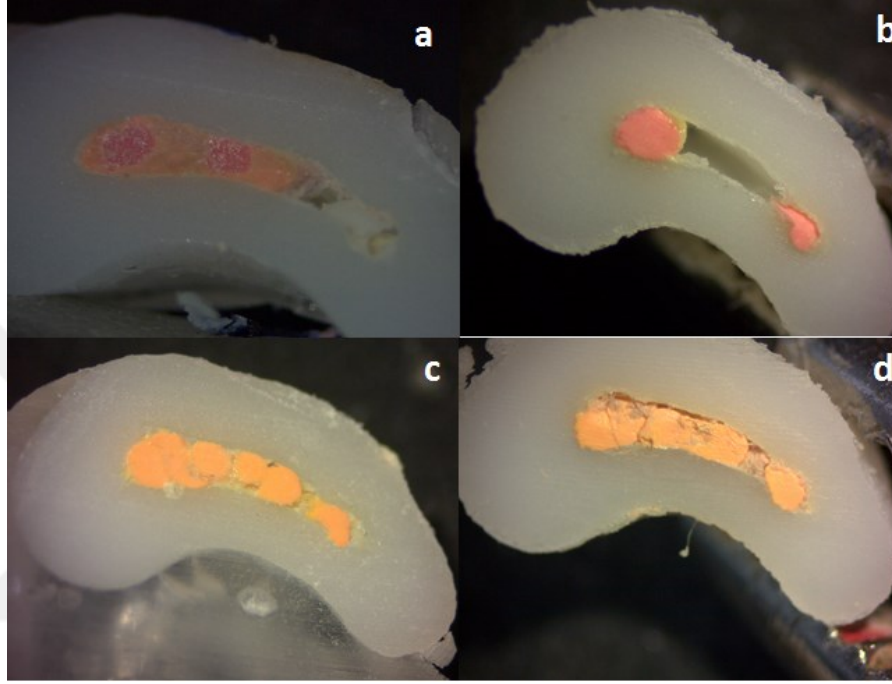
2 mm'lik kesitlerde en çok güta perka alanı GFB en az ise SB grubunda görülmüştür (Şekil 7). 2 mm'lik kesitlere ait görüntüler Resim 23'te gösterilmiştir. İkili karşılaştırmalara bakılacak olursa GC ile diğer gruplar arasında anlamlı farklılık bulunmuştur ($p<0,05$). SB ile diğer gruplar arasında anlamlı farklılık bulunmuştur ($p<0,05$). SLK ile GFB grubu arasında anlamlı farklılık bulunmazken ($p>0,05$) diğer gruplar arasında anlamlı farklılık bulunmuştur ($p<0,05$).



Şekil 7: 2 mm'lik kesitlerde güta perka, pat ve boşluk ortalamalarının pasta grafiği ile gösterilmesi

4.1.1.2. 2 mm'lik Kesitlerde Pat Alanlarının Değerlendirilmesi

2 mm'lik kesitlerde en çok pat alanı SLK en az ise SB grubunda görülmüştür. İkili karşılaştırmalara bakılacak olursa GC ile SB ve SLK ile GFB grupları arasında anlamlı farklılık bulunmamıştır ($p>0,05$).



Resim 23: 2 mm'lik kesit görüntüleri; GuttaCore (a), System B (b), soğuk lateral kompaksiyon (c), GuttaFlow Bioseal (d)

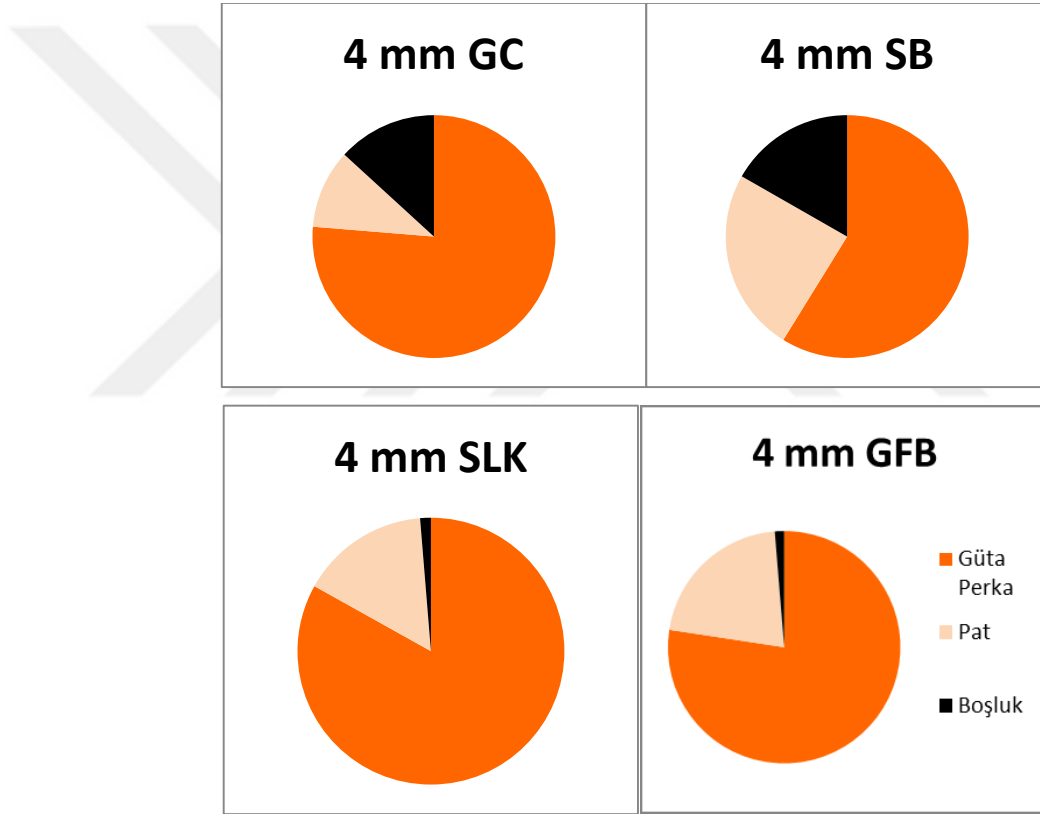
4.1.1.3. 2 mm'lik Kesitlerde Boşluk Alanlarının Değerlendirilmesi

2 mm'lik kesitlerde en çok boşluk alanı SB en az ise SLK grubunda görülmüştür. İkili karşılaştırmalara bakılacak olursa GC ile SB ve SLK grupları arasında anlamlı farklılık bulunmazken ($p>0,05$), GFB grubu ile arasında anlamlı farklılık bulunmuştur ($p<0,05$). SB ile GC grubu arasında anlamlı farklılık bulunmazken ($p>0,05$) diğer gruplar arasında anlamlı farklılık bulunmuştur ($p<0,05$). SLK ile GC ve SB grupları arasında anlamlı farklılık bulunmazken ($p>0,05$) GFB grubu ile arasında anlamlı farklılık bulunmuştur ($p<0,05$). GFB ile SLK grubu arasında anlamlı farklılık bulunmazken ($p>0,05$) diğer gruplar arasında anlamlı farklılık bulunmuştur ($p<0,05$).

4.1.2. 4 mm'lik Kesitlerde Güta Perka, Pat ve Boşluk Alanlarının Değerlendirilmesi

4.1.2.1. 4 mm'lik Kesitlerde Güta Perka Alanlarının Değerlendirilmesi

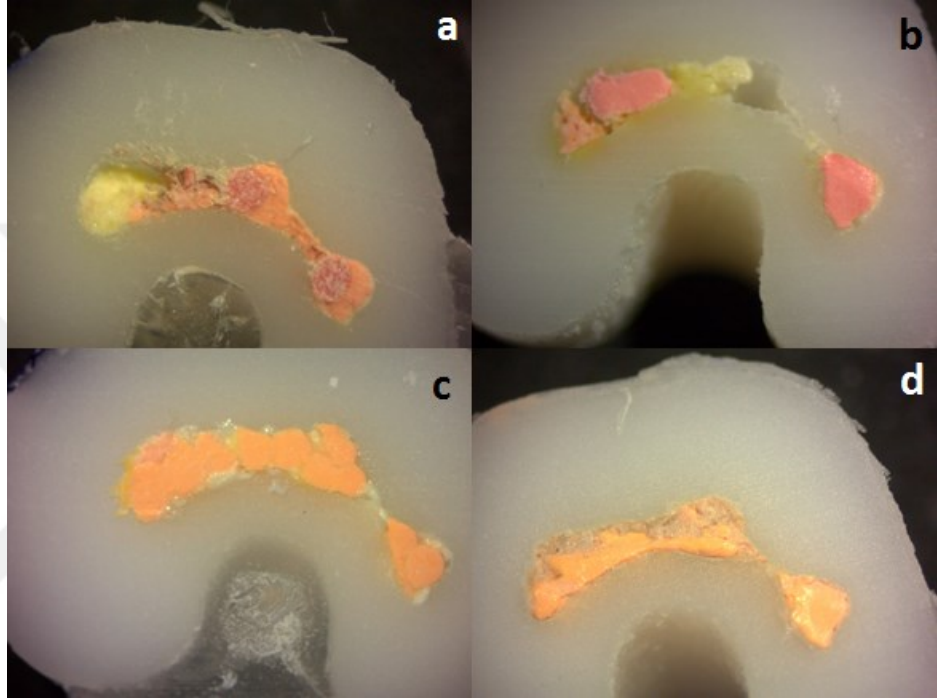
4 mm'lik kesitlerde en çok güta perka alanı SLK en az ise SB grubunda görülmüştür (Şekil 8). 4 mm'lik kesitlere ait görüntüler Resim 24'te gösterilmiştir. SB ile diğer gruplar arasında anlamlı farklılık bulunmuştur ($p < 0,05$). Geri kalan üç grubun aralarında anlamlı farklılık bulunmamıştır ($p > 0,05$).



Şekil 8: 4 mm'lik kesitlerde güta perka, pat ve boşluk ortalamalarının pasta grafiği ile gösterilmesi

4.1.2.2. 4 mm'lik Kesitlerde Pat Alanlarının Değerlendirilmesi

4 mm'lik kesitlerde en çok pat alanı SB en az ise GC grubunda görülmüştür. SB, SLK ve GFB arasında anlamlı farklılık bulunmazken ($p>0,05$), GC ile SB ve GFB arasında anlamlı farklılık bulunmuştur ($p<0,05$).



Resim 24: 4 mm'lik kesit görüntüleri; GuttaCore (a), System B (b), soğuk lateral kompaksiyon (c), GuttaFlow Bioseal (d)

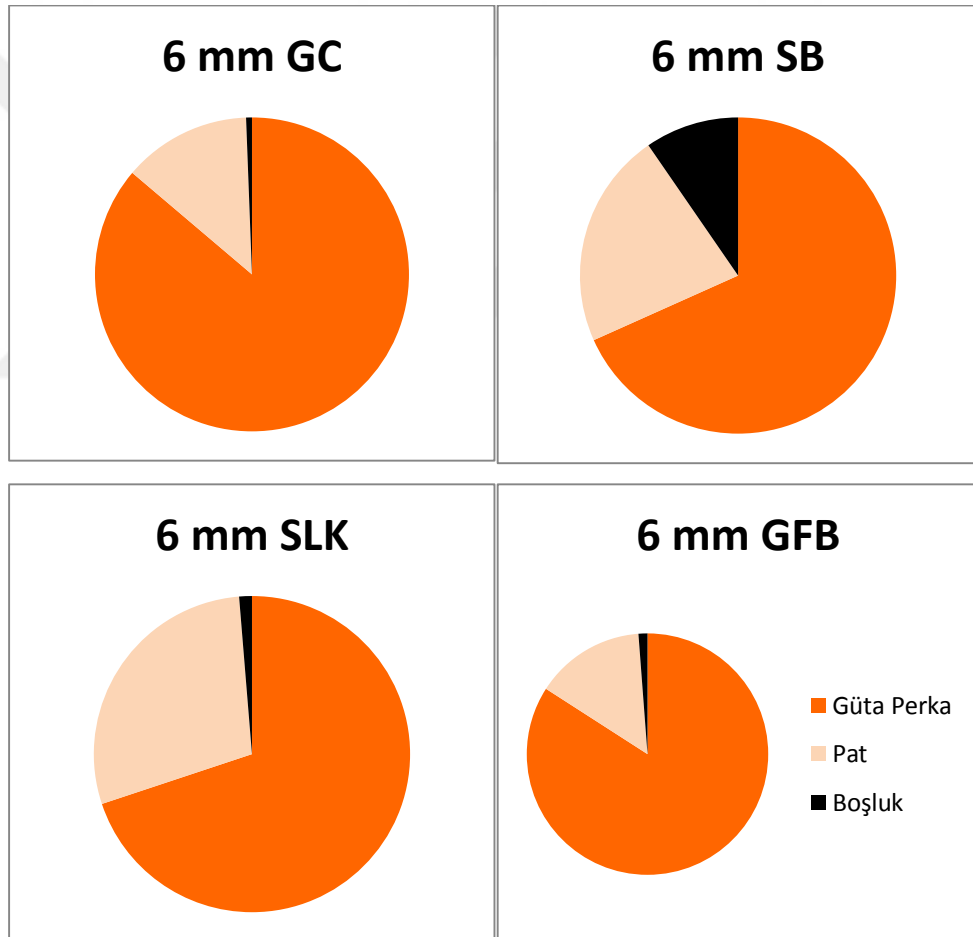
4.1.2.3. 4 mm'lik Kesitlerde Boşluk Alanlarının Değerlendirilmesi

4 mm'lik kesitlerde en çok boşluk alanı SB en az ise SLK grubunda görülmüştür. İkili karşılaştırmalara bakılacak olursa GC ile SB grubu ve SLK ile GFB grubu arasında anlamlı farklılık bulunmamıştır ($p>0,05$).

4.1.3. 6 mm'lik Kesitlerde Güta Perka, Pat ve Boşluk Alanlarının Değerlendirilmesi

4.1.3.1. 6 mm'lik Kesitlerde Güta Perka Alanlarının Değerlendirilmesi

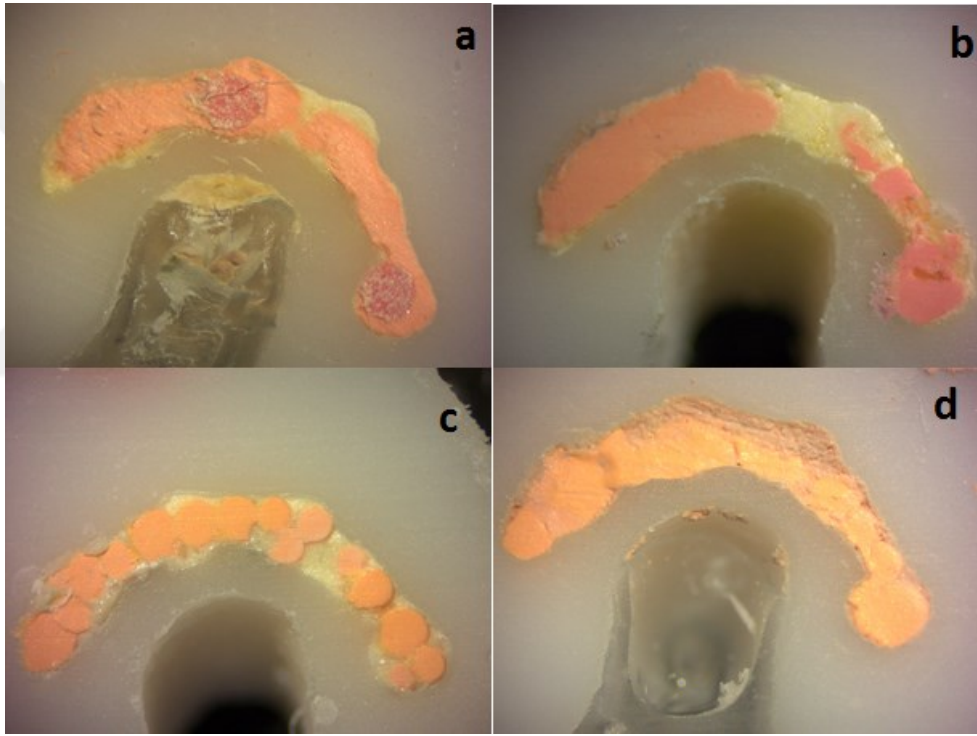
6 mm'lik kesitlerde en çok güta perka alanı GC en az ise SB grubunda görülmüştür (Şekil 9). 6 mm'lik kesitlere ait görüntüler Resim 25'te gösterilmiştir. İkili karşılaştırmalara bakılacak olursa GC ile GFB grubu ve SB ile SLK grubu arasında anlamlı farklılık bulunmamıştır ($p>0,05$).



Şekil 9: 6 mm'lik kesitlerde güta perka, pat ve boşluk ortalamalarının pasta grafiği ile gösterilmesi

4.1.3.2. 6 mm'lik Kesitlerde Pat Alanlarının Değerlendirilmesi

6 mm'lik kesitlerde en çok pat alanı SLK en az ise GC grubunda görülmüştür. İkili karşılaştırmalara bakılacak olursa GC ile GFB grubu arasında anlamlı farklılık bulunmazken ($p>0,05$), diğer gruplar ile arasında anlamlı farklılık bulunmuştur ($p<0,05$). SB ile SLK ve GFB grupları arasında anlamlı farklılık bulunmamıştır ($p>0,05$). SLK ile SB grubu arasında anlamlı farklılık bulunmazken ($p>0,05$), diğer gruplar ile arasında anlamlı farklılık bulunmuştur ($p<0,05$). GFB grubu ile GC ve SB grupları arasında anlamlı farklılık bulunmazken SLK grubu ile arasında anlamlı farklılık bulunmuştur ($p<0,05$).



Resim 25: 6 mm'lik kesit görüntüleri; GuttaCore (a), System B (b), soğuk lateral kompaksiyon (c), GuttaFlow Bioseal (d)

4.1.3.3. 6 mm'lik Kesitlerde Boşluk Alanlarının Değerlendirilmesi

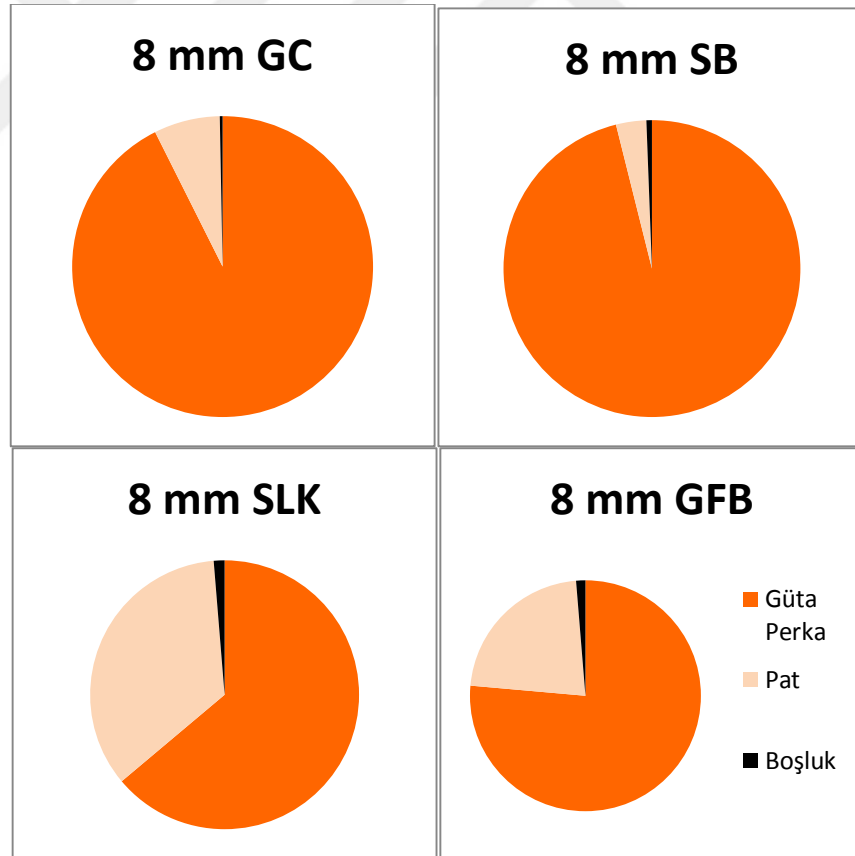
6 mm'lik kesitlerde en çok boşluk alanı SB en az ise GC grubunda görülmüştür. İkili karşılaştırmalara bakılacak olursa SB grubu ile diğer gruplar arasında anlamlı

farklılık bulunmuştur ($p<0,05$). GC, SLK ve GFB grupları arasında anlamlı farklılık bulunmamıştır ($p>0,05$).

4.1.4. 8 mm'lik Kesitlerde Güta Perka, Pat ve Boşluk Alanlarının Değerlendirilmesi

4.1.4.1. 8 mm'lik Kesitlerde Güta Perka Alanlarının Değerlendirilmesi

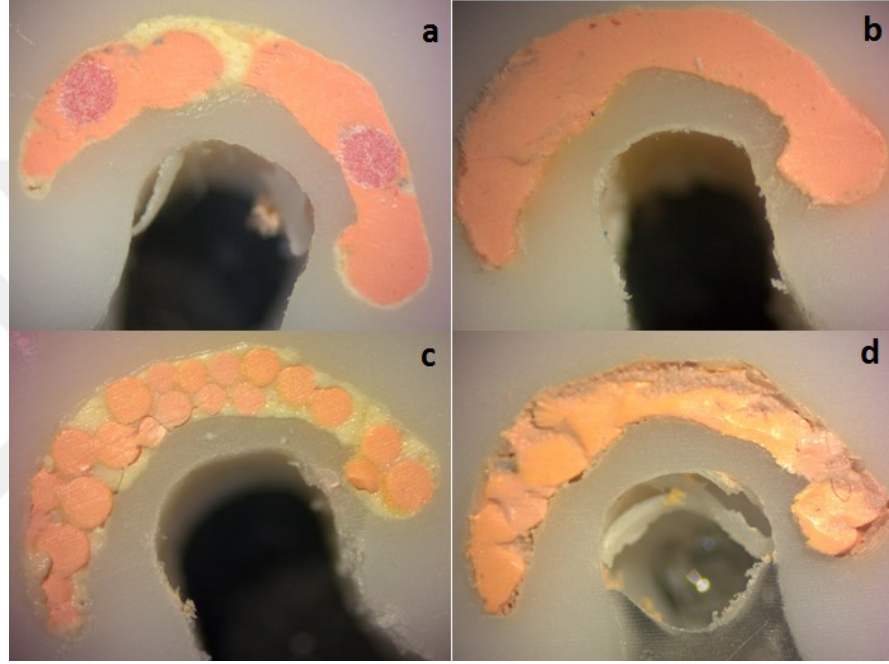
8 mm'lik kesitlerde en çok güta perka alanı SB en az ise SLK grubunda görülmüştür (Şekil 10). 8 mm'lik kesitlere ait görüntüler Resim 26'te gösterilmiştir. İkili karşılaştırmalara bakılacak olursa GC ile SB grubu arasında anlamlı farklılık bulunmazken ($p>0,05$), diğer gruplar ile arasında anlamlı farklılık bulunmuştur ($p<0,05$). SLK ile GFB grubu arasında anlamlı farklılık bulunmuştur ($p<0,05$).



Şekil 10: 8 mm'lik kesitlerde güta perka, pat ve boşluk ortalamalarının pasta grafiği ile gösterilmesi

4.1.4.2. 8 mm'lik Kesitlerde Pat Alanlarının Değerlendirilmesi

8 mm'lik kesitlerde en çok pat alanı SLK en az ise SB grubunda görülmüştür. İkili karşılaştırmalara bakılacak olursa GC ile SB grubu arasında anlamlı farklılık bulunmazken ($p>0,05$), diğer gruplar ile arasında anlamlı farklılık bulunmuştur ($p<0,05$). SLK ile GFB grubu arasında anlamlı farklılık bulunmuştur ($p<0,05$).



Resim 26: 8 mm'lik kesit görüntüleri; GuttaCore (a), System B (b), soğuk lateral kompaksiyon (c), GuttaFlow Bioseal (d)

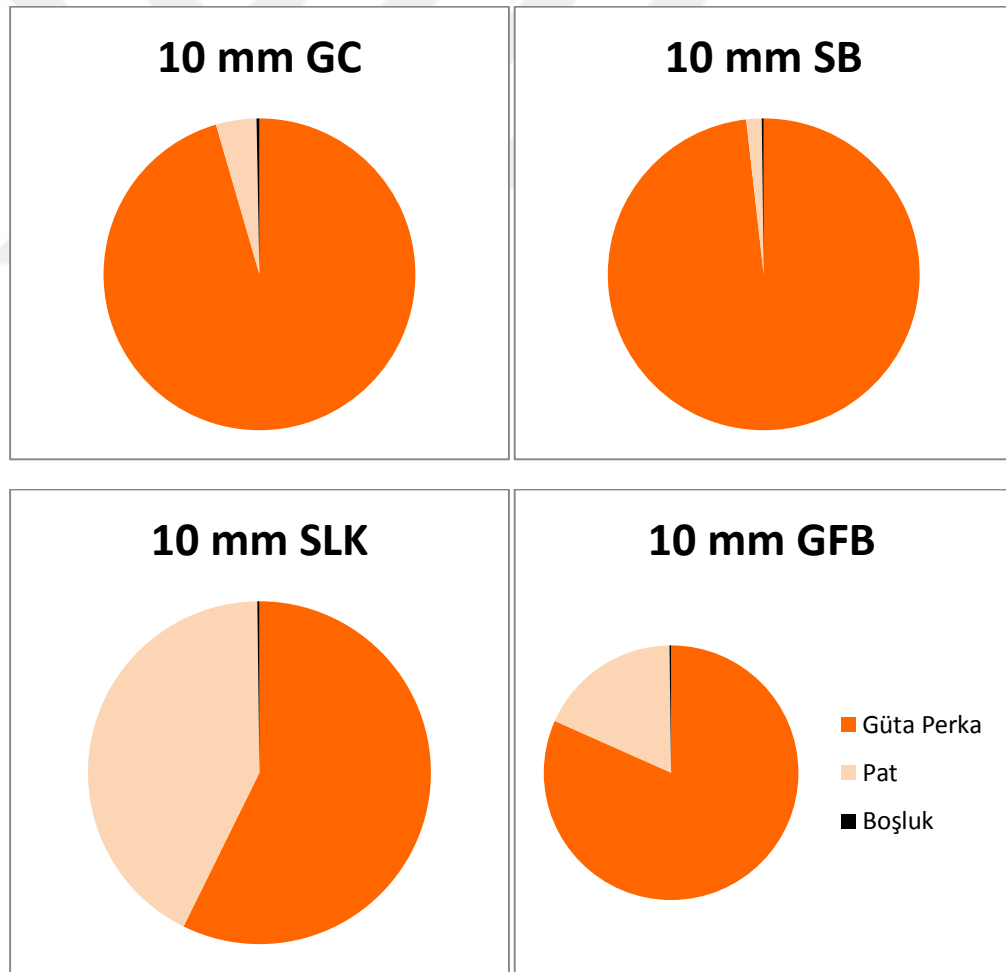
4.1.4.3. 8 mm'lik Kesitlerde Boşluk Alanlarının Değerlendirilmesi

8 mm'lik kesitlerde en çok boşluk alanı GFB en az ise GC grubunda görülmüştür. Gruplar arasında anlamlı farklılık bulunmamıştır ($p>0,05$).

4.1.5. 10 mm'lik Kesitlerde Güta Perka, Pat ve Boşluk Alanlarının Değerlendirilmesi

4.1.5.1. 10 mm'lik Kesitlerde Güta Perka Alanlarının Değerlendirilmesi

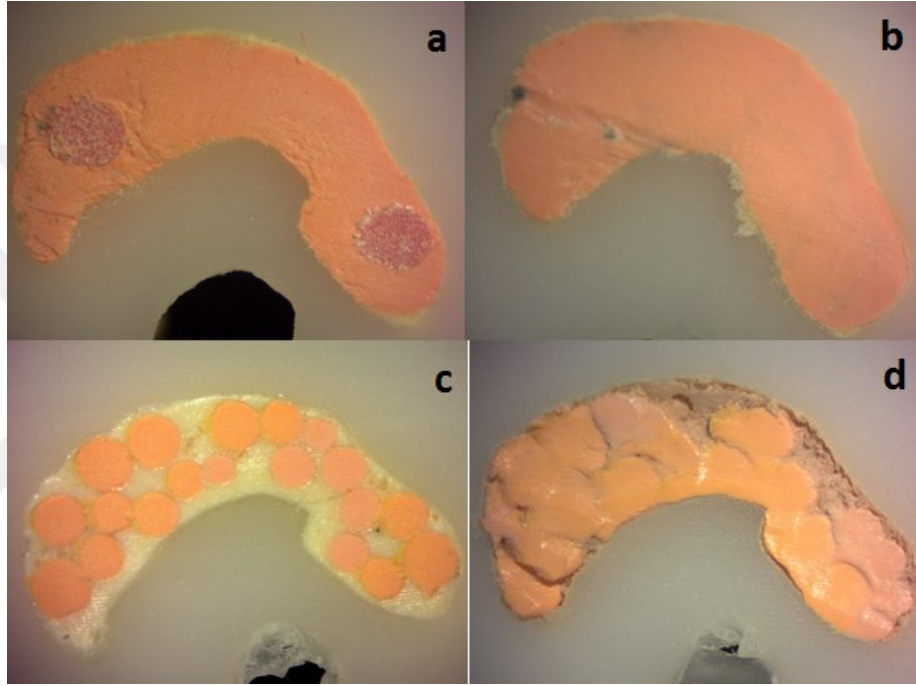
10 mm'lik kesitlerde en çok güta perka alanı SB en az ise SLK grubunda görülmüştür (Şekil 11). 10 mm'lik kesitlere ait görüntüler Resim 27'te gösterilmiştir. İkili karşılaştırmalara bakılacak olursa GC ile SB grubu arasında anlamlı farklılık bulunmazken ($p>0,05$), diğer gruplar ile arasında anlamlı farklılık bulunmuştur ($p<0,05$). SLK ile GFB grubu arasında anlamlı farklılık bulunmuştur ($p<0,05$).



Şekil 11: 10 mm'lik kesitlerde güta perka, pat ve boşluk ortalamalarının pasta grafiği ile gösterilmesi

4.1.5.2. 10 mm'lik Kesitlerde Pat Alanlarının Değerlendirilmesi

10 mm'lik kesitlerde en çok pat alanı SLK en az ise SB grubunda görülmüştür. İkili karşılaştırmalara bakılacak olursa GC ile SB grubu arasında anlamlı farklılık bulunmazken ($p>0,05$), diğer gruplar ile arasında anlamlı farklılık bulunmuştur ($p<0,05$). SLK ile GFB grubu arasında anlamlı farklılık bulunmuştur ($p<0,05$).



Resim 27: 10 mm'lik kesit görüntüleri; GuttaCore (a), System B (b), soğuk lateral kompaksiyon (c), GuttaFlow Bioseal (d)

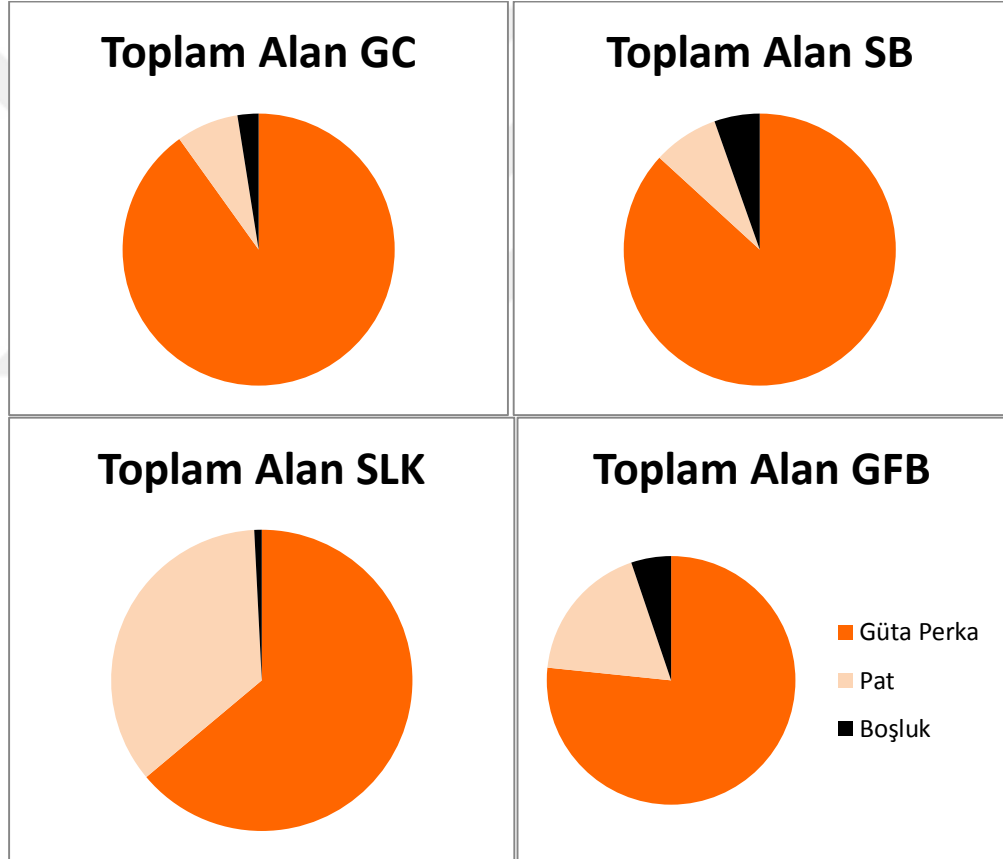
4.1.5.3. 10 mm'lik Kesitlerde Boşluk Alanlarının Değerlendirilmesi

10 mm'lik kesitlerde en çok boşluk alanı GFB en az ise SB ile SLK gruplarında görülmüştür. İkili karşılaştırmalara bakılacak olursa GFB grubu ile diğer gruplar arasında anlamlı farklılık bulunmuştur ($p<0,05$). GC, SLK ve SB grupları arasında anlamlı farklılık bulunmamıştır ($p>0,05$).

4.1.6. Örneğin Toplam Alanında Güta Perka, Pat ve Boşluk Alanlarının Değerlendirilmesi

4.1.6.1. Örneğin Toplam Alanında Güta Perka Alanlarının Değerlendirilmesi

Toplam alanda en çok güta perka alanı GC en az ise SLK grubunda görülmüştür (Şekil 12). İkili karşılaştırmalara bakılacak olursa GC ile SB grubu arasında anlamlı farklılık bulunmazken ($p>0,05$), diğer gruplar ile arasında anlamlı farklılık bulunmuştur ($p<0,05$). SLK ile GFB grubu arasında anlamlı farklılık bulunmuştur ($p<0,05$).



Şekil 12: Toplam alana ait güta perka, pat ve boşluk ortalamalarının pasta grafiği ile gösterilmesi

4.1.6.2. Örneğin Toplam Alanında Pat Alanlarının Değerlendirilmesi

Toplam alanda en çok pat alanı SLK en az ise GC grubunda görülmüştür. İkili karşılaştırmalara bakılacak olursa GC ile SB grubu arasında anlamlı farklılık bulunmazken ($p>0,05$), diğer gruplar ile arasında anlamlı farklılık bulunmuştur ($p<0,05$). SLK ile GFB grubu arasında anlamlı farklılık bulunmuştur ($p<0,05$).

4.1.6.3. Örneğin Toplam Alanında Boşluk Alanlarının Değerlendirilmesi

Toplam alanda en çok boşluk alanı SB en az ise SLK grubunda görülmüştür. İkili karşılaştırmalara bakılacak olursa GC ile GFB grubu arasında anlamlı farklılık bulunmazken ($p>0,05$), diğer gruplar ile arasında anlamlı farklılık bulunmuştur ($p<0,05$). SB ile tüm gruplar arasında anlamlı farklılık bulunmuştur ($p<0,05$). SLK ile GFB grubu arasında anlamlı farklılık bulunmazken ($p>0,05$), diğer gruplar ile arasında anlamlı farklılık bulunmuştur ($p<0,05$). GFB ile GC ve SLK grupları arasında anlamlı farklılık bulunmazken ($p>0,05$), SB grubu ile arasında anlamlı farklılık bulunmuştur ($p<0,05$).

5. TARTIŞMA

C şekilli kök kanalları gibi çeşitli varyasyonlara sahip dişlerde kök kanal dolum yöntemlerini sağlıklı bir şekilde karşılaştırmak için standardizasyonun sağlanması önemlidir (134). In vitro karşılaştırmalı çalışmalarda çekilmiş diş kullanılması planlanıyorsa, özellikle de C kanallarda anatomik varyasyonların çok olduğu göz önüne alınırsa, örneklemin yeterli büyüklükte olması güçleşmektedir (135).

Günümüzde teknolojinin de gelişmesiyle birlikte kök kanallarının 3D morfolojisinin rezin modellerle oluşturulabiliyor olması, standardizasyon ve yeterli örnek sayısının elde edilmesi açısından büyük kolaylık sağlamaktadır. Baskı prosedürünün doğruluğu ve hassaslığından dolayı aynı anatomik koşullara sahip kök kanallarıyla deney gruplarını karşılaştırmanın daha güvenilir sonuçlar göstereceği belirtilmiştir (6).

Yukarıda belirtilen avantajlara rağmen, endodontide, dentin ve reçinenin sertliği arasındaki belirgin bir fark göz önüne alındığında reçineden yapılan replika için önemli bir sınırlama bulunmaktadır. Fakat Zapata ve ark. (6) elde edilen 3D molar replikalarda farklı döner alet sistemleri ile kök kanal preparasyonu yapmışlar ve herhangi bir olumsuzluk yaşanmadığını belirtmişlerdir. Bunun nedeninin ise reçine bloklar ile reçineden elde edilmiş replikaların bileşimindeki farklılıktan kaynaklanabileceğini ifade etmişlerdir. Bizim çalışmamızda da SB grubunda 200°C ısıtılmış plugger ile apikal kanal dolumunun uygulanması sırasında rezin materyalinde deformasyon meydana gelmemiştir. Bunun nedeni, sistemde yer alan 'timeout' özelliği ile Downpack ünitesinin uca gelen enerjiyi 4 saniye gibi kısa süre sonra kesmesi, dolayısıyla materyalin fazla ısınmaması olabilir. Bununla birlikte işlem öncesi uygun plugger seçilirken kanal duvarlarına temas etmemesine dikkat edilmesi de bu durum için bir etken olabilir.

Çalışmamızda gruplarda kullanılan örnekler, C1 konfigürasyonuna sahip mandibular molar dişten 3D baskı teknolojisi ile elde edilmiş replikalardan oluşmaktadır. Endodontide 3D baskı teknolojisi ile C şekilli kök kanallarında dolum yöntemlerini karşılaştıran bir çalışma henüz mevcut değildir. C şekilli kök

kanallarında diğerk yöntemlerle yapılan çalıřma sayısı ise çok sınırlıdır. Son zamanlarda yapılmıř bir çalıřmada S Őekli mezial kanala ve 62° eđimli mezial kanala sahip iki mandibular molar diřin 3D baskı ile replikaları oluřturulmuř, dđner alet sistemlerinin kesme etkinliđi deđerlendirilmiřtir (6). Çalıřmamıza benzer bařka bir çalıřmada C1 konfigürasyonuna ait mandibular molar diřin geniřletilme iřlemlerinden sonra kök kanalından ölçü materyali ile ölçü alınmıř, çeřitli ařamalardan sonra rezin blok içerisinde simüle kök kanalı oluřturulmuř ve kanal dolum yöntemleri deđerlendirilmiřtir (135). Farklı C Őekli konfigürasyona sahip çekilmiř diřlerin kullanıldıđı bir çalıřmada ise modifiye MicroSeal tekniđi ile doldurulan diřlerin sahip olduđu konfigürasyona göre güta perka ile dolu alanları analiz edilmiřtir (3).

C Őekli kanallarda geniřletme iřlemi yapılırken dikkatli olunması gerekmektedir. Özellikle C1 ve C2 konfigürasyonlarında dar ve uzun isthmuslar bulunmaktadır ve Őekillendirme sırasında strip perforasyonu oluřturma riski olduđu belirtilmiřtir (91). Jafarzadeh ve Wu (77) ve Jerome (80), bu bölgelerde Gates Glidden drilleri kullanılmaması gerektiđini ve Őekillendirme iřleminin 25 veya daha küçük numara enstrümanlar kullanılarak yapılması gerektiđini vurgulamıřlardır. İnce olan lingual duvarda ise anti-kurvatür tekniđi uygulanması önerilmiřtir (8). Bizim çalıřmamızda da yukarıda verilen öneriler dođrultusunda geniřletme yapılmıřtır ve diř geniřletildikten sonra alınan KIBT görüntülerinde lingual duvarda perforasyon veya fazla incelmiř dentin duvarı gözlenmemiřtir.

Ayrıca Yin ve ark. (67) ve Cheung ve Cheung (93) C Őekli kök kanallarının geniřletilmesinde dđner aletlerin tek bařına kullanılmasının yetersiz olduđunu belirtmiřlerdir. Daha etkili bir Őekillendirme için el aletlerinin de kullanılması gerektiđi önerilmiřtir (67). Bu bilgiler dahilinde çalıřmamızda dđner alet sistemi ve el aletleri kombine kullanılmıřtır ve diř geniřletildikten sonra alınan KIBT görüntülerinde yeterli geniřletme sađlandıđı gözlenmiřtir.

Çalıřmamız, elde edilen replikalar ile C Őekli kök kanallarında kanal dolum yöntemlerini karřılařtırmak amacıyla yapılmıřtır. Kök kanal dolumları tamamlanan örneklerden kesit alma iřlemi su sođutması altında yapıldıđı için ısı oluřumu meydana gelmemiřtir, dolayısıyla materyalde ve güta perkada distorsiyon oluřmamıřtır. Kesitler apikalden itibaren 2, 4, 6, 8 ve 10 mm seviyelerinde alınmıř ve güta perka, pat

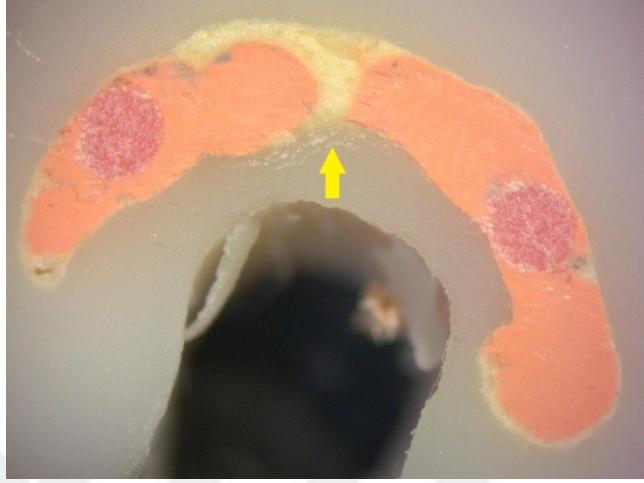ve boşluk alanları hesaplanmıştır. 2 mm'lik kesitler apikal, 4-6 mm'lik kesitler orta, 8-10 mm'lik kesitler koronal olarak belirlenmiştir. Boşluk alanının azlığı kanal dolum kalitesini göstermektedir.

2 mm'lik kesit apikal örtülemeyi belirlediği için biyolojik olarak önemlidir (136). Boşluklar apikal sızıntı için yollar oluşturabilmekte ve pulpa dokusu kalıntıları mikroorganizmalara ev sahipliği yaparak hastalık oluşturmak için onları yeterli sayıya ulaştırabilmektedir (137). Çalışmamızda tüm gruplardaki kesitlerde apikalde boşluklar daha fazla görülmüştür. Apikalde kanal dolum kalitesinin zayıf olmasının nedeninin, C1 konfigürasyonunda yatay kesitte kanalın şeklinin uzun olması ve kök kanal açısının mezial-distal yönde, bukkal-lingual yöne göre daha fazla olmasından kaynaklanabileceği ifade edilmiştir (135). Bu bulgu Ornidola-Zapata ve ark. 'nın (3) MicroSeal tekniği ile doldurulmuş C şekilli kanala sahip molar dişlerde, apikal bölüm dolumunun daha zayıf olduğu bulgusunu desteklemektedir.

GC grubunda bir adet obturator C şekilli kanalı yeterli olarak dolduramayacağından Soo ve ark. (135) 'nın çalışması referans alınarak biri mezial diğeri distalden yerleştirilecek şekilde iki adet obturator kullanılmıştır. Çalışmamızda tüm alana bakılacak olursa en fazla güta perka oranı GC grubunda gözlenmiştir fakat boşluk oranı SLK ve GFB grubundan fazladır. Diğer gruplarda olduğu gibi boşluklar apikalde daha fazla gözlenmiştir. Soo ve ark.'nın (135) C şekilli simüle kanallarda dolum yöntemlerini karşılaştırdıkları çalışmada apikal bölgede en fazla güta perka oranı ile en kaliteli dolumun kor taşıyıcılı sistem ile yapıldığını belirtmişlerdir. Bizim çalışmamızda ise 2 mm'de GC grubunda boşluk oranı SLK ve GFB grubundan fazladır. Fakat Soo ve ark.'nın (135) çalışmasında apikal bölüm C4 konfigürasyonu yani yuvarlak bir kanal ile sonlanmaktadır. Bizim çalışmamızda ise apikal bölüm ortada isthmusun bulunduğu C1 konfigürasyonu ile sonlanmaktadır. Bu nedenle bizim çalışmamızda apikal bölümde kullanılan iki adet obturatorun boşluk oluşmasını engelleyemediği düşünülmüştür.

GC grubunda orta ve koronal bölümde apikale göre daha iyi dolum sağlanmıştır. Fakat orta ve koronal bölümde (dolum sonrası plugger ile kondansasyon yapıldığı için 10 mm'lik kesit hariç) bazı kesitlerde kanala yerleştirilen iki obturatorun birleşmediği, arada kalan boşluğu patın doldurduğu gözlenmiştir (Resim 28). Bu durumun C şekilli

kanalın uzun isthmusa sahip olmasından kaynaklandığı, dolayısıyla iki obturatorun yeterli olmadığı düşünülmüştür.



Resim 28: GC grubuna ait 8 mm'lik kesitin görüntüsü

Yapay rezorbsiyon kavitesi bulunan maksiller keser dişlerde kor taşıyıcı sistemler, sıcak güta perka kompaksiyon teknikleri ve soğuk lateral kompaksiyon tekniğinin karşılaştırıldığı bir çalışmada (138) kor taşıyıcı sistemler rezorbsiyon alanının doldurulmasında başarısız bulunmuştur. Bizim çalışmamızda da yukarıda belirtildiği gibi bazı kesitlerde isthmus bölgesine kor üzerindeki ısıtılmış güta perkanın akışının yetersiz olduğu, o bölgelerde pat veya boşluk olduğu saptanmıştır. Kor taşıyıcı sistemlerin belirtilen çalışmada rezorbsiyon kavitesini ve bizim çalışmamızda isthmus bölgesini yeterli dolduramamasının başka bir sebebi olarak, bu sistemde ısıtılmış güta perkaya (dolum sonrası koronalde yapılan kondansasyon hariç) herhangi bir kondansasyon veya kompaksiyon işleminin yapılmaması olduğu düşünülmüştür.

SB grubunda 2 mm'lik kesitlerde boşluk oranı diğer gruplara göre istatistiksel olarak anlamlı derecede fazla görülmüştür. Bu grupta kök kanalının apikal dolumu için iki adet .06 koniklik açısına sahip ProTaper güta perka kullanılmıştır, fakat örneklerin çoğunda apikalde orta isthmus bölümünde boşluk alanının olduğu gözlenmiştir. Enjekte edilen güta perkayı kondanse etmek için kullanılan el pluggeri apikalin 4 mm

yakınına kadar ilerleyebildiği için apikal bölümdeki boşluğun doldurulamadığı düşünülmüştür.

Apikal bölümün aksine koronal bölümde SB grubunda daha az pat ve daha az boşluk ile diğer gruplara göre daha iyi dolum sağlanmıştır. Bu bulgu, Soo ve ark.'nın (135) C şekilli simüle kanallarda dolum yöntemlerini karşılaştırdıkları çalışmada elde edilen bulguları desteklemiştir. Bahsedilen çalışmada buna neden olarak da sıcak gütta perkanın kanala daha iyi adapte olmasını ve kondansasyonu sırasında sealerı dışarı doğru itirmesini göstermişlerdir.

Sıcak vertikal kompaksiyon ile diğer dolum yöntemlerinin karşılaştırıldığı birçok çalışmada sıcak vertikal kompaksiyon yönteminin hem apikal hem de koronalde diğer yöntemlere göre daha iyi sonuçlar verdiği gösterilmiştir (139-141). Fakat bu çalışmalar varyasyonu olmayan normal kanallı dişlerle yapılmıştır. Marciano ve ark.'nın (142) yaptığı bir çalışmada mandibular 1. Molar dişlerin mezial kanallarında kanal dolum yöntemleri karşılaştırılmış, 2 mm'de System B tekniği kanal dolum kalitesi açısından soğuk lateral kompaksiyon tekniği ile benzer sonuçlar göstermiştir fakat isthmus varlığında soğuk lateral kompaksiyon tekniğinde boşlukların gözleendiği belirtilmiştir. Bizim yaptığımız çalışmada ise SLK grubunda C şekilli kanalın isthmus bölümünde boşluklar GC ve SB gruplarına göre daha az gözlenmiştir. Bu çalışma ve bizim çalışmamızda kullanılan dişlerdeki isthmusun farklı genişlikte olmasının bu farklılığa sebep olabileceği düşünülmüştür.

Bu çalışmaların sonucundan farklı olarak Çapar ve ark.'nın (143) güncel olarak yaptıkları bir çalışmada mandibular keser dişlerin kök kanallarında kanal dolum yöntemleri karşılaştırılmış ve sıcak vertikal kompaksiyon yönteminde soğuk lateral kompaksiyon yöntemine göre apikalde daha çok koronalde ise daha az boşluk alanı gözlenmiştir. Bizim çalışmamızdaki bulgular bu çalışmada elde edilen bulguları desteklemektedir. Sıcak vertikal kompaksiyon yöntemi ve MTA kullanılarak doldurulan, C şekilli molar dişleri tedavi edilen hastaların 1 yıllık takip edildiği in vivo çalışmada sıcak vertikal kompaksiyon yöntemi ile tedavi olan hastalarda iyileşme gözleendiği belirtilmiştir (4). Fakat çalışmaya dahil edilen hastaların C şekilli kanallarının konfigürasyonları belirtilmemiştir. Çalışmamızda elde edilen bulgulara göre uzun isthmusların bulunduğu C1 konfigürasyonuna sahip C kanallı dişlerden

ziyade apikale doğru C4 veya C5 konfigürasyonu gösteren C kanallı dişlerde bu yöntemle daha başarılı sonuçlar elde edileceği düşünülmektedir.

SLK grubu toplam alana bakılacak olursa en az güta perka alanına sahip olan gruptur, fakat boşluk oranı diğer gruplara göre istatistiksel olarak anlamlı derecede az olduğu için en başarılı grup olmuştur. Özellikle 2 mm'lik apikal kesitlerde çok başarılı sonuçlar göstermiştir ve GC ve SB grupları ile arasında istatistiksel olarak anlamlı derece farklılık bulunmaktadır. Wu ve ark. (144) yaptıkları çalışmada oval kanallarda soğuk lateral kompaksiyon yöntemi ile kanalda güta perka oranının %70 ile %100 arasında değiştiğini dolayısıyla oval kanallarda bu yöntemin güvenilir olmadığını belirtmişlerdir. Tutarsızlığın kök kanalının düzensiz şekline bağlı olabileceğini ifade etmişlerdir. Fakat bizim çalışmamızda C şekilli kanallarda güta perka oranı grup içerisinde birbirine yakın değerler göstermiştir. Wu ve ark. (144) çalışmalarında çekilmiş mandibular keser diş kullanmışlardır. Bizim çalışmamızda ise kullandığımız örneklerin standardizasyonunun sağlanmış olmasından dolayı SLK grubu içinde güta perka oranının birbirine yakın değerler gösterdiği düşünülmektedir.

Kersten ve ark. (145) ve Wu ve Wesselink (146), geniş ve düzensiz şekillere sahip kanallarda güta perka konları spreader penetrasyonu sırasında deforme olduğunu ve lateral olarak yer değiştirdiğini belirtmişlerdir. Patın ve boşlukların çoğunlukla güta perka kütesinin çevresi boyunca bulunduğunu, bunun da güta perkanın kanal duvarlarına daha zayıf adaptasyon göstermesine neden olduğunu ifade etmişlerdir. Boşluk oluşumuna ise aksesuar güta perka konlarının, spreaderın oluşturduğu boşluğu yeterince dolduramamasının sebep olduğu bildirilmiştir. Fakat bizim çalışmamızda SLK grubundaki kesitlerde bu durum söz konusu değildir, güta perka ve patın C şekilli kanalları homojen bir şekilde doldurduğu gözlenmiştir.

Çalışmamızda SLK yöntemi ile kök kanalları doldurulurken ortalama 20 adet güta perka konu kullanılmıştır. Yöntem başarılı bulunmuştur ve apikal bölüm daha kontrollü bir şekilde doldurulmuştur, fakat C şekilli kanallar gibi büyük hacimli kanallarda fazla kon kullanılması ile birlikte dolunun tamamlanması diğer yöntemlere göre daha fazla zaman almaktadır.

GuttaFlow Bioseal piyasaya yeni sürülmüş bir kanal dolum materyali olmakla birlikte literatür bilgimiz dahilinde bu materyal ile kanal dolum yöntemlerini karşılaştıran bir çalışma mevcut değildir. GuttaFlow Bioseal ile yapılmış olan tek çalışmada ise lazer taramalı konfokal mikroskop ile GuttaFlow Bioseal'ın da içinde bulunduğu farklı kanal patlarının dentin tübül penetrasyonu değerlendirilmiştir (147). Çalışma sonucunda elde edilen bulgulara göre dentin tübül penetrasyonu açısından AH Plus Jet ile GuttaFlow Bioseal arasında anlamlı farklılık bulunmamıştır. Bizim çalışmamızda SLK ve GFB gruplarında soğuk lateral kompaksiyon yöntemi ile kanal dolumu sağlanırken kullanılan patlar farklıdır. SLK ve GFB grubunun kanal dolumu açısından benzer sonuçlar göstermesi, AH Plus Jet kanal patı ile Gutta Flow Bioseal dolum materyalinin akıcılık açısından yukarıda bahsedilen çalışmada olduğu gibi sonucu etkilemediğini göstermiştir.

GuttaFlow ve GuttaFlow 2 ile yapılan çalışmalarda kanal dolumları farklı yöntemlerle yapılmıştır. Bu materyaller bazılarında master güta perka konu ile birlikte (148-150), bazılarında kanala sadece enjekte edilerek (151), bazılarında ise modifiye tek kon tekniği (noncompaction teknik) ile birlikte (152, 153) kullanılmıştır. Belirli bir dolum protokolü bulunmamaktadır. Çalışmamızda kullanılan C kanalın hacmi büyük ve mezial ve distal kanalı birleştiren isthmus uzun olduğu için GFB grubunda dolum materyali kanala enjekte edildikten sonra güta perkalar lateral kompaksiyon yöntemi ile yerleştirilmiştir.

GFB grubunda toplam alanda boşluk oranına bakılacak olursa SLK yöntemi ile istatistiksel olarak anlamlı farklılık bulunmamasına rağmen GC ve SB grupları ile arasında anlamlı farklılık vardır, daha az boşluk oranı göstermiştir. 10 mm'lik kesit hariç SLK grubuna benzer sonuçlar elde edilmiştir. Bunun nedeninin her iki grupta soğuk lateral kompaksiyon yönteminin kullanılması olduğu düşünülmektedir.

Kandaswamy ve ark'nın (154) tek köklü keser dişlerde soğuk lateral kompaksiyon, sıcak vertikal kompaksiyon ve soğuk enjekte edilebilir güta perka (GuttaFlow) yöntemlerini karşılaştırdıkları çalışmada en az boşluk alanın GuttaFlow grubunda en çok ise soğuk lateral kompaksiyon grubunda olduğu belirtilmiştir. Bu çalışmanın bulguları bizim çalışmamızın bulguları ile farklılıklar göstermektedir. Bu farklılıklara sebep olarak kullanılan örneklerde kanal konfigürasyonunun farklılığı ve

bahsedilen alıřmada GuttaFlow grubunda bizim alıřmamızdan farklı olarak kanal dolununun GuttaFlow dolum materyali ve master kon ile yapılması dūřunmūřtur.



6. SONUÇ ve ÖNERİLER

Bu çalışmadan elde edilen bulgular ışığında sonuçlar ve öneriler aşağıda belirtilmiştir;

1. C1 konfigürasyonuna sahip C şekilli kanallarda apikal bölgede kaliteli bir dolum sağlanması zor olmaktadır. Bu yüzden apikal sızdırmazlığın sağlanması açısından bu bölgenin dolumu için yüksek önem gösterilmelidir.
2. Bu konfigürasyonda var olan dar ve uzun isthmus apikal bölgeye kadar devam ettiği için apikal bölgede güta perkanın yumuşatılarak veya akışkan halde doldurulduğu tekniklerden (GC-SB) ziyade, yardımcı ince konlarla isthmus bölgesinin daha etkin doldurulabildiği SLK tekniği daha başarılı bulunmuştur.
3. Toplam alanda güta perka oranına bakıldığında GC ve SB grupları özellikle de orta ve koronal bölümde daha fazla güta perka oranı göstermiştir. Bu yüzden orta ve koronal bölümde backfill tekniği ile sıcak güta perka yöntemleri kullanılabilir.
4. Bu çalışma sadece C1 konfigürasyonuna sahip C kanallı dişlerle yapılmıştır. Diğer konfigürasyonların değerlendirilmesi için yeni çalışmalara ihtiyaç duyulmaktadır.
5. Bizim çalışmamız ile C şekilli kanallar ile yapılmış olan sınırlı sayıda çalışmanın sonuçları benzerlik ve farklılıklar göstermiştir. Diğer çalışmalarda örneklerde standardizasyonun sağlanmamış olmasının farklılıkların bazılarını sebep olduğu düşünülmektedir. Yeni yapılacak olan çalışmaların sonuçlarının güvenilir olması için 3D baskı teknolojisi ile örneklerde standardizasyonun sağlanması önemlidir.
6. Endodontide 3D baskı ile elde edilen modellerde çalışmak sadece araştırma çalışmalarıyla sınırlı kalmamalı, prelinik eğitim ve klinisyenler için farklı varyasyonlarda dişlerin replikaları ile çalışarak deneyim kazanılması hedeflenmelidir.

ÖZET

3 Boyutlu Baskı Teknolojisi ile Oluşturulmuş C Şekilli Yapay Kök Kanallarında Farklı Kök Kanal Dolum Yöntemlerinin Değerlendirilmesi

Bu çalışmanın amacı, C1 konfigürasyonuna sahip C şekilli mandibular molar dişin 3D baskı teknolojisi ile elde edilen aynı anatomiye sahip replikaları ile farklı kök kanal dolum yöntemlerinin etkinliğinin değerlendirilmesidir.

Çalışmada, kök anatomisine göre seçilen mandibular molar dişlerin konik ışınli bilgisayarlı tomografi ile görüntüleri alınmıştır ve birinci tip (C1 konfigürasyonu) C şekilli kanala sahip mandibular molar diş tespit edilmiştir. Dişin kök kanal şekillendirilmesi ProTaper Universal döner alet sistemi ve el eğeleri kombinasyonu ile yapıldıktan sonra şekillendirmenin kontrol edilmesi amacıyla tekrar KIBT ile görüntüsü alınmıştır. Şekillendirilen diş mikro bilgisayarlı tomografi cihazı ile taranarak .stl formatında 3D modeli elde edilmiştir. Elde edilen 3D model 3D yazıcıya aktararak diş ile aynı anatomiye sahip 80 adet replika elde edilmiştir. Örnekler 4 gruba ayrılarak (n=20), 1. Grup: Kor taşıyıcılı sistem (GuttaCore), 2. Grup: Devamlı ısı ile obtürasyon yöntemi (Sistem B), 3. Grup: Soğuk lateral kompaksiyon yöntemi, 4. Grup: Soğuk enjekte edilebilir dolum yöntemi (GuttaFlow Bioseal) olacak şekilde kök kanal dolumları yapılmıştır. Dolumları yapılan örneklerin apikalden itibaren 2, 4, 6, 8 ve 10 mm'lik yatay kesitleri alınmıştır. Elde edilen kesitlerden stereomikroskop ile 32X büyütme altında görüntüler alındıktan sonra güta perka, pat ve boşluk alan hesaplamaları yapılmıştır. Verilerin istatistiksel analizi MANOVA ve Tukey HSD testleri ile yapılmıştır (p=0,05).

Yapılan analizler sonucunda apikalde en çok boşluk alanı Sistem B en az ise soğuk lateral kompaksiyon grubunda görülmüştür. GuttaFlow Bioseal ile soğuk lateral kompaksiyon grubu arasında anlamlı farklılık bulunmazken (p>0,05), GuttaCore ve Sistem B ile tüm gruplar arasında anlamlı farklılık bulunmuştur (p<0,05).

C1 konfigürasyonunda apikal bölgede güta perkanın sıcak olarak doldurulduğu yöntemler yerine, soğuk lateral kompaksiyon ve soğuk enjekte edilebilir yöntem daha başarılı bulunmuştur.

Anahtar Sözcükler: C şekilli kanal, GuttaCore, GuttaFlow BioSeal, Kök kanal anatomisi, Mikro bilgisayarlı tomografi.

ABSTRACT

Evaluation of Different Root Canal Filling Techniques in C Shaped Artificial Root Canals Produced by 3 Dimensional Printing Technology

The aim of this study is to evaluate the effectiveness of different root canal filling methods with C shaped replicas which have C1 configuration obtained from a mandibular molar tooth by 3D printer technology.

In the study, extracted mandibular molars were selected according to the root anatomy and examined with cone beam computed tomography. Then mandibular molar with C-shaped canal which has type I configuration (C1) was determined. The root canal shaping of mandibular molar was performed with ProTaper Universal rotary instruments and hand files combination and examined again with cone beam computed tomography to control root canal shaping. The mandibular molar was scanned with micro computed tomography and 3D modelling was obtained in .stl format. 3D model was transferred to the 3D printer and 80 replicas of mandibular molar tooth were produced. Specimens were divided into 4 groups (n = 20) and obturated with in group 1: Core carrier system (GuttaCore), in group 2: Continuous wave obturation system (System B), in group 3: Cold lateral compaction technique and in group 4: Injectable cold filling method (GuttaFlow Bioseal). After obturation procedure, all specimens sectioned horizontally 2, 4, 6, 8, and 10 mm from the apical of specimens. The sections were imagined at X32 magnification under stereomicroscope and the percentage area of gutta percha, sealer and void were measured. Statistical analysis of data was performed using MANOVA and Tukey HSD tests ($p = 0.05$).

The analysis results are as follows; the most void area at 2 mm was observed in System B group and at least in cold lateral compaction group. There was no statistical difference between cold lateral compaction and GuttaFlow Bioseal groups. ($p > 0,05$). There was statistical difference among GuttaCore and System B with all groups ($p < 0,05$).

At the apical part of the canal, instead of warm gutta percha techniques, cold lateral compaction and cold injectable filling techniques were more successful in C1 configuration.

Keywords: C shaped canal, GuttaCore, GuttaFlow BioSeal, Micro computed tomography, Root canal anatomy

KAYNAKLAR

1. Vertucci FJ. Root canal anatomy of the human permanent teeth. *Oral Surg Oral Med Oral Pathol* 1984; 58: 589-599.
2. Melton DC, Krell KV, Fuller MW. Anatomical and histological features of C-shaped canals in mandibular second molars. *J Endod* 1991; 17: 384-388.
3. Ordinola-Zapata R, Bramante CM, de Moraes IG, et al. Analysis of the gutta-percha filled area in C-shaped mandibular molars obturated with a modified MicroSeal technique. *Int Endod J* 2009; 42: 186-197.
4. Woelber JP, Bruder M, Tennert C, Wrbas KT. Assessment of endodontic treatment of c-shaped root canals. *Swiss Dent J* 2014; 124: 11-15.
5. Sun J, Zhang FQ. The application of rapid prototyping in prosthodontics. *J Prosthodont* 2012; 21: 641-644.
6. Ordinola-Zapata R, Bramante CM, Duarte MA, et al. Shaping ability of reciproc and TF adaptive systems in severely curved canals of rapid microCT-based prototyping molar replicas. *J Appl Oral Sci* 2014; 22: 509-515.
7. Manning SA. Root canal anatomy of mandibular second molars. Part I. *Int Endod J* 1990; 23: 34-39.
8. Chai WL, Thong YL. Cross-sectional morphology and minimum canal wall widths in C-shaped roots of mandibular molars. *J Endod* 2004; 30: 509-512.
9. Rahimi S, Shahi S, Lotfi M, et al. Root canal configuration and the prevalence of C-shaped canals in mandibular second molars in an Iranian population. *J Oral Sci* 2008; 50: 9-13.
10. Kato A, Ziegler A, Higuchi N, et al. Aetiology, incidence and morphology of the C-shaped root canal system and its impact on clinical endodontics. *Int Endod J* 2014; 47: 1012-1033.
11. Keith A, Knowles FH. A Description of Teeth of Palaeolithic Man from Jersey. *J Anat Physiol* 1911; 46: 12-27.
12. Nakayama A. Gutter shaped root in human mandibular molars. *Kokubyo Gakkai Zasshi* 1941; 15: 275-281.
13. Nakayama A, Toda Y. Clinical observation of gutter shaped root canal. *Kokubyo Gakkai Zasshi* 1941; 15: 118-123.
14. Iwakura M. A physical anthropological study on the lower 3rd molar teeth in the Japanese. *Kyushu Shika Gakkai Zasshi* 1972; 26: 135-149.
15. Fukuya T. A morphological study on gutter shaped root tooth. *Journal of the Kyushu Dental Society* 29: 557-576.
16. Kotoku K. Morphological studies on the roots of the Japanese mandibular second molars. *Dental Science Reports* 1985; 85: 43-64.
17. Takahashi M, Asami Y, Kobayashi K. Forming process of the gutter-shaped root of the human lower molar. *Shigaku* 1991; 79: 642-651.
18. Shimizu T. Mapping of a gene causing mouse guttershaped tooth root to chromosome 5. *Archives of Oral Biology* 1999; 44: 917-924.
19. Matsune K. Molecular genetic study of the gutter shaped root (GSR) on mouse chromosome 17. *J Oral Sci* 2000; 42: 21-26.

20. Nakata K, Naitoh M, Izumi M, et al. Effectiveness of dental computed tomography in diagnostic imaging of periradicular lesion of each root of a multirooted tooth: a case report. *J Endod* 2006; 32: 583-587.
21. Tashima I, Arita K, Asada Y. Genetic study of gutter-shaped root (GSR) in AKXL RI mouse strains using QTL analysis. *J Oral Sci* 2010; 52: 213-220.
22. Tratman EK. A comparison of the teeth of people; Indo-European racial stock with the Mongoloid racial stock. *Dent Rec (London)* 1950; 70: 63-88.
23. Cooke HG 3rd, Cox FL. C-shaped canal configurations in mandibular molars. *J Am Dent Assoc* 1979; 99: 836-839.
24. Keith A. Problems relating to the Teeth of the Earlier Forms of Prehistoric Man. *Proc R Soc Med* 1913; 6: 103-124.
25. Orban B, Mueller E. The development of bifurcation of multirooted teeth. *J Am Dent Assoc* 1929; 16: 297-319.
26. Manning SA. Root canal anatomy of mandibular second molars. Part II. C-shaped canals. *Int Endod J* 1990; 23: 40-45.
27. Barril I, Cochet JY, Ricci C. Treatment of a canal with a "C" configuration. *Rev Fr Endod* 1989; 8: 47-58.
28. Barnett F. Mandibular molar with C-shaped canal. *Endod Dent Traumatol* 1986; 2: 79-81.
29. Weine FS. The C-shaped mandibular second molar: incidence and other considerations. Members of the Arizona Endodontic Association. *J Endod* 1998; 24: 372-375.
30. Yang ZP, Yang SF, Lin YC, et al. C-shaped root canals in mandibular second molars in a Chinese population. *Endod Dent Traumatol* 1988; 4: 160-163.
31. Haddad GY, Nehme WB, Ounsi HF. Diagnosis, classification, and frequency of C-shaped canals in mandibular second molars in the Lebanese population. *J Endod* 1999; 25: 268-271.
32. Gulabivala K, Aung TH, Alavi A, Ng YL. Root and canal morphology of Burmese mandibular molars. *Int Endod J* 2001; 34: 359-370.
33. Al-Fouzan KS. C-shaped root canals in mandibular second molars in a Saudi Arabian population. *Int Endod J* 2002; 35: 499-504.
34. Gulabivala K, Opasanon A, Ng YL, Alavi A. Root and canal morphology of Thai mandibular molars. *Int Endod J* 2002; 35: 56-62.
35. Seo MS, Park DS. C-shaped root canals of mandibular second molars in a Korean population: clinical observation and in vitro analysis. *Int Endod J* 2004; 37: 139-144.
36. Jin GC, Lee SJ, Roh BD. Anatomical study of C-shaped canals in mandibular second molars by analysis of computed tomography. *J Endod* 2006; 32: 10-13.
37. Ahmed HA, Abu-bakr NH, Yahia NA, Ibrahim YE. Root and canal morphology of permanent mandibular molars in a Sudanese population. *Int Endod J* 2007; 40: 766-771.
38. Peiris R, Takahashi M, Sasaki K, Kanazawa E. Root and canal morphology of permanent mandibular molars in a Sri Lankan population. *Odontology* 2007; 95: 16-23.
39. Peiris HR, Pitakotuwage TN, Takahashi M, et al. Root canal morphology of mandibular permanent molars at different ages. *Int Endod J* 2008; 41: 828-835.
40. Al-Qudah AA, Awawdeh LA. Root and canal morphology of mandibular first and second molar teeth in a Jordanian population. *Int Endod J* 2009; 42: 775-784.

41. Neelakantan P, Subbarao C, Subbarao CV, Ravindranath M. Root and canal morphology of mandibular second molars in an Indian population. *J Endod* 2010; 36: 1319-1322.
42. Zhang R, Wang H, Tian YY, et al. Use of cone-beam computed tomography to evaluate root and canal morphology of mandibular molars in Chinese individuals. *Int Endod J* 2011; 44: 990-999.
43. Zheng Q, Zhang L, Zhou X, et al. C-shaped root canal system in mandibular second molars in a Chinese population evaluated by cone-beam computed tomography. *Int Endod J* 2011; 44: 857-862.
44. Wang Y, Guo J, Yang HB, et al. Incidence of C-shaped root canal systems in mandibular second molars in the native Chinese population by analysis of clinical methods. *Int J Oral Sci* 2012; 4: 161-165.
45. Velmurugan N, Sandhya R. Root canal morphology of mandibular first premolars in an Indian population: a laboratory study. *Int Endod J* 2009; 42: 54-58.
46. Khedmat S, Assadian H, Saravani AA. Root canal morphology of the mandibular first premolars in an Iranian population using cross-sections and radiography. *J Endod* 2010; 36: 214-217.
47. Sandhya R, Velmurugan N, Kandaswamy D. Assessment of root canal morphology of mandibular first premolars in the Indian population using spiral computed tomography: an in vitro study. *Indian J Dent Res* 2010; 21: 169-173.
48. Fan B, Ye W, Xie E, et al. Three-dimensional morphological analysis of C-shaped canals in mandibular first premolars in a Chinese population. *Int Endod J* 2012; 45: 1035-1041.
49. Yu X, Guo B, Li KZ, et al. Cone-beam computed tomography study of root and canal morphology of mandibular premolars in a western Chinese population. *BMC Med Imaging* 2012; 12: 18.
50. Kuzekanani M, Haghani J, Nosrati H. Root and canal morphology of mandibular third molars in an Iranian population. *J Dent Res Dent Clin Dent Prospects* 2012; 6: 85-88.
51. Weine FS, Pasiewicz RA, Rice RT. Canal configuration of the mandibular second molar using a clinically oriented in vitro method. *J Endod* 1988; 14: 207-213.
52. Lambrianidis T, Lyroudia K, Pandelidou O, Nicolaou A. Evaluation of periapical radiographs in the recognition of C-shaped mandibular second molars. *Int Endod J* 2001; 34: 458-462.
53. Jung HJ, Lee SS, Huh KH, et al. Predicting the configuration of a C-shaped canal system from panoramic radiographs. *Oral Surg Oral Med Oral Pathol Oral Radiol Endod* 2010; 109: e37-41.
54. Baisden MK, Kulild JC, Weller RN. Root canal configuration of the mandibular first premolar. *J Endod* 1992; 18: 505-508.
55. Sidow SJ, West LA, Liewehr FR, Loushine RJ. Root canal morphology of human maxillary and mandibular third molars. *J Endod* 2000; 26: 675-678.
56. Cleghorn BM, Christie WH, Dong CC. Root and root canal morphology of the human permanent maxillary first molar: a literature review. *J Endod* 2006; 32: 813-821.
57. Gu YC. A micro-computed tomographic analysis of maxillary lateral incisors with radicular grooves. *J Endod* 2011; 37: 789-792.
58. Sabala CL, Benenati FW, Neas BR. Bilateral root or root canal aberrations in a dental school patient population. *J Endod* 1994; 20: 38-42.

59. Robertson D, Leeb IJ, McKee M, Brewer E. A clearing technique for the study of root canal systems. *J Endod* 1980; 6: 421-424.
60. Weng XL, Yu SB, Zhao SL, et al. Root canal morphology of permanent maxillary teeth in the Han nationality in Chinese Guanzhong area: a new modified root canal staining technique. *J Endod* 2009; 35: 651-656.
61. Walker RT. Root form and canal anatomy of mandibular second molars in a southern Chinese population. *J Endod* 1988; 14: 325-329.
62. Awawdeh LA, Al-Qudah AA. Root form and canal morphology of mandibular premolars in a Jordanian population. *Int Endod J* 2008; 41: 240-248.
63. Pineda F, Kuttler Y. Mesiodistal and buccolingual roentgenographic investigation of 7,275 root canals. *Oral Surg Oral Med Oral Pathol* 1972; 33: 101-110.
64. Singla M, Aggarwal V. C-Shaped palatal canal in maxillary second molar mimicking two palatal canals diagnosed with the aid of spiral computerized tomography. *Oral Surg Oral Med Oral Pathol Oral Radiol Endod* 2010; 109: e92-95.
65. Gao Y, Fan B, Cheung GS, et al. C-shaped canal system in mandibular second molars part IV: 3-D morphological analysis and transverse measurement. *J Endod* 2006; 32: 1062-1065.
66. Cheung GS, Yang J, Fan B. Morphometric study of the apical anatomy of C-shaped root canal systems in mandibular second molars. *Int Endod J* 2007; 40: 239-246.
67. Yin X, Cheung GS, Zhang C, et al. Micro-computed tomographic comparison of nickel-titanium rotary versus traditional instruments in C-shaped root canal system. *J Endod* 2010; 36: 708-712.
68. Solomonov M, Paque F, Fan B, et al. The challenge of C-shaped canal systems: a comparative study of the self-adjusting file and ProTaper. *J Endod* 2012; 38: 209-214.
69. De Moor RJ. C-shaped root canal configuration in maxillary first molars. *Int Endod J* 2002; 35: 200-208.
70. He W, Wei K, Chen J, Yu Q. Endodontic treatment of maxillary first molars presenting with unusual asymmetric palatal root morphology using spiral computerized tomography: a case report. *Oral Surg Oral Med Oral Pathol Oral Radiol Endod* 2010; 109: e55-59.
71. Malagnino V, Gallottini L, Passariello P. Some unusual clinical cases on root anatomy of permanent maxillary molars. *J Endod* 1997; 23: 127-128.
72. Ma L, Chen J, Wang H. Root canal treatment in an unusual maxillary first molar diagnosed with the aid of spiral computerized tomography and in vitro sectioning: a case report. *Oral Surg Oral Med Oral Pathol Oral Radiol Endod* 2009; 107: e68-73.
73. Ioannidis K, Lambrianidis T, Beltes P, et al. Endodontic management and cone-beam computed tomography evaluation of seven maxillary and mandibular molars with single roots and single canals in a patient. *J Endod* 2011; 37: 103-109.
74. Dankner E, Friedman S, Stabholz A. Bilateral C shape configuration in maxillary first molars. *J Endod* 1990; 16: 601-603.
75. Ravichandra H. C-shaped canals in mandibular second molars. *Indian Journal of Dental Advancements* 2010; 2: 156-159.
76. Fava LR, Weinfeld I, Fabri FP, Pais CR. Four second molars with single roots and single canals in the same patient. *Int Endod J* 2000; 33: 138-142.

77. Jafarzadeh H, Wu YN. The C-shaped root canal configuration: a review. *J Endod* 2007; 33: 517-523.
78. Fan B, Cheung GS, Fan M, et al. C-shaped canal system in mandibular second molars: Part I--Anatomical features. *J Endod* 2004; 30: 899-903.
79. Benenati FW. Mandibular second molar with C-shaped canal morphology and five canals: report of a case. *Gen Dent* 2004; 52: 253-254.
80. Jerome CE. C-shaped root canal systems: diagnosis, treatment, and restoration. *Gen Dent* 1994; 42: 424-427.
81. Xu X, Wang DG, Wang XY. Clinical significance of the abnormal radiographic manifestations of pulp cavity. *Shanghai Kou Qiang Yi Xue* 1996; 5: 85-86.
82. Boveda C, Fajardo M, Millan B. Root canal treatment of an invaginated maxillary lateral incisor with a C-shaped canal. *Quintessence Int* 1999; 30: 707-711.
83. Yilmaz Z, Tuncel B, Serper A, Calt S. C-shaped root canal in a maxillary first molar: a case report. *Int Endod J* 2006; 39: 162-166.
84. Kottoor J, Velmurugan N, Ballal S, Roy A. Four-rooted maxillary first molar having C-shaped palatal root canal morphology evaluated using cone-beam computerized tomography: a case report. *Oral Surg Oral Med Oral Pathol Oral Radiol Endod* 2011; 111: 41-45.
85. Min Y, Fan B, Cheung GS, et al. C-shaped canal system in mandibular second molars Part III: The morphology of the pulp chamber floor. *J Endod* 2006; 32: 1155-1159.
86. Fan B, Min Y, Lu G, et al. Negotiation of C-shaped canal systems in mandibular second molars. *J Endod* 2009; 35: 1003-1008.
87. Grocholewicz K, Lipski M, Weyna E. Endodontic and prosthetic treatment of teeth with C-shaped root canals. *Ann Acad Med Stetin* 2009; 55: 55-59.
88. Bolger WL, Schindler WG. A mandibular first molar with a C-shaped root configuration. *J Endod* 1988; 14: 515-519.
89. FJ V. Root canal morphology and its relationship to endodontic procedures. *Endodontic Topics* 2005; 10: 3-29.
90. Walid N. The use of two pluggers for the obturation of an uncommon C-shaped canal. *J Endod* 2000; 26: 422-424.
91. Fan B, Cheung GS, Fan M, et al. C-shaped canal system in mandibular second molars: Part II--Radiographic features. *J Endod* 2004; 30: 904-908.
92. Abou-Rass M, Frank AL, Glick DH. The anticurvature filing method to prepare the curved root canal. *J Am Dent Assoc* 1980; 101: 792-794.
93. Cheung LH, Cheung GS. Evaluation of a rotary instrumentation method for C-shaped canals with micro-computed tomography. *J Endod* 2008; 34: 1233-1238.
94. Cohen S, Burns RC. *Pathways of the pulp*. 8th ed. St. Louis, Mosby, 2002.
95. Ricucci D, Pascon EA, Langeland K. Long-term follow-up on C-shaped mandibular molars. *J Endod* 1996; 22: 185-187.
96. Rice RT, Gilbert BO, Jr. An unusual canal configuration in a mandibular first molar. *J Endod* 1987; 13: 515-515.
97. Keinan D, Nuni E, Slutzky-Goldberg I. Is a C-shaped configuration possible in teeth other than mandibular molars? *Quintessence Int* 2009; 40: 541-543.
98. Lynn EA. Conventional root canal therapy of C-shaped mandibular second molar. A case report. *N Y State Dent J* 2006; 72: 32-34.

99. Sen BH, Erturk O, Piskin B. The effect of different concentrations of EDTA on instrumented root canal walls. *Oral Surg Oral Med Oral Pathol Oral Radiol Endod* 2009; 108: 622-627.
100. Dai L, Khechen K, Khan S, et al. The effect of QMix, an experimental antibacterial root canal irrigant, on removal of canal wall smear layer and debris. *J Endod* 2011; 37: 80-84.
101. Poggio C, Dagna A, Colombo M, et al. Decalcifying effect of different ethylenediaminetetraacetic acid irrigating solutions and tetraclean on root canal dentin. *J Endod* 2012; 38: 1239-1243.
102. Shakouie S, Mokhtari H, Ghasemi N, Gholizadeh S. Two-rooted maxillary first molars with two canals: a case series. *Iran Endod J* 2013; 8: 29-32.
103. Lu TY, Yang SF, Pai SF. Complicated root canal morphology of mandibular first premolar in a Chinese population using the cross section method. *J Endod* 2006; 32: 932-936.
104. Gutmann JL, Saunders WP, Saunders EM, Nguyen L. An assessment of the plastic Thermafil obturation technique. Part 2. Material adaptation and sealability. *Int Endod J* 1993; 26: 179-183.
105. Whitworth J. Methods of filling root canals principles and practices. *Endod Topics* 2005; 12: 2-24.
106. Beasley RT, Williamson AE, Justman BC, Qian F. Time required to remove guttacore, thermafil plus, and thermoplasticized gutta-percha from moderately curved root canals with protaper files. *J Endod* 2013; 39: 125-128.
107. Buchanan LS. The continuous wave of condensation technique: a convergence of conceptual and procedural advances in obturation. *Dent Today* 1994; 13: 80, 82, 84-85.
108. Alaçam T. Endodonti. 1. Baskı. Ankara, Özyurt matbaacılık, 2012: 736-740.
109. Available from:
http://www.scottsdental.com/category_pdfs/9635_499.Elementsfree_Brochure.pdf
110. Alaçam T. Endodonti. 1. Baskı. Ankara, Özyurt matbaacılık, 2012: 719-724.
111. Cailleteau JG, Mullaney TP. Prevalence of teaching apical patency and various instrumentation and obturation techniques in United States dental schools. *J Endod* 1997; 23: 394-396.
112. Levitan ME, Himel VT, Luckey JB. The effect of insertion rates on fill length and adaptation of a thermoplasticized gutta-percha technique. *J Endod* 2003; 29: 505-508.
113. Wu M, van der Sluis LW, Wesselink PR. A preliminary study of the percentage of gutta-percha-filled area in the apical canal filled with vertically compacted warm gutta-percha. *Int Endod J* 2002; 35: 527-535.
114. Weine FS. Endodontic therapy on the mandibular second molar: easiest to treat of the difficult, molar teeth. *Compendium* 1994; 15: 1130, 1133-1136.
115. Liewehr FR, Kulild JC, Primack PD. Obturation of a C-shaped canal using an improved method of warm lateral condensation. *J Endod* 1993; 19: 474-477.
116. Simon JH. C-shaped canals: diagnosis and treatment. *Gen Dent* 1993; 41 Spec No: 482-485.
117. GuttaFlow instructions for use. Coltène/Whaledent Inc. CF, OH. February 2006.
118. Bouillaguet S, Wataha JC, Tay FR, et al. Initial in vitro biological response to contemporary endodontic sealers. *J Endod* 2006; 32: 989-992.

119. Miletic I, Devcic N, Anic I, et al. The cytotoxicity of RoekoSeal and AH plus compared during different setting periods. *J Endod* 2005; 31: 307-309.
120. coltene.medianewsroom.net/download/file/70/.
121. Rhodes JS, Ford TR, Lynch JA, et al. Micro-computed tomography: a new tool for experimental endodontology. *Int Endod J* 1999; 32: 165-170.
122. Setya G, Nagpal A, Kumar S, Ingle NA. Comparison of root canal sealer distribution in obturated root canal: An in-vitro study. *J Int Soc Prev Community Dent* 2014; 4: 193-197.
123. Aminsobhani M, Ghorbanzadeh A, Sharifian MR, et al. Comparison of obturation quality in modified continuous wave compaction, continuous wave compaction, lateral compaction and warm vertical compaction techniques. *J Dent (Tehran)* 2015; 12: 99-108.
124. Kim I, Paik KS, Lee SP. Quantitative evaluation of the accuracy of micro-computed tomography in tooth measurement. *Clin Anat* 2007; 20: 27-34.
125. Hulsmann M, Rummelin C, Schafers F. Root canal cleanliness after preparation with different endodontic handpieces and hand instruments: a comparative SEM investigation. *J Endod* 1997; 23: 301-306.
126. White SC. Cone-beam imaging in dentistry. *Health Phys* 2008; 95: 628-637.
127. Scarfe WC, Levin MD, Gane D, Farman AG. Use of cone beam computed tomography in endodontics. *Int J Dent* 2009; 2009: 634567.
128. Nielsen RB, Alyassin AM, Peters DD, et al. Microcomputed tomography: an advanced system for detailed endodontic research. *J Endod* 1995; 21: 561-568.
129. Versiani MA, Pecora JD, Sousa-Neto MD. The anatomy of two-rooted mandibular canines determined using micro-computed tomography. *Int Endod J* 2011; 44: 682-687.
130. Bergmans L, Van Cleynenbreugel J, Wevers M, Lambrechts P. A methodology for quantitative evaluation of root canal instrumentation using microcomputed tomography. *Int Endod J* 2001; 34: 390-398.
131. Park JW, Lee JK, Ha BH, et al. Three-dimensional analysis of maxillary first molar mesiobuccal root canal configuration and curvature using micro-computed tomography. *Oral Surg Oral Med Oral Pathol Oral Radiol Endod* 2009; 108: 437-442.
132. Webb PA. A review of rapid prototyping (RP) techniques in the medical and biomedical sector. *J Med Eng Technol* 2000; 24: 149-153.
133. Esses SJ, Berman P, Bloom AI, Sosna J. Clinical applications of physical 3D models derived from MDCT data and created by rapid prototyping. *AJR Am J Roentgenol* 2011; 196: 683-688.
134. Versiani MA, Pecora JD, Sousa-Neto MD. Microcomputed tomography analysis of the root canal morphology of single-rooted mandibular canines. *Int Endod J* 2013; 46: 800-807.
135. Soo WK, Thong YL, Gutmann JL. A comparison of four gutta-percha filling techniques in simulated C-shaped canals. *Int Endod J* 2015; 48: 736-746.
136. Kontakiotis EG, Wu MK, Wesselink PR. Effect of sealer thickness on long-term sealing ability: a 2-year follow-up study. *Int Endod J* 1997; 30: 307-312.
137. Kakehashi S, Stanley HR, Fitzgerald RJ. The Effects of Surgical Exposures of Dental Pulp in Germ-Free and Conventional Laboratory Rats. *Oral Surg Oral Med Oral Pathol* 1965; 20: 340-349.

138. Gencoglu N, Yildirim T, Garip Y, et al. Effectiveness of different gutta-percha techniques when filling experimental internal resorptive cavities. *Int Endod J* 2008; 41: 836-842.
139. Ho ES, Chang JW, Cheung GS. Quality of root canal fillings using three gutta-percha obturation techniques. *Restor Dent Endod* 2016; 41: 22-28.
140. Schafer E, Nelius B, Burklein S. A comparative evaluation of gutta-percha filled areas in curved root canals obturated with different techniques. *Clin Oral Investig* 2012; 16: 225-230.
141. Keles A, Alcin H, Kamalak A, Versiani MA. Micro-CT evaluation of root filling quality in oval-shaped canals. *Int Endod J* 2014; 47: 1177-1184.
142. Marciano MA, Ordinola-Zapata R, Cunha TV, et al. Analysis of four gutta-percha techniques used to fill mesial root canals of mandibular molars. *Int Endod J* 2011; 44: 321-329.
143. Çapar İ, Gök T, Ergün H, et al. Alt kesici dişlerde farklı güta-perka dolum tekniklerinin karşılaştırılması. *EÜ Dişhek Fak Derg; Basım Aşamasında*.
144. Wu MK, Kast'akova A, Wesselink PR. Quality of cold and warm gutta-percha fillings in oval canals in mandibular premolars. *Int Endod J* 2001; 34: 485-491.
145. Kersten HW, Fransman R, Thoden van Velzen SK. Thermomechanical compaction of gutta-percha. II. A comparison with lateral condensation in curved root canals. *Int Endod J* 1986; 19: 134-140.
146. Wu MK, Wesselink PR. A primary observation on the preparation and obturation of oval canals. *Int Endod J* 2001; 34: 137-141.
147. Akcay M, Arslan H, Durmus N, et al. Dentinal tubule penetration of AH Plus, iRoot SP, MTA fillapex, and guttaflow bioseal root canal sealers after different final irrigation procedures: A confocal microscopic study. *Lasers Surg Med* 2016; 48: 70-76.
148. Punia SK, Nadig P, Punia V. An in vitro assessment of apical microleakage in root canals obturated with gutta-flow, resilon, thermafil and lateral condensation: A stereomicroscopic study. *J Conserv Dent* 2011; 14: 173-177.
149. Zielinski TM, Baumgartner JC, Marshall JG. An evaluation of Guttaflow and gutta-percha in the filling of lateral grooves and depressions. *J Endod* 2008; 34: 295-298.
150. Hammad M, Qualtrough A, Silikas N. Evaluation of root canal obturation: a three-dimensional in vitro study. *J Endod* 2009; 35: 541-544.
151. Brackett MG, Martin R, Sword J, et al. Comparison of seal after obturation techniques using a polydimethylsiloxane-based root canal sealer. *J Endod* 2006; 32: 1188-1190.
152. Herbert J, Bruder M, Braunsteiner J, et al. Apical quality and adaptation of Resilon, EndoREZ, and Guttaflow root canal fillings in combination with a noncompaction technique. *J Endod* 2009; 35: 261-264.
153. De-Deus G, Brandao MC, Fidel RA, Fidel SR. The sealing ability of GuttaFlow in oval-shaped canals: an ex vivo study using a polymicrobial leakage model. *Int Endod J* 2007; 40: 794-799.
154. Kandaswamy D, Venkateshbabu N, Krishna RG, et al. Comparison of laterally condensed, vertically compacted thermoplasticized, cold free-flow GP obturations - A volumetric analysis using spiral CT. *J Conserv Dent* 2009; 12: 145-149.

Ek 1: Turnitin Orjinallik Raporu

| | | |
|---|---|---|
|  İZMİR KÂTİP ÇELEBİ ÜNİVERSİTESİ TS EN ISO 9001:2008 | T.C. İZMİR KÂTİP ÇELEBİ ÜNİVERSİTESİ Sağlık Bilimleri Enstitüsü |  |
| | YÜKSEK LİSANS/DOKTORA TEZ ÇALIŞMASI ORJİNALLİK RAPORU FORMU | Dok. No: FR/69/12 İlk Yayın Tar.: 01.02.2016 Rev. No/Tar.: 00/... Sayfa: 1 / 1 |

İZMİR KÂTİP ÇELEBİ ÜNİVERSİTESİ SAĞLIK BİLİMLERİ ENSTİTÜSÜ ENDODONTİ ANABİLİM DALI BAŞKANLIĞI'NA

Tarih: .../.../.....

Tez Konusu / Başlığı: 3 Boyutlu Baskı Teknolojisi ile Oluşturulmuş C Şekli Yapay Kök Kanallarında Farklı Kök Kanal Dolum Yöntemlerinin Değerlendirilmesi

Yukarıda başlığı/konusu gösterilen tez çalışmamın a) Kapak sayfası, b) Giriş, c) Ana bölümler ve d) Sonuç kısımlarından oluşan toplam 65 sayfalık kısmına ilişkin, 16/05/2016 tarihinde şahsım/tez danışmanım tarafından Turnitin adlı intihal tespit programından aşağıda belirtilen filtrelemeler uygulanarak alınmış olan orijinallik raporuna göre, tezimin benzerlik oranı % 3 'tür.

Uygulanan filtrelemeler:

- 1- Kabul/Onay ve Bildirim sayfaları hariç,
- 2- Kaynakça hariç
- 3- Alıntılar hariç/dâhil
- 4- 5 kelimedenden daha az örtüşme içeren metin kısımları hariç

Izmir Katip Celebi Üniversitesi Sağlık Bilimleri Enstitüsü Tez Çalışması Orijinallik Raporu Alınması ve Kullanılması Uygulama Esasları'nı inceledim ve bu Uygulama Esasları'nda belirtilen azami benzerlik oranlarına göre tez çalışmamın herhangi bir intihal içermediğini, aksinin tespit edileceği muhtemel durumda doğabilecek her türlü hukuki sorumluluğu kabul ettiğimi ve yukarıda vermiş olduğum bilgilerin doğru olduğunu beyan ederim.

Gereğini saygılarımla arz ederim.

Tarih ve İmza

Adı Soyadı: Tuba GÖK

Öğrenci No: D120201014

Anabilim Dalı: Endodonti

Programı: Endodonti

Statüsü: Y.Lisans Doktora Bütünleşik Dr.

16.05.2016




DANIŞMAN ONAYI

UYGUNDUR.

(Unvan, Ad Soyad, İmza)

Ek 2: Etik Kurul Onay Raporu



(İzmir Kâtip Çelebi Üniversitesi Atatürk Eğitim ve Araştırma Hastanesi 35360 Karabağlar / İZMİR / TÜRKİYE
Tel:0 232 245 04 38 - 0 232 244 44 44 / 1234 Fax: 0 232 245 04 38 E-posta: ikeetik2@gmail.com)

İZMİR KÂTİP ÇELEBİ UNIVERSITY NON-INTERVENTIONAL CLINICAL STUDIES INSTITUTIONEL REVIEW BOARD

To _____ : İsmail Davut ÇAPAR, MD

From _____ : Prof. Recep SÜTÇÜ, MD, Chair

Date _____ : 18.12.2014

IRB # _____ : 283

Study Title: Evaluation of Different Root Canal Filling Techniques in Micro-CT based Simulated C Shaped Canals

At its board meeting on **18.12.2014** your submission for the above referenced research study has received review and approval from İzmir Kâtip Çelebi Non-Interventional Clinical Studies Institutional Review Board.

Prof. Recep SÜTÇÜ, MD,
Chair

ÖZGEÇMİŞ

1988 yılında Malatya’da doğdum. 2010 yılında İstanbul Üniversitesi Diş Hekimliği Fakültesi’nden mezun oldum. 2011 yılından beri İzmir Kâtip Çelebi Üniversitesi Diş Hekimliği Fakültesi’nde araştırma görevlisi olarak çalışmaktayım.

