

T.C.  
İZMİR KATİP ÇELEBİ ÜNİVERSİTESİ  
SAĞLIK BİLİMLERİ ENSTİTÜSÜ  
PEDODONTİ ANABİLİM DALI

**DERİN ÇÜRÜKLÜ SÜT DİŞLERİNİN İKİ AŞAMALI  
İNDİREKT PULPA TEDAVİSİNDE OZON  
UYGULAMASI ETKİNLİĞİNİN *İN VİVO* OLARAK  
DEĞERLENDİRİLMESİ**

MERVE MEŞE  
DOKTORA TEZİ

DANIŞMAN  
Yrd. Doç. Dr. Merve AKÇAY

İKİNCİ DANIŞMAN  
Prof. Dr. Özent ÖNÇAĞ

**Bu tez çalışması Türkiye Bilimsel ve Teknik Araştırmalar Kurumu (TÜBİTAK)  
tarafından 213S004 proje numarası ile desteklenmiştir.**

**2016-İZMİR**

## KABUL VE ONAY SAYFASI

Sağlık Bilimleri Enstitü Müdürlüğüne;

İzmir Katip Çelebi Üniversitesi Sağlık Bilimleri Enstitüsü **Pedodonti Anabilim Dalı** ve Ege Üniversitesi Sağlık Bilimleri Enstitüsü **Pedodonti Anabilim Dalı Ortak Doktora Programı** çerçevesinde yürütülmüş olan bu çalışma, aşağıdaki jüri tarafından **Doktora Tezi** olarak kabul edilmiştir.

Tez Savunma Tarihi: 06/02/2017

Üye : Yrd. Doç. Dr. Merve AKÇAY (Danışman) İzmir Katip Çelebi Üniversitesi

Üye : Prof. Dr. Özano ÖNÇAĞ (İkinci Danışman) Ege Üniversitesi

Üye: Yrd. Doç. Dr. Ebru KÜÇÜKYILMAZ İzmir Katip Çelebi Üniversitesi

Üye: Yrd. Doç. Dr. Salih DOĞAN Erciyes Üniversitesi

Üye: Yrd. Doç. Dr. Mustafa AYDINBELGE Erciyes Üniversitesi

ONAY: Bu Doktora Tezi, Enstitü Yönetim Kurulu'nca belirlenen yukarıdaki jüri üyeleri tarafından uygun görülmüş ve kabul edilmiştir.



Prof. Dr. Ahmet KOYU  
İzmir Kâtip Çelebi Üniversitesi  
Sağlık Bilimleri Enstitüsü Müdürü

## ÖNSÖZ

Derin çürüklü süt dişlerinde uygulanan iki aşamalı indirekt pulpa tedavisinde, ozon uygulamasının antibakteriyel etkisini klinik ve mikrobiyolojik olarak değerlendirmesi ve sonuçların kontrol ve pozitif kontrol grubu ile karşılaştırılması amaçlanan doktora tezi çalışmamın her aşamasında bana yol gösteren, doktora eğitimim boyunca benden yardımlarını esirgemeyen, anlayış ve hoşgörüsüyle desteğini her daim hissettiğim tez yöneticim değerli hocam Sayın Yrd. Doç. Dr. Merve AKÇAY'a,

Tez çalışmamın başlangıç aşamasından bitimine kadar yardımları ile bana destek olan tez izleme komitesindeki değerli hocalarım Sayın Prof. Dr. Özant ÖNÇAĞ ve Sayın Yrd. Doç. Dr. Ebru KÜÇÜKYILMAZ'a,

Tez çalışmamın verilerinin istatistiksel analizlerinin yapılmasında bana yardımcı olan İzmir Katip Çelebi Üniversitesi Tıp Fakültesi Biyoistatistik ve Tıp Bilişimi Anabilim Dalı öğretim üyesi Yrd. Doç. Dr. Bülent ÖZKAN'a,

Araştırmamın mikrobiyolojik değerlendirme kısmını gerçekleştirmemde destek ve yardımlarını esirgemeyen İzmir Katip Çelebi Üniversitesi Tıp Fakültesi, Tıbbi Mikrobiyoloji Anabilim Dalı öğretim üyelerinden Sayın Prof. Dr. Selçuk KAYA'ya,

Doktora eğitimim ve tezimin hazırlanma süreci boyunca her türlü desteklerini yanımda hissettiğim başta Dt. Nazlı DURMUŞ olmak üzere; sevgili asistan arkadaşlarım Dt. Fevzi KAVRIK, Dt. Hülya ALTINTOP, Dt. Nur ŞAHİN, Dt. Başak BÖLÜKBAŞI, Dt. Süeda KARA'ya ve tüm kürsü personeline,

Tez konumu proje olarak değerlendirerek destekleyen ve tez çalışmamın maddi giderlerini karşılayan TÜBİTAK Sağlık Bilimleri Araştırma Grubu'na,

Doktora eğitimim boyunca ve tez çalışmamın her aşamasında fedakarlıkla bana destek veren ve hep yanımda duran, başta sevgili annelerim Fatma KOÇYİĞİT ve Gülbeyaz MEŞE olmak üzere tüm aile fertlerime, manevi güç kaynaklarım sevgili eşim İbrahim Talha MEŞE ve oğlum Ömer MEŞE'ye en içten teşekkürlerimi sunarım.

## SİMGELER VE KISALTMALAR

°C	Santigrat derece (sıcaklık birimi)
A	Actinomyces
Ca(OH) <sub>2</sub>	Kalsiyum hidroksit
Ca <sup>+2</sup>	Kalsiyum iyonu
CFU	Koloni oluşturan birim (Colony forming unit)
DNA	Deoksiribo nükleik asit
g/m <sup>3</sup>	metreküpteki gram sayısı
Ig	İmmunoglobulin
L	Lactobacillus
mm	milimetre=10 <sup>-3</sup> metre (uzunluk birimi)
nm	nanometre=10 <sup>-9</sup> metre (uzunluk birimi)
O <sub>2</sub>	Oksijen molekülü
OH <sup>-</sup>	Hidroksil iyonu
ppm	Milyonda bir birim (Parts per million, derişim birimi)
S	Streptococcus
sn	Saniye

## ŞEKİLLER DİZİNİ

<b>Şekil 1:</b> Keyes Diyagramı .....	4
<b>Şekil 2:</b> Tükürüğün çoklu fonksiyonu .....	7
<b>Şekil 3:</b> Ozon molekülü oluşumunun şematik olarak gösterilmesi .....	42
<b>Şekil 4:</b> HealOzone'un çalışma şeması .....	49
<b>Şekil 5:</b> Hasta bilgilerinin kaydedildiği olgu rapor formu .....	52
<b>Şekil 6:</b> Çalışmanın akış şeması.....	54
<b>Şekil 7:</b> Kontrol grubunda kavite tabanında bırakılan dokunun T0, T2 ve T3 zamanlarındaki nem dağılım grafiği.....	72
<b>Şekil 8:</b> A) Kontrol grubunda T0 zamanındaki kıvam özelliklerinin dağılım grafiği B) Kontrol grubunda T2 zamanındaki kıvam özelliklerinin dağılım grafiği C) Kontrol grubunda T3 zamanındaki kıvam özelliklerinin dağılım grafiği.....	72
<b>Şekil 9:</b> A) Kontrol grubunda T0 zamanındaki renk dağılım grafiği B) Kontrol grubunda T2 zamanındaki renk dağılım grafiği C) Kontrol grubunda T3 zamanındaki renk dağılım grafiği .....	73
<b>Şekil 10:</b> Pozitif kontrol grubunda kavite tabanında bırakılan dokunun T0, T2 ve T3 zamanlarındaki nem dağılım grafiği .....	74
<b>Şekil 11:</b> A) Pozitif kontrol grubunda T0 zamanındaki kıvam özelliklerinin dağılım grafiği B) Pozitif kontrol grubunda T2 zamanındaki kıvam özelliklerinin dağılım grafiği C) Pozitif kontrol grubunda T3 zamanındaki kıvam özelliklerinin dağılım grafiği.....	74
<b>Şekil 12:</b> A) Pozitif kontrol grubunda T0 zamanındaki renk dağılım grafiği B) Pozitif kontrol grubunda T2 zamanındaki renk dağılım grafiği C) Pozitif kontrol grubunda T3 zamanındaki renk dağılım grafiği.....	75
<b>Şekil 13:</b> Deney grubunda kavite tabanında bırakılan dokunun T0, T1 ve T2 zamanlarındaki nem dağılım grafiği.....	76
<b>Şekil 14:</b> A) Deney grubunda T0 zamanındaki kıvam özelliklerinin dağılım grafiği B) Deney grubunda T2 zamanındaki kıvam özelliklerinin dağılım grafiği C) Deney grubunda T3 zamanındaki kıvam özelliklerinin dağılım grafiği.....	76
<b>Şekil 15:</b> A) Deney grubunda T0 zamanındaki renk dağılım grafiği B) Deney grubunda T2 zamanındaki renk dağılım grafiği C) Deney grubunda T3 zamanındaki renk dağılım grafiği .....	77

## RESİMLER DİZİNİ

- Resim 1:** A) Çürüğün temizlenmesi sırasında mesialdeki pulpa boynuzunun perfore olacağı düşünüldüğünden çalışmamıza dahil edilmeyen bir diş örneği B) Çalışmamıza dahil edilen bir diş örneği..... **51**
- Resim 2:** Karbid frezin yivlerini dolduracak miktarda örnek alınması..... **56**
- Resim 3:** Kontrol grubuna dahil edilen sağ alt 2. süt azı dişinin ağız içi görüntüsü. **57**
- Resim 4:** Kontrol grubuna dahil edilen sağ alt 2. süt azı dişinin ilk radyografik görüntüsü..... **58**
- Resim 5:** Kontrol grubuna dahil edilen sağ alt 2. süt azı dişinde ilk aşamada çürüğün temizlenmesini takiben örnek alınacak kısmın sond ile gösterilerek kaydedilmesi .. **58**
- Resim 6:** Kontrol grubuna dahil edilen sağ alt 2. süt azı dişinin ilk seansın sonundaki radyografik görüntüsü ..... **58**
- Resim 7:** Kontrol grubuna dahil edilen sağ alt 2. süt azı dişinin 4 ay sonunda gerçekleştirilen 2. seans tedavisi başındaki radyografik görüntüsü..... **59**
- Resim 8:** Kontrol grubuna dahil edilen sağ alt 2. süt azı dişinin 4 ay sonunda gerçekleştirilen 2. seans tedavisi sırasında  $\text{Ca}(\text{OH})_2$  materyalinin kaldırılmasının hemen ardından alınan görüntüsü ..... **59**
- Resim 9:** Kontrol grubuna dahil edilen sağ alt 2. süt azı dişinin tedavi sonrasında alınan radyografik görüntüsü..... **59**
- Resim 10:** Kavite dezenfeksiyonunda kullanılan klorheksidin diglukonat solüsyonu ..... **60**
- Resim 11:** Pozitif kontrol grubuna dahil edilen sağ alt 2. süt azı dişinin ağız içi görüntüsü..... **61**
- Resim 12:** Pozitif kontrol grubuna dahil edilen sağ alt 2. süt azı dişinin ilk radyografik görüntüsü..... **61**
- Resim 13:** Pozitif kontrol grubuna dahil edilen sağ alt 2. süt azı dişinde ilk aşamada çürüğün temizlenmesini takiben örnek alınacak kısmın sond ile gösterilerek kaydedilmesi..... **61**
- Resim 14:** Pozitif kontrol grubuna dahil edilen sağ alt 2. süt azı dişinin 1. seans sonundaki radyografik görüntüsü ..... **62**
- Resim 15:** Pozitif kontrol grubuna dahil edilen sağ alt 2. süt azı dişinin 4 ay sonunda gerçekleştirilen 2. seans tedavisi başındaki radyografik görüntüsü..... **62**
- Resim 16:** Pozitif kontrol grubuna dahil edilen sağ alt 2. süt azı dişinin 4 ay sonunda gerçekleştirilen 2. seans tedavisi sırasında  $\text{Ca}(\text{OH})_2$  materyalinin kaldırılmasının hemen ardından alınan görüntüsü ..... **62**
- Resim 17:** Pozitif kontrol grubuna dahil edilen sağ alt 2. süt azı dişinin tedavi sonrasında alınan radyografik görüntüsü ..... **63**
- Resim 18:** Deney grubuna dahil edilen sağ alt 2. süt azı dişinin ağız içi görüntüsü. **63**

- Resim 19:** Deney grubuna dahil edilen sağ alt 2. süt azı dişinin ilk radyografik görüntüsü..... 64
- Resim 20:** Deney grubuna dahil edilen sağ alt 2. süt azı dişinde ilk aşamada çürüğün temizlenmesini takiben örnek alınacak kısmın sond ile gösterilerek kaydedilmesi .. 64
- Resim 21:** A) Kavo HealOzone cihazı B) Deney grubuna dahil edilen süt azı dişine kavite açıldıktan sonra 60 sn ozon uygulanması ..... 64
- Resim 22:** Deney grubuna dahil edilen sağ alt 2. süt azı dişinin 1. seans sonundaki radyografik görüntüsü..... 65
- Resim 23:** Deney grubuna dahil edilen sağ alt 2. süt azı dişinin 4 ay sonunda gerçekleştirilen 2. seans tedavisi başındaki radyografik görüntüsü..... 65
- Resim 24:** Deney grubuna dahil edilen sağ alt 2. süt azı dişinin 4 ay sonunda gerçekleştirilen 2. seans tedavisi sırasında Ca(OH)<sub>2</sub> materyalinin kaldırılmasının hemen ardından alınan görüntüsü..... 65
- Resim 25:** Deney grubuna dahil edilen sağ alt 2. süt azı dişinin tedavi sonrasında alınan radyografik görüntüsü..... 66
- Resim 26:** A) Açık sarı ve sarı dentin rengi. B) Açık kahverengi dentin rengi C) Koyu kahverengi/siyah dentin rengi ..... 67
- Resim 27:** Tiyoglukolat taşıma sıvıları ve yivleri dentin örnekleri ile dolu karbid frezin bu sıvı ile taşınması..... 68
- Resim 28:** Mikrobiyolojik ölçümler için dilüsyonların hazırlanması ..... 69
- Resim 29:** Etüve yerleştirilecek besiyerlerinin mikrobiyolojik jar içerisindeki görüntüsü..... 69
- Resim 30:** A) Mitis Salivarius agarda *S. mutans* kolonizasyonu B) Rogossa agarda laktobasil kolonizasyonu C) Kanlı Brain Heart agarda toplam CFU sayısı..... 69

## TABLolar DİZİNİ

<b>Tablo 1:</b> Oral streptokokların sınıflandırılması .....	<b>20</b>
<b>Tablo 2:</b> Dentinde aktif ve durgun çürük lezyonunu tanımlama kriterleri.....	<b>28</b>
<b>Tablo 3:</b> Ozon tedavisinin medikal amaçlı potansiyel uygulama alanları .....	<b>43</b>
<b>Tablo 4:</b> Çalışmada kullanılan materyallerin içerik ve firma bilgileri.....	<b>55</b>
<b>Tablo 5:</b> T0, T1, T2 ve T3 zamanlarında alınan örneklerde gözlemlenen <i>S. mutans</i> , laktobasil ve toplam CFU sayıları .....	<b>79</b>
<b>Tablo 6:</b> Farklı zaman aralıklarında, <i>S. mutans</i> , laktobasil ve toplam CFU sayılarında görülen azalma yüzdeleri .....	<b>79</b>
<b>Tablo 7:</b> Kontrol, pozitif kontrol ve deney gruplarında saptanan tüm mikroorganizmaların toplam sayısı ve standart sapma değerleri .....	<b>80</b>
<b>Tablo 8:</b> Tüm mikroorganizmaların toplam sayısının çalışma gruplarında ve tüm zaman aralıklarında görülen azalma yüzdeleri .....	<b>80</b>
<b>Tablo 9:</b> Farklı zaman periyotlarındaki toplam mikroorganizma sayılarındaki azalma yüzdelerinin, gruplar bazında ikili karşılaştırmaları .....	<b>81</b>
<b>Tablo 10:</b> <i>S. mutans</i> , laktobasil ve toplam CFU sayılarının farklı zaman periyotlarındaki azalma yüzdelerinin çalışma gruplarına göre dağılımı.....	<b>82</b>
<b>Tablo 11:</b> Ozon ve klorheksidin diğlkonatın <i>S. mutans</i> , laktobasil ve toplam CFU değerleri üzerinde anında oluşturdukları etkilerinin karşılaştırılması .....	<b>84</b>



## İÇİNDEKİLER

KABUL VE ONAY SAYFASI	Hata! Yer işareti tanımlanmamış.
ÖNSÖZ	iii
SİMGELER VE KISALTMALAR	iv
ŞEKİLLER DİZİNİ	v
RESİMLER DİZİNİ	vi
TABLolar DİZİNİ	viii
<b>1. GİRİŞ</b>	<b>1</b>
<b>2. GENEL BİLGİLER</b>	<b>3</b>
2.1. Diş Çürüğü	3
2.2. Diş Çürüğü Etiyolojisi	3
2.2.1. Diyet	4
2.2.2. Tükürük	5
2.2.2.1. Tükürük Miktarı	5
2.2.2.2. Tamponlama Kapasitesi	6
2.2.2.3. Tükürük İçeriği	6
2.2.3. Dental Plak	7
2.3. Çürük Nedeniyle Diş Dokularında Meydana Gelen Değişiklikler	8
2.3.1. Mine Çürüğü	8
2.3.1.1. Transludent Tabaka	9
2.3.1.2. Karanlık Tabaka	9
2.3.1.3. Lezyon Gövdesi	9
2.3.1.4. Yüzeyel Tabaka	9
2.3.2. Dentin Çürüğü	10
2.3.2.1. Normal Dentin Tabakası	11
2.3.2.2. Etkilenmiş Dentin Tabakası	12
2.3.2.3. Enfekte Dentin Tabakası	12
2.4. Diş Çürüğü Mikrobiyolojisi	13
2.4.1. Dental Biyofilm Bakterilerinin Karyojenik Özellikleri	13
2.4.2. Diş Çürüğü Etiyolojisinde Dental Biyofilm Bakterilerinin Rolünü Açıklayan Ekolojik Plak Hipotezi	14
2.4.3. Mine Çürüğü Mikrobiyolojisi	16
2.4.4. Dentin Çürüğü Mikrobiyolojisi	17
2.4.5. Çürük Lezyonu Açısından Önemli Mikroorganizmaların Özellikleri	18
2.4.5.1. Streptokoklar	18
2.4.5.1.1. Mutans Grubu	19
2.4.5.1.2. Salivarius Grubu	19
2.4.5.1.3. Anginosus Grubu	20
2.4.5.1.4. Mitis Grubu	20
2.4.5.2. Laktobasiller	20
2.5. Çürük Sürecindeki Reaksiyonel Olaylar	21
2.5.1. Pulpa-Dentin Reaksiyonları	22
2.5.1.1. Bakteriyel İnvazyon Öncesi	22
2.5.1.2. Mine Yıkımı ve Bakteriyel İnvazyon	22
2.5.2. Pulpal Reaksiyon	24
2.5.2.1. Dentin Sklerozu	24

2.5.2.2. Tersiyer Dentin	25
2.5.2.3. Enflamatuvar ve İmmunolojik Reaksiyonlar	26
2.6. Aktif ve Durgun Çürük Lezyonları	27
2.6.1. Aktif ve Durgun Çürüklerde Pulpa Dentin Reaksiyonları	29
2.7. Süt Dişlerinde Derin Dentin Çürüğü Tedavi Seçenekleri	31
2.7.1. Çürüğün Tek Seansta Tamamen Kaldırılması (Geleneksel Yöntem)	31
2.7.2. İndirekt Pulpa Tedavileri	32
2.7.2.1. İki Aşamalı İndirekt Pulpa Tedavisi (Stepwise Ekskavasyon)	35
2.8. İndirekt Pulpa Tedavisinde Kullanılan Materyaller	37
2.8.1. Kalsiyum Hidroksit	37
2.8.2. Çinko Oksit Ojenol	38
2.8.3. Cam İyonomer Siman	38
2.9. Kavite Dezenfektanları	39
2.9.1. Benzalkonyum Klorür	40
2.9.2. Sodyum Hipoklorit	40
2.9.3. Klorheksidin Diglukonat	40
2.9.4. Ozon	42
2.9.4.1. Ozonun Diş Hekimliğinde Kullanım Alanları	44
2.9.4.2. Çürük Kontrolünde Ozon Kullanımı	44
2.9.4.2.1. Pit ve Fissür Çürükleri	44
2.9.4.2.2. Dentin Çürükleri	45
2.9.4.2.3. Kök Çürükleri	47
2.9.4.2. Ozon ve Toksisite	48
2.9.4.3. HealOzone Cihazı	48
<b>3. GEREÇ-YÖNTEM</b>	<b>50</b>
3.1. Etik Kurul Onayı	50
3.2. Hasta Seçim Kriterleri	50
3.3. Çalışma Grupları	51
3.4. Klinik Uygulamalar	56
3.4.1. Kontrol grubu klinik uygulamaları	57
3.4.2. Pozitif kontrol grubu klinik uygulamaları	59
3.4.3. Deney grubu klinik uygulamaları	63
3.5. Klinik Değerlendirme	66
3.6. Mikrobiyolojik Değerlendirme	67
3.7. İstatistiksel Analiz	69
<b>4. BULGULAR</b>	<b>71</b>
4.1. Klinik Bulgular	71
4.1.1. Dentin Renk, Nem ve Kıvamına Ait Bulgular	71
4.1.1.1. Kontrol Grubuna Ait Bulgular	72
4.1.1.2. Pozitif Kontrol Grubuna Ait Bulgular	74
4.1.1.3. Deney Grubuna Ait Bulgular	76
4.1.2. Mikrobiyolojik Bulgular	78
<b>5. TARTIŞMA</b>	<b>85</b>
<b>6. SONUÇ VE ÖNERİLER</b>	<b>108</b>
<b>ÖZET</b>	<b>111</b>
<b>ABSTRACT</b>	<b>113</b>

<b>KAYNAKLAR</b>	<b>115</b>
<b>EKLER</b>	<b>130</b>
EK-1	130
EK-2	134
<b>ÖZGEÇMİŞ</b>	<b>136</b>



## 1. GİRİŞ

Süt dişlerinin doğal ekfoliasyon zamanları gelene kadar arkta kalmaları, süt, karışık ve daimi dişlenmede oklüzyon fonksiyonunun sağlanması ve idamesi açısından oldukça önemlidir (1). Süt dişlerinin erken kaybının primer sebepleri travma ve diş çürüğüdür. Diş çürüğü, bakteriyel fermantasyon sonucu oluşan asidik ürünlerle diş sert dokularında oluşan yıkım şeklinde tanımlanmaktadır (2). Radyografik olarak çürük lezyonu, dentin kalınlığının dörtte üçüne ulaştığı takdirde, derin dentin çürüğü şeklinde adlandırılmaktadır (3).

Süt dişlerinde tedavi edilmeyen derin dentin çürüğü, pulpada ileri derecede enflamatuar reaksiyonlara ve pulpa nekrozuna neden olabilmektedir. Derin çürüklü asemptomatik süt dişlerinde geleneksel bir tedavi yöntemi olarak, çürük dokunun tek aşamada tamamen kaldırılması pulpa perforasyonlarına neden olabilmektedir (4). Bu durumda uygulanabilecek tedavi alternatifleri direkt kuafaj veya pulpotomi seçenekleridir. Ancak süt dişlerinde çürüğün tek aşamada tamamen temizlenmesi sırasında görülen pulpal perforasyonlarda, direkt pulpa kapaklaması önerilmemektedir (5). Derin çürüklü asemptomatik dişlerde tek seansta çürüğün tamamen temizlenmesine alternatif olarak, pulpal perforasyonların önlenmesi amacıyla indirekt pulpa tedavileri uygulanabilmektedir. İndirekt pulpa tedavisi, kaldırıldığı takdirde pulpanın perfore olacağı düşünülen bir miktar çürük dentin dokusunun kavitede bırakılarak restorasyonun uygulandığı tedavi şeklidir (6). İki aşamalı ya da tek aşamalı olarak uygulanabilmektedir. Tek aşamalı indirekt pulpa tedavisinde ince bir tabaka çürük dentin dokusu bırakılarak daimi restorasyon gerçekleştirilmektedir. Stepwise ekskavasyon olarak da adlandırılan iki aşamalı indirekt pulpa tedavisinde ise, ilk aşamada çürük dentin dokusunun bırakıldığı kavite geçici olarak örtülenmekte, 3-12 aylık bekleme süresinden sonra ikinci aşamada çürüğün tamamen kaldırılmasını takiben daimi restorasyon uygulanmaktadır (7, 8). Yüksek başarı oranlarına rağmen yetersiz klinik veri nedeniyle bu teknikle ilgili daha fazla *in vivo* çalışma yapılması gerekmektedir.

İki aşamalı indirekt pulpa tedavisinde kavitedeki mikroorganizma sayısını azaltmaya yardımcı olmak amacıyla, kavite dezenfeksiyonu işlemi uygulanabilmektedir. Ozon, kavite dezenfektanı olarak kullanılması gündeme gelmiş olan bir ajandır (9). Ozon molekülü, mikroorganizmaların hücre duvarları ve hücre çeperlerinde oksidasyon oluşturarak bakterileri yok edebilmektedir. Ozon diş hekimliğinde antimikrobiyal, dezenfektan ve iyileştirici özellikleri nedeniyle uygulanmaktadır (10). Bununla birlikte birçok *in vitro* (11-13) ve *in vivo* (14) çalışmada antibakteriyel etkinliği gösterilmiş olan ozon tedavisinin derin çürüklü dişlerde etkinliğinin değerlendirildiği çalışmalar da çok yetersizdir. Dahası, bu uygulamanın iki aşamalı indirekt pulpa tedavisinde kullanıldığını bildiren bir literatür bilgisi de yoktur. Dolayısıyla bu randomize kontrollü klinik çalışmanın amacı, derin çürüklü süt dişlerinde pulpa perforasyonunu önlemek amacıyla uygulanan iki aşamalı indirekt pulpa tedavisinde, ozon uygulamasının antibakteriyel etkisini klinik ve mikrobiyolojik olarak değerlendirmek ve sonuçları kontrol ve pozitif kontrol grubu ile karşılaştırmaktır.

## 2. GENEL BİLGİLER

### 2.1. Diş Çürüğü

Diş çürüğü dünyada en yaygın görülen, önlenebilir hastalıklardan biridir (15). Diş çürüğü, oral ağrı ve diş kaybının primer sebebinin oluşturmaktadır (2). Erken safhalarda diş çürüğü durdurulabilmekte veya geri döndürülebilmektedir; ancak çoğunlukla uygun bir tedavi uygulanmadan kendi kendine durdurulamamaktadır ve dişte yıkım gerçekleşinceye kadar ilerlemektedir (2).

Diş çürüğü biyofilm kompleksi içerisindeki mikrobiyolojik dengenin bozulmasıyla karbonhidratların bakteriyel fermantasyonu sonucu oluşan asidik ürünlerin diş sert dokularında oluşturduğu yıkım ile başlayan; tükürük akışı ve kompozisyonu, floride maruz kalma, şeker tüketimi ve önleyici uygulamaların da etkilediği multifaktöriyel bir hastalıktır (2, 16). Çürük demineralizasyonu bulguları diş yüzeyinde görülmektedir ancak yıkım süreci diş yüzeyini örten bakteriyel biyofilm (dental plak) içinde başlamaktadır. Başlangıçta geri döndürülebilir ve herhangi bir safhada mine veya dentin yıkımı başlamış olsa bile, biyofilmin yeterli derecede uzaklaştırılmış olma koşulu ile durdurulabilir durumdadır (16). Diş çürüğü pek çok insanda yavaş bir şekilde ilerleyen kronik bir hastalıktır. Hastalık süt ve daimi dişlerin kuronal ve kök kısımlarında, pit ve fissür yüzeylerinde oluşabilmektedir. Kuronal diş yüzeyini kaplayan mine tabakası, kök diş yüzeyini kaplayan sement tabakası veya mine ve sementin alt kısmındaki dentin dokusu etkilenebilmektedir.

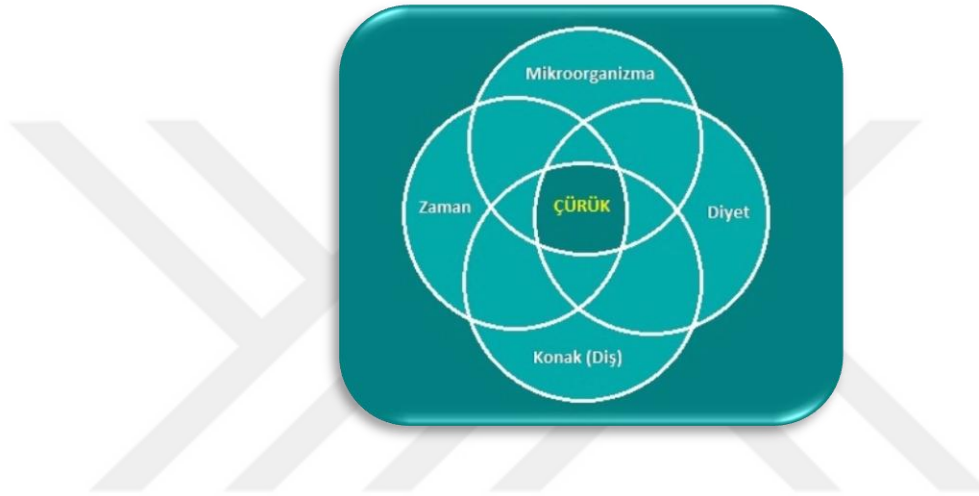
Diş çürüğü dişler sürdükten sonra herhangi bir yaşta görülebilmektedir. Süt dişleri daha savunmasız olduğu için çürüğün yıkıcı etkileri bilhassa erken yaşlarda daha fazla ortaya çıkmaktadır (17).

### 2.2. Diş Çürüğü Etiyolojisi

Diş hekimliği bilimi var olduğundan beri, diş çürüğünün nedeni hakkında çok sayıda teoriler ortaya atılmıştır. Ancak bugün, tüm uzmanlar diş çürüğünün,

başlamasını ve ilerlemesini pek çok faktörün etkilediği, enfeksiyöz bir hastalık olduğunu kabul etmektedirler.

Diş çürüğü pek çok faktörün bir araya gelmesiyle gerçekleşebilen bir olgudur. Hastalık için bir konak, diyet substratı ve asidürik bakteri gerekmektedir (18). Diş çürüğü, dişteki mineraller ve oral mikrobiyal biyofilm arasındaki fizyolojik dengenin bozulması sonucu oluşmaktadır (19, 20). Şekil 1’de çürük lezyonunun gelişebilmesi için, aynı anda tüm etkenlerin bir arada bulunması gerektiği, Keyes Diyagramı’yla gösterilmektedir (21).



Şekil 1: Keyes Diyagramı (21).

### 2.2.1. Diyet

Diyet, bir bireyin edindiği günlük yiyecek ve içecek tüketimi alışkanlıklarıdır. Tüketilen gıdalar, ağız ortamındaki karyojenik mikroorganizmalar tarafından besin kaynağı olarak kullanılarak çürük oluşumunu tetiklemektedir (22). Ağız ortamında bulunan mikroorganizmalar, monosakkarit ve disakkaritlerden (glukoz, fruktoz, sukroz) glikolitik yolla enerji ve asit üretilip diş sert dokularında demineralizasyon oluşturmaktadırlar.

Diyette şekerin esas kaynağı sukrozdur ve çürük oluşumunun en önemli belirleyicisidir. Ağız ortamındaki mikroorganizmalar, sukrozu metabolize ederek hem plak oluşumu hem de dişin çözünmesi için gerekli olan asitleri üretirler (23). Mikroorganizmalara ait enzimler tarafından hidrolize edilen sukroz, glikoz ve fruktoza ayrıştırılarak enerji kaynağı olarak kullanılır ve bu metabolizmanın sonucu

olarak laktik asit ve organik asitler meydana gelir. Ayrıca sukroz, plak mikroorganizmalarının birbirine tutunmasını sağlayan dekstrana da dönüştürülür. Sukroz bu özelliklerinden dolayı, diğer şekerlerle karşılaştırıldığında, daha güçlü karyojeniteye sahiptir (23).

Beslenme fizyolojisi için önemli bir besin kaynağı olan karbonhidratların, tüketim sıklığı, alınma şekli ve şekerin ağızdan temizlenme hızı gibi faktörler çürük insidansını etkilemektedir. Karbonhidratların uzun ve sık tüketildiğinde çürük oluşumunu arttırdığı *in vivo* ve *in vitro* çalışmalarla gösterilmiştir (24-26).

1945-1952 yılları arasında İsveç'te 663 bireyle yapılan bir çalışmada, şekerin alım sıklığı, formu ve tüketilme süresi gibi etkenlerin çürüğe olan etkisi incelenmiştir. Sonuç olarak şeker alım sıklığının çürük oluşma riskini arttırdığı, ancak şeker oranı yoğunluğunun bu artışta daha etkili olduğu, ayrıca yapışkan formlardaki şekerin ana öğün dışında tüketilmesinin de çürük riskini arttırdığı bildirilmiştir (27).

## **2.2.2. Tükürük**

Tükürük, ağız mukozası içine dağılmış küçük ve büyük tükürük bezleri salgısı ile dişeti oluğu sıvısından oluşan kompleks bir sekresyondur. %99'unu su ve %1'ini ise çeşitli organik ve inorganik bileşenler, deskuame epitel hücreleri, bakteri ve bakteri ürünleri ile besin artıkları oluşturmaktadır. İnsan ağzının ve dişlerinin enfeksiyöz hastalıklardan korunmasında tükürüğün etkisi en önemli faktördür. Diş çürüğü gelişimi ve tükürük arasındaki bağlantının anlaşılabilmesi için pek çok konunun göz önünde bulundurulması gerekmektedir. Bunlar, tükürük miktarı, tamponlama kapasitesi ve tükürüğün içeriği gibi faktörlerdir (28).

### **2.2.2.1. Tükürük Miktarı**

Tükürük akışının azalması ile yüksek çürük riski doğrudan ilişkilidir. Pek çok çalışmada tükürük sekresyonundaki kronik bozukluğun diş çürüğüne yatkınlığı arttırdığı gösterilmiştir (28). Tükürük akış hızında artış olduğunda, çürüğe neden olan maddeler daha fazla uzaklaştırılarak laktik aside yıkımı engellenmektedir.



### **2.2.2.2. Tamponlama Kapasitesi**

Tükürüğün fizyolojik pH'sı, bikarbonatlar, karbonik asitler, fosfatlar ve tükürük proteinleri gibi iyonların etkisiyle 6.7-7.4 arasında değişkenlik göstermektedir. Tükürük pH değerinin 5.5'in altına düşmesiyle mineden kalsiyum ve fosfat iyonları çözünmeye başlamaktadır. Tükürük bileşiminde bulunan karbonik asit, bikarbonat ve fosfatlar, asitleri nötralize ederek tamponlama fonksiyonunu sağlamakta ve böylelikle demineralizasyonu azaltarak diş çürüğüne karşı koruyucu etki oluşturmaktadır. Uyarılmış tükürükte karbonik asit-bikarbonat tamponlama sistemi aktifken, dinlenme periyodunda fosfatlar fonksiyon görmektedir (29).

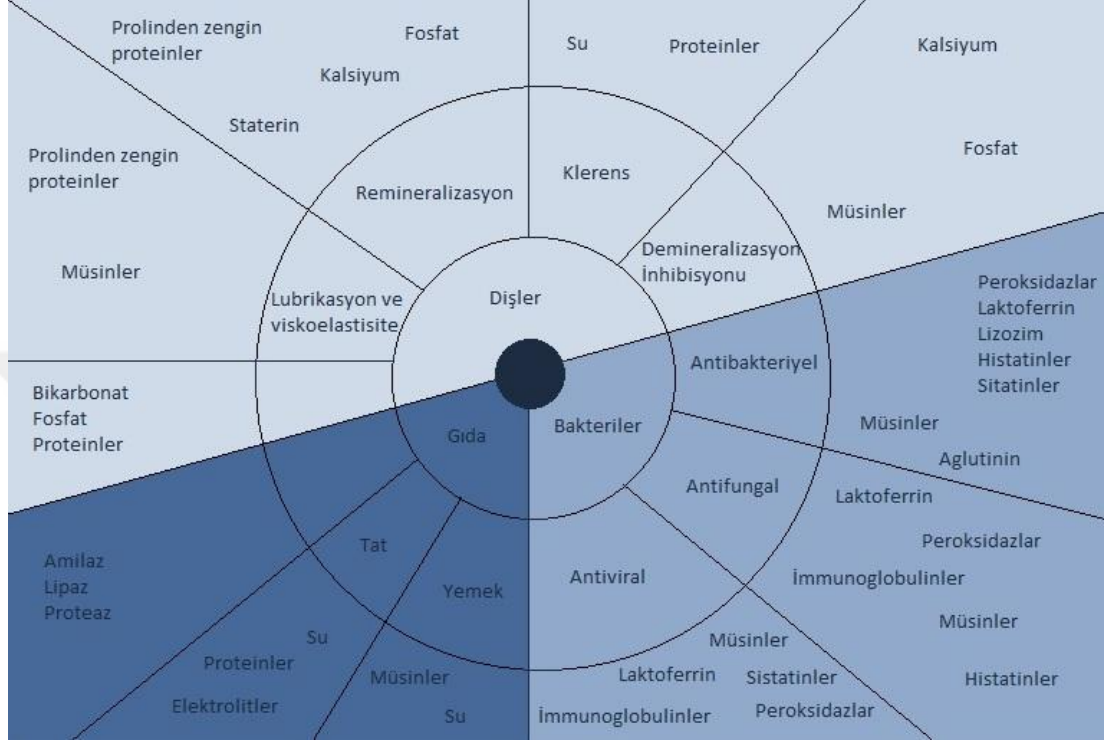
Ayrıca tükürükten devamlı olarak salınan üre de bakteriler tarafından amonyak ve diğer azotlu ürünlere dönüştürülür. Bu şekilde oluşan amonyak da tamponlamada görev alır (29).

### **2.2.2.3. Tükürük İçeriği**

Tükürüğün ağız ve dişleri enfeksiyöz hastalıklardan korumasındaki etkisi yalnızca eksojen ve endojen mikroorganizmaların ve ürünlerinin temizlenmesi değil, aynı zamanda non-immun ve immun faktörler içermesiyle de ilgilidir (30). Salgısal IgA ve IgG antikorları gibi immünolojik faktörler çok erken yaşta da ağızda mevcuttur, ancak en yüksek koruyucu özelliğe yetişkinlikte ulaşır. Göreceli olarak non-immunglobulin faktörleri erken çocukluk döneminde neredeyse tam kapasiteyle çalışır ve hümmoral immun sistem olgunlaşmamışken de koruyucu destek sağlar (31). Tükürük içeriğinde immunoglobulinlerin dışında, proteinler, enzimler, müsinler, üre ve amonyağın yanı sıra potasyum, sodyum, kalsiyum, magnezyum, bikarbonat ve fosfat gibi elektrolitler de bulunmaktadır (Şekil 2).

Güçlü bir katyonik protein olan lizozim, bakterilerin hücre duvarında hidroliz oluşturarak ve bakteriyel otolizinleri aktive ederek antibakteriyel etki gösterir. Peroksidaz enzimi de antibakteriyel etkisini, bakterilerin metabolizmasını etkileyerek glikoliz olayını durdurmasıyla gerçekleştirir. Demire yüksek afinite gösteren bir glikoprotein olan laktoferrin, bakterilerin ihtiyacı olan demiri bağlamasıyla bakteriyel virulansı azaltır (32).

Özetle tükürük, diş çürüğünden korunmada pek çok faktörü birlikte içermektedir. Kompozisyonunun sürekli değişmesi ve değişkenlerin izole edilmesinin zor olması, tükürük komponentlerinin ayrı ayrı rolünün belirlenmesini güçleştirmektedir (32).



Şekil 2: Tükürüğün çoklu fonksiyonu (33, 34).

### 2.2.3. Dental Plak

Tükürük nadiren dişler ile direkt kontakt halinde bulunur. Tükürük diş yüzeyinden pelikül adı verilen ince heterojen bir filmle ayrılır. Pelikül, 10 µm kalınlığında tükürük proteinlerini ve diğer makromolekülleri içeren diş yüzeyindeki hücresiz tabaka olarak tanımlanabilir (35). Bu ince tabaka formu bakteri adezyonuna izin verir ve böylece dental plak oluşur.

Bakteriler diş yüzeyinde, hücreler tarafından üretilmiş DNA, polisakkaritler ve proteinlerin oluşturduğu, organik bir matriks içinde kapsüllü mikrokoloniler halinde yaşamaktadırlar (2, 20). Dişler, mikrobiyal kolonizasyon için uygun yüzeyi oluşturmaktadır. Diş yüzeyinde bulunan biyofilm tabakasında çok sayıda bakteri ve bakteriyel ürünler birikmektedir (20). Dental plak içinde asit üreten tüm bakteriler karyojenik kabul edilmektedir.

*Streptococcus sanguis*, *Actinomyces viscosus*, *Actinomyces naeslundii* ve *Peptostreptococcus* türleri öncü bakterilerdir ve ağız hijyeni sağlandıktan sonraki 1 saat içerisinde pelikula tutunma kapasitesine sahiptirler (36). Mutans streptokokları, ürettikleri glukan ile dişe tutunarak, bakteriyel metabolizmasının yan ürünlerinin ortamda birikmesini sağlar (37). Gerçekleşen streptokok birikimi ile dişe tutunma kabiliyeti bulunmayan spiral ve filamentöz bakteriler gibi diğer organizmaların da yapışmasına imkan verir. Plak olgunlaşırken, hücre ve matriks üretimi yavaşlar; asit üretimi gerçekleşerek plak pH'sında düşüş gözlenir. pH değerleri 5-5,5 arasında olduğunda diş yüzeyinde demineralizasyon gerçekleşmeye başlar (38).

Diş çürüğü prosesi mekanizması tüm çürük tiplerinde benzerdir. Biyofilm tabakasındaki endojen bakteriler [baskın olarak *S. mutans*, *S. sobrinus* ve laktobasil türleri], fermente olabilen karbonhidratların metabolizması sonucunda zayıf organik asit üretimi gerçekleştirmektedirler (19, 39). Bu asit, lokal pH değerini diş dokularında demineralizasyon oluşturabilecek kritik pH değerinin altına düşürmektedir (2, 39, 40).

Oral biyofilmlerin diş yüzeyinde uzayan periyotlarda kalması ve olgunlaşması halinde ise çürük lezyonu gelişmektedir. Kavite ilerlemeye devam ettiği takdirde, plak organizmalarının, düşmüş olan pH'a adapte olabilmeleri için ekolojik bir niş meydana gelmektedir (19). Kavite oluşumu, biyofilm tabakasını korur ve hasta bu bölgeyi temizleyemediği takdirde ise çürük prosesi ilerlemeye devam eder (41). Minedeki diş çürüğünün ilk görüntüsü, dental plağın hemen altında küçük demineralizasyon alanları olan tipik beyaz nokta lezyonlar şeklindedir. İlerlemiş halinde ise kavite görünmektedir. Kaviteyondan önce ağız ortamı uygun hale gelirse, çürüğün ilerlemesi durdurulabilmekte veya geri döndürülebilmektedir.

## **2.3. Çürük Nedeniyle Diş Dokularında Meydana Gelen Değişiklikler**

### **2.3.1. Mine Çürüğü**

Mine çürüğünün ilk safhası, klinik olarak tebeşirimsi ve opak olarak gözlenen beyaz nokta lezyonlarıdır. Bu lezyonların alt kısımlarında demineralizasyonun devam etmesiyle lezyon safhası ilerlemektedir. Mine kristallerinin harabiyeti devam

ettikçe, kalsifiye dokunun porözitesinde artış gözlenmekte ve böylece bu dekalsifiye bölgelere bakteri penetrasyonu gerçekleşmektedir (32).

Çürük lezyonun ilerlemesiyle mine yumuşak hale gelmekte ve kavitasyon oluşmaya başlamaktadır. Histolojik olarak incelendiğinde, sağlam mineden yüzeye doğru 4 adet lezyon tabakası tanımlanmıştır (32):

#### ***2.3.1.1. Translulent Tabaka***

Minede gözle farkedilebilir ilk değişiklikler %1-2 mineral kaybı varlığında, porözitenin artmaya başlamasıyla gözlenmektedir. Bu bölgedeki porözitenin, sağlam mineden 10 kat daha fazla olduğu bildirilmiştir (42). Oluşan por ve mikroporlar, 2-chloronaphthalene veya quinoline gibi mineye benzer kırılma indeksine sahip materyallerin geçişine izin vererek translulent bir görüntü oluşturur (43).

#### ***2.3.1.2. Karanlık Tabaka***

Işığı geçirmediği için karanlık olarak adlandırılan bu bölge, porların içerisine madde birikimi yani remineralizasyonu sonucu oluşmaktadır. Bu bölgede, %5-10 oranında poröziteye rastlanmaktadır (43).

#### ***2.3.1.3. Lezyon Gövdesi***

Mine çürüğünün en geniş kısmını oluşturan bu bölge, sağlıklı mineye göre %24 oranında daha az mineral içermektedir. Bu bölgede porözite çok artmıştır. Por genişliğinin bakteri boyutlarına ulaştığı durumlarda lezyon gövdesinde bakteri bulunabilmektedir (43).

#### ***2.3.1.4. Yüzeyel Tabaka***

Sağlam mineyle benzer sertliğe sahip olmakla beraber yüzeyel tabakada %5-10 oranlarında mineral kaybı görülmektedir. Bu tabaka bir difüzyon ortamı oluşturarak minerallerin mineden içeri ya da dışarı hareketine izin vermektedir. Bir alt tabakada çözünen mine dokusuna ait fosfat ve kalsiyum gibi minerallerin mine yüzeyine göçü

ile birlikte dışarıdan mine yüzeyine doğru olan florid iyonlarının göçü, yüzey tabakasının iyi mineralize olarak asit ataklarına karşı direnç oluşturmasını sağlamaktadır (32).

### 2.3.2. Dentin Çürüğü

İnsandaki dentin tabakası, hacimce %50 inorganik ve %30 organik maddeden oluşmaktadır. Organik kısmın %90'ını tip I kollajenler ve %10'unu ise nonkollajen proteinler oluşturmaktadır. Dentin mineden daha az mineral içeriğine sahip olmakla beraber mineral içeriği yaşla birlikte artış göstermektedir. Dentinin mineral içeriğinin esas kısmını 20-100 nm uzunluğunda ve 3 nm kalınlığındaki hidroksiapatit kristalleri oluşturmaktadır (44).

Dentin çürüğü, ilerleyişi bakımından yapısal farklılıkları nedeniyle mine dokusundan farklılık göstermektedir. Dentin dokusu daha az mineral içermekte ve tübüler yapısı nedeniyle bakteri ve mineral geçişine izin vermektedir. Bu nedenle dentin dokusunda çürük lezyonu, mine dokusuna göre daha hızlı seyretmektedir (44).

Mine dentin sınırı, çürük ataklarına karşı mine ve dentine göre daha duyarlı bölgelerdir. Çürük lezyonu bu bölgeye ulaştığında lateral yayılıma izin vermektedir. Çürüğün dentine doğru yayılımı, mine dentin sınırından pulpaya doğru daralan V şeklindedir (44).

Dentinde çürüğün ilerlemesiyle, dentin tabakasında demineralizasyon görülmektedir. Çürük prosesi sırasında dentinde demineralizasyonun yanı sıra, organik madde yıkımı da gerçekleşmektedir. Mikroorganizmalar tarafından üretilen organik asitler, inorganik madde yıkımında, bakteriyel penetrasyonda ve organik maddelerin proteolitik yıkımında önemli rol oynamaktadır (45-47).

Çürük dentin, laktat, asetat, propionat, n-bütirat, n-valerat ve n-kaprat gibi çeşitli asitler içermektedir (48). Çürük dentinin derin tabakalarında düşük pH'ın açığa çıktığı gösterilmiştir (49). Dirkesen ve ark. (50), çürük doku kalınlığı ve kavitenin klinik açıklığının başlangıç pH değeri, glukoz ve fosfat tamponlama mekanizmasıyla ilişkili olduğunu ve bunun da çürük dentin pH'ının lezyon içindeki koşulları etkileyen önemli bir faktör olduğunu bildirmişlerdir.

Nekrotik dentin, klinik olarak ıslak, yumuşak ve kolay uzaklaştırılabilen bir kitle şeklindedir. Nekrotik dentin histolojik olarak, yapısal bütünlüğünü kaybetmiş ve granüler formda görünmektedir. Bazen dentin tübül artıklarına da rastlanabilmektedir. Nekrotik dentin dokusunun uzaklaştırılması sonucu, daha kuru ve pürüzlü görünen enfekte dentin tabakası ortaya çıkmaktadır. Bu tabaka el aletleriyle uzaklaştırılabilmekte ve mine dentin sınırına paralel şekilde tabakalar halinde kaldırılabilir. Enfekte dentin tabakası mikrobiyolojik olarak incelendiğinde, dentin tübüllerinin bakterilerle dolu olduğu görülmektedir. Pürüzlü dentin görünümü, tübüllere dik şekilde uzanan yarıklar nedeniyle oluşmaktadır. Bu tabakanın da kaldırılmasını takiben sert dentin dokusu ortaya çıkmaktadır (44).

Bakterilerin eliminasyonu, operatif işlemlerin önemli bir kısmını oluşturmaktadır. Bakteriler, lezyonun ilerlediği safhaya kadar penetre olamamaktadırlar. Bu nedenle çürükten etkilenmiş tüm dentin dokusunun kaldırılması gereksizdir. Operatif prosedürler açısından, enfekte dentin tabakasının kaldırılması, etkilenmiş dentinin ise kısmen bırakılması uygun bir yaklaşımdır. Etkilenmiş dentin, henüz bakteriler tarafından istila edilmemiş, normal dentine göre daha yumuşak, demineralize dentin dokusudur. Enfekte dentin ise bakterilerin invaze olduğu yumuşak tabakadır. Enfekte dentin bir takım çürük teşhis boyalarıyla ayırt edilebilmekte, böylelikle klinik olarak daha konservatif bir yaklaşım olanağı ortaya çıkmaktadır (44).

Dentin çürüğünün ilerlemesi sırasında, sırasıyla 3 olay gerçekleşmektedir: (i) zayıf organik asitlerle dentinin demineralize olması, (ii) başta kollajenler olmak üzere dentinin organik komponentlerinin dejenere olması ve çözünmesi, (iii) bakteri invazyonu ile birlikte dentinin yapısal bütünlüğünde bozulma olması. Dentin çürüğü tabakaları 3 safhada tanımlanmıştır. Yavaş ilerleyen çürükte bu tabakalar daha belirgin gözlenirken, hızlı ilerleyen çürükte ayrımı zor yapılmaktadır (44).

### **2.3.2.1. Normal Dentin Tabakası**

Normal dentin tabakası, en derin bölgede bulunan, tübüllerinde odontoblastik hücre uzantıları bulunan ve lümeninde kristallerin bulunmadığı dentin bölgesidir. İntertübüler dentin bölgesinde normal çapraz bağlı kollajenler ve normal yoğunlukta apatit kristellerine rastlanmakta ve tübüllerde bakteri bulunmamaktadır (44).

### 2.3.2.2. Etkilenmiş Dentin Tabakası

Etkilenmiş dentin tabakası dentin çürüğünün ilerleyen safhalarında intertübüler dentin demineralizasyonu ve tübül lümeninde kristal oluşumunun başladığı bölgedir. Odontoblastik uzantılar hasara uğramıştır. Bu tabaka, normal dentinden daha yumuşaktır. İntertübüler dentinde mineral kaybı ve dentin tübül lümenleri içinde geniş kristal oluşumu gözlenmektedir. Etkilenmiş dentin uyarıldığında ağrı oluşur. Organik asitler, dentinin mineral ve organik komponentlerini zarara uğratmıştır ancak çapraz bağlı kollajenler bu bölgede sağlamdır. Kollajenlerin sağlam kalması, pulpal canlılık korunduğu takdirde bu bölgenin remineralizasyonuna ve kendi kendini tamir edebilmesine olanak sağlayabilmektedir. Etkilenmiş dentin; subtransparan dentin, transparan dentin ve bulanık dentin olmak üzere 3 alt gruba ayrılarak tanımlanmaktadır (44):

**Subtransparan Dentin:** Bakterilerin bulunmadığı bu bölgede, intertübüler dentinde demineralizasyon ve tübül lümenlerinde çok ince kristal oluşumlarına rastlanmaktadır. Bu tabaka remineralizasyon yeteneğine sahiptir (51).

**Transparan Dentin:** Normal dentinden daha yumuşak olan bu tabakanın intertübüler dentin tabakasında oldukça fazla mineral kaybıyla birlikte tübüllerde büyük kristaller mevcuttur. Çapraz kollajen bağlarının bozulmamış olmasından dolayı pulpanın canlılığını koruduğu durumlarda bu bölge kendini tamir edebilmektedir (51).

**Bulanık Dentin:** Bu tabakada bakteri invazyonuyla birlikte dentin tübüllerinin yapısında bozulmaya rastlanmaktadır. Kollajen yapısı bozulmuş olduğu için kendini tamir etme şansı yoktur ve restorasyon öncesinde mutlaka uzaklaştırılmalıdır (51).

### 2.3.2.3. Enfekte Dentin Tabakası

Lezyon kaldırılmaya başlandığında ilk karşılaşılan çürük dentin tabakasıdır. Bu tabakada bakteriyel invazyon, bakterilerle dolu olan dentin tübüllerinde bozulma ve genişleme söz konusudur. Az miktarda mineral bulunmakla beraber kollajenler geri dönüşümsüz bir şekilde denatüre olmuştur. Bu nedenle bu tabakanın kendini tamir

edebilmesi mümkün değildir. Remineralizasyon gerçekleşme şansı yoktur ve iyi bir restorasyon için bu tabakanın tamamen kaldırılması gerekmektedir (44).

## **2.4. Diş Çürüğü Mikrobiyolojisi**

Diş çürüğü, zaman içerisinde asit üreten bakteriler ile bakterilerin metabolize edebildiği bir substrat, diş ve tükürük gibi konağa ait faktörlerin etkileşime girmesi sonucu oluşmaktadır. Diş mineralleri ve oral mikrobiyal biyofilm arasındaki fizyolojik dengenin bozulması diş çürüğüne neden olmaktadır (19, 20). Bakteriler, diş yüzeyinde, konak savunmasında ve antimikrobiyal ajanlara karşı direnç sağlayabilmeleri için, hücreler tarafından üretilmiş DNA, polisakkaritler ve proteinlerin oluşturduğu, organik bir matriks içinde kapsüllü mikrokoloniler halinde yaşamaktadırlar (20). Düz olmayan diş yüzeyleri, mikrobiyal kolonizasyon ve çok sayıda bakteri ve bakteri ürünlerinin birikimi için fırsat oluşturmaktadır.

Ağızda dental biyofilmdeki tüm bakteriler, karbonhidrat fermentasyonunda farklı kapasitelere sahiptirler.

### **2.4.1. Dental Biyofilm Bakterilerinin Karyojenik Özellikleri**

Bakterilerin çürükte rol oynadıkları düşünülürse, bir takım çürüğe neden olan özelliklere sahip olmaları gerekmektedir. Bu özellikler şöyle sıralanabilir (52):

- Diğer plak bakterileriyle rekabet halinde fermente olabilen karbonhidratların transportu ve şekeri aside dönüştürebilme yeteneği. Mutans streptokokları, çok küçük miktarda şeker bulunduğunda bile şekeri dönüştürebilen yüksek afiniteli fosfoenolpürivat-fosfotransferaz sistemlerine sahiptir (52).

- Düşük pH gibi zor çevresel koşullarda bile şeker metabolizmasını sürdürebilme yeteneği. Yalnızca belirli bakteriler asidik pH'ta metabolizmalarını sürdürebilmektedir. Mutans streptokokları ve laktobasiller düşük pH'ta canlılıklarını sürdürmekle kalmayıp, böyle ortamda daha iyi üreme ve metabolik faaliyet göstermektedirler (hem asidojenik hem asidüriktirler). Bu özellik uygun intrasellüler ortam oluşturma ve asidik koşullarda bile proton pompalayabilme; daha asidik pH'ta



optimum özellikler sergileyen enzimlere sahip olma; spesifik asit baskılayıcı yanıt proteinleri üretebilme gibi yeteneklerinden kaynaklanmaktadır (52).

- Ekstrasellüler ve intrasellüler polisakkarit üretebilme. Ekstrasellüler polisakkarit biyofilm matrisine katılan glukan ve fruktanları içermektedir. Biyofilm yapısını desteklemelerinin yanı sıra, biyofilmin değişik kısımlarında asidi yoğunlaştırmaya yardımcı olmaktadır. Bununla beraber fruktanlar değişkendir ve karbonhidratın sınırlı bulunduğu koşullarda biyofilm bakterilerince metabolize edilebilmektedir. İntrasellüler polisakkaritler glikojen benzeri depo görevi görürler. Enerji üretimi ve serbest şeker eksikliğinde aside dönüştürülmek üzere kullanılırlar. Bu nedenle intrasellüler polisakkarit metabolizması, biyofilmin asit üretim süresini uzatmaktadır (52).

Bu karyojenik özellikler sadece mutans streptokoklarına özgü değildir. Yapılan bazı çalışmalar bazı non mutans streptokok soylarının da mutans streptokokları gibi asidojenik ve aside karşı toleranslı olduğunu göstermiştir. Bu tür organizmalar daha çok dişe ilk kolonize olan türler oldukları için *S. mutans* ve laktobasil gibi daha asidürik organizmaların üremesi için uygun ortam hazırlamaya yardımcı olur. Yukarıda bahsedilen çürük yapıcı özellikler lezyon formasyonunun aşamasına ve aktivitesine göre değişkenlik göstermektedir. Çürük yüzeylerde *S. mutans* ve benzer çürük yapıcı etkilere sahip diğer bakterilerin miktarlarında artış gözlenir. Diğer bakteriler de biyofilmin karyojenik potansiyeline katkıda bulunur (2).

#### **2.4.2. Diş Çürüğü Etiyolojisinde Dental Biyofilm Bakterilerinin Rolünü Açıklayan Ekolojik Plak Hipotezi**

Yıllardır diş çürüğü etiyolojisinde bakteri plağının rolüne ilişkin 2 ana ekol mevcuttur. Spesifik plak hipotezi, plağı oluşturan mikroorganizmalardan yalnızca küçük bir kısmının çürük oluşturmada aktif rol oynadığını savunmaktadır. Bu görüşle çürük kontrolü sınırlı sayıda mikroorganizma türünü hedef alarak, aşılama, gen terapisi veya antimikrobiyal tedavi gibi koruyucu uygulamalarla sağlanabilmektedir. Tam tersine non-spesifik plak hipotezinde ise tüm total plak floranın aktivitesi sonucu çürüğün oluştuğunu savunulmaktadır. Buna göre plak bakterileri yalnızca asit üretmez, aynı zamanda alkali üreten veya gerektiğinde laktatı

tüketen türler de içermektedir. Yani çürük oluşumunda heterojen bakteri karışımı görev almaktadır. Bazı görüşlerde de çürüğün polimikrobiyal bir enfeksiyon olduğu ancak belirli türlerin baskın rol aldığı savunulmaktadır. Sonraları önceki iki hipotezin görüşlerini uzlaştıran alternatif bir hipotez (ekolojik plak hipotezi) ortaya atılmıştır (53, 54). Buna göre çürüğe yol açan bakteriler sağlam diş yüzeylerinde de bulunur, ancak miktarı az olduğu için çürük oluşturmaz. Çevresel koşullarda olan değişiklikler sonucu mikrofloranın dengesinde sapma gerçekleştiği zaman çürük oluşur. Şeker alımını takiben veya düşük tükürük hızıyla şeker klerensinin az olması sonucu plak pH'nın sürekli düşmesi ile asidojenik ve asidürik bakterilerin çoğalması hızlanır ve yüzeyi çürük oluşumu için tehdit eder.

Biyofilm tabakasındaki bakterilerin karyojenitesi, diyet ve minenin yapısından da etkilenmektedir. Tüm bunlar fermente olabilen karbonhidratların sık alınmasıyla artan, asidojenik/asidürik mikroflora ve diş yüzeyi arasındaki etkileşimi içeren multifaktöriyel çürük doğasına dikkati çekmektedir (2).

Bu bulgular, çürük lezyonunun ilerlemesine neden olan dental plak ekolojisindeki değişiklikleri açıklamada dinamik bir model oluşturmaktadır. Normal olarak asidojenik/asidürik bakteriler biyofilm içinde bulunabilmektedir, ancak nötral pH'ta total plaktaki miktarı çok azdır. Böyle durumda bu bakterilerin oluşturduğu asit az miktardadır ve demineralizasyon ile remineralizasyon arasında denge oluşmaktadır. Ancak fermente olabilen karbonhidrat alım sıklığı arttığında veya tükürük akış hızı düştüğünde biyofilm, mineyi demineralize edebilmek için kritik pH'ta (yaklaşık 5,5) daha uzun bir süreye sahip olur. Bunun mikrobiyolojik ekoloji üzerindeki etkisi iki kat olur. Koşullar dengeyi demineralizasyon yönüne çevirerek ortamda asidürik ve asidojenik bakterilerin (özellikle mutans streptokokları ve laktobasiller) üremesine katkıda bulunur. Mutans streptokokları ve laktobasiller gibi asidürik bakterilerin sayısında artış olması daha hızlı bir şekilde asit üretilmesine ve daha erken demineralizasyon oluşmasına neden olur. Diğer bakteriler de benzer koşullarda asit üretebilir ama daha yavaş bir şekilde gerçekleşir. Başta asidürik bakteriler olmasa da ortamda düşük pH'ın oluşması mutans streptokokları ve laktobasillerin kolonizasyonunu artırır. Bu çürük mikrobiyolojisi etyolojisinde türlerin eksikliğinde bu olayların nasıl gerçekleştiğini açıklamaktadır ve pek çok çalışmada bakteriyel birikimin modeli gösterilmiştir. Bu model ekolojik plak

hipotezinin temelini oluşturmaktadır. Bu hipoteze göre çürük, mevcut plak mikroflorasındaki nötral pH dengesinin değişmesinin bir sonucudur. Bu hipotez aynı zamanda mikroflora ve konak arasındaki dinamik değişimleri ve plak içeriği üzerinde konak faktörlerinin (diyet ve tükürük akışı gibi) oluşturduğu etkileri de hesaba katmaktadır. Bu mikroflora dengesinin değiştirilerek ve belirli bakterilerin hedef alınarak (mutans streptokokları ve diğer asidojenik/asidürik türler) çürüğün önlenmesinde büyük önem taşımaktadır. Kritik kontrol noktalarının tanımlanması kişiye özel koruyucu önlemlerin (mekanik olarak biyofilmin uzaklaştırılması, tükürük stimülasyonu, diyet kontrolü) alınabilmesini sağlar. Böylelikle oluşmuş hasar tedavi edilmekle kalmaz, aynı zamanda yeni hastalıkların oluşmasına engel olunabilir (2).

#### 2.4.3. Mine Çürüğü Mikrobiyolojisi

*S. mutans*'ın çürük gelişiminde özellikle de lezyonun ilk evresinde aktif rol oynadığı bilinmektedir (55, 56). Sık ve uzun süreli karyojenik gıdalara maruz kaldığı durumlarda, mikroorganizmalar çoğalarak sayıları patojenik seviyelere ulaşmaktadır.

Ağız ortamında çürüğe en yatkın bölgeler dişlerin fissürleridir ve çürük lezyonun en sık görüldüğü alanlardır. Yapılmış olan kesitsel bir çalışmada, çürük fissürlerin %71'inin, toplam kültüre edilebilir plak mikroflorasının ise %10'undan fazlasının *S. mutans*'tan oluştuğu rapor edilmiştir. Çürüğün görülmediği fissürlerin ise %70'inde *S. mutans* bulunmadığı belirtilmiştir (57).

Longitudinal bir çalışmada, lezyon saptanan fissürlerde mutans streptokok oranının anlamlı şekilde arttığı görülmüştür (58). Streptokokların yanı sıra fissürlerden alınan örneklerde laktobasillere de rastlandığı rapor edilmiştir. Loesche ve ark.'nın (59) gerçekleştirdiği başka bir çalışmada ise bu bulgular desteklenmiştir ve mutans streptokoklarının çürüğün başlamasından, laktobasillerin de ilerlemesinden sorumlu olduğu bildirilmiştir.

Aproksimal lezyonlarda, lezyonun erken saptanması ile ilgili zorluklar yaşanmaktadır. Yapılmış olan çalışmalarda aproksimal yüzeylerde lezyon gelişimi ve mutans streptokokları arasında ilişki tespit edilmiştir (60, 61). Özellikle lezyonun

mine içerisinde daha derinlere ilerlediği durumlarda mutans streptokokları yoğunluğunda artış olduğu rapor edilmiştir (60).

Genellikle dişlerin bukkal ve lingual bölgelerindeki mine yüzeyleri temizlenemediğinde bu bölgelerde çürük üreten olgun plak oluşur. Bu alanlarda çürüğün oluşması, yüksek çürük aktivitesinin bir göstergesidir (62). Loesche (52), düz mine yüzeylerinde daha çok mutans streptokokları, laktobasiller, veillonella türleri, *A. naeslundii* ve anaerob türler bulunduğunu bildirmiştir (52).

#### 2.4.4. Dentin Çürüğü Mikrobiyolojisi

Kavitasyon gösteren ilerlemiş dentin lezyonlarında yüksek düzeyde *S. mutans*, yumuşak ve nekrotik dentin bölgelerinde yoğun olarak laktobasil türlerine rastlanmaktadır (63). Bazı çalışmalarda enfekte dentin dokusunda yüksek miktarda laktobasiller, *A. israelii* ve *A. gerencseriae* gibi birkaç aktinomiçez türünü içeren gram pozitif rodlar rapor edilmiştir (64, 65). Düşük miktarlarda da olsa zorunlu anaerob gram negatif bakterilere de rastlandığı rapor edilmiştir. Dokunun bozulması ile ilişkili proteolitik ve kollajenolitik aktiviteleri desteklemede önem taşımaktadır. Kavitasyon gösteren ilerlemiş dentin lezyonlarında anaerob *Eubacterium saburreum* de bakterilerin önemli bir kısmını oluşturmaktadır.

Hoshino (66), çürük dentin dokusunun yüzeyel ve derin katmanlarından aldıkları örnekleri inceleyerek, dentin çürüğündeki zorunlu anaerob bakterileri belirlemeyi amaçlamışlardır. Yüzeyel katmandaki toplam koloni oluşturan birim (colony forming unit:CFU) sayısının, derin katmana kıyasla daha fazla olduğunu ve dentin çürüğünde *Propionobacterium*, *Eubacterium*, laktobasil, *Bifidobacterium*, *Arachnia* ve *Actinomyces* gibi gram pozitif çomakların baskın olduğu zorunlu anaerobların bulunduğunu bulmuşlardır.

Başka bir çalışmada, geri dönüşümsüz pulpal enflamasyona sahip dişler çekildikten sonra, derin çürük lezyonunun farklı katmanlarından mikrobiyolojik örnekler alınmıştır (67). En baskın türün gram pozitif çomak grubundan laktobasillerin olduğu rapor edilmiştir. İkinci en baskın tür ise gram pozitif koklar olarak belirlenmiştir, ancak *S. mutans*'ın çok az sayıda olduğu bildirilmiştir. Pulpaya yakın katmanlarda laktobasillerin, çürük florasının %91,9'unu oluşturduğu, ancak

pulpadan uzaklaştıkça örneklerdeki laktobasil miktarının kademeli olarak azaldığı tespit edilmiştir.

Laktobasillerin, derin çürük lezyonlarının derin katmanlarında daha yüksek oranda bulunduğunu rapor eden çalışmalardan farklı olarak Ayna ve ark. (68), derin dentin çürüğüne sahip süt azı dişlerinde mutans streptokoklarının laktobasillere kıyasla daha fazla sayıda bulunduğunu bildirmişlerdir. Araştırmacılar, süt dişlerinde lezyon boyutlarının daha küçük olmasından dolayı, laktobasillerin tükürük akışı ve oksijen difüzyonuyla daha kolay elimine edilebildiği sonucuna varmışlardır.

Son zamanlarda lezyonların mikrobiyal çeşitliliğini daha ayrıntılı tanımlayabilmek için moleküler analizler yapılmaktadır. Enfekte dentin dokusunda saptanan türlerin çoğunluğunun laktobasil ile birlikte prevotella olduğu tanımlanmıştır. Kalan kısmı ise daha çok subgingival plakta bulunan *Selenomonas*, *Dialister*, *Eubacterium*, *Fusobacterium* ve aynı zamanda *Propionibacterium* türleri oluşturmaktadır (69-71). Mikrofloradaki çeşitlilik ve miktar değişimleri, çürüğün diş dokularında ilerlemesi süresince değişen çevresel şartlara oluşan yanıt olarak değerlendirilebilir. Bu çevresel şartlar pH değişimleri, anaerobluğun derecesi ve primer beslenme kaynakları gibi etkenlerdir (2).

#### **2.4.5. Çürük Lezyonu Açısından Önemli Mikroorganizmaların Özellikleri**

Mutans streptokokları ve laktobasiller, diş çürüğü oluşumunda gerekli olan asidojenik etkiye sahip olan bakteri türleridir. *S. mutans*, diş yüzeyine tutunarak hastalığı başlatabilecek düzeye ulaşana kadar akümüle olmaktadır. *S. mutans*'ın diş çürüğünün başlamasında, laktobasillerin ise başlamış olan çürük lezyonunun ilerlemesi ve gelişmesinde önemli bir rol oynadıkları gösterilmiştir (72).

##### **2.4.5.1. Streptokoklar**

Gram pozitif boyanan, küresel veya oval şekilde, genellikle hareketsiz ve fakültatif anaerobik, ancak bazen anaerob ortamda da gelişebilen ve katalaz negatif mikroorganizmalardır. Optimal üreme sıcaklıkları 37°C'dir (73). Ekstrasellüler polisakkarit (dekstran, levan) yapma yetenekleri vardır. Hidrojen peroksit üretimi sayesinde diğer bakterilerde inhibisyon oluşturur.

Streptokoklar Mutans, Salivarius, Anginosus ve Mitis grubu olmak üzere 4 alt gruba ayrılmaktadır (Tablo 1).

#### **2.4.5.1.1. Mutans Grubu**

Mutans streptokokları, dişler ilk sürdüğü zaman diş yüzeyine ilk defa kolonize olan bakteri grubudur (74, 75). Diş yüzeyine kolonize olarak başlangıç lezyonlarının oluştuğu safhada en yüksek sayıya ulaşırlar (76, 77). Sukroz tüketimi ile birlikte plaktaki kolonizasyon seviyeleri artış gösterir (78). Diş tutunabilmeleri için sukrozdan makro-molekül üretimi yaparlar. Basit karbonhidratlardan hızlı bir şekilde asit oluştururlar ve düşük pH'a sahip ortamlara karşı toleransları iyidir. Mutans streptokoklarının çürük oluşumundaki önemli rolü pek çok çalışmada gösterilmiştir (57-59, 79-81).

Çocuk ve yetişkin bireylerde, dişlerin düz yüzeylerinde ve fissür bölgelerinde çürüğün başlamasından sorumludur. Aynı zamanda kök çürüklerinin başlamasında da güçlü etiyolojik faktörü oluşturmaktadır (82).

Mutans streptokokları ilk defa 1924 yılında Clarke isimli araştırmacı tarafından tanımlanmıştır (52). Clarke, çürük lezyonlarından izole ettiği küçük, gram pozitif kokobasillerin değişken (mutant) koloni morfolojileri gösterdiğinden dolayı bu bakteriyi *S. mutans* olarak isimlendirmiştir.

*S. mutans*'ın karbonhidrat antijenlerinin serolojik özelliklerine bağlı olarak 7 farklı serotipi tanımlanmıştır (52). Serolojik farklılıklarının yanı sıra bu gruptaki bakterilerin farklı biyokimyasal özelliklere sahip olduğu bilinmektedir. Günümüzde mutans streptokokları grubuna dahil olan ve insanlardan izole edilen türler, *S. mutans* (serotip c, e, f), *S. sobrinus* (serotip d, g), *S. cricetus* (serotip a), *S. rattus* (serotip b)'dur. Aktif çürük lezyonlarının çürüksüz diş dokusuna kıyasla *S. mutans* ile daha fazla enfekte olduğu gösterilmiştir ve enfekte olan diş dokularının *S. mutans* ile kontaminasyonu arasında önemli ilişki bulunmuştur (32, 83).

#### **2.4.5.1.2. Salivarius Grubu**

Salivarius grubu bakteriler, *S. salivarius* ve *S. vestibularis* olmak üzere alt gruplara ayrılmaktadır. Daha çok mukoza yüzeylerinde ve dil üzerinde kolonize olurlar. Bu gruptaki mikroorganizmalar sukrozdan ekstrasellüler polisakkarit

üretebilme kapasitesine sahip değildir, ancak üreaz ve hidrojen peroksit üretebilmektedirler. Çalışmalar, ağızdaki *S. salivarius* miktarı ile diş çürüğü görülme sıklığı arasında ilişki bulunduğunu göstermektedir (83).

#### 2.4.5.1.3. Anginosus Grubu

Anginosus grubu bakteriler, *S. intermedius*, *S. anginosus* ve *S. constellatus* alt gruplarına sahiptirler. Sıklıkla bakteri plağı ve mukozal yüzeylerden izole edilirler. İltihabi hastalıkların önemli bir kısmını oluşturan fırsatçı patojenlerdir. Bu gruptaki bakteriler de salivarius grubunda olduğu gibi sukrozdan ekstrasellüler polisakkarit üretememektedirler (83).

#### 2.4.5.1.4. Mitis Grubu

Bu gruptaki bakteriler de *S. sangius*, *S. gordonii*, *S. mitis*, *S. oralis*, *S. parasanguis* ve *S. crista* gibi alt gruplara sahiptir. Mitis grubu, bakteri plağına ilk tutunan bakterilerdir ve ağız ortamında en fazla bulunan gruplardan biridir (83).

**Tablo 1:** Oral streptokokların sınıflandırılması (83).

Mutans Grubu	Salivarius Grubu	Anginosus Grubu	Mitis Grubu
- <i>S. mutans</i>	- <i>S. salivarius</i>	- <i>S. constellatus</i>	- <i>S. mitis</i>
- <i>S. sobrinus</i>	- <i>S. vestibularis</i>	- <i>S. intermedius</i>	- <i>S. sangius</i>
- <i>S. cricetus</i>		- <i>S. anginosus</i>	- <i>S. gordonii</i>
- <i>S. rattus</i>			- <i>S. oralis</i>
- <i>S. ferrus</i>			
- <i>S. macacei</i>			
- <i>S. downei</i>			

#### 2.4.5.2. Laktobasiller

*Lactobacillus* soyundaki mikroorganizmalar, basil şeklinde, gram pozitif boyanan, spor oluşturmeyen ve katalaz negatif bakterilerdir. 2-53°C'de (optimal olarak 30-40°C) gelişmektedirler. Hafif asidik ortamda hızlı bir şekilde çoğalarak streptokoklardan daha fazla miktarda laktik asit üretirler. Yüksek proteolitik aktiviteye sahiptirler (73). Diş yüzeyine afinitesi olmadığından, çürüğün başlamasından çok ilerlemesinde etkilidir. Fırsatçı bir mikroorganizmadır, tek başına çürüğe neden olmaz. Normal florada sayısı oldukça azdır, ancak lezyon derinleştikçe

diğer bakteriler tarafından asiditenin yükseltilmesi sonucu kavitede çoğalmaya başlarlar (84).

Laktobasillerin tamamı, karışık bir fermentasyon reaksiyonu gerçekleştirmektedirler. Bu reaksiyon sonucu karbonhidratlar, laktik asit gibi kuvvetli asitlere dönüşmektedirler. Laktobasiller metabolik ürünlerine göre “homofermentatif” (laktik asit meydana getirenler) ve “heterofermentatif” (laktik asidin yanı sıra asetik asit ve etil alkol meydana getirenler) olarak sınıflandırılmaktadır (32).

Takei ve ark. (85), 1971’de laktobasillerin oral kavitedeki dağılımını incelemiş ve buldukları yerlere göre yüzdelerini bildirmişlerdir. Bunun sonucunda, homofermantatif olan *Lactobacillus acidophilus*, *L. salivarius*, *L. casei*, *L. plantarum* ve heterofermantatif olan *L. fermenti*, *L. brevis*, *L. buncheri* türlerinin varlığını rapor etmişlerdir. Oral kavitede ve dişlerde en sık görülen türleri *L. casei*, *L. fermentum*, *L. acidophilus*, *L. salivarius*, *L. plantarum*, *L. cellobiosus*, *L. buchneri* ve *L. brevis* olarak bildirilmiştir (83).

## 2.5. Çürük Sürecindeki Reaksiyonel Olaylar

Geleneksel olarak, mine ve dentin çürükleri, bağımsız olgular olarak tanımlanmaktadır. Hem gelişimsel hem de yapısal olarak birbirinden farklılık göstermektedir. Mine, diş germinin ektodermal komponentinden, pulpa-dentin kompleksi ile mezodermal komponentinden meydana gelmiştir. Mine dokusu avasküler ve asellüler özelliklere sahiptir. Oluşan bir hasara karşı herhangi bir tepki oluşturmaz. Bununla beraber dentin dokusu ve dentin hücreleri, odontoblastlar, pulpa-dentin organının ayrılmaz parçasıdır. Bu sebeple, dentin dokusunun, dış uyaranlara karşı spesifik savunma reaksiyonlarına sahip canlı bir doku olduğu düşünülmektedir. Mine dokusu mikroporöz yapıdadır ve sağlam mine dokusunda ağız ortamındaki uyaranların pulpa-dentin organına doğru geçişi bu özellik ile açıklanmaktadır. Mine dokusunda gerçekleşen demineralizasyon olayı ile birlikte porözitenin artmasıyla, alttaki pulpa-dentin organında da reaksiyonlar başlar (2).



## **2.5.1. Pulpa-Dentin Reaksiyonları**

### **2.5.1.1. Bakteriyel İnvazyon Öncesi**

Minenin demineralizasyonu mine porözitesini ve böylece geçirgenliğini arttırmışından dolayı, orta dereceli bir uyarıcı, minenin en poröz kısmına denk gelen dentin dokusu bölgesinde savunma oluşturmaktadır. Bu bölgelerde mine-dentin birleşimi boyunca kahverengi renklemeler görülmektedir. Oluşan bu kahverengi dentin demineralizasyonlarının, mine-dentin birleşimi ile temasta olan mine lezyonlarının ötesine yayılmadığı, sistematik çalışmalarda gösterilmiştir (2). Mine-dentin sınırı boyunca genel kabul gören lateral yönde yayılım düşüncesinin devamında, lezyonu sınırlandırma girişimi olarak santral demineralizasyonun etrafında tübül sklerozunu görmek olası bir durumdur. Lateral dentin sklerozunu, mine-dentin sınırına yaklaşan mine lezyonunun daha gerideki bölümlerinden itibaren prizmalar yönünde, uyarıcıya bir reaksiyon olarak yorumlamak daha doğru görünmektedir. Bu yüzden lezyon ilerleyişinin bu safhasında, dentin lezyonunu sanıldığı gibi, “yıkımın merkezi ve yayılma noktası” ile başlı başına bir var oluş şeklinde düşünmemek gerekir (86). Dentindeki pulpa-dentin reaksiyonları, mine prizmaları boyunca uyarıcıların geçişi nedeniyle mine yüzeyindeki asit ataklarındaki değişimlere göre değişkenlik gösterebilmektedir (2). Bu da dışarıdan gelen mikrobiyal kitlenin yapısının bozulmasıyla veya asit ataklarının ortadan kaldırılmasıyla demineralizasyonun durdurulabileceği anlamına gelmektedir. Demineralizasyon süreci durdurulduğunda mine ve dentinin tükürükten mineral alımı sınırlanmaktadır.

### **2.5.1.2. Mine Yıkımı ve Bakteriyel İnvazyon**

Lezyonun ilerleyen safhalarında pulpa-dentin dokusu kompleksi aşamalı olarak açığa çıkmaktadır. Bu aşamada, minede mineral kaybı ve artmış porözite söz konusu olsa dahi kalan mineraller mine dokusunun yapısal düzenini koruyabilmektedir. Yüzey alanının hemen altında belirli miktarda mineral kaybına uğramış, ancak hala yüksek oranda mineral içeren bir alan vardır. Yüzeydeki yıkımın ilk belirtileri en dış tabakada görülmektedir ve ağız ortamındaki mikrotravmalar ile birlikte yıkım ve kavite başlanmaktadır. Bu durumdaki alanlarda dental plak uzaklaştırılmadığı

takdirde mikrobiyal kitlenin oluşturacağı asidik ürünlerle yıkım süreci devam etmektedir (2).

Enflamatuar yanıt, bakteri ve bakteri ürünlerine karşı gelişmektedir. Minedeki demineralizasyonun ne zaman operatif tedavi gereksinimi doğurduğu ile ilgili esas göz önünde bulundurulması gereken durum bakteriyel invazyondur. Bu hususta, dokudaki bakterilerden izole edilen grupların varsa destrüktif kapasitesi ve besinden zengin ağız ortamına doğrudan erişim ile gelişen, mine kavitesinde korunmuş mikrobiyal biyolojik kitlenin destrüktif kapasitesi arasındaki ayrımı yapmak önemlidir (87). Bazen bakteriler poröz minede bulunabilir ve minedeki organik ağ boyunca ilerleyebilir. Kavitede dentin dokusu direkt olarak mikrobiyal kitleye maruz kalmadan tübül içersine bakteri invazyonu saptanmamıştır.

Her durumda, dentin tübülleri içersine doğru bakteriyel invazyonun görülmesi, operatif tedavi için endikasyon oluşturmamaktadır. Örneğin açığa çıkmış kök yüzeylerinde bakterilerin birikimi ve çoğalması ile kök yüzey çürükleri gözlenmekte ve girişimsel olmayan yöntemlerle tedavi edilebilmektedir. Bu nedenle dentin tübüllerine doğru olan bakteriyel invazyon, yıkımın bütünleşmiş ve önemli bir parçası değil, yalnızca lezyonun ilerlemesinin bir işareti olarak kabul etmek daha doğru olacaktır (87).

Bakteriyel kitlenin dentin dokusuna ulaşması sonucu, asit ve proteolitik enzimler ile birlikte dentinin en dış yüzeyi çözülmeye başlamaktadır. Bu alan destrüksiyon alanı olarak tanımlanmaktadır. Bu alanla ilişkili olan tübüllerde genellikle bakteriyel invazyon görülmektedir. Lezyonun hızlı ilerlediği durumlarda sklerotik dentin formasyonu için yeterli süreç oluşamayacağından, direkt olarak odontoblast uzantıları hasara uğramaktadır ve böylece dentin dokusunda “ölü alanlar” oluşmaktadır. Böylece bakterilerin boş olan tübüllere istilası gerçekleşmektedir. Bakteriyel penetrasyon alanı ile sklerotik dentin arasındaki translusent alan, kavitedeki anaerobik ve asidürik biyokitlede üretilen asitlerin neden olduğu bir demineralizasyon alanıdır.

Minedeki demineralizasyon, mine-dentin birleşimine ulaştığında, dentin dokusunun en dış kısmında demineralizasyon başlayarak tübüllere doğru devam etmektedir. Bu aşamada sklerotik dentin formasyonu başlar ve tübüllerde kısmen tıkanma gerçekleşir. Klinik olarak dokuda sarı-kahverengi renklenme görülebilir. Bu

renklenme, dentin dokusunun organik komponentlerinin ve dentin proteinleri ile bakteriler tarafından üretilen küçük aldehitlerin etkileşimi sonucu oluşan ve Maillard reaksiyonu olarak tanımlanan durumun bir sonucudur (88). Dentinde lezyon yavaş ilerlediğinde, asidojenik ortamın nötral pH'a dönüşmesiyle klinik değişimler, rengin koyulaşması ve kıvamın sertleşmesi şeklinde gerçekleşmektedir. Aynı zamanda demineralizasyon sürecinde dentin kollajenlerindeki aminoasitlerde meydana gelen değişimler, yeni proteolitik reaksiyonlara karşı direnç oluşturmaktadır (89).

Pulpa, reperatif dentin oluşturarak, toksik maddelerin pulpa içerisine difüzyonuna engel olmaktadır. Araştırmacılar, çürük lezyonlu dişlerin yaklaşık %63,6'sında reperatif dentin oluştuğunu ve bunun çoğu zaman dentin sklerozu ile birlikte olduğunu bildirmişlerdir (90). Genellikle reperatif dentin üretiminin önemli bir kısmı primer dentin yıkımının gerçekleştiği kısımda görülmektedir. Lezyonun ilerleyiş hızı da reperatif dentin oluşturulmasında önemli bir husustur. Yavaş ilerleyen lezyonlarda, akut lezyonlara göre dentin dokusunun daha fazla kısmı yanıt oluşturmaktadır. Bu nedenle akut lezyonlarda çürük, pulpaya daha hızlı ilerlemektedir (90). Bir araştırmada, primer dentin ile reperatif dentin arasındaki bölgede, dentin tübül duvarlarının kalınlaştığı ve tübüllerin peritübüler dentine benzeyen bir dokuyla tıkanıp rapor edilmiştir (91). Bu sınır bölgede geçirgenlik, normal dentine göre azalmış durumdadır ve bakteri ile bakteri ürünlerinin girişine bariyer görevi görmektedir.

## **2.5.2. Pulpal Reaksiyon**

Pulpanın çürük lezyonuna karşı oluşturduğu savunma şekilleri, dentin sklerozu ile dentin permeabilitesinin azalması, tersiyer dentin oluşumu, enflamatuvar ve immunolojik reaksiyonlardan oluşmaktadır.

### **2.5.2.1. Dentin Sklerozu**

Dentin sklerozu çürük lezyonuna karşı gelişen en yaygın pulpal savunma reaksiyonudur. Hemen hemen tüm çürük lezyonlarının periferinde skleroza rastlanmaktadır. Antijenler ve diğer iritanlar pulpaya dentin tübüllerinden

ulaşmaktadır. Bu nedenle pulpal hasarın şiddetinde dentin tübül geçirgenliği kritik önem taşımaktadır. Dentin sklerozunda dentin tübüleri minerallerle ve whitlockite kristalleri ile dolmaktadır. Boya ve radyoaktif iyon kullanılan bir çalışmada, dentin sklerozunun tübül geçirgenliğini azalttığı ve pulpayı irritasyondan koruduğu gösterilmiştir (92). Sklerozun gerçekleşebilmesi için bölgede canlı odontoblastların varlığı gereklidir. Dişlerde meydana gelen aşınmalar, dentin sklerozunu hızlandırmaktadır ve çürük prosesi de sklerozu hızlandıran bir uyarandır.

Çürük oluşumu ile birlikte odontoblastik uzantılar, peritübüler alanda kalsifikasyon sürecini başlatmaktadır ve süreç sekonder periodontoblastik mineralizasyon ile devam etmektedir (93). Etkilenen doku boyunca tübüllerdeki mineraller dokuyu homojenleştirerek ışık saçılımını azaltmaktadır ve bu alanlarda dentin tübüleri translusent görünmektedir. Bu nedenle, sklerotik dentin genellikle translusent (transparan) dentin olarak da adlandırılmaktadır.

Aktivitesi yüksek çürük lezyonlarında, dentin sklerozu görülmeden önce odontoblastların ölümü söz konusu olabilmektedir. Odontoblast uzantılarının tübül içerisinde bozulmaya uğraması ölü alanlar oluşturmaktadır. Pulpa canlılığını ve sağlığını korursa ölü alanların pulpal tarafında tersiyer dentin birikimi gerçekleşmektedir (94).

### **2.5.2.2. Tersiyer Dentin**

Primer (gelişimsel) dentin, diş gelişimi sırasında oluşan dentindir. Diş gelişimi tamamlandıktan sonra oluşmaya devam eden dentin ise fizyolojik sekonder dentin adını almaktadır. Tersiyer dentin ise primer ve fizyolojik sekonder dentinden farklı olarak herhangi bir irritan faktöre maruz kalan dişte, irritan faktöre karşı oluşan dentindir. Bu irritan faktörleri dişlerde aşınma, mine ve dentin çatlakları, erozyon, çürük lezyonu, kök yüzeyinde sement kaybı ve dental tedavi prosedürlerini içermektedir. Tersiyer dentin; mine, dentin ve sement kaybına karşı oluşan bir pulpal savunma mekanizması şeklindedir (94).

Tersiyer dentin mekanizması görev alan hücre şekline göre, reaksiyoner dentin ve reperatif dentin olmak üzere ikiye ayrılmaktadır. Reaksiyoner dentin, hayatta kalan odontoblast hücreleri tarafından ve genellikle daha hafif bir uyarana karşı oluşturulan tersiyer dentin olarak tanımlanırken; bunun aksine reperatif dentin, yeni

oluşan odontoblast benzeri hücrelerin oluşturduğu ve genellikle şiddetli bir uyarana karşı oluşturulan tersiyer dentin olarak farklılık göstermektedir (94).

Pulpal hasarın gerçekleştiği bölgede hücrelerin mitotik aktivitelerinde artış görülür ve dentin yüzeyine doğru hücre göçü gerçekleşir. Odontoblastik tabakada odontoblast benzeri hücelere farklılaşma gözlenir. Bu bölgedeki odontoblastlar, orijinal odontoblastik tabakadakinden farklı olarak daha kısa ve kübik şekilde olmakla beraber bu tabakada hücre yoğunluğu oldukça azalmıştır (94).

Primer dentine kıyasla reperatif dentin daha az tübüler yapıya ve daha az kalsifikasyona sahiptir. İrritanın tipine, şiddetine ve pulpayla olan ilişkisine bağlı olarak reperatif dentinin niteliği değişkenlik göstermektedir. Pulpal sağlığın korunduğu durumlarda tersiyer dentin, hayatta kalan odontoblast hücreleri tarafından oluşturulduğunda (reaksiyoner dentinogenezis), daha iyi özellikler göstermektedir. Ancak pulpada enflamasyon başladığında dejeneratif değişiklikler görülmeye başlamakta ve oluşan tersiyer dentinin niteliği olumsuz etkilenmektedir (94).

### **2.5.2.3. Enflamatuvar ve İmmunolojik Reaksiyonlar**

Çürük lezyonu dentine ulaştığı safhada, pulpada reaksiyonel olaylar başlamaktadır. Reaksiyonlar, bakteriyel toksinler, bakteriyel enzimler, antijenler, kemotaksinler, organik asitler, doku yıkımı ürünleri gibi enflamatuvar uyarıların ve çözülebilir iritasyonların pulpaya ulaşmasıyla gerçekleşmektedir. Bazı araştırmacılar, çürük dentin dokusunda bakteriyel aktiviteyi inhibe etmede görevli birtakım plazma proteinleri, immunoglobulinler ve komplemanların varlığını rapor etmişlerdir (95, 96).

Lezyona karşı erken pulpal reaksiyon, odontoblastik tabakanın altında gerçekleşmektedir. Enflamatuvar değişiklikler başlamadan önce odontoblast hücre gövdelerinde küçülme ve sayılarında azalma meydana gelir (97). Normalde uzun ve silindirik olan odontoblast hücreleri kısalarak kübik şekil alırlar. Hasara uğramış odontoblast hücrelerinin elektron mikroskobu görüntüsünde, mitokondri dejenerasyonu, sitoplazmik organellerin, özellikle endoplazmik retikulumun sayı ve boyutlarında azalmalara rastlanmaktadır.

Odontoblastik tabakadaki bu değişikliklerle birlikte dentinin pulpal marjini boyunca, hiperkromatik çizgi oluşmaktadır. Bu çizginin oluşumu, odontoblastik

dengedeki bozulmayı işaret etmektedir. Bu durum aynı zamanda primer odontoblastların öldüğünün ve yerlerine hücreden zengin tabakadan odontoprogenitör hücre geçişi olduğunun da göstergesidir. Yeni dentin oluştuğunda hiperkromatik çizgi belirgin hale gelir ve oluşan dentin içine gömülür (90).

Lezyon penetrasyonunun derin aşamalarında, B ve T lenfosit artışı gibi bir takım immun sistem hücreleri bölgeye infiltre olmaktadır (98). İmmun yanıtın başlaması, etkilenmemiş pulpada mevcut olan ve odontoblastik tabakaya yakın bulunan T lenfositleri, makrofajlar, dendritik hücreler gibi antijen sunan hücrelerle ilgilidir (99, 100). Aynı zamanda bölgede küçük kan damarları oluşumu, fibroblast infiltrasyonu ve kollajen lif depozisyonuna rastlanmaktadır. Bu tipteki enflamasyon, enflamatuar tamir sürecini başlatmaktadır (90).

Çürük lezyonuna karşı oluşan pulpal enflamasyonun şiddeti, bakteriyel invazyon derinliğine ve aynı zamanda dentin sklerozu ve reparatif dentin formasyonu sonucu dentin permeabilitesinin azalmasına bağlı olarak değişkenlik gösterebilmektedir (90).

## **2.6. Aktif ve Durgun Çürük Lezyonları**

Uzun yıllar boyunca çürük lezyonları, lokasyon, boyut, kavitasyon varlığı/yokluğu veya penetrasyon durumu gibi basit fiziksel kriterlere bağlı olarak sınıflandırılmışlardır. Bu tip kriterler zaman zaman anlamlı olsa da, çürük prosesinin ilerleyiş özellikleri ve aktivitesi ile ilgili bilgi verememektedir. Güncel literatür derlemeleri, çürük lezyonunun dinamik doğasını yansıtabilmesi açısından, tanısal kategorilendirme ile, diş çürüğünün aktivite durumunun daha iyi ayırt edilebildiğini göstermektedir (101, 102). 1959 yılında Miller, aktif ve durgun dentin çürük lezyonlarını özellikleri ile detaylandırarak sınıflandırmıştır (Tablo 2) (103). Çürük lezyonlarının ayrımı yüzeyel tabakanın renk ve kıvamı, ağrı, hasta yaşı, ilerleme hızı, yüzeyel tabakanın altındaki dentin tipi gibi özelliklere göre yapılmıştır. Aktif lezyonlar yumuşak, açık renkli ve ağrılı iken bunun tersine durgun çürük lezyonları sert ve kaygan, koyu renkli ve genellikle ağrısızdır.

Kavitasyon gerçekleşikten sonra pulpa açılımı söz konusu değilse ve kavite bölgesi temizlenebilecek kadar açıksa, çürük prosesi durmakta ve durgun

çürük adını almaktadır. Durgun çürük lezyonları tipik olarak fazla kural harabiyete sahip olmalarının yanı sıra, açığa çıkmış dentin genellikle sert ve koyu renktedir. Herhangi bir pulpal hasar veya ağrı durumu söz konusu değildir. Kaviteye neden olan ağız ortamı iyileştirildiğinde, karyojenik mikroorganizma sayısının azaltılmasıyla oral enfeksiyonun iyileştirilmesi, çürük prosesinin durması ve geri döndürülebilmesi sağlanır (104).

Bunun yanında hızlı ilerleyen çürükte ise aşağıdaki kriterlerin varlığı göz önünde bulundurulmaktadır (105):

- Klinik olarak dentine ilerlemiş olması,
- Dentine mikroorganizma invazyonu olması ve enfekte olması,
- İmmun yanıtta sorumlu hücre sayısında artış olması,
- Sonucunda enflamatuar reaksiyon oluşturması,
- Enfekte dentin nedeniyle mine-dentin birleşimi boyunca mine altında demineralizasyon oluşması.

**Tablo 2:** Dentinde aktif ve durgun çürük lezyonunu tanımlama kriterleri (W.A. Miller, 1959).

Lezyon Semptomları	Aktif Çürük	Durgun Çürük
<b>Yüzeyel tabakanın rengi</b>	Açık renk	Koyu renk
<b>Yüzeyel tabakanın kıvamı</b>	Yumuşak, kolay dağılan, nekrotik	Kaygan ve sert, sklerotik
<b>Ağrı</b>	Genellikle soğuk, asitli ve şekerli gıdalarda hassasiyet	Genellikle ağrı yok
<b>Yaş</b>	Sıklıkla çocuklarda	Daha çok ilerleyen yaşlarda
<b>İlerleme hızı</b>	Hızlı ve pulpaya açılan	Yavaş, kesintili ilerleme
<b>Yüzeyel tabakanın altındaki dentin tipi</b>	Ağrılı, dekalsifiye dentin	Ağrısız, sklerotik ve renklenmiş dentin

Ultrastrüktürel ve mikrobiyolojik açıdan bakıldığında, aktif çürük lezyonunun yüzeyel tabakasında çok fazla bakteriyel invazyon olduğu görülmektedir (106-108). Bunun yanı sıra durgun çürük lezyonunun yüzeyel tabakasında bakteri yoktur veya

parçalanma evresindedir (108). Lezyondaki asidite, enfeksiyonun derecesini yansıtmaktadır. Hojo ve ark. (109), aktif lezyonlardaki pH derecesinin (pH 4,9), durgun çürük lezyonlarına göre (pH 5,7) daha düşük olduğunu bildirmişlerdir. Aktif çürük lezyonlarında baskın asit laktat iken, inaktif çürük lezyonlarındaki baskın asit asetat ve propionattır (109).

Durgun kök ve dentin çürükleri aktif lezyonlardan tipik olarak yüzeyde yoğun bir şekilde mineralize olmuş tabaka varlığı ile farklılık göstermektedir (108, 109). Durgun çürüklerin yüzey tabakasının daha fazla florid içerdiği gösterilmiştir (110). Bu çürük tipinde pulpada geniş tübüler skleroz bantları ve reperatif dentin dokusu bulunmaktadır (108). Bu tip savunma mekanizmaları, aktif çürük lezyonlarında görülmeyebileceğinden dolayı dış uyaranlara karşı hassasiyet oluşmaktadır.

Klinik kriterlerin aksine, aktif ve durgun çürük lezyonların ayrımı mikrobiyolojik testlerle belirgin bir şekilde yapılamamaktadır. Ancak aktif ve yumuşak çürük lezyonlarının, durgun ve sert lezyonlara göre daha fazla bakteriyel yoğunluğa sahip olduğu bildirilmektedir (63, 64, 111). İki lezyon türünün ayrımında bakteri türü açısından değerlendirme yapıldığında ise herhangi bir fikir birliğine varılamamaktadır.

### **2.6.1. Aktif ve Durgun Çürüklerde Pulpa Dentin Reaksiyonları**

Çürük altındaki pulpal enflamasyonun etkeni bakteridir. Aktif ilerleyen mine lezyonlarındaki hücresel değişiklikler, ilk olarak, dentinde değişikliklerin başladığı safhanın öncesinde, odontoblast-predentin tabakasında azalma şeklinde görülmektedir. Özellikle etkilenmiş odontoblast hücrelerinin boyutlarında, etkilenmemiş odontoblastlara göre farkedilebilir bir küçülme gerçekleşmektedir. Diğer taraftan subodontoblastik tabaka daha az etkilenmektedir, pulpal hücreler hücresiz tabakaya prolifer olmaktadır. Minedeki demineralizasyon, mine-dentin sınırına ulaştığında, hücresel değişikliklerle eş zamanlı olarak, odontoblastik predentin tabaka boyunca dentin hipermineralizasyonu gerçekleşmektedir (92, 112). Bu dentin hipermineralizasyonu, daha hızlı gerçekleşmesi ve belirli bir bölgeyle lokalize olması gibi özellikleriyle fizyolojik yaşlanma sonucu oluşan dentin sklerozu ile ayırt edilebilmektedir. Fizyolojik yaşlanma sonucu oluşan dentin sklerozunda,



çürük lezyonundan bağımsız olarak, intratübüler dentin çevresinde artmış mineral içeriğine rastlanmaktadır. Demineralize mine, mine-dentin birleşimine ulaştığında, dentinde demineralizasyon gerçekleşmeye ve çözülmüş apatitler dentin tübüleri boyunca tekrar çökelmeye başlamaktadır (113, 114). Dentin demineralizasyonunun önünde ilerleyen hipermineralizasyon ile ilk oluşan hipermineralizasyon arasındaki aralık, canlı hücre varlığına bakılmaksızın pH'a ve karyojenik ortama göre değişkenlik göstermektedir (93). Demineralizasyon prosesi intratübüler dentin ile birlikte çevresini de etkilediği halde, demineralizasyonun ilerleyişi dentin tübüleri yönünde olmaktadır. Dentin dokusundaki çözünenin esas güzergahı bu şekildedir (115). Bunun sonucunda ise kavitesiz lezyonun hemen altındaki dentin demineralizasyon zonu, pulpaya doğru daralarak ilerlemektedir. Başlangıç dentin demineralizasyonu sırasında dentinde bakteri bulunmamaktadır (116). Bu safhada bakterilerin boyutları, demineralize mine rodları arasına girebilmeleri için fazla geniştir. Ancak mine tabakası parçalandığında, demineralize mineden bakteri invazyonu gerçekleşmektedir. Aktif ilerleyen lezyonlarda demineralize dentin rengi açık sarı/kahverengi, sertliği ise etkilenmemiş dentine göre azalmış durumdadır. Buna karşın durgun çürük lezyonları daha koyu görünümde ve dentindeki yumuşama daha az belirgindir. Mine lezyonlarında farklı lezyon aktivitelerinde pulpal yanıt olarak subodontoblastik tabakada, farklı hücresel reaksiyon modelleri gerçekleşmektedir (92). Aktif ilerleyen lezyonların altındaki hücresiz tabakada, erken nörojenik enflamatuvar reaksiyonun başlamasına neden olan net bir hücresel proliferasyon görülmektedir. Ancak durgun çürükte buna benzer bir proliferasyon görülmemektedir. Aktif lezyonlardaki odontoblast hücre boyutları, durgun lezyonlarla karşılaştırıldığında belirgin şekilde daha küçüktür ve tersiyer dentin olarak adlandırılan reaksiyoner dentin formasyonu, primer odontoblast hücreleri tarafından salgılanmaktadır. Yavaş ilerleyen ya da durgun lezyonlarda, gerekli uyaran henüz oluşmadığından, tersiyer dentin formasyonu görülmemektedir (117).

Mine tabakasından geçmekte olan karyojenik uyaran durdurulduğunda, pulpa-dentin kompleksinde durgun lezyon yanıtının oluştuğu görülmektedir. Bu bilgi, operatif tedavi kararı verilirken göz önünde bulundurulmalıdır.

## 2.7. Süt Dişlerinde Derin Dentin Çürüğü Tedavi Seçenekleri

Derin dentin çürüğü, çürüğün tamamen ortadan kaldırılması sonucunda pulpal perforasyon riski bulunan lezyonlar için kullanılan bir terminolojidir. Radyografik olarak çürük lezyonunun, dentin kalınlığının dörtte üçlük kısmına veya daha fazlasına ulaşmış olduğu izlenmektedir (3). Görülen birtakım klinik semptomlar ve pulpal hassasiyet sonucu oluşan enflamasyon, genellikle geri dönüşümlüdür. Derin dentin çürüklü dişlerin tedavisinde, pulpal canlılığın korunması ve işlevinin sağlıklı bir şekilde idame ettirilmesi hedeflenmektedir (118). Tüm bunlara ek olarak süt dişlerinin doğal ekfoliasyon zamanı gelene kadar ağızda kalmaları, arktaki bütünlüğün devamı ve yer tutucu fonksiyonları açısından da önem taşımaktadır (1). Biyomedikal araştırmaların ilerlemesiyle, yapılacak olan tedavilerin, dentin-pulpa kompleksinin rejenerasyonunu sağlaması görüşü ağırlık kazanmaktadır. Dental doku tamiri için gerekli olan dentinogenezisin düzenlenmesinde etkin olan moleküler ve hücrel komponentlerin anlaşılmasıyla, tedavi için yeni yaklaşımlar, pulpa vitalitesinin korunması ve dişin ömrünün uzatılması yönündedir (119).

Süt dişlerine yönelik uygulanacak olan vital pulpa tedavilerinde, pulpanın durumu hakkında doğru tanının konabilmesi önemlidir. Ancak çocuklardan alınan anamnez her zaman güvenilir olmayabilmektedir. Tedaviden korkmaları nedeniyle ağrı durumunu doğru yansıtamayabilirler. Bu nedenle ağrının özellikleri ile ilgili ebeveynlerden ve çocuktan ayrı anamnezler alınarak dikkatli bir klinik ve radyografik muayene gerçekleştirmek gerekmektedir.

### 2.7.1. Çürüğün Tek Seansta Tamamen Kaldırılması (Geleneksel Yöntem)

Çürüğün tamamen kaldırıldığı geleneksel yöntem, Black (1915) tarafından savunulan ve uzun yıllardır kabul gören bir tedavi şeklidir (120). Bu yöntemde pulpa açılın veya açılmasın enfekte ve etkilenmiş dentinin tamamen temizlenmesi söz konusudur (121). Bu tedavide restorasyon için iyi mineralize olmuş bir dentin tabakası bırakılmakta, ancak bu durumda pulpal perforasyon riski doğmaktadır (122).

1920’li yıllarda Hermann, pulpa perforasyonu görülen vital dişlerde kalsiyum hidroksit ile direkt pulpa kapaklaması gerçekleştirerek dentin bariyeri oluştuğunu gözlemlemiş ve vital pulpa tedavilerine yeni bir bakış açısı kazandırmıştır (120, 123).

Direkt pulpa kapaklaması, operatif tedaviler sırasında ya da dental travma sonucunda, pulpanın iğne ucu büyüklüğünde perfore olduğu durumlarda, sağlıklı pulpaya uygulanabilen bir tedavi şeklidir. Ekspoze olan pulpa üzerine kalsiyum hidroksit [Ca(OH)<sub>2</sub>] (124) veya Mineral Trioksit Agregat [MTA] (125) gibi biyouyumlu bir kapaklama materyali yerleştirilerek, sızdırmaz bir materyalle restorasyonu yapılmaktadır. Süt dişlerinde küçük mekanik veya travmaya bağlı pulpa perforasyonlarında, olumlu yanıt için koşullar optimum düzeydeyse direkt pulpa tedavisi endikedir (124-126). Hatta bu durumlarda bile, süt dişleri için başarı oranları yüksek değildir (127).

Ancak Amerikan Pediyatrik Diş Hekimliği Akademisi (American Academy of Pediatric Dentistry: AAPD) çürüğün temizlenmesi sırasında oluşan perforasyon durumunda, direkt pulpa kapaklamasını süt dişleri için önermemektedir (5). Süt dişlerinde uygulanan direkt pulpa kapaklaması, internal rezorpsiyon veya akut dentoalveoler apse ile sonuçlanabilmektedir. Kennedy ve Kapala (128), süt dişlerinde direkt pulpa kapaklaması uygulamalarında, başarısızlığın nedenini, süt dişlerindeki farklılaşmamış mezenkimal hücrelerin odontoklastlara dönüşüyor olabileceğine ve böylelikle başarısızlıkla sonuçlanan internal rezorpsiyona neden olabileceğine bağlamışlardır.

Derin dentin çürüğüne sahip süt dişlerinde, çürüğün tamamen temizlenmesi, pulpa perforasyonu riskini doğurmakta ve uygulanabilecek direkt pulpa tedavisinin prognozu da zayıf olarak bildirilmektedir (5). Bu nedenle pulpal iyileşmenin sağlandığı ve canlılığının devam ettirildiği alternatif tedavi seçeneği arayışına gidilmiştir.

### **2.7.2. İndirekt Pulpa Tedavileri**

İndirekt pulpa tedavisi prosedürü 200’ü aşkın senedir savunulan konservatif bir pulpa tedavisidir. İlk olarak 1746 yılında Fauchard’ın, derin çürüklü dişlerde çürük temizlenirken, pulpa ekspozunu önlemek amacıyla kavitede bir miktar çürük doku

bırakılmasını önerdiği bilinmektedir (129). “İndirekt pulpa kapaklaması”, “indirekt pulpa kuafajı” gibi terimlerle de adlandırılan bu tedavi için günümüzde “indirekt pulpa tedavisi” terimi kabul görmektedir (6).

İndirekt pulpa tedavisi, remineralizasyon ihtimali bulunmayan yumuşak çürük dentin dokusunun kaldırılarak, temizlendiği takdirde pulpa ekspozu görülebilecek ince bir miktar çürüğün kavite tabanında bırakılması işlemidir (130). Bu tedavide önemli olan husus, lateral duvarlardaki çürük dokunun tamamen temizlenmesi ve restorasyon materyalinin sızdırmazlığının sağlanmasıdır. Böylelikle kavitede bırakılmış olan mikroorganizmaların beslenme yolunun kesilmesi, çoğalamaması ve ölmeleri beklenmektedir (130, 131).

İndirekt pulpa tedavisi uygulanacak dişlerde geri dönüşümsüz pulpitise dair herhangi bir semptomun bulunmadığı, klinik ve radyografik olarak da desteklenmelidir. Fistül, periodontal dokularda şişlik veya mobilite indirekt pulpa tedavisi kontrendikasyonlarıdır (5).

İndirekt pulpa tedavisi prosedüründe, kavitenin aksiyal duvarları boyunca mine dentin birleşimindeki çürüğün tamamı kaldırılmış olmalıdır. Bırakılmasına karar verilen etkilenmiş dentin tabakasının üzerine pulpaya yakın kısma biyouyumlu bir materyal yerleştirildikten sonra restorasyonu yapılmaktadır (5, 132).

İndirekt pulpa tedavisinde kalsiyum hidroksitten cam iyonomer simana kadar bir çok materyal kullanılabilir. Kullanılan bu materyallerin indirekt pulpa tedavisi başarısını etkilemediği düşünülmektedir (132). Zaman içerisinde, etkilenmiş dentin remineralize olarak odontoblastlar tarafından reaksiyoner dentin oluşturulmaktadır.

İndirekt pulpa tedavileri sonunda hastalarda postoperatif ağrı görülme oranının azaldığı veya ortadan kalktığı rapor edilmektedir (7, 8, 133) ve yapılmış olan pek çok klinik çalışmada indirekt pulpa tedavisinin başarılı sonuçları bildirilmektedir (133-136). Süt dişlerinde uzun dönem başarısının amputasyon tedavilerinden daha iyi bulunduğu rapor edilmiştir (137-139).

Gruythuysen ve ark. (140), gerçekleştirdikleri retrospektif çalışmalarında, indirekt pulpa tedavisi uygulanmış süt ve daimi dişlerde semptom ve periapikal patoloji varlığını, klinik ve radyolojik olarak inceleyerek başarı oranlarını değerlendirmişlerdir. 3 yılın sonunda süt dişleri için %96 ve daimi dişler için %93

oranında başarı rapor etmişlerdir.

Al-Zayer ve ark. (141), 187 adet süt molar dişine uygulanmış indirekt pulpa tedavisini retrospektif olarak değerlendirdikleri çalışmalarında, başarı oranını %95 olarak rapor etmişlerdir ve pulpal dejenerasyon göstermeyen derin çürüklü süt dişlerinde amputasyon tedavisine alternatif olarak uygulanabileceğini bildirmişlerdir.

İlk aşamada etkilenmiş dentin bırakılıp restorasyonun yapılmasından sonra kavitenin tekrar açılıp açılmayacağı araştırmacılar arasında tartışma konusudur. Bazı araştırmacılar, kavitenin tekrar açılarak yerleştirilmiş olan Ca(OH)<sub>2</sub>'in ve daimi restorasyonun yenilenmesi gerektiğini savunurken (4, 122), bazı araştırmacılar pulpa kapaklama materyalinin üzerinin sızdırmaz bir restorasyon ile örtüldüğü takdirde kavitenin tekrar açılmasına gerek olmadığı yönünde görüş belirtmektedir (142).

Ricketts ve ark. (143), derin çürük lezyonuna sahip dişlerde pulpa ekspozunun engellenebilmesi açısından, indirekt pulpa tedavilerinin, çürüğün tamamen kaldırıldığı tedaviler yerine tercih edilebileceğini savunmaktadır. İndirekt pulpa tedavilerinin tek veya iki aşamalı olması gerektiğine dair yeterli çalışmanın bulunmadığını, ancak tek aşamada yapılmış olan indirekt pulpa tedavilerinin de başarılı sonuçlar gösterdiğini bildirmişlerdir.

İndirekt pulpa tedavilerinde ikinci aşamanın gerçekleştirilmesi, hasta konforu ve maliyet açısından bir dezavantaj oluşturmaktadır. Ayrıca ikinci aşamada çürük tamamen kaldırılırken pulpa perforasyonu riski bulunmaktadır (144, 145).

İndirekt pulpa tedavilerinin başarısı iyi bir sızdırmaz restorasyonla yakından ilişkilidir. Bunun takip edilmesi için düzenli kontroller gerekmektedir. Düzenli kontrollerin yapılması, olası restorasyon kaybının erken safhada tespit edilebilmesini sağlamaktadır. Ancak düzenli kontroller yapıldığı halde restorasyonun başarısız olduğu durumlar bazen fark edilemeyebilmektir. Bu durumda da lezyon, aktivite kazanarak ilerlemeye devam etmektedir (146).

Kavite hermetik bir şekilde örtüldüğü takdirde, çürük dentinde kuruma, sertleşme ve renginde koyulaşma görülmektedir (147). Bu durumda restorasyonun altındaki dentin dokusunda büzülme gerçekleşmekte ve bunun sonucu olarak da bir miktar boşluk oluşmaktadır (146). Bu iki sebepten dolayı indirekt pulpa tedavilerinde ikinci aşamanın gerçekleştirilmesi gerektiği de savunulmaktadır.

Orhan ve ark. (148), süt ve daimi dişlerde gerçekleştirdikleri randomize kontrollü klinik çalışmalarında, tek aşamalı ve iki aşamalı indirekt pulpa tedavisi başarı oranlarını, çürüğün tek seansta tamamen temizlendiği geleneksel yöntemle karşılaştırmışlardır. Tek aşamalı ve iki aşamalı indirekt pulpa tedavisi grupları ile çürüğün tek seansta tamamen temizlendiği grup arasında tedavinin başarısı açısından anlamlı bir fark bulunmadığını rapor etmişlerdir.

### **2.7.2.1. İki Aşamalı İndirekt Pulpa Tedavisi (Stepwise Ekskavasyon)**

İlk olarak Bodecker (149) tarafından 1938 yılında tanımlanmış olan ve stepwise ekskavasyon olarak da adlandırılan iki aşamalı indirekt pulpa tedavisi, derin çürüklü dişlerde pulpal perforasyonun önlenmesi amacıyla, çürüğün tek seansta tamamen kaldırılmasına alternatif olarak savunulan bir tedavi şeklidir.

Bu tedavide çürük iki aşamada kaldırılmaktadır. İlk aşamada kavitenin lateral duvarlarındaki çürüğün tamamı, pulpal duvar üzerinde de nekrotik olduğu düşünülen yumuşak enfekte dentin kaldırılmakta ve pulpanın perforasyon olmaması için bir miktar rezidüel çürük dentin kavitede bırakılmaktadır. Sonrasında pulpa en yakın kısımda pulpa kapaklama materyali yerleştirilerek diş geçici olarak restore edilmektedir. Bir süre sonra (3-12 ay) kavite tekrar açılmakta ve kalan demineralize dentin tamamen uzaklaştırılarak daimi restorasyon uygulanmaktadır (7, 8). Bu aşamada pulpa perforasyonunun oluşması durumunda klinik semptom ve bulgular göz önünde bulundurularak farklı bir tedavi uygulanabilmektedir (130).

Bu tekniğin, çürüğün geleneksel olarak tek seansta tamamen kaldırıldığı yöntemle göre pulpal perforasyonları önlemede daha etkili olduğu bildirilmiştir (4, 122). İki aşamalı indirekt pulpa tedavisinin bir yıllık başarı oranları %74-91 arasında rapor edilmiştir (144, 145).

Böylece iki aşamalı indirekt pulpa tedavisi uygulanan derin çürüklü süt dişlerinde, geleneksel direkt pulpa kapaklaması ve amputasyon gibi başarı oranları daha düşük olan tedavilere olan gereksinim azalmaktadır (137, 150).

Bunlarla birlikte iki aşamalı indirekt pulpa tedavisi uygulanan dişlerde pulpada minimal enflamasyon, yüksek tersiyer dentin formasyonu, bakteri sayısında düşüş görülmekte ve prognozu daha yüksek bir pulpa kapaklaması gerçekleştirilmiş

olmaktadır. Ayrıca elde edilmesi kolay ve ucuz olan  $\text{Ca(OH)}_2$  gibi basit materyallerle gerçekleştirilmesi mümkündür (150).

Yöntemin gerçekleştirileceği dişlerdeki çürük lezyonu tanımlaması, “kaldırıldığı takdirde pulpanın perfore olma riski bulunan derin çürük lezyonu” şeklindedir (151). İlk aşamada çürük kaldırılırken ne kadar çürük doku bırakılabileceği ile ilgili net bir bilgi söz konusu değildir (152). Bazı çalışmalarda pulpa üzerinde ince bir miktar çürük dentin tabakası bırakıldığı belirtilmekte; ancak bırakılan ince tabaka ile ilgili net bir tanımlama yapılmamaktadır (4). Bazı araştırmacılar kavitede ilk aşamada ıslak ve yumuşak dentin bırakılabileceğini, sızdırmaz bir geçici restorasyonla lezyon aktivitesinin durdurulmasının mümkün olduğunu rapor etmişlerdir (64, 153).

İki aşamalı indirekt tedavinin ilk aşaması ile ikinci aşamasında kavitede bırakılan dentin dokusunun durumunun karşılaştırıldığı çalışmalarda, bırakılan yumuşak dentinin sertleştiği, kuruduğu ve renginin koyulaştığı bildirilmiştir (88, 144, 154). Bjorndal ve ark. (147), iki aşamalı indirekt pulpa tedavisi uyguladıkları derin çürüklü daimi dişlerin tabanında bırakılan dentinin renk, nem ve kıvam özelliklerini, ilk aşamada çürük dokusunun bir kısmı kaldırıldıktan sonra ve 6-12 aylık bekleme süresinin ardından, kavite tekrar açıldığında değerlendirmişlerdir. Çalışma sonucunda, ikinci aşamada dentinin daha koyu renkli, daha sert ve daha kuru bir doku haline geldiği ve bu bulguların durmuş çürük lezyonları ile benzer özellikler gösterdiği bildirilmiştir. Araştırmacılar aynı zamanda mikrobiyal azalma ve kıvamdaki sertleşmenin rengin koyulaşmasıyla ilişkili olduğunu vurgulamışlardır.

Bir miktar çürük dokunun kavitede bırakıldığı ilk seans ile kavitenin tekrar açıldığı ikinci seans arasında ne kadar sürenin geçmesi gerektiği ile ilgili net bir bilgi mevcut değildir. Yapılan çalışmalarda 3 haftadan 12 aya kadar çeşitli bekleme süreleri rapor edilmiştir (88, 122, 154-158). Bu sürenin en yaygın olduğu zaman aralığı ise 3-6 aydır. Yapılan bir çalışmada ilk aşama ile ikinci aşama arasında geçen sürenin kısa (8-10 hafta) ya da uzun (11-24 hafta) olmasının, iki aşamalı indirekt pulpa tedavisinin başarısını etkilemediği rapor edilmiştir (122). Bunun yanı sıra başka bir çalışmada da, indirekt pulpa tedavisi sırasında, dentin formasyonunun en fazla olduğu dönemin ilk ay olduğu, ancak yıl boyunca bu formasyonun devam ettiği bildirilmiştir (159).

İki aşamalı indirekt pulpa tedavisinin ilk aşamasında geçici restorasyon uygulanmadan önce ve ikinci aşamada geçici restorasyon kaldırıldıktan hemen sonra dentin dokusundan alınan örneklerde mikrobiyolojik değişimlerin incelendiği tüm çalışmalar, bu süreçte bakteri sayısında azalma olduğunu göstermektedir (88, 154, 155, 157, 158). Çürük başlangıcından sorumlu tutulan bakterinin streptokok türü ve ilerlemesinden sorumlu tutulan bakterinin ise laktobasil türü olması nedeniyle iki aşamalı indirekt pulpa tedavisinin antimikrobiyal etkinliğinin değerlendirildiği çalışmalarda en sık değerlendirilen bakteri türleri *S. mutans* ve laktobasiller olmuştur.

İki aşamalı indirekt pulpa tedavisinde, mikroorganizma sayısını azaltmada yardımcı olarak kavite dezenfektanları da uygulanabilmektedir. Günümüzde en sık uygulanan kavite dezenfektanları, klorheksidin ve benzalkonyum klorür içeren preparatlardır. Bu ajanların dışında sodyum hipoklorit, hidrojen peroksit, iyot potasyum iyodür ve bakır sülfat da kullanılan ajanlardır. Güncel olarak dentin dokusu üzerine uygulandığında antibakteriyel etkinlik oluşturduğu gösterilmiş olan ozonun, kavite dezenfeksiyonu amacıyla uygulanabileceği rapor edilmiştir (9).

## **2.8. İndirekt Pulpa Tedavisinde Kullanılan Materyaller**

### **2.8.1. Kalsiyum Hidroksit**

Hermann [1928] tarafından diş hekimliğine kazandırılan, mineralizasyonu uyarması ve etkili bir antibakteriyel ajan olması nedeniyle  $\text{Ca(OH)}_2$ , diş hekimliğinde sıklıkla kullanılan bir materyaldir (160).  $\text{Ca(OH)}_2$ 'in pulpa kapaklama materyali olarak kullanılması 1939'da Zander tarafından önerilmiştir (161). Daha güncel pek çok pulpa kapaklama materyallerinin tanıtılıyor olmasına rağmen,  $\text{Ca(OH)}_2$  hala altın standart olarak kabul edilmektedir (162).

$\text{Ca(OH)}_2$  yaklaşık 12,5 pH'a sahip güçlü alkali bir materyaldir. Sıvı içinde kalsiyum ( $\text{Ca}^{+2}$ ) ve hidroksil ( $\text{OH}^-$ ) iyonlarına ayrılmaktadır (163).  $\text{Ca(OH)}_2$ 'in antimikrobiyal aktivite, diş rezorpsiyonunu engelleme ve sert doku oluşumu ile onarımı uyarma gibi özellikleri rapor edilmiştir (164-166). Antimikrobiyal özellikleri,  $\text{OH}^-$  iyonlarının ayrışmasıyla serbest oksidan radikallerinin bakterilerin



sitoplazmik membranı ve DNA'larında hasar oluřturması ve protein denatürasyonu ile gerekleřmektedir (163). Sert doku oluřumunu uyarıcı etkisi ise  $Ca^{+2}$  iyonlarının ayrışmasıyla olmaktadır.  $Ca(OH)_2$ 'in doku ile teması geçtiđi bölgede nekroz tabakası ve bu nekroz tabakasında da irritasyon bölgesi olmaktadır. Bu irritasyon bölgesi matriks görevi görmektedir ve  $Ca^{+2}$  iyonlarının bu bölgeye çekilmesiyle oluřan kollajen matriks mineralize olmaktadır (167).

Yapılan alıřmalarda, iki ařamalı indirekt pulpa tedavilerinde, ilk ařamada kavitede bırakılan ürük dentin üzerine  $Ca(OH)_2$  uygulanmasıyla, ikinci ařamada  $Ca(OH)_2$  kaldırıldıktan sonra altındaki dentin dokusunda, mikroorganizma sayısının anlamlı ölçüde azaldığı rapor edilmiştir (88, 147, 154, 157, 158).

### **2.8.2. inko Oksit Ojenol**

inko oksit ve ojenol arasında asit baz reaksiyonu gerekleřerek sertleřen inko oksit ojenol, kaviteyi etkili bir şekilde örterek sızdırmazlık sađlama özelliđine sahiptir. Kavite ierisine oral sıvıların geişine engel olmakla beraber, iyi bir termal izolasyon sađlayabilmektedir. Ancak fiziksel özelliklerinin yetersiz olması ve kompozit polimerizasyonunu bozması gibi dezavantajları kullanımını sınırlandırmaktadır (168). Ayrıca direkt pulpa kuafajında kullanımı, pulpa ile temas halinde toksik etki göstermesi nedeniyle önerilmemektedir (169, 170).

İndirekt pulpa tedavilerinde  $Ca(OH)_2$  ve inko oksit ojenolün karşılaştırıldığı alıřmalarda, tedavinin başarısı açısından aralarında anlamlı fark olmadığı rapor edilmiştir (151, 158, 171, 172). Bazı arařtırmacılar, indirekt pulpa tedavileri uygulamaları sırasında küçük perforasyonların gözden kaçabileceđi, bu durumda inko oksit ojenol yerleřtirilen kavitede pulpa ile direkt temasıyla pulpal reaksiyonların başlayabileceđi ve bu nedenle  $Ca(OH)_2$  kullanımının daha uygun olabileceđini belirtmişlerdir (173, 174).

### **2.8.3. Cam İyonomer Siman**

Cam iyonomer simanlar, polialkenoik asit olarak da bilinen su bazlı materyallerdir. Polialkenoik asit ile etkileşime giren yüksek flor ierikli alüminosilikat cam ierir. Silikat ve poliakrilat sistemlerin biraraya getirilmesi ile

1970'lerde geliştirilmiştir. Alüminosilikat cam tozunun poliakrilik asit solüsyonu ile birlikte kullanımı, şeffaf ve daha güçlü bir siman elde edilmesine yol açmıştır. İki komponentin karışmasını takiben kalsiyum poliakrilat zincirleri oluşur ve partiküllerin bir arada durmasını sağlayan başlangıç matriksini oluşturur. Aynı zamanda matriks içinde serbest bulunan mikrodamlacık yapısı içindeki cam partiküllerinden flor salınımı gerçekleşir (175).

Cam iyonmer siman başlangıçta yüksek flor serbestlerken siman sertleşip hafif düzeyde antibakteriyel özellik göstermeye başlar. Diş yüzeyine geçişi olan yalnızca flor iyonları değildir. Restorasyon yüzeyinden flor iyonları salınırken elektrolitik dengenin korunması için kalsiyum ve fosfat iyon absorpsiyonunun gerekli olduğu gösterilmiştir (175).

Ngo ve ark. (176), güçlendirilmiş cam iyonmer simanın derin çürüklü daimi dişlerdeki remineralizasyon etkisini değerlendirdikleri *in vivo* çalışmalarında, 13 adet çekim endikasyonu konmuş daimi molar dişe travmatik restoratif tedavi uygulayarak, 1-3 aylık zaman periyotları sonrasında dişleri çekmişlerdir. Çekilen diş örneklerinden kesitler alınarak sertlik analizleri ve taramalı elektron mikroskobu incelemeleri gerçekleştirilmiştir. Sonuç olarak, cam iyonmer simanın demineralize dentin üzerine direkt olarak remineralizasyon etkisinin olduğunu, ancak bunun gerçekleşebilmesi için sızdırmaz bir örtülemenin sağlanması ve cam iyonmer siman ile demineralize dentin dokusunun temas halinde olması gerektiği bildirilmiştir.

Cam iyonmer simanın flor salınımı diğer materyallerle pek çok laboratuvar deneylerinde karşılaştırılmıştır. En uzun takip süresine sahip çalışmalardan birinde geleneksel cam iyonmerlerin 12 ayda kompomerdan 5 kat, flor içeren rezin kompozitten 21 kat daha fazla flor iyonu salınımı yaptığı gösterilmiştir (177).

## 2.9. Kavite Dezenfektanları

Restoratif diş hekimliğinde çürük dokunun kaldırılmasını takiben, bırakılan dentin dokusundaki mikroorganizmaların elimine edilmesi amacıyla; benzalkonyum klorür, soydum hipoklorit, klorheksidin diglukonat ve ozon gibi kavite dezenfektanları kullanılabilir.

### 2.9.1. Benzalkonyum Klorür

Kuaterner amonyum bileşiklerinden olan benzalkonyum klorür, gram pozitif ve gram negatif bakterilerin hücre duvarlarındaki fosfat gruplarına ve membran lipopolisakkaritlerine bağlanarak, bakterilerin selektif geçirgenliğini azaltmakta ve bakterisidal etki göstermektedir (178). Uygulandıktan sonra antimikrobiyal etkisi devam etmektedir (179).

Benzalkonyum klorürün, *S. mutans*, *S. salivarius*, *A. viscosus*, *L. acidophilus* ve *Staphylococcus aureus* gibi bakteriler üzerine güçlü bakterisit özelliği rapor edilmiştir. Kavite preparasyonu sonrasında, kavitedeki rezidüel mikroorganizmaların eliminasyonunda etkili olduğu düşünüldüğünden, kavite dezenfektanı olarak kullanımı önerilmiştir (180, 181).

### 2.9.2. Sodyum Hipoklorit

Sodyum hipoklorit, bakteri, bakteriofaj, virus, spor ve mayalara karşı etkili, geniş spektrumlu bir antibakteriyel ajandır. %5,25'lik konsantrasyonda kullanıldığında *S. mutans*'lara karşı etkili olduğu bildirilmiştir. Bakteriyel enzimlere etki ederek, mikroorganizmaların metabolik faaliyetlerini bozmaktadır. Bununla birlikte sodyum hipokloritin dentindeki kollajeni uzaklaştırarak adeziv sistemler ile elde edilen hibridizasyonu önlediği için, kavite dezenfektanı olarak kullanılması dezavantaj olarak görülmektedir (182).

### 2.9.3. Klorheksidin Diglukonat

Klorheksidin, geniş antibakteriyel etkiye sahip, gram pozitif, gram negatif fakültatif anaerob ve aerob bakteriler üzerinde bakteriyostatik etki gösteren kuaterner amonyum yapılı bis-biguanid türevi bileşiktir. Katyonik özellik taşıması nedeniyle bakteri hücre duvarı, ekstrasellüler polisakkaritler, hidroksiapatit, pelikül, tükürük münleri ve oral mukoza gibi negatif yüklü yüzeylere afinite göstermektedir. Bu dokulara bağlanarak yavaş ve uzun süreli salınım yapmaktadır (183-185).

Düşük konsantrasyonda bakteriyostatik, yüksek konsantrasyonda bakterisit etki gösteren klorheksidin daha çok Aktinomiçez türleri, *S. mutans* ve *S. sangius*'lar

üzerinde etkili olduğu bilinmektedir (183, 186-189).

Diş hekimliğinde genellikle diglukonat formu kullanılmaktadır (189). Klorheksidin diglukonat katyonik yapısı nedeniyle bakteri yüzeyindeki anyonik kısımlara, örneğin gram pozitif bakterilerde fosfat gruplarına, gram negatif bakterilerde ise yüzeydeki lipopolisakkaritlere bağlanır. Bu bağlantıyla bakterinin yüzey bütünlüğünü bozarak, sitoplazmik membranı zarara uğratar. Geçirgenliği değişen sitoplazmik membran nedeniyle, sitoplazmik proteinlerin çökmesinde artış gözlenir. Hücrenin ozmotik dengesi, metabolizması, hücre büyüme ve bölünmesi bozulmaya uğrar. Ayrıca membran ATP-az'ını ve anaerobik süreci inhibe eder (190).

Klorheksidin diglukonata karşı en duyarlı mikroorganizmalar gram (+) koklar ve özellikle de *S. mutans*'lardır (181, 183, 185). Laktobasillerin ise klorheksidin diglukonata karşı daha dirençli olduğu ve bunların eliminasyonu için daha yüksek konsantrasyonda klorheksidin diglukonat kullanımının gerekli olduğu bildirilmiştir (191).

Mantarlar ve *Enterococcus faecalis* üzerinde de etkili olduğu bildirilen klorheksidin diglukonatın, mikobakteriyumlar, sporlu bakteriler ve bazı virüslere karşı etkisi ise bulunmamaktadır. Optimal etkinliği pH 7-8 arasında iken; pH 5,2'nin altına indiğinde oldukça azalmaktadır (183).

Mikroorganizmalar üzerinde gösterdiği antimikrobiyal etki nedeniyle restoratif tedavide, kavite preparasyonu sonrası kavitedeki rezidüel mikroorganizmaların azaltılmasında kullanılabileceği pek çok çalışmada rapor edilmiştir (181, 185, 192, 193). Wicht ve ark. (155), yaptıkları randomize kontrollü klinik çalışmada, ilk aşamada çürük dentin dokusunun bir kısmı kaldırıldıktan sonra kaviteye bir grupta %1'lik klorheksidin ve %1'lik timol içeren verniği (Cervitec®), diğer grupta ise %3'lük demeklosiklin hidrokortizon içeren patı (Ledermix®) kavite dezenfektanı olarak uygulayarak kompomer ile restorasyonunu gerçekleştirmişlerdir. Sonuçta kontrol grubu ile karşılaştırıldığında, her iki antimikrobiyal ajanın da mikroorganizma sayısını azaltmada etkili olduğunu rapor etmişlerdir.

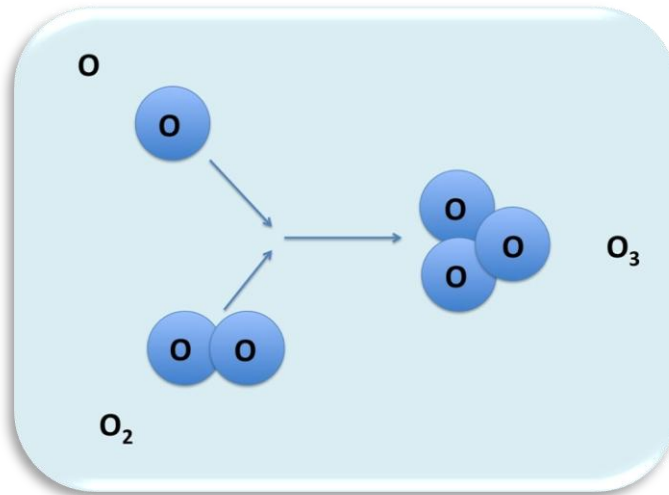
Borges ve ark. (194), gerçekleştirdikleri *in vitro* ve *in situ* çalışmalarında, *S. mutans* ile kontamine edilmiş dentin örneklerinde, %2 konstantrasyondaki klorheksidin diglukonat solüsyonu uygulamasının, ekilebilir mikroorganizma sayısını önemli ölçüde azalttığını rapor etmişlerdir. Ancak kaviteye klorheksidin

diglukonat uygulanan dişlerde, adeziv sistemlerle gerçekleştirilen restorasyon sonrası, mikrosızıntının daha fazla olduğu bildirilmiştir (195).

Klorheksidinin avantajlarına rağmen epitelyal hücreler ve makrofajlar için toksik olması, dişleri ve restorasyonları boyaması gibi dezavantajları de göz önünde bulundurulmalıdır (196, 197). Ancak bazı araştırmacılar yan etkilerinin konsantrasyonunun düşürülmesi ile azaltılabileceğini bildirmişlerdir (183, 185).

#### 2.9.4. Ozon

Triatomik oksijen veya trioksijen olarak da bilinen ozon, üç oksijen atomu içeren molekül ağırlığı 47,98 g/mol olan doğal bir bileşiktir. Doğada, statosferde 1-10 ppm arasında konsantrasyonlarda gaz formunda bulunmaktadır ve devamlı olarak oksijen ( $O_2$ ) molekülünden oluşarak  $O_2$  molekülüne yıkılmaktadır. Tüm bu kimyasal reaksiyonlar güneşten gelen çok yüksek frekanslı ultraviyole ışınları ile katalize edilmektedir. Güneşten gelen zararlı B ve C ultraviyole ışınları atmosferin dış kısmındaki statosferde ozon tarafından absorbe edilmektedir. Bu nedenle ozon, statosferin termal yapısının korunmasında ve aynı zamanda yeryüzündeki canlılar için ekolojik dengenin sağlanmasında hayati önem taşımaktadır (10).



Şekil 3: Ozon molekülü oluşumunun şematik olarak gösterilmesi

Ozon kelimesi, Yunanca “koku” anlamına gelen “ozein” kelimesinden gelmektedir ve ilk defa 1840 yılında ozonu laboratuvarında üreten Alman kimyacı Christian Friedrich Schönbein tarafından kullanılmıştır (198).

Toksik ve zararlı endüstriyel artıkların (fenol, siyanid, tetraetil gibi) yıkımında ve kanalizasyondaki bakteriyel atıkların inaktivasyonunda başarılı olması nedeniyle klorlamaya cazip bir alternatif olmuştur (199).

Ozonun medikal alanda ilk uygulanması 1. Dünya Savaşı sırasında Alman askerlerinin post-travmatik gangrenlerinin gaz ile tedavisi olduğu düşünülmektedir (200). Ancak bu konudaki en büyük adım, fizikçi Joachim Hansler tarafından medikal kullanım amaçlı emniyetli bir ozon cihazının icat edilmesidir.

Medikal amaçlı kullanılan ozon gazı, %95-99,95 O<sub>2</sub> ve %0,05-5 saf ozon karışımından oluşmaktadır. Ozon, yüksek oksidasyon kapasitesi ile bakteri, virus, mantar ve protozoalara karşı antimikrobiyal etki gösterebilmektedir. Aynı zamanda kan dolaşımını ve immün yanıtı stimüle etme kapasitesine sahiptir. Bu özellikleri nedeniyle tıpta ve diş hekimliğinde birçok konuda kullanım alanı bulmuştur (201) (Tablo 3).

**Tablo 3:** Ozon tedavisinin medikal amaçlı potansiyel uygulama alanları (201)

Antimikrobiyal (bakterisidal, virusidal ve fungusidal)
Sitoplazmik membranda hasar
İntrasellüler içerikte oksidasyon
Mikrobiyal hücrelere spesifik
Antibiyotiğe dirençli türlerde etkili
İmmünostimülasyon
Hücrel ve hümmoral immün sistem aktivasyonu
İmmünokompleman hücrelerin proliferasyonu
İmmünoglobulin sentezi
Fagositoz aktivitesini artırma
Biyolojik antioksidanların aktivasyonu
Analjezik
Anti-hipoksik ve detoksik
Aerobik sürecin aktivasyonu (Krebs döngüsü, glikolizis, yağ asitleri oksidasyonu)
Biyo-enerjistik ve biyosentetik
Protein sentezi aktivasyonu
Hücre metabolizma artışı (ribozom, mitokondri)
Maddelerin biyolojik aktivasyonu
İnterlökin, lökotrien ve prostoglandin sentezi
İmmünoglobulin sentezi

#### **2.9.4.1. Ozonun Diş Hekimliğinde Kullanım Alanları**

Tarihte ozonu ilk kullanan diş hekimi Edward Fisch'tir. 1950 yılında Avustralyalı cerrah Ernst Payr'ı iyileştirmiş ve bu durum Fisch'i sağlık alanında ozonun kullanımı ile ilgili araştırmalara teşvik etmiştir (198).

Ozon diş hekimliğinde çeşitli formlarda kullanılmaktadır:

**Ozon Gazı:** Daha çok restoratif diş hekimliği ve endodontide kullanılmaktadır. Gazın topikal olarak uygulandığı sistemlerde, inhalasyonun ve yan etkilerin önlenmesi amacıyla sızdırmaz bir aspirasyon sistemi bulunmaktadır (202).

**Ozonize Su (Aköz-sıvı ozon):** Ozonize suyun bakteri, mantar ve virüslere karşı etkili olduğunu gösteren çalışmalar mevcuttur (203). Ozon gazının bulunduğu solunum sistemine toksik etki oluşturabileceğinden, oral enfeksiyonların ve çeşitli patojenlerin kontrolünde ozonize su kullanılabilir (10, 198, 204).

**Ozonize Yağ:** Gaz ve sıvı formda ozon uygulamasının yanı sıra, ayçiçeği ozonize yağ da antimikrobiyal ajan olarak kullanılabilir. Ozonize yağın *Staphylococcus*, *Streptococcus*, *Enterococcus*, *Pseudomonas*, *Escherichia coli* ve özellikle *Mycobacteria* türleri ve fungal enfeksiyonlar üzerinde etkili olduğu rapor edilmiştir (198).

Diş hekimliğinde ozon antimikrobiyal, dezenfektan ve iyileştirici özellikleri nedeniyle uygulanmaktadır. Ozon erken çürük lezyonlarının tedavisinde, kaviterin, kök kanallarının, periodontal ceplerin sterilizasyonunda, oral cerrahide, ülserasyonlar ve herpetik lezyonların epitelyal yara iyileşmesinde (198), avülse dişlerin yıkanmasında, diş beyazlatmada veya protezlerin temizlenmesinde kullanılmaktadır (10).

#### **2.9.4.2. Çürük Kontrolünde Ozon Kullanımı**

##### **2.9.4.2.1. Pit ve Fissür Çürükleri**

Son yıllarda pit ve fissür çürüklerinin tedavisinde ozon, invaziv olmayan bir tedavi alternatifi olarak gündeme gelmiştir. Ozon, bakteri hücre membranında ve sitoplazmik membranlarında oksidasyonla yıkım oluşturmasının yanı sıra; pirüvik

asidi, asetat ve karbondioksite oksitleyerek pH'ı artırmakta ve remineralizasyon için ortam hazırlamaktadır (205, 206).

Asidojenik bakteri türlerinin elimine edilmesi, yeni başlamakta olan pit fissür çürüklerinin durdurulmasında ve geri döndürülmesinde önem taşımaktadır. Abu Naba'a (207), aynı hastada bulunan en az 2 adet kavitsiyonsuz pit veya fissür çürüklerine sahip 390 dişin yarısına ozon tedavisi gerçekleştirmiş olup, yarısına gerçekleştirmemiştir. Her iki gruptan da 66'şar dişe fissür örtücü uygulamıştır. Ozonla tedavi edilmiş pit-fissür çürüklerinin diagnodent ve elektronik çürük monitörü (ECM) değerleri tedavi edilmemiş gruptan anlamlı derecede iyi çıktığı bildirilmiştir. Fissür örtücülerin retansiyonları arasında iki grupta anlamlı farklılık olmadığı rapor edilmiştir (207).

Huth ve ark. (208), oklüzal fissür çürüklerine sahip simetrik dişlerde 40 sn ozon uygulamasının çürüğün ilerlemesine etkisini değerlendirmişlerdir. Lezyon sürecini 3 ay boyunca lazer floresan yöntemiyle (Diagnodent, KaVo, Almanya) takip etmişler ve 3 aylık periyot sonunda ozon uygulamasının başlangıç fissür çürüklerini iyileştirdiğini rapor etmişlerdir.

Atabek ve ark. (209), kavitsiyon oluşmamış pit ve fissür çürüklü daimi molarlara sahip hastaları; bir grupta dişlerden birinde yalnızca ozon uygulaması ve simetrik dişe herhangi bir uygulama yapılmaması, diğer grupta ise dişlerden birinde ozon ile birlikte remineralize edici solüsyonun birlikte uygulanması ve simetrik dişe herhangi bir tedavi uygulanmaması olmak üzere gruplara ayırmışlardır. Başlangıçta ve tedavi bitiminde tüm dişlerdeki Diagnodent değerlerini karşılaştırmışlar ve sonuç olarak ozonun yalnız başına uygulanması veya remineralize edici solüsyon ile birlikte uygulanması arasında istatistiksel olarak anlamlı fark bulunmadığını ve her iki gruptaki tedavi prosedürünün de remineralizasyonda etkili olduğunu bildirmişlerdir.

#### **2.9.4.2.2. Dentin Çürükleri**

Çürüğün bakteriyel florası çeşitlilik göstermekle birlikte, farklı derinliklerdeki lezyonlarda da flora değişkenlik göstermektedir. Dentini de içine alan açık çürük lezyonlarının tedavisinde de ozonun etkili olduğunu bildiren çalışmalar mevcuttur.



Dahnhardt ve ark. (210), yoğun anksiyeteli, tedavilerini yaptırmayan çocukların açık çürük lezyonlu süt dişlerinde, yumuşak dentin ekskave edildikten sonra, deney grubu olarak belirlenen kısma ozon uygularken, kontrol grubu olarak belirlenen kısma herhangi bir uygulama yapılmamıştır. 2, 4, 6 ve 8. aylarda lazer floresan yöntemi ile kontrolleri yapılmış; sonuç olarak ozon uygulanmış grupta lazer floresan değerlerinde %13 oranında azalma olduğunu, ancak bu azalmanın kontrol grubuyla anlamlı farklılık göstermediğini rapor etmişlerdir.

Knight ve ark. (211), dentin üzerindeki biyofilm oluşumuna ozon uygulamasının etkinliğini değerlendirdikleri çalışmalarında, hazırladıkları dentin disklerinin yarısını ozon gazı ile 40 sn infüze etmişler, diğer yarısına ise herhangi bir tedavi gerçekleştirmemişlerdir. Daha sonra diskleri 4 hafta boyunca *S. mutans* ve *L. acidophilus* ile kültüre etmişlerdir. Sonuç olarak tedavi uygulanmayan dentin disklerinde biyofilm formasyonunun devam ettiği, ozon infüzyonunda ise dentin disklerinde biyofilm formasyonunun önlendiği bildirilmiştir.

Kapdan ve ark. (9), ozon gazının dezenfeksiyon etkinliğini değerlendirmek amacıyla çekilmiş insan dişlerinde kavite modelleri oluşturmuşlardır. Sterilize ettikten ve *S. mutans* ile kontamine ettikten sonra dişleri kontrol grubu, %2 klorheksidin uygulanmış grup ve 80 sn ozon gazı uygulanmış grup olmak üzere 3 gruba ayırmışlardır. Daha sonra kaviteyi kompozit rezin ile restore etmişlerdir. 72 saat sonunda restorasyonlar uzaklaştırılmış ve dentin üzerindeki mikroorganizma sayısı değerlendirilmiştir. Sonuç olarak her iki dezenfeksiyon grubunda kontrol grubuna göre mikroorganizmaların anlamlı şekilde daha fazla azaldığı, klorheksidin *S. mutans* üzerinde daha etkili olduğu, ancak ozon uygulamasının kavite dezenfeksiyonunda alternatif olarak kullanılabileceği rapor edilmiştir.

Fagrell ve ark. (11), çürükten sorumlu üç *S. mutans* türü ve bir laktobasil türü üzerinde ozonun antibakteriyel etkinliğini değerlendirdikleri *in vitro* çalışmalarında 20 saniye ve üzerinde ozon uygulamasının bu 4 tür üzerinde bakterisit etki gösterdiğini bildirmişlerdir.

Benzer bir *in vitro* çalışmada Johansson ve ark. (12), *S. mutans*, *L. casei* ve *A. naeslundii* karyojenik türlerine 60 sn ozon uygulamasını takiben, bu türlerin tamamına yakınının elimine edildiğini rapor etmişlerdir.

Dukic ve ark. (13), *in vitro* koşullarda 40 sn ozon uygulamasının *S. mutans* ve laktobasil türleri üzerine güçlü antibakteriyel etki gösterdiğini ve çürük tedavisinde yardımcı bir araç olarak kullanılabileceğini bildirmişlerdir.

Baysan ve Beighton (206), çalışmalarında 104 adet taze çekilmiş kavitsiyonsuz oklüzal çürüğe sahip molar dişleri 2 gruba ayırarak, bir gruba herhangi bir tedavi uygulamazken diğer grupta oklüzal yüzeylere 40 sn ozon gazı uygulamışlardır. Sonrasında kaviteleri açarak dentin yüzeyinden örnekler alarak kontrol grubu ve ozon grubunu karşılaştırmışlar ve bakteri sayısındaki azalma açısından anlamlı farklılık olmadığını bildirmişlerdir. Ozon uygulamasının enfekte dentin üzerinde dezenfeksiyon etkisi kanıtlanmıştır, ancak kavitasyon oluşmamış oklüzal çürüklü dişlerde enfekte dentine uygulandığında yeterli etkinin gözlenemediği de rapor edilmiştir.

#### **2.9.4.2.3. Kök Çürükleri**

Yaşın ilerlemesiyle birlikte kök çürüklerinde artış olmasının yanı sıra, gingival sınırı yakın olmasından dolayı izolasyon sağlanmasının güç olması, arayüze uzanabilmesi nedeniyle zor restore edilmesi ve restorasyon kenarlarının çürüğün tamamen kaldırılmasının zor olduğu sement ve dentin kenarına uzanması gibi nedenlerle kök yüzeylerinde, sekonder çürük oluşumunda artış tespit edilmiştir (212). Bu nedenle kök yüzey çürüklerinin önlenmesi veya durdurulması, son derece önem taşımaktadır. *S. mutans*, *Lactobacillus* ve *Actinomyces* türlerinin kök yüzey çürüklerinden sorumlu olduğu bilinmektedir (64). Yumuşak kök yüzey çürükleri, kök çürüklerinin en fazla rastlanılan çeşidi olmakla beraber çok sayıda mikroorganizma içermektedir. Araştırmalar uygun durum olduğunda bu lezyonların remineralize olabileceğini ve sertleşebileceğini göstermektedir (213).

Ozon, mikroorganizmaları inaktive edebilmesi nedeniyle kök çürüklerinin tedavisinde umut vaat etmektedir. Baysan ve ark. (205), *in vitro* koşullarda gerçekleştirdikleri çalışmalarında, primer kök yüzeyi çürükleri ve *S. mutans*, *S. sobrinus* bakteri türleri üzerinde ozon uygulamasının etkinliğini değerlendirmişlerdir. 10 sn veya 20 sn ozon uygulamasının kök yüzeyi çürükleri ile ilişkili olan mikroorganizmaları azalttığını ve çürüğü temizleyip restore etmek yerine alternatif olarak kullanılabileceğini rapor etmişlerdir.

Baysan ve Lynch (214), *in vivo* çalışmalarında 26 hastanın 70 adet primer kök yüzey çürüğünü renk, kavitasyon miktarı, büyüklüğü, sertlik, gingival sınıra uzaklık ve şiddetine göre sınıflandırmışlardır. Tüm lezyonlar üzerindeki plağı uzaklaştırmışlar ve her dişte lezyonun yarısını ekskave ederek, ekskave edilen örnekleri incelemişlerdir. Kalan lezyonlara ozon uygulamışlar, uygulamanın 10. ve 20. saniyesinde tekrar örnek almışlardır. Sonuç olarak 10 veya 20 sn ozon uygulamasının kök yüzeyi çürüğü ile ilişkili mikroorganizmaları anlamlı ölçüde azalttığını ve kontrollerde lezyonlarda sertleşme, şiddetinde azalma görüldüğünü ve bir kısmında da herhangi bir değişiklik gözlenmediğini rapor etmişlerdir (214).

#### **2.9.4.2. Ozon ve Toksikite**

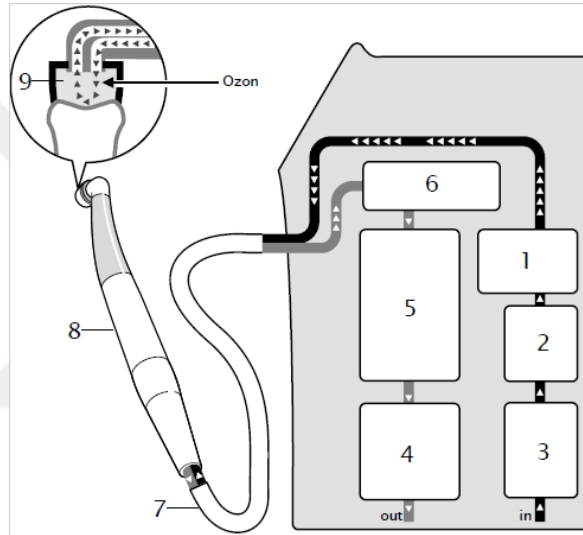
Ozonun solunması, solunum sistemi ve diğer organlar üzerinde toksik etki oluşturabilmektedir. Bilinen yan etkileri; epifora, üst solunum yolu irritasyonu, rinit, öksürme, baş ağrısı, mide bulantısı ve kusmadır. Ancak bu komplikasyonlar seyrek olarak görülmektedir. Ozon intoksikasyonu durumunda; hasta supin pozisyona getirilmeli, nemli O<sub>2</sub> solunmalı, askorbik asit, E vitamini ve nasetilsistein almalıdır (198).

#### **2.9.4.3. HealOzone Cihazı**

2003 yılında Kavo firması tarafından piyasaya çıkarılan “Kavo HealOzone” ağız içerisinde ozon gazı uygulamasına olanak vermektedir. Bu uygulama sırasında  $4494 \text{ mg/m}^3 = 2100 \text{ ppm}$  ozon gazı kullanılmaktadır. Cihaz 100 ml/sn pompa çıkış hızına sahiptir. El aparatından çıkan ozon-hava karışımının hızı saniyede 5 metredir (5 m/sn). Ozon cihazı bu konsantrasyon ve hız ile derinlemesine etki oluşmasını sağlamaktadır (215).

Bu cihaz ozon gazı üreten bir jeneratör ve bu jeneratörden ozon gazının diş naklini sağlayan bir el aparatından oluşmakta olup, el aletinin ucundaki başlık gazın dişin hedef bölgesine uygulanmasını sağlamakta ve uygulama bölgesini tamamen kapatarak gazın dışarıya çıkmasını engellemektedir. Başlık diş sızdırmaz bir şekilde yerleştirilemediği takdirde ozon gazı üretimi yapılmamaktadır. Ozon gazı uygulaması tamamlandıktan sonra başlık kaldırılmadan önce, ozonun inhale

edilmemesi için 10 sn boyunca vakumlama yapılmaktadır (205). Ozonun diş hekimliğinde pek çok alanda kullanım alanı bulmasına rağmen solunum sistemi için irritian özellik taşıması, uygulama güvenliğini hasta sağlığı açısından önemli kılmaktadır. Bu konuda yapılan ve diş hekimliğinde kullanılan Ozi-Cure ve HealOzone sistemlerinin güvenliğinin karşılaştırıldığı bir çalışmada, HealOzone kullanımı sırasında, herhangi bir aspirasyon sistemi kullanılsa dahi farenks bölgesine hiç ozon ulaşmadığı rapor edilmiştir. Ozi-Cure sisteminde ise aspirasyon sistemi kullanılmadığında 15 sn güvenlik sınırı olan 0,3 ppm üzerinde ozon gazı miktarının farenks bölgesine ulaştığı tespit edilmiştir (216).



Şekil 4: HealOzone'un çalışma şeması:

- 1- Ozon jeneratörü
- 2- Differansiyel basınç sensörü
- 3- Hava kurutucu kartuş
- 4- Vakum pompası
- 5- Ozon nütürleyicisi
- 6- Nem tutucu
- 7- Hortum
- 8- El aparatı
- 9- Silikon başlık

### 3. GEREÇ-YÖNTEM

Power analizi (Pass 11, Power Analysis&Sample Size Software) sonucunda, %82 güç ölçeğinde 0,50 etki genişliğinde (Wilcoxon test), 3 ana gruptan oluşturulacak çalışmaya, her bir alt gruba 35 diş olmak üzere, toplam 105 adet süt dişinin dahil edilmesi uygun görülmüştür. Bu çalışma; İzmir Katip Çelebi Üniversitesi Diş Hekimliği Fakültesi Çocuk Diş Hekimliği Anabilim Dalı'na başvuran, herhangi bir sistemik hastalığı bulunmayan, yaşları 6-11 arasında değişen (ortalama 7,3) çocuk hastalar ile gerçekleştirilmiştir. Çalışmamız, tedaviler sırasında oluşan kayıpların çıkarılmasının ardından, 59'u kız 46'sı erkek 105 hasta ile tamamlanmıştır.

#### 3.1. Etik Kurul Onayı

Çalışmamız için, İzmir Katip Çelebi Üniversitesi Tıp Fakültesi Klinik Araştırmalar Etik Kurulu'ndan etik kurul onayı (119 Sayılı, 29.08.13) alınmıştır. Çalışmamıza katılan bütün hastalara ve velilerine gerekli bilgiler verilir, bilgilendirilmiş onam formu imzalatılmıştır. Etik kurul onayı ve bilgilendirilmiş onam formu EK-1 ve EK-2'de sunulmuştur.

#### 3.2. Hasta Seçim Kriterleri

Klinik ve radyografik incelemeler sonucunda çürüğün tek seferde kaldırılması durumunda dişin perfore olma ihtimalinin bulunduğu düşünülen ancak;

Klinik muayenesinde;

- Geri dönüşümsüz pulpitis belirtisi olmayan (spontan ağrı, termal uyarılara karşı uzun süreli ağrı cevabı vs),

- Perküsyon ve palpasyon hassasiyetinin bulunmadığı,

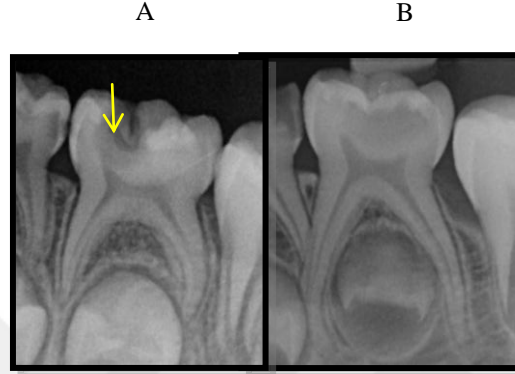
- Patolojik bir mobilitesi olmayan,

- Apse, fistül gibi bulguların gözlenmediği,

- Çürük dışında herhangi bir renk değişikliğinin bulunmadığı,

Radyolojik muayenesinde;

- Lamina dura ve periodontal aralığın normal olduğu,
- Kök çevresinde herhangi bir lezyonun bulunmadığı,
- İnternal ya da eksternal rezorpsiyonu bulunmayan ve
- Pulpasında herhangi bir kalsifikasyon görülmeyen alt 2. süt azı dişleri çalışmaya dahil edilmiştir.



**Resim 1:** A) Çürüğün temizlenmesi sırasında mesialdeki pulpa boynuzunun perfore olacağı düşünüldüğünden çalışmamıza dahil edilmeyen bir diş örneği B) Çalışmamıza dahil edilen bir diş örneği

### 3.3. Çalışma Grupları

Çalışmaya dahil edilen bütün hastalardan anamnez alınmış, uygulama yapılması planlanan dişlerin vitaliteleri kontrol edilmiş ve gerekli klinik ve radyografik muayeneler yapıldıktan sonra, tüm bilgiler olgu rapor formuna kaydedilmiştir (Şekil 5).

OLGU RAPOR FORMU

Hastanın Adı:  
Soyadı:  
Yaşı:  
Dişin numarası:

Deney Grubu  
Kontrol Grubu  
P. Kontrol Grubu


1.seans		2.seans		
Tarih		Tarih		
Vitalite		Vitalite		
Perküsyon		Perküsyon		
Spontan ağrı		Spontan ağrı		
Dentin rengi	Açık sarı		Açık sarı	
	Sarı		Sarı	
	Açık Kahverengi		Açık Kahverengi	
	Koyu Kahverengi		Koyu Kahverengi	
	Siyah		Siyah	
Dentin kıvamı	Çok Yumuşak		Çok Yumuşak	
	Yumuşak		Yumuşak	
	Orta sert		Orta sert	
	Sert		Sert	
Dentin nemliliği	Nemli		Nemli	
	Kuru		Kuru	

Şekil 5: Hasta bilgilerinin kaydedildiği olgu rapor formu

Belirtilen şartlar altında çalışmaya dahil edilen dişler rastgele olarak 3 gruba ayrılmıştır. Gruplar aşağıdaki şekilde oluşturulmuştur.

1. Kontrol Grubu: Geleneksel iki aşamalı indirekt pulpa tedavisi uygulanmıştır.

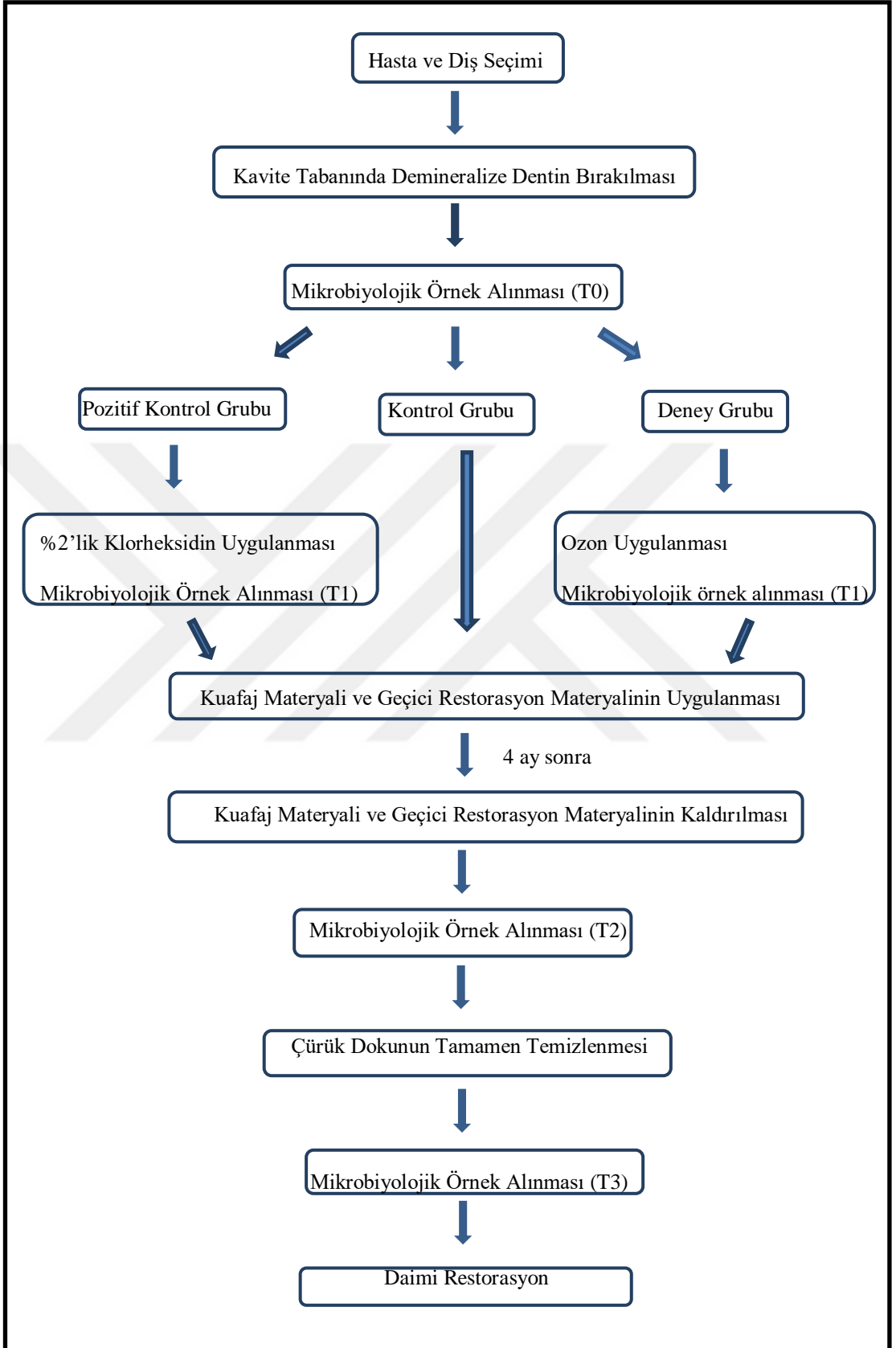
2. Pozitif Kontrol Grubu: Antimikrobiyal ajan olarak klorheksidin diğlkonat kullanılarak iki aşamalı indirekt pulpa tedavisi uygulanmıştır.

3. Deney Grubu: Antimikrobiyal ajan olarak ozon kullanılarak iki aşamalı indirekt pulpa tedavisi uygulanmıştır.

Çalışmanın akış şeması Şekil 6'da gösterilmektedir.







Şekil 6: Çalışmanın akış şeması

Bu çalışmada kullanılan tüm materyallerin içerik ve firma bilgileri Tablo 4'te gösterilmiştir.

**Tablo 4:** Çalışmada kullanılan materyallerin içerik ve firma bilgileri

MATERYAL	İÇERİK	FİRMA
Vemcaine % 10 Pump Sprey	% 10 Lidokain	VEM İlaç San. ve Tic. Ltd. Şti. Ankara, Türkiye
Fullcaine Ampul	40 mg/ml Artikain hidroklorür 0,006 mg/ml Epinefrin Hidroklorür	Onfarma İlaç İnşaat Tıbbi Aletler San. ve Tic. Ltd. Şti., Samsun, Türkiye
Dycal	Radyo opak kalsiyum hidroksit	Dentsply/Caulk, Dentsply International Inc. Milford, DE, USA
Equia Fil	0.40 g Toz (% 10-20 dibutyl phthalate, % 1-5 poly (methyl methacrylate) 0.11g (0.09 ml) Likit (%80-90methyl methacrylate, %5-10 methanol)	GC Corporation Tokyo, Japan
Equia Coat	Urethane methacrylate, Methylmethacrylate, Camphorquinone, Silicon dioxide, Phosphoric ester monomer	GC Corporation Tokyo, Japan
Cavity Cleanser	%2 Klorheksidin diglukonat	Bisco, Inc., Schaumburg, IL60193, USA
Select HV Etch	%35 Fosforik Asit ve Benzalkonyum Klorid	Bisco, Inc., Schaumburg, IL60193, USA
Clearfil Se Bond	%25-45 Bisphenol A diglycidylmethacrylate, %20-40 2-hydroxyethyl methacrylate	Kuraray Noritake Dental Inc., Japan
Universal Restoratif 200	Kompozit rezin	3M ESPE Dental Products, USA

### 3.4. Klinik Uygulamalar

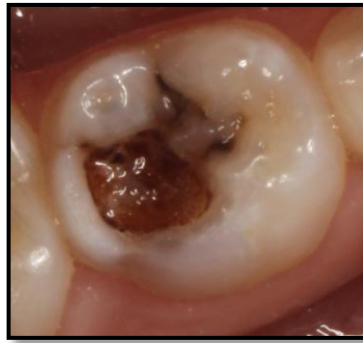Çalışmada kullanılan tüm el aletleri, frezler, siman camları ve pamuk tamponlar otoklav cihazında (Nüve OT 430D, Ankara, Türkiye), su soğutmalı yüksek devirli el aleti (aeratör) ve düşük devirli el aleti (angldruva) ise DAC cihazında (Fona DAC Universal, Bratislava, Slovak Republic) steril edilmiştir. Tedavi prosedürü, Vemcaine (Vem, Ankara, Türkiye) ile topikal anestezi uygulamasının ardından, Fullcaine ampul (Onfarma, Samsun, Türkiye) ile mandibular anestezi sağlanarak başlamıştır. İlgili dişin lastik örtü ile ağız ortamından izole edilmesini takiben, aeratör kullanılarak, steril elmas rond ve fissür frezler ile çürük mine kaldırılıp, kavitenin dış formu verilmiştir. Angldruva ile kullanılan karbid rond frezler ile kavitenin yan duvarlarındaki ve mine-dentin birleşimindeki bütün çürük dentin tamamen uzaklaştırılıp, kavite merkezindeki nekrotik ve enfekte dentinin temizlenmesine başlanmıştır. Merkezdeki enfekte dentinin bir kısmı kaldırılmış, bir kısmı kavite tabanında bırakılmıştır. Bırakılacak çürük miktarı el hassasiyetiyle belirlenmiştir. Kavite tabanında bırakılan çürük dentinin nemliliği, kıvamı ve rengi kaydedilmiştir. Bu aşamada 14 numaralı steril karbid rond frez (SS White Burs, Inc., New Jersey, USA) ile frezin yivlerini dolduracak miktarda çürük dentin dokusu toplanmış ve tiyoglukolat taşıma sıvısına (GN broth/Thioglycollate Broth, RTA Laboratuvarları; Türkiye) nakledilmiştir. Örneğin alındığı bölge sond ile gösterilerek fotoğraflanmış ve kaydedilmiştir. Bu aşamaları takiben, prosedürler her bir tedavi grubuna uygun olarak tek bir hekim tarafından aşağıdaki şekilde yürütülmüştür.



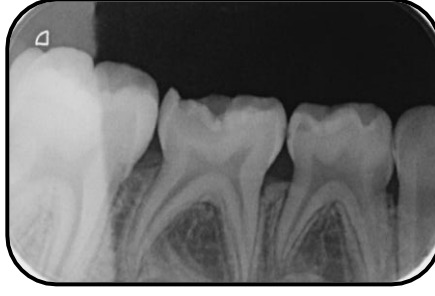**Resim 2:** Karbid frezin yivlerini dolduracak miktarda örnek alınması

### 3.4.1. Kontrol grubu klinik uygulamaları

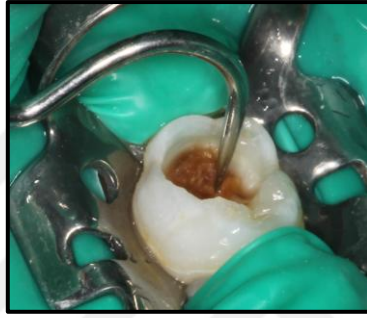Bu gruptaki dişlerde bahsedilen ilk aşamaları takiben, ilk örneğin alındığı dentin kısmına  $\text{Ca(OH)}_2$  içerikli pulpa kaplama materyali (Dycal; Dentsply/Caulk, Dentsply International Inc. Milford, DE, USA) yerleştirilmiştir. Kavite özel bir tabanca yardımıyla kapsül cam iyonomer siman (Equia Fil Capsule; GC Corporation, Tokyo, Japan) ile restore edildikten sonra, üretici firmanın önerileri doğrultusunda koruyucu rezin bir ajan (Equia Coat; GC Corporation Tokyo, Japan) uygulanmış ve diş 20 sn LED (Valo LED, Ultradent Products Inc., South Jordan, USA) ışıkla polimerize edilmiştir. Restorasyonun stabilitesi ara kontrollerle denetlenmiş ve 4 ayın sonunda dişlerin ikinci aşama tedavileri yapılmıştır. Bu aşamada da ilk aşamada yapılan klinik ve radyolojik muayeneler tekrarlanmış, herhangi bir patoloji gözlenmeyen dişlerde, anestezi ve lastik örtü uygulamasının ardından, öncelikle aeratör ile geçici dolgu malzemesi kaviteden uzaklaştırılmış, daha sonra karbid frez yardımıyla pulpa kaplama materyali de kaviteden çıkarılmıştır. Bu aşamada dentinin rengi, nemliliği ve kıvamı tekrar değerlendirilmiş ve ilk örneğin alındığı noktadan aynı miktarda örnek alınıp, tiyoglukolat taşıma sıvısına nakledilmiştir. Daha sonra karbid rond frezlerle kalan tüm çürük doku kaldırılmış, kavitenin en son hali verilmiştir. Son kez kaviteden dentin örnekleri alınmış ve dentinin nemliliği, rengi ve kıvamı kaydedilmiştir. Dişin daimi restorasyonu yapılırken kavite tabanına  $\text{Ca(OH)}_2$  kaide ve kapsül cam iyonomer siman yerleştirilmiş ve kompozit rezin (Universal Restoratif 200, 3M ESPE Dental products, USA) ile daimi restorasyon tamamlanmıştır.



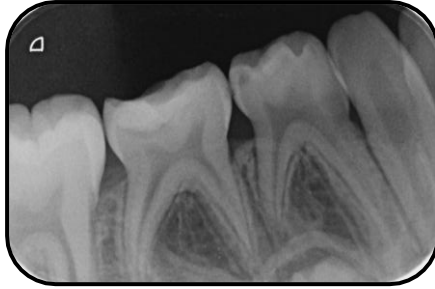**Resim 3:** Kontrol grubuna dahil edilen sağ alt 2. süt azı dişinin ağız içi görüntüsü



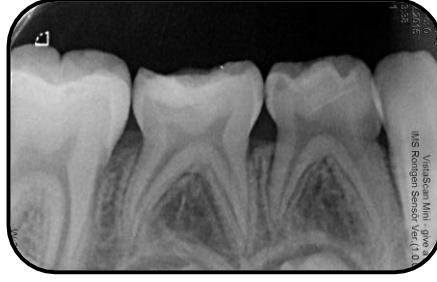**Resim 4:** Kontrol grubuna dahil edilen sađ alt 2. st azı diřinin ilk radyografik grnts



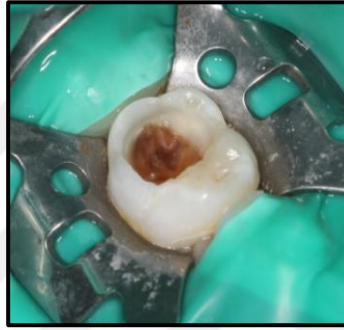
**Resim 5:** Kontrol grubuna dahil edilen sađ alt 2. st azı diřinde ilk ařamada rgn temizlenmesini takiben rnek alınacak kısmın sond ile gsterilerek kaydedilmesi



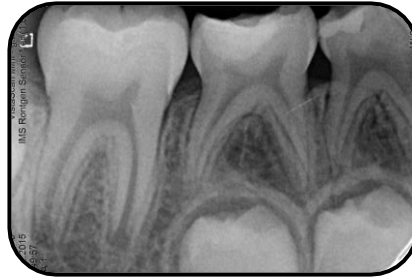**Resim 6:** Kontrol grubuna dahil edilen sađ alt 2. st azı diřinin ilk seansın sonundaki radyografik grnts



**Resim 7:** Kontrol grubuna dahil edilen sağ alt 2. süt azı dişinin 4 ay sonunda gerçekleştirilen 2. seans tedavisi başındaki radyografik görüntüsü



**Resim 8:** Kontrol grubuna dahil edilen sağ alt 2. süt azı dişinin 4 ay sonunda gerçekleştirilen 2. seans tedavisi sırasında  $\text{Ca(OH)}_2$  materyalinin kaldırılmasının hemen ardından alınan görüntüsü



**Resim 9:** Kontrol grubuna dahil edilen sağ alt 2. süt azı dişinin tedavi sonrasında alınan radyografik görüntüsü

### 3.4.2. Pozitif kontrol grubu klinik uygulamaları

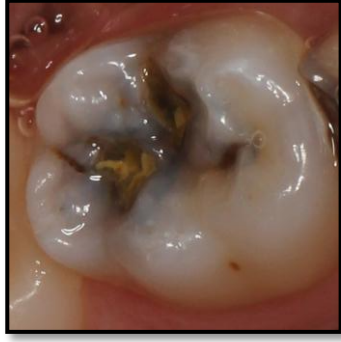
Bu gruba dahil edilen dişlerde, ilk dentin örneklerinin alınmasının ardından,  $\text{Ca(OH)}_2$  uygulanmadan önce, kavite tabanına bir aplikatör yardımı ile 60 sn boyunca

%2'lik klorheksidin diglukonat (Bisco Inc., Schaumburg, IL60193, USA) uygulanmıştır.

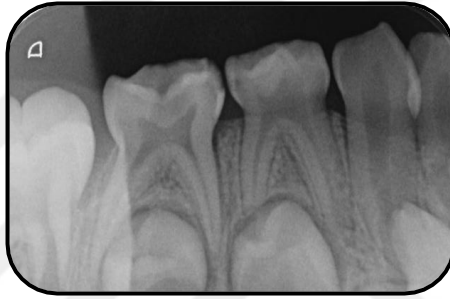

**Resim 10:** Kavite dezenfeksiyonunda kullanılan klorheksidin diglukonat solüsyonu

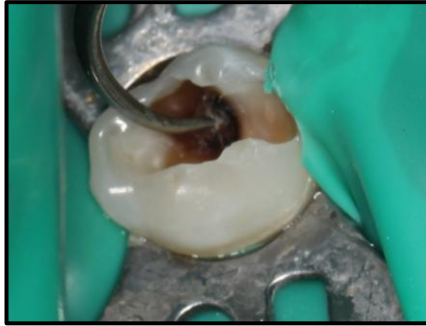Klorheksidin diglukonat, hava ile uzaklaştırıldıktan sonra 14 numaralı steril karbid rond frez ile, kontrol grubundan farklı olarak, kaviteden ikinci bir çürük örneği alınmıştır. Daha sonra kaviteye  $\text{Ca}(\text{OH})_2$  kaide uygulanıp, kapsül cam iyonomer siman ve koruyucu rezin uygulaması ile geçici restorasyon yapılmıştır. Restorasyonun stabilitesi ara kontrollerle denetlenmiş ve 4 ayın sonunda dişlerin ikinci aşama tedavileri yapılmıştır. Bu aşamada da ilk aşamada yapılan klinik ve radyolojik muayene tekrarlanmış, herhangi bir patoloji gözlenmeyen dişlerde, anestezi ve lastik örtü uygulamasının ardından, öncelikle aeratör ile geçici dolgu malzemesi kaviteden uzaklaştırılmış daha sonra karbid frez yardımıyla pulpa kaplama materyali kaviteden çıkarılmıştır. Bu aşamada dentinin rengi, nemliliği ve kıvamı tekrar değerlendirilmiş ve ilk örneğin alındığı noktadan aynı miktarda örnek alınıp, tiyoglukolat taşıma sıvısına nakledilmiştir. Daha sonra karbid rond frezlerle kalan tüm çürük doku kaldırılmış, kavitenin en son hali verilmiştir. Son kez kaviteden örnek alınmış ve dentinin nemliliği, rengi ve kıvamı kaydedilmiştir. Dişin daimi restorasyonu yapılırken kavite tabanına  $\text{Ca}(\text{OH})_2$  kaide ve kapsül cam iyonomer yerleştirilmiş ve kompozit rezin ile daimi restorasyon tamamlanmıştır.



**Resim 11:** Pozitif kontrol grubuna dahil edilen sađ alt 2. st azı diřinin ađız ii grnts

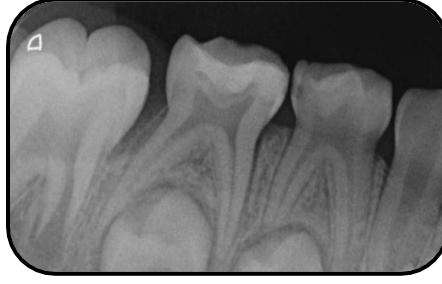

**Resim 12:** Pozitif kontrol grubuna dahil edilen sađ alt 2. st azı diřinin ilk radyografik grnts

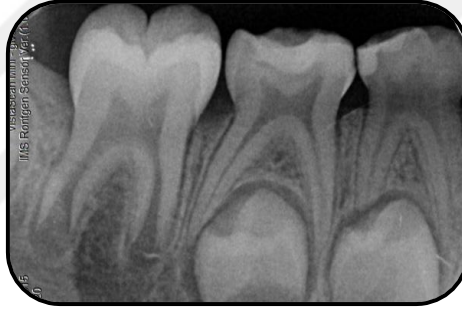

**Resim 13:** Pozitif kontrol grubuna dahil edilen sađ alt 2. st azı diřinde ilk ařamada rgn temizlenmesini takiben rnek alınacak kısımmın sond ile gsterilerek kaydedilmesi

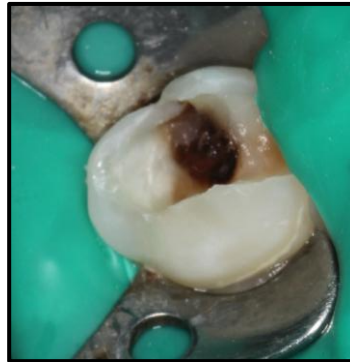



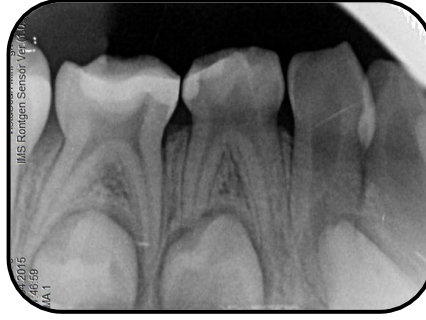**Resim 14:** Pozitif kontrol grubuna dahil edilen sađ alt 2. st azı diřinin 1. seans sonundaki radyografik grnts



**Resim 15:** Pozitif kontrol grubuna dahil edilen sađ alt 2. st azı diřinin 4 ay sonunda gerekleřtirilen 2. seans tedavisi bařındaki radyografik grnts



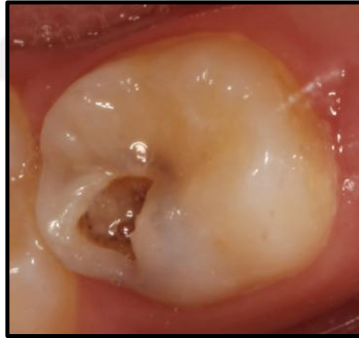**Resim 16:** Pozitif kontrol grubuna dahil edilen sađ alt 2. st azı diřinin 4 ay sonunda gerekleřtirilen 2. seans tedavisi sırasında Ca(OH)<sub>2</sub> materyalinin kaldırılmasının hemen ardından alınan grnts



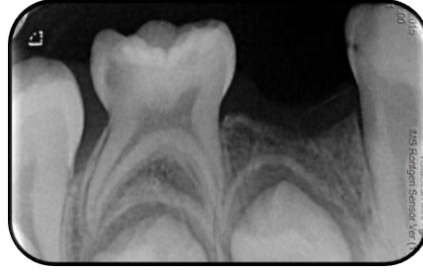**Resim 17:** Pozitif kontrol grubuna dahil edilen sağ alt 2. süt azı dişinin tedavi sonrasında alınan radyografik görüntüsü

### 3.4.3. Deney grubu klinik uygulamaları

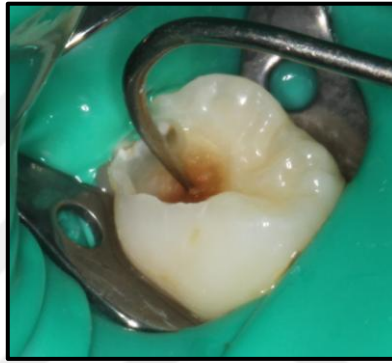Bu gruba dahil edilen dişlere uygulanan işlemler pozitif kontrol grubu ile benzerlik göstermektedir. Tek fark antimikrobiyal ajan olarak klorheksidin diglukonat yerine 60 sn boyunca ozon uygulaması yapılmasıdır.



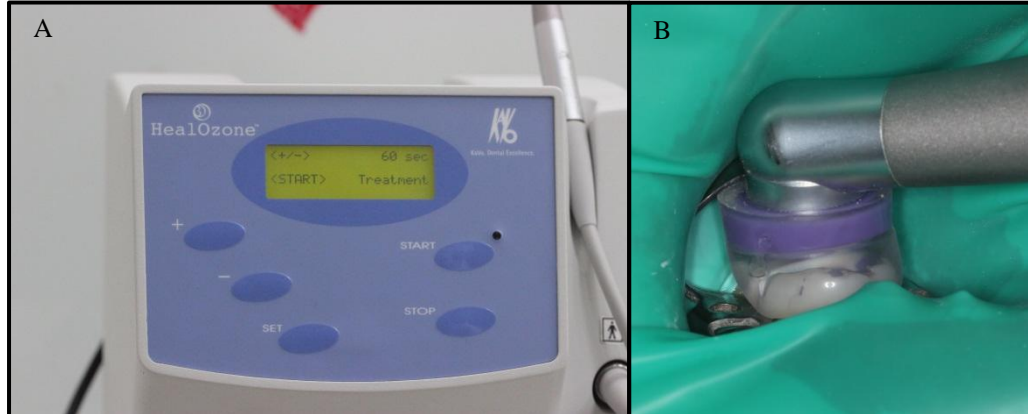
**Resim 18:** Deney grubuna dahil edilen sağ alt 2. süt azı dişinin ağız içi görüntüsü



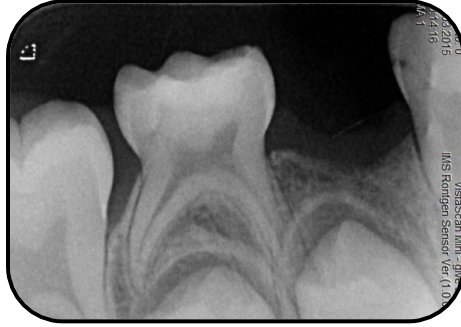**Resim 19:** Deney grubuna dahil edilen sağ alt 2. süt azı dişinin ilk radyografik görüntüsü



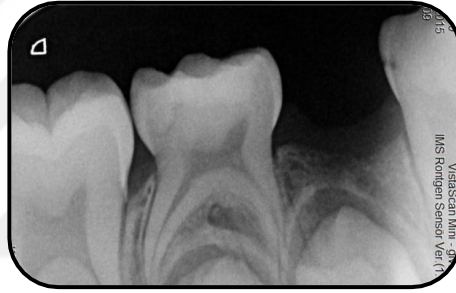**Resim 20:** Deney grubuna dahil edilen sağ alt 2. süt azı dişinde ilk aşamada çürüğün temizlenmesini takiben örnek alınacak kısmın sond ile gösterilerek kaydedilmesi



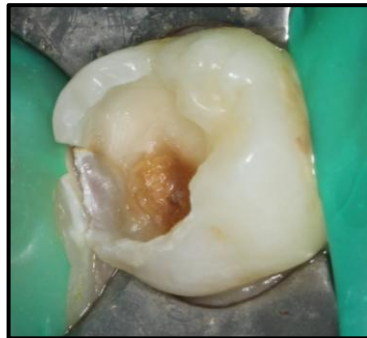**Resim 21:** A) Kavo HealOzone cihazı B) Deney grubuna dahil edilen süt azı dişine kavite açıldıktan sonra 60 sn ozon uygulanması



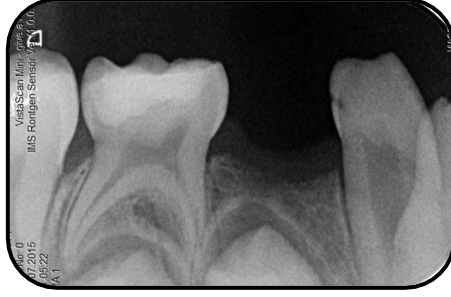**Resim 22:** Deney grubuna dahil edilen sağ alt 2. süt azı dişinin 1. seans sonundaki radyografik görüntüsü



**Resim 23:** Deney grubuna dahil edilen sağ alt 2. süt azı dişinin 4 ay sonunda gerçekleştirilen 2. seans tedavisi başındaki radyografik görüntüsü



**Resim 24:** Deney grubuna dahil edilen sağ alt 2. süt azı dişinin 4 ay sonunda gerçekleştirilen 2. seans tedavisi sırasında  $\text{Ca(OH)}_2$  materyalinin kaldırılmasının hemen ardından alınan görüntüsü



**Resim 25:** Deneş grubuna dahil edilen sađ alt 2. st azı diřinin tedavi sonrasında alınan radyografik grnts

Deneş grubuna dahil edilen diřlere ozon uygulaması řu řekilde yapılmıřtır:

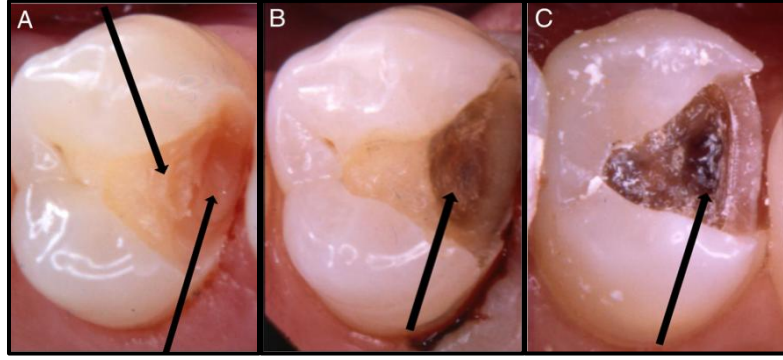
- Uygun bařlık seřilmediđinde ozon uygulaması bařlamadıđı iēin 3, 4, 5, 6 ya da 8 mm'lik silikon bařlıklar iēinden diři tamamen kaplayan boyuttaki bařlık seřilmiř,
- "Time" tuřuna basılarak ozon uygulama sresi belirlenmiř,
- "Start" tuřuna basılarak 2100 ppm ozon uygulaması bařlatılmıř ve
- 60 sn ozon uygulamasının ardından cihazın 10 sn boyunca kalan ozonu geri vakumlamasıyla uygulama sona ermiřtir.

Tedaviler sırasında perfore olan diřlerin yzdeleri hesaplanmıř, bu diřlere gerekli tedaviler yapılmıř ancak ēalıřma dıřı bırakılmıřtır. Herhangi bir perforasyonun bulunmadıđı diřler klinik ve mikrobiyolojik olarak deđerlendirilmiřtir.

### 3.5. Klinik Deđerlendirme

Klinik deđerlendirmelerde dentin dokusunun renk, nem ve kıvam durumu incelenmiřtir.

Dentin renginin deđerlendirilmesinde Bjorndal'ın (217) 2014 skalasından yararlanılmıř ve her ařamada dentin rengi bu skala ile kıyaslanmıřtır.



**Resim 26:** A) Açık sarı ve sarı dentin rengi. B) Açık kahverengi dentin rengi C) Koyu kahverengi/siyah dentin rengi

Kıvam ise sondun dentine saplanma miktarı ve kolaylığına göre değerlendirilmiştir. Buna göre;

Çok yumuşak: Sondun rahatça dentine saplandığı durum,

Yumuşak: Sondun herhangi bir dirençle karşılaşmadan dentine saplandığı durum,

Orta sert: Sondun bir miktar dirençle karşılaştığı durum,

Sert: Etkilenmemiş dentine benzer bir sertliğin bulunduğu durum olarak belirlenmiştir.

Dentin nemliliği ise, sondun dentine bastırıldığında sıvı sızdırıp sızdırmamasına göre ıslak veya kuru olarak değerlendirilmiştir.

### 3.6. Mikrobiyolojik Değerlendirme

Mikrobiyolojik incelemeler için, tüm gruplardaki dişlerden dentin örnekleri alınmıştır. Örnekler kontrol grubunda;

- İlk aşamada nekrotik çürük uzaklaştırıldıktan hemen sonra (T0),
- İkinci aşamada  $\text{Ca(OH)}_2$ 'nin uzaklaştırılmasından hemen sonra (T2) ve
- İkinci aşamada çürük tamamen temizlendikten hemen sonra (T3) olmak üzere 3 örnek alınmıştır.


Pozitif kontrol (klorheksidin diglukonat) ve deney (ozon) gruplarında ise,

- İlk aşamada nekrotik çürük uzaklaştırıldıktan hemen sonra (T0),
- İlk aşamada dezenfektan (klorheksidin diglukonat/ozon) uygulanmasından hemen sonra (T1),

- İkinci aşamada Ca(OH)<sub>2</sub>'nin uzaklaştırılmasından hemen sonra (T2) ve
- İkinci aşamada çürük tamamen temizlendikten hemen sonra (T3) olmak üzere 4 örnek alınmıştır.

Tüm gruplarda ilk aşamada dentin örneklerinin alındığı bölgeler sond ile gösterilerek fotoğraflanmış (Bkz. Resim 5, Resim 13, Resim 20) ve bekleme süresinden sonra örnekler yine aynı noktadan alınmıştır.

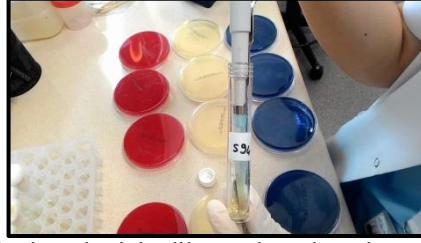Tüm gruplardan alınan bütün mikrobiyolojik örnekler, frezin yivlerinde iken, uygun taşıma sıvısı içeren tüplere alınarak, İzmir Katip Çelebi Üniversitesi Atatürk Eğitim Araştırma Hastanesi, Tıbbi Mikrobiyoloji Anabilim Dalı'ndaki mikrobiyoloji laboratuvarına 2 saat içerisinde ulaştırılmıştır.



**Resim 27:** Tiyoglukolat taşıma sıvıları ve yivleri dentin örnekleri ile dolu karbid frezin bu sıvı ile taşınması

Mikrobiyoloji laboratuvarına ulaştırılan örneklerde *S. mutans* ve laktobasil türlerine ait koloni sayımı ve toplam koloni sayımı (Colony forming unit, Koloni oluşturan birim, CFU/ml) yapılmıştır. 1 ml taşıma solüsyonu (GN broth/Thioglycollate Broth, RTA Laboratuvarları; Kocaeli, Türkiye) içerisindeki örneklerin her biri laboratuvar koşullarında 15 sn süre ile vorteks karıştırıcıda (Velp Scientifica, Italy) homojenize edilmiştir. Homojenizasyon sonrasında her bir örneğin on katlı dilüsyonları, steril tüplerdeki sıvı besiyeri (GN broth; RTA Laboratuvarları; Kocaeli, Türkiye) içerisinde yapılmıştır. Her gruba ait dilüsyon örneklerinden 0,1 ml alınarak üç farklı besiyeri içeren agar plaklarına seyrelterek tek koloni ekimi yapılmıştır. *S. mutans* için seçici besiyeri olarak Mitis Salivarius agar (RTA Laboratuvarları; Türkiye), laktobasil için ise Rogosa agar (RTA Laboratuvarları; Kocaeli, Türkiye) kullanılmıştır. Toplam CFU sayısı ise %5 kan ilave edilmiş Brain Heart agara (RTA Laboratuvarları; Kocaeli, Türkiye) yapılan ekimlerle belirlenmiştir. Değerlendirmeler anaerobik koşullarda (GaspakTM EZ, Anaerobic

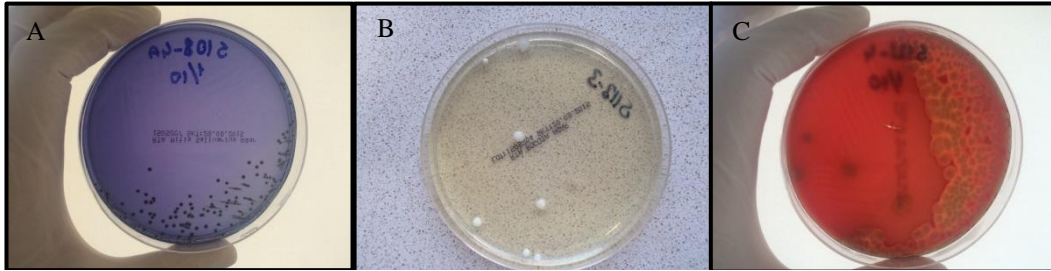
Container System, BD, USA) jar içinde 37,8 °C’de 48 saatlik inkübasyon sonrası makroskopik olarak yapılmıştır. Tanımlama ve koloni sayımları uygun olan dilüsyondaki petriden yapılmıştır. Aynı koşullarda besiyeri ve mikroorganizma kontrolleri yapılmıştır.



**Resim 28:** Mikrobiyolojik ölçümler için dilüsyonların hazırlanması



**Resim 29:** Etüve yerleştirilecek besiyerlerinin mikrobiyolojik jar içerisindeki görüntüsü



**Resim 30:** A) Mitis Salivarius agarda *S. mutans* kolonizasyonu B) Rogossa agarda laktobasil kolonizasyonu C) Kanlı Brain Heart agarda toplam CFU sayısı

### 3.7. İstatistiksel Analiz

Mikrobiyolojik ölçümler üzerinde, zaman aralıkları bazında (T0, T1, T2 ve T3) Shapiro-Wilk ve Levene’s testleri uygulanarak verilerin normal dağılım ve homojen grup varyansları gibi parametrik test varsayımlarını karşılamadıkları görülmüş, dolayısıyla parametrik olmayan testler kullanılmıştır. Çok gruplu karşılaştırmalarda,



istatistiksel olarak anlamlı bir Kruskal-Wallis testi sonrasında, takip testleri olarak Mann-Whitney U testleri uygulanmış, istatistiksel anlamlılık Bonferroni düzeltmesi uygulanmış nominal Alpha değerlerine dayandırılmıştır. Nominal ölçüm düzeylerine sahip, yani kategorik değerlendirmelere dayanan, renk, ve nem gibi değişkenlere ait tekrarlanan ölçümlere ait hem genel hem de gruplar bazındaki zamanlar arası karşılaştırmalar, nem ve renk için ki-kare testleri ile kıvam ise Friedman testi ile değerlendirilmiştir.

Tüm istatistik analizler, IBM SPSS Statistics Ver. 22 (2013, SPSS Inc., Chicago, Illinois, USA) programı kullanılarak elde edilmiştir.



## 4. BULGULAR

İki aşamalı indirekt pulpa tedavisinde, ozon uygulamasının antimikrobiyal etkinliğini kontrol gruplarıyla karşılaştırmalı olarak değerlendirmeyi amaçlayan çalışmamızda, tedavi prosedürü esnasında pulpası ekspozite olan dişlerin yüzdeleri hesaplanmış ancak bu dişler çalışma dışı bırakılmıştır. Çalışmamıza dahil edilen dişlerde kavite tabanındaki dentinin renk, nem ve kıvam özellikleri kaydedilmiş ve alınan dentin örnekleri incelenerek mikrobiyolojik bulgular elde edilmiştir.

### 4.1. Klinik Bulgular

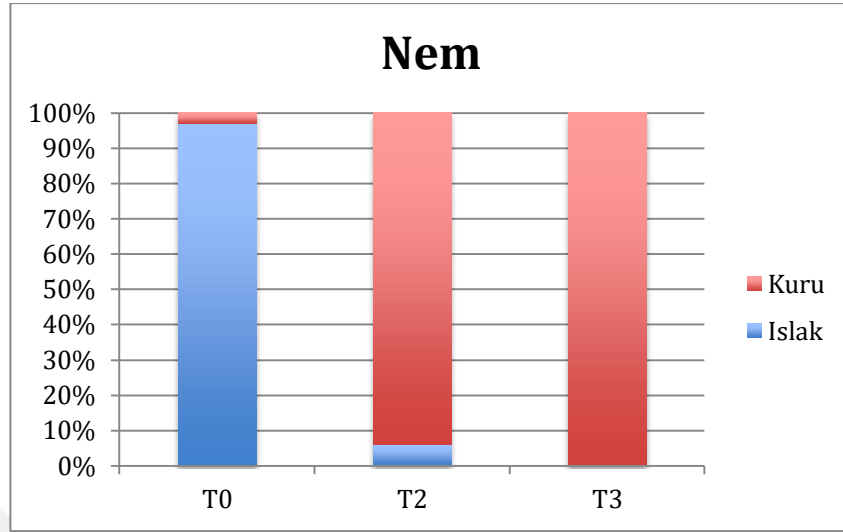
Çalışmamızda, iki aşamalı indirekt pulpa tedavisi uygulanan süt dişlerinin %3'ünde pulpa perforasyonu olduğu ve bu oranın kontrol grubunda %3,03, pozitif kontrol grubunda (klorheksidin diglukonat) %3,125 ve deney grubunda (ozon) %2,85 olduğu tespit edilmiştir.

#### 4.1.1. Dentin Renk, Nem ve Kıvamına Ait Bulgular

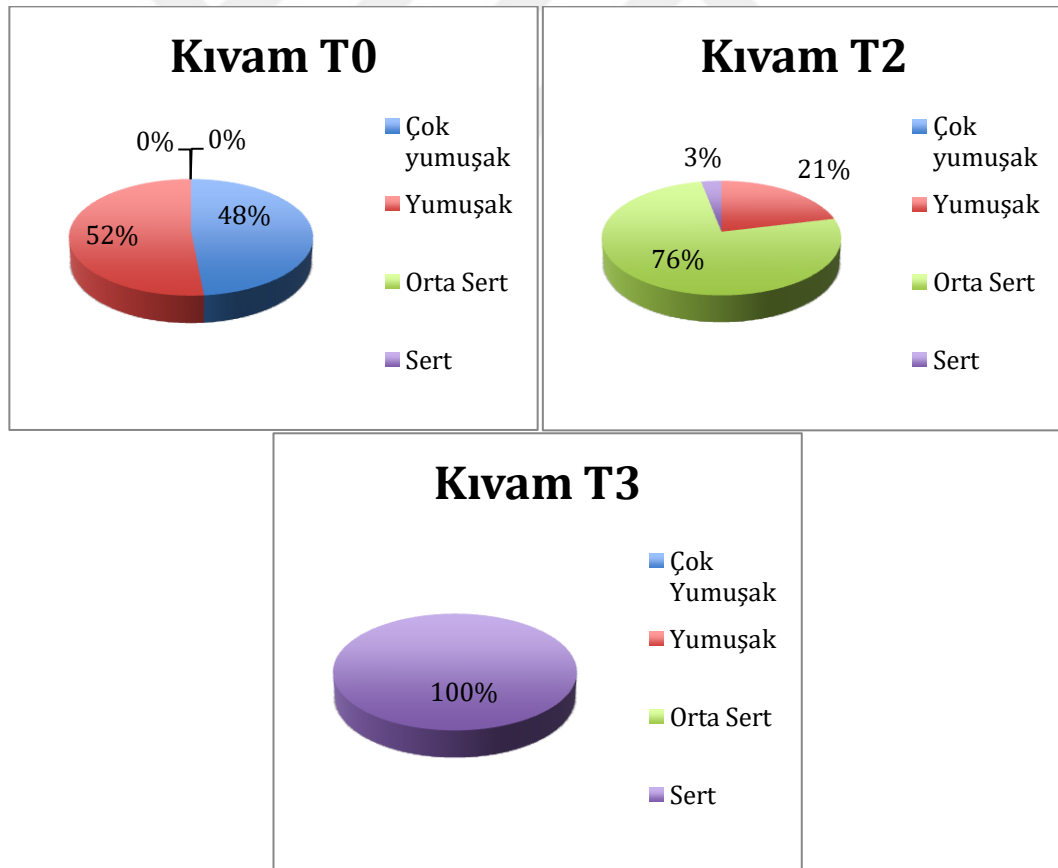
Çalışmamızda kavite tabanındaki dentin özellikleri her grup için ayrı ayrı değerlendirilmiştir.

Tüm çalışma gruplarında, ilk aşamada nekrotik çürük dokusu uzaklaştırıldıktan hemen sonra (T0), ikinci aşamada Ca(OH)<sub>2</sub> kaldırıldıktan hemen sonra (T2) ve ikinci aşamada tüm çürük kaldırıldıktan sonra (T3) dentinin renk, nem ve kıvam özellikleri değerlendirilmiştir. Demineralize dentin dokusu üzerine uygulanan antimikrobiyal ajanların, dentine ait klinik özellikler üzerinde etkisinin kısa sürede görülemeyeceği düşünüldüğünden, ajan uygulamalarının ardından (T1) klinik inceleme yapılmamıştır.

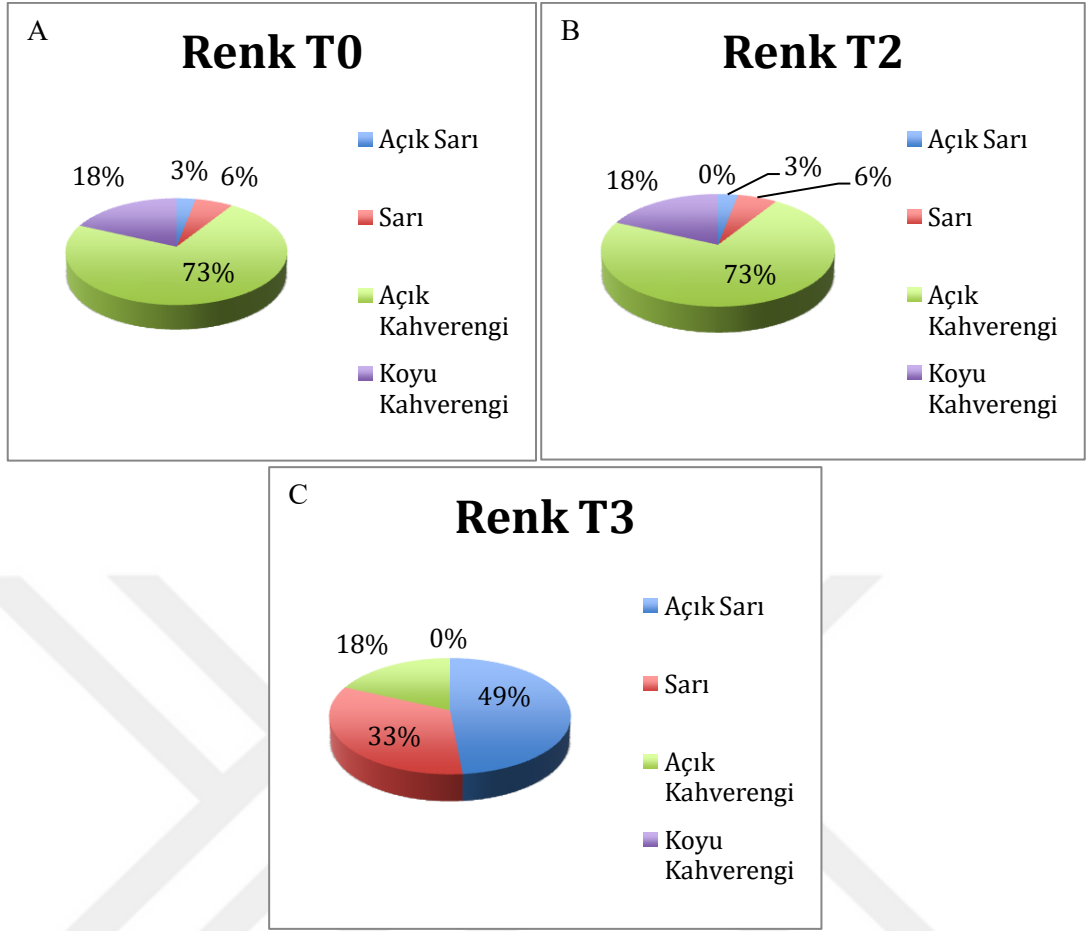
#### 4.1.1.1. Kontrol Grubuna Ait Bulgular



Şekil 7: Kontrol grubunda kavite tabanında bırakılan dokunun T0, T2 ve T3 zamanlarındaki nem dağılım grafiği



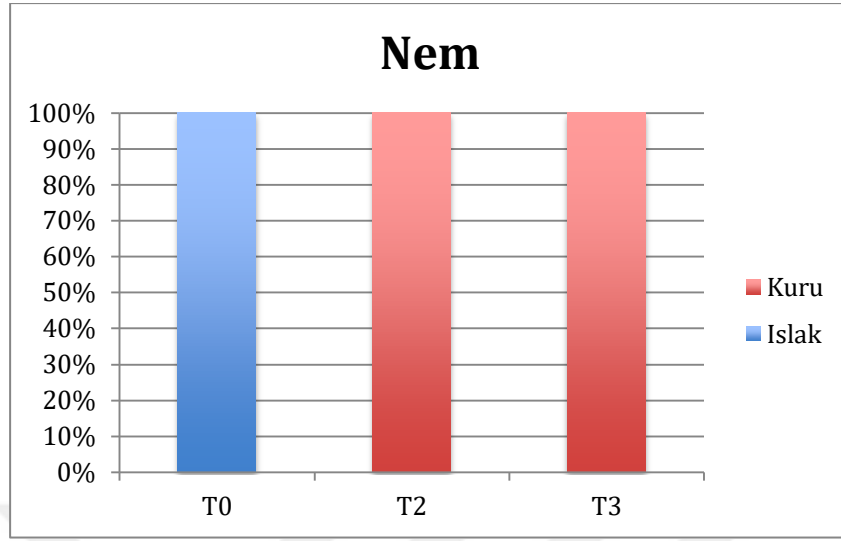
Şekil 8: A) Kontrol grubunda T0 zamanındaki kıvam özelliklerinin dağılım grafiği B) Kontrol grubunda T2 zamanındaki kıvam özelliklerinin dağılım grafiği C) Kontrol grubunda T3 zamanındaki kıvam özelliklerinin dağılım grafiği



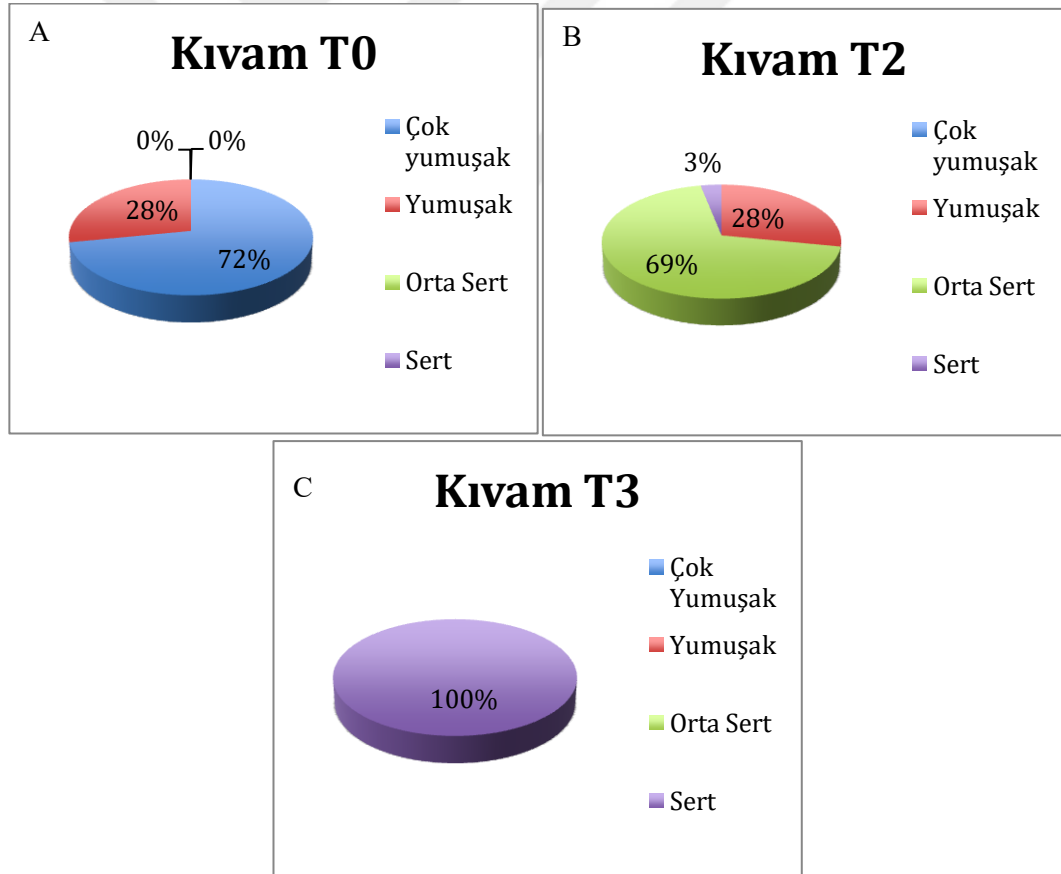
**Şekil 9:** A) Kontrol grubunda T0 zamanındaki renk dağılım grafiği B) Kontrol grubunda T2 zamanındaki renk dağılım grafiği C) Kontrol grubunda T3 zamanındaki renk dağılım grafiği

Bu sonuçlar ışığında, kontrol grubunda ilk aşamada kavitede bırakılmasına karar verilen çürük dokunun kıvamının %48 oranında çok yumuşak, %52 oranında yumuşak, renginin genellikle açık kahverengi (%73) ve nem özelliğinin %97 oranında ıslak olduğu görülürken, kavitenin tekrar açıldığı ikinci aşamada (T2), dentin renginin yine aynı oranda açık kahverengi (%73), kıvamının genellikle orta sert, yumuşak (%76, %21) ve nem özelliğinin ise %93,9 oranında kuru olduğu görülmüştür. Kavite tabanındaki tüm çürük doku uzaklaştırıldıktan sonra ise dentin renginin genellikle açık sarı-sarı (%49, %33), kıvamının tamamında sert (%100) ve nem özelliğinin ise tamamında kuru (%100) olduğu görülmüştür.

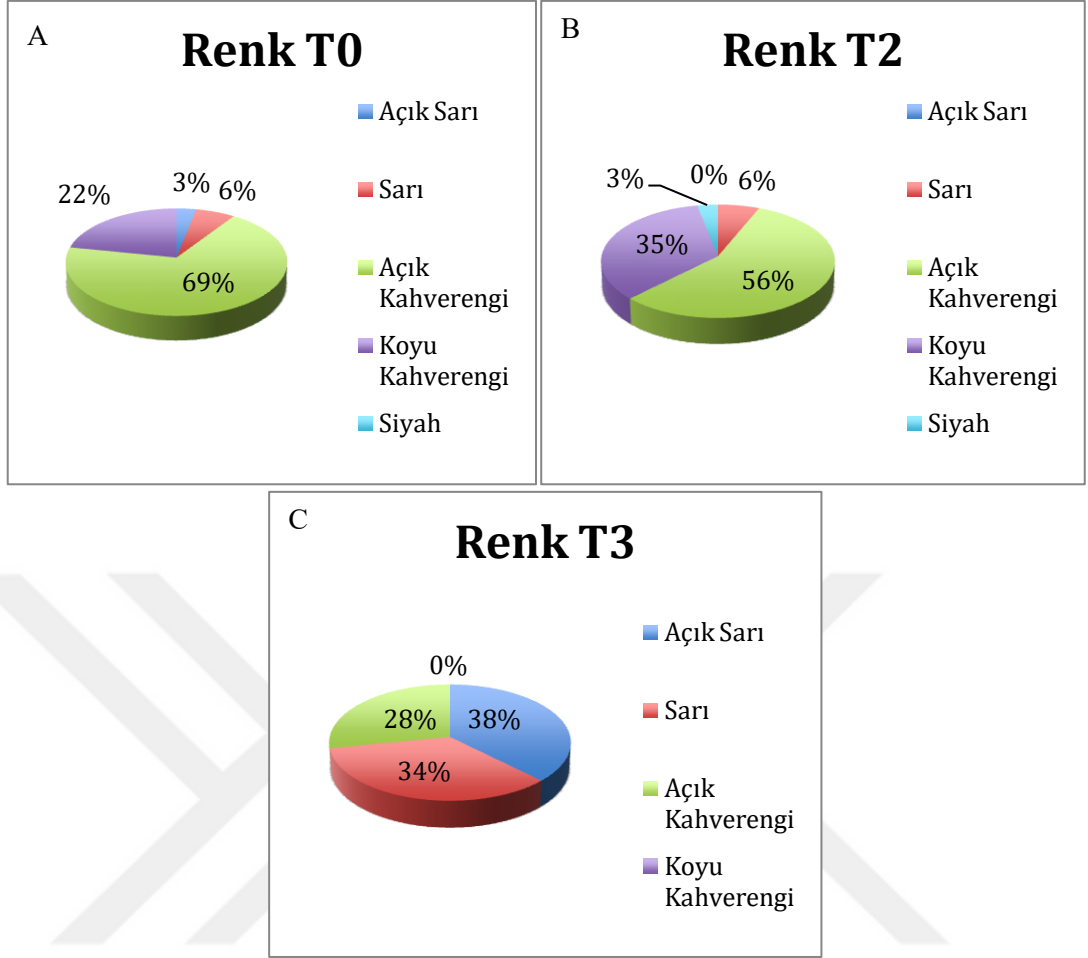
#### 4.1.1.2. Pozitif Kontrol Grubuna Ait Bulgular



Şekil 10: Pozitif kontrol grubunda kavite tabanında bırakılan dokunun T0, T2 ve T3 zamanlarındaki nem dağılım grafiği



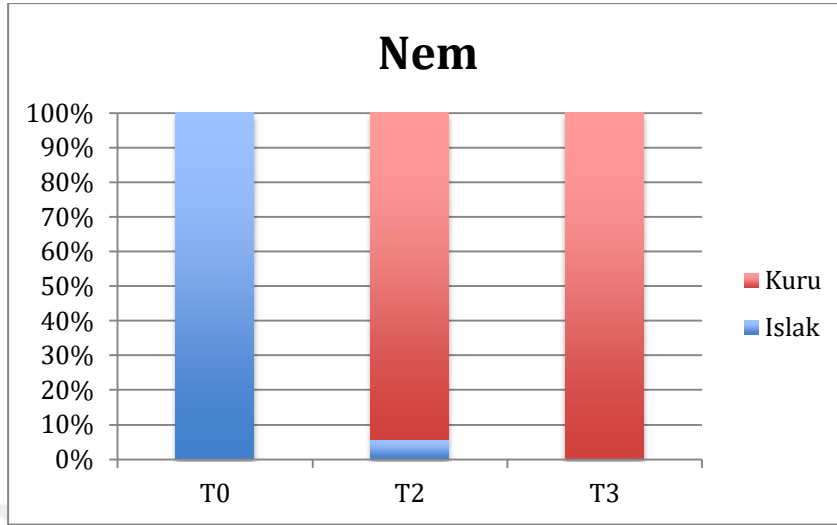
Şekil 11: A) Pozitif kontrol grubunda T0 zamanındaki kıvam özelliklerinin dağılım grafiği B) Pozitif kontrol grubunda T2 zamanındaki kıvam özelliklerinin dağılım grafiği C) Pozitif kontrol grubunda T3 zamanındaki kıvam özelliklerinin dağılım grafiği



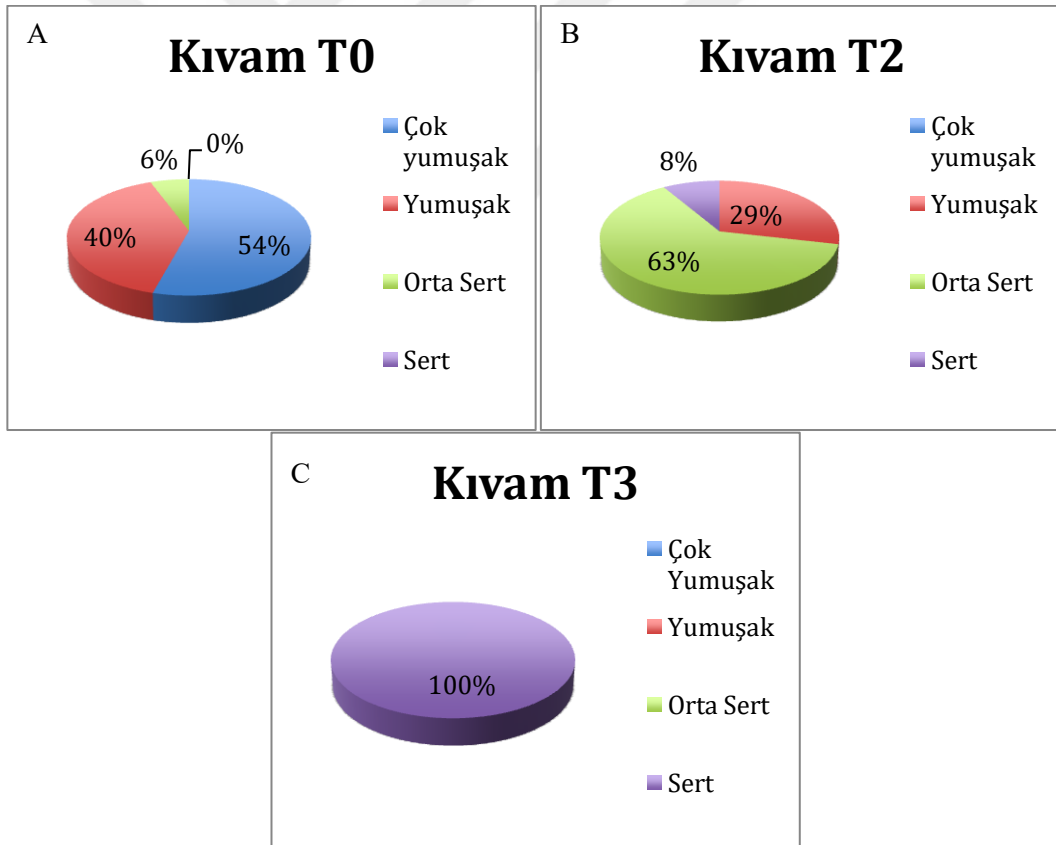
**Şekil 12:** A) Pozitif kontrol grubunda T0 zamanındaki renk dağılım grafiği B) Pozitif kontrol grubunda T2 zamanındaki renk dağılım grafiği C) Pozitif kontrol grubunda T3 zamanındaki renk dağılım grafiği

Pozitif kontrol grubunda ise ilk aşamada kavitede bırakılmasına karar verilen çürük dokunun renginin %69 oranında açık kahverengi, kıvamının %72 oranında çok yumuşak ve nem özelliğinin ise ıslak (%100) olduğu görülürken, kavitenin tekrar açıldığı ikinci aşamada (T2), dentin renginin %56 oranında açık kahverengi, kıvamının %69 oranında orta sert ve nem özelliğinin ise kuru (%100) olarak değiştiği görülmüştür. Kavite tabanındaki tüm çürük doku uzaklaştırıldıktan sonra ise dentin renginin genellikle açık sarı ve sarı (%38 ve %34), kıvamının sert (%100) ve nem özelliğinin ise kuru (%100) olduğu görülmüştür.

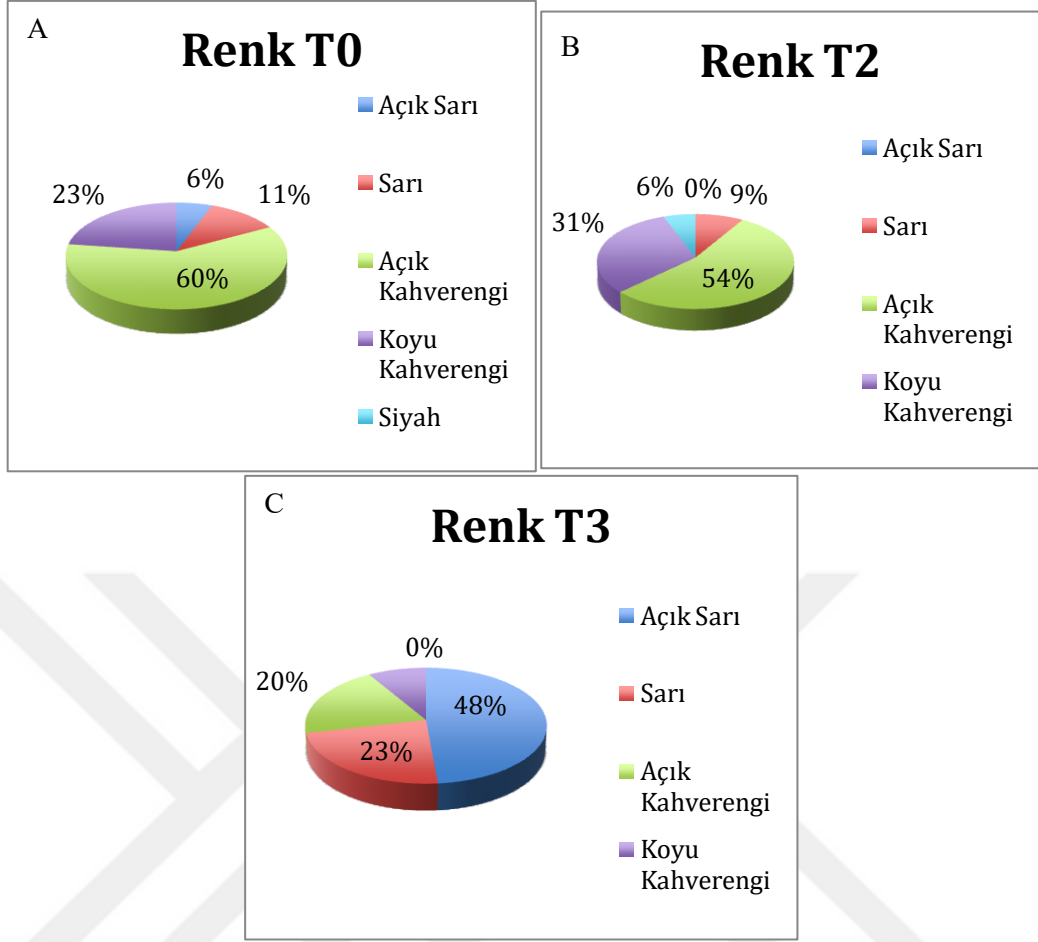
#### 4.1.1.3. Deney Grubuna Ait Bulgular



Şekil 13: Deney grubunda kavite tabanında bırakılan dokunun T0, T1 ve T2 zamanlarındaki nem dağılım grafiği



Şekil 14: A) Deney grubunda T0 zamanındaki kıvam özelliklerinin dağılım grafiği B) Deney grubunda T2 zamanındaki kıvam özelliklerinin dağılım grafiği C) Deney grubunda T3 zamanındaki kıvam özelliklerinin dağılım grafiği



Şekil 15: A) Deney grubunda T0 zamanındaki renk dağılım grafiği B) Deney grubunda T2 zamanındaki renk dağılım grafiği C) Deney grubunda T3 zamanındaki renk dağılım grafiği

Deney grubu değerlendirildiğinde ise ilk aşamada örneklerin %60'ının renginin açık kahverengi, %54'ünün kıvamının çok yumuşak ve %100'ünün nem özelliğinin ıslak olduğu görülürken, ikinci aşamada örneklerin genelinde dentin renginin açık kahverengi (%54), %63'ünde kıvamın orta sert ve %94,3'ünde nem özelliğinin kuru olduğu görülmüştür. Tüm çürük doku kaldırıldıktan sonra dentin renginin genellikle açık sarı ve sarı (%48 ve %23), kıvamının sert (%100) ve nem özelliğinin kuru (%100) olduğu görülmüştür.

Tüm gruplar genel olarak değerlendirildiğinde, T0 zamanından T3 zamanına gittikçe dentin nemliliğinin azaldığı ve dentin kıvamının sertleştiği görülmüştür. Dentin renginin ise ikinci aşamada kontrol grubunda değişmediği, pozitif kontrol ve deney gruplarında koyulaştığı ancak tüm çürük kaldırıldıktan sonra açılarak sağlıklı dentin rengine yaklaştığı görülmüştür. Klinik değişimler detaylı olarak incelendiğinde, T0-T2 zaman aralığında deney grubunun (ozon), kontrol grubuna



göre dentin dokusu rengini anlamlı bir şekilde daha fazla koyulaştırdığı ( $p=0,010$ ); ancak pozitif kontrol grubu (klorheksidin diglukonat) ile renk değişimi açısından aralarında anlamlı bir fark olmadığı ( $p=0,890$ ) görülmektedir. Yine T0-T2 zaman aralığında pozitif kontrol grubu (klorheksidin diglukonat) ile kontrol grubu arasındaki renk değişiminin ve T0-T3 zaman aralığında tüm gruplar arasındaki renk değişimi farkının anlamsız olduğu ( $p>0,05$ ) belirlenmiştir. Dentin nemliliği gruplar bazında değerlendirildiğinde, T0-T2 ve T0-T3 zaman aralıklarında dentin dokusu tüm gruplarda kademeli olarak kuru hale gelmiştir ve gruplar arasında anlamlı farklılık görülmemiştir ( $p=0,236$  ve  $p=0,359$ ). Kıvam değerleri incelendiğinde, nem özellikleri ile benzer şekilde, T0-T2 ve T0-T3 zaman aralıklarında tüm gruplarda dentin kıvamı sertleşmiştir ve gruplar arasında anlamlı farklılık belirlenmemiştir ( $p=0,625$  ve  $p=0,108$ ).

#### **4.1.2. Mikrobiyolojik Bulgular**

Pozitif kontrol (klorheksidin diglukonat) grubu ve deney (ozon) grubundaki dişlerde, ilk aşamada kavite tabanında bırakılmasına karar verilen çürük dokudan (T0), daha sonra kaviteye dezenfektan uygulanmasının hemen ardından (T1), ikinci aşamada geçici dolgu kaldırıldıktan hemen sonra (T2) ve çürük tamamen temizlendikten sonra (T3) olmak üzere dört farklı evrede dentin örnekleri alınmıştır. Kontrol grubunda, dişlere herhangi bir dezenfektan uygulanmadığından T1 aşaması gerçekleştirilmemiştir. Tüm gruplardan toplanan dentin örneklerinde *S. mutans*, laktobasil ve toplam CFU sayılarına bakılmış ve elde edilen mikrobiyolojik sonuçlar Tablo 5’te gösterilmiştir. Mikroorganizmaların zamana bağlı olarak azalma yüzdeleri de Tablo 6’da gösterilmiştir.

**Tablo 5:** T0, T1, T2 ve T3 zamanlarında alınan örneklerde gözlemlenen *S. mutans*, laktobasil ve toplam CFU sayıları

		T0	T1	T2	T3
T. CFU	Ortalama	6575160	746379	29155,25	148,94
	Std. Sapma	29367237,4	4066047,26	113041,05	350,344
Laktobasil	Ortalama	2280085	468491,9	18383,97	115,05
	Std. Sapma	10658060,6	2082674,63	94735,89	320,647
<i>S. mutans</i>	Ortalama	1896771	400927,4	36931,85	141,49
	Std. Sapma	10546208,1	1875601,96	224995,2	376,86
Toplam	Ortalama	3584005	538599,5	28157,02	135,23
	Std. Sapma	19087997,4	2839712,68	154956,98	349,189

**Tablo 6:** Farklı zaman aralıklarında, *S. mutans*, laktobasil ve toplam CFU sayılarında görülen azalma yüzdeleri

		T0-T1 Azalma Yüzdesi	T1-T2 Azalma Yüzdesi	T0-T2 Azalma Yüzdesi	T0-T3 Azalma Yüzdesi	T1-T3 Azalma Yüzdesi	T2-T3 Azalma Yüzdesi
T. CFU	Ortalama	65,22	39,17	79,153	98,14	77,88	66,583
	Std. Sapma	38,472	89,67	34,75	10,836	40,647	46,28
Laktobasil	Ortalama	60,20	65,40	85,387	99,84	82,14	57,071
	Std. Sapma	41,643	44,713	30,002	0,828	38,46	48,327
<i>S. mutans</i>	Ortalama	57,78	60,24	83,604	98,79	80,42	59,306
	Std. Sapma	41,792	47,009	32,464	7,441	39,738	47,921
Toplam	Ortalama	61,07	54,942	82,715	98,92	80,14	61,001
	Std. Sapma	40,564	64,568	32,454	7,623	39,449	47,52

Bakteri türleri çalışma gruplarından bağımsız olarak değerlendirildiğinde, tüm bakterilerde, tüm zaman aralıklarında, kademeli bir azalma olduğu görülmüştür.

Kontrol, pozitif kontrol ve deney gruplarındaki tüm mikroorganizmaların toplam sayısı ve standart sapma değerleri Tablo 7’de gösterilmiştir.

**Tablo 7:** Kontrol, pozitif kontrol ve deney gruplarında saptanan tüm mikroorganizmaların toplam sayısı ve standart sapma değerleri

Grup		T0	T1	T2	T3
Kontrol G.	Ortalama	6333172	-	33422,875	205,26
	Std. Sapma	26591328	-	204975,15	431,817
P. Kontrol G.	Ortalama	210869	54892,86	7053,57	53,57
	Std. Sapma	419504,334	145387,664	34570,429	219,773
Deney G.	Ortalama	3774431	936946,1	40480,39	137,25
	Std. Sapma	18214566,2	3794525,32	160493,637	338,582
Toplam	Ortalama	3584005	538599,5	28157,028	135,23
	Std. Sapma	19087997,4	2839712,68	154956,98	349,189

Tüm mikroorganizmaların toplam sayısının çalışma gruplarında ve tüm zaman aralıklarında görülen azalma yüzdeleri Tablo 8’de, bu değerlerin gruplar bazında ikili karşılaştırmaları ise Tablo 9’da gösterilmiştir.

**Tablo 8:** Tüm mikroorganizmaların toplam sayısının çalışma gruplarında ve tüm zaman aralıklarında görülen azalma yüzdeleri

Grup		Ortalama	Std. Sapma
T0-T1 Azalma Yüzdesi	P. Kontrol G.	77,67	30,964
	Deney G.	47,39	42,517
T0-T2 Azalma Yüzdesi	Kontrol G.	74,18	37,46
	P. Kontrol G.	93,25	19,385
	Deney G.	82,29	33,795
T0-T3 Azalma Yüzdesi	Kontrol G.	98,43	7,894
	P. Kontrol G.	99,78	1,126
	Deney G.	98,66	10,057
T1-T2 Azalma Yüzdesi	P. Kontrol G.	51,16	47,341
	Deney G.	64,59	43,449
T1-T3 Azalma Yüzdesi	P. Kontrol G.	67,42	46,744
	Deney G.	90,62	28,452
T2-T3 Azalma Yüzdesi	Kontrol G.	81,794	35,172
	P. Kontrol G.	32,78	46,736
	Deney G.	63,89	47,525

**Tablo 9:** Farklı zaman periyotlarındaki toplam mikroorganizma sayılarındaki azalma yüzdelерinin, gruplar bazında ikili karşılaştırmaları

	<b>Deney G.- Kontrol G.</b>	<b>Deney G.- P. Kontrol G.</b>	<b>P. Kontrol G.- Kontrol G.</b>
T0-T1 Azalma Yüzdesi	–	p=0,000	–
T0-T2 Azalma Yüzdesi	p=0,015	p=0,002	p=0,000
T0-T3 Azalma Yüzdesi	p=0,079	p=0,083	p=0,682
T1-T2 Azalma Yüzdesi	–	p=0,193	–
T1-T3 Azalma Yüzdesi	–	p=0,000	–
T2-T3 Azalma Yüzdesi	p=0,121	p=0,000	p=0,000

\*Mann-Whitney U test  $p < 0,05$  için sonuçlar istatistik olarak anlamlı kabul edilmiştir.

Bu oranlar değerlendirildiğinde;

- T0-T1 zaman aralığında klorheksidin diglukonat uygulamasının (pozitif kontrol grubu) mikroorganizma sayısını %77,67; ozon uygulamasının (deney grubu) ise %47,39 oranında azalttığı ve iki grup arasındaki farkın istatistiksel olarak anlamlı olduğu ( $p=0,000$ ),

- T1-T2 zaman aralığında pozitif kontrol (klorheksidin diglukonat) grubunda mikroorganizma sayısının %51,16, deney (ozon) grubunda %64,59 oranında azaldığı ve bu farkın istatistiksel olarak anlamlı olmadığı ( $p=0,193$ ),

- T0-T2 zaman aralığında kontrol grubunda mikroorganizma sayısında %74,18; pozitif kontrol (klorheksidin diglukonat) grubunda %93,25 ve deney (ozon) grubunda %82,29 oranında azalma olduğu ve gruplar arasında yapılan ikili karşılaştırmalarda pozitif kontrol grubunun (klorheksidin diglukonat) deney grubuna (ozon) göre; deney grubunun (ozon) ise kontrol grubuna göre bakteri sayısını anlamlı bir şekilde daha fazla azalttığı görülmektedir ( $p=0,002$  ve  $p=0,000$ ).

- T1-T3 zaman aralığında pozitif kontrol grubunda (klorheksidin diglukonat) mikroorganizma sayısında %67,42; deney grubunda (ozon) %90,62 oranında azalma olduğu ve gruplar arasında farkın istatistiksel olarak anlamlı olduğu ( $p=0,000$ ),

- T2-T3 zaman aralığında kontrol grubunda mikroorganizma sayısının %81,7; pozitif kontrol grubunda (klorheksidin diglukonat) %32,78 ve deney grubunda

(ozon) %63,89 oranında azaldığı ve pozitif kontrol grubu (klorheksidin diglukonat) ile diğer gruplar arasındaki farkın anlamlı olduğu (p=0,000), ancak deney grubu (ozon) ve kontrol grubu arasındaki farkın anlamlı olmadığı (p=0,121),

- T0-T3 zaman aralığında ise mikroorganizma sayısının, kontrol, pozitif kontrol (klorheksidin diglukonat) ve deney (ozon) gruplarında sırasıyla %98,43; %99,78; %98,66 oranında azaldığı ve her üç grubun ikili karşılaştırmalarında bu azalma oranlarının istatistiksel olarak anlamlı bir fark oluşturmadığı tespit edilmiştir (p>0,05).

*S. mutans*, laktobasil ve toplam CFU sayılarının tüm zaman aralıklarında gösterdikleri azalma yüzdelerinin çalışma grupları bazındaki dağılımı Tablo 10'da gösterilmiştir.

**Tablo 10:** *S. mutans*, laktobasil ve toplam CFU sayılarının farklı zaman periyotlarındaki azalma yüzdelerinin çalışma gruplarına göre dağılımı

Gruplar		T0-T1 Azalma Yüzdesi	T1-T2 Azalma Yüzdesi	T0-T2 Azalma Yüzdesi	T0-T3 Azalma Yüzdesi	T1-T3 Azalma Yüzdesi	T2-T3 Azalma Yüzdesi
Kontrol G. T. CFU	Ortalama	-	-	69,255	98,871	-	82,06
	Std. Sapma	-	-	41,663	5,083	-	37,079
Kontrol G. Laktobasil	Ortalama	-	-	78,959	99,631	-	81,771
	Std. Sapma	-	-	32,92	1,401	-	34,49
Kontrol G. <i>S. mutans</i>	Ortalama	-	-	74,32	96,821	-	81,543
	Std. Sapma	-	-	37,87	12,524	-	35,001
P. Kontrol G. T. CFU	Ortalama	81,66	48,86	95,603	99,372	66,613	38,02
	Std. Sapma	24,96	45,038	8,147	1,907	46,861	48,37
P. Kontrol G. Laktobasil	Ortalama	76,157	59,66	93,57	99,982	71,395	24,63
	Std. Sapma	33,46	48	18,661	0,035	45,983	43,48
P. Kontrol G. <i>S. mutans</i>	Ortalama	75,196	44,96	90,575	99,984	64,258	35,68
	Std. Sapma	34,34	49,36	26,967	0,026	48,774	48,76
Deney G. T. CFU	Ortalama	51,683	50,796	75,575	96,42	87,16	72,59
	Std. Sapma	42,52	44,619	37,331	17,28	32,569	44,392
Deney G. Laktobasil	Ortalama	47,053	70,133	84,697	99,9	90,979	61,264
	Std. Sapma	43,534	41,946	33,71	0,24	28,736	48,973
Deney G. <i>S. mutans</i>	Ortalama	43,437	72,826	86,594	99,649	93,723	57,827
	Std. Sapma	42,359	41,592	29,899	1,71	23,844	49,201
Toplam	Ortalama	61,066	58,524	82,715	98,917	80,144	61,001
	Std. Sapma	40,563	45,618	32,454	7,6	39,449	47,52

Bu deęerler istatistiksel olarak deęerlendirildięinde;

- T0-T1 aralıęında, *S. mutans*, Laktobasil ve toplam CFU deęerlerinde grlen azalmanın, pozitif kontrol grubunda (klorheksidin dięlukonat), deney grubuna (ozon) gre daha anlamlı olduęu ( $p=0,002$ ;  $p=0,004$ ;  $p=0,004$ ) tespit edilmiřtir.

- T1-T2 aralıęında *S. mutans*, laktobasil ve toplam CFU deęerlerinde tm gruplarda azalma olduęu, ancak pozitif kontrol (klorheksidin dięlukonat), deney (ozon) ve kontrol grupları arasında bu azalmadaki farkın istatistiksel olarak anlamlı olmadığı grlmřtr ( $p=0,113$ ).

- T0-T2 aralıęında *S. mutans*, laktobasil ve toplam CFU deęerlerindeki azalma bakımından pozitif kontrol grubu (klorheksidin dięlukonat) ve deney grubu (ozon) arasında istatistiksel olarak anlamlı bir fark olmadığı ( $p>0,05$ ) grlmřtr. Pozitif kontrol grubu (klorheksidin dięlukonat) ve kontrol grubu arasında yalnızca laktobasil deęerindeki azalmanın anlamlı olduęu ( $p=0,005$ ), deney grubu (ozon) ve kontrol grubu arasında ise *S. mutans*, laktobasil ve toplam CFU deęerlerindeki azalmanın anlamlı fark oluřturmadıęı tespit edilmiřtir ( $p>0,05$ ).

- T0-T3 zaman aralıęında, gruplar iinde hibir mikroorganizma tr arasında anlamlı bir farklılık grlmemiřtir ( $p=0,121$ ).

- T2-T3 zaman aralıęında ise *S. mutans* ve toplam CFU deęerleri iin pozitif kontrol grubunu (klorheksidin dięlukonat), deney (ozon) ve kontrol grupları arasında istatistiksel bir fark grlmezken ( $p>0,05$ ); laktobasil deęerindeki azalmanın pozitif kontrol grubunda (klorheksidin dięlukonat), kontrol grubuna gre daha anlamlı olduęu ( $p=0,006$ ), ancak pozitif kontrol grubu (klorheksidin dięlukonat) ile deney grubu (ozon) arasında ve deney grubu (ozon) ile kontrol grubu arasında anlamlı bir fark olmadığı grlmřtr ( $p=0,597$  ve  $p=1,000$ ).

T0-T1 zaman aralıęında, ozon ve klorheksidin dięlukonat uygulamalarının *S. mutans*, laktobasil ve toplam CFU zerinde anında oluřturdukları etkilerinin karřılařtırılması Tablo 11’de verilmiřtir.

**Tablo 11:** Ozon ve klorheksidin diglukonatın *S. mutans*, laktobasil ve toplam CFU değerleri üzerinde anında oluşturdukları etkilerinin karşılaştırılması

Dezenfektan Uygulamaları ve Bakteri türleri (T0-T1 aralığı)		Test İstatistik	Std. Sapma	Std. Test İstatistik	Anlamlılık Düzeyi	Düzenlenmiş P* değeri
Ozon G.	<i>S. mutans</i> - Laktobasil	4,441	12,970	0,342	0,732	1,00
Ozon G.	<i>S. mutans</i> - T. CFU	9,338	12,970	0,720	0,472	1,00
Ozon G.	Laktobasil- T. CFU	4,897	12,970	0,378	0,706	1,00
Pozitif Kontrol G.	T. CFU- Laktobasil	4,857	14,292	0,340	0,734	1,00
Pozitif Kontrol G.	T. CFU- <i>S. mutans</i>	5,929	14,292	0,415	0,678	1,00
Pozitif Kontrol G.	Laktobasil- <i>S. mutans</i>	1,071	14,292	0,075	0,940	1,00

\*Kruskal-Wallis test  $p < 0,05$  için sonuçlar anlamlı olarak kabul edilmiştir.

Ozon ve klorheksidin diglukonat uygulamalarının *S. mutans*, laktobasil ve toplam CFU üzerinde anında oluşturdukları etkiler, kendi içlerinde ayrı olarak değerlendirildiğinde, hem ozonun hem de klorheksidin diglukonatın her üç bakteri grubu üzerindeki etkisinin istatistiksel olarak anlamlı bir fark oluşturmadığı görülmüştür ( $p > 0,05$ ). Bu sonuç çalışmada incelenen bakteri türlerinin ozon ya da klorheksidin diglukonata karşı duyarlılıklarının benzer olduğunu göstermektedir.

## 5. TARTIŞMA

Asemptomatik derin çürüklü süt dişlerinde, geleneksel tedavi yaklaşımı olarak çürüğün tamamının tek seferde temizlenmesi pulpa perforasyonlarına neden olabilmektedir. Bu durumda pulpal sağlığı koruyacak ve canlılığını devam ettirebilecek alternatif tedavi ihtiyaçları doğmaktadır. AAPD, süt dişlerinde çürük dentinin kaldırılması sırasında görülen pulpa perforasyonlarında direkt pulpa kapaklaması uygulamasını önermemektedir (6). Bu durumda pulpotomi veya pulpektomi gibi tedavi seçenekleri gereksinimi doğmaktadır.

Ranly ve Garcia-Godoy (218), süt dişlerinde amputasyon uygulamalarının basit uygulanabilir olması ve daha kesin sonuçlar verdiği düşünüldüğü için indirekt pulpa tedavisi yerine tercih edilmesi gerektiğini savunmuşlardır. Araştırmacılar süt dişi dentin dokusunun ince olması nedeniyle, çürüğün pulpaya yakınlığının değerlendirilmesinin güç olabileceğini belirtmişlerdir.

Ancak yapılan çalışmalarda, süt dişlerinde indirekt pulpa tedavilerinin klinik başarısının direkt pulpa kaplaması veya pulpotomiye kıyasla daha yüksek olması, derin çürük lezyonlu dişlerde alternatif olarak tercih edilebilir bir tedavi yöntemi olmasını sağlamaktadır (137, 138). Farooq ve ark. (137), 133 adet derin çürük lezyonuna sahip süt dişinde gerçekleştirdikleri retrospektif çalışmalarında, indirekt pulpa tedavisi uygulanan dişlerdeki tedavi başarı oranını, formokrezol amputasyon uyguladıkları dişlerle karşılaştırmışlardır. 2-7 yıl aralığında yapılan kontrollerde, indirekt pulpa tedavisi başarı oranını %93, formokrezol amputasyonu başarı oranını ise %74 olarak rapor etmişler ve farkın istatistiksel olarak anlamlı olduğunu bildirmişlerdir. Ayrıca geri dönüşümlü pulpitis teşhisi konmuş derin çürüklü süt dişlerinde, indirekt pulpa tedavisi uygulamasının, amputasyon tedavisine alternatif olarak uygulanabileceğini belirtmişlerdir. Vij ve ark. da (138) benzer şekilde indirekt pulpa tedavisinin formokrezol amputasyonuna göre daha üstün başarı oranına sahip olduğunu ve formokrezol amputasyonu uygulanmış dişlerin indirekt pulpa tedavisi uygulanmış dişlere göre daha erken ekfoliyeye olduklarını rapor etmişlerdir. İndirekt pulpa tedavisinin amputasyon tedavisine alternatif olarak uygulanmasının değerlendirildiği literatür derlemesinde, indirekt pulpa tedavisinin daha yüksek başarı oranlarına sahip olduğu bildirilmiştir (139).



Reeves ve Stanley'e göre (219), daimi dişlerde çürük lezyonu sınırının pulpadan 1,1 mm ve daha fazla uzakta olması pulpada herhangi bir patolojik semptom oluşturmazken, bu uzaklığın 0,5 mm'ye düşmesiyle pulpada patolojik değişiklikler ile birlikte reperatif dentin formasyonu süreci başlamaktadır. Lin ve Langeland (220), pulpanın iyileşme kapasitesiyle ilgili olarak, pulpada perforasyon görülmediği takdirde iyileşmenin en üst düzeyde olacağını bildirmişlerdir. Ancak çürük lezyonu kaldırılırken gerçekleşen perforasyonda ise tedavi prognozu tahmin edilememektedir. Bu araştırmacılar aynı zamanda, dişte herhangi bir ağrı semptomu varlığı durumunda, pulpada nekrotik alan oluştuğunu ve sıklıkla radiküler pulpaya ilerlemiş olabileceğini belirtmişlerdir. Bazı araştırmacılar ise çürük lezyonunun tamamen kaldırılması sırasında, enfekte dentin partiküllerinin pulpa içerisine itilme ve pulpal enflamatuar yanıtın bozulma riskinin bulunduğunu ileri sürmüşlerdir (221).

İki aşamalı indirekt pulpa tedavisi, radyografik olarak çürüğün pulpaya kadar ilerlemiş görüldüğü, asemptomatik derin çürüğe sahip dişlerde pulpal perforasyonları engellemek ve pulpanın canlılığını devam ettirmeyi amaçlayan bir tedavi seçeneğidir (122, 147). Derin çürüklü süt ve daimi dişlerde çürüğün tek aşamada tamamen kaldırılması yerine, iki aşamalı indirekt pulpa tedavisi uygulamasının pulpal perforasyon riskini azalttığı pek çok çalışmada gösterilmiştir (4, 122, 145, 148).

Süt dişlerinde dentin dokusunun daimi dişlere göre daha ince ve daha az mineralize olması, çürüğün süt dişlerinde hızla ilerleyerek pulpaya kısa sürede ulaşmasına neden olmaktadır (174). Al-Zayer ve ark. (141) 2003 yılında yayınladıkları retrospektif çalışmalarında 2. süt azı dişlerinde gerçekleştirilen indirekt pulpa tedavilerinin 1. süt azı dişlere göre daha başarılı olduğunu bildirmişlerdir. Kök anatomileri, boyutları ve restorasyon zorluklarındaki farklılıklar bunda etkili olabilmektedir. Bu nedenlere ek olarak, radyografik değerlendirmenin daha kolay ve net bir şekilde yapılabilmesi de göz önüne alınarak, bu çalışma kapsamına sadece alt ikinci süt molar dişler dahil edilmiştir.

Vital pulpa tedavileri uygulanırken, vaka seçiminde, pulpanın iyileşme potansiyelini ve tedavi başarısını etkileyebileceği için hastanın genel medikal hikayesi ve sistemik rahatsızlık varlığı göz önünde bulundurulmalıdır (222). Bağışıklık sistemi baskılanmış çocuklarda ciddi bir enfeksiyona sebep olmaması

açısından genellikle derin çürüklü dişlerde pulpa tedavileri uygulamak yerine dişlerin çekimi tercih edilmektedir (223). Bu nedenle çalışmamızda yer alacak hastaların seçiminde, çalışmanın standartlarını ve başarısını etkilememesi adına, çocukların herhangi bir sistemik rahatsızlığı olmamasına ve iki aşamalı indirekt pulpa tedavisi uygulamasına uyum sağlayacak düzeyde kooperasyon göstermelerine dikkat edilmiştir.

Ağrı, derin çürüklü dişlerde pulpanın durumu ile ilgili bilgi veren en önemli klinik bulgulardan biridir. Provake ağrı, bir uyarıcı ile başlayan, ancak uyarıcı ortadan kaldırıldığında kaybolan bir ağrı çeşididir ve bu tip ağrının görüldüğü dişlerde, pulpanın sağlıklı ve pulpadaki enflamasyonun genellikle geri dönebilir olduğu düşünülür. Spontan ağrı ise herhangi bir uyarıcı olmaksızın başlayabilen ve ileri derecede pulpa harabiyetinin varlığını gösteren bir ağrı çeşididir (118). Bu bilgilere dayanarak çalışmamıza spontan ağrısı bulunmayan ve dolayısıyla geri dönüşümsüz pulpitis belirtisi göstermeyen, perküsyon ya da palpasyon hassasiyeti bulunmayan, patolojik mobilitesi, ödem, fistül gibi ağız içi bulguları olmayan dişler dahil edilmiştir. Süt dişlerinin vitalite değerlendirmelerinde elektrikli ve termal testler güvenilir bulunmamaktadır. Bu durum küçük yaştaki çocuğun testi anlama kabiliyeti ile ilişkilendirilmiştir. Bu nedenle çalışmamızda, elektrikli ve termal testlere ek olarak klinik bulgular da göz önünde bulundurulmuştur. Ayrıca çalışmaya dahil edilen tüm dişlerin, tedavi öncesinde alınan radyografilerde, sağlıklı lamina duralara sahip olmasına, kemikte ya da diş köklerinde herhangi bir rezorpsiyonun bulunmamasına dikkat edilmiştir.

Tedaviler sırasında olası tükürük ve dolayısıyla bakteri kontaminasyonunu önlemek, diş çevresindeki yumuşak dokuları (dil, yanak vb.) kullanılan alet ve medikamentlerden korumak, alet, partikül ya da debrisin yutulma ve inhale edilme riskini azaltmak amacıyla tüm tedavi aşamaları boyunca lastik örtü uygulaması yapılmıştır (224).

İki aşamalı indirekt pulpa tedavisinin ilk aşamasında kavitenin lateral duvarlarındaki çürüğün tamamı, pulpal duvar üzerinde de nekrotik olduğu düşünülen yumuşak enfekte dentin kaldırılmakta ve pulpanın perfore olmaması için bir miktar rezidüel çürük dentin kavitede bırakılmaktadır. Ancak bırakılacak çürük ile ilgili araştırmacılar arasında bir fikir birliği söz konusu değildir (225). Alaçam (226),

indirekt pulpa tedavilerinde dentin yumuşaklığının el hassasiyeti ile belirlenebilirliğini değerlendirdiği çalışmada, deneyimli bir hekimin el hassasiyeti ile dentinin niteliği konusunda bilgi sahibi olabileceğini belirtmiştir. Bu nedenle çalışmamızda ilk aşamada kavite tabanında bırakılacak çürük dokusunun miktarına el hassasiyeti ile karar verilmiştir.

İndirekt pulpa tedavisinde genel kabul gören uygulama şekli, çürüğün büyük kısmı kaldırıldıktan sonra bakteristatik ya da bakterisidal bir kaide uygulanmasıdır. Çalışmalar, indirekt pulpa tedavisi başarısının kullanılan kaide materyalinden bağımsız olduğunu göstermektedir. Ancak  $\text{Ca(OH)}_2$  hem antibakteriyel hem de sert doku oluşumunu uyarıcı özelliğe sahip olmasından dolayı vital pulpa tedavilerinde sıklıkla kullanılmaktadır. Ayrıca yapılan çalışmalarda, iki aşamalı indirekt pulpa tedavilerinde, ilk aşamada kavitede bırakılan çürük dentin üzerine  $\text{Ca(OH)}_2$  uygulanmasıyla, ikinci aşamada  $\text{Ca(OH)}_2$  kaldırıldıktan sonra altındaki dentin dokusunda, mikroorganizma sayısının anlamlı ölçüde azaldığı rapor edilmiştir (88, 147). Antibakteriyel özelliğinin yanı sıra bakteriyel büyümeyi engellemesi ve mineralizasyonu uyarması nedeniyle vital pulpa tedavilerinde kullanımı önerilmektedir. Bu nedenle çalışmamızda tüm gruplarda ilk aşamada kavite tabanında bırakılan çürük üzerine baz ve katalizörden oluşan ve kendiliğinden sertleşen  $\text{Ca(OH)}_2$  kaidesi uygulanmıştır.

Cam iyonmer simanlar, mine ve dentine kimyasal olarak bağlanabilmesi, biyouyumlu olması, flor salınımı yapabilmesi ve termal genleşme ve büzülmesinin istenilen düzeyde olması gibi özelliklerinden dolayı tercih edilen restoratif materyallerdir (227). Günümüzde cam iyonmer simanların birçok formu mevcuttur. Bunlardan biri ideal toz likit karıştırma oranına sahip ve kullanımı oldukça kolay olan kapsül formudur. Friedl ve ark. (228), 151 adet daimi molar dişte sınıf I ve sınıf II kaviteleri kapsül cam iyonmer (Equia Fil Capsule; GC Corporation, Tokyo, Japan) ile restore ettikleri çalışmalarında, 2 yıllık takip sonucunda kapsül cam iyonmerin bu tip kavitelerde daimi restorasyon materyali olarak kullanılabilceği sonucuna varmışlardır. Gürkan ve ark. (229), daimi dişlerde 80 adet sınıf I ve 60 adet sınıf II kavitede, kapsül cam iyonmer siman ve kompozit rezinin klinik başarısını karşılaştırdıkları çalışmalarında, kapsül cam iyonmer siman ve kompozit rezinin başarılı klinik performans gösterdiğini ve iki materyalin de benzer başarı oranına

sahip olduğunu rapor etmişlerdir. Bu bulgular göz önünde bulundurularak, ilk aşama ile ikinci aşama arasında geçen sürede, dişlerin geçici restorasyonunda herhangi bir olumsuzluk yaşanmaması adına çalışmamızda, dişler kapsül cam iyonmer siman ile geçici olarak restore edilmiştir.

Bir miktar çürük dokunun kavitede bırakıldığı ilk seans ile kavitenin tekrar açıldığı ikinci seans arasında ne kadar sürenin geçmesi gerektiği ile ilgili net bir bilgi mevcut değildir. Yapılan çalışmalarda 3 haftadan 12 aya kadar çeşitli bekleme süreleri rapor edilmiştir (88, 122, 154, 155). Leksell ve ark. (122), ilk aşama ile ikinci aşama arasında geçen sürenin kısa (8-10 hafta) ya da uzun (11-24) olmasının, iki aşamalı indirekt pulpa tedavisindeki pulpa perforasyon oranlarını etkilemediğini rapor etmişlerdir. Ancak Traubman (159), süt ve daimi dişlerde gerçekleştirilen indirekt pulpa tedavisi sırasında, dentin formasyonun en fazla olduğu dönemin ilk ay olduğunu, ancak yıl boyunca bu formasyonun devam ettiğini bildirmiştir. Aynı çalışmada bazı dişlerde 1 yılın sonunda 390 µm kalınlığında yeni dentin formasyonunun gerçekleştiği rapor edilmiştir. Bjorndal ve Thylstrup (144), 24 pratisyen ile yaptıkları çalışmalarında, 94 hastada daimi dişlere uyguladıkları indirekt pulpa tedavilerinin ikinci aşamalarını, dişlerin %13'ünde 4 ay, %17'sinde 6 ay olmak üzere 2-19 ay sonra gerçekleştirmişlerdir. Çalışma sonucunda tüm dişlerin yalnızca 5 tanesinde pulpa perforasyonu görülmüştür. Bjorndal ve Larsen (88), iki aşamalı indirekt pulpa tedavisi uyguladıkları 9 derin çürüklü daimi dişte, ilk aşama ile ikinci aşama arasında geçen sürenin 4-6 ay olduğunu ve dişlerin hiçbirinde pulpa perforasyonu bulunmadığını rapor etmişlerdir. Bu bilgiler doğrultusunda çalışmamızda ilk aşama ile ikinci aşama arasındaki bekleme süreci 4 ay olarak kararlaştırılmıştır.

İki aşamalı indirekt pulpa tedavisinin ilk aşamasında geçici restorasyon uygulanmadan önce ve ikinci aşamada geçici restorasyon kaldırıldıktan hemen sonra dentin dokusundan alınan örneklerde mikrobiyolojik değişimlerin incelendiği tüm çalışmalar, bu süreçte bakteri sayısında azalma olduğunu göstermektedir (88, 154, 155). Maltz ve ark. (230), 32 derin çürük lezyonlu dişe uyguladıkları indirekt pulpa tedavisinin anaerobik, aerobik bakteriler, laktobasiller ve mutans streptokokları miktarlarındaki azalmaya etkisini inceledikleri çalışmalarında, 6-7 ay sonra tüm bakteri türlerinde azalma gözlendiğini bildirmişlerdir. Bjorndal ve Larsen (88), iki

aşamalı indirekt pulpa tedavisi uyguladıkları çalışmalarında laktobasil ve streptokok türleri miktarının ilk aşama ile ikinci aşama arasındaki farkını incelemişler ve her iki türde de azalma gerçekleştiğini rapor etmişlerdir. Wicht ve ark.'nın (155) çalışmalarında da laktobasil ve streptokok türlerinin iki aşamalı indirekt pulpa tedavisi uygulanan dişlerdeki azalması incelenmiş ve sonuç olarak her iki türde de azalma gözlemlendiği rapor edilmiştir. Çürük başlangıcından sorumlu tutulan bakterinin streptokok türü ve ilerlemesinden sorumlu tutulan bakterinin ise laktobasil türü olması ve iki aşamalı indirekt pulpa tedavisinin antimikrobiyal etkinliğinin değerlendirildiği çalışmalarda en sık değerlendirilen bakteri türlerinin *S. mutans* ve laktobasiller olması nedeniyle, çalışmamızda mikrobiyolojik değerlendirmeler için *S. mutans*, laktobasil ve toplam CFU değerleri kullanılmıştır. İndirekt pulpa tedavilerinin mikrobiyolojik etkinliğinin değerlendirildiği çalışmalarda genel olarak, ilk aşamada kavitede bırakılmasına karar verilen çürük dokusundan alınan örnekler ile planlanan bekleme süresinin ardından kavite tekrar açıldığında alınan örnekler karşılaştırılmıştır (88, 157, 158, 230). Bazı çalışmalarda bu zamanlara ek olarak, kavitedeki tüm çürük doku kaldırıldıktan sonra da dentin örnekleri alınmıştır (88, 231). Bizim çalışmamızda da, iki aşamalı indirekt pulpa tedavisinin bakteriler üzerindeki etkinliğini değerlendirmek için, kavitede bırakılmasına karar verilen çürük dokudan (T0), ikinci aşamada kavite tekrar açıldığında (T2) ve tüm çürük dokusu kaldırıldıktan sonra (T3) dentin örnekleri alınmıştır. Bu 3 zamana ek olarak, uyguladığımız kavite dezenfektanlarının ilk etkinliğini değerlendirmek amacıyla, kavitede bırakılan çürük dokusu üzerine dezenfektan uygulanmasının hemen ardından (T1) bir kez daha dentin örnekleri alınmıştır.

Mikrobiyolojik inceleme amacıyla alınan dentin örnekleri, steril frezler ya da ekskavatörler yardımıyla toplanabilmektedir. Yapılan çalışmalarda, frezlerle toplanan örneklerin daha yoğunlukta olduğu görülmektedir (88, 155, 230, 232). Ekskavatörler daha çok atravmatik restoratif tedavi ve kemomekanik çürük temizleme yöntemlerinin mikrobiyolojik incelemelerinin yapıldığı çalışmalarda kullanılmaktadır (233). Bizim çalışmamızda da örnekler, steril edilmiş karbid frezler yardımıyla alınmıştır. Bu metodun tekrarlanabilirliği farklı çalışmalarda gösterilmiştir (147, 232).

İki aşamalı indirekt pulpa tedavilerinde, kavitedeki mikroorganizma sayısını azaltmaya yardımcı olması açısından kavite dezenfektanları da kullanılmaktadır. Klorheksidin diglukonat, karyojenik bakteri sayısını azalttığından ve aerob, anaerob, gram pozitif, gram negatif bakterilere, fungi ve bazı virüslere karşı antimikrobiyal etkinlik gösterdiğinden kavite dezenfeksiyonu için tercih edilen bir materyaldir (9, 228). Wicht ve ark. (155), yaptıkları randomize kontrollü klinik çalışmada, molar ve premolar dişlerde ilk aşamada çürük dentin dokusunun bir kısmı kaldırıldıktan sonra kaviteye bir grupta %1'lik klorheksidin ve %1'lik timol içeren verniği (Cervitec®), diğer grupta ise %3'lük demeklosiklin hidrokortizon içeren patı (Ledermix®) kavite dezenfektanı olarak uygulayarak kompomer ile restorasyonlarını gerçekleştirmişlerdir. Sonuçta kontrol grubu ile karşılaştırıldığında, her iki antimikrobiyal ajanın da mikroorganizma sayısını azaltmada etkili olduğunu rapor etmişlerdir. Ersin ve ark. (233), Botelho (234), Borges ve ark. (194) yaptıkları çalışmalar sonucunda hem laktobasil hem de streptokok türlerinin klorheksidin diglukonata duyarlı olduğunu rapor etmişlerdir. Tüm bu özelliklerinden dolayı, çalışmamızdaki pozitif kontrol grubunda uygulanacak olan kavite dezenfektanı, klorheksidin diglukonat olarak belirlenmiştir.

Klorheksidin diglukonatın yanı sıra kavite dezenfeksiyonu amacıyla kullanılabilen bir diğer güncel ajan da ozondur. Diş hekimliğinde ilk olarak 1950 yılında Edward Fisch tarafından kullanılmıştır. Antimikrobiyal, dezenfektan ve iyileştirici özellikleri nedeniyle diş hekimliğinde güncel olarak kullanımı devam eden ozon, güçlü oksidan özelliğe sahip olmakla beraber radikal özelliği taşımamaktadır (10).

Nagayoshi ve ark. (203), ozonun dental plaktaki mikroorganizmalar üzerine etkilerini araştırdıkları çalışmalarında, ozonun plak birikimini inhibe ettiğini ve *S. mutans* sayısını önemli ölçüde azalttığını rapor etmişlerdir. Ozonun oral mikroorganizmaların yol açtığı enfeksiyonların tedavisinde kullanılabilceğini bildirmişlerdir. Fagrell ve ark. (11), üç *S. mutans* türü ve bir laktobasil türü üzerinde ozonun antibakteriyel etkinliğini değerlendirdikleri çalışmalarında, 20 saniye ve üzerinde ozon uygulamasının bu 4 tür üzerinde bakterisidal etki gösterdiğini bildirmişlerdir. Benzer bir çalışmada Johansson ve ark. (12), *S. mutans*, *L. casei* ve *A. naeslundii* karyojenik türlerine 60 sn ozon uygulamasını takiben, bu türlerin

tamamına yakınının elimine edildiğini rapor etmişlerdir. Dukic ve ark. (13), 40 sn ozon uygulamasının *S. mutans* ve laktobasil türleri üzerine güçlü antibakteriyel etki gösterdiğini ve çürük tedavisinde yardımcı bir araç olarak kullanılabileceğini bildirmişlerdir Kapdan ve ark. (9), ozon gazının dezenfeksiyon etkinliğini değerlendirmek amacıyla çekilmiş insan dişlerinde kavite modelleri oluşturmuşlardır. Sterilize ettikten ve *S. mutans* ile kontamine ettikten sonra dişleri; kontrol grubu, %2 klorheksidin uygulanmış grup ve 80 sn ozon gazı uygulanmış grup olmak üzere 3 gruba ayırmışlardır. Daha sonra kaviteyi kompozit rezin ile restore etmişlerdir. 72 saat sonunda restorasyonlar uzaklaştırılmış ve dentin üzerindeki mikroorganizma sayısı değerlendirilmiştir. Sonuç olarak klorheksidin diglukonatın *S. mutans* üzerinde daha etkili olduğunu, ancak ozon uygulamasının kavite dezenfeksiyonunda alternatif olarak kullanılabileceğini rapor etmişlerdir. Bu çalışmalar ışığında bizim çalışmamızda ilk aşamada kavitede bırakılan çürük dokunun dezenfeksiyonunu sağlamak amacıyla, 60 sn süreyle ozon uygulaması yapılmıştır.

Uygulama güvenliği nedeniyle 2100 ppm sabit konsantrasyonda ozon gazı üreten HealOzone cihazı tercih edilmiştir. Bu cihaz ozon gazı üreten bir jeneratör ve bu jeneratörden ozon gazının dişe naklini sağlayan bir el aparatından oluşmakta olup, el aletinin ucundaki başlık gazın dişin hedef bölgesine uygulanmasını sağlamak ve uygulama bölgesini tamamen kapatarak gazın dışarıya çıkmasını engellemektedir. Başlık dişe sızdırmaz bir şekilde yerleştirilemediği takdirde ozon gazı üretimi yapılmamaktadır. Ozon gazı uygulaması tamamlandıktan sonra başlık kaldırılmadan önce, ozonun inhale edilmemesi için 10 sn boyunca vakumlama yapılmaktadır (205). Ozonun diş hekimliğinde pek çok kullanım alanı bulmasına rağmen solunum sistemi için iritan özellik taşıması, uygulama güvenliğini hasta sağlığı açısından önemli kılmaktadır. Bu konuda yapılan ve diş hekimliğinde kullanılan Ozi-Cure ve HealOzone sistemlerinin güvenliğinin karşılaştırıldığı bir çalışmada, HealOzone kullanımı sırasında, herhangi bir aspirasyon sistemi kullanılsa dahi farenks bölgesine hiç ozon ulaşmadığı rapor edilmiştir. Ozi-Cure sisteminde ise aspirasyon sistemi kullanılmadığında 15 sn güvenlik sınırı olan 0,3 ppm üzerinde ozon gazı miktarının farenks bölgesine ulaştığı tespit edilmiştir (216). Çalışmamızda lastik örtü izolasyonu yapılarak, deney grubuna ait dişlerde ilk aşamada kavitede bırakılmasına karar verilen çürük doku üzerine, kavite dezenfeksiyonu amacıyla 60 sn boyunca

ozon gazı uygulaması yapılmıştır.

Tüm bu bulgular sebebiyle tez çalışmamızda; çürüğün tamamının temizlenmesi durumunda pulpa perforasyonu olacağı düşünülen derin çürüklü süt azı dişlerinde, ozon uygulamasının, kavite tabanında kalan mikroorganizma sayısı üzerindeki etkisini değerlendirmek ve indirekt pulpa tedavisinin tek aşamada yapılabilirliğini sorgulamak amacıyla, ozon uygulaması pozitif kontrol (klorheksidin diglukonat) ve kontrol gruplarıyla klinik ve mikrobiyolojik olarak karşılaştırılmıştır.

Yukarıda anlatılan şart ve kriterler doğrultusunda gerçekleştirilen çalışmamızda elde edilen bulgular değerlendirildiğinde, genel olarak iki aşamalı indirekt pulpa tedavisi uygulanan tüm süt dişlerinin %3'ünde, gruplar bazında bakıldığında ise kontrol grubunda dişlerin %3,03'ünde, pozitif kontrol grubunda (klorheksidin diglukonat) %3,12'inde ve deney grubunda (ozon) ise %2,85'inde pulpa perforasyonu tespit edilmiştir. Çalışmamızda iki aşamalı indirekt pulpa tedavisinin ilk aşamasında bırakılan çürük miktarı, Bjorndal ve ark.'nın (147) çalışmalarında "pulpa-dentin kompleksinin savunma mekanizmasını indüklemesini amaçlayan sadece çürüğün yüzeysel ve nekrotik kısmının kaldırılması" şeklindeki tanımlamalarına göre belirlenmiştir. Bu çalışmada Bjorndal ve ark. (147), 31 dişte ilk ve ikinci aşamalarda herhangi bir pulpa perforasyonu oluşmadığını rapor etmişlerdir. 1977 yılında Magnusson ve Sundell (4), tek aşamada çürüğün tamamen kaldırıldığı yöntem ile iki aşamalı indirekt tedavi yöntemlerini karşılaştırdıkları çalışmalarında, 110 adet süt dişinde, tek aşamada çürüğün tamamının kaldırıldığı grupta %53, iki aşamalı indirekt pulpa tedavisi uygulanan grupta ise %15 oranında pulpa perforasyonu görüldüğünü bildirmişlerdir. Bjorndal ve Thylstrup (144) ise, ilk aşama ile ikinci aşama arasında 2-19 ay bekleyerek indirekt pulpa tedavisi uyguladıkları 94 daimi dişte, %5,3 oranında pulpa perforasyonu gerçekleştiğini rapor etmişlerdir. Başka bir çalışmada Leksell ve ark. (122), daimi dişlerde, geleneksel tedavi ile iki aşamalı indirekt pulpa tedavisi yöntemlerini karşılaştırarak perforasyon oranlarını sırasıyla %40 ve %17,5 şeklinde bildirmişlerdir. Heinrich ve ark. (235) ise süt dişlerinde ilk aşama ile ikinci aşama arasında 6-8 hafta bekledikleri indirekt pulpa tedavi yöntemini geleneksel yöntem ile karşılaştırarak sırasıyla %14 ve %25 oranında pulpa perforasyonu görüldüğünü rapor etmişlerdir.



32 adet daimi dişte iki aşamalı indirekt pulpa tedavisinin başarısını araştıran Maltz ve ark. (230), 6-7 aylık bekleme süreci sonrasında 1 dişte pulpa nekrozu ve 1 dişte ise pulpa perforasyonu gerçekleştiğini bildirmişlerdir.

Orhan ve ark. (148), 94 adet süt ve 60 adet daimi dişte tek aşamalı ve iki aşamalı indirekt pulpa tedavisi ile tek aşamada çürüğün tamamen temizlendiği geleneksel yöntemi karşılaştırmışlardır. Tedavi sonunda tek aşamalı indirekt pulpa tedavisinde %6, ilk aşama ile ikinci aşama arasında 3 ay beklenen iki aşamalı indirekt pulpa tedavisinde %8 ve geleneksel yöntemde %22 oranında pulpa perforasyonu gerçekleştiğini rapor etmişlerdir.

Dişlerde mevcut gerçek çürük derinliğinin, radyografilerde tespit edilenden daha derin olması (236), dolayısıyla sadece radyografik tetkik ile çürük-pulpa ilişkisinin net bir şekilde anlaşılabilmesi ve çürük derinliğinin belirlenmesinde kesin bir değerlendirme yönteminin olmaması gibi nedenlerin, tüm bu çalışmalarda farklı pulpa perforasyon oranları görülmesinde etkili olduğu düşünülmektedir. Ayrıca çürük lezyonunun aktif ya da durgun olmasının da perforasyon oranlarını etkileyebileceği tahmin edilmektedir. Fakat tüm bu çalışmalar beraber değerlendirildiğinde iki aşamalı indirekt pulpa tedavisinin geleneksel yöntemle göre pulpa perforasyonlarını azalttığı görülmektedir.

Yapılan çalışmalar, çürük lezyonunun pigmentasyon ve yüzey sertliğinin aktif ve durgun çürük lezyonlarının ayırımında kullanılan en belirgin klinik farklılık olduğunu göstermektedir. Aktif çürük lezyonları açık renkli ve yumuşak, durgun çürük lezyonları ise koyu renkli ve sert klinik görüntü vermektedir (237). Bu bilgiler doğrultusunda çalışmamıza dahil edilen ve indirekt pulpa tedavisi prosedürü sırasında herhangi bir perforasyon görülmeyen dişlerde, tedavi süresince çürük aktivitesinin durumunu incelemek amacıyla, belirli aşamalarda dentin dokusunun rengi, kıvamı ve nem durumu kaydedilmiş ve karşılaştırılmıştır.

Çalışmamızdaki tüm gruplardaki dişlerde, 4 aylık bekleme süresinin ardından kavite tekrar açıldığında, bırakılan çürüğün daha kuru ve daha sert kıvamda olduğu görülmüş; ancak tüm gruplarda sertleşme ve kuruma oranlarının çok yüksek olmasından dolayı, gruplar arasında anlamlı bir farklılık gözlenmemiştir. Dentin renginin ise kontrol grubunda değişmediği, ancak deney ve pozitif kontrol grubunda koyulaştığı gözlenmiştir. Fakat istatistiksel değerlendirme yapıldığında pozitif

kontrol grubunda görülen koyulaşmanın anlamlılık ifade etmediği tespit edilmiştir. Daha sonra bırakılan çürük tabakası da kaldırıldığında tüm gruplarda sertliğin daha da arttığı ve rengin açılarak sağlıklı dentin rengine yaklaştığı görülmüştür.

İki aşamalı indirekt pulpa tedavisinde bırakılan demineralize dentin dokusunun renk, kıvam ve nem özelliklerinin değerlendirildiği çalışmalara bakacak olursak; Bjorndal ve ark. (147), iki aşamalı indirekt pulpa tedavisi uyguladıkları 31 adet derin çürüklü daimi dişin tabanında bırakılan dentinin renk, nem ve kıvam özelliklerini, ilk aşamada çürük dokusunun bir kısmı kaldırıldıktan sonra ve 6-12 aylık bekleme süresinin ardından, kavite tekrar açıldığında değerlendirmişlerdir. Çalışma sonucunda, ikinci aşamada dentinin daha koyu renkli, daha sert ve daha kuru bir doku haline geldiği ve bu bulguların durmuş çürük lezyonları ile benzer özellikler gösterdiği bildirilmiştir. Araştırmacılar aynı zamanda mikrobiyal azalma ve kıvamdaki sertleşmenin rengin koyulaşmasıyla ilişkili olduğunu vurgulamışlardır.

Bjorndal ve Thylstrup (144), 94 adet daimi dişte 2-19 aylık bekleme periyodunu gerçekleştirdikleri indirekt pulpa tedavisi sonucunda kavite tabanında bırakılan demineralize dentin dokusunun daha koyu kahverengi ve daha sert hale geldiğini bildirmişlerdir.

Maltz ve ark. (230), çalışmalarında kavitede ıslak ve yumuşak çürük doku bırakarak indirekt pulpa tedavisi uygulamışlar ve ikinci aşamayı 6-7 ay sonrasında gerçekleştirmişlerdir. Bu aşamada örneklerin tamamının kuru ve %96,67'sinin ise sert kıvamda olduğunu kaydetmişlerdir. Benzer sonuçlara Pinto ve ark.'nın (238) süt dişlerinde gerçekleştirdikleri çalışmalarında da rastlanmaktadır. Bu çalışmada iki aşamalı indirekt pulpa tedavisinin ilk aşaması sonunda kaide materyali olarak kaviteye  $Ca(OH)_2$  uygulanmış, kavitede bırakılan dentin kıvamı da ıslak ve yumuşak ya da orta sert olarak kaydedilmiştir. 4-7 ay sonra ikinci aşama gerçekleştirildiğinde dentinin nem özelliğinin kuru, kıvamının ise orta sert ve sert olarak değiştiğini rapor etmişlerdir.

Orhan ve ark. da (231) benzer doğrultuda 29 adet süt ve 16 adet daimi diş üzerinde iki aşamalı indirekt pulpa tedavisinin çürük dokusu üzerindeki etkisini inceledikleri çalışmalarında, ilk aşamada kavitede bırakılan çürük dokusunun, dişlerin toplamının %40'ında koyu kahverengi ve %35,6'sında açık kahverengi olduğunu, ikinci aşamada ise dişlerin %62,2'sinde koyu kahverengi olduğunu, tüm

çürük dokusunun kaldırıldığı üçüncü aşamada ise %37,7'sinin açık kahverengi ve %28,9'unun açık sarı olduğunu bildirmişlerdir. Bu dişlerin kıvamı değerlendirildiğinde ise, ilk aşamada %48,9'unun yumuşak ve %31,1'inin orta sert olduğu, ikinci aşamada ise %48,9'unun orta sert ve %36,6'sının sert olduğu, üçüncü aşamada ise %93,3'ünün sert olduğu bildirilmiştir. Son olarak nemlilik değerlendirildiğinde ise ilk aşamada %66,7'sinin ıslak, ikinci aşamada %88,9'unun kuru ve üçüncü aşamada ise %97,8'inin kuru olduğu bildirilmiştir.

Literatürde süt dişlerinde uygulanan indirekt pulpa tedavilerinde ozon ve klorheksidin diglukonat uygulamalarının derin çürük dokusu üzerinde oluşturduğu klinik değişimleri inceleyen bir çalışmaya rastlanmamıştır. Fakat ozon uygulamasının dentin kıvamına olan etkisinin açık çürük lezyonlarında değerlendirildiği çalışmalar mevcuttur.

Dahnhardt ve ark. (210), geleneksel yöntem ile tedavi edilemeyen uyumsuz çocukların süt dişlerinde, tek yüzlü çürük lezyonlarına ozon uygulamasının lezyon sertliği üzerindeki etkisini değerlendirdikleri çalışmalarında, her bir çocukta derin çürük lezyonuna sahip süt dişlerinden birine 20 sn ozon uygulamış, daha küçük bir lezyonu ise herhangi bir uygulama yapmadan kontrol grubu olarak seçmişlerdir. Belirli aralıklar ile 8 ay boyunca yapılan incelemeler sonucunda kontrol grubundaki lezyonlarda, herhangi bir değişim olmadığı, ozon uygulanan grupta ise istatistiksel olarak anlamlı şekilde sertleşme olduğu bildirilmiştir.

Holmes (239) ise 87 hastayı dahil ettiği çalışmasında, her hastada kök çürüğü bulunan daimi dişlerden birine 40 sn ozon uygulamış, bir diğerine ise herhangi bir uygulamada bulunmamıştır. Hastaların 3, 6, 12 ve 18 aylık randevularında, dişlere uygulanan tedavilerin tekrar edilmesinin ardından remineralizasyon kiti uygulanmıştır. Yapılan değerlendirmeler sonucunda, ozon grubunda 3. ayda lezyonların %69'nun sertleştiği, kontrol grubunda ise lezyonların %4'ünün yumuşaklığının arttığı, 18 ayın sonunda ise ozon grubundaki lezyonların %100'ünün sertleştiği, kontrol grubundaki lezyonların ise %37'sinin daha yumuşak hale geldiği gösterilmiştir.

Tüm bu çalışmalar birlikte değerlendirildiğinde, çalışmamızda ilk aşama ile ikinci aşama arasında geçen 4 aylık sürede elde edilen kıvam ve nem bulgularındaki değişimlerin literatür ile uyumlu olduğu, renk değişim bulgularının ise farklılık

gösterdiği görülmektedir (88, 144, 147, 230, 231). Dentin renginde görülen koyulaşma durmuş çürük dokusunun özelliklerinden biri olmakla birlikte, sadece koyulaşma yönündeki renk değişimine bakarak çürük aktivitesi hakkında kesin bir yargıya varmak mümkün değildir. Çünkü sağlam dentin renginin açık renkte olması ve istatistiksel olarak bu verilerin de değerlendirmeye katılması, çalışmada elde edilen oranları etkilemektedir. Elde edilen kıvam ve nem bulguları değerlendirildiğinde ise, ilk aşamada bırakılmasına karar verilen çürük doku üzerine kaide uygulanması ve kavitenin hermetik bir restorasyonla örtülmesinin, çürük dokunun kıvam ve nem özelliklerini tüm gruplarda olumlu yönde etkilediği sonucuna varılmaktadır. Tüm bu elde ettiğimiz sonuçlara göre uygulanan dezenfeksiyon yönteminden bağımsız olarak iki aşamalı indirekt pulpa tedavisinin çürük aktivitesini azaltmaya yardımcı olduğu söylenebilir.

Çürük aktivitesi ile ilgili bu yorumlar, ilk aşamada kavitede bırakılan demineralize dentin dokusuna ait bulgular (T0) ile 4 ay sonraki ikinci aşamada kavitenin tekrar açıldığı andaki dentin dokusuna ait bulgular (T2) doğrultusunda yapılmıştır. Çalışma grupları arasında, ilk (T0) ve son (T3) aşama arasında dentin dokusunda görülen klinik değişimler açısından, anlamlı bir farklılık bulunmamaktadır. Bu sonuç kavitede bırakılan ve herhangi bir ajan uygulanmayan demineralize çürük ile tüm çürük dokusu tamamen temizlendikten sonra elde edilen sağlam dentin kıyaslanarak elde edildiğinden, istatistiksel olarak anlamsız sonuçlar gözlenmesi beklenen bir durumdur ve çalışma başında örneklerin dağılımının uygun şekilde yapıldığını göstermektedir.

Kavitede bırakılan demineralize dentin dokusundan elde edilen renk, kıvam ve nem gibi çürük aktivite bulgularının, bakteri sayısındaki değişimler ile birlikte bir bütün olarak ele alınarak değerlendirilmesi, bu sonuçların yorumlanabilmesi açısından daha uygun olacaktır.

Çalışmamızda elde edilen mikrobiyolojik bulgular değerlendirildiğinde, tüm gruplarda ve tüm bakteri türlerinde kademeli bir azalma olduğu görülmüştür. Kavitede bırakılan demineralize dentin örneğinden alınan ilk mikrobiyolojik örnekler (T0) ile 4 aylık bekleme süresinin ardından ikinci aşamada alınan mikrobiyolojik örnekler (T2) arasındaki sayısal azalmanın, üç çalışma grubu için de yüksek oranlarda olması iki aşamalı indirekt pulpa tedavisinin başarılı bir yöntem olduğunu

göstermektedir. Bakteri sayısında önemli bir azalma sağlandığını gösteren bu sonuç, iki aşamalı indirekt pulpa tedavisinin bakteri sayıları üzerindeki etkilerini inceleyen diğer çalışmalarla uyumluluk göstermektedir (88, 147, 157, 158, 230, 238, 240).

Leung ve ark. (157), iki aşamalı indirekt pulpa tedavisinde  $\text{Ca(OH)}_2$ 'in bakteriyel azalmanın üzerinde ne kadar etkili olduğunu araştırdıkları çalışmalarında, ilk aşamada kavitede çürüğün yarısı uzaklaştırıldıktan sonra dişleri iki gruba ayırmışlardır. Gruplardan birinde bırakılan çürük doku üzerine  $\text{Ca(OH)}_2$  kaide uygulanırken, diğer grupta herhangi bir pulpa kaplama materyali uygulanmadan yalnızca mum yerleştirilerek geçici restorasyonları yapılmıştır. İlk aşamada kaide ya da mum uygulamasından önce ve 4 hafta sonra geçici restorasyon ve kaide ya da mum kaldırıldıktan sonra dentin örnekleri alınarak mikrobiyolojik değerlendirme yapılmıştır. Mikrobiyolojik değerlendirmeler sonucunda  $\text{Ca(OH)}_2$  kaide uygulanmış dişlerde istatistiksel olarak anlamlı bir bakteriyel azalmaya rastlandığı, ancak mum yerleştirilen dişlerde ise bakteriyel artışın gözlemlendiği rapor edilmiştir. Kaide yerine mum yerleştirilen dişlerdeki bakteriyel artışa anaerob bakterilerin neden olduğu belirtilmiştir. Anaerob bakterilerin büyümesi için belirli bir oksidasyon redüksiyon kapasitesinin olması gerektiği ve derin çürük lezyonlarında bu kapasitenin çok düşerek anaerob bakteriler üzerinde inhibisyon etkisi oluşturduğu, ancak tedavi uygulaması sırasında bu potansiyelin artarak bakteri büyümelerini stimule ettiği belirtilmiştir.

Çalışmalarında, iki aşamalı indirekt pulpa tedavisinin 9 daimi diş üzerindeki antibakteriyel etkisini araştıran Bjorndal ve Larsen (88), ilk aşamada çürük kaldırılmadan önce ve çürüğün bir kısmı kaldırıldıktan sonra dentin örnekleri almış, 4-6 ay sonraki ikinci aşamada ise, geçici restorasyon kaldırıldıktan hemen sonra ve çürüğün tamamı temizlendikten sonra dentin örnekleri almışlardır. Araştırmacılar, bu aşamalarda alınan örneklerin mikrobiyolojik tetkiklerinin sonucunda ekilebilir mikroorganizma sayısında anlamlı bir azalma görüldüğünü rapor etmişlerdir.

Maltz ve ark. (230), indirekt pulpa tedavisi uyguladıkları 32 adet daimi dişte çürük lezyonunun bir kısmı temizlenmesinin ardından  $\text{Ca(OH)}_2$  yerleştirilmeden önce ve 6-7 ay sonra geçici restorasyon kaldırıldıktan sonra mikrobiyolojik olarak değerlendirilmek üzere dentin örnekleri almışlardır. Bu değerlendirme sonucuna

göre, iki aşama arasındaki zaman aralığında hem aerobik hem de anaerobik bakterilerin sayılarında anlamlı bir azalma olduğu bildirilmiştir.

Fairbourn ve ark. (158), 40 adet daimi dişte iki aşamalı indirekt pulpa tedavisi uygulamışlar ve ilk aşamada uygulanan kaide materyalinin, kavitede bırakılan demineralize dentin dokusunun bakteri sayısına olan etkisini karşılaştırmışlardır. Tüm dişler ilk aşamada çürük dentin dokusunun yarısı kaldırılarak bir grupta  $\text{Ca}(\text{OH})_2$ , diğer grupta ise  $\text{Ca}(\text{OH})_2$  uygulanmaksızın geçici olarak güçlendirilmiş çinkooksit ojenol ile restore edilmiştir. İlk aşamada ve 5 ay sonraki ikinci aşamada mikrobiyolojik inceleme amacıyla dentin örnekleri toplanmıştır. İki grup arasında bakteriyel azalma açısından anlamlı bir fark görülmediği ve azalmanın %94 oranında olduğu rapor edilmiştir. Araştırmacılar, uygun bir ajan uygulanması ve yeterli sürede beklenmesi ile tam bir sterilizasyon sağlanabileceğini savunmuşlardır.

İndirekt pulpa tedavisinde uygulanan kaide materyallerinin mikrobiyolojik etkilerinin karşılaştırıldığı çok sınırlı sayıda çalışma mevcut olduğundan, sadece bu çalışmalar esas alınarak hangi materyalin kullanımının daha uygun olacağını söylemek doğru olmayacaktır. Ancak çalışmalar genel olarak incelendiğinde, kavitede bırakılan demineralize dentin dokusunun direkt olarak geçici restorasyon materyali ile örtülenmesi yerine, üzerine antimikrobiyal etkili bir ajan olan  $\text{Ca}(\text{OH})_2$  gibi bir materyal ile uygulanmasının araştırmacılar tarafından daha fazla kabul gördüğü söylenebilir. İki aşamalı indirekt pulpa tedavisinde,  $\text{Ca}(\text{OH})_2$  kaide uygulanmasının ortamda oluşturduğu düşük pH ve antimikrobiyal etki ile birlikte sızdırmaz bir geçici restorasyonun bakteriyel ekolojik düzeni bozmasının sinerjistik etki göstererek kavitedeki mikrobiyal yoğunluğu azalttığı düşünülmektedir.

Duque ve ark. (240), 27 adet süt molar dişte uyguladıkları iki aşamalı indirekt pulpa tedavisinin ilk aşamasında çürük lezyonunun bir kısmı kaldırıldıktan sonra, bir grupta rezin-modifiye cam iyonomer siman ve diğer grupta  $\text{Ca}(\text{OH})_2$  kaide uygulamışlardır. İlk dentin örneklerini aldıktan 3 ay sonra kaviteyi tekrar açıp ikinci dentin örneklerini toplayarak mikrobiyolojik olarak inceleme yapmışlardır. Sonuç olarak bakteri sayısında önemli bir azalma olduğu, ancak kavitelere alınan ikinci örneklerde %33 oranında *S. mutans* ve %26 oranında laktobasil türünün varlığını devam ettirdiği, mikroorganizma sayılarındaki azalmanın gruplar arasında anlamlı bir farklılık oluşturmadığı bildirilmiştir. Bu çalışma, iki aşamalı indirekt pulpa

tedavisinin ilk aşamasında kavitede bırakılan demineralize dentin üzerine Ca(OH)<sub>2</sub> uygulanmasının, bakterileri tamamen yok etmediği, dolayısıyla ilk aşamada kaviteye ilave bir dezenfektan uygulanabileceği savımızı desteklemektedir.

Bu savı değerlendirmek amacıyla kavitede bırakılan demineralize dentin örneğinden alınan ilk mikrobiyolojik örnekler (T0) ile 4 aylık bekleme süresinin ardından ikinci aşamada alınan mikrobiyolojik örnekler (T2) sayısal azalma açısından tüm çalışma grupları karşılaştırıldığında, azalmanın pozitif kontrol (klorheksidin diglukonat) grubunda, deney (ozon) grubu ve kontrol grubuna göre, deney (ozon) grubunda ise kontrol grubuna göre, istatistiksel olarak anlamlı şekilde daha fazla olduğu tespit edilmiştir. Bu sonuç iki aşamalı indirekt pulpa tedavisinde kavite dezenfektanı olarak klorheksidin diglukonat ya da ozon uygulamasının 4 aylık bekleme süresinin ardından bakteri sayısındaki azalmayı pozitif yönde arttırdığını ve klorheksidin diglukonatın bu etkisinin daha yüksek olduğunu ifade etmektedir.

Kavitede bırakılan dentin dokusundan alınan örnekler (T0) ile 4 ay sonra kavite tekrar açıldığında alınan örnekler (T2) her bakteri türü için ayrı ayrı değerlendirildiğinde ise, pozitif kontrol (klorheksidin diglukonat) ve deney (ozon) grubu arasında istatistiksel olarak anlamlı bir farklılık olmadığı görülmüştür. Aynı zaman aralığında görülen azalma oranları genel olarak değerlendirildiğinde, fark klorheksidin diglukonat lehine anlamlı iken, *S. mutans*, laktobasil ve toplam CFU değerleri ayrıntılı incelendiğinde istatistiksel fark çıkmamasının nedeni, zaten her iki grup için oldukça yüksek oranlarda olan azalma yüzdesinin (klorheksidin diglukonat %93,25; ozon %82,29), tüm alt grup değerlendirmelerinde de yüksek seviyede olması ve bu oranların bonferroni düzeltmesinden etkilenmiş olması olabilir.

Çalışmamızda iki aşamalı indirekt pulpa tedavisinde ilk aşamadaki bakteriyel azalmayı desteklemek amacıyla uygulanan kavite dezenfeksiyon ajanlarının (klorheksidin diglukonat ve ozon) oluşturdukları anlık etkinin incelenbilmesi adına, ilk aşamada kavitede bırakılması kararlaştırılan dentinden alınan örnekler (T0) ile kontrol grubundan farklı olarak ozon veya klorheksidin diglukonat uygulandıktan hemen sonra alınan örneklerdeki (T1) bakteri sayıları değerlendirilmiştir. Bu değerlendirme sonucunda, 60 sn boyunca %2'lik klorheksidin diglukonat uygulamasının %77,67 oranında, 60 sn ozon gazı uygulamasının ise %47,39

oranında bakteri eliminasyonu sağladığı ve bu farkın istatistiksel olarak anlamlı olduğu görülmüştür.

Aynı zaman periyodunda klorheksidin diglukonat ve ozon uygulamalarının mikroorganizma türleri üzerindeki antimikrobiyal etkinlikleri ayrı ayrı değerlendirildiğinde, literatürle uyumlu şekilde her iki dezenfeksiyon yönteminin de *S. mutans*, laktobasil ve toplam CFU sayılarını azalttığı görülmüştür. Ayrıca genel bulgularla uyumlu şekilde klorheksidin diglukonatın *S. mutans*, laktobasil ve toplam CFU değerleri üzerindeki etkisinin ozon uygulamasından anlamlı derecede fazla olduğu görülmüştür .

Yapılan literatür taramasında, süt dişlerinde iki aşamalı indirekt pulpa tedavisinde klorheksidin diglukonat uygulamasının etkinliğini değerlendiren oldukça sınırlı sayıda çalışma olduğu, iki aşamalı indirekt pulpa tedavisinde ozon ve klorheksidin diglukonatın karşılaştırıldığı bir çalışmanın ise bulunmadığı görülmüştür. Ancak ozon ve klorheksidin diglukonatın karyojenik bakteriler üzerindeki etkinliğini karşılaştıran çeşitli *in vivo* ve *in vitro* çalışmalar mevcuttur.

Ersin ve ark. (233), 35 hastanın atravmatik restoratif tedavi uyguladıkları 70 adet süt molar dişinde, klorheksidin diglukonat uygulamasının *S. mutans*, laktobasil ve toplam CFU sayısı üzerine etkisini değerlendirmişlerdir. İlk aşamada çürük temizlenmeden önce, yumuşak çürük kaldırıldıktan sonra ve 6 ayın ardından geçici restorasyon kaldırıldıktan sonra dentin örnekleri alınarak mikrobiyolojik değerlendirme yapılmıştır. Bir grupta ilk aşamada kavite geçici olarak cam iyonmer siman ile kapatılmadan önce kavite dezenfektanı olarak klorheksidin diglukonat uygulanırken, diğer grupta herhangi bir dezenfektan uygulaması yapılmamıştır. Sonuç olarak, ilk aşamada geçici restorasyondan önce ve ikinci aşamada geçici restorasyon kaldırıldıktan sonra alınan mikrobiyolojik örneklerde her iki grupta da *S. mutans*, laktobasil ve toplam CFU sayısında azalma gözlenmiştir. Ancak *S. mutans* ve toplam CFU değerlerindeki azalmanın klorheksidin diglukonat uygulanan grupta anlamlı bir şekilde daha fazla olduğu bildirilirken, laktobasil türlerindeki azalma açısından iki grup arasında anlamlı bir farklılık olmadığı rapor edilmiştir. Laktobasil türünün her iki grupta da en fazla azalan bakteri olması; bu mikroorganizmaların asidik ortama ihtiyaç duymaları ve 6 ay süresince kavitenin hermetik bir şekilde kapatılmış olmasıyla laktobasiller için uygun ortamın ortadan kaldırılması şeklinde



açıklanmıştır. Ancak bu durum Wicht ve ark.'nın (155) çalışmasıyla farklılık göstermektedir. Wicht ve ark. (155), 22 hastanın iki aşamalı indirekt tedavi uyguladıkları 30 adet daimi molar dişinde, kavite dezenfektanlarının kavitedeki bakteri sayısına olan etkisini karşılaştırmışlardır. Tedavinin ilk aşamasında demineralize dentinin bir kısmı temizlendikten sonra, bir grupta kaviteye %1 klorheksidin diglukonat ve %1 timol içerikli bir vernik (Cervitec), bir grupta da %3 demeklosiklin hidrokortizon içerikli bir materyal (Ledermix) uygularken, diğer bir grupta herhangi bir dezenfektan uygulamadan tüm dişlerin geçici restorasyonunu kompozit ile yapmışlardır. İlk aşamada ve 6 hafta sonraki ikinci aşamada kavite tekrar açıldığında alınan örnekler karşılaştırıldığında, kavite dezenfektanı uygulanan gruptaki bakteriyel azalmanın, uygulanmayan gruba göre anlamlı bir şekilde fazla olduğunu ve laktobasillerin de kavite dezenfektanlarına duyarlılık gösterdiğini rapor etmişlerdir. İki aşamalı indirekt pulpa tedavisinde kavite dezenfektanı uygulanmasının mikroorganizma sayısını azaltmaya yardımcı olduğu sonucu bizim verilerimiz ile benzerlik sergilemektedir. Literatürde klorheksidin diglukonatın laktobasil üzerindeki etkisi konusunda çelişen verilerin bulunmasının sebebi, bütün çalışmaların spesifik bir laktobasil türü üzerinden gerçekleştirilmemesi ve laktobasil grubu bakterilerin alt türlerinden bazılarının klorheksidin diglukonata duyarlı olup bazılarının olmaması olabilir.

Rosenberg ve ark. (241), tek aşamalı indirekt pulpa tedavisi uyguladıkları 60 adet derin çürük lezyonuna sahip süt dişinde (30 adet süt birinci molar ve 30 adet süt ikinci molar) %2'lik klorheksidin diglukonat ile kavite dezenfeksiyonu sağlayarak rezin modifiye cam iyonmer kaide uygulamışlardır. Tedavi prosedüründe, çürük indikatörü yardımıyla enfekte dentinin tamamı uzaklaştırılarak etkilenmiş dentin tabakası kavite tabanında bırakılmıştır. Daimi restorasyonlarını kompozit rezin veya paslanmaz çelik kuron ile gerçekleştirdikleri dişlerin 3, 6 ve 12. aylarda klinik ve radyografik kontrollerini yapmışlardır. 1 yılın sonunda yapılan kontrollerde dişlerden 2 tanesinde başarısızlık rapor etmişler ve tek aşamalı indirekt pulpa tedavisinin %97 oranında başarı gösterdiğini bildirmişlerdir. Sonuçları, %2'lik klorheksidin diglukonat kavite dezenfektanı ve rezin modifiye cam iyonmer kaide uygulamalarının tedavi başarısını arttırdığı yönünde yorumlamışlardır. Ancak Rosenberg ve ark.'nın (241) gerçekleştirmiş olduğu bu çalışmada, kavite

dezenfeksiyonu amacıyla klorheksidin diglukonat kullanımının, indirekt pulpa tedavi başarısını arttırdığı yönünde karşılaştırma yapılabilecek bir kontrol grubunun bulunmaması ve mikrobiyolojik değerlendirmenin yapılmamış olması, çalışma sonuçlarının bu yönde yorumlanması açısından kesin bir kanıt sunamamaktadır.

Uygun ozon uygulama süresi ve konsantrasyonunun araştırıldığı bir çalışmada Kollmus ve ark. (242), yapay biyofilm tabakaları hazırlayarak, farklı sürelerde, 5 farklı konsantrasyonda (%0,1-%20) klorheksidin diglukonat, 8 farklı konsantrasyonda (1-64 g/m<sup>3</sup>) ozon gazı ve 4 farklı konsantrasyonda (1,25-10 µg/ml) sıvı ozon uygulamışlardır. *S. mutans*, *L. paracasei* ve *A. naeslundii* türlerindeki azalmanın değerlendirildiği *in vitro* çalışmada, yalnızca 60 sn süreyle %2 veya %20 konsantrasyonlarda klorheksidin diglukonat uygulaması ve yine 60 sn süreyle 64 g/m<sup>3</sup> konsantrasyonda ozon gazı uygulamasının tüm mikroorganizmaları öldürebildiğini bildirmişlerdir.

Hauser-Gerspach ve ark. (243), süt molar dişlerinde en az iki oklüzal çürüğü bulunan çocuk hastalarda yaptıkları *in vivo* çalışmada, ekskavasyon yaptıkları ve yapmadıkları dişlerde klorheksidin diglukonat ve ozon uygulamasının antimikrobiyal etkilerini karşılaştırmışlardır. Bir grupta hastaların dişlerinden birinde ekskavasyon yapılmadan 30 sn ozon uygulaması, diğer dişinde çürük dokunun yalnızca yumuşak kısmı kaldırılarak 30 sn ozon uygulaması; diğer grupta ise hastaların dişlerinden birinde ekskavasyon yapılmadan %1'lik klorheksidin diglukonat uygulaması diğer dişinde de çürük dokunun yalnızca yumuşak kısmı kaldırılarak %1'lik klorheksidin diglukonat uygulaması yapılmıştır. Uygulamadan önce ve sonra, dişlerden dentin örnekleri alınarak mikrobiyolojik inceleme gerçekleştirilmiştir. Ekskavasyon uygulanmayan grupta ozon uygulamasıyla bakteri sayısı %7 azalırken, klorheksidin uygulamasıyla %36 azaldığı, ekskavasyon yapılan dişlerde ise ozon uygulamasıyla bakteri sayısı %19 azaltırken, klorheksidin diglukonat ile %41 azaldığı bildirilmiştir. Görülen bu azalma miktarlarının, her iki ekskavasyon çeşidinde de, ozon veya klorheksidin diglukonat uygulamaları arasında, istatistiksel olarak anlamlı bir fark oluşturmadığı rapor edilmiştir. Çalışma sonunda elde edilen sonuçların istatistiksel olarak bir anlamlılık ifade etmemesinin sebebi, mikrobiyolojik değerlendirmelerin, mikroorganizma sayılarının logaritmik değerleri üzerinden yapılmış olması olabilir. Bu çalışmada ozon ve klorheksidin diglukonatın etkileri arasında her iki grupta da

anlamli bir fark gorulmezken, bizim calismamizda klorheksidin diglukonatin daha basariyi cikmasinin sebebi, kullanimi ajanlari uygulama surelerinin ve klorheksidin diglukonat konsantrasyonunun iki kat fazla olmasi olabilir.

Kapdan ve ark. (9), 21 adet cekilmis daimi disite gerceklestirdikleri *in vitro* calismalarinda, ozon gazii ve klorheksidin diglukonatin *S. mutans* uzerindeki antibakteriyel etkinligini karstlastirmislardir. Her bir disie 4'er kavite acilarak tum disler kontrol, klorheksidin diglukonat ve ozon grubu olmak uzeie uc gruba ayrilmistir. Kontrol grubu ile karstlastirildiginda hem 30 sn sureyle %2'lik klorheksidin diglukonat uygulanan hem de 80 sn boyunca ozon uygulamasii yapilan kavitelere *S. mutans* sayilarinda anlamli bir azalma oldugu gorulmüstir. Mikroorganizma sayisini azaltmada en etkin bulunan grubun klorheksidin diglukonat grubu oldugu ve diger gruplarla arastinda anlamli bir fark oldugu bildirilmistir. Klorheksidin diglukonata alternatif olarak, kavite dezenfeksiyonunda ozon kullaniminin da *S. mutans* sayisini azaltmada etkili oldugu belirtilmistir. Bu sonuclar bizim calismamiz sonuclari ile benzerlik gostermektedir.

Klorheksidin diglukonat, gram pozitif ve gram negatif bakteriler, mantarlar, fakultatif aerob ve anaerob mikroorganizmalar uzerinde etki gosterebilmektedir. Ancak klorheksidin diglukonata en duyarli mikroorganizma turu *S. mutans* gibi gram pozitif koklardir (188). Ozon uygulamasinin da hucredeki sitoplazma membranlarini ve hucre duvarlarini okside ederek, guclu bakterisidal, antiviral ve antifungal etki gosterdigi bilinmektedir (10). Ozon uygulamasinin karyojenik mikroorganizmalar uzerindeki etkinligini inceleyen kisitli calisma sayisina rastlanmakla beraber, bu calismalar sonuclari farklılik gostermektedir. Polydorou ve ark. (244) *in vitro* calismalarinda, *S. mutans* ile kontamine edilmiş 35 adet çekilmiş üçüncü molar disite 40 sn ve 80 sn ozon uygulamasinin antibakteriyel etkinligini karstlastirmislar ve sonuc olarak, 80 sn ozon uygulanmasinin bakteri sayilarinda anlamli bir sekilde daha fazla azalma sagladigini rapor etmislerdir. Fagrell ve ark. (11), 0-60 sn arastinda uygulanan ozon tedavisinin *S. mutans* ve laktobasil türleri uzerine etkilerini degerlendirmisler, ozon tedavisinin 20 sn sürenin altında uygulandiginda antibakteriyel etkinliginin azaldigini rapor etmislerdir. 60 sn ozon gazii uygulanan türlerin hicbirinde bakteriyel büyüme olmadigini ve ozon gazinin dis çürügüne neden olan bakteriler uzerine etkin antibakteriyel etki olusturduğunu bildirmislerdir.

Baysan ve Beighton (206) ise kavitasyon oluşmamış oklüzal çürüklü daimi molar dişlerde bir gruba 40 sn ozon, diğer gruba ise yalnızca hava uygulayarak, ozon tedavisinin antibakteriyel etkinliğini değerlendirdikleri çalışmalarında, ozonun dentinin derin kısımlarındaki bakteriler üzerine olan etkisinin zayıf olduğunu bildirmişlerdir. Araştırmacılar aynı çalışmada, direkt olarak dentin üzerine ozon uygulandığında, mikroorganizma sayısında önemli bir azalma olmadığını rapor etmişlerdir. Ozon gazının antibakteriyel etkisinin olduğu bilinmesine rağmen, çürük lezyonu içerisindeki bakterilere ulaşamamasının sebebi; gaz ile çürüğün yüzeyel tabakasındaki organik materyaller arasında gerçekleşen güçlü etkileşimin, gazın difüzyonunu engellemesi olabilir (243). Johansson ve ark. (12), ozon uygulamasının antibakteriyel etkinliğinin tükürük varlığından etkilenip etkilenmediğini araştırdıkları *in vitro* çalışmalarında, bakterileri 2 farklı grupta incelemişlerdir. Bir grupta bakteri örneklerini tuz tamponu içerisinde, diğer grupta ise yapay tükürük içerisinde iken ozon gazına maruz bırakmışlardır. Sonuç olarak 10 ve 30 sn ozon uygulamasının, tükürük içerisindeki bakteriler üzerine daha az etki gösterdiğini bildirmişlerdir. Dolayısıyla bu çalışma da ozonun difüzyonunun engellenebildiği teorisini desteklemektedir.

Çalışmamızda tüm çürük tabakası kaldırıldıktan sonra alınan dentin örneklerinde bakteri sayısının %98,92 oranında azaldığı görülmüştür. Çalışmamızda elde edilen bu oran, kavite hazırlığı tamamlandıktan sonra vakalarının %90'ından fazlasında kavitede kalan bakteri sayısının  $1.10^2$  cfu/ml ve altında olmasının önemsiz olduğu çalışmalarında gösterilen Kidd ve ark.'nın (232) çalışmalarıyla benzerlik göstermektedir.

Çalışmamızda ayrıca, kullanılan dezenfeksiyon yönteminin hangi bakteri türüne daha etkili olduğunu incelemek amacıyla ozon ya da klorheksidin diglukonat uygulamalarının *S. mutans*, laktobasil ve toplam CFU üzerindeki etkileri ayrı olarak da değerlendirilmiştir. Bu amaçla kaviteden ilk alınan örnekler (T0) ile dezenfektan uygulanmasından hemen sonra alınan örnekler (T1) karşılaştırılmıştır. Bu inceleme sonucunda, hem ozonun hem de klorheksidin diglukonatın *S. mutans*, laktobasil ve toplam CFU değerleri üzerindeki etkisinin, üç bakteri grubu arasında da istatistiksel olarak anlamlı bir farklılık oluşturmadığı görülmüştür. Bu sonuçlar, her üç bakteri grubunun da uygulanan ajanlardan aynı oranda etkilendiğini göstermektedir.

Dolayısıyla çalışmamızda incelenen bakterilerden herhangi birinin ozon ya da klorheksidin diglukonata karşı diğer bakteri türlerinden daha duyarlı olduğunu belirtmek mümkün değildir.

İlk aşamada etkilenmiş dentin bırakılıp restorasyonun yapılmasından sonra kavitenin tekrar açılıp açılmayacağı araştırmacılar arasında tartışma konusudur. Bazı araştırmacılar, kavitenin tekrar açılarak, yerleştirilmiş olan Ca(OH)<sub>2</sub>'in ve daimi restorasyonun yenilenmesi gerektiğini savunurken (4, 122), bazı araştırmacılar pulpa kaplama materyalinin üzerinin sızdırmaz bir restorasyon ile örtüldüğü takdirde kavitenin tekrar açılmasına gerek olmadığı yönünde görüş belirtmektedir (142, 245).

Ricketts ve ark. (143), derin çürük lezyonuna sahip süt ve daimi dişlerde pulpa ekspozunun engellenebilmesi açısından, indirekt pulpa tedavilerinin, çürüğün tamamen kaldırıldığı tedaviler yerine tercih edilebileceğini savunmaktadır. İndirekt pulpa tedavilerinin tek veya iki aşamalı olması gerektiğine dair yeterli çalışmanın bulunmadığını, ancak tek aşamada yapılmış olan indirekt pulpa tedavilerinin de başarılı sonuçlar gösterdiklerini bildirmişlerdir.

İndirekt pulpa tedavilerinde ikinci aşamanın gerçekleştirilmesi, hasta konforu ve maliyet açısından bir dezavantaj oluşturmaktadır. Ayrıca ikinci aşamada çürük tamamen kaldırılırken pulpa perforasyonu riski bulunmaktadır (144, 145).

İndirekt pulpa tedavilerinin başarısı iyi bir sızdırmaz restorasyonla yakından ilişkilidir. Bunun takip edilmesi için düzenli kontroller gerekmektedir. Düzenli kontrollerin yapılması, olası restorasyon kaybının erken safhada tespit edilebilmesini sağlamaktadır. Ancak düzenli kontroller yapıldığı halde restorasyonun başarısız olduğu durumlar bazen fark edilemeyebilmektir. Bu durumda da lezyon, aktivite kazanarak ilerlemeye devam etmektedir (146).

Kavite hermetik bir şekilde örtüldüğü takdirde, çürük dentinde kuruma, sertleşme ve renginde koyulaşma görülmektedir (147). Bu durumda restorasyonun altındaki dentin dokusunda büzülme gerçekleşmekte ve bunun sonucu olarak da bir boşluk oluşmaktadır (146). Bu iki sebep nedeniyle indirekt pulpa tedavilerinde ikinci aşamanın gerçekleştirilmesi gerektiğini savunan araştırmacılar mevcuttur. Bununla beraber Mertz-Fairhurst ve ark. (146), birinci ve ikinci aşama arasındaki bekleme süresinin 6-12 aydan daha uzun olmasında bir sakınca olmadığını rapor etmişlerdir.

Orhan ve ark. (148), süt ve daimi dişlerde gerçekleştirdikleri randomize kontrollü klinik çalışmalarında, tek aşamalı ve iki aşamalı indirekt pulpa tedavilerinin klinik başarısını, çürüğün tek seansta tamamen temizlendiği geleneksel yöntemle karşılaştırmışlardır. 1 yıllık takip sonunda, tek aşamalı ve iki aşamalı indirekt pulpa tedavisi uygulanan grupların, çürüğün tek seansta tamamen temizlendiği gruba göre daha başarılı klinik sonuçlar sergilediği, ancak tek aşamalı veya iki aşamalı gerçekleştirilmesi arasında tedavinin klinik başarısı açısından anlamlı bir fark bulunmadığını rapor etmişlerdir. Bununla birlikte bu iki tedavi prosedürünün seçiminde, iki aşamalı indirekt pulpa tedavisinin getirdiği artı maliyet, hasta ve ebeveyninin tedavi sürecine ilişkin katılımı ve çocuğun yaşının göz önünde bulundurulması gereken etmenler olduğunu belirtmişlerdir.

Çalışmamızda ilk aşamada alınan mikrobiyolojik örnek ile ikinci aşamada geçici restorasyon kaldırıldıktan sonra alınan örnekler karşılaştırıldığında, ilk aşama ile ikinci aşama arasında geçen süreçte yüksek oranda bakteriyel azalma tespit edilmiştir (Klorheksidin diglukonat grubu %93,25; ozon grubu %82,29). Bu yüksek oranlara rağmen bakteri varlığının ortadan tamamen kaldırılamadığı görülmüştür. Bu bulgulara dayanarak, kavitede demineralize doku bırakılarak gerçekleştirilen indirekt pulpa tedavisinin iki aşamada yapılması ve ikinci aşamada çürüğün tamamen kaldırılmasının daha uygun olabileceği düşünülmektedir. Ancak indirekt pulpa tedavisinin tek aşamada gerçekleştirilebileceğini savunan çalışmalar ile birlikte, çalışmamızda elde ettiğimiz yüksek başarı oranları göz önünde bulundurularak, eskfoliasyon zamanı yaklaşmış olan süt dişlerinde tek aşamalı indirekt pulpa tedavisi uygulanarak, çekim zamanları geldiğinde, tedavi etkinliğinin histolojik olarak değerlendirilmesi en uygun yaklaşım olacaktır. Süt dişlerinde uygulanan indirekt pulpa tedavisinde ikinci aşamanın gerekliliği ile ilgili farklı gereç ve yöntemlere sahip randomize kontrollü çalışmaların yapılması gerektiği kanısındayız.

## 6. SONUÇ VE ÖNERİLER

Derin çürüklü süt dişlerinin iki aşamalı indirekt pulpa tedavisinde, ozon uygulamasının klinik ve mikrobiyolojik etkilerinin incelendiği çalışmamızda elde edilen sonuçlar şunlardır:

Çalışmamızdaki tüm gruplardaki dişlerde, 4 aylık bekleme süresinin ardından ikinci aşamada kavite tekrar açıldığında, bırakılan çürüğün daha kuru ve daha sert kıvamda olduğu tespit edilmiştir. Dentin renginin ise kontrol grubunda değişmediği, ancak deney ve pozitif kontrol grubunda koyulaştığı gözlenmiştir. Renk, kıvam ve nem özelliklerine ait bu bulgular birlikte değerlendirildiğinde, iki aşamalı indirekt pulpa tedavisinde, ilk aşamada kavitede bırakılan çürüğün, kullanılan dezenfeksiyon yönteminden bağımsız olarak, ikinci aşamaya gelindiğinde durmuş bir çürüğün klinik özelliklerini taşır hale geldiğini söylemek mümkündür.

Mikrobiyolojik veriler genel olarak ele alındığında, çalışma kapsamında incelenen tüm bakteri türlerinde, uygulanan tedavi aşamalarına paralel olarak, kademeli bir azalma olduğu görülmüştür. Kavitede bırakılan demineralize dentinin uzaklaştırılması amacıyla gerçekleştirilen ikinci aşamada, tüm çalışma gruplarında mikroorganizma sayılarında yüksek oranda azalma olduğu gözlenmiştir. Bu veriler, derin çürüklü süt dişlerinde, iki aşamalı indirekt pulpa tedavisinin tercih edilebileceğini göstermektedir.

Uygulanan tedavinin ikinci aşamasında, 4 aylık bekleme süresinin ardından kavite tekrar açıldığında, bakteri sayılarında görülen azalmanın pozitif kontrol (klorheksidin diğlukonat) grubu ve deney grubunda (ozon), kontrol grubundan istatistiksel olarak anlamlı şekilde fazla olduğu; pozitif kontrol grubunun (klorheksidin diğlukonat) ise deney grubuna (ozon) göre mikroorganizma sayısında daha anlamlı bir azalma sağladığı tespit edilmiştir. Bu durum iki aşamalı indirekt pulpa tedavisinde klorheksidin diğlukonat ya da ozon uygulamasının, 4 aylık bekleme süresinin ardından bakteri sayısında görülen azalmayı pozitif yönde etkilediğini göstermektedir.

İki aşamalı indirekt pulpa tedavisinde dezenfektan uygulamalarının anlık etkinliğini değerlendirmek için, kavitede bırakılan demineralize dentin örnekleri ile kaviteye klorheksidin diğlukonat veya ozon uygulanmasının hemen ardından alınan dentin örnekleri karşılaştırıldığında, her iki uygulamanın da amacına uygun şekilde,

mikroorganizma sayısında yüksek oranda azalma sağladığı, ancak klorheksidin diglukonatin sağladığı azalma oranının, ozon uygulamasının sağladığı azalma oranından istatistiksel olarak anlamlı şekilde daha fazla olduğu gözlenmiştir. Bu bulgulara dayanarak, klorheksidin diglukonatin derin çürük kavitelelerinde bulunan karyojenik bakteriler üzerindeki etkisinin ozon gazından daha fazla olduğu, ancak ozon gazının da bu amaçla kavite dezenfeksiyonunda alternatif olarak kullanılabilmesi söylenebilir.

Kavitelere uygulanan dezenfektanların anlık etkileri, bakteri türleri bazında incelendiğinde, uygulamanın hemen ardından alınan örneklerde, *S. mutans*, Laktobasil ve toplam CFU değerlerinde görülen azalmanın, genel bulgularla uyumlu şekilde pozitif kontrol grubunda (klorheksidin diglukonat), deney grubuna (ozon) göre istatistiksel olarak anlamlı olduğu görülmüştür.

Ayrıca ozon ve klorheksidin diglukonat uygulamalarının, *S. mutans*, laktobasil ve toplam koloni sayısı üzerindeki etkileri, kendi içlerinde ayrı olarak değerlendirildiğinde, her üç bakteri grubunun da uygulanan ajanlardan aynı oranda etkilendiği tespit edilmiştir. Dolayısıyla çalışmamızda incelenen bakterilerden herhangi birinin ozon ya da klorheksidin diglukonata karşı diğer bakteri türlerinden daha duyarlı olmadığını belirtmek mümkündür.

İkinci aşamada kavite açıldıktan sonra alınan örneklerde, toplam mikroorganizma sayısında, deney (ozon) grubunda %82,29, pozitif kontrol (klorheksidin diglukonat) grubunda %93,25 gibi yüksek oranlarda azalma tespit edilmiş olmasına rağmen, kavitedeki mikroorganizma varlığının tamamen ortadan kaldırılamadığı görülmüştür. Bu bulgular demineralize doku varlığında yapılan indirekt pulpa tedavisinin, iki aşamalı olarak yapılması gerektiğini ve ilk aşamada bırakılan çürük dokunun uygun bekleme süresinin ardından ikinci bir seansta tamamen uzaklaştırılması gerektiğini göstermektedir. Ancak, elde edilen yüksek antimikrobiyal başarı oranları ve indirekt pulpa tedavisinin tek aşamada yapılmasını savunan çalışmaların mevcut olması nedeniyle, bu konu, farklı gereç ve yöntemlere sahip, uzun dönem takipli, klinik, mikrobiyolojik ve histolojik çalışmalarla değerlendirilmelidir. Ayrıca ikinci aşamanın gerekliliği konusunda, süt dişinin doğal eksfoliasyon zamanı, tedavinin getirdiği artı maliyet, hasta ve ebeveyninin tedavi sürecine ilişkin katılımı ve çocuğun yaşı göz önünde bulundurulmalıdır.



Belirtilen tüm bu sonuçlar göz önüne alındığında, derin çürüklü süt dişlerinin tedavisinde, iki aşamalı indirekt pulpa tedavisinin kavitede bırakılan çürük dokusundaki mikroorganizma sayılarının kademeli olarak azalmasını sağlayarak, tüm çalışma grupları için başarılı sonuçlar sergilediği görülmektedir. Bununla birlikte, tedavinin ilk aşamasında kavite dezenfektanı olarak ozon veya klorheksidin diglukonat kullanıldığında mikrobiyolojik ve klinik etkinliğin, herhangi bir dezenfektan uygulanmayan gruba göre daha da arttığı gözlenmiştir. Ancak, hem antibakteriyel etkinliğinin ozona göre daha fazla olması, hem de daha ucuz ve kolay temin edilebilir olması gibi nedenlerle iki aşamalı indirekt pulpa tedavisinde başarıyı artırmak amacıyla kavite dezenfektanı olarak klorheksidin diglukonatın tercih edilmesinin daha uygun olacağını, bulgularımız ışığında söylemek mümkündür.

## ÖZET

### ***Derin Çürüklü Süt Dişlerinin İki Aşamalı İndirekt Pulpa Tedavisinde Ozon Uygulaması Etkinliğinin İn Vivo Olarak Değerlendirilmesi***

Bu çalışmada, süt dişlerinde gerçekleştirilen iki aşamalı indirekt pulpa tedavisinde, ozon uygulamasının etkinliğinin klinik ve mikrobiyolojik olarak değerlendirilmesi amaçlanmıştır.

*In vivo* şartlarda yürütülen bu çalışmada, derin dentin çürüğü teşhisi konulan ve pulpa perforasyon riski bulunan, 105 adet alt ikinci süt azı dişi iki aşamalı indirekt pulpa tedavisi uygulanmak üzere rastgele üç çalışma grubuna ayrılmıştır. Tedavi prosedürü kontrol grubunda herhangi bir dezenfektan uygulanmadan, pozitif kontrol grubunda kaviteye 60 sn %2'lik klorheksidin diglukonat uygulanarak, deney grubunda ise 60 sn ozon gazı uygulanarak gerçekleştirilmiştir.

Mikrobiyolojik analiz için, ilk aşamada kavitede bırakılan demineralize dokudan, daha sonra kaviteye dezenfektan uygulanmasının hemen ardından, dört aylık bekleme süresinin sonundaki ikinci aşamada kavite tekrar açıldığında ve tüm çürük doku temizlendikten sonra olmak üzere dört farklı zaman aralığında standart dentin örnekleri alınmıştır. Dentin örneklerinde *Streptococcus mutans* (*S. mutans*) ve laktobasil türlerine ait koloni sayımı ve toplam koloni sayımı yapılmıştır. Ayrıca mikrobiyolojik örneklerin alındığı farklı zaman aralıklarında, dokunun klinik özelliklerinin değerlendirilmesi için dentinin nem, kıvam ve renk özellikleri kaydedilmiştir. İstatistiksel analizde, mikrobiyolojik analizler için Kruskal-Wallis ve Mann-Whitney U testleri, klinik verilerin karşılaştırılmasında ise ki-kare ve Friedman testleri uygulanmıştır.

Çalışmamızdaki tüm gruplardaki dişlerde, 4 aylık bekleme süresinin ardından ikinci aşamada kavite tekrar açıldığında, bırakılan çürüğün daha kuru ve daha sert kıvamda olduğu tespit edilmiştir. Dentin renginin ise kontrol grubunda değişmediği, ancak deney ve pozitif kontrol grubunda koyulaştığı gözlenmiştir.

Mikrobiyolojik değerlendirmeler sonucunda, tüm gruplarda toplam mikroorganizma sayısında kademeli bir azalmanın olduğu tespit edilmiştir. İlk aşama ile ikinci aşama arasında geçen 4 aylık bekleme süresinin ardından bakteri sayısında görülen azalmanın pozitif kontrol grubunda (klorheksidin diglukonat) deney grubuna

(ozon) göre, deney grubunda ise kontrol grubuna göre istatistiksel olarak daha anlamlı sonuçlar sergilediği görülmüştür.

Kaviteye ozon ya da klorheksidin diglukonat uygulanmasının hemen sonrasında antimikrobiyal etkinliğin arttığı, ancak klorheksidin diglukonatın etkinliğinin ozon gazından anlamlı derecede daha fazla olduğu görülmüştür ( $p=0,000$ ). Dezenfeksiyon uygulamalarının anlık antimikrobiyal etkinliği bakteri bazında karşılaştırıldığında, genel bulgularla uyumlu şekilde, klorheksidin diglukonatın hem *S. mutans* hem de laktobasil türleri üzerindeki etkinliğinin ozon uygulamasından anlamlı derecede daha fazla olduğu tespit edilmiştir ( $p=0,002$  ve  $p=0,004$ ). Ayrıca *S. mutans* ve laktobasilin kullanılan dezenfektanlara karşı duyarlılıkları incelendiğinde, her iki bakteri türünün de uygulanan ajanlardan aynı oranda etkilendiği gözlenmiştir ( $p=1,000$ ).

Bütün veriler birlikte değerlendirildiğinde, derin çürüklü süt dişlerinin tedavisinde, iki aşamalı indirekt pulpa tedavisinin tüm çalışma gruplarında genel olarak başarılı sonuçlar sergilediği görülmüştür. Ancak, hem yüksek antimikrobiyal etkinlik göstermesi, hem de ucuz ve kolay temin edilebilir olması gibi nedenlerle iki aşamalı indirekt pulpa tedavisinde klorheksidin diglukonatın tercih edilmesinin daha uygun olacağı gözlenmiştir.

**Anahtar kelimeler:** Derin dentin çürüğü, iki aşamalı indirekt pulpa tedavisi, klorheksidin diglukonat, ozon

## ABSTRACT

### *Effectiveness of The Ozone Application in Two-Visit Indirect Pulp Therapy of Primary Molars with Deep Carious Lesion: In Vivo Evaluation*

The aim of this study was to evaluate the clinical and microbiological effectiveness of the ozone application in two-visit indirect pulp therapy of primary molars.

This study was conducted *in vivo* conditions with 105 lower primary second molars which had deep caries lesions with the risk of pulpal exposure. The teeth were randomly divided into three study groups. Two-visit indirect pulp therapy was performed without any disinfectant in the control group, with 60 s 2% chlorhexidine digluconate application in the positive control group and 60 s ozone application in the experimental group. Standard dentin samples were taken in four different stages for the microbiological analysis: In the first visit after incomplete caries removal, immediately after the application of disinfectants, at the end of the four months period when the cavity was reopened and after all caries was removed. The dentin samples were microbiologically investigated for the total number of colony forming units, *Streptococcus mutans* (*S. mutans*) and lactobacilli. In addition, to evaluate the clinical characteristics of the tissue, dentin humidity, consistency and color properties were recorded. The statistical analysis of the data was obtained by Kruskal-Wallis and Mann-Whitney U test for the microbiological analysis, Friedman and chi-square test for the clinical analysis.

Clinical results showed that, the dentin became significantly harder and lower humidity was observed in all groups at the end of the four months. There was no difference for control group in terms of color change, while dentin color was became darker for positive control and experimental groups.

As a result of the microbiological evaluation, it was found that there was a gradual decrease in the total number of microorganisms in all groups. After 4 months from the first stage, when the cavities were reopened, it was determined that positive control group exhibited a significantly greater reduction compared to experimental

group and the bacterial reduction in experimental group was much more compared to control group either.

While ozone or chlorhexidine digluconate application were showed an immediate antibacterial efficacy, chlorhexidine digluconate application exhibited a greater significant reduction compared to the ozone application ( $p=0,000$ ). When examined immediate antimicrobial effects of disinfection procedures by bacteria, it was found that chlorhexidine digluconate was more effective on both *S. mutans* and lactobacilli compared to ozone application, consistent with general findings ( $p=0,002$  and  $p=0,004$ ). When the sensitivity of the *S. mutans* and lactobacilli to the both disinfectants examined separately, both bacteria species were affected by the same percentage of the administered agents ( $p=1.000$ ).

With the evaluation of the whole data, two-visit indirect therapy of primary teeth with deep caries yielded successful results for all study groups. On the other hand, having both higher antimicrobial effects and easy to obtain, chlorhexidine digluconate would be more convenient to be preferred in the two-visit indirect pulp therapy.

**Key words:** Chlorhexidine digluconate, deep caries, two-stage indirect pulp treatment, ozone

## KAYNAKLAR

1. Fuks AB. Current concepts in vital primary pulp therapy. *Eur J Paediatr Dent* 2002;3(3):115-20.
2. Marsh PD, Nyvad B. Dental caries in a biological context: The oral microflora and biofilms on teeth. In: Fejerskov O, Kidd EAM (eds), *Dental caries: the disease and its clinical management*. Copenhagen, Denmark, Blackwell Monksgaard, 2003:p163-89.
3. Bjorndal L. Indirect pulp therapy and stepwise excavation. *J Endod* 2008;34:S29-33.
4. Magnusson BO, Sundell SO. Stepwise excavation of deep carious lesions in primary molars. *J Int Assoc Dent Child* 1977;8(2):36-40.
5. Fuks AB. Pulp therapy for the primary dentition. In: Pinkham JR, Cassamassimo PS, Fields HW, McTigue DJ, Nowak AJ (eds), *Pediatric Dentistry Infancy Through Adolescence*. 4th ed. Saunders, Elsevier, 2005:p375-91.
6. American Academy of Pediatric Dentistry Clinical Affairs Committee--Pulp Therapy Subcommittee, American Academy of Pediatric Dentistry Council on Clinical Affairs. Guideline on pulp therapy for primary and young permanent teeth. *Pediatr Dent* 2005;27:130-4.
7. Eidelman E, Finn SB, Koulourides T. Remineralization of carious dentin treated with calcium hydroxide. *J Dent Child* 1965;32(4):218-25.
8. Law DB, Lewis TM. The effect of calcium hydroxide on deep carious lesions. *Oral Surg Oral Med Oral Pathol* 1961;14:1130-7.
9. Kapdan A, Oztas N, Sumer Z. Comparing the antibacterial activity of gaseous ozone and chlorhexidine solution on a tooth cavity model. *J Clin Exp Dent* 2013;5(3):e133-7.
10. Azarpazhooh A, Limeback H. The application of ozone in dentistry: a systematic review of literature. *J Dent* 2008;36(2):104-16.
11. Fagrell TG, Dietz W, Lingstrom P, et al. Effect of ozone treatment on different cariogenic microorganisms in vitro. *Swed Dent J* 2008;32(3):139-47.
12. Johansson E, Claesson R, van Dijken JW. Antibacterial effect of ozone on cariogenic bacterial species. *J Dent* 2009;37(6):449-53.
13. Dukic W, Juric H, Andrasevic AT, et al. The efficacy of gaseous ozone on some cariogenic bacteria. *Coll Antropol* 2013;37(1):109-13.
14. Baysan A. Management of primary root caries using ozone therapies, *Doktora Tezi, Bart's and The London Queen Mary's School of Medicine and Dentistry*, London 2002.
15. Oral Health in America: A Report of the Surgeon General. Rockville, MD: U.S: Department of Health and Human Services, National Institute of Dental and Craniofacial Research, National Institutes of Health, Services USDoHaH; 2000.

16. Selwitz RH, Ismail AI, Pitts NB. Dental caries. *Lancet* 2007;369(9555):51-9.
17. American Academy on Pediatric Dentistry, American Academy of Pediatrics. Policy on early childhood caries (ECC): classifications, consequences, and preventive strategies. *Pediatr Dent* 2008;30(7 Suppl):40-3.
18. Boucher CO. *Current clinical dental terminology: A glossary of accepted terms in all disciplines of dentistry*. 2nd ed, St. Louis, Mosby 1974.
19. Fejerskov O. Changing paradigms in concepts on dental caries: consequences for oral health care. *Caries Res* 2004;38(3):182-91.
20. Scheie AA, Petersen FC. The Biofilm Concept: Consequences for Future Prophylaxis of Oral Diseases? *Crit Rev Oral Biol Med* 2004;15(1):4-12.
21. Newbrun E. Dental research: problems, progress, and prognosis. *J Dent Res* 1989;68(10):1377-8.
22. Hujoel P. Dietary carbohydrates and dental-systemic diseases. *J Dent Res* 2009;88(6):490-502.
23. Mellberg JR, Ripa LW. *Fluoride in Preventive Dentistry: Theory and Clinical Applications*. Chicago, Illinois, Quintessence Publishing Co., 1983.
24. Balakrishnan M, Simmonds RS, Tagg JR. Dental caries is a preventable infectious disease. *Aust Dent J* 2000;45(4):235-45.
25. Duggal MS, van Loveren C. Dental considerations for dietary counselling. *Int Dent J* 2001;51:408-12.
26. van Loveren C, Duggal MS. The role of diet in caries prevention. *Int Dent J* 2001;51:399-406.
27. Tinanoff N, Palmer CA. Dietary determinants of dental caries and dietary recommendations for preschool children. *J Public Health Dent* 2000;60(3):197-206.
28. Leone CW, Oppenheim FG. Physical and chemical aspects of saliva as indicators of risk for dental caries in humans. *J Dent Educ* 2001;65(10):1054-62.
29. Bardow A, Lagerlöf F, Nauntofte B, Tenovou J. Dental caries in a biological context: The role of saliva. In: Fejerskov O, Kidd EAM (eds), *Dental caries: the disease and its clinical management*. Copenhagen, Denmark, Blackwell Munksgaard 2003, p189-209.
30. Tenovou J. Antimicrobial agents in saliva--protection for the whole body. *J Dent Res* 2002;81(12):807-9.
31. Tenovou J. Antimicrobial function of human saliva--how important is it for oral health? *Acta Odontol Scand* 1998;56(5):250-6.
32. Newbrun E. Current concepts of caries etiology. In: Newbrun E, editor. *Cariology*. 3rd ed. Chicago: Quintessence Publishing Co. Inc., 1989.
33. Amerongen AV, Veerman EC. Saliva--the defender of the oral cavity. *Oral Dis* 2002;8(1):12-22.
34. Van Nieuw Amerongen A, Bolscher JG, Veerman EC. Salivary proteins: protective and diagnostic value in cariology? *Caries Res* 2004;38(3):247-53.

35. Lendenmann U, Grogan J, Oppenheim FG. Saliva and dental pellicle--a review. *Adv Dent Res* 2000;14:22-8.
36. Bowen WH. Nature of plaque. *Oral Sci Rev* 1976;9:3-21.
37. Rolla G, Ciardi JE, Schultz SA. Adsorption of glucosyltransferase to saliva coated hydroxyapatite. Possible mechanism for sucrose dependent bacterial colonization of teeth. *Scand J Dent Res* 1983;91(2):112-7.
38. Minah GE, Loesche WJ. Sucrose metabolism in resting-cell suspensions of caries associated and non-caries-associated dental plaque. *Infect Immun* 1977;17(1):43-54.
39. Caufield PW, Griffen AL. Dental caries. An infectious and transmissible disease. *Pediatr Clin North Am* 2000;47(5):1001-19.
40. Featherstone JD. The continuum of dental caries--evidence for a dynamic disease process. *J Dent Res* 2004;83:39-42.
41. Kidd EA, Fejerskov O. What constitutes dental caries? Histopathology of carious enamel and dentin related to the action of cariogenic biofilms. *J Dent Res* 2004;83:35-8.
42. Thylstrup AF, O. *Textbook of Cariology*. Copenhagen, Munksgaard, 1986.
43. Robinson C, Shore RC, Brookes SJ, et al. The chemistry of enamel caries. *Crit Rev Oral Biol Med* 2000;11(4):481-95.
44. Ritter AV, Eidson RS, Donovan TE. Dental Caries: Etiology, clinical characteristics, risk assessment, and management. In: Heymann HO, Swift EJ, Ritter AV (eds), *Sturdevant's Art and Science of Operative Dentistry*. 6th ed, St.Louis, Missouri, Elsevier Mosby, 2013:p41-89.
45. Michelich VJ, Schuster GS, Pashley DH. Bacterial penetration of human dentin in vitro. *J Dent Res* 1980;59(8):1398-403.
46. Armstrong WG. Further studies on the action of collagenase on sound and carious human dentin. *J Dent Res* 1958;37(6):1001-15.
47. Katz S, Park KK, Palenik CJ. In-vitro root surface caries studies. *J Oral Med* 1987;42(1):40-8.
48. Hojo S, Takahashi N, Yamada T. Acid profile in carious dentin. *J Dent Res* 1991;70(3):182-6.
49. Macgregor AB. The position and extent of acid in the carious process. *Arch Oral Biol* 1961;4:86-91.
50. Dirksen TR, Little MF, Bibby BG. The pH of carious cavities-II. The pH at different depths in isolated cavities. *Arch Oral Biol* 1963;8:91-7.
51. Roberson T, Lundeen T. Cariology: The Lesion, Etiology, Prevention, and Control. In: Roberson MT, Heyman OH, Swift JE (eds), *Sturdevant's Art & Science Of Operative Dentistry*. 4th ed, USA, Mosby Inc., 2002:p63-132.
52. Loesche WJ. Role of *Streptococcus mutans* in human dental decay. *Microbiol Rev* 1986;50(4):353-80.



53. Marsh PD. Microbial ecology of dental plaque and its significance in health and disease. *Adv Dent Res* 1994;8(2):263-71.
54. Marsh PD. Are dental diseases examples of ecological catastrophes? *Microbiology* 2003;149:279-94.
55. Qin M, Li J, Zhang S, Ma W. Risk factors for severe early childhood caries in children younger than 4 years old in Beijing, China. *Pediatr Dent* 2008;30(2):122-8.
56. Ramos-Gomez FJ, Weintraub JA, Gansky SA, et al. Bacterial, behavioral and environmental factors associated with early childhood caries. *J Clin Pediatr Dent* 2002;26(2):165-73.
57. Loesche WJ, Rowan J, Straffon LH, Loos PJ. Association of *Streptococcus* mutants with human dental decay. *Infect Immun* 1975;11(6):1252-60.
58. Loesche WJ, Straffon LH. Longitudinal investigation of the role of *Streptococcus mutans* in human fissure decay. *Infect Immun* 1979;26(2):498-507.
59. Loesche WJ, Eklund S, Earnest R, Burt B. Longitudinal investigation of bacteriology of human fissure decay: epidemiological studies in molars shortly after eruption. *Infect Immun* 1984;46(3):765-72.
60. Hardie JM, Thomson PL, South RJ, et al. A longitudinal epidemiological study on dental plaque and the development of dental caries--interim results after two years. *J Dent Res* 1977;56:90-8.
61. Huis in 't Veld JH, van Palenstein Helderma WH, Dirks OB. *Streptococcus mutans* and dental caries in humans: a bacteriological and immunological study. *Antonie Van Leeuwenhoek* 1979;45(1):25-33.
62. Yalçın Çakır F, Gürkan S, Attar N. Çürük Mikrobiyolojisi. *Hacettepe Diş Hekimliği Fakültesi Dergisi* 2010;34(3-4):78-91.
63. Schupbach P, Osterwalder V, Guggenheim B. Human root caries: microbiota in plaque covering sound, carious and arrested carious root surfaces. *Caries Res* 1995;29(5):382-95.
64. Beighton D, Lynch E, Heath MR. A microbiological study of primary root-carries lesions with different treatment needs. *J Dent Res* 1993;72(3):623-9.
65. Brailsford SR, Tregaskis RB, Leftwich HS, Beighton D. The predominant *Actinomyces* spp. isolated from infected dentin of active root caries lesions. *J Dent Res* 1999;78(9):1525-34.
66. Hoshino E. Predominant obligate anaerobes in human carious dentin. *J Dent Res* 1985;64(10):1195-8.
67. Hahn CL, Falkler WA, Jr., Minah GE. Microbiological studies of carious dentine from human teeth with irreversible pulpitis. *Arch Oral Biol* 1991;36(2):147-53.
68. Ayna B, Celenk S, Atakul F, et al. Evaluation of clinical and microbiological features of deep carious lesions in primary molars. *J Dent Child (Chic)* 2003;70(1):15-8.

69. Nadkarni MA, Caldon CE, Chhour KL, et al. Carious dentine provides a habitat for a complex array of novel *Prevotella*-like bacteria. *J Clin Microbiol* 2004;42(11):5238-44.
70. Chhour KL, Nadkarni MA, Byun R, et al. Molecular analysis of microbial diversity in advanced caries. *J Clin Microbiol* 2005;43(2):843-9.
71. Munson MA, Banerjee A, Watson TF, Wade WG. Molecular analysis of the microflora associated with dental caries. *J Clin Microbiol* 2004;42(7):3023-9.
72. Hamada S, Slade HD. Biology, immunology, and cariogenicity of *Streptococcus mutans*. *Microbiol Rev* 1980;44(2):331-84.
73. Yörük GN, Güner A. Laktik asit bakterilerinin sınıflandırılması ve *Weissella* türlerinin gıda mikrobiyolojisinde önemi. *Atatürk Üniversitesi Veteriner Bilimleri Dergisi* 2011;6(2):163-76.
74. Carlsson J, Grahnen H, Jonsson G. Lactobacilli and streptococci in the mouth of children. *Caries Res* 1975;9(5):333-9.
75. Catalanotto FA, Shklair IL, Keene HJ. Prevalence and localization of *Streptococcus mutans* in infants and children. *J Am Dent Assoc* 1975;91(3):606-9.
76. Duchin S, van Houte J. Relationship of *Streptococcus mutans* and lactobacilli to incipient smooth surface dental caries in man. *Arch Oral Biol* 1978;23(9):779-86.
77. Babaahmady KG, Challacombe SJ, Marsh PD, Newman HN. Ecological study of *Streptococcus mutans*, *Streptococcus sobrinus* and *Lactobacillus* spp. at sub-sites from approximal dental plaque from children. *Caries Res* 1998;32(1):51-8.
78. Folke LE, Gawronski TH, Staat RH, Harris RS. Effect of dietary sucrose on quantity and quality of plaque. *Scand J Dent Res* 1972;80(6):529-33.
79. De Stoppelaar JD, Van Houte J, Backer Dirks O. The relationship between extracellular polysaccharide-producing streptococci and smooth surface caries in 13-year-old children. *Caries Res* 1969;3(2):190-9.
80. Edwardsson S, Koch G, Obrink M. *Strep. sanguis*, *Strep. mutans* and *Strep. salivarius* in saliva. Prevalence and relation to caries increment and prophylactic measures. *Odontol Revy* 1972;23(3):279-96.
81. Alaluusua S, Malmivirta R. Early plaque accumulation--a sign for caries risk in young children. *Community Dent Oral Epidemiol* 1994;22:273-6.
82. Tanzer JM, Livingston J, Thompson AM. The microbiology of primary dental caries in humans. *J Dent Educ* 2001;65(10):1028-37.
83. Marsh PD, Martin MV. *Oral Microbiology*. 4th ed. Oxford, Wright, 1999.
84. van Houte J. Role of micro-organisms in caries etiology. *J Dent Res* 1994;73(3):672-81.
85. Takei M, Kobayashi Y, Iwasaki S, Fujihashi T. Distribution of lactobacilli in oral cavities. *Jpn J Microbiol* 1971;15(1):109-12.
86. Fejerskov O, Kidd EAM. *Diş Çürüğü. Hastalık ve hastalığın klinik yönetimi (Çeviri Kitap)*. 2nd ed. Ankara, Sürat Üniversite Yayınları, 2016.

87. Thylstrup A, Qvist V. Principal enamel and dentine reactions during caries progressions. In: Thylstrup A, Leach SA, Qvist V (eds). *Dentine and dentine reactions in oral cavity*. Oxford, IRL Press, 1987:p3-16.
88. Bjorndal L, Larsen T. Changes in the cultivable flora in deep carious lesions following a stepwise excavation procedure. *Caries Res* 2000;34(6):502-8.
89. Kleter GA. Discoloration of dental carious lesions (a review). *Arch Oral Biol* 1998;43(8):629-32.
90. Syngcuk K, Trowbridge HO. Pulpal Reaction to Caries and Dental Procedures. In: Cohen S, Burns RC (eds). *Pathways of the Pulp*. 6th ed, Orlando, Florida, Mosby Inc, 1994:p414-36.
91. Scott JN, Weber DF. Microscopy of the junctional region between human coronal primary and secondary dentine. *J Morphol* 1977;154(1):133-45.
92. Bjorndal L, Darvann T, Thylstrup A. A quantitative light microscopic study of the odontoblast and subodontoblastic reactions to active and arrested enamel caries without cavitation. *Caries Res* 1998;32(1):59-69.
93. Frank RM, Voegel JC. Ultrastructure of the human odontoblast process and its mineralisation during dental caries. *Caries Res* 1980;14(6):367-80.
94. Trowbridge HO. Histology of Pulpal Inflammation. In: Hargreaves KM, Goodis HE (eds). *Seltzer and Bender's Dental Pulp*. 3rd ed, Chicago, Quintessence Publishing Co Inc, 2002:p227-47.
95. Okamura K, Tanaka A, Kakehi A, et al. Plasma components in deep lesions of human carious dentin. *J Dent Res* 1979;58(10):2010.
96. Okamura K, Maeda M, Nishikawa T, Tsutsui M. Dentinal response against carious invasion: localization of antibodies in odontoblastic body and process. *J Dent Res* 1980;59(8):1368-73.
97. Trowbridge HO. Pathogenesis of pulpitis resulting from dental caries. *J Endod* 1981;7(2):52-60.
98. Kleter GA, Damen JJ, Buijs MJ, Ten Cate JM. Modification of amino acid residues in carious dentin matrix. *J Dent Res* 1998;77(3):488-95.
99. Jontell M, Gunraj MN, Bergenholtz G. Immunocompetent cells in the normal dental pulp. *J Dent Res* 1987;66(6):1149-53.
100. Izumi T, Kobayashi I, Okamura K, Sakai H. Immunohistochemical study on the immunocompetent cells of the pulp in human non-carious and carious teeth. *Arch Oral Biol* 1995;40(7):609-14.
101. Pitts NB. Current methods and criteria for caries diagnosis in Europe. *J Dent Educ* 1993;57(6):409-14.
102. Katz RV. The clinical diagnosis of root caries: issues for the clinician and the researcher. *Am J Dent* 1995;8(6):335-41.
103. Miller WA. Layering in dentin caries as demonstrated by localization of dyes [M.S. Thesis]. University of Illinois, Illinois, 1959.

104. McDonald RE, Avery DR, Dean JA. Dental caries in the child and adolescent. *Dentistry for the child and adolescent*. 8th ed. St. Louis, Missouri, Mosby, 2004:p203-35.
105. Bjorndal L. Dentin and pulp reactions to caries and operative treatment: biological variables affecting treatment outcome. *Endodontic Topics* 2002;2:10-23.
106. Parikh SR, Massler M, Bahn A. Microorganisms in active and arrested carious lesions of dentin. *NY State Dent J* 1963;29:347-55.
107. Nyvad B, Fejerskov O. An ultrastructural study of bacterial invasion and tissue breakdown in human experimental root-surface caries. *J Dent Res* 1990;69(5):1118-25.
108. Schupbach P, Lutz F, Guggenheim B. Human root caries: histopathology of arrested lesions. *Caries Res* 1992;26(3):153-64.
109. Hojo S, Komatsu M, Okuda R, et al. Acid profiles and pH of carious dentin in active and arrested lesions. *J Dent Res* 1994;73(12):1853-7.
110. Levine RS. Distribution of fluoride in active and arrested carious lesions in dentin. *J Dent Res* 1972;51(4):1025-9.
111. Aamdal-Scheie A, Luan WM, Dahlen G, Fejerskov O. Plaque pH and microflora of dental plaque on sound and carious root surfaces. *J Dent Res* 1996;75(11):1901-8.
112. Johnson MW, Taylor BR, Berman DS. The response of deciduous dentine to caries studied by correlated light and electron microscopy. *Caries Res* 1969;3(4):348-68.
113. Mjor IA. Dentin-predentin complex and its permeability: pathology and treatment overview. *J Dent Res* 1985;64:621-7.
114. Fusayama T. Intratubular crystal deposition and remineralization of carious dentin. *J Biol Buccale* 1991;19(3):255-62.
115. Shimizu C, Yamashita Y, Ichijo T, Fusayama T. Carious change of dentin observed on longspan ultrathin sections. *J Dent Res* 1981;60(11):1826-31.
116. Pashley DH. Dentin-predentin complex and its permeability: physiologic overview. *J Dent Res* 1985;64:613-20.
117. Bjorndal L. Dentin and pulp reactions to caries and operative treatment: biological variables affecting treatment outcome. *Endodontic Topics* 2002;2:10-23.
118. Fuks AB. Pulp therapy for the primary and young permanent dentitions. *Dent Clin North Am* 2000;44(3):571-96.
119. Tziafas D. The future role of a molecular approach to pulp-dentinal regeneration. *Caries Res* 2004;38(3):314-20.
120. Chousein AK, Durutürk L. Derin dentin çürüklü süt ve genç daimi dişlerde direkt ve indirekt pulpa tedavisi. *Atatürk Üniversitesi Diş Hekimliği Fakültesi Dergisi* 2014;41(3):183-90.

121. Bjorndal L, Mjor IA. Pulp-dentin biology in restorative dentistry. Part 4: Dental caries--characteristics of lesions and pulpal reactions. *Quintessence Int* 2001;32(9):717-36.
122. Leksell E, Ridell K, Cvek M, Mejare I. Pulp exposure after stepwise versus direct complete excavation of deep carious lesions in young posterior permanent teeth. *Endod Dent Traumatol* 1996;12(4):192-6.
123. Stanley HR. Pulp capping: conserving the dental pulp--can it be done? Is it worth it? *Oral Surg Oral Med Oral Pathol* 1989;68(5):628-39.
124. Kopel HM. The pulp capping procedure in primary teeth "revisited". *ASDC J Dent Child* 1997;64(5):327-33.
125. Tuna D, Olmez A. Clinical long-term evaluation of MTA as a direct pulp capping material in primary teeth. *Int Endod J* 2008;41(4):273-8.
126. Caicedo R, Abbott PV, Alongi DJ, Alarcon MY. Clinical, radiographic and histological analysis of the effects of mineral trioxide aggregate used in direct pulp capping and pulpotomies of primary teeth. *Aust Dent J* 2006;51(4):297-305.
127. Pinkham JR. *Pediatric Dentistry: Infancy Through Adolescence*. Philadelphia: W.B. Saunders Company 1999:p174-6.
128. Kennedy DB, Kapala JT. The dental pulp: biological considerations of protection and treatment. In: Braham RL, Morris E (eds). *Textbook of Pediatric Dentistry*. Baltimore, Williams&Wilkins, 1985.
129. Ripp N. Pulp capping. A review. *N Y State Dent J* 1976;42(5):285-90.
130. McDonald RE, Avery DR. Treatment of deep caries, vital pulp exposure, and pulpless teeth. In: McDonald RE, Avery DR (eds), *Dentistry for the Child and Adolescent*. 6th ed, Philadelphia, CV Mosby Co, 1994:p428-54.
131. Bergenholtz G. Evidence for bacterial causation of adverse pulpal responses in resin-based dental restorations. *Crit Rev Oral Biol Med* 2000;11(4):467-80.
132. Waterhouse PJ, Whitworth JM, Camp JH, Fuks AB. Pediatric endodontics: endodontic treatment for the primary and young permanent dentition. In: Hargreaves KM, Cohen S (eds). *Pathways of the Pulp*. 10th ed, Mosby Elsevier, 2011:p808-57.
133. Hutchins DW, Parker WA. Indirect pulp capping: clinical evaluation using polymethyl methacrylate reinforced zinc oxide-eugenol cement. *ASDC J Dent Child* 1972;39(1):55-6.
134. Fitzgerald M, Heys RJ. A clinical and histological evaluation of conservative pulpal therapy in human teeth. *Oper Dent* 1991;16(3):101-12.
135. Nirschl RF, Avery DR. Evaluation of a new pulp capping agent in indirect pulp therapy. *ASDC J Dent Child* 1983;50(1):25-30.
136. Straffon LH, Corpron RL, Bruner FW, Daprai F. Twenty-four-month clinical trial of visible-light-activated cavity liner in young permanent teeth. *ASDC J Dent Child* 1991;58(2):124-8.

137. Farooq NSC, J.A.; Kuwabara, A.; Shelton, P. Success rates of formocresol pulpotomy and indirect pulp therapy in the treatment of deep dentinal caries in primary teeth. *Pediatr Dent* 2000;22(4):278-86.
138. Vij R, Coll JA, Shelton P, Farooq NS. Caries control and other variables associated with success of primary molar vital pulp therapy. *Pediatr Dent* 2004;26(3):214-20.
139. Coll JA. Indirect pulp capping and primary teeth: is the primary tooth pulpotomy out of date? *Pediatr Dent* 2008;30(3):230-6.
140. Gruythuysen RJ, van Strijp AJ, Wu MK. Long-term survival of indirect pulp treatment performed in primary and permanent teeth with clinically diagnosed deep carious lesions. *J Endod* 2010;36(9):1490-3.
141. Al-Zayer MA, Straffon LH, Feigal RJ, Welch KB. Indirect pulp treatment of primary posterior teeth: a retrospective study. *Pediatr Dent* 2003;25(1):29-36.
142. Hilton TJ, Summitt JB. Pulpal considerations. In: Summitt JB, Robbins JW, Schwartz RS (eds). *Operative Dentistry*. Chicago, Quintessence Publishing Co Inc, 2000:p103.
143. Ricketts DN, Kidd EA, Innes N, Clarkson J. Complete or ultraconservative removal of decayed tissue in unfilled teeth. *Cochrane Database Syst Rev* 2006(3):CD003808.
144. Bjorndal L, Thylstrup A. A practice-based study on stepwise excavation of deep carious lesions in permanent teeth: a 1-year follow-up study. *Community Dent Oral Epidemiol* 1998;26(2):122-8.
145. Bjorndal L, Reit C, Bruun G, et al. Treatment of deep caries lesions in adults: randomized clinical trials comparing stepwise vs. direct complete excavation, and direct pulp capping vs. partial pulpotomy. *Eur J Oral Sci* 2010;118(3):290-7.
146. Mertz-Fairhurst EJ, Curtis JW, Jr., Ergle JW, et al. Ultraconservative and cariostatic sealed restorations: results at year 10. *J Am Dent Assoc* 1998;129(1):55-66.
147. Bjorndal L, Larsen T, Thylstrup A. A clinical and microbiological study of deep carious lesions during stepwise excavation using long treatment intervals. *Caries Res* 1997;31(6):411-7.
148. Orhan AI, Oz FT, Orhan K. Pulp exposure occurrence and outcomes after 1- or 2-visit indirect pulp therapy vs complete caries removal in primary and permanent molars. *Pediatr Dent* 2010;32(4):347-55.
149. Bodecker CF. Histologic evidence of the benefits of temporary fillings and successful pulp capping of deciduous teeth. *J Am Dent Assoc* 1938;25:777-86.
150. Ricketts D. Management of the deep carious lesion and the vital pulp dentine complex. *Br Dent J* 2001;191(11):606-10.
151. Kerkhove BC, Jr., Herman SC, Klein AI, McDonald RE. A clinical and television densitometric evaluation of the indirect pulp capping technique. *J Dent Child* 1967;34(3):192-201.

152. Kidd EA. How 'clean' must a cavity be before restoration? *Caries Res* 2004;38(3):305-13.
153. Marchi JJ, de Araujo FB, Froner AM, et al. Indirect pulp capping in the primary dentition: a 4 year follow-up study. *J Clin Pediatr Dent* 2006;31(2):68-71.
154. Maltz M, Oliveira EF, Fontanella V, Carminatti G. Deep caries lesions after incomplete dentine caries removal: 40-month follow-up study. *Caries Res* 2007;41(6):493-6.
155. Wicht MJ, Haak R, Schutt-Gerowitt H, et al. Suppression of caries-related microorganisms in dentine lesions after short-term chlorhexidine or antibiotic treatment. *Caries Res* 2004;38(5):436-41.
156. Sawusch RH. Direct and indirect pulp capping with two new products. *J Am Dent Assoc* 1982;104(4):459-62.
157. Leung RL, Loesche WJ, Charbeneau GT. Effect of Dycal on bacteria in deep carious lesions. *J Am Dent Assoc* 1980;100(2):193-7.
158. Fairbourn DR, Charbeneau GT, Loesche WJ. Effect of improved Dycal and IRM on bacteria in deep carious lesions. *J Am Dent Assoc* 1980;100(4):547-52.
159. Traubman L. A critical clinical and television radiographic evaluation of indirect pulp capping, PhD Thesis, 1967.
160. Sangwan P, Sangwan A, Duhan J, Rohilla A. Tertiary dentinogenesis with calcium hydroxide: a review of proposed mechanisms. *Int Endod J* 2013;46(1):3-19.
161. Zander HA. Reaction of the pulp to calcium hydroxide. *J Dent Res* 1939;18:373-9.
162. Goldberg M, Farges JC, Lacerda-Pinheiro S, et al. Inflammatory and immunological aspects of dental pulp repair. *Pharmacol Res* 2008;58(2):137-47.
163. Siqueira JF, Jr., Lopes HP. Mechanisms of antimicrobial activity of calcium hydroxide: a critical review. *Int Endod J* 1999;32(5):361-9.
164. Bystrom A, Claesson R, Sundqvist G. The antibacterial effect of camphorated paramonochlorophenol, camphorated phenol and calcium hydroxide in the treatment of infected root canals. *Endod Dent Traumatol* 1985;1(5):170-5.
165. Tronstad L. Root resorption--etiology, terminology and clinical manifestations. *Endod Dent Traumatol* 1988;4(6):241-52.
166. Foreman PC, Barnes IE. Review of calcium hydroxide. *Int Endod J* 1990;23(6):283-97.
167. Holland R, de Mello W, Nery MJ, et al. Reaction of human periapical tissue to pulp extirpation and immediate root canal filling with calcium hydroxide. *J Endod* 1977;3(2):63-7.
168. Hilton TJ. Cavity sealers, liners, and bases: current philosophies and indications for use. *Oper Dent* 1996;21(4):134-46.
169. Glass RL, Zander HA. Pulp healing. *J Dent Res* 1949;28(2):97-107.

170. Cox CF, Keall CL, Keall HJ, et al. Biocompatibility of surface-sealed dental materials against exposed pulps. *J Prosthet Dent* 1987;57(1):1-8.
171. King JB, Jr., Crawford JJ, Lindahl RL. Indirect pulp capping: a bacteriologic study of deep carious dentine in human teeth. *Oral Surg Oral Med Oral Pathol* 1965;20(5):663-9.
172. Jordan RE, Suzuki M. Conservative treatment of deep carious lesions. *J Can Dent Assoc (Tor)* 1971;37(9):337-42.
173. Paterson RC. Management of the deep cavity. *Br Dent J* 1974;137(6):150-2.
174. Tagger E, Tagger M. Endodontic treatment of primary teeth. In: Orstavik D, Ford TRP (eds), *Essential Endodontology: Prevention and treatment of apical periodontitis*. Oxford, Blackwell Science Ltd, 1998:p308-14.
175. Mount GJ. *Clinical Techniques in Dentistry: An Atlas of Glass-Ionomer Cements*. 2nd ed. London: Martin Dunitz, 1994.
176. Ngo HC, Mount G, Mc Intyre J, et al. Chemical exchange between glass-ionomer restorations and residual carious dentine in permanent molars: an in vivo study. *J Dent* 2006;34(8):608-13.
177. Aboush YE, Torabzadeh H. Fluoride release from tooth-colored restorative materials: a 12-month report. *J Can Dent Assoc* 1998;64(8):561-4, 8.
178. Scheie AA. Modes of action of currently known chemical anti-plaque agents other than chlorhexidine. *J Dent Res* 1989;68:1609-16.
179. Chan DCNL, W.W. Residual antimicrobial action of benzalkonium chloride-containing etchant. *J Dent Res* 1994;73:226.
180. Botelho MG. Inhibitory effects on selected oral bacteria of antibacterial agents incorporated in a glass ionomer cement. *Caries Res* 2003;37(2):108-14.
181. Türkün M, Türkün LS, Ateş M. Antibacterial activity of cavity disinfectants. *Balk J Stom* 2004;8(3):214-19.
182. Özel E, Yurdagüven H, Say E. Asit ve Dezenfektan Solüyonlarının *Streptococcus Mutans'* a Karşı Antibakteriyel Etkinliklerinin Saptanması. *Hacettepe Diş Hek Fak Derg* 2005;29(4):8-14.
183. Kidd EA. Role of chlorhexidine in the management of dental caries. *Int Dent J* 1991;41(5):279-86.
184. Komorowski R, Grad H, Wu XY, Friedman S. Antimicrobial substantivity of chlorhexidine-treated bovine root dentin. *J Endod* 2000;26(6):315-7.
185. Gultz J, Do L, Boylan R, et al. Antimicrobial activity of cavity disinfectants. *Gen Dent* 1999;47(2):187-90.
186. Matthijs S, Adriaens PA. Chlorhexidine varnishes: a review. *J Clin Periodontol* 2002;29(1):1-8.
187. Emilson CG, Ericson T, Lilja J, Heyden G. Effect of chlorhexidine on human oral streptococci. *J Periodontal Res* 1972;7(2):189-91.



188. Emilson CG. Potential efficacy of chlorhexidine against mutans streptococci and human dental caries. *J Dent Res* 1994;73(3):682-91.
189. Greenstein G, Berman C, Jaffin R. Chlorhexidine. An adjunct to periodontal therapy. *J Periodontol* 1986;57(6):370-7.
190. Kuyyakanond T, Quesnel LB. The mechanism of action of chlorhexidine. *FEMS Microbiol Lett* 1992;100(1-3):211-5.
191. Cleghorn B, Bowden GH. The effect of pH on the sensitivity of species of *Lactobacillus* to chlorhexidine and the antibiotics minocycline and spiramycin. *J Dent Res* 1989;68(7):1146-50.
192. Brannstrom M, Nyborg H. Cavity treatment with a microbicidal fluoride solution: growth of bacteria and effect on the pulp. *J Prosthet Dent* 1973;30(3):303-10.
193. Meiers JC, Schachtele CF. Fissure removal and needle scraping for evaluation of the bacteria in occlusal fissures of human teeth. *J Dent Res* 1984;63(8):1051-5.
194. Borges FM, de Melo MA, Lima JP, et al. Antimicrobial effect of chlorhexidine digluconate in dentin: In vitro and in situ study. *J Conserv Dent* 2012;15(1):22-6.
195. Singla M, Aggarwal V, Kumar N. Effect of chlorhexidine cavity disinfection on microleakage in cavities restored with composite using a self-etching single bottle adhesive. *J Conserv Dent* 2011;14(4):374-7.
196. Audus KL, Tavakoli-Saberi MR, Zheng H, Boyce EN. Chlorhexidine effects on membrane lipid domains of human buccal epithelial cells. *J Dent Res* 1992;71(6):1298-303.
197. Heintze SD, Twetman S. Interdental mutans streptococci suppression in vivo: a comparison of different chlorhexidine regimens in relation to restorative material. *Am J Dent* 2002;15(2):103-8.
198. Nogales CG, Ferrari PH, Kantorovich EO, Lage-Marques JL. Ozone therapy in medicine and dentistry. *J Contemp Dent Pract* 2008;9(4):75-84.
199. Seidler V, Linetskiy I, Hubalkova H, et al. Ozone and its usage in general medicine and dentistry. A review article. *Prague Med Rep* 2008;109(1):5-13.
200. Bocci V. Ozone as Janus: this controversial gas can be either toxic or medically useful. *Mediators Inflamm* 2004;13(1):3-11.
201. Saini R. Ozone therapy in dentistry: A strategic review. *J Nat Sci Biol Med* 2011;2(2):151-3.
202. Loncar B, Mravak Stipetic M, Matosevic D, Tarle Z. Ozone application in dentistry. *Arch Med Res* 2009;40(2):136-7.
203. Nagayoshi M, Kitamura C, Fukuizumi T, et al. Antimicrobial effect of ozonated water on bacteria invading dentinal tubules. *J Endod* 2004;30(11):778-81.
204. Huth KC, Saugel B, Jakob FM, et al. Effect of aqueous ozone on the NF-kappaB system. *J Dent Res* 2007;86(5):451-6.

205. Baysan A, Whiley RA, Lynch E. Antimicrobial effect of a novel ozone-generating device on micro-organisms associated with primary root carious lesions in vitro. *Caries Res* 2000;34(6):498-501.
206. Baysan A, Beighton D. Assessment of the ozone-mediated killing of bacteria in infected dentine associated with non-cavitated occlusal carious lesions. *Caries Res* 2007;41(5):337-41.
207. Abu-Naba'a L. Management of primary occlusal pit and fissure caries using ozone, Phd Thesis, Queens University, Belfast, 2004.
208. Huth KC, Paschos E, Brand K, Hickel R. Effect of ozone on non-cavitated fissure carious lesions in permanent molars. A controlled prospective clinical study. *Am J Dent* 2005;18(4):223-8.
209. Atabek D, Oztas N. Effectiveness of Ozone with or without the Additional Use of Remineralizing Solution on Non-Cavitated Fissure Carious Lesions in Permanent Molars. *Eur J Dent* 2011;5(4):393-9.
210. Dahnhardt JE, Jaeggi T, Lussi A. Treating open carious lesions in anxious children with ozone. A prospective controlled clinical study. *Am J Dent* 2006;19(5):267-70.
211. Knight GM, McIntyre JM, Craig GG, et al. The inability of *Streptococcus mutans* and *Lactobacillus acidophilus* to form a biofilm in vitro on dentine pretreated with ozone. *Aust Dent J* 2008;53(4):349-53.
212. Mjor IA, Toffenetti F. Secondary caries: a literature review with case reports. *Quintessence Int* 2000;31(3):165-79.
213. Hellyer PL, E. Diagnosis of root caries: A critical review. *Gerodontology* 1991;9:95-102.
214. Baysan A, Lynch E. Effect of ozone on the oral microbiota and clinical severity of primary root caries. *Am J Dent* 2004;17(1):56-60.
215. Kavo Home Page. HealOzone: <http://www.kavo.com/Default.aspx?navid=23&oid=002&lid=en&vkid=26>;14-4-2009.
216. Millar BJ, Hodson N. Assessment of the safety of two ozone delivery devices. *J Dent* 2007;35(3):195-200.
217. Bjorndal L, Demant S, Dabelsteen S. Depth and activity of carious lesions as indicators for the regenerative potential of dental pulp after intervention. *J Endod* 2014;40:76-81.
218. Ranly DM, Garcia-Godoy F. Current and potential pulp therapies for primary and young permanent teeth. *J Dent* 2000;28(3):153-61.
219. Reeves R, Stanley HR. The relationship of bacterial penetration and pulpal pathosis in carious teeth. *Oral Surg Oral Med Oral Pathol* 1966;22(1):59-65.
220. Lin L, Langeland K. Light and electron microscopic study of teeth with carious pulp exposures. *Oral Surg Oral Med Oral Pathol* 1981;51(3):292-316.

221. Bergenholtz G, Spangberg L. Controversies in Endodontics. *Crit Rev Oral Biol Med* 2004;15(2):99-114.
222. Carrotte P. Endodontic treatment for children. *Br Dent J* 2005;198(1):9-15.
223. Duggal MS, Day PF. Operative treatment of dental caries in the primary dentition. In: Welbury RR, Duggal MS, Hosey MT (eds), *Paediatric Dentistry*. 3rd ed. New York, Oxford University Press Inc., 2008:p147-74.
224. Smallridge JA, Williams B. Operative treatment of dental caries in the young permanent dentition. In: *Paediatric Dentistry*, 3rd ed. New York, Oxford University Press, 2005.
225. Hayashi M, Fujitani M, Yamaki C, Momoi Y. Ways of enhancing pulp preservation by stepwise excavation--a systematic review. *J Dent* 2011;39(2):95-107.
226. Alacam T. Evaluation of a tactile hardness test in indirect pulp capping. *Int Endod J* 1985;18(4):274-6.
227. Modena KC, Casas-Apayco LC, Atta MT, et al. Cytotoxicity and biocompatibility of direct and indirect pulp capping materials. *J Appl Oral Sci* 2009;17(6):544-54.
228. Friedl K, Hiller KA, Friedl KH. Clinical performance of a new glass ionomer based restoration system: a retrospective cohort study. *Dent Mater* 2011;27(10):1031-7.
229. Gurgan S, Kutuk ZB, Ergin E, et al. Four-year randomized clinical trial to evaluate the clinical performance of a glass ionomer restorative system. *Oper Dent* 2015;40(2):134-43.
230. Maltz M, de Oliveira EF, Fontanella V, Bianchi R. A clinical, microbiologic, and radiographic study of deep caries lesions after incomplete caries removal. *Quintessence Int* 2002;33(2):151-9.
231. Orhan AI, Oz FT, Ozcelik B, Orhan K. A clinical and microbiological comparative study of deep carious lesion treatment in deciduous and young permanent molars. *Clin Oral Investig* 2008;12(4):369-78.
232. Kidd EA, Joyston-Bechal S, Beighton D. The use of a caries detector dye during cavity preparation: a microbiological assessment. *Br Dent J* 1993;174(7):245-8.
233. Ersin NK, Uzel A, Aykut A, et al. Inhibition of cultivable bacteria by chlorhexidine treatment of dentin lesions treated with the ART technique. *Caries Res* 2006;40(2):172-7.
234. Botelho MG. The minimum inhibitory concentration of oral antibacterial agents against cariogenic organisms. *Microbios* 2000;103(404):31-41.
235. Heinrich R, Kneist S, Kunzel W. [Clinical controlled study on the treatment of deep carious lesions in deciduous molars]. *Dtsch Zahnarzt Z* 1991;46(9):581-4.
236. Kennedy DB, Kapala JT. The dental pulp: Biological principles of protection and treatment. 1985. In: *Textbook of Pediatric Dentistry* [Internet]. Baltimore: Williams and Wilkins. 2nd Ed.

237. Miller WA, Massler M. Permeability and staining of active and arrested lesions in dentine. *Br Dent J* 1962;112:187-97.
238. Pinto AS, de Araujo FB, Franzon R, et al. Clinical and microbiological effect of calcium hydroxide protection in indirect pulp capping in primary teeth. *Am J Dent* 2006;19(6):382-6.
239. Holmes J. Clinical reversal of root caries using ozone, double-blind, randomised, controlled 18-month trial. *Gerodontology* 2003;20(2):106-14.
240. Duque C, Negrini Tde C, Sacono NT, et al. Clinical and microbiological performance of resin-modified glass-ionomer liners after incomplete dentine caries removal. *Clin Oral Investig* 2009;13(4):465-71.
241. Rosenberg L, Atar M, Daronch M, et al. Observational: prospective study of indirect pulp treatment in primary molars using resin-modified glass ionomer and 2% chlorhexidine gluconate: a 12-month Follow-up. *Pediatr Dent* 2013;35(1):13-7.
242. Kollmuss M, Kist S, Obermeier K, et al. Antimicrobial effect of gaseous and aqueous ozone on caries pathogen microorganisms grown in biofilms. *Am J Dent* 2014;27(3):134-8.
243. Hauser-Gerspach I, Pfaffli-Savtchenko V, Dahnhardt JE, et al. Comparison of the immediate effects of gaseous ozone and chlorhexidine gel on bacteria in cavitated carious lesions in children in vivo. *Clin Oral Investig* 2009;13(3):287-91.
244. Polydorou O, Pelz K, Hahn P. Antibacterial effect of an ozone device and its comparison with two dentin-bonding systems. *Eur J Oral Sci* 2006;114(4):349-53.
245. Bressani AE, Mariath AA, Haas AN, et al. Incomplete caries removal and indirect pulp capping in primary molars: a randomized controlled trial. *Am J Dent* 2013;26(4):196-200.

## EKLER

EK-1

### BİLGİLENDİRİLMİŞ GÖNÜLLÜ OLUR FORMU

**[LÜTFEN DİKKATLİCE OKUYUNUZ!...]**

Bu çalışmada yer almayı kabul etmeden önce çalışmanın ne amaçla yapılmak istendiğini anlamanız ve kararınızı bu bilgilendirme sonrasında özgür iradenizle vermeniz gerekmektedir.

#### **1.ARAŞTIRMAYLA İLGİLİ BİLGİLER:**

##### **Araştırmanın Adı:**

Derin Çürüklü Süt ve Daimi Dişlerin İki Aşamalı İndirekt Pulpa Tedavisinde Ozon Uygulanmasının Etkinliğinin İn Vivo Olarak Değerlendirilmesi

##### **Araştırmanın İçeriği:**

Radyografide bakıldığında dişin dentin dokusunun derin kısımlarına kadar ilerlemiş çürüğü bulunan ve çürük temizlenmesi sırasında dişin damar ve sinir paketinden oluşan pulpa adı verilen dokunun açılma ihtimali bulunan, hiçbir şikayet vermemiş süt ve daimi dişlerde çürük iki aşamalı şekilde temizlenecektir. İlk aşamada çürük büyük oranda temizlenecek, ancak pulpanın açılmaması için pulpaya yakın kısımda bir miktar çürük doku bırakılacaktır. Uygun görüldüğü takdirde bu işlemi takiben dişteki bakterileri öldürmek amacıyla diş ozon tedavisi de uygulanacaktır. Sonrasında pulpanın iyileşmesine katkı sağlayacak bir madde yerleştirilerek diş geçici dolgu ile kapatılacaktır. Sonraki seansta ise geçici dolgu kaldırılarak geri kalan çürük doku da temizlenip daimi dolgusu yapılacaktır. Bu aşamalar arasında diş dokularından örnekler alınarak mikrobiyolojik olarak incelemeler yapılacaktır. Bu incelemeler üniversitemiz bünyesinde yapılacaktır. Bu işlemler sırasında hasta hiç bir rahatsızlık hissetmeyecektir. İşlemler tamamlandıktan sonra 3 ay aralıklarla 1 yıl boyunca kontrole gelmeniz istenecektir.

##### **Araştırmanın Amacı:**

İki aşamalı pulpa tedavisi uygularken ozon uygulamasının tedavi başarısına etkisinin incelenmesi.

##### **Araştırmanın Öngörülen Süresi: 12 ay**

##### **Araştırmaya Katılması Beklenen Gönüllü Sayısı: 50 kişi**

##### **Araştırmada İzlenecek Uygulamalar ve Tedavi:**

*(Araştırmada gönüllüye uygulanacak yöntemler ve tedaviler / (varsa invaziv girişimler) hastanın anlayabileceği şekilde anlatılmalıdır.)*

Süt ve genç daimi dişlerde derin çürük oldukça sık karşılaşılan bir durumdur. Günümüzde pulpa dokusunu açmadan 2 aşamalı çürük temizleme yöntemi yaygınlaşmıştır. Kliniğimize bu tabloyla başvuran hastalardan gerekli onam alındıktan sonra 2 aşamalı çürük temizleme tedavisi uygulanacaktır ve bu uygulamada ilk seansta pulpa açılımını önlemek amacıyla bir miktar çürük bırakılacak ve kalan çürük dokusuna antimikrobiyal etkisinin değerlendirilmesi için ozon uygulaması yapılacaktır. 3 ay sonra dişlerin durumuna göre gerekli daimi dolguları yapılacaktır. Bu takipler sırasında oluşacak olası başarısızlık durumlarında da hastaya dişin durumuna göre gerekli amputasyon, kök kanal tedavisi ya da apeksifikasyon tedavisi uygulanacaktır.

## **2.ARAŞTIRMAYA KATILMA İLE BEKLENEN OLASI YARAR(LAR):**

Bu araştırmada sizin için beklenen en temel yarar dişin canlılığın korunması ve ömrünün uzatılmasıdır. Bunun yanında genç daimi dişlerin canlılığını yitirmesi durumunda uygulanacak uzun ve zahmetli bir tedavi olan apeksifikasyon işleminden de kurtulacaksınız. Bu tedavinin uygulandığı süt dişlerinde de hem çocuk tarafından kabul edilmesi daha kolay olan bir tedavi uygulanmış olacak hem de dişin ağız içinde kalma süresi arttırılmış olacaktır. Böylece, oluşmuş bir yer darlığının, süt dişinin erken kaybıyla şiddetlenmesi engellenmiş olacak, henüz bir darlık görülmeyen çocuklarda da ilerde oluşabilecek olası bir darlığın önüne geçilebilecektir.

## **3.GÖNÜLLÜNÜN UYGULAMA SIRASINDA KARŞILAŞABİLECEĞİ RİSKLER VE RAHATSIZLIKLAR:**

Yukarıda açıklanan araştırma sırasında uygulanacak olan işlem ve tedavilerin sonucunda hastanın karşılaşılabileceği hiçbir risk ve rahatsızlık bulunmamaktadır.

## **4.GÖNÜLLÜLER İÇİN ARAŞTIRMADAN BEKLENEN TIBBİ YARARLAR**

Bireylerin daimi molarlarının ve henüz düşme yaşı gelmemiş süt dişlerinin ömrü uzatılacak ve hasta çok daha iyi çiğneme yapabilecektir.

## **5.ARAŞTIRMAYA SEÇENEK OLAN GİRİŞİMLER YA DA TEDAVİLER KONUSUNDA BİLGİLENDİRİLME**

Derin çürüklü süt dişlerinde pulpanın bir kısmının alındığı amputasyon tedavisi ve ya tümünün alındığı kanal tedavisi, daimi dişlerde ise pulpa açılımının boyutuna göre direk pulpa tedavisi ve ya kanal tedavisi ya da dişin kök gelişim durumuna göre düzenli kontroller gerektiren, uzun ve zahmetli bir tedavi süreci olan apeksifikasyon gibi uygulamalar yapılabilir.

Yukarıdaki arařtırmada uygulanacak tetkik ve tedaviye yönelik giriřimler dıřında hastalıđımla ilgili bařka uygun yöntemlerin var olduđunu, ancak bu arařtırmada uygulanmayacađını öğrendim. Eđer yukarıdaki alıřmaya katılmayı kabul etmezsem sözü edilen öteki tedavileri alma hakkına sahip olduđumun bilincindeyim.

#### **6.ARAřTIRMA DIŐI BIRAKILMA DURUMLARI**

Uygulanan tedavi řemasının gereklerini yerine getirmemeniz, kontrollerinizi aksatmanız, alıřma programını aksatmanız veya tedavinin etkinliđini artırmak vb. nedenlerle doktorunuz sizin izniniz olmadan sizi alıřmadan ıkarabilir.

#### **7.ARAřTIRMA KAPSAMINDAKİ GİDERLERİN KARŐILANMASI**

Rutin muayene ve tedavi basamakları dıřında bu alıřmaya özel hibir ek masraf size veya güvencesi altında bulunduđunuz resmi ya da özel hibir kurum veya kuruluřa ödetilmeyecektir.

#### **8.ARAřTIRMAYA KATILMA DURUMUNDA HERHANGİ BİR ÖDEME YAPILACAK MIDIR?**

Bu arařtırmada yer almanız nedeniyle size hibir ödeme yapılmayacaktır.

#### **9.ARAřTIRMA SÜRESİNCE IKABİLECEK SORUNLAR İİN İRTİBAT**

Uygulama süresi boyunca arařtırma hakkında ek bilgiler almak için ya da alıřma ile ilgili herhangi bir sorun, istenmeyen etki ya da diđer rahatsızlıklarınız için ya da arařtırma dıřı bir ilaç almak durumunda kaldıđınızda ařađdaki doktor ile irtibat kurabilirsiniz.

Dt.Merve Meře : 05079300864

Dt.Nazlı Durmuř : 05374462719

#### **10.ZARARLARIN KARŐILANMASI:**

alıřma ile ilgili olarak zararlı hi bir etkinin oluřması beklenmemektedir.

#### **11.GÖNÜLLÜLÜK, ARAřTIRMAYI REDDETME VE ARAřTIRMADAN EKİLME HAKKI, ARAřTIRMADAN IKARILMA:**

- Arařtırmaya hibir baskı ve zorlama altında olmaksızın gönüllü olarak katılıyorum.
- Arařtırmaya katılmayı reddetme hakkına sahip olduđum bana bildirildi.
- Sorumlu arařtırmacı / doktora haber vermek kaydıyla, hibir gereke göstermeksizin istediđim anda bu alıřmadan ekilebileceđimin bilincindeyim. Bu alıřmaya katılmayı reddetmem ya da sonradan

çekilmem halinde hiçbir sorumluluk altına girmediğimi ve bu durumun şimdi ya da gelecekte gereksinim duyduğum tıbbi bakımı hiçbir biçimde etkilemeyeceğini biliyorum.

d. Çalışmanın yürütücüsü olan araştırmacı / doktor ya da destekleyen kuruluş, çalışma programının gereklerini yerine getirmedeki ihmali nedeniyle ya da almakta olduğum tıbbi bakımın kalitesini yükseltmek amacıyla, benim onayımı almadan beni çalışma kapsamından çıkarabilir.

#### **12.GEBELİK:**

İki aşamalı pulpa tedavisinin doğmamış fetus üzerine etkisi bilinmemektedir.Ancak araştırmamıza dahil edilecek hastaların yaş aralığı 6-13 olduğundan bu yaş çocuklarda hamilelik durumuyla karşılaşılacağı düşünülmemektedir.Yine de bilinmelidir ki gebe ve emziren kadınlar bu araştırmaya katılamazlar.

#### **13.GİZLİLİK:**

Bu çalışmadan elde edilen bilgiler, uygulanan yöntemin kullanımının onaylanması için verilere gereksinimi olan öteki ülkelerin hükümetlerine ve ilgili birimlerine iletilebilir. Çalışmanın sonuçları bilimsel toplantılar ya da yayınlarda sunulabilir. Ancak, bu tür durumlarda kimliğim kesin olarak gizli tutulacaktır.

#### **14.ÇALIŞMAYA KATILMA ONAYI:**

Yukarıda yer alan ve araştırmadan önce gönüllüye verilmesi gereken bilgileri gösteren **Bilgilendirilmiş Gönüllü Olur Formunu** kendi anadilimde okudum ya da bana okunmasını sağladım. Bu bilgilerin içeriği ve anlamı, yazılı ve sözlü olarak açıklandı. Aklıma gelen bütün soruları sorma olanağı tanındı ve sorularıma yeterli cevaplar aldım.

Çalışmaya katılmadığım ya da katıldıktan sonra çekildiğim durumda, hiçbir yasal hakkımdan vazgeçmiş olmayacağım. Bu koşullarla, söz konusu araştırmaya hiçbir baskı ve zorlama olmaksızın gönüllü olarak katılmayı kabul ediyorum.

*Bu formun imzalı bir kopyası bana verildi.*

Veli ya da Vasinin Adı- Soyadı:

İmzası:

Adresi (varsa telefon ve/veya fax numarası):

.....

Tarih:

Açıklamaları Yapan Araştırmacı- Doktorun

Adı- Soyadı:

İmzası:

Tarih:



EK-2



İZMİR KATİP ÇELEBİ  
ÜNİVERSİTESİ

İZMİR KATİP ÇELEBİ ÜNİVERSİTESİ TIP FAKÜLTESİ KLİNİK ARAŞTIRMALAR ETİK KURULU  
KARAR FORMU

ETİK KURULU BİLGİLERİ	ETİK KURULUN ADI	İzmir Katip Çelebi Üniversitesi Tıp Fakültesi Klinik Araştırmalar Etik Kurulu
	AÇIK ADRESİ:	İzmir Katip Çelebi Üniversitesi Atatürk Eğitim ve Araştırma Hastanesi 35360 Karabağlar / İZMİR
	TELEFON	0 232 245 04 38 --- 0 232 244 44 44 / 1234
	FAKS	0 232 245 04 38
	E-POSTA	ikcetik@gmail.com

BAŞVURU BİLGİLERİ	ARAŞTIRMANIN AÇIK ADI	Derin Çürüklü Süt ve Daimi Dişlerin İki Aşamalı İndirekt Pulpa Tedavisinde Ozon Uygulamasının Etkinliğinin In-Vivo Olarak Değerlendirilmesi			
	ARAŞTIRMA PROTOKOL KODU				
	KOORDİNATÖR/SORUMLU ARAŞTIRMACI UNVANI/ADI/SOYADI	Yrd Doç Dr Mere AKÇAY			
	KOORDİNATÖR/SORUMLU ARAŞTIRMACININ UZMANLIK ALANI	Pedodonti			
	KOORDİNATÖR/SORUMLU ARAŞTIRMACININ BULUNDUĞU MERKEZ	İzmir Katip Çelebi Üniversitesi Diş Hekimliği Fakültesi Pedodonti A.D.			
	DESTEKLEYİCİ				
	DESTEKLEYİCİNİN YASAL TEMSİLCİSİ				
	ARAŞTIRMANIN FAZİ VE TÜRÜ	FAZ 1	<input type="checkbox"/>		
		FAZ 2	<input type="checkbox"/>		
		FAZ 3	<input type="checkbox"/>		
FAZ 4		<input type="checkbox"/>			
Gözlemsel ilaç çalışması		<input type="checkbox"/>			
İlaç dışı klinik araştırma		<input checked="" type="checkbox"/>			
Diğer ise belirtiniz					
ARAŞTIRMAYA KATILAN MERKEZLER	TEK MERKEZ	ÇOK MERKEZLİ	ULUSAL	ULUSLARARASI	
	<input checked="" type="checkbox"/>	<input type="checkbox"/>	<input type="checkbox"/>	<input type="checkbox"/>	










DEĞERLENDİRİLEN BELGELER	Belge Adı	Tarihi	Versiyon Numarası	Dili		
		ARAŞTIRMA PROTOKOLÜ			Türkçe <input checked="" type="checkbox"/>	İngilizce <input type="checkbox"/>
	BİLGİLENDİRİLMİŞ GÖNÜLLÜ OLUR FORMU			Türkçe <input checked="" type="checkbox"/>	İngilizce <input type="checkbox"/>	Diğer <input type="checkbox"/>
	OLGU RAPOR FORMU			Türkçe <input checked="" type="checkbox"/>	İngilizce <input type="checkbox"/>	Diğer <input type="checkbox"/>
	ARAŞTIRMA BROŞÜRÜ			Türkçe <input type="checkbox"/>	İngilizce <input type="checkbox"/>	Diğer <input type="checkbox"/>
DEĞERLENDİRİLEN DİĞER BELGELER	Belge Adı	Açıklama				
	SIGORTA	<input type="checkbox"/>				
	ARAŞTIRMA BÜTÇESİ	<input type="checkbox"/>				
	BIYOLOJİK MATERYEL TRANSFER FORMU	<input type="checkbox"/>				
	İLÂN	<input type="checkbox"/>				
	YILLIK BİLDİRİM	<input type="checkbox"/>				
	SONUÇ RAPORU	<input type="checkbox"/>				
	GÜVENLİLİK BİLDİRİMLERİ	<input type="checkbox"/>				
	DİĞER:	<input type="checkbox"/>				

1

İZMİR KÂTİP ÇELEBİ ÜNİVERSİTESİ TIP FAKÜLTESİ KLİNİK ARAŞTIRMALAR ETİK KURULU  
KARAR FORMU

<b>KARAR BİLGİLERİ</b>	<b>Karar No:119</b> İzmir Kâtip Çelebi Üniversitesi Diş Hekimliği Fakültesi Pedodonti Anabilim Dalı hekimlerinden Yrd Doç Dr Merve AKÇAY sorumluluğunda yürütülmesi planlanan ve yukarıda bilgileri verilen “ <b>Derin Cürüklü Süt ve Daimi Dişlerin İki Aşamalı İndirekt Pulpa Tedavisinde Ozon Uygulamasının Etkinliğinin İn-Vivo Olarak Değerlendirilmesi</b> ” adlı çalışmanın 18.07.2013 tarihli etik kurul toplantısında istenen gerekli düzeltmeleri araştırmacılar tarafından yapılmış, çocuk diş hekimi Yrd Doç Dr Ebru KÜÇÜKYILMAZ görüşü sonucu çocuklarda bu çalışmanın yapılmasında sakınca olmadığını ilgi yazısı gereği, araştırma başvuru dosyası ile ilgili belgeler araştırmanın gerekçe, amaç, yaklaşım ve yöntemleri dikkate alınarak incelenmiş çalışmanın başvuru dosyasında belirtilen merkezlerde gerçekleştirilmesinde etik ve bilimsel sakınca <b>bulunmadığına</b> toplantıya katılan Etik Kurul üyelerinin oy birliği ile karar verilmiştir. *Klinik Araştırmalar Hakkında Yönetmelik kapsamında yer alan araştırmalar/çalışmalar için Türkiye İlaç ve Tıbbi Cihaz Kurumu’ndan izin alınması gerekmektedir.	<b>Tarih: 29.08.2013</b>
------------------------	---	--------------------------

<b>İZMİR KÂTİP ÇELEBİ ÜNİVERSİTESİ TIP FAKÜLTESİ KLİNİK ARAŞTIRMALAR ETİK KURULU</b>	
<b>ETİK KURULUN ÇALIŞMA ESASI</b>	Klinik Araştırmalar Hakkında Yönetmelik, İyi Klinik Uygulamaları Kılavuzu
<b>BAŞKANIN UNVANI / ADI / SOYADI:</b>	Prof Dr Bumin Nuri DÜNDAR

Unvanı/Adı/Soyadı	Uzmanlık Alanı	Kurumu	Cinsiyet		Araştırma ile ilişki		Katılım *		İmza
			E <input checked="" type="checkbox"/>	K <input type="checkbox"/>	E <input type="checkbox"/>	H <input checked="" type="checkbox"/>	E <input type="checkbox"/>	H <input checked="" type="checkbox"/>	
Prof Dr Bumin N. DÜNDAR /Başkan	Çocuk Sağ ve Hast	İKÇÜTF	E <input checked="" type="checkbox"/>	K <input type="checkbox"/>	E <input type="checkbox"/>	H <input checked="" type="checkbox"/>	E <input type="checkbox"/>	H <input checked="" type="checkbox"/>	
Yrd Doç Dr H. Sabiha TÜRE / Başkan Yrd	Nöroloji	İKÇÜTF	E <input type="checkbox"/>	K <input checked="" type="checkbox"/>	E <input type="checkbox"/>	H <input checked="" type="checkbox"/>	E <input checked="" type="checkbox"/>	H <input type="checkbox"/>	
Yrd Doç Dr Barış KARADAŞ / Raportör	Tıbbi Farmakoloji	İKÇÜTF	E <input checked="" type="checkbox"/>	K <input type="checkbox"/>	E <input type="checkbox"/>	H <input checked="" type="checkbox"/>	E <input checked="" type="checkbox"/>	H <input type="checkbox"/>	
Prof Dr I. Muhtin ŞENER	Ort. ve Trav.	İKÇÜTF	E <input checked="" type="checkbox"/>	K <input type="checkbox"/>	E <input type="checkbox"/>	H <input checked="" type="checkbox"/>	E <input type="checkbox"/>	H <input checked="" type="checkbox"/>	
Prof Dr Mehmet ÖZEREN	Kadın Hast. ve Doğ.	Ege Doğum Evi	E <input checked="" type="checkbox"/>	K <input type="checkbox"/>	E <input type="checkbox"/>	H <input checked="" type="checkbox"/>	E <input checked="" type="checkbox"/>	H <input type="checkbox"/>	
Doç Dr Abdi SAĞCAN	Kardiyoloji	Kent Hastanesi	E <input checked="" type="checkbox"/>	K <input type="checkbox"/>	E <input type="checkbox"/>	H <input checked="" type="checkbox"/>	E <input type="checkbox"/>	H <input checked="" type="checkbox"/>	
Doç Dr M. İsa KARA	Ağız-Diş-Çene Cer	İKÇÜDHF	E <input checked="" type="checkbox"/>	K <input type="checkbox"/>	E <input type="checkbox"/>	H <input checked="" type="checkbox"/>	E <input checked="" type="checkbox"/>	H <input type="checkbox"/>	
Yrd Doç Dr Mehmet Cemal KAHYA	Biyofizik	İKÇÜTF	E <input checked="" type="checkbox"/>	K <input type="checkbox"/>	E <input type="checkbox"/>	H <input checked="" type="checkbox"/>	E <input checked="" type="checkbox"/>	H <input type="checkbox"/>	
Yrd Doç Dr Sibel AYIK (OKTEM)	Göğüs Hast	İKÇÜTF	E <input type="checkbox"/>	K <input checked="" type="checkbox"/>	E <input type="checkbox"/>	H <input checked="" type="checkbox"/>	E <input checked="" type="checkbox"/>	H <input type="checkbox"/>	
Uz Dr Mehmet DEMİREL	Deontoloji	İKÇÜTF	E <input checked="" type="checkbox"/>	K <input type="checkbox"/>	E <input type="checkbox"/>	H <input checked="" type="checkbox"/>	E <input type="checkbox"/>	H <input checked="" type="checkbox"/>	
Uz Dr Asya Banu TOPUZOĞLU	Halk Sağlığı	İzmir İl Sağlık Müdürlüğü	E <input type="checkbox"/>	K <input checked="" type="checkbox"/>	E <input type="checkbox"/>	H <input checked="" type="checkbox"/>	E <input checked="" type="checkbox"/>	H <input type="checkbox"/>	
Av Fatma GÜLMEZOĞLU	Avukat	İKÇÜ	E <input type="checkbox"/>	K <input checked="" type="checkbox"/>	E <input type="checkbox"/>	H <input checked="" type="checkbox"/>	E <input checked="" type="checkbox"/>	H <input type="checkbox"/>	
Ömür AKYILDIZ	Sivil	İKÇÜAEAH	E <input checked="" type="checkbox"/>	K <input type="checkbox"/>	E <input type="checkbox"/>	H <input checked="" type="checkbox"/>	E <input checked="" type="checkbox"/>	H <input type="checkbox"/>	

\*:Toplantıda Bulunma

## ÖZGEÇMİŞ

### I. BİREYSEL BİLGİLER

**Adı, Soyadı:** Merve MEŞE  
**Doğum yeri ve tarihi:** Nijmegen/Hollanda, 26.04.1988  
**Uyruğu:** T.C.  
**Medeni durumu:** Evli  
**İletişim Adresi:** 8795/8 Sok. Çiğli/İZMİR  
**Telefon:** +905327200864  
**E-mail:** [merve.mese@ikc.edu.tr](mailto:merve.mese@ikc.edu.tr)

### II. EĞİTİM BİLGİLERİ

**1993-2001:** De Beiaard-Çamçeşme İlköğretim Okulu  
**2001-2005:** Yabancı Dil Ağırlıklı Erenköy Kız Lisesi  
**2005-2010:** İstanbul Üniversitesi Diş Hekimliği Fakültesi

**Yabancı Dil:** İngilizce

### III. ÜNVANLARI

**2010:** Diş hekimi

### IV. MESLEKİ DENEYİM

**2010-2011:** Özel Diş Polikliniği (İstanbul)  
**2012-2017:** İzmir Katip Çelebi Üniversitesi Araştırma Görevlisi/Doktora Öğrencisi

### V. BİLİMSEL ÇALIŞMALAR

#### Projelerde Yaptığı Görevler:

- Farklı fonksiyonel monomer yapılarına sahip yeni nesil self-etch adeziv sistemlerinin asit ve lazer uygulanmış mine yüzeylerine mikro gerilim bağlanma dayanımlarının karşılaştırmalı olarak değerlendirilmesi, İzmir Katip Çelebi Üniversitesi Bilimsel Araştırma Projesi, Araştırmacı, 2012 (ULUSAL)
- Derin çürüklü süt ve daimi dişlerin iki aşamalı indirekt pulpa tedavisinde ozon uygulamasının etkinliğinin in vivo olarak değerlendirilmesi, TÜBİTAK Projesi, Bursiyer, 2014 (ULUSAL)

### **Uluslararası hakemli dergilerde yayımlanan makaleler:**

- Arslan H., Akçay M., Ertaş H., Saygılı G., Meşe M. (2016). Effect of PIPS technique at different power settings on irrigating solution extrusion. *Lasers in Medical Science*, 19(5):1055-1061. <sup>[1]</sup> <sub>SEP</sub>
- Akçay M., Arslan H., Durmuş N., Meşe M., Çapar İ.D. (2016). Dentinal tubule penetration of AH Plus, iRoot SP, MTA fillapex, and guttaflow bioseal root canal sealers after different final irrigation procedures: A confocal microscopic study. *Lasers in surgery and medicine*, 48(1):70-76.
- Akçay M., Arslan H., Meşe M., Şahin N.N. (2015). The effect of photon- initiated photoacoustic streaming, ultrasonically and sonically irrigation techniques on the push- out bond strength of a resin sealer to the root dentin. *Clinical Oral Investigations*, 19(5):1055-1061.
- Meşe M., Akçay M., Yaşa B., Akçay H (2015). Multidisciplinary management of complicated crown-root fracture of an anterior tooth undergoing apexification. *Case Reports in Dentistry*, 2015;2015:521013.

### **Uluslararası bilimsel toplantılarda sunulan ve bildiri kitaplarında (proceedings) basılan bildiriler:**

- Arslan H., Akçay M., Meşe M., Çapar İ.D., Karadede S. (2014). Effect of various-irrigation protocols on debridement and apical-extrusion in revascularization procedures. *International Association of Dental Traumatology Congress (Sözlü Bildiri)*
- Meşe M., Akçay M., Yaşa B., Akçay H. (2014). Multidisciplinary management of fracture complication of an anterior-tooth undergoing apexification. *International Association of Dental Traumatology Congress (Poster)*

### **Ulusal hakemli dergilerde yayımlanan makaleler:**

- Meşe M., Akçay M., Küçükylmaz E. (2015). Kök Gelişimi Tamamlanmamış Nekrotik Genç Daimi Dişlerin Revaskularizasyonu. *Türkiye Klinikleri J Pediatr Dent-Special Topics* 1.1:131-138.
- Kavruk F., Meşe M., Çoğulu D. (2015). Yeşil Çayın Ağız ve Diş Sağlığı Üzerine Etkisi. *Atatürk Üniversitesi Diş Hekimliği Fakültesi Dergisi*
- Meşe M., Kavruk F., Çoğulu D. (2014). Propolisin Ağız ve Diş Sağlığı Üzerindeki Etkileri. *Dicle Dişhekimliği Dergisi*

**Ulusal bilimsel toplantılarda sunulan ve bildiri kitaplarında basılan bildiriler:**

- Meşe M., Akçay M., Yaşa B. (2013). Dentinogenezis imperfektalı hastada ileri derecede pulpa obliterasyonuna baęlı oluřan lezyonların tedavisi:bir olgu sunumu. Türk Pedodonti Derneęi Kongresi (Poster)

Meşe M., Akçay M., Küçükyılmaz E. (2013). Tek yumurta ikizlerinde daimi diřlerde görülen hipodonti:olgu sunumu. Türk Pedodonti Derneęi Kongresi (Poster)

