

T.C

İZMİR KATİP ÇELEBİ ÜNİVERSİTESİ

SAĞLIK BİLİMLERİ ENSTİTÜSÜ

AĞIZ, DIŞ ve ÇENE CERRAHİSİ ANABİLİM DALI

**BOR ve DÜŞÜK DOZ LAZER UYGULAMALARININ
DİSTRAKSİYON OSTEOGENEZİSTE YENİ KEMİK
OLUŞUMU ÜZERİNE ETKİLERİNİN RADYOĞRAFİK
OLARAK İNCELENMESİ**

MUHAMMET FURKAN CİCİK

DOKTORA TEZİ

DANIŞMAN

Yrd. Doç. Dr. Hüseyin AKÇAY

İKİNCİ DANIŞMANI

Prof. Dr. Bahar SEZER

2018 – İZMİR

T.C

İZMİR KATİP ÇELEBİ ÜNİVERSİTESİ

SAĞLIK BİLİMLERİ ENSTİTÜSÜ

AĞIZ, DIŞ ve ÇENE CERRAHİSİ ANABİLİM DALI

**BOR ve DÜŞÜK DOZ LAZER UYGULAMALARININ
DİSTRAKSİYON OSTEOGENEZİSTE YENİ KEMİK
OLUŞUMU ÜZERİNE ETKİLERİNİN RADYOĞRAFİK
OLARAK İNCELENMESİ**

MUHAMMET FURKAN CİCİK

DOKTORA TEZİ

DANIŞMAN

Yrd. Doç. Dr. Hüseyin AKÇAY

İKİNCİ DANIŞMANI

Prof. Dr. Bahar SEZER

Bu tez Türkiye Bilimsel ve Teknolojik Araştırma Kurumu (TÜBİTAK) tarafından
114S223 Proje numarası ile desteklenmiştir

2018 - İZMİR

KABUL VE ONAY SAYFASI

Sağlık Bilimleri Enstitü Müdürlüğüne;

İzmir Katip Çelebi Üniversitesi Sağlık Bilimleri Enstitüsü **Ağız, Diş ve Çene Cerrahisi Anabilim Dalı Doktora Programı** Çerçevesinde yürütülmüş olan bu çalışma, aşağıdaki jüri tarafından **Doktora Tezi** olarak kabul edilmiştir.

Tez Savunma Tarihi : 07 / 02 /2018

Tez Danışmanı: Yrd. Doç. Dr. Hüseyin AKÇAY, İzmir Katip Çelebi Üniversitesi

Üye: Prof. Dr. Nergiz YILMAZ, İzmir Katip Çelebi Üniversitesi

Üye: Doç. Dr. Abdullah Seçkin ERTUĞRUL, İzmir Katip Çelebi Üniversitesi

Üye: Prof. Dr. Mehmet İbrahim TUĞLU, Celal Bayar Üniversitesi

Üye: Yrd. Doç. Dr. Umut DEMETOĞLU, Adnan Menderes Üniversitesi

ONAY: Bu doktora tezi, Enstitü Yönetim Kurulu'nca belirlenen yukarıdaki jüri üyeleri tarafından uygun görülmüş ve kabul edilmiştir.

Prof. Dr. Ahmet KOYU
Enstitü Müdürü

ÖNSÖZ

Tez çalışmamın her aşamasında, sabır ve titizlikle bana yardımcı olan ve yol gösteren, hem doktora eğitimim süresince hem de özel hayatımda destek ve sevgisini hissettiğim, değerli danışman hocam Yrd. Doç. Dr. Hüseyin AKÇAY'a,

Doktora eğitimim süresince değerli bilimsel ve mesleki tecrübelerinden yararlandığım ve yanlarında eğitim almaktan gurur duyduğum değerli hocalarıma,

Berber çalışmaktan mutluluk duyduğum tüm asistan arkadaşlarıma, bilhassa tez çalışmamda yardımlarını esirgemeyen Seyfi KELEBEK, Keremcan KURU ve Nuri ÜNAL' a

Sevgi, destek ve anlayışlarıyla her zaman yanımda olan sevgili eşim Meryem CİCIK'a, biricik kızım Elif Sare CİCIK' a ve aileme en içten teşekkürlerimi sunarım.

Bu çalışma 114S223 proje numarası ile TÜBİTAK 3001 Başlangıç Ar-Ge Projeleri Destekleme Programı kapsamında desteklenmiştir.

Muhammet Furkan CİCIK

İzmir, Şubat 2018

İÇİNDEKİLER

KABUL VE ONAY SAYFASI	iii
ÖNSÖZ.....	iv
İÇİNDEKİLER	v
SİMGELER VE KISALTMALAR DİZİNİ	ix
ŞEKİLLER ve RESİMLER DİZİNİ	xii
TABLolar ve GRAFİKLER DİZİNİ	xv
1. GİRİŞ	1
2. GENEL BİLGİLER.....	4
2.1. Kemik Dokusu	4
2.1.1. Kemik Morfolojisi	5
2.1.2. Kemik Histolojisi.....	8
2.1.2.1. Osteoprojenitör Hücreler	15
2.1.2.2. Osteoblastlar	16
2.1.2.3. Osteositler	18
2.1.2.4. Kemik Astar Hücreleri	20
2.1.2.5. Osteoklastlar	21
2.1.3. Kemik Formasyonu.....	24
2.1.3.1. İntramembranöz Kemikleşme	25
2.1.3.2. Endokondral Kemikleşme	26
2.1.4. Kemik Kırıklarında İyileşme	28

2.1.5. Kırık İyileşmesini Etkileyen Faktörler	31
2.1.5.1. Lokal Faktörler	31
2.1.5.2. Sistemik Faktörler.....	31
2.2. Distraksiyon Osteogenezisi.....	32
2.2.1. Distraksiyon Osteogenezisi Tekniğinin Tanımı ve Tarihçesi.....	32
2.2.2. Distraksiyon Osteogenezisi Tekniğinin Sınıflandırılması	38
2.2.2.1. Kallotozis.....	38
2.2.2.2. Fiziyal Distraksiyon	39
2.2.3. Distraksiyon Osteogenezisi Tekniğinde Protokol.....	40
2.2.3.1. Osteotomi Safhası.....	40
2.2.3.2. Latent Dönem	41
2.2.3.3. Distraksiyon Safhası	42
2.2.3.4. Pekiştirme (Konsolidasyon) Safhası	43
2.2.3.5. Yeniden Şekillenme (Remodelling) Safhası	43
2.2.4. Distraksiyon Osteogenezisinde Histogenezis ve Çevre Dokulardaki Değişiklikler	44
2.2.4.1. Kas Dokusu	44
2.2.4.2. Sinir Dokusu	45
2.2.4.3. Damarlar	45
2.2.4.4. Dişeti ve Periodontal Dokular	46
2.2.5. Distraksiyon Osteogeneziste Kullanılan Aygıt ve Teknikler.....	46

2.2.5.1. Ağız Dışı (Ekstraoral) Apareyler	47
2.2.5.2. Ağız İçi (İntraoral) Apareyler	48
2.2.6. Distraksiyon Osteogeneziste Genel Kriterler	49
2.2.7. Distraksiyon Osteogenezisin Endikasyonları	50
2.2.8. Distraksiyon Osteogenezisin Kontraendikasyonları.....	51
2.2.9. Distraksiyon Osteogenezisin Avantajları.....	51
2.2.10. Distraksiyon Osteogenezisin Dezavantajları	53
2.3. Borik Asit	53
2.3.1. Borik Asitin Kemik İyileşmesi Üzerine Etkileri.....	54
2.4. Lazer	57
2.4.1. Düşük Doz Lazer Terapisi (DDLTL).....	58
2.5. Mikro Bilgisayarlı Tomografi	60
3. GEREÇ ve YÖNTEM.....	61
3.1. Materyal ve Metod	61
3.2. Cerrahi Yöntem.....	62
3.3. Operasyon Sonrası Bakım ve Latent Dönem.....	66
3.4. Aktivasyon ve Konsolidasyon	66
3.5. Gruplar	67
3.6. Örneklerin İncelenmesi	70
3.7. İstatistik.....	71
4. BULGULAR	72

4.1. Mikro Bilgisayarlı Tomografi Analizleri	72
4.2. Yeni Kemikleşme Alanı	76
5. TARTIŞMA	84
6. SONUÇ.....	96
7. ÖZET.....	100
8. ABSTRACT	102
9. KAYNAKLAR	104
10. ÖZGEÇMİŞ.....	120

SİMGELER VE KISALTMALAR DİZİNİ

DO : Distraksiyon osteogenezis

Mm : Milimetre

BNCT : Boron Neutron Capture Therapy

BMP : Kemik morphogenetic proteins

MGP : matriks Gla-proteini

IGF'ler : İnsülin büyüme faktörleri

TNF : Tümör nekroz faktörü

TGF: Transforme edici büyüme faktörü

PDGF'ler : Trombosit kökenli büyüme faktörleri

IL'ler : İnterlökinler

OP'ler : Osteojenik proteinler

CBFA1 : Çekirdek bağlanma faktörü alfa-1

ALP : Alkalın fosfataz

H & E : Hematoksilen ve eozin

rER : Retiküler endoplazmik retikulum

MMP'ler : Matriks metalloproteinazlar

TRAP : Tartrat dirençli asit fosfataz

GMP, CFU-GM : Granülosit / Makrofaj progenitör hücreleri

M-CSF : Monosit koloni uyarıcı faktör

OPG : Osteoprotegerin

H₂CO₃ : Karbonik asit

HCO₃ : Bikarbonat

FGF'ler : Fibroblastik büyüme faktörleri

HSC'ler : Hematopoietik kök hücreler

BMU : Temel çok hücreli birimi

ILGF : İnsülin benzeri büyüme faktörleri

EGF : Epidermal büyüme faktörü

HBO : Hiperbarik oksijen

TME : Temporomandibular eklem

Ca : Kalsiyum

Micro BT : Mikro Bilgisayarlı Tomografi

Nd: YAG : Neodmiyum YAG

DDLT : Düşük doz lazer terapisi (DDLT)

W : Watt

J: Joule

Cm : Santimetre



ŞEKİLLER ve RESİMLER DİZİNİ

Şekil 1. Yetişkin bir uzun kemiğin epifizi.

Şekil 2. Tipik bir uzun kemiğin yapısı.

Şekil 3. Uzun kemiğin gövdesinden çıkan kompakt kemiğin bir bölümünün diyagramı.

Şekil 4. Olgunlaşmamış ve olgun kemik diyagramı.

Şekil 5. Dekalsifiye edilen olgunlaşmamış ve olgun kemiğin fotomikrografileri.

Şekil 6. Kemik ile ilişkili hücrelerin şematik çizimi.

Şekil 7. Mallory Azan ile boyanan büyüyen bir kemik spikülünün fotoğrafı.

Şekil 8. Bir osteositin üç farklı fonksiyonel evresinin elektron mikrografları.

Şekil 9. Kemik astar hücrelerinin elektron mikrofrafisi.

Şekil 10. Bir osteoklastın kemik spikülü üzerindeki fotomikrofrafisi.

Şekil 11. Doğrudan kemik iyileşmesi, lag vidası ile kolaylaştırılmıştır. Kırık alanı hem boşluk iyileşmesi hem de temaslı iyileşmeyi gösterir. Kemik iç mimarisi, temel olarak çok hücreli birliklerin etkisiyle sonuçta restore edilir.

Şekil 112. Hoffmann Mini Uzaticısı

Şekil 13. Synthes Mini Uzaticı Aparatı

Şekil 14. Tek Yönlü Mandibular Distraksiyon Cihazı

Şekil 15. Normal İki Yönlü Distraktör

Şekil 16. Wangerin Mandibular Distraktör

Şekil 17. Alveolar Kretin Kemik İçi Distraksiyonu için Lead Sistemi

Şekil 18. Distraksiyon osteogenezisinin üç tipi vardır: Tek odaklı (Monofokal/Unifokal), iki odaklı (Bifokal)ve üçlü (Trifokal). Sabit gri bölge osteotomi / kortikotomi alanındaki yeni oluşan kemiği temsil eder. Oklar, distraksiyon kuvvetlerinin yönünü belirtir. Transport (taşıma) bölgeleri beyazdır.

Şekil 19. Monofokal distraksiyonda kemik üretiminin zamansal evreleri şeması.

Şekil 20. Eksternal Tek yönlü mandibular distraktör.

Şekil 21. Eksternal iki yönlü mandibular distraktör.

Şekil 22. Eksternal çok yönlü mandibular distraktör.

Şekil 23. Kemik destekli intraoral mandibular distraktör.

Şekil 24. Diş destekli intraoral distraktör.

Şekil 25. Diş ve kemik destekli hibrit distraktör.

Şekil 26. DDLT amacı ile kullanılan Diyet lazer cihazı

Şekil 27. Özel yapım distraktör ve pinler

Şekil 28. Orogastrik yol ile sistemik bor uygulaması.

Şekil 129. Distrakte edilen tavşan mandibulasının görünümü. Karşı taraf ile (distrakte edilmeyen) karşılaştırıldığında aradaki boy farkı makroskopik olarak görülmektedir.

Şekil 30. Diyot Lazer cihazı ile distraksiyon bölgesine düşük doz lazer terapisi uygulaması.

Şekil 31. Tavşan anestezi altına alındıktan sonra tıraş edilen bölgenin povidon iyot ile dezenfekte edilmiştir.

Şekil 32. Tavşanların sol mandibularına distraktör pinlerinin yerleştirilmesinden sonraki görüntüsü izlenmektedir.

Şekil 33. Mandibulada osteotomi aşaması.

Şekil 34. İşlem bittikten sonra bölgenin primer kapatılmıştır.

Şekil 35. Eksternal distraktörün pinlerle sabitlenmiş hali görülmektedir.

Şekil 36. Mikro BT ile çenelerden elde edilen görüntülerin program vasıtası ile değerlendirilmesi.

Şekil 37. Bölgeden seçilen bir alanda kemik mineral yoğunluğu değerlendirilmesi.

Şekil 38. Gruplardan alınan histolojik kesitler şekilde görülmektedir.

Şekil 39. Gruplara ait tetrasiklin boyama görüntüleri.

TABLolar ve GRAFİKLER DİZİNİ

Tablo 1. Tek yönlü varyans analizi ile grupların istatistiksel olarak değerlendirilmesi tablodaki gibidir.

Tablo 2. Mikro BT verilerinin Fisher LSD testi ile gruplar arası karşılaştırmaları

Tablo 3. Histolojik olarak kemik alanı ölçümü sonrası elde edilen veriler ve istatistik sonuçları aşağıdaki tabloda verilmiştir.

Tablo 4. Histolojik verilerin Fisher LSD testi ile gruplar arası karşılaştırmaları.

Grafik 1. Mikro BT ile kemik yoğunluğu ölçümü sonucu gruplar arasındaki farklılıklar grafikte görülmektedir.

Grafik 2. Histolojik olarak kesitlerden ölçülen ortalama kemik alanlarının gruplar arasındaki dağılımı grafikte gösterilmiştir.

1. GİRİŞ

Distraksiyon osteogenezis (DO), ortopedistler tarafından uzun kemik defeklerinin tedavisinde uzun yıllardır kullanılan ve çeşitli kraniyofasiyal deformitelerin düzeltilmesinde de kabul görmüş bir tekniktir. Distraksiyon yaklaşık olarak yüz yıl önce Codivilla tarafından tanımlanmış ve akabinde 1940'lı yıllarda uzun kemiklerin boyunu greft kullanmadan tek aşamalı prosedür ile uzatan İlizarov'un uygulamaları ile popülerite kazanmıştır. Bu cerrahi teknik travma da dahil olmak üzere birçok genetik ve edinsel durumun, özellikle de bacak boyu uyumsuzlukları gibi durumların tedavilerini içeren ortopedik cerrahide geniş kullanım alanı bulmuştur (1). McCarthy ve arkadaşlarının plastik cerrahi alanında yaptığı uygulamalarla bu teknik batıda da tanınmış ve kraniyofasiyal uygulamalarda kullanmıştır (2). Başlıca kraniyofasiyal bozukluklardan olan mandibular hipoplazi tedavisinde ise DO tedavinin temeli haline gelmiştir (3).

DO, iki vaskülarize kemik yüzeyinden aşamalı distraksiyon ile yeni kemik oluşumunu sağlayan kemik rejenerasyonu sürecidir. Kallotozis olarak da adlandırılan tekniğin temel prensibinde kemikte transversal bir osteotominin gerçekleştirilmesini takiben iki kemik segmentine aşamalı distraksiyon uygulaması yer almaktadır. Aşamalı olarak ayrılan bu kemikler arasında oluşan boşlukta yeni kemik oluşmaktadır (4-6). Distraksiyon oranı distraksiyon bölgesine göre değişmesine rağmen genellikle yaklaşık olarak 24 saatte 1 mm'dir. Distraksiyon, dairesel İlizarov cihazı ya da uzunlamasına tek düzlemli aygıtlar gibi çeşitli eksternal aygıtlar kullanılarak gerçekleştirilmektedir. Bu tekniğin sınırlamalarından biri yeni oluşan immatür kemiğin matür kemiğe dönmesi, mineralize olması ve sonunda konsolide olması için uzun zaman gerektirmesidir. Bu uzamış konsolidasyon dönemi boyunca eksternal aygıtların bölgede durması gerekmektedir ki bu da hastalar açısından sosyal, psikolojik ve cerrahi komplikasyonlara neden olabilmektedir (7, 8).

Estetik ve fonksiyonun restorasyonunun ilk hedef olduğu çene yüz bölgesinde DO ile ilgili yapılan çalışmalar umut vadeden önemli ilerlemeler göstermiştir. Bu nedenle, devam etmekte olan araştırmalar, arzulanan distraksiyon elde edildikten

sonra konsolidasyon için gerekli süreyi azaltmak için kemik konsolidasyonunu hızlandırma yöntemleri geliştirmeyi amaçlamaktadır. Yapılan çalışmalar daha çok distraksiyon periyodu esnasında ortama dışarıdan kemik kalitesini artırıcı ajanların verilmesi ve konsolidasyon periyodu esnasında mineralizasyonu artırıcı ve hızlandırıcı ajanların verilmesi şeklinde olmaktadır. Bu bağlamda biz de bu çalışmamızda borik asit uygulamasının DO'da yeni oluşturulan kemiğin kalite ve kantitesi üzerine olan etkilerini ve konsolidasyon süresi üzerine olan etkilerini değerlendirdik.

Bor, periyodik cetvelde 3A grubunda ilk sırada yer alan, "B" simgesiyle gösterilen ve atom numarası 5 olan bir elementtir. Doğada elementel halde bulunmaz (9). Dünya bor rezervlerinin %73,5'ine sahip olmamız ve bor bileşiklerinin kullanım alanlarının çok çeşitli olması ülkemizin stratejik önemini arttırmaktadır. Sağlık alanına baktığımızda, bor bileşiklerinin osteoporoz ve romatoid artrit tedavilerinde, Bor Nötron Yakalama Tedavisi (Boron Neutron Capture Therapy, BNCT) ile beyin tümörlerinin iyileştirilmesinde, yanık tedavilerinde, yara iyileşmesinde, antiseptik olarak lens solüsyonlarında, merhemlerde, gargaralarda ve göz damlalarında kullanıldığı görülmektedir. Pre-osteoblastik hücreler kullanılarak yapılmış bir çalışmada borun kollajen-I, kemik sialoproteinleri, osteokalsin, osteopontin ve hücre dışı matriks proteinlerine ait mRNA ekspresyonlarına etki ettiği, kemik morfogenez proteinleri (Bone morphogenetic proteins, BMP) seviyelerini arttırdığı belirlenmiştir ve borun kemik gelişiminde kullanılabileceği vurgulanmıştır (10). Borun sıçan adipoz kaynaklı kök hücrelerinin adezyonunu, çoğalmasını ve farklılaşmasını arttırdığı belirlenmiştir (11).

Borik asitin, mineral ve steroid hormon metabolizmasını düzenlediği, kemik gelişimine katkıda bulunduğu (12), antioksidan etki gösterdiği, immün sistemi güçlendirdiği (13) ve yara iyileşmesini hızlandırdığı (14) birçok araştırmacı tarafından gösterilmiştir. Bu nedenle çalışmamızda distraksiyon osteogenezisinde literatürde daha önce uygulanmamış olan borun kemik gelişimi üzerine etkinliğini değerlendirmeyi amaçladık. Bu amaçla distraksiyon osteogenezisi uygulanan tavşanlara sistemik borik asit uygulamasının etkinliğini yine yara iyileşmesini

hızlandırdığı ve kemik gelişimine katkı sağladığı çalışmalarda belirtilen düşük doz lazer tedavisi ile karşılaştırdık.



2. GENEL BİLGİLER

Çene ve yüz bölgesinde oluşan kemik yetersizliklerinin rekonstrüksiyonunda, otojen, alloplastik veya allojenik greft materyalleri, yönlendirilmiş doku rejenerasyonu, ortognatik cerrahi ve distraksiyon osteogenezis (DO) gibi birçok tedavi alternatifi bulunmaktadır. Bu tedavi yöntemlerinden DO'nun diğer yöntemlere göre bir takım avantajları bulunmaktadır. Bunlar; nüks riskinin az olması, yumuşak dokuların duruma adaptasyon sağlaması, ek cerrahi alanların oluşmaması ve kemik uzunluğunun daha çok artırılmasıdır. DO, kemikte kortikotomi veya osteotomi ile oluşturulan segmentlerin, distraktör aygıtı ile kademeli mekanik kuvvetler uygulanarak birbirinden ayrılması sonucu segmentler arasında yeni kemik oluşumunu sağlayan biyolojik bir olaydır. DO'de segmentler arasında yeni kemik oluşurken osteoblastlara farklılaşabilen hücelere sahip periost da bu olaya katılmaktadır.

DO sırasında ortaya çıkan mekanik kuvvetlerin kemik üzerindeki etkilerini anlayabilmek için, kemiğin yapısını ve mekanik yüklemeye yanıt vermesini sağlayan özellikleri de dikkate almak gerekir. Bu nedenle kemiğin yapısal özelliklerinin bilinmesi prosedürün anlaşılabilmesi açısından önem ihtiva etmektedir.

2.1. Kemik Dokusu

Kemik mineralize ekstrasellüler matriks ile karakterize bir bağ dokusudur. Diğer bağ dokularında olduğu gibi hücreler ve ekstrasellüler matriks içeren özelleşmiş bir bağ dokusudur. Kemiği diğer bağ dokularından ayıran özelliği matriksinin mineralize olmuş olmasıdır ve bu mineralize matriks ile kemik destek ve koruma sağlayan son derece sert bir doku haline gelmiştir (15, 16). Mineral, hidroksiapatit $[Ca_{10}(PO_4)_6(OH)_2]$ kristalleri şeklindeki kalsiyum fosfattır. Mineral içeriği sayesinde, kemik aynı zamanda kalsiyum ve fosfat için bir saklama yeri olarak hizmet eder. Hem kalsiyum hem de fosfat kemik matriksinden mobilize edilebilir ve vücutta uygun seviyeleri korumak için gerektiğinde kan dolaşımına geçişi sağlanır. Böylece, kemik destek ve koruma görevinin yanında, kan kalsiyum düzeylerinin homeostatik düzenlenmesinde de önemli bir ikincil rol oynamaktadır

(17). Kemik matriksi, esasen tip I kollajen ve kollajen olmayan diđer matriks proteinlerini ierir. Kemik matriksinin ana yapısal bileşeni, tip I kollajendir ve daha az ölçüde tip V kollajeni de iermektedir. Matriks ierisinde ayrıca, tip III, XI ve XIII kollajenleri gibi diđer çeşitler de eser miktarda bulunmaktadır. Tüm kollajen molekülleri, kemik matriks proteinlerinin toplam ağırlığının yaklaşık %90'ını oluşturmaktadır (17-19).

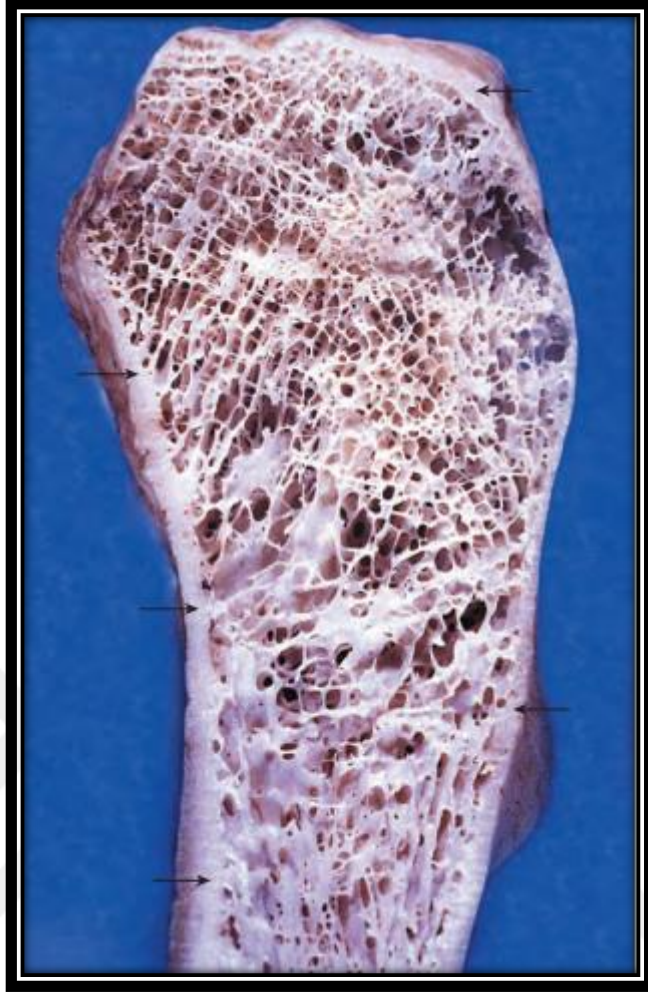
2.1.1. Kemik Morfolojisi

Kemik dokusu kompakt (yoğun) veya spongiöz (süngerimsi) olarak sınıflandırılır (20). Bir kemik kesilirse, iki farklı yapısal kemik dokusu düzenlemesi tanınabilir (şekil 1). Kompakt, yoğun bir katman kemiğin dışını oluşturur ki bu katmana kompakt kemik denir; trabeküllerden oluşan bir süngerimsi ađ ise kemiğin i kısmını oluşturur ki bu tabakaya da süngerimsi kemik denir. Ađ iindeki alanlar kesintisizdir ve canlı bir kemikte kemik iliđi ve kan damarları tarafından işgal edilir (18, 21).

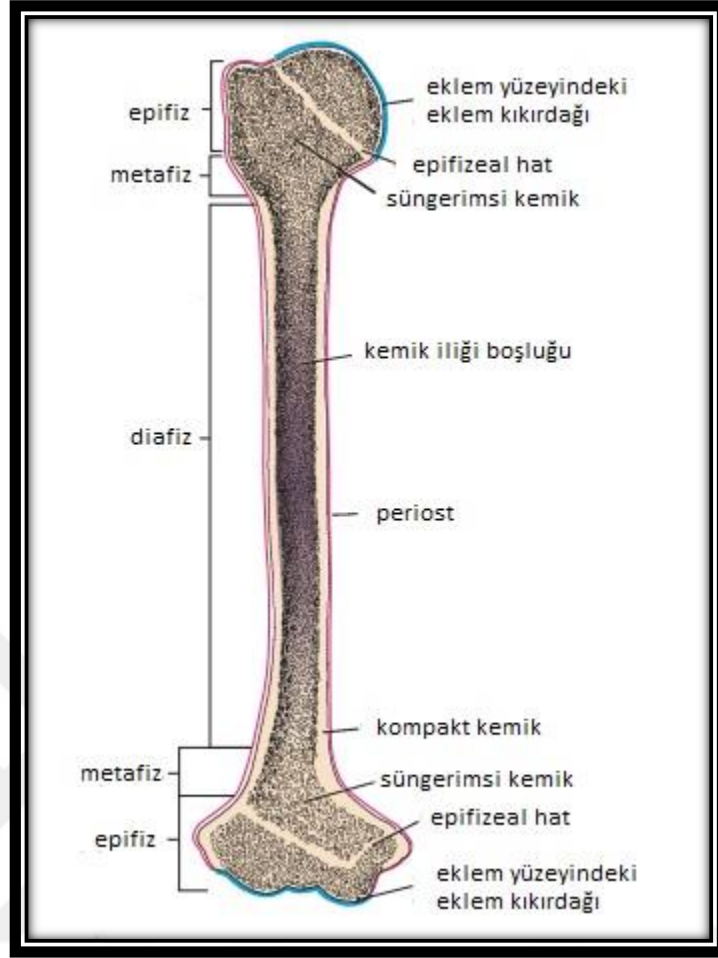
Şekline göre sınıflandırıldığında süngerimsi ve kompakt kemiğin lokasyonları deđişiklik gösterebilir. Süngerimsi ve kompakt kemik dokuları, kemiklerin belirli bölümlerinde bulunur. Kemik şekillerine göre dört gruba ayrılabilir:

Uzun kemiklerin boyutları diđer kemiklere göre daha uzundur ve bir gövde ve iki uçtan oluşur (örn., tibia ve metakarpallar). Gövdesi boyunca uzunlamasına kesilen uzun bir kemiğin şematik bir diyagramı Şekil 2'de gösterilmektedir (18).

Kısa kemiklerin uzunluğu ve çapı neredeyse eşittir (örn., Elin karpal kemikleri). Yassı kemikler incedirler ve plakaya benzerler (örn., Kalvaryumun kemikleri ve göđüs kafesi). Bunlar arada süngerimsi kemik ve bunun her iki tarafında nispeten kalın kortikal kompakt kemikten oluşmaktadır. Düzensiz kemiklerin tarif edilen üç grubun herhangi birine uymayan bir şekli vardır ve şekil karmaşık olabilir (örneğin bir omurga) veya kemik hava boşlukları veya sinüsler (örneğin etmoid kemik) ierebilir (18).



Şekil 13. Yetişkin bir uzun kemiğin epifizi. Bu fotoğraf uzunlamasına kesitli uzun bir kemiğin epifizini göstermektedir. Kemik dış kısmı sağlam bir yapıya sahiptir (oklar) ve kompakt (yoğun) kemiği temsil eder. Kemik içi süngerimsi bir yapı gösterir ve süngerimsi (süngerimsi) kemiği temsil eder. İç içe geçen kemik iliğinin bir labirenti ile birbirinden ayrılmış sayısız birbirine bağlı kemikli trabeküllerden oluşur (18).



Şekil 14. Tipik bir uzun kemiğin yapısı. Uzun bir kemiğin diyafiz (gövdesi), kalın duvarlı bir kompakt kemik borusu ile çevrili geniş bir kemik iliği boşluğunu içerir. Süngerimsi kemik küçük bir miktar, kompakt kemiğin iç yüzeyini çizebilir. Uzun kemiğin proksimal ve distal uçları veya epifizleri, esas olarak, kompakt kemiğin ince bir dış kabuğu olan süngerimsi kemikten oluşur. Diyafizin epifize en yakın olan kısmı genişletilmiş veya alevlenen kısmına metafiz denir. Mavi renkte gösterilen, hyalin (eklem) kıkırdağın kapsadığı eklem yüzeyleri haricinde, kemiğin dış yüzeyi, pembe renkte gösterilen periost ile bağlantılı bir fibröz doku tabakası ile kaplanır (18).

Uzun kemiklerin diyafiz denilen bir gövdesi ve her biri bir epifiz olarak adlandırılan iki genişletilmiş ucu vardır (Şekil 2). Epifiz eklem yüzeyi hyalin kıkırdağ ile kaplıdır. Kemikte diyafiz ve epifiz arasındaki çan gibi genişleyen kısım metafiz olarak adlandırılır. Diyafizden epifiz hattına kadar uzanır. Kemik iliği ile doldurulmuş, kemik iliği veya medüller boşluk olarak adlandırılan büyük bir boşluk kemiğin iç bölümünü oluşturur. Gövdede, kemik dokusunun hemen hemen tüm

kalınlığı çok kompakttır. Sadece küçük miktarda süngerimsi kemik kemik iliği ile yüzleşir. Kemiğin uç kısımlarında ise tersi geçerlidir. Burada süngerimsi kemik geniştir ve kompakt kemik incedir (Şekil 2) (17, 18, 22).

Kısa kemikler kompakt bir kemik kabuğuna sahiptirler ve süngerimsi kemiğe ve içinde yer alan kemik iliğine sahiptirler. Kısa kemikler genellikle komşuları ile hareketli eklemler oluştururlar ve uzun kemiklerdeki gibi eklem yüzeyleri hiyalin kıkırdak ile kaplıdır. Diğer yerlerde ise bir fibröz bağ dokusu kapsülü olan periost kemiğin dış yüzeyini örter (17, 18, 23).

Kemikler osteoprogenitör hücreleri içeren yoğun fibröz bağ dokusunun bir kılıfı olan periost tarafından örtülür. Başka bir kemikle eklem yaptığı alanlar haricinde periost ile kaplıdır. Eklem yaptığı durumlarda ise artiküler yüzeyler kıkırdak ile kaplanır. Aktif olarak büyüyen bir kemiği kaplayan periost, diğer yoğun bağ dokularını andıran dış bir lifli tabakadan ve osteoprogenitör hücreleri içeren daha hücresel bir tabakadan oluşur (23). Kemik yüzeyinde aktif kemik oluşumu devam etmiyorsa, fibröz tabaka periostun ana bileşenidir ve iç tabaka iyi tanımlanmamıştır. Bununla birlikte mevcut olan ve nispeten az sayıda bulunan periosteal hücreler bölünmeye uğrayabilir ve uygun uyarı altında osteoblast haline gelebilir (17, 18).

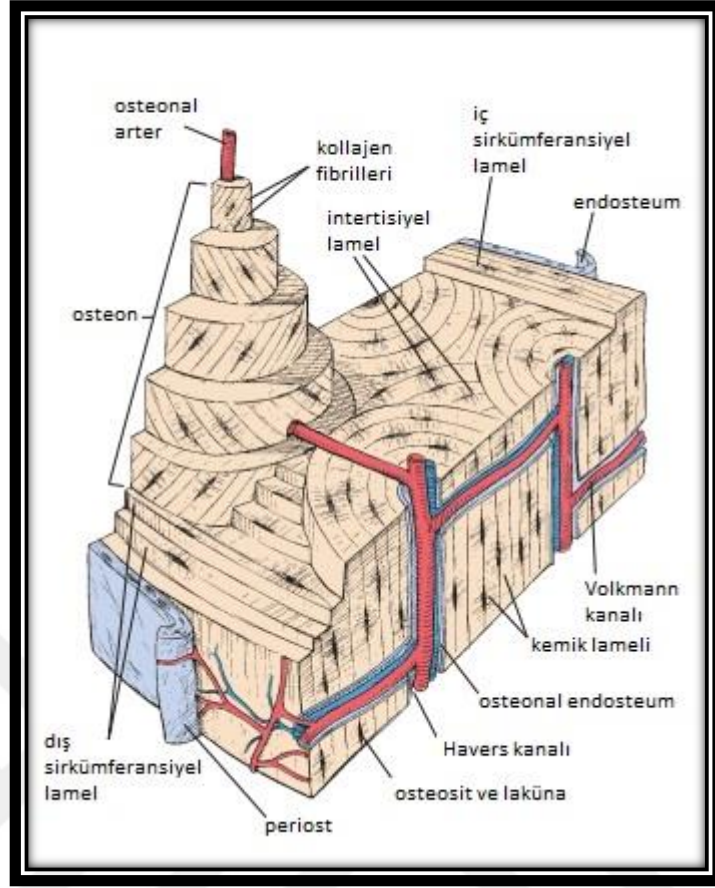
Genel olarak, periostun kollajen lifleri bir kapsül biçiminde kemiğin yüzeyine paralel olarak düzenlenir. Ligament ve tendonların tutunduğu bölgelerde periostun karakteri farklılık göstermektedir. Bu yapılardan gelen kolajen lifler, doğrudan fakat bir açı ile kemik dokusuna kadar uzanır ve burada kemik dokusunun hücre dışı matriksinin kollajen lifleri ile birleşirler. Bu lifler Sharpey lifleri olarak adlandırılmıştır (17, 18).

2.1.2. Kemik Histolojisi

Kemik doku histolojik olarak olgun (matür) ya da olgunlaşmamış (immatür) kemik olarak da ikiye ayrılmaktadır. Olgun kemik, osteon (Haversian sistemleri) adı verilen yapısal birimlerden oluşur. Olgun kemik büyük oranda osteonlar veya

Haversian sistemleri denilen silindirik birimlerden oluşur (Şekil 3) (20). Osteonlar, merkezi kanalı çevreleyen kemik matriksinin konsantrik lamelleri ile osteonun vasküler ve sinir beslemesini içeren osteonal (Haversian) kanalı ihtiva etmektedir. Osteosit uzantılarını içeren kanalikül genellikle kanala göre radyal bir düzen içinde düzenlenir (20). Osteonal kanala açılan kanalikül sistemi, osteositler ve kan damarları arasında maddelerin geçişine de hizmet eder. Osteonlar arasında, interstisyel lamel adı verilen önceki konsantrik ince tabakaların kalıntıları vardır. Bu organizasyon nedeniyle olgun kemiğe lamellar kemik de denilmektedir (17, 18, 20).

Osteonun uzun eksenini genellikle kemiğin uzun eksenine paraleldir. Bir osteondaki konsantrik tabakalardaki kollajen lifler, herhangi bir lamelde birbirine paralel olarak yerleşim göstermektedir ancak bitişik lamellerde farklı yönde yerleşim gösterirler. Bu düzenlenme lamellar kemiğin kesilmiş yüzeyine kontrplak görünümünü vermektedir ve bu osteona büyük oranda güç katmaktadır (18, 24).



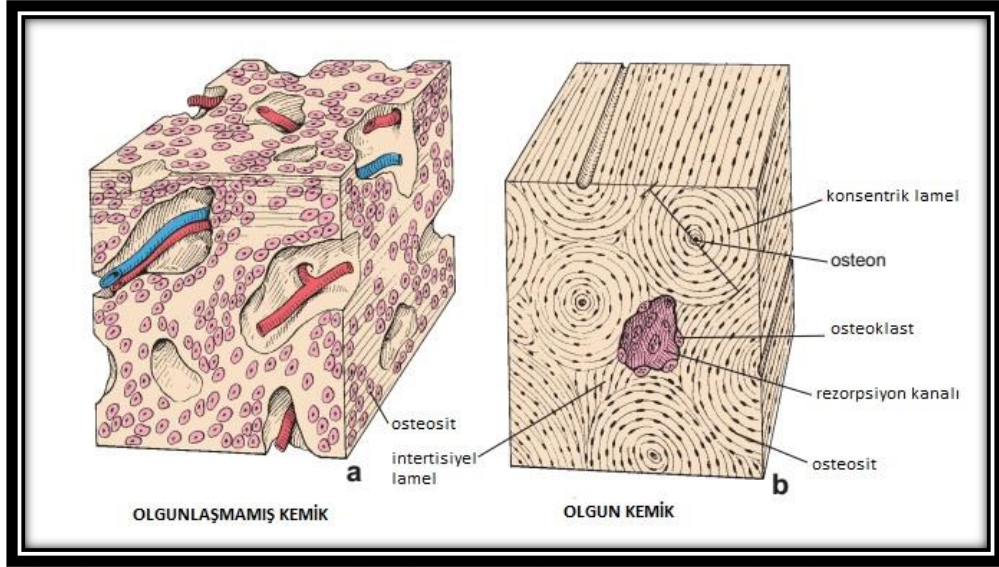
Şekil 15. Uzun kemiğin gövdesinden çıkan kompakt kemiğin bir bölümünün diyagramı. Konsentrik lameller ve Haversian kanalı bir osteon (Haversian sistemi) oluşturmaktadır. Bu diyagramdaki Haversiyen sistemlerinden biri, kemik bölümünün düzleminin üzerinde yükselen uzunlamasına bir silindirik yapı olarak çizilmiştir. Komşu katmanlarda kollajen liflerinin dikey yönünü göstermek için kısmen çıkarılan birkaç konsantrik lamelden oluşur. İnterstisyel lameller, kemiğin remodelasyonu ve yeni Haversian sistemlerin oluşumundan kaynaklanmaktadır. Bu diyagramdaki kompakt kemiğin iç ve dış yüzeyi geniş katmanlarda düzenlenen ek iç ve dış sirküferansiyel lamelleri göstermektedir. İç sirküferansiyel lamel kemik iliği kavitesi ile birleşen ince bir endosteum tabakası ile kaplıdır ve periost ile kaplı olan kemiğin dış yüzeyine benzemektedir. Havers ve Volkmann kanallarındaki beslenmeyi sağlayan küçük arterler ve venler gösterilmiştir. Bu arterler aynı zamanda periost, endosteum ve kemik iliğini de beslemektedir (18).

Olgun süngerimsi kemik yapısal olarak olgun kompakt kemiğe benzemekle birlikte doku trabeküler veya spiküller şeklinde düzenlenmiştir ve kemik dokusu arasında çeşitli boyutlarda birbirine bağlı çok sayıda ilik boşluğu bulunmaktadır ve kemik matriksi lamellidir (25).

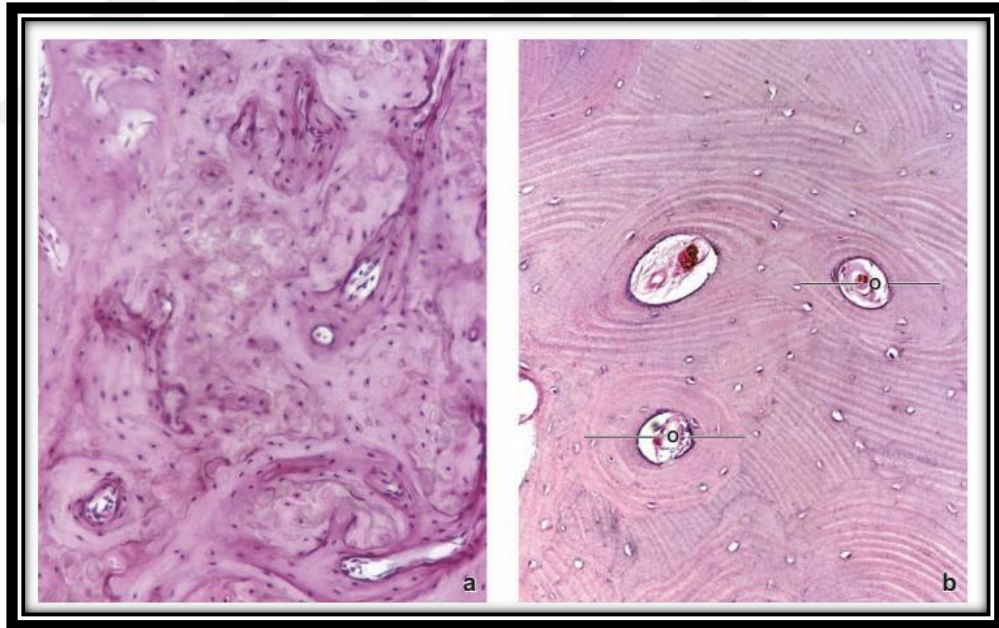
Başlangıçta gelişmekte olan bir fetüsün iskeletinde oluşan kemik dokusuna ise olgunlaşmamış kemik adı verilir. Olgun kemik ile birkaç yönden farklılık göstermektedir (Şekil 4) (25).

Olgunlaşmamış kemik, lamelli bir görünüm sergilemez. Kollajen lif düzenlemesine dayanarak bu kemik nonlamellar olarak adlandırılır. Kollajen liflerin iç içe geçen düzenlemesinden ötürü nonlamellar kemiğe ayrıca demet kemiği veya örgü kemik adı da verilir. Olgunlaşmamış kemik olgun kemiğe göre birim alanda nispeten daha fazla hücre içermektedir. Olgunlaşmamış kemikteki hücreler rastgele düzenlenirken olgun kemikteki hücrelerin uzun eksenleri lameller ile genellikle aynı yönde düzenlenmiştir. Olgunlaşmamış kemik matriksi olgun kemik matriksine kıyasla daha fazla esas madde içerir. Olgunlaşmamış kemikteki matriks hematoksinle ile daha yoğun şekilde boyanırken matür kemik matriksi eozin ile daha yoğun şekilde boyanır. Tipik histolojik kesitlerde belirgin olmasa da, olgunlaşmamış kemik, başlangıçta oluştuğunda çok fazla mineralize olmazken, olgun kemik uzamış sekonder mineralizasyona uğramaktadır (17, 18, 26, 27).

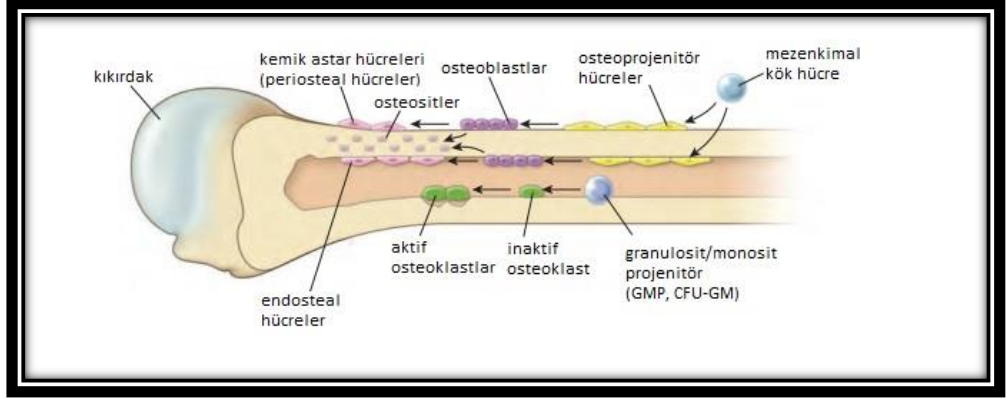
Olgunlaşmamış kemik olgun kemikten daha hızlı oluşmaktadır. Yetişkinlerdeki belirgin kemik tipi olgun kemik iken gelişmekte olan fetusta olgunlaşmamış kemik en önemli kemik tipidir ancak yetişkinlerde de özellikle kemiğin yeniden şekillendiği bölgelerde olgunlaşmamış kemik alanları mevcuttur. Olgunlaşmamış kemik alanları, yetişkin ağız boşluğunda alveol soketlerinde ve tendonların kemiklere yerleştirildiği yerlerde yaygın olarak görülmektedir (17, 18, 26-28).



Şekil 16. Olgunlaşmamış ve olgun kemik diyagramı. Olgunlaşmamış kemik, kollajen liflerinin iç içe geçen düzenlemesinden ötürü organize bir tabakalı görünüm göstermez. Olgunlaşmamış kemikteki hücreler rastgele düzenlenirken, olgun kemikteki hücreler Haversian sisteminin katman yapısını yansıtan dairesel bir tarzda düzenlenmiştir. Olgun kemikteki rezorpsiyon kanalları, Haversian kanallarının uzun eksenlerine paraleldir (18).



Şekil 17. Dekalsifiye edilmiş olgunlaşmamış ve olgun kemiğin fotomikrografileri. a. H & E ile boyanmış, hücrelerin ekstrasellüler matrikse olan ilişkisini gösteren, dekalsifiye olgunlaşmamış kemik. Olgunlaşmamış kemikte daha fazla hücre bulunur ve matriks osteon dizilerinde tabakalı şekil göstermez. b. H & E ile boyanmış, dekalsifiye edilmiş olgun kompakt kemiğin kesiti konsantrik lameller içeren birkaç osteon (O) gösterir. Haversian kanallarında kan damarları ve bağ dokusu bulunur. Osteositler, rutin slayt hazırlama esnasında büyük bir daralmaya maruz kalırlar ve duvarlarına küçük bir çekirdek takılı olarak boş lakünaları ortaya çıkarırlar. Olgun kemik, olgunlaşmamış kemiğe göre birim alan başına daha az osteosit gösterir. Komşu osteonlar arasında intertisyel lameller bulunur (18).



Şekil 18. Kemik ile ilişkili hücrelerin şematik çizimi. Osteoklastlar hariç tüm hücreler, osteoprogenitör hücrelere, osteoblastlara ve sonunda osteositler ve kemik-astar hücrelerine farklılaşan mezenkimal kök hücrelerden kaynaklanır. Dış kemik yüzeylerindeki kemik astar hücreleri, periostun bir parçasıdır ve bu nedenle bu hücreler için periosteal hücreler terimi de kullanılmaktadır. İç kemik yüzeylerindeki kemik astar hücrelerine sıklıkla endosteal hücreler denir. Osteoprogenitör hücreler ve kemik astar hücreleri benzer bir mikroskopik görünüme sahiptirler ve genellikle birbirlerinden ayırt edilmeleri zordur. Osteoklastlar, hemopoietik progenitör hücrelerden kaynaklanır ve bu hücreler, kemği rezorbe eden hücrelere farklılaşırlar (18).

Kemik matriksi, tip I kollajenin yanı sıra kemiğin esas maddesini oluşturan kollajen olmayan diğer matriks proteinlerini de içermektedir. Kemik matriks proteinlerinin toplam ağırlığının sadece % 10'unu oluşturan küçük bir kemik bileşeni olarak bu kollajen olmayan proteinler kemik gelişimi, büyüme, yeniden şekillendirme ve onarım için çok önemlidir. Hem kollajen hem de esas madde kemik dokusunu oluşturmak için mineralize olur. Kemik matrisinde bulunan dört ana kollajen içermeyen protein grubu şunlardır:

Proteoglikan makromolekülleri çeşitli sayıda kovalent bağlı glikozaminoglikan yan zincirlerine (hyaluronan, kondroitin sülfat ve keratan sülfat) sahip bir çekirdek proteini içerir. Bunlar kemiğin sıkışma direncine katkıda bulunurlar. Bunlar aynı zamanda büyüme faktörlerinin bağlanmasından sorumludurlar ve mineralizasyonu inhibe edebilirler (17, 18, 28).

Multiadeziv glikoproteinler kemik hücrelerinin ve kollajen liflerinin mineralize esas maddeye bağlanmasından sorumludur. Kollajen ve hidroksiapatit kristalleri

arasında yapışkan görevi gören osteonektin, sialoproteinlerden olan ve hücrelerin kemik matrisine tutunmasına aracılık eden osteopontin ile mineralizasyon sürecinde hücrelerin tutunmasını sağlayan ve kalsiyum fosfat oluşumunu başlatan sialoprotein I ve II önemli glikoproteinlerdir (17, 18, 29).

Kemik, spesifik vitamin K bağlı proteinleri içermektedir. Bunlar, dolaşımdan kalsiyumu yakalayan ve kemiğin yeniden şekillendirilmesinde osteoklastları uyaran ve bölgeye çeken osteokalsin, devam eden apoptozda hücrelerin ortamdan uzaklaştırılmasına yardım eden protein S ve vasküler kalsifikasyonların gelişimine katılan matris Gla-proteini (MGP)' dir (27).

Kemik oluşumunda görevi olan büyüme faktörleri ve sitokinler; insülin büyüme faktörleri (IGF'ler), tümör nekroz faktörü (TNF), transforme edici büyüme faktörü (TGF), trombosit kökenli büyüme faktörleri (PDGF'ler), kemik morfojenik proteinleri (BMP'ler) ve interlökinler (IL-1 ve IL-6) gibi küçük düzenleyici proteinlerdir. Bu grubun en özgün üyeleri BMP'lerdir. Çünkü mezenkimal hücrelerin osteoblastlara yani kemik üreten hücrelere farklılaşmasını sağlarlar. Osteojenik protein-1 (OP-1) olarak da bilinen rekombinant insan BMP-7, büyük kemik defekti, spinal füzyon veya greft materyali implantasyonu gibi kemik cerrahisinden sonra kemik büyümesini başlatmak için klinik olarak kullanılmaktadır (17, 18, 29).

Kemik matrisi içerisinde, her biri bir kemik hücresi veya osteosit içeren laküna adı verilen alanlar bulunur (25). Osteositler çok sayıdaki uzantılarını kanalikül olarak adlandırılan küçük tünellere kadar uzatırlar. Kanaliküller mineralize matris boyunca ilerler ve komşu laküna ile bağlantı yaparak komşu osteositlerdeki hücre uzantıları arasında temasa izin verir. Bu şekilde, kanalikül ve laküna içeren hücrelerin kesintisiz bir ağı ve uzantıları mineralize dokunun tüm kütlesi boyunca gözlenir. Elektron mikrografları, osteosit uzantılarının boşluk bağlantıları ile iletişim kurduğunu göstermektedir. Kemik dokusunun canlılığını koruması osteositlere bağlıdır (17, 18, 28).

Osteositlere ilaveten, dört diğerk hücre tipi de kemik dokuda görölmektedir. Osteoprogenitör hücreler mezenkimal kök hücrelerden türetilen hücrelerdir ve osteoblastların oluşmasını sağlayan hücre grubudur. Osteoblastlar ekstrasellüler matriksi salgılayan hücrelerdir ve hücrenin matriksi ile çevrelendikten sonra bu matriks içinde hapsolurlar ve böylece osteosit olarak adlandırılırlar. Kemik astar hücreleri, aktif bir büyüme olmadığında kemik yüzeyinde kalan hücrelerdir. Bu hücre grubu kemik birikimi durduktan sonra kalan osteoblastlardan türemiştir. Osteoklastlar, kemiğın kaldırıldığı, yeniden düzenlendiğı veya kemiğın hasar gördüğü kemik yüzeylerinde bulunan kemik rezorbe edici hücrelerdir (17-19, 28).

Osteoprogenitör hücreler ve osteoblastlar, osteositin gelişimsel öncülleridir. Osteoklastlar, nötrofilik granülosit ve monosit soylarından ortaya çıkan ve kemik iliğindeki hematopoietik progenitör hücrelerin kaynaşmasından türeyen fagositik hücrelerdir (17, 18, 29).

2.1.2.1. Osteoprojenitör Hücreler

Mezenkimal hücrelerden farklılaşan hücrelerdir. Yeni kemik oluşumu süreci olan osteogenez normal kemik fonksiyonu için çok önemlidir (30). Moleküler uyaranlara tepki veren ve onları kemik oluşturan hücrelere dönüştüren yenilenebilir osteoprojenitör hücre (osteoblast öncü hücreleri) topluluğı bu süreç için gereklidir. Osteoprojenitör hücreler kemik iliğında bulunan ve fibroblastlar, osteoblastlar, adipositler, kondrositler ve kas hücreleri gibi diğerk birçok hücre çeşidine de dönüşebilen mezenkimal hücrelerden farklılaşmaktadır. Osteoprogenitör hücrelerin farklılaşmasını tetikleyen anahtar faktör, çekirdek bağlanma faktörü alfa-1 (CBFA1) olarak adlandırılan bir transkripsiyon faktörüdür (31). Bu protein, osteoblast fenotipinin karakteristik genlerinin ekspresyonunu teşvik etmektedir. Aynı zamanda kemik morfojenik proteini de osteoblastların farklılaşmasında rol oynamaktadır (17, 18).

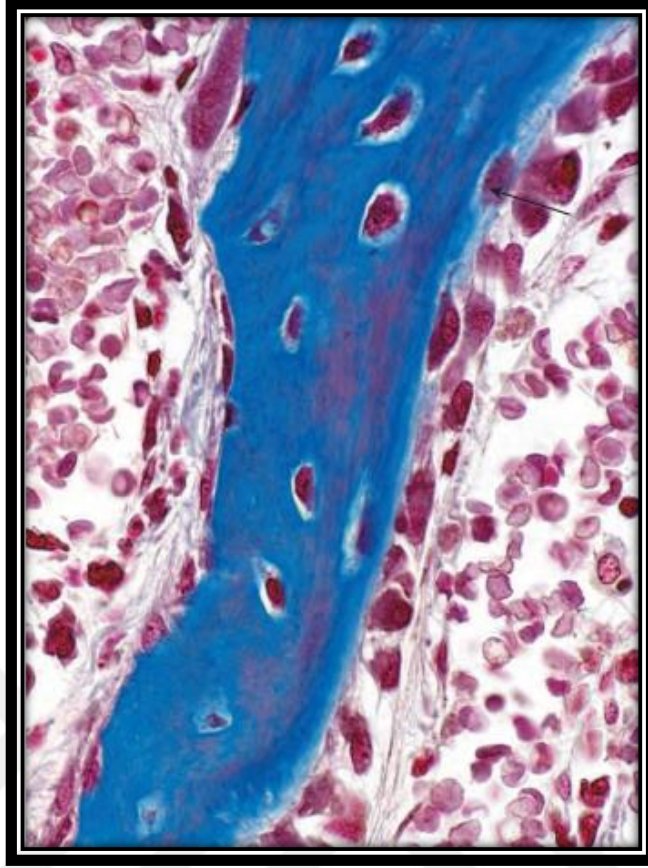
Osteoprogenitör hücre osteoblasta dönüşebilen ve kemik matriksi salgılayan bir istirahat hücresidir. Osteoprogenitör hücreler, kemiklerin dış ve iç yüzeylerinde ve

kemik temin eden mikrovasküler sistemde de bulunabilir. Morfolojik olarak periostun en iç tabakasındaki periosteal hücreleri ve kemik iliği kavitesini, osteonal (Havers) kanalları ve Volkmann kanallarını örten endosteal hücreleri kapsamaktadır. Büyüyen kemikte, osteoprogenitor hücreler hafifçe lekelenmiş, uzunlamasına veya ovoid çekirdeğe sahip, göze çarpmayan asidofilik veya hafif bazofilik sitoplazması olan yassı veya skuamöz hücreler gibi görünürler (27).

2.1.2.2. Osteoblastlar

Yakın akrabaları olan fibroblast ve kondroblast gibi, osteoblastlar bölme yeteneğini koruyan çok yönlü bir salgı hücresidir. Başlangıçtaki mineralize edilmemiş kemiği oluşturan hem tip I kollajeni hem de kemik matriks proteinlerini (BMP'leri) salgırlar. Osteokalsin ve osteonektin gibi kalsiyum bağlayıcı proteinleri; kemik sialoproteinleri I ve II, osteopontin ve trombospondin, çeşitli proteoglikanlar ve bunların kümelerini ve alkalın fosfataz (ALP) gibi çok yapışkanlı glikoproteinler osteoblastlar tarafından üretilen kemik matriks proteinleridir. Dolaşımdaki ALP ve osteokalsin seviyeleri klinik olarak osteoblast aktivitesinin belirteçleri olarak kullanılırlar (32).

Kemik matrisinin kalsifikasyonundan da osteoblast sorumludur. Kalsifikasyon işlemi 50 ila 250 nm, membranla sınırlı matriks veziküllerin matriksindeki küçük salgı yoluyla osteoblastlar tarafından başlatıldığı düşünülmektedir. Veziküller ALP bakımından zengindir ve yalnızca hücrenin kemik matriksini ürettiği dönemde etkin şekilde salgılanırlar. Osteoblastlar ışık mikroskopunda kübik veya poligonal şekilleri ile tanınırlar ve oluşan kemiğe bitişik uzanan tek bir hücre katmanı halinde gözlenirler (Şekil 7). Yeni depolanan matriks hemen kalsifiye olmaz. Ve eozin ile boyanan olgun mineralize matriks ile karşılaştırıldığında hafifçe boyanır ya da hiç boyanmaz. Yeni oluşan matriksinin bu boyanma özelliği nedeniyle osteoblastlar hafif bir bantla kemikten ayrılmış gibi görünürler. Bu bant osteoid yani mineralize olmayan matriksi temsil etmektedir (17, 18, 28, 29).



Şekil 19. Mallory Azan ile boyanan büyüyen bir kemik spikülünün fotoğrafı. Osteositler, koyu mavi ile boyanmış spikülün kemik matriksi içinde gömülüdür. Bu hücreler metabolik olarak aktiftirler ve mineralize olmayan kemik matriksini (osteoid) döşerler. Spikülün sağ tarafında bir dizi osteoblast hizalanmıştır. Bu hücreler ile kalsifiye kemik spikülü arasında ince, açık maviye boyanmış osteoid tabakası bulunmaktadır. Bu, osteoblastlar tarafından üretilen kalsiyumsuz matriks materyalidir. Ok ile gösterilen hücrelerden biri osteoid ile çevrelendiğinde hücre osteosit olarak adlandırılır. Spikülün sol tarafında büyümenin olmadığı parçada inaktif osteoblastlar görülmektedir. Bu hücreler yassılaştırmış çekirdekler ve zayıf sitoplazma sergilerler (18).

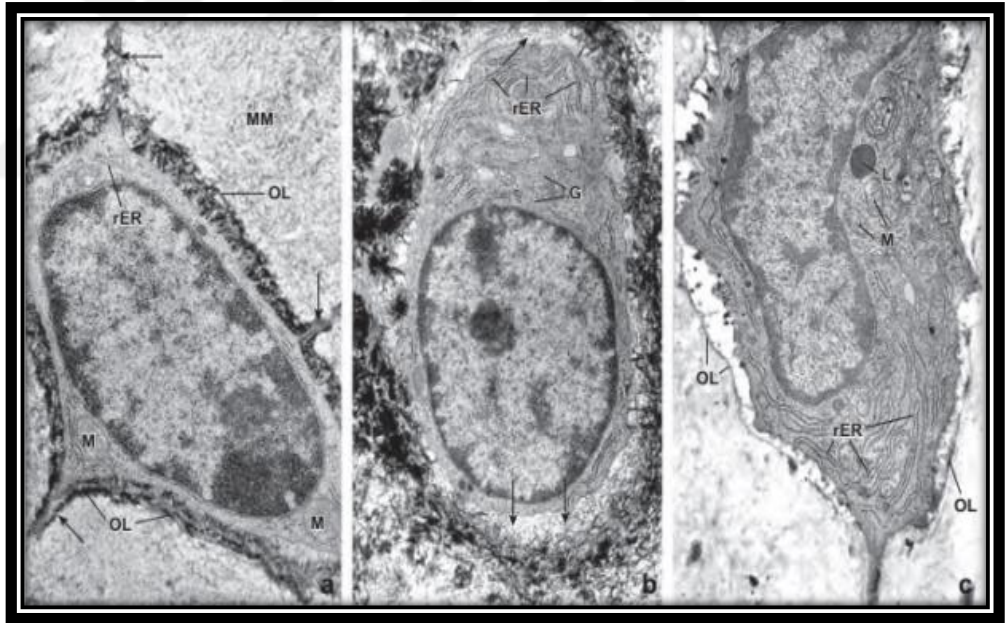
Aktif matriks birikiminde bulunan salgı yapan osteoblastların aksine, inaktif osteoblastlar, kemik yüzeyini örten düz veya zayıflatılmış hücrelerdir. Bu hücreler osteoprogenitor hücrelere benzerler. Osteoblastlar, kemik büyümesindeki ve kemik remodelingindeki değişikliklere aracılık etmek için mekanik uyarılara yanıt verirler. Osteoid birikimi meydana geldiğinde osteoblast osteoid matriks ile kuşatılarak osteosit haline gelir. Osteoblastlar uzantıları ile diğer osteoblastlar ile ve açıklık bağlantıları ile de osteositler ile iletişim içindedirler (27, 32).

2.1.2.3. Osteositler

Osteositler salgı yapan osteoblastların salgıladıkları kemik matriksi içinde hapsolmesi sonucu oluşan olgun kemik hücreleridir. Osteoblastlar tamamen osteoid ya da kemik matriksi ile çevrelendiğinde osteosit adını almaktadırlar (Şekil 7). Osteositler kemik matriksinin devamlılığında sorumlu hücrelerdir. Osteositlerin görevlerinden biri, osteositin kemiğe uygulanan mekanik kuvvetlere tepki verme süreci olarak tanımlanan mekano-transdüksiyondur. Farklı mekanik uyarılar (örn., ağırlıksızlık veya arttırılmış mekanik yükleme), sadece gen ifadesini değil aynı zamanda hücrenin apoptotik mekanizmasını da değiştirir. Osteositler matriksin bozulmasına katılmanın yanı sıra yeni matriks de sentezleyebilirler. Bu gibi faaliyetler, kalsiyum dengesini korumaya yardımcı olur. Osteositlerin travma (örneğin bir kırılma), hücre yaşlanması veya apoptoz yoluyla ölümü, kemik matriksinin osteoklast aktivitesi ile rezorpsiyonuna, ardından osteoblast aktivitesi ile kemik dokusunun onarılması veya yeniden şekillenmesine yol açar (32).

Her osteosit, hücrenin şekline uyan bir boşluk ya da lakünayı işgal eder. Osteositler matriks içindeki kanaliküller boyunca sitoplazmik uzantılarını uzatarak komşu osteositler ile birleşirler ve aynı şekilde açıklık bağlantıları vasıtası ile de kemik astar hücreleri ile bağlantı kurarlar. Osteositler aynı zamanda uzak osteoblastlar, kan damarlarının perisitleri ve diğer kemik hücreleriyle dolaylı olarak nitrik oksit ve glutamat taşıyıcıları gibi çeşitli sinyal moleküllerinin sentezlenmesi yoluyla da iletişim kurabilirler. Hematoksilen ve eozin (H & E) boyalı kesitlerde kanalikül ve içerdikleri uzantılar ayırt edilemez. Osteositler, perinükleer sitoplazmalarının azalması nedeniyle tipik olarak öncüllerinden daha küçüktür. Genellikle, rutin olarak hazırlanmış mikroskopik örneklerde, hücre küçülme ve kemiğin parçalanmasından önce matriksin dekalsifikasyonundan kaynaklanan diğer artefaktlar nedeniyle oldukça bozular. Bu nedenle histolojik kesitlerde çekirdeğin tek olarak gözlenmesi belirgin özelliği olabilir. İyi korunmuş örneklerde, osteositler osteoblastlara göre daha az sitoplazmik bazofili gösterirler ancak az da olsa sitoplazmik detay görülür (27, 33).

Elektron mikroskopisinde çeşitli fonksiyonel hallerde osteositler ortaya çıkmıştır. Gerçekten de osteositin çevresindeki kemik matriksini değiştirebileceği histolojik ve mikro radyolojik kanıtlar (yani büyümüş lakünalar ve azalmış radyodensite) vardır. Her biri karakteristik bir morfolojiye sahip üç fonksiyonel durum tanımlanmıştır. Durgun osteositler az miktarda rER ve belirgin şekilde azalmış bir Golgi aparatı sergilemektedirler. Olgun kalsifiye matriksi temsil eden bir ozmiofilik lamina, hücre zarına yakın bir şekilde görülür (Şekil 8.a.). Oluşturucu osteositler, matris birikimine ilişkin kanıtlar gösterir ve osteoblastlarınkine benzer belirli özellikler sergiler. Nitekim rER ve Golgi aparatı daha fazladır ve laküna içindeki perisellüler boşlukta osteoid bulgusu vardır (Şekil 8.b.). Reseptif osteositler, şekillendirici osteositler gibi çok sayıda endoplazmik retikulum profilleri ve iyi geliştirilmiş bir Golgi aparatı içerirler. Ek olarak lizozomlar göze çarpmaktadır (Şekil 8.c.) (32, 33).

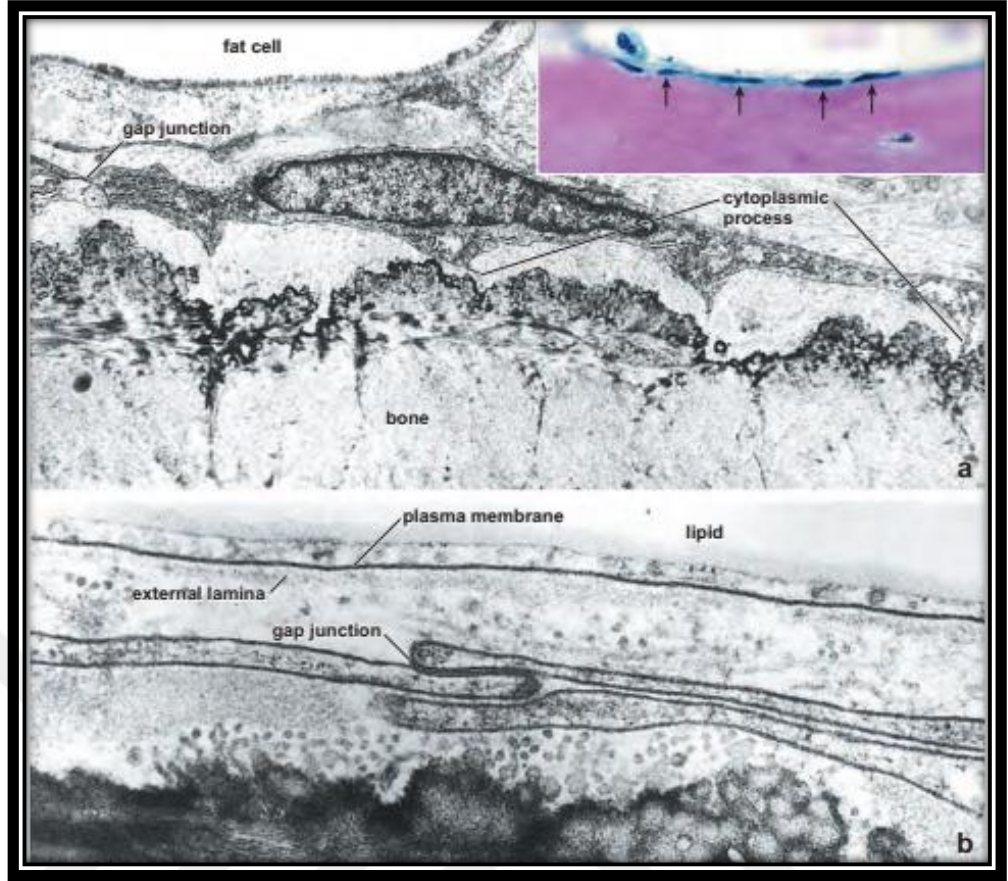


Şekil 20. Bir osteositin üç farklı fonksiyonel evresinin elektron mikrografları. **a.** RER ve birkaç mitokondri (M) profilleri içeren nispeten durgun osteosit. Hücre neredeyse kapladığı lakunayı doldurmaktadır ve oklar ile de sitoplazmik uzantıların kanaliküllerde nerede uzandığı gösterilmiştir. Hidroksiapatit kristalleri normal olarak mineralize (MM) olan matriksten kaybolmuştur ancak bazı hidroksiapatit kristalleri perisellüler alanı doldurmaktadır. Hidroksiapatit kristalleri, perisellüler alan içindeki diğer maddeleri belirsizleştirir. Lakünanın sınırını belirleyen koyu bant ozmiofilik lamina (OL)'dir. 25.000. **b.** Daha büyük miktarlarda rER ve büyük bir Golgi aparatı (G) içeren oluşturucu (aktif) bir osteosit. Laküna içinde perisellüler alanda az miktarda osteoid bulunmaktadır. Osteoid, henüz mineralize edilmemiş kollajen fibrilleri (oklar) gösterir. Bir şekillendirici osteositin lakünası ozmiofilik lamina ile sınırlı değildir. 25.000. **c.** Önemli miktarda rER, büyük bir Golgi aparatı, mitokondri (M) ve lizozomlar (L) içeren bir resorptif osteosit. Perisellüler boşluk kollajen fibrillerden yoksundur ve bazı kabarık materyal ihtiva edebilir. Resorptif osteosit içeren laküna, daha az göze çarpan ozmiofilik lamina (OL) ile sınırlanır. 25.000 (18).

Osteositin "rezorptif" fonksiyonu tam olarak tanımlanmamıştır ve esas olarak perisellüler alanın kollajen fibrilleri bulunmadığı ve bir döküntü ürünü ima eden kabarmış materyal içerdiği gözlemiyle desteklenmektedir. Bu gözlemlenen değişiklikler, osteosit salgılanan matriks metalloproteinazlar (MMP'ler) ile kollajenin enzimatik olarak bozunmasıyla açıklanabilir. Deneysel koşullar altında kemiğe indirgenmiş yükün osteositte MMP mRNA ekspresyonunu başlattığı gösterilmiştir. Kemiklerin MMP'ler tarafından parçalanması osteositik osteoliz olarak adlandırılır. Osteositik osteolizin güncel kavramı, osteositlerin litik rolünün kemik matriksinin yeniden şekillendirilmesi ile ilgisi olmadığını ancak kan kalsiyum seviyesinin korunması için işlev gördüğünü desteklemektedir (17, 18, 28, 29).

2.1.2.4. Kemik Astar Hücreleri

Kemik astar hücreleri, osteoblastlardan türeyen ve yeniden şekillenmeye katılmayan kemiği kaplayan hücrelerdir. Yeniden yapılanmanın gerçekleşmediği yerlerde, kemik yüzeyi, zayıflatılmış sitoplazmalı ve perinükleer bölgenin ötesinde organellerin yetersiz olduğu düz hücreli bir katman tarafından kaplanır (Şekil 9.a.). Bu hücreler basitçe kemik astar hücreleri olarak tanımlanırlar. Kemiğin dış yüzeyindeki kemik astar hücreleri periosteal hücreler olarak adlandırılırken iç yüzeyindeki hücreler ise endosteal hücreler olarak adlandırılmaktadırlar (Şekil 6). Bir kemik astar hücrelerinin diğeri ile birleştiği bölgede açıklık bağlantısı (gap junction) bulunur (şekil 9.b.). Kemik astar hücreleri, osteoblastlardan türetilen bir hücre topluluğunu temsil ederler. Altta yatan kemik matriksine gömülü olan osteositlerin bakım ve beslenme desteğinde işlev gördüğü ve kalsiyumun ile fosfatın kemiğin içine ve dışına hareketini düzenlediği düşünülmektedir. Önerilen bu roller, kemik-astar hücrelerinin hücre uzantılarının komşu kemiğin kanaliküler kanallarına kadar uzandığı gözlemine dayanmaktadır (Şekil 9.b.) ve osteositik uzantılarla açıklık bağlantıları vasıtası ile bağlantı kurarlar. Bu bağlamda kemik astar hücrelerinin osteositlerle benzerlikleri bulunmaktadır (32, 34, 35).

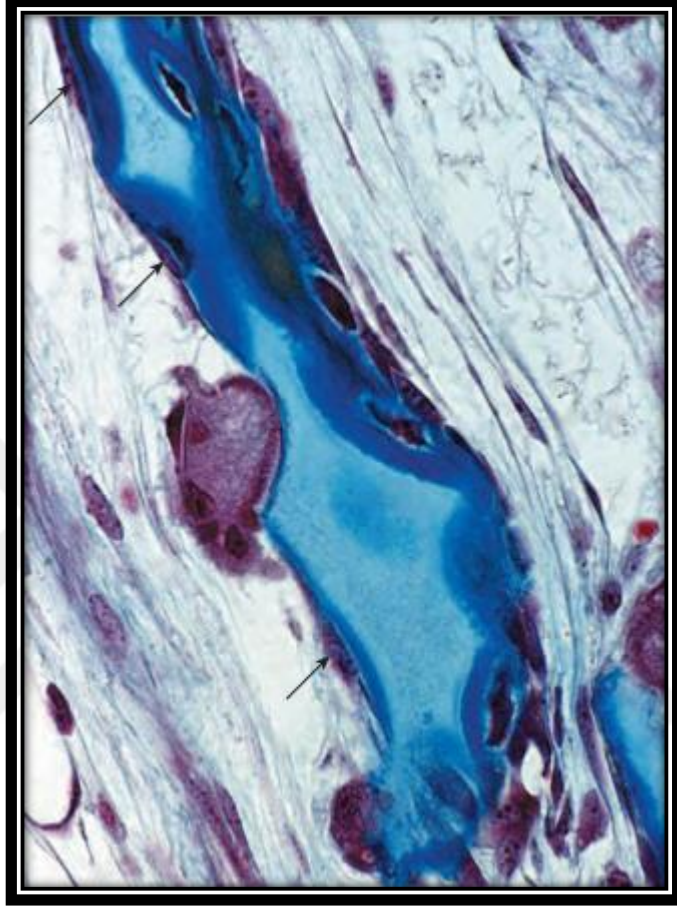


Şekil 21. Kemik astar hücrelerinin elektron mikrofrafisi. **a.** Olgun kemik spikülleri yüzeyinde bulunan bir kemik astar hücrelerinin sitoplazması çok zayıfladığı ve az miktarda rER ve serbest ribozomlar içerdiği gözlenmektedir. İki komşu kemik astar hücresi arasında bir açıklık bağlantısı (gap junction) görülmektedir. Ek olarak, sitoplazmik uzantıların mineralden arındırılmış kemik matriksinden (osteoid) geçtiği yerler açıkça görülmektedir. Kemik iliğinde bir yağ hücresi de mevcuttur. 8900. Ek olarak sağ üst köşede yönlendirme amacıyla dahil edilmiş benzer bir kemik spikülünün yüksek büyütülmüş fotomikrofrafisi, H & E ile boyanmıştır. Spikül yüzeyindeki kemik astar hücreleri (endosteal hücreler) oklarla gösterilmiştir. 350. **b.** Yüksek büyütme ile gözlemlenen iki kemik astar hücrelerinin sitoplazmasının elektron mikrofrafisi. Açıklık bağlantısı iki hücrenin birbirine bitişik olduğu yerde açıkça görülmektedir. Bir yağ hücresinin kenarı, elektron mikrofrafisinin üstünde görülmektedir; sitoplazmanın ince kenarı, plazma membranı ve dış laminası da belirgindir. 27.000 (18).

2.1.2.5. Osteoklastlar

Kemiğin rezorpsiyonundan sorumlu olan hücre topluluğudur. Osteoklastlar, kemiğin uzaklaştırıldığı bölgelerde bulunan büyük, çok çekirdekli hücrelerdir. Doğrudan rezorpsiyonun gerçekleştiği kemik dokusunda bulunurlar (Şekil 10). Osteoklast aktivitesinin bir sonucu olarak, osteoklastın hemen altındaki kemikte rezorpsiyon bölgesi (Howship lakünası) adı verilen sığ bir koy gözlenebilir. Hücre büyüklüğünün yanı sıra aynı zamanda belirgin asidofilik görüntüsü yüzünden de göze çarpmaktadır. İçerdiği sayısız lizozom nedeniyle asit fosfataz için güçlü bir

histokimyasal reaksiyon sergilemektedir. Bu enzimlerden biri olan 35 kilodalton demir içeren tartrat dirençli asit fosfataz (TRAP), klinik olarak osteoklast aktivitesinin ve farklılaşmasının bir göstergesi olarak kullanılmaktadır (36, 37).



Şekil 22. Bir osteoklastın kemik spikülü üzerindeki fotomikrografisi. Mallory boyalı bu örnek, kalsifiye kıkırdağı (açık mavi boyalı) ve kemik dokusunun (koyu mavi lekelenmiş) kaplandığı bir spikülü göstermektedir. Spikülün sol tarafındaki osteoklastın kemik dokusunu rezorbe ettiği ve spiküldeki çöküntüde (Howship lakünası) yer aldığı görülmektedir. Osteoklast ve kemik spikülü arasındaki ışık bandı, osteoklastın dağıldığı sınıra tekabül etmektedir. Boş olmayan yüzey üzerindeki oklar, inaktif kemik astar hücrelerinin (osteoprogenitor hücreler) sitoplazmasını göstermektedir. Spikülün diğer tarafında ise kemiğin depolanmaya başladığı görülmektedir ki bu da bu yüzeyde osteoblastın ve spikülün yüzeyinin hemen altında yeni oluşan osteositlerin varlığını kanıtlamaktadır. 550 (18).

Osteoklastlar birden fazla sitokin etkisi altında mononükleer hematopoietik progenitor hücrelerin füzyonundan türemiştir. Bir zamanlar düşünüldüğünün aksine, osteoklastlar osteoblastlarla ilişkili değildir. Bunlar, mononükleer hematopoietik hücrelerin, yani granülosit ve monosit hücre dizilimine neden olan granülosit / makrofaj progenitor hücreleri (GMP, CFU-GM) füzyonundan türemiştir. Osteoklast

formasyonu, kemik iliğindeki stromal hücrelerle yakın bir ilişki içinde gerçekleşir (17, 18, 29).

Osteoklastlar, protonları ve lizozomal hidrolazları ekstraselüler alanın kısıtlı mikro ortamına salarak kemik dokusunu rezorbe ederler. Osteoklasttaki veziküllerin bir kısmı değilse de çoğu lizozomlardır. Hücrenin dışında işlev gören ve açık bir lizozomal enzim örneği olan içeriği, bozulma sınırında sitoplazmik uzantıları arasındaki yarıklardan hücre dışı boşluğa salınır. Katepsin K (bir sistein proteaz) ve matriks metaloproteinazları (MMP) içeren bu hidrolitik enzimler serbest bırakıldıktan sonra kollajeni ve kemik matriksinin diğer proteinlerini azaltırlar (32, 38).

Bununla birlikte, sindirim oluşmadan önce, kemik yüzeyinin asidifikasyonu ile kemik matriksinin dekalsifiye edilmesi gerekir ki bu da mineral matriksin çözünmesini başlatmaktadır. Osteoklastın sitoplazması karbondioksit ve sudan karbonik asit (H_2CO_3) üreten karbonik anhidraz II içerir. Daha sonra, karbonik asit bikarbonata (HCO_3) ve bir protona (H_3) ayrılır. ATP'ye bağlı proton pompalarının yardımı ile, protonlar bozulma sınırı boyunca taşınır ve böylece rezorpsiyon bölgesinin mikro ortamında düşük bir pH (4-5) oluşur. Kemik ile osteoklast arasındaki hücre dışı boşlukta oluşan bu lokal asidik ortam, açık bölge tarafından korunur. Asidik ortam, kemik mineral bileşeninin kalsiyum iyonlarına, çözünür inorganik fosfatlara ve suya indirgenmesini başlatır. Belirlenen kemik dokusunda resorpsiyon tamamlandığında, osteoklastlar apoptozise girer. Son çalışmalar, osteoporozda kemik rezorpsiyonunu inhibe etmek için kullanılan birçok ilacın (yani, bifosfonatlar ve estrogenler) osteoklast apoptozunu teşvik ettiğini göstermektedir (32).

Osteoklastların fagositotik fonksiyonu birçok faktörle düzenlenmektedir. Endositotik aktivite olduğunu düşündüren çok sayıda kaplanmış çukurlar ve kaplamalı veziküller de bozulma sınırında bulunmaktadır. Osteoklastlar, kemik remodelinginin yapıldığı yerlerde görülür. Böylelikle, osteonların değiştiği veya

büyüme süreci boyunca bir kemiğin deđiřtiđi yerlerde osteoklastlar nispeten çok sayıdadır (17, 18, 28).

2.1.3. Kemik Formasyonu

Farklılaşmamış mezenkimal hücreler ve osteoprojenitör hücreler osteoblastlara dönüşürler. Osteoblastların ekstrasellüler matriksi salgılaması ve akabinde hidroksiapatit kristallerinin salgılanan bu matriks içinde çökmesi ile matriksin mineralizasyonu başlar. Çevresi mineralize matriks ile kuşatılan osteoblastlar osteositleri oluştururlar. Yeniden şekillenme safhasında osteoklastlar olaya katılır ve olgunlaşmamış kemik yerini olgunlaşmış kemiđe bırakır (19, 28).

Endokondral ve intramembranöz kemikleşme olmak üzere iki farklı kemik oluşumu bulunmaktadır. Endokondral kemikleşmede kıkırdak bir model kemiğin öncülü olarak oluşmaktadır ve oluşan kıkırdak kademeli olarak yerini kemik dokuya bırakmaktadır. İntramembranöz kemikleşmede ise kemik direkt olarak herhangi bir kıkırdak öncül oluşmadan primer olarak oluşmaktadır. Bu nedenle endokondral kemikleşmeye sekonder kemikleşme, intramembranöz kemikleşmeye ise primer kemikleşme de denilmektedir. Ekstremitelerdeki kemikler ve vertebralar endokondral kemikleşme ile oluşmaktadır. Kafatasında ve yüzde bulunan yassı kemikler, mandibula ve klavikula intramembranöz kemikleşme ile oluşmaktadır (32, 39).

İki farklı kemikleşme tipinin varlığı membranöz ve endokondral kemik olmak üzere iki farklı kemik olduğunu göstermez. Bu sadece kemiğin başlangıçta nasıl şekillendiđini belirtmektedir. Sonrasında meydana gelen yeniden şekillenme ile endokondral ya da intramembranöz kemikleşme ile oluşturulan başlangıçtaki kemik dokusu yerini olgun kemiđe bırakır. Uzun kemikler endokondral kemikleşme ile oluşmasına rağmen, büyüme ve gelişimleri hem endokondral hem de intramembranöz kemikleşme ile periosteal (membran) dokunun aktivitesi sayesinde oluşur (18, 29).

2.1.3.1. İntramembranöz Kemikleşme

İntramembranöz kemikleşmede kemik mezenkimal hücrelerin osteoblastlara farklılaşması neticesinde meydana gelmektedir.

İntramembranöz kemikleşmenin ilk kanıtları insanlarda gebeliğin sekizinci haftasında görülür. Mezenkimlerin göç ettiği ve bir araya toplandığı kemiğin oluşması beklenen belirli alanlardaki uzamış mezenkimal hücrelerin bazıları soluk boyanır. Mezenkimal dokuda hücrelerin bu şekilde yoğunlaşması, intramembranöz kemikleşme sürecini başlatır. Mezenkimal hücreler Cbfa 1 transkripsiyon faktörü salınımı yaparak osteoprojenitör hücrelere farklılaşır. Bu transkripsiyon faktörü osteoblastlara farklılaşma açısından çok önemlidir (40). Süreç ilerledikçe, kemik oluşması tahmin edilen bölgedeki yeni organize olan dokunun damarlanması artar ve toplanmış mezenkimal hücreler daha büyük ve yuvarlak hale gelir. Osteoprojenitör hücrelerin sitoplazmaları eozinofilik halden bazofilik hale döner ve Golgi aygıtları belirginleşir. Sitoplazmada meydana gelen bu değişimler hücrelerin osteoblastlara farklılaşması ile sonuçlanır ve bu aşamadan sonra hücre kollajenleri (genellikle tip 1 kollajen), kemik sialoproteinlerini, osteokalsini ve kemik matriksinin diğer komponentlerini (osteoid gibi) salgılar. Matriks üretimi ilerledikçe osteoblastlar birbirlerinden ayrılmaya başlar ancak ince sitoplazmik bağlantıları devam eder. Kollajen birikimi arttıkça kemik matriksi çevre mezenkimal dokudan daha yoğun bir yapı haline gelir. Yeni oluşan kemik matriksi histolojik kesitlerde küçük, düzensiz şekilli spiküller ve trabeküller olarak görülür. Zamanla matriks kalsifiye olur ve kemik oluşturan hücrelerin birbirine bağlı sitoplazmik süreçleri kanaküller içerisinde kalır ve hücre osteosit adını alır. Osteoprojenitör hücrelerden bazıları başlangıç spikül formasyonu ile apozisyona katılır ve osteoblast haline gelerek daha fazla matriks oluşumunu sağlar. Apozisyonal büyüme olarak adlandırılan bu süreç ile spiküller büyümekte ve gelişen kemiğin genel şekli ile trabeküller bir ağ içerisinde birleşmektedirler (18, 27, 32, 40).

Mitotik aktiviteleri ile osteoprojenitör hücreler sayılarını muhafaza ederler bu sayede kemik spiküllerinin büyümesi için sabit bir osteoblast kaynağı sağlanmış olur.

Yeni osteoblastlar, ardışık katmanlarda kemik matrisini uzatarak olgunlaşmamış kemiği oluştururlar. Bu mekanizma ile meydana gelen kemikleşme tipine membranöz ya da intramembranöz kemikleşme denilmektedir (17, 18, 20).

2.1.3.2. Endokondral Kemikleşme

Endokondral kemikleşme de intramembranöz kemikleşmedeki gibi gelecekte kemiğin oluşacağı yerde mezenkimal hücrelerin çoğalması ve toplanması ile başlar. Farklı fibroblastik büyüme faktörleri (FGF'ler)'nin ve kemik morfogenezik proteinlerinin (BMP'ler) etkisi altında mezenkimal hücreler başlangıç olarak tip II kollajen salgılar ve kondroblasta farklılaşarak kıkırdak matrisini sentezler. Başlangıçta oluşacak olan kemiğin şeklinde bir hyalin kıkırdak model oluşur. İnterstisyel ve apozisyonel büyüme ile gelecekte oluşacak olan kemiğin minyatür sürümü elde edilir. Kıkırdak modelinin uzunluğundaki artış, interstisyel büyümeden kaynaklanmaktadır. Genişliğindeki artış, büyük ölçüde, kıkırdak kütlelerini çevreleyen perikondriumun kondrojenik tabakasından farklılaşan yeni kondrositler tarafından üretilen kıkırdak matrisinin eklenmesinin sonucudur (17, 18, 41).

Kemikleşmenin ilk belirtisi, kıkırdak modeli etrafında bir manşet görünümüdür. Bu aşamada, kıkırdak modelinin orta bölgesindeki perikondrial hücreler artık daha fazla kondrosit oluşturmazlar. Bunun yerine, kemik oluşturan hücreler veya osteoblastlar üretilir. Böylece, kıkırdağın bu kısmını çevreleyen bağ dokusu artık işlevsel olarak bir perikondrium değildir; değişmiş rolü nedeniyle periost denilmektedir. Ek olarak bu katmandaki hücreler osteoblastlara farklılaştığından periost içerisinde osteojenik bir tabaka tanımlanabilir. Bu değişiklikler nedeniyle kıkırdak modeli etrafında kemikten bir katman oluşur. Bu kemik, gelişim yönteminden ötürü konumu nedeniyle periost kemiği veya intramembranöz kemik olarak sınıflandırılabilir. Uzun kemiklerde kemik yaka olarak adlandırılan karakteristik bir periosteal kemik, büyüyen kemiğin diyafiz bölgesindeki kıkırdak modelin etrafını kuşatır (17-19, 28).

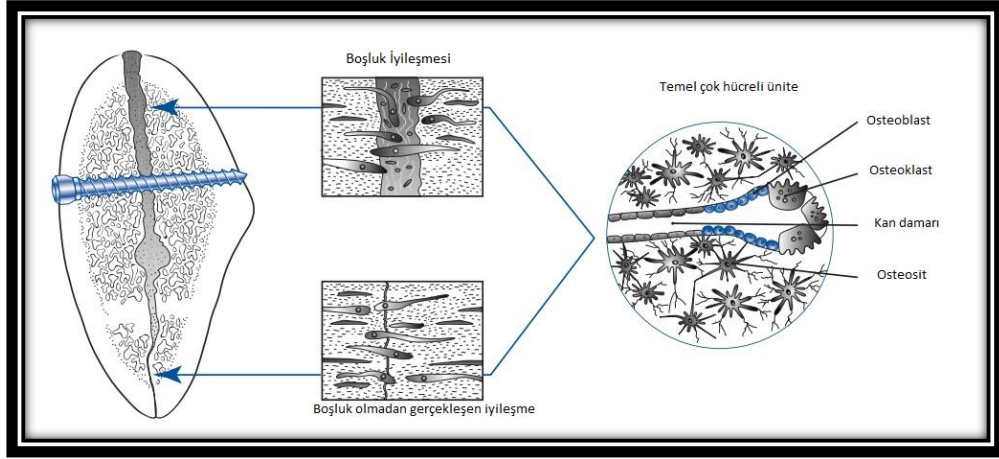
Periosteal kemik yakanın oluşturulması ile kıkırdak modelin orta bölgesindeki kondrositler hipertrofik hale gelir. Kondrositler büyüdükçe onları çevreleyen kıkırdak matriks rezorbe olur ve hipertrofik hücreler arasında ince düzensiz kıkırdak tabakaları oluşur. Hipertrofik hücreler alkalın fosfataz sentezlemeye başlar ve beraberinde çevreleyen kıkırdak matriksi kalsifiye olur. Kıkırdak matriksinde meydana gelen kalsifikasyon kemik dokusunda oluşan mineralizasyon ile karıştırılmamalıdır (17-19, 29).

Kalsifiye olan kıkırdak matriksi, kıkırdak modelinde kondrositlerin ölümüne neden olan besin maddelerinin difüzyonunu engeller. Kondrositlerin ölümü ile birlikte, matriksin büyük kısmı bozulur ve komşu lakünalar birleşerek giderek daha büyük bir boşluk oluştururlar. Bu olaylar meydana gelirken, bir veya birkaç kan damarı, boşluğu vaskülarize etmek için ince diyafiz kemik boynu yoluyla büyür. Mezenkimal kök hücreler büyüyen kan damarları boyunca boşluğa göç eder. Gelişmekte olan periostda bulunan mezenkimal kök hücreler penetran kan damarları boyunca göç ederler ve kemik iliğinde osteoprogenitör hücrelere farklılaşırlar. Hematopoietik kök hücreler (HSC'ler) aynı zamanda yeni kan damarları yoluyla boşluğa erişir ve tüm kan hücresi soylarını içeren iliği artırmak için dolaşımından ayrılırlar. Kalsifiye kıkırdak parçalanıp kısmen uzaklaştırılırken bir kısmı da düzensiz spiküller olarak kalır. Osteoprogenitör hücreler kalan kalsifiye kıkırdak spikülleri ile karşılaştıklarında osteoblasta dönüşerek spikül çerçeve üzerinde kemik matriksini (osteoid) bırakmaya başlarlar. Böylece, bu şekilde oluşan kemik endokondral kemik olarak tanımlanabilir. Uzun bir kemiğin diyafizinde kemiğin oluşmaya başladığı bu ilk bölgeye, birincil kemikleşme merkezi denir. Başlangıçta sadece ince tabaka olan kemik ve alttaki kalsifiye kıkırdak kombinasyonu karışık bir spikül olarak tanımlanır. Histolojik olarak karışık spiküller boyanma özellikleri ile fark edilebilir. Kalsifikasyona uğrayan kıkırdak bazofilik olma eğilimi gösterirken, kemik belirgin eozinofiliktir. Mallory boyası ile kemik koyu mavi, kalsifiye kıkırdak ise açık mavi renkte görüntü verir. Ayrıca kalsifiye kıkırdak hücre içermezken yeni oluşturulan kemik matriksinde osteositler bulunur. Buna benzer spiküller, kalsifiye kıkırdak bileşeni çıkarılmadan kısa bir süre devam eder. Spiküle ait kalan kemik içeriği apozisyonel büyüme ile büyümeye devam edebilir, böylece daha büyük ve

daha güçlü hale gelir veya yeni spiküller oluştuğunda rezorpsiyona uğrayabilir. Bu şekilde meydana gelen kemikleşme ise endokondral kemikleşme olarak sınıflandırılmaktadır (17, 18, 28, 32).

2.1.4. Kemik Kırıklarında İyileşme

Bir kırık oluşuktan sonra kemik iyileşmesi süreci, bağ dokusunun mineralize olması dışında cilt iyileşmesine benzer birçok özelliğe sahiptir. Kemik tamir yerine yenilenme ile iyileşmesi bakımından ayrıcalıklı bir dokudur (25). Tek başına kalan kırık kemik, sıralı doku oluşumu ve diferansiyasyon yoluyla kendiliğinden düzelme yeteneğine sahiptir ve bu işlem dolaylı iyileşme olarak da adlandırılır (42). Deride olduğu gibi yaralanma sonrasında kısa sürede oluşan interfragmenter tromboz haversian kanallarda, kemik iliğinde ve periosttaki rüptüre damarlarda meydana gelen kanamayı keser. Kırık bölgesindeki nekrotik materyal, polimorfonükleer lökositleri ve akabinde makrofajları kırık bölgesine çeken acil ve yoğun bir akut enflamatuvar yanıt ortaya çıkarmaktadır. Organize olan hematoma, onarıcı hücrelerin geçebileceği ve işlevlerini yerine getirebilecekleri bir fibrin iskelesi görevi görür (39). İstilacı inflamatuvar hücreler ve sonraki pluripotential mezenkimal hücreler, interfragmenter boşlukları dolduran yumuşak bir kırık kallusunu hızla üretmeye başlarlar. Kırıkta ve genç olgunlaşmamış fiber kemik ve yumuşak olan kallusu içeren fibröz doku parçalanmış kemik segmentlerini bağlayarak ve interfragmentatif hareketi azaltarak biyolojik bir splint görevi görür (43). Doku farklılaşması ve olgunlaşmanın düzenli bir ilerleyişi ile kırık konsolidasyonu ve kemik devamlılığının restorasyonu sağlanmış olur. Genellikle cerrah doğrudan iyileşme olarak adlandırılan kısaltılmış kallussuz kemik iyileşmesi ile kırık iyileşmesini kolaylaştırmayı seçer. Bu amaçla kırık kemik uçları birbirine boşluk kalmayacak şekilde yerleştirilerek ve stabil bir fiksasyon uygulanarak kırık iyileşmesi hızlandırılmış olur (42).



Şekil 11. Doğrudan kemik iyileşmesi, lag vidası ile kolaylaştırılmıştır. Kırık alanı hem boşluk iyileşmesi hem de temaslı iyileşmeyi gösterir. Kemik iç mimarisi, temel olarak çok hücreli birliklerin etkisiyle sonuçta restore edilir (42).

Deplase kemik segmentleri cerrahi olarak kabul edilebilir bir hizaya getirilmekte ve dahili sabitleme cihazları vasıtasıyla sert bir şekilde stabilize edilmektedir. Ortaya çıkan anatomik azalma, genellikle, temas alanları ile ayrılmış küçük parçacıklar arası boşlukların bir kombinasyonudur. Mezenkimal hücrelerin ve kan damarlarının büyümesi kısa bir süre sonra başlar ve aktifleştirilmiş osteoblastlar, fragman uçlarının yüzeyinde osteoid biriktirmeye başlarlar. Kırık uçlarının yakın olarak yerleştirildiği temas bölgelerinde, kırık hatları lamellar kemik ile konsantrik olarak doldurulur. Daha büyük boşluklar, art arda fibröz doku, fibrokartilaj ve süngerimsi kemik dolarak doldurulur. Kırık bölgesinde herhangi bir mikro instabilite olmaması durumunda herhangi bir kallus oluşmadan doğrudan iyileşme gerçekleşir. Ardından yapılan kemik remodellingi sonunda kırık kemiğin orijinal şeklini ve iç mimarisini eski haline getirir. İlkel kemik dokusunun fonksiyonel şekillendirilmesi ve yeniden modellenmesi, temel çok hücreli birimi (BMU) olarak adlandırılan osteoklastların ve osteoblastların geçici bir ekibi tarafından gerçekleştirilir. Osteoblastlar pluripotent mezenkimal kök hücrelerden oluşurken, çok hücreli osteoklastlar bir monosit / makrofaj soyundan ortaya çıkar (44). BMU'ların gelişimi ve farklılaşması, yerel olarak salgılanan büyüme faktörleri, sitokinler ve mekanik

sinyaller tarafından kontrol edilir. BMU' ların ön kenarındaki osteoklastlar proteolitik sindirim yoluyla kemiği kazarken, osteoid tabakasını salgılayan ve kaviteyi tekrar dolduran aktif osteoblastlar da içeri girer. Osteoid yaklaşık olarak 6 µm kalınlığa ulaştığında mineralize olmaya başlar. Osteoklastların ömrü 2 haftadır ve sonunda fagositler tarafından ortamdan uzaklaştırılırlar. Yeniden şekillendirmede görev alan osteoblastların çoğunluğu (% 65'e varan oranda) 3 ay içinde ölür ve kalan kısım osteositler olarak mineralize matriks içine yerleşir. İlkel kemik (olgunlaşmamış kemik) mineralize olurken, yeniden şekillendirme BMU' leri onarım dokusunu olgun kemik ile değiştirir. Yeni kemik dokusunda granül oluşumu lokal kompresyon ve gerilime paralel olarak başlar. Sonuç olarak, onarıcı kemik dokusunun şekli ve gücü, daha fazla işlevsel yüklemeye uyacak şekilde değişir (42).

Fonksiyonel yüklemeye ile üretilen doku düzeyindeki gerilim rejenerasyon kemik yeniden biçimlenmesinde önemli bir rol oynamaktadır. Düşük doku gerilim seviyeleri (~ 2.000 mikrostrains) fizyolojik olarak kabul edilir ve hücre farklılaşması ve kallus yenilemesi için gereklidir ancak yüksek gerilim seviyeleri (> 2.000 mikrostrain) osteoblastik farklılaşmayı ve kemik matriks oluşumunu olumsuz bir şekilde etkilemeye başlar (45, 46). İnterfragmenter hareket fazlalığı varsa, kemik öncelikle endokondral kemikleşme ya da kademeli olarak yeni kemik ile değiştirilen bir kırıkta kallus oluşumu yoluyla yeniden üretilir. Ancak bundan farklı olarak stabilize kırık segmentleri boyunca kemik iyileşmesi öncelikle intramembranöz kemikleşme yoluyla gerçekleşir. Bir kırık iyileşmesinin mekanik ortamını belirleyen başlıca faktörler; kırığın konfigürasyonu, kırık redüksiyonunun doğruluğu, seçilen fiksasyon aygıtının sağlayacağı stabilite ve fonksiyon tarafından provoke edilen mikro gerilimin derecesi ve doğasıdır. Kırık fiksasyon cihazı kırığı stabilize edemiyorsa, fragmanlar arasındaki mikro instabilite, kırık yüzeylerinin osteoklastik rezorpsiyonunu tetikler ve kırık aralığının genişlemesine neden olur. Kemik birleşmesi kallus oluşumu ve endokondral kemikleşme ile sekonder olarak nihayetinde başarılı ancak iyileşme süreci uzar. Fibröz iyileşme ve kaynamama, hücresel iyileşme sürecine müdahale eden aşırı mikro gerilimlerin klinik bulgularıdır (42).

2.1.5. Kırık İyileşmesini Etkileyen Faktörler

Kırık iyileşmesini etkileyen faktörler lokal ve sistemik olarak iki başlık altında incelenebilir.

2.1.5.1. Lokal Faktörler

Beslenmenin yeterli olmaması ve kırık bölgenin dış ortama açık olması, fiksasyonun yeterli bir biçimde yapılmaması, kemikte görülen patolojik ve enfeksiyöz durumlar kırık iyileşmesini geciktiren lokal faktörler arasında yer almaktadır (47).

Spongios (süngerimsi) kemik kırıklarında ve yeşil ağaç kırıklarında ise kırık iyileşmesi hızlı gerçekleşmektedir.

2.1.5.2. Sistemik Faktörler

Kalsiyum metabolizması vücuttaki kemik yapım ve yıkımını düzenleyen temel regülatör olarak görev almaktadır. Bu metabolizmada meydana gelebilecek değişiklikler kemik iyileşmesini olumsuz olarak etkileyecektir.

Genç hastalar yaşlı hastalara nazaran daha iyi iyileşme hızı gösterirler (48).

Beslenme ve mineral düzeylerindeki değişiklikler kemik iyileşmesini dolaylı olarak etkilemektedirler. A, B, C ve D vitaminleri ile bor, kalsiyum, çinko ve fosfor gibi minerallerin ortamda yeterli miktarda mevcut olması kırık iyileşmesini olumlu yönde etkilemektedir. Bunun yanı sıra A ve D vitaminlerinin aşırı fazla alımı kırık iyileşmesini olumsuz yönde etkilemektedir. Piridoksin (vitamin B6) eksikliği ve K vitamininin antagonistlerinin ortamda mevcut olması kırık iyileşmesine olumsuz etki ettiği belirtilmiştir (49, 50).

Bazı hormon ve enzimlerin de kırık iyileşmesinde etkili olduğu literatürde belirtilmiştir. Bunlardan tiroid hormonu, insülin, kalsitonin, anabolik steroidler,

kondroitin sülfat ve hyalüronidazın kırık iyileşmesini olumlu yönde etkilediği kortikosteroidlerin ise osteoblast gelişimini yavaşlatması nedeni ile kırık iyileşmesini geciktirdiği bildirilmiştir (47, 51-54).

Hastalar tarafından günlük olarak kullanılan bir takım ilaçların kemik iyileşmesine etkisi araştırmacılar tarafından araştırılmıştır. Bunlardan kondroitin sülfat, hyalüronidaz ve L-dopa'nın kırık iyileşmesini olumlu yönde etkilediği dikumarol gibi antikoagülan ilaçların ise olumsuz etkilerinin olduğu belirtilmiştir (55-58).

Enfeksiyonlar, diyabet, raşitizm, radyasyon maruziyeti, tüberküloz ve anemi gibi bir takım kronik hastalıklar kırık iyileşmesini olumsuz yönde etkilemektedir.

Kemik Morfojenik Proteinleri (BMP'ler), İnsülin benzeri büyüme faktörleri (ILGF), Fibroblast büyüme faktörleri (FGF) ve epidermal büyüme faktörü (EGF) gibi bir takım büyüme faktörlerinin de kemik iyileşmesi üzerine olumlu etkilerinin olduğu belirtilmiştir (32, 53).

Elektrik ve elektromanyetik alan, lokal stres ve egzersiz, hiperbarik oksijen (HBO) tedavisi, şok dalgaları, düşük yoğunlukta ultrason stimülasyonu ve düşük doz lazer tedavisi gibi fizik tedavi çeşitleri de kemik iyileşmesini olumlu yönde etkilediği araştırmacılar tarafından bildirilmiştir (59-62).

2.2. Distraksiyon Osteogenezi

2.2.1. Distraksiyon Osteogenezi Tekniğinin Tanımı ve Tarihçesi

Kallus distraksiyonu, kallotozis, osteodistraksiyon ve distraksiyon histogenezi olarak da tanımlanan DO cerrahi olarak ayrılmış kemik segmentlerinin kademeli ve kontrollü çekişi ile kemik oluşumunu stimüle eden ve komşu yumuşak dokuların da bu sürece adaptasyon sağladığı biyolojik bir süreçtir (63, 64). Bu süreç kemik segmentlerine bir çekme kuvveti uygulandığında başlatılır ve kallus dokuları gerildiği süreç boyunca da devam eder. Bu çekiş kuvveti, distraksiyon vektörüne

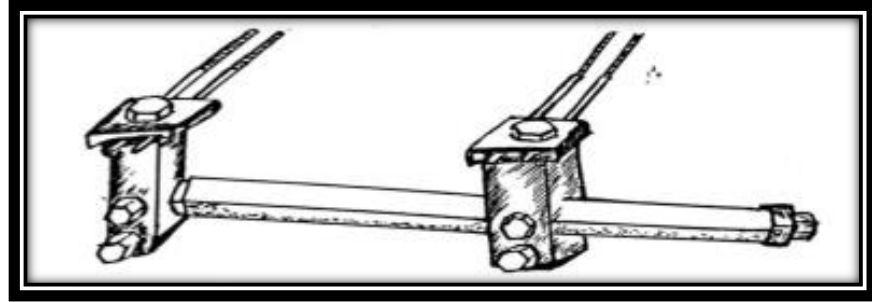
paralel yeni kemik oluşumunu harekete geçiren kemik segmentlerini birbirine bağlayan dokularda gerilim oluşturur. Kemiğe uygulanan distraksiyon kuvvetleri kemiği çevreleyen yumuşak dokularda gerilim meydana getirir ve distraksiyon histogenezis olarak adlandırılan bir dizi adaptif değişiklik başlatır. Kademeli kemik distraksiyonunun yarattığı çekme geriliminin etkisi altında, aktif histogenez farklı dokularda görülür (64).

DO pediatrik ve yetişkin ortopedik cerrahisinde bacak boyu uyumsuzluğu, kemik deformiteleri ya da travma, enfeksiyon ve malign tümörlerde kemik rezeksiyonu sonucu sekonder olarak oluşan geniş kemik defektleri gibi çeşitli patolojik durumların tedavisinde kullanılmaktadır (65). Başlıca kraniyofasiyal bozukluklardan olan mandibular hipoplazi tedavisinde ise tedavinin temeli haline gelmiştir.

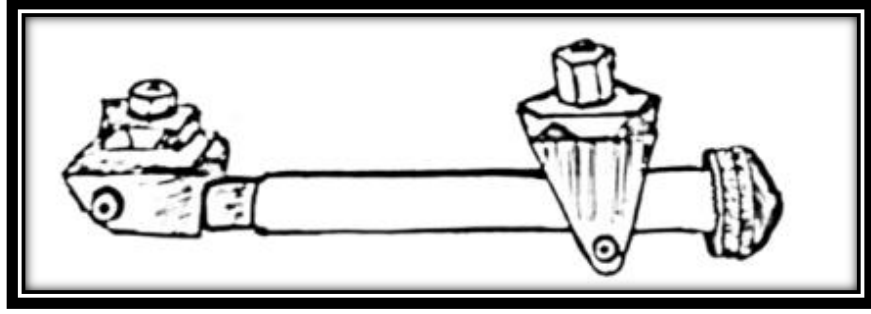
Hipokrat kırık kemikler üzerinde distraksiyon kuvvetlerinin yerleştirilmesini ilk kez M.Ö. 460 yıllarında açıklamıştır. Bir ip ile bacağı tutturulan bir ağırlıktan oluşan kasnak sistemini kullanan Chauliac 14. yy' da uzun kemik kırıkları için devamlı traksiyonu ilk kez ortaya koymuştur. Dış iskelet fiksasyonunun gelişimi, 19. yüzyılın ortalarında Malgaigne'nin doğrudan kemiğe bağlanan ve böylece iskelete mekanik kuvvet iletilmesine izin veren bir aparat oluşturması ile başlamıştır (64, 66). 1991 de İizarov tarafından tanımlanan ve günümüzde distraksiyonun başlıca öğeleri sayılan ilkelere göre; kademeli çekiş, canlı dokuların rejenerasyonunu ve aktif büyümesini uyarıp devamlı bir stres meydana getirmektedir. Klinik olarak, distraksiyon işleminden sonra yeni oluşan kemik, hızla kemiğin doğal yapısına uyacak şekilde yeniden şekillenir (5, 6, 64).

DO ile ekstremitte uzatılması ilk kez 1905 yılında Codivilla tarafından tanımlanmış olsa da teknik, İizarov' un DO sırasında başarılı kemik rejenerasyonunu düzenleyen fizyolojik ve mekanik faktörleri tanımlamasına kadar geniş bir kabul görmemiştir (5, 6). İizarov'un deneysel ve klinik çalışmalarından bu yana, DO tekniği, ortopedik ve maksillofasiyal bozukluklarda kemik oluşturmak için kullanılan bir yöntem haline gelmiştir.

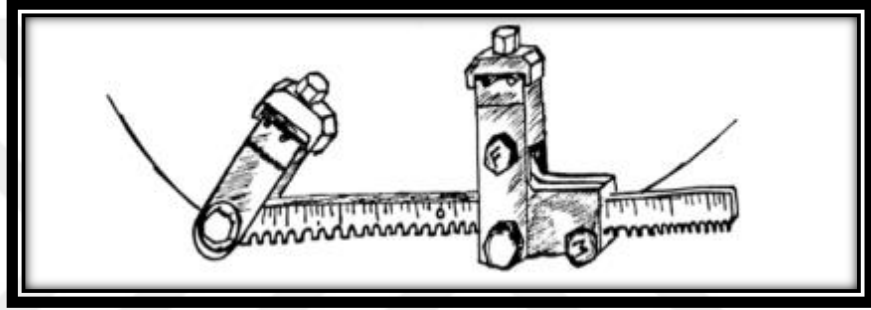
DO nun bu gelişim sürecinde birçok farklı cihaz ve modifiye edilmiş formları distraksiyon amacıyla kullanılmıştır. McCarty 1989 yılında mandibular uzatma için bir eksternal fiksasyon cihazını ilk kez klinik olarak uyguladıktan sonra 1994 yılında Klein bir ortopedik distraktör çeşiti olan Hoffman Mini Uzatıcısını modifiye ederek osteotomize kemik segmentlerine iki çift 2 mm pimler ile (Şekil 12) fikse etmiştir (67). Perrott ve arkadaşları, doğrusal bir teleskopik distraktör ile bağlanan iki adet çift pimli kıskaçdan oluşan bir ortopedik aparatın başka bir mini versiyonu olan Synthes Mini Uzatma Aparatı'nı kullanmışlardır (Şekil 13) (68). Orthofix Mini Fiksator, distraksiyon mekanizmasına doğrudan bağlı bir kayar kelepçe ve cihazın gövdesine özel bir bilyalı bağlantı ile bağlanmış bir dönen kelepçe içermektedir (69). Bitter ve Klein, Tek Yönlü Mandibular Distraktörü lanse etmişlerdir (Şekil 14) (70). Osteodistraksiyonun başarısına rağmen, harici cihazların sadece yatay veya dikey olarak tek yönlü mandibular uzatma sağlamasını dezavantaj olarak gören Molina ve Ortiz-Monasterio, mandibula'da iki yönlü distraktör kullanarak iki bağımsız bölgenin distraksiyonunu mümkün kılan ilk kişilerdir (Şekil 15) (71).



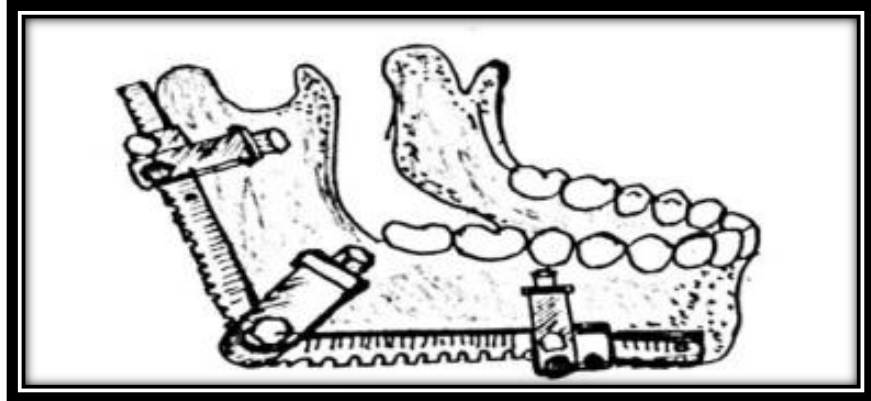
Şekil 232. Hoffmann Mini Uzatıcısı



Şekil 13. Synthes Mini Uzatici Aparatı

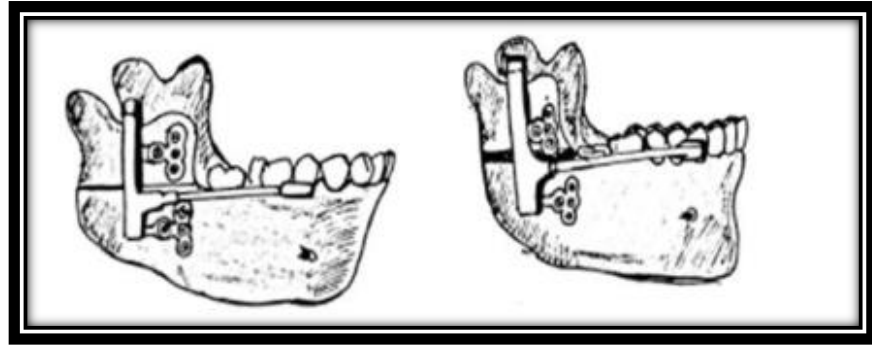


Şekil 14. Tek Yönlü Mandibular Distraksiyon Cihazı



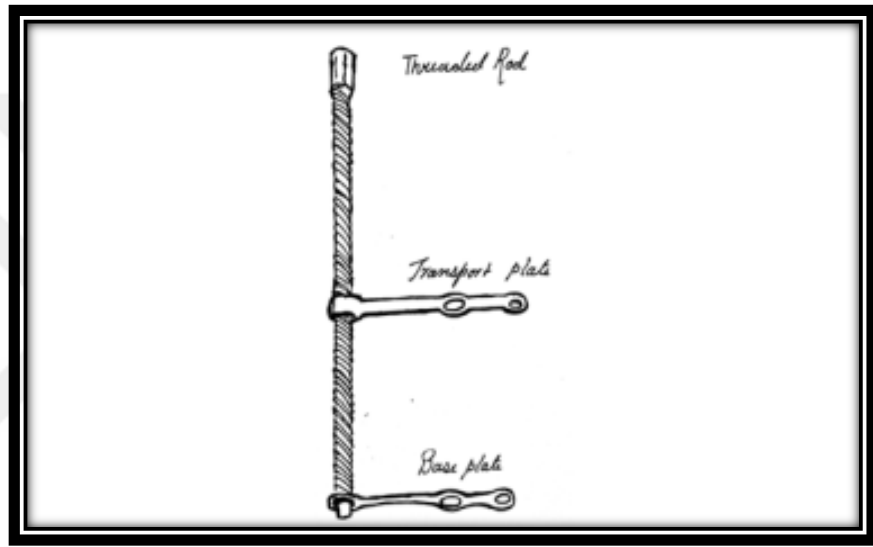
Şekil 15. Normal İki Yönlü Distraktör

Mevcut ortodontik ekspansiyon cihazının küçültülmesi ve değiştirilmesi ihtiyacı intraoral mandibular distraktörün gelişmesine yol açmıştır (63). 1987'de Guerrero, mandibular simfizin osteodistraksiyonu için ilk ağız içi diş bağlantılı cihazı uygulamıştır. 1990'da transversal yöndeki yetersizlikleri 4 ila 7 mm arasında değişen on bir hastada intraoral mandibular genişlemenin sonuçlarını bildirmiştir (72). 1994 yılında McCarthy ve arkadaşları, bir teleskopik distraksiyon çubuğu ile bağlanan çift pim vasıtasıyla kemiğe tutturulmuş iki kelepçeden oluşan, intraoral yerleşim için uygun, minyatürleştirilmiş kemiğe dayalı bir Uniguide™ Mandibular Distraksiyon Cihazı geliştirmişlerdir (67). Wangerin ise kare şeklinde bir distraksiyon silindiri ile bağlanan kemik sabitleme için iki mini plakadan oluşan benzer bir cihaz tasarlamıştır (Şekil 16) (64). 1996'da Wangerin ve ark., 1997'de Fransız cerrahlar Diner ve Vazquez ve 1998'de Hoffmeister distraksiyon yerinin anatomik konumuna göre yatay korpus veya yükselen ramusa dayanan mandibular uzatma için güncellenmiş iki intraoral kemik destekli cihaz sunmuşlardır (64). Guerrero ve Bell tarafından Dyna Form Intraoral Distraktör evrensel olarak uyarlanabilen bir ağız içi distraktör olarak geliştirilmiştir (73). Cohen ile birlikte geliştirilen modüler internal distraksiyon sistemi ise orta yüz, kafatası ve mandibula da dahil olmak üzere tüm kraniofasial iskeletin distraksiyonunu mümkün kılmıştır (74). Rosdolsky hareketli bağlantılar ile paslanmaz çelik kurona ya da mini plağa bağlanan anterior olarak aktive edilen distraksiyon mekanizması olan bir dizi diş destekli ve hibrit ROD cihazını geliştirmiştir (64).



Şekil 16. Wangerin Mandibular Distraktör

DO alveol defeklerinin onarılmasında da yer bulmuştur. İlk vertikal distraksiyon cihazı olan LEAD Sistemi Chin tarafından tasarlanmıştır (Şekil 17) (75). Gaggl ve Rainer dişsiz alveol kretin ve travmatik diş çekimleri sonrası oluşan alveolar defeklerin tedavisi için SIS-Distraksiyon aygıtını vertikal alveolar distraksiyonda kullanmıştır (76). Almanya'dan Hidding, Lazar ve Zoller, alveolar kret augmentasyonu için Dikey Distraktör sistemini geliştirmişlerdir (77).



Şekil 17. Alveolar Kretin Kemik İçi Distraksiyonu için Lead Sistemi

DO, iki vaskülarize kemik yüzeyinden aşamalı distraksiyon ile yeni kemik oluşumunu sağlayan rejeneratif kemik sürecidir. DO'nun çalışma prensipleri, klinik uygulamaları ve sınırlamaları konusundaki bilgilerimiz son yirmi yılda büyük ölçüde gelişmiştir (78). Tekniğin gerçek hücrel ve ayrıntılı biyolojik öncüllerinin büyük kısmı çoğunlukla tartışmalı kalmıştır. Ancak temelinde DO, mekanik kuvvetlerin yeni dokuların rejenerasyonunu uyarması prensibine dayanmaktadır.

Bir DO prosedürü boyunca dokular sürekli ve sabit gerilime maruz kalırlar ve metabolik olarak aktive olurlar. Yeni kemik oluşumu her iki distrikte olan

segmentler arasında distraksiyon gerilimi hattı boyunca görülür. Kesilen kemik segmentlerinin hem distal hem de proksimal bölümü kemik rejenerasyonuna katılır (79).

2.2.2. Distraksiyon Osteogenezisi Tekniğinin Sınıflandırılması

DO, çekme kuvvetinin uygulandığı bölgeye göre kallotozis ve fiziyal distraksiyon olmak üzere ikiye ayrılır:

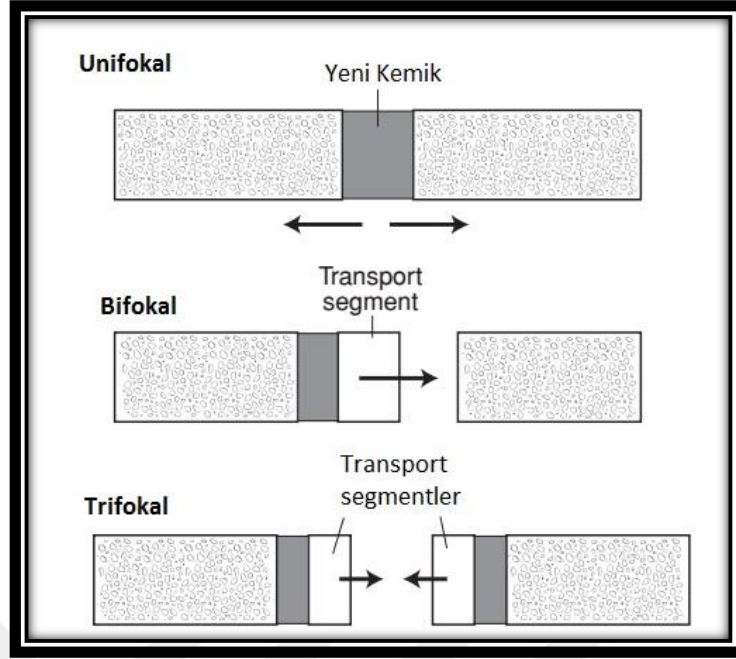
2.2.2.1. Kallotozis

Osteotomi sonrası meydana gelen kemik segmentlerinin etrafında oluşan tamir kallusunun aşamalı gerilmesi ile oluşur. Klinik olarak birbirini takip eden üç evreden oluşmaktadır. Bunlar osteotomi sonrası görülen Latent dönem, kademeli olarak çekme kuvvetlerinin uygulandığı distraksiyon dönemi ve yeniden şekillenmenin görüldüğü pekiştirme dönemidir. Kallotozis distraksiyon bölgelerinin sayısına göre üç grupta sınıflandırılır:

1) *Monofokal / Unifokal DO*: Kemikte tek bir osteotomi yapılarak iki kemik segmentlerinin kademeli olarak birbirinden ayrıldığı tekniktir. Bu teknikte tek bir bölgede rejenerasyon meydana gelir.

2) *Bifokal DO*: Kemik defeklerinin geniş olması halinde kalan kemik segmentinden osteotomi ile ayrılan vaskülarize kemik segmentinin defekt bölgesine doğru kademeli olarak hareket ettirildiği yöntemdir. Transport diskin hareketi esnasında transport disk ile osteotomi yapılan kemik arasında rejenerasyon meydana gelerek taşınan kemik segmenti ile defekt kapatılır.

3) *Trifokal DO*: Kemik defekti çok büyük olduğunda defekt bölgesine komşu iki taraftaki kemikte yapılan osteotomiler sonrası iki transport segment oluşturularak ve bu transport segmentleri eş zamanlı birbirlerine doğru yaklaştırılarak uygulanan yöntemdir. Bu yöntemde iki farklı rejenerasyon merkezi bulunmaktadır (80).



Şekil 18. Distraksiyon osteogenezisinin üç tipi vardır: Tek odaklı (Monofokal/Unifokal), iki odaklı (Bifokal)ve üçlü (Trifokal). Sabit gri bölge osteotomi / kortikotomi alanındaki yeni oluşan kemiği temsil eder. Oklar, distraksiyon kuvvetlerinin yönünü belirtir. Transport (taşım) bölgeleri beyazdır.(81)

2.2.2.2. Fiziyal Distraksiyon

Kemik büyüme plağının distraksiyonu olan bu teknik temel olarak büyüme plakları arasındaki distraksiyonun oranına göre distraksiyon epifiziyolizis ve distraksiyon kondrodiatazis olmak üzere ikiye ayrılır (82).

1) *Distraksiyon Epifiziyolizis:* Büyüme bölgelerinde gerçekleştirilen ve günlük 1 – 1,5 mm' lik bir oranda yapılan hızlı bir fiziyal distraksiyon tekniğidir. Hızlı ve kademeli olarak artan derecelerdeki gerilim kuvvetleri neticesinde büyüme plaklarında kırık oluşturulur. Epifiz metafizden ayrılır ve arada oluşan trabeküler kemik ile büyüme plağı yer değiştirir (82).

2) *Distraksiyon Kondrodiatazis:* Büyüme plağında gerçekleştirilen yavaş oranlı distraksiyon olarak tanımlanabilir. Günde yaklaşık 0,5 mm' lik distraksiyon hızı ile yapılan aktivasyon neticesinde kırık oluşturulmadan gerçekleştirilen distraksiyon

teknikiğidir. Bu gerilim ile kondrosit ve kondroblastların biyosentetik aktivitesi arttırılmakta ve sonuçta hızlandırılmış bir osteogenezis oluşması sağlanmaktadır.

2.2.3. Distraksiyon Osteogenezisi Tekniğinde Protokol

Klinik olarak DO ardışık 5 dönemden oluşmaktadır. Bunlar;

1. Osteotomi safhası,
2. Latent dönem,
3. Distraksiyon safhası,
4. Pekiştirme safhası ve
5. Yeniden Şekillenme (Remodelling) safhasıdır (83, 84).

2.2.3.1. Osteotomi Safhası

Kemikte yapılan kesiler ile kemiğın birbirinden ayrılmasını ve distraksiyon apareyinin fiksasyonunu içeren cerrahi prosedürün gerçekleştirildiğı dönemdir. Osteotomi, kemikte kesiler ve osteotomlar kullanılarak meydana getirilen ve kemiğın mekanik bütünlüğünün ve devamlılığının kaybı ile sonuçlanan kemiğı iki parçaya ayrılması işlemini içermektedir. Kırık veya osteotomi neticesinde kemik devamlılığının bozulması, osteoprogenitör hücrelerin bölgeye göç etmesini sağlayan bir dizi tamir olayını tetikler (85).

Osteotomi yapılacak bölgede kesi hattı distraksiyon vektörüne göre belirlenir. Osteotominin ya da distraktörün konumundaki deęişiklik distraktöre uygulanan vektörü dolayısı ile fragmanların hareket yönünü etkileyecektir. Neticede yapılan planlama ile sonuç arasında farklılık oluşacaktır. Bunun için azami dikkat gerektiren bir prosedürdür.

Osteotomi ve fiksasyon esnasında diş kökleri, diş germeleri, inferior alveolar sinir ve lingual sinir gibi anatomik oluşumlara azami dikkat edilmelidir. Başarılı bir distraksiyon için osteotomi ile ayrılan kemik segmentleri stabil bir şekilde fikse edilmeli ve distraktör doğru ve stabil olarak konumlandırılmalıdır.

2.2.3.2. Latent Dönem

Osteotominin yapılmasından sonra distraksiyon kuvvetlerinin uygulanmasına kadar geçen sürede cerrahi olarak ayrılmış kemiklerin arasında tamir kallusunun oluşumuna izin vermek amacı ile beklenen süre olarak tanımlanabilir. Bu evrede gözlenen olaylar kırık iyileşmesinde görülen olaylar ile aynıdır. Kırık iyileşmesinde genellikle 4 safha gözlenmektedir. Bunlar; inflamasyon, yumuşak kallus oluşumu, sert kallus oluşumu ve yeniden şekillenme gibi bir dizi birbirini takip eden olaylar şeklindedir (86, 87).

Latent dönemde kırık tamirinde olduğu gibi osteoprogenitör hücreler osteotomi alanına göç eder ve hücrel değişimler (osteoinduksiyon) ile iyileşme için uygun ortam (osteokondüksiyon) oluşur. İlk olarak osteotomi bölgesinde ve çevresinde hematoma oluşumu gözlenir. Hematomun pıhtıya dönüşmesi ile birlikte osteotomi ile ayrılan kemik uçlarında nekroz alanları meydana gelir. Vaskülarizasyonun sağlanabilmesi için anjiyojenik elementler ve kapillerler osteotomi bölgesine doğru yer değiştirirler. Bu olaylar gelişirken osteotomi bölgesinde fibrovasküler köprü olan kallusun oluşumuna izin vermek için kemik segmentleri hareket ettirilmemelidir. Bunun içinde stabil fiksasyon şarttır.

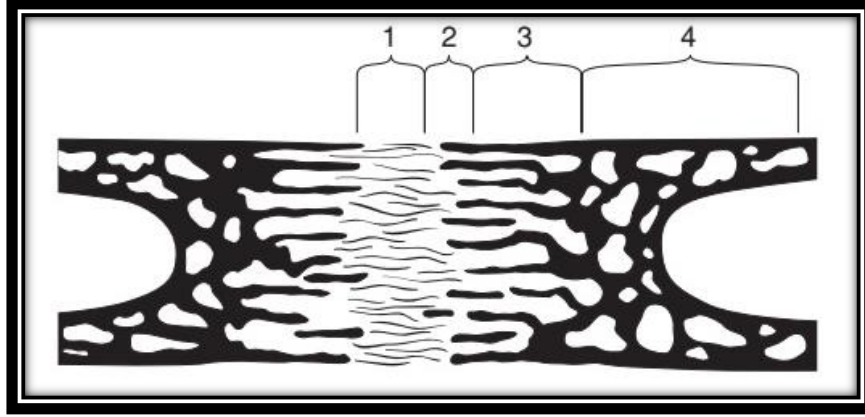
Latent dönem süresi yaşa ve cerrahi olarak oluşturulan travmaya bağlı olarak değişiklik göstermektedir. Genç hastalarda ve minimum travmatik yapılan osteotomilerde 2 ila 5 gün yeterli iken erişkin hastalarda ve orta şiddette travmatik olan cerrahilerde ise 7 ila 14 arasındaki bekleme süresi ideal latent dönem olarak kabul görmektedir (82).

2.2.3.3. Distraksiyon Safhası

Latent dönem ile tamir kallusunun oluşumuna izin verildikten sonra aşamalı olarak çekme kuvvetlerinin uygulanması ile distraksiyon dönemi başlar. Uygulanan bu aşamalı çekme kuvveti neticesinde osteotomize kemik segmentleri birbirinden ayrılarak açılan kemik segmentleri arasında yeni kemik formasyonu başlar.

Distraksiyon safhasında kallusa belirli bir ritim ve oranda çekme kuvveti uygulanmaktadır. Bu uzunlamasına çekme kuvveti altında distrikte edilen boşlukta oluşan morfolojik ve histolojik değişiklikler Aronson tarafından detaylı biçimde incelenerek tanımlanmıştır (79). İlkel kallus gerildiğinde, fibröz interzone adı verilen merkezi fibröz bölge oluşur (Şekil 19). Bu bölge kondrosit benzeri hücreler, fibroblastlar ve oval hücrelerce zengindir ki bunlar da morfolojik olarak fibroblastlar ve kondrositlerin arasında bulunur (78). Fibröz interzone'da farklılaşan osteoblastlar kollajen demetleri boyunca osteoid depolarlar. Ardından kollajen demetlerine paralel mineral kristalleşmesi gerçekleştirerek mikro kolon oluşum bölgesi olarak adlandırılan bir bölge oluştururlar. Mikro kolonlar dicit ve sarkıtlara benzerler ve 150-200 µm'lik koniler olarak tanımlanırlar (79). Mineralizasyon hem kollajen demetleri boyunca uzunlamasına hem de distraksiyon kuvvetlerine paralel olarak ilerlemektedir ve transversal olarak da mümkün oldukça çok kollajen liflerini içine dahil etmektedir. Fibröz interzone ile mikro kolon oluşum bölgesi arasında birincil mineralizasyon cephesi olarak adlandırılan proliferasyon hücrelerinin çok görüldüğü bir bölge yer almaktadır (79).

Distraksiyon için gereken toplam süre hastaya, arzulanan klinik hedeflere ve deformirtenin büyüklüğüne göre değişmektedir.



Şekil 19. Monofokal distraksiyonda kemik üretiminin zamansal evreleri şeması. 1. Fibröz merkez bölge (mezenkimal proliferasyon) - uzunlamasına yönlendirilmiş fibröz demetleri; 2. Geçiş bölgesi - distraksiyon boşluğundaki kollajen demetleri boyunca osteoid oluşumu; 3. Remodeling bölgesi-yeni oluşan kemiğin yeniden modellenmesi ile osteoklastların görünümü; ve 4. Olgun kemik bölgesi (81).

2.2.3.4. Pekiştirme (Konsolidasyon) Safhası

İstenilen kemik uzunluğuna ulaşıldığında, distraksiyon son bulur ve konsolidasyon evresi başlar; burada kemik ve geniş miktardaki osteoitler mineralizasyona ve yeniden biçimlenmeye maruz kalır. Bu safhada artık distraksiyon kuvvetleri uygulanmaz ancak distraktör mevcut durumun bozulmasını engellemek amacı ile çıkarılmaz. Bu aşama yeni oluşan kemiğin yeterli stabilitesi sağlanana kadar devam eder. İlk iki safha sonunda kademeli distraksiyon kuvvetleri uygulanarak elde edilen distraksiyon rejeneratı bu dönemde intramembranöz kemikleşme ile tamamen mineralize olur ve yeterli kemik stabilitesi sağlanınca distraktörler çıkarılabilir. İlizarov konsolidasyon evresinde en az distraksiyon evresinde geçen süre kadar beklenmesi gerektiğini bildirmiştir. Günümüzde ise konsolidasyon için en uygun bekleme süresinin 6 ila 8 hafta arasında olduğu belirtilmektedir.

2.2.3.5. Yeniden Şekillenme (Remodelling) Safhası

Tam fonksiyonel yüklemenin yapılması ile hem kortikal kemiğin hem de kemik iliğinin restore edildiği bir süreç olan yeniden şekillenme dönemi başlar.

Düzensiz olan örgü kemik zaman içinde normal ya da normale yakın lamellar kemik ile yer değiştirir. Bu yönden normal kırık iyileşmesi ile benzerdir. DO ile oluşan yeni kemiğin tamamen normal kemik ile aynı seviyeye gelmesi en az bir yıl kadar süre alır (82).

2.2.4. Distraksiyon Osteogenezisinde Histogenezis ve Çevre Dokulardaki Değişiklikler

DO esnasında uygulanan distraksiyon kuvveti sert dokular ile birlikte çevre yumuşak dokularda da bir takım adaptif değişikliklere neden olur. Osteotomi ile ayrılan kemik segmentleri kademeli olarak birbirinden ayrılırken çevre bölgede yer alan kas dokusu, sinir dokusu, diş eti ve periodontal dokular da uygulanan kuvvet neticesinde kademeli olarak gerilmeye başlar. Doku cevabı kemikten farklı olmakla birlikte bu yumuşak dokularda da adaptif değişiklikler oluşur. Çekme kuvveti uygulanan kemiğin çevresinde yer alan yumuşak dokularda görülen bu durum histogenezis olarak tanımlanmaktadır (63, 88).

2.2.4.1. Kas Dokusu

Osteotomi ile ayrılan kemik segmentlerine traksiyon kuvveti uygulandığı zaman distrikte edilen kemiğe bağlı olan kas liflerinde de gerilme meydana gelir ve bunun sonucunda kas aktivite ve metabolizmalarında artma meydana gelir. Distraksiyon vektörüne dik olarak konumlanan kas liflerinde protein sentezi azalmakta ve bu lifler atrofiye olmaktadır. Vektöre paralel olan kaslarda gerilme sonucu kas hücrelerinin en küçük birimi olan sarkomerlerin kas fonksiyonunu korumak ve onarmak amacı ile optimum uzunluğuna dönmesi ya da mevcut duruma adapte olması gerekmektedir. Bunu sağlayabilmek için kasın başlangıç ve bitiş arası mesafelerinin kısılması gerekir. Bu durumda nüks ile kemik segmentleri birbirine yaklaşabilir, eklem komşuluğu olan durumlarda eklem – kemik ilişkisi bozulabilir (kompresyon, fleksiyon, sublüksasyon, dislokasyon) veyahut kasın başlangıç ve bitiş noktalarının yerleri değişebilir. Bunların dışında DO da olduğu gibi kademeli bir genişletme karşısında gerilen kaslarda kas liflerinin uzaması sağlanmış olur (88). Gerilim altındaki kaslarda kas hücreleri uyarılır ve yeni sarkomerlerin oluşumu

sağlanır. Bu şekilde yeni sarkomer oluşumu ile kas boyunda bir artış meydana gelerek kaslar yeni duruma adapte olmuş olur.

Uygulanan distraksiyon kuvvetinin hızı ve frekansı sonuçta oluşan kas yanıtını direkt olarak etkilemektedir. Adaptif olarak yumuşak dokuların uyum sağlayamayacağı şekilde yapılan hızlı distraksiyonlarda ilişkili kaslarda organizasyon bozukluğu, nekroz ve bağ dokusu oluşumu görülebilmektedir. Bu nedenle distraksiyon kuvvetinin frekansı kasta meydana gelebilecek dejeneratif değişiklikler ile ters orantılı bir şekilde etkileşim içerisindedir yani frekans ne kadar sık ise nekroz ve bağ dokusu oluşumu gibi değişiklikler o oranda az görülür (88, 89). Yapılan çalışmalarda DO esnasında kasların mevcut duruma adapte olmasının kas yapısında uzama ile değil yeni kas yapısı oluşumu ile olduğu belirtilmektedir.

2.2.4.2. Sinir Dokusu

DO kuvvetlerine en iyi uyum sağlayan yapı periferel sinirlerdir (63). Periferel sinirlerde DO kuvvetleri sonucu eş zamanlı olarak dejenerasyon ve rejenerasyon meydana gelir. Ancak osteotomi ile ayrılan kemik segmentleri kemik uzunluğunun %30' u ile %70'i arasında birbirinden ayrılırlarsa periferel sinir dokusunda yırtılma ya da fonksiyon kaybı görülebilir. Bu nedenle düşük distraksiyon hızı ve yüksek ritim dejeneratif değişimlerin en az olması için önerilmektedir (90).

2.2.4.3. Damarlar

Birbirinden distraksiyon kuvveti ile ayrılan osteotomi bölgesinde yeni kemik oluşması vaskülarizasyona ve bölgenin kanlanmasına bağlıdır. DO kuvveti uygulandığında vektöre paralel anjiogenezin meydana geldiği çalışmalarda gösterilmiştir (91). Distraksiyonun 7. gününde kallus içinde biri geniş lümenli diğeri ise endotelinde kapakçıklar olan sinüzoidal kapiller ağ oluşmaya başlar. Kapiller oluşum hızı distraksiyon hızından fazla olması nedeni ile vasküler endotelin luminal yüzeyinde kıvrımlı bir yapı oluştururlar (92). Damarlanma sadece kemikte sınırlı değildir aynı zamanda yumuşak dokuda da izlenmektedir.

2.2.4.4. Dişeti ve Periodontal Dokular

Osteotomi bölgesine komşu olan dişetinde distraksiyon ve konsolidasyon aşamaları boyunca atrofi ve incelmeler görülür. Retepegler kaybolmuştur ve keratinize olan tabaka parçalanmıştır. Germe kuvvetlerine bağlı olarak dişetindeki kollajen lifler uzayarak daha elastiki bir hal alır. Epitel incelmıştır ve hücrelerin organizasyonunda bozukluklar görülür. Bu dönemde akantozis ve intrasellüler ödem oluşumu gözlenir. Konsolidasyonda epitelde yeniden yapılanma meydana gelerek hücrelerin olgunlaşması ve farklılaşması devam eder. Geç konsolidasyon evresinde ise artan proliferasyon ile dişeti distraksiyon kuvvetlerine adapte olarak atrofik görüntü normal halini alır. Yapısal ve fonksiyonel bütünlük tekrar kazanılır (93, 94).

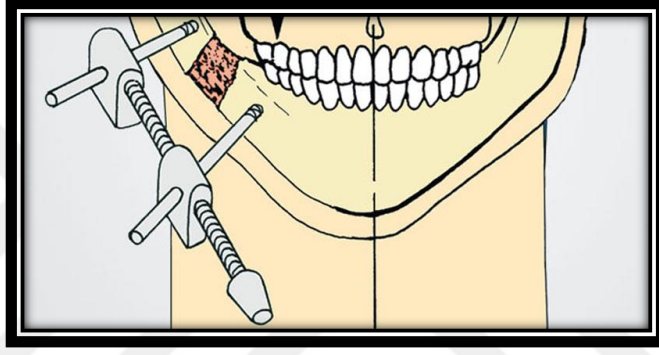
Periodontal dokularda ise ortodontik kuvvet uygulandığı zaman görülen olaylara benzer olaylar gerçekleşir. Gerilim görülen yerlerde apozisyon olurken sıkışma olan bölgelerde rezorpsiyon meydana gelir (95). Diş destekli distraktörler kullanıldığında osteotomi hattına yakın olan bölgelerde öncelikle gerilme gözlenir. Diğer bölgelerde ise sıkışma olur. Distraktörün uyguladığı kuvvet neticesinde diş kuronları osteotomi hattından uzaklaşacak şekilde kökler ise yaklaşacak şekilde tippinge uğrar. Kemikten destek alan distraktörler kullanıldığında ise osteotomi bölgesine yakın periodontal aralıkta sıkışma karşı tarafta ise gerilme oluşması nedeni ile diş kökleri osteotomi hattından uzaklaşacak şekilde komşu kuronları ise osteotomi hattına yaklaşacak şekilde tippinge uğrar. Diş ve kemikten destek alınan bu distraktörlerin varlığında periodontal dokularda meydana gelen bu değişimler konsolidasyonun geç evrelerinde normale döner (88).

2.2.5. Distraksiyon Osteogeneziste Kullanılan Aygıt ve Teknikler

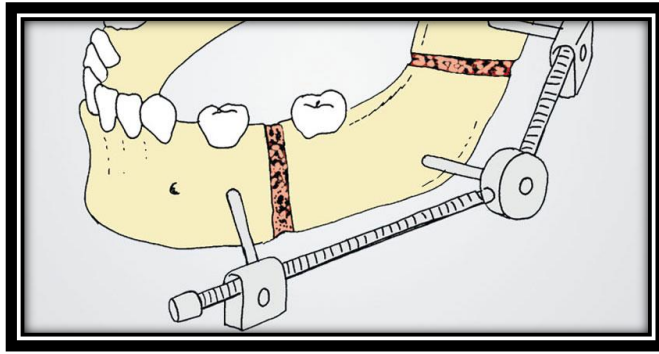
DO' da ağız içi (intraoral) ve ağız dışı (ekstraoral) olmak üzere iki tip distraksiyon aпараты kullanılmaktadır. Distraksiyon yönüne göre ağız dışı aпараты tek yönlü, iki yönlü ve çok yönlü olmak üzere gruplandırılabilirler. Ağız içi aпараты ise destek aldıkları dokulara göre diş destekli, kemik destekli ve hibrit (diş-kemik) destekli aпараты olmak üzere gruplandırılabilirler (96).

2.2.5.1. Ağız Dışı (Ekstraoral) Apareyler

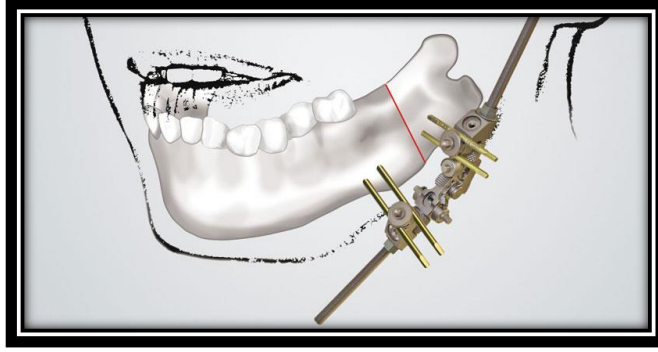
Ekstraoral apareyler uygulanacak bölgeye ağız dışından yaklaşılarak yerleştirilen ve cilt dışına uzanan bağlantıları olan apareylerdir (Şekil 20,21 ve 22). Bu aygıtların çok yönlü distraksiyonu mümkün kılmaları, uygulamalarının kolay olması ve küçük çocuklarda da uygulanabilmeleri gibi avantajlarının olması nedeni ile önceleri çok tercih edilmiştir. Ancak hastaları psikososyal olarak etkilemeleri, skar dokusu oluşturması, pin yolu enfeksiyonu ve hoş olmayan görüntüleri nedeni ile artık pek tercih edilmemektedir (82).



Şekil20. Eksternal Tek yönlü mandibular distraktör.



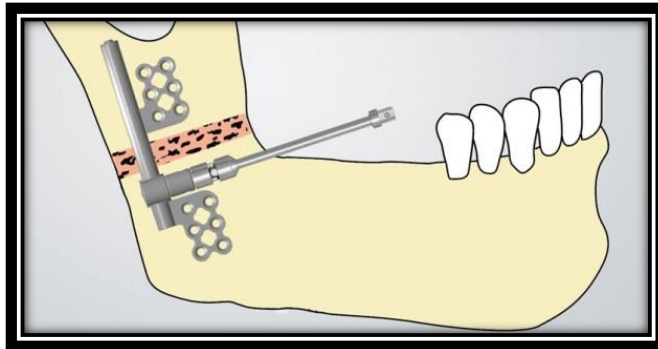
Şekil 21. Eksternal iki yönlü mandibular distraktör.



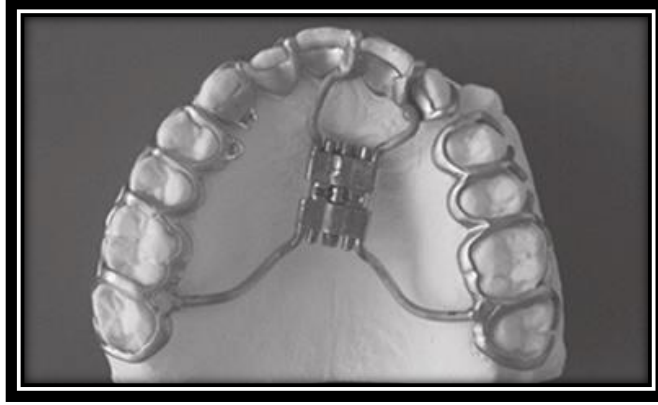Şekil 22. Eksternal çok yönlü mandibular distraktör.

2.2.5.2. Ağız İçi (İntraoral) Apareyler

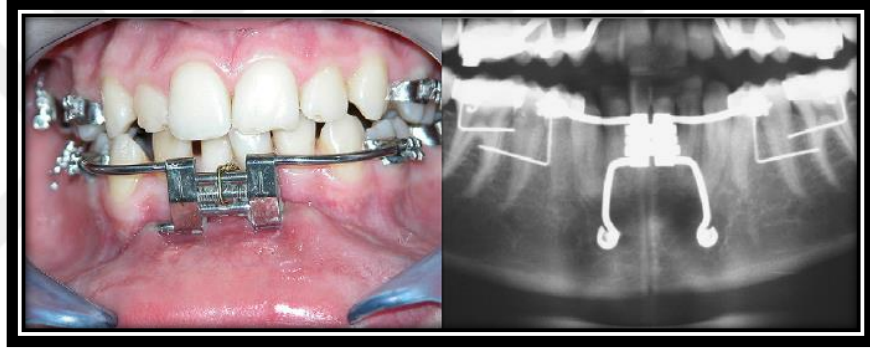
İntraoral apareyler mandibular distraksiyonda sık olarak kullanılan subkütan, submukozal veya ekstramukozal olarak yerleştirilebilen ve diş destekli, kemik destekli ya da hibrit olarak hem diş hem de kemik destekli uygulanan apareylerdir (Şekil 23, 24 ve 25). Bu apareylerin en önemli avantajları yüzde estetik bölgede herhangi bir skar oluşturmaması ve ağız içinden uygulandığı için de uygulama esnasında estetik kaygılara yol açmamasıdır (97).



Şekil23. Kemik destekli intraoral mandibular distraktör.



Şekil 24. Diş destekli intraoral distraktör.



Şekil25. Diş ve kemik destekli hibrit distraktör.

2.2.6. Distraksiyon Osteogeneziste Genel Kriterler

DO hastalarının tedavisinde göz önünde bulundurulması gereken kriterler;

- Hastanın yaşı,
- Defektin ve/veya malformasyonun şiddeti,
- Hastadaki kemik iyileşme potansiyeli,
- Fonksiyonel ve estetik sonuçlar,
- Sekonder malformasyon,
- Hastanın psikolojik durumu ve

- Operasyon öncesi fotoğraf, panoramik ve sefalometrik radyografi incelemesi, 3 boyutlu analizler ve model cerrahisi yapılması başarılı bir distraksiyon için önemlidir.

2.2.7. Distraksiyon Osteogenezisin Endikasyonları

- ✓ Treacher Collins Sendromu, Pierre Robin Sendromu, Nager Sendromu, Goldenhar Sendromu gibi çeşitli sendromlara bağlı olarak gelişmiş şiddetli retrognati vakaları. Özellikle geleneksel osteotomi yöntemlerinin uygulanamadığı çocuk ve bebek hastalarda adolesan dönemi beklemek yerine bu tekniğe başvurulabilir (98). Bebek hastalarda şiddetli retrognati bazen hava yolu tıkanıklığına ve solunum güçlüğüne sebep olabilir ve bu tip vakalarda DO ile erken kemik uzatması, trakeal entübasyon ve trakeostomi ihtiyacını ortadan kaldırır (99, 100).
- ✓ Travmaya veya temporomandibular eklem ankilozuna bağlı mandibular hipoplazi veya dental maloklüzyonla ilgili herhangi bir sendroma bağlı olmayan mandibular hipoplazi (Mandibulanın 10 mm'den daha fazla uzatılmasını gerektiren şiddetli mandibular yetmezlik/bozukluk durumunda, uygulanması zor olan ortognatik cerrahi yerine tercih edilir).
- ✓ Mandibulanın unilateral veya bilateral hipoplazisi (Örneğin; hemifasiyal mikrosomia, travmaya veya temporomandibular eklem ankilozuna bağlı mandibular hipoplazi veya dental maloklüzyonla ilgili herhangi bir sendroma bağlı olmayan mandibular hipoplazi).
- ✓ Temporomandibular eklem rekonstrüksiyonu
- ✓ Transversal yöndeki mandibular ve maksiller yetersizliklerde,
- ✓ Büyük mandibular defekler ile sonuçlanan tümör eksizyonları ve agresif kist enükleasyonlarından sonra kemik devamlılığının tekrar sağlanabilmesi amacı ile (101),
- ✓ Orta yüz hipoplazisine neden olan maksiller hipoplazilerde,
- ✓ Diş çekimi sonrası aşırı rezorbe alveolar kreterlerde vertikal alveolar augmentasyon amacı ile (98),
- ✓ Dudak damak yarıklarında (102),

- ✓ Obstrüktif uyku apnelerinde (100).

2.2.8. Distraksiyon Osteogenezisin Kontraendikasyonları

- ✓ Uyum sağlayamayan hastalarda her tedavide olduğu gibi DO' da kontraendikedir.
- ✓ Distraktörün stabilizasyonu için yeterli kemik dokusu olmayan ve yeterli kemik formasyonu sağlanamayacak kadar küçük osteotomi yüzeyi bulunan vakalar DO yapılması için kontraendikedir.
- ✓ Baş boyun bölgesinden tümör ve kanser tedavisi amacı ile radyoterapi alan hastalarda kemik iyileşme hızı etkileneceğinden ve bölgede aseptik nekrotik alanlara neden olabileceğinden bu tür hastalarda DO kontraendikedir.
- ✓ Geriatrik vakalarda iyileşme potansiyeli oldukça azalmış olduğundan bölgedeki kemik iyileşmesi olumsuz etkileneceğinden bu tür vakalarda da kontraendikedir.
- ✓ Cerrahi olarak bölgeye yaklaşımın mümkün olmadığı hastalarda da DO kontraendikedir (82).
- ✓ İleri derecede osteoporozis mevcut olan hastalarda,
- ✓ Kontrol edilemeyen diyabet vakalarında,
- ✓ Metal allerjisi olan bireylerde,

2.2.9. Distraksiyon Osteogenezisin Avantajları

Geleneksel ortognatik cerrahi prosedürleri ile kıyaslandığında DO' nun birçok avantajı vardır. Bunlar;

- ✓ Geleneksel ortognatik cerrahilerde ilerletme yapılan vakalarda kemik teması olmayan bölgelerde boşlukların greft ile doldurularak iyi bir iyileşmenin sağlanması amacı ile kemik – kemik temasının sağlanması gerekmektedir. Sonuç olarak ameliyat masrafının artması ya da donör saha oluşmasına sebebiyet verir. Ancak DO uygulamalarında greft ihtiyacı ortadan kalktığından bu sıkıntılar engellenmiş olur (103).

- ✓ Kalıtsal sendromlar ile dünyaya gelen bebeklerde ve çocuklarda ortognatik cerrahi girişimler, kemik dokusunun yetersiz olması ve gelişen diş germlerine olası zararları nedeni ile erken dönem yapılamadığından DO bu yaş grubu hastalarda uygun bir tedavi seçeneği olur (103).
- ✓ Ortognatik cerrahi ile mandibular sagittal split osteotomisi olan vakalarda DO uygulanan vakalara göre temporomandibular ekleme daha fazla yüklenme ve distorsiyon kuvveti gelir. Bu nedenle DO vakalarında temporomandibular eklem daha iyi adaptasyon sağlamaktadır (82, 103).
- ✓ Distraksiyonda mandibular ilerletme, transversal yönde mandibular genişletme ve mandibular alveolar kret yüksekliğinin ve ramus boyunun artırılması olmak üzere üç boyutta kemik boyu uzatma gerçekleştirilebilir (82, 103).
- ✓ Ortognatik cerrahi sonrasında kas ve yumuşak dokular akut bir şekilde normal konumlarından farklı bir konuma getirildiklerinden bu operasyonlar sonrası nüks görülme ve olası sinir hasarı oluşumu riski yüksektir. Ancak distraksiyon vakalarında kemik kademeli olarak ayrıldığından ve daha yavaş bir ilerletme gerçekleştirildiğinden kas ve diğer yumuşak dokuların da bu duruma adaptasyonuna izin verilmiş olur. Böylece olası nüks riski en aza indirgenmiş olur.
- ✓ Ciddi hipoplazik vakalarda deformitenin onarılması için daha fazla ilerletmeler gerekmektedir. Ortognatik cerrahi ile en fazla 10 mm ilerletme yapılabilmekte, daha fazla yapılan ilerletmelerde ise akut olarak boyu uzayan kas eski konumuna dönmek istediğinden nüksler görülebilmektedir. Ancak DO' da ilerletme kademeli olarak yapıldığından 20 mm veya daha fazla ilerletme yapılabilmektedir. Bu nedenle DO daha geniş iskeletsel hareketlere izin vermektedir.
- ✓ Operasyon sadece kemik kesisi ve distraktörün yerleştirilmesini içerdiğinden ortognatik cerrahi operasyonlarına kıyasla daha kısa zaman gerektirir.
- ✓ İntraoral distraktörlerin icadından sonra hastaların bu operasyonları kabullenmeleri daha rahat olmaktadır.

2.2.10. Distraksiyon Osteogenezisin Dezavantajları

- ✓ Ekstraoral distraktörler kullanıldığı durumlarda ciltte skar oluşması,
- ✓ Apareyin çıkarılması için ikincil bir cerrahinin gerekliliği,
- ✓ Distraksiyon vektörünün kontrolü intraoral apareylede limitlidir bu sebeple vektör kaybı sonucu hedeflenen ile elde edilen sonuçlar arasında farklılıklar olabilir.
- ✓ Bazı vakalarda özellikle de ekstraoral distraktörlerin kullanıldığı durumlarda hastaların apareyi kabullenmesi zordur.
- ✓ Distraksiyon safhası ve sonrasında kemiğin yeterli matürasyona ulaşması için beklenen konsolidasyon safhasının tedavi süresini uzatması DO' nun dezavantajları arasında yer almaktadır (104).

2.3. Borik Asit

Bor doğada yaygın olarak bulunan ve inorganik borat bileşiklerini oluşturmak için oksijen ile birleşen periyodik tabloda 3 A grubunda bulunan ametal bir elementtir. Ametal bir element olmasına rağmen bor hem metal hem de ametal karakteristiklerine sahiptir. Vasküler bitkilerin büyümesi için gerekli olan mikro besin maddesidir ve doğal olarak insan diyetinin bir parçası olan meyve ve sebzelerde iz seviyelerinde bulunur. Ortalama olarak, insanlar yemeklerinde her gün birkaç miligram bor tüketirler ve bor insanların dokularında ve vücut sıvılarında normal beslenme sonucu olarak bulunabilir. Kemik, tırnak ve saç diğer dokulara kıyasla daha yüksek düzeyde bora sahip olma eğilimindedir (105). Bor, beyin gelişiminde ve işlevinde, hormon metabolizmasında, inflamatuvar yanıtın düzenlenmesinde, kemik ve dişlerin gelişiminde önemli rol oynamaktadır (106).

Borun optimum kalsiyum metabolizması ve sonuç olarak da optimal kemik metabolizması için yararlı olabileceği bildirilmiştir (107). Borun diğer gıdalar ve vitaminler ile birlikte kronik yetersiz alımı osteoporoza zemin hazırlayabilir. Deneysel olarak, borun 0.25 ila 3.25 mg / gün arasındaki tüketimi menopoz sonrası kadınlarda plazma östrojen ve testosteron seviyelerini arttırdığı ve üriner kalsiyum

(Ca) atılımını azalttığı rapor edilmiştir (108). Bu nedenle, daha yüksek seviyelerde bor alımı, östrojen eksikliği bulunan postmenopozal dönemde görülen kemik kaybını azaltabilir. Bu teorinin aksine Beattie ve arkadaşları günlük bor alım seviyesinin 0.33 mg/gün' den 3.33 mg/gün seviyesine değiştirilmesinin kemik mineralleri, plazma cinsiyet steroidleri veya rezorpsiyon belirteçleri (üriner kollajen çapraz bağları) üzerinde herhangi bir etkisinin olmadığını göstermiştir (105, 109).

Kalsiyum, D vitamini ve magnezyum gibi kemik metabolizmasında önemli olan vitamin ve mineraller ile etkileşim gösteren bor, kemik içerisinde, tüketilen elementin miktarına bağlı konsantrasyonlarda birikir ve antioksidan özelliklere sahiptir ve bu da aterosklerozun önlenmesinde faydalı olabilir (110, 111). Bor, doğada borik asit ve borat olarak bol miktarda bulunur ve diyetle meyve, sebze ve baklagiller tüketilerek elde edilebilir (112). Hayvanlardaki bor yoksunluğu, büyümenin bozulmasına ve anormal kemik gelişimine neden olabilir . Yoksunluğunun farelerde alveolar kemik yüzeyi ve osteoblastların aktivitesini azaltması gerçeğine ek olarak borun kemik kalsiyum konsantrasyonu üzerindeki etkisiyle değil, osteoblastlar ve / veya osteoklastların varlığı veya aktivitesi üzerindeki etkisiyle kemik büyümesine ve bakımına faydalı olduğu çalışmalar sonucunda belirtilmektedir (113). Diğer gıdalar ile etkileşimine ek olarak borik asit formundaki borun ratlarda kemik yapısını ve kuvvetini artırdığı gösterilmiştir (111). Wilson ve Rusler destekleyici olarak verilen borun yetişkin tavuklarda uzun kemiklerin kuvvetini artırdığını belirtirken McCoy ve arkadaşları benzer bir şekilde borun kemiğin hem içeriğine hem de fonksiyonel özelliklerine pozitif etkilerinin olduğunu bulmuşlardır (107, 114).

2.3.1. Borik Asitin Kemik İyileşmesi Üzerine Etkileri

Kemik sağlığı için diyet çok önemli bir faktördür ve kalsiyum, potasyum, magnezyum, fosfor, florür, manganez, bakır, demir, çinko ve bor gibi mineraller ile vitaminlerin (A,B,C,D ve K vitaminleri) ve proteinlerin diyet ile yetersiz alımları kemik kaybı riskini artırmaktadır ve kemik remodellingini engellemektedir (105, 115). Yetersiz beslenme koşullarında kemiğin gelişimi ve rejenerasyonu olumsuz

etkilenmektedir (116). Bor steroid hormonları ile etkileşebilir ve kalsiyum kaybı ve kemik demineralizasyonunun önlenmesinde rol oynar. Menapoz öncesi ve sonrası kadınlarda bor takviyesinin üriner kalsiyum ve magnezyum atılımını belirgin bir şekilde azalttığı, serum östradiol düzeylerini (108) ve kalsiyum emilimini (109) artırdığı gösterilmiştir (10). Borun D vitamini eksikliği olan hayvanlarda büyüme uyararak D vitamini fonksiyonuyla da ilişkili olduğu ve D vitamini eksikliğinin karakteristiği olan mineral metabolizmasındaki bozulmaları da hafiflettiği belirlenmiştir (117). Bor için henüz tavsiye edilen doz değerleri belirlenmemiştir ancak üst limit olarak 20 mg/gün belirtilmiştir (118). İnsanlarda bor alımının çok yüksek olması üzerine olumsuz etkilere dair hiçbir veri mevcut olmadığından, üst limitin çıkarılması için hayvan çalışmaları yapılmıştır. Bu çalışmalar yüksek bor alımlarının üreme ve gelişimsel fonksiyon üzerindeki etkilerine dayanmaktadır. Kemik kaybını önlemek ve kemik iyileşmesini uyarmak amacı ile belirlenen 3 mg/gün değerindeki bor alımı belirlenen üst limitin çok altındadır (119). Kemik, çeşitli besin maddelerinin alımından kuvvetle etkilenmektedir. Bu besinlerin çoğunun önerilen seviyeleri kemik sağlığı için optimal olmayabilir. Bazı yeni epidemiyolojik çalışmalar ve klinik araştırmalar, bu besinlerin bazılarının kemik kitlesi oluşturmak, kemik kaybını ve kırıklarını önlemek, kemik rezorpsiyonunu azaltmak ve kemik oluşumunu artırmak için bilinenden daha yüksek alım seviyeleri bildirmişlerdir (12). Son zamanlarda, Gorustovich ve arkadaşları sıçan ve fare modellerinde bor eksikliğinin kemik iyileşmesi ve periodontal alveolar kemik remodelingindeki etkilerini araştırmışlardır. Bor eksikliğinin osteogenezisdeki belirgin düşüşe bağlı olarak kemik iyileşmesinde değişikliklere neden olduğunu ve bor yoksunluğunun kemik oluşumunu inhibe ederek periodontal alveolar kemik oluşumunu ve yeniden şekillenmesini değiştirdiğini bulmuşlardır (120). Nielsen ve Stoecker ise bor eksikliğinin vertebra kemik mikro mimarisini etkileyip etkilemediğini ve herhangi bir yan etkisinin diyet yağ asidi bileşimi ile modifiye edilip edilemeyeceğini belirlemek için bir araştırma yapmışlardır (121). Sonuçlar bor yoksunluğunun kemik hacmi fraksiyonunu ve artmış trabeküler ayırım ve yapısal model indeksini azalttığını ortaya koymuştur. Dahası, bor yoksunluğunun femurun kırılması için gereken maksimum kuvveti azalttığını göstermiştir. Sonuçlar borun ve balık yağının birlikte alımının, kortikal kemik dayanıklılığına faydalı olduğunu

doğrulmaktadır ve borun besin ile alımının trabeküler kemik mikro mimarisi için yararlı olduğunu ve balık yağının kemik üzerindeki yararlı etkilerinin olduğunu göstermektedir (10, 121).

Son çalışmalar borun kemik oluşumunda ve devamlılığında önemli bir rol oynadığını belirtmektedir (122). Yapılan *in vivo* çalışmalarda bor eksikliği olan sıçanlarda osteoblast yüzeyinin azaldığı ve durgun yüzey yüzdesinin arttığı gösterilmesine rağmen borun kemik regülasyonundaki moleküler mekanizması henüz kesin olarak anlaşılamamıştır (10, 122).

Bor, kemik gelişimi ve döngüsünde yer alan hormonları düzenleyerek kemik oluşumunu açık bir şekilde etkilemektedir (123). Nzietchueng ve arkadaşları, borun hücre dışı matriksin döngüsünü modüle ettiğini ve TNF-alfa salımını arttırdığını göstermişlerdir. Ekstrasellüler matriks döngüsüne bağlı belirli enzimlere (elastaz, tripsin benzeri enzimler, kollajenaz ve alkalın fosfataz) doğrudan etkisini araştıran araştırmacılar borun *in vitro* olarak fibroblastlarda bu enzimleri düzenleyebileceğini bulmuşlardır (124). Benderdour ve arkadaşları *in vitro* çalışmalarında borik asit solüsyonunun ekstrasellüler matrikse etki ederek yara iyileşmesini hızlandırdığını göstermişlerdir (125). Hakkı ve arkadaşları da bor ile ilgili yaptıkları çalışmalarında borun mineralize doku ilişkili proteinlerden olan ekstrasellüler matriks proteinlerinden COL I, OPN, BSP ve OCN' nin mRNA salınımını düzenlediğini bulmuşlardır. Aynı zamanda borun kemik morfogenezi için çok önemli olan BMP-4, -6, ve -7 gibi morfogenetik protein seviyelerinin düzenlenmesinde de etkili olduğunu göstermişlerdir (10).

Borik asit, *in vivo* yara iyileşmesinin uyarılması, büyüme faktörleri ve sitokinlerin salınması ve hücre dışı matriks döngüsünün artışı gibi biyolojik etkilere sahiptir. Dzondo-Gadet ve arkadaşları borik asit ile ilgili moleküler seviyede yaptıkları çalışmalarında borun hem transkripsiyon hem de translasyon seviyelerinde biyolojik hücre aktivitelerine katkıda bulunabileceğini göstermiştir (14).

Bor kalsiyum, magnezyum ve D vitamini gibi minarel ve vitaminler ile kemik formasyonunda önemli olan hormonlar ile etkileşime girerek kemik metabolizmasında önemli rol oynar. Kemik morfojenetik proteinleri (BMP'ler) dönüştürücü büyüme faktör b (TGFb) süper ailesine ait olan ve yeni kemik oluşumunu indükleyen çok fonksiyonlu büyüme faktörleridir. BMP' ler aynı zamanda osteojenik olmayan büyüme sürecinde de rol oynarlar. BMP-2, -4, ve BMP-6, -7 insan mezenkimal kök hücrelerini osteoblastik farklılaşma için indükleyen faktörlerdendir (126). BMP'lerin osteoblastik fenotipin uyarılmasında ve devam etmesinde gerekli olduğu son çalışmalarda açığa çıkmıştır. Hakkı ve arkadaşları borun BMP-4, -6 ve -7 seviyelerini düzenleyerek kemik oluşumunda önemli rol oynadığını belirtmişlerdir. Borun aynı zamanda osteoblastik transkripsiyon faktör olan RunX2 seviyesini de düzenlediğini göstermişlerdir. Bor hem BMP'leri hem de RunX2 seviyelerini düzenleyen ve bu sayede osteogenezi indükleyen önemli bir elementtir (10). Literatürde bor içeren bileşiklerin insanlarda tüketimi yetişkinler için 1 – 2 mg/gün olarak belirtilmektedir. Bor içeren bileşiklerin tüketiminin anti-osteoporotik ve anti-inflamatuar işlev gördüğü, kan yağ oranını azalttığı, antikoagülan olduğu ve anti neoplastik ajan olarak görev gördüğü hem in vitro hem de in vivo deneyler ile gösterilmiştir (13). Bor içeren bileşiklerin tüketiminin aynı zamanda inflammatuar infiltrat formasyonunu azalttığı ve antibakteriyel ve anti-inflamatuar özellikleri ile de kemik kaybını önemli ölçüde azalttığı belirtilmektedir (127). Sonuç olarak yapılan birçok çalışmada borun biyoaktif faydalı bir element olduğu belirtilmiştir.

2.4. Lazer

“Light Amplification by Stimulated Emission of Radiation” kelimelerinin akronimi olan LASER’ in Türkçe açılımı ‘Radyasyonun Uyarılmış Emisyonu ile Işığın Güçlendirilmesi’ anlamına gelmektedir (128).

Işığın terapötik ajan olarak kullanılması asırlar öncesine dayanmaktadır. Ancak modern anlamda kullanımı Alman fizikçi Max Plank’ın 1900’lü yıllarda kuantum teorisini ortaya koyması ile olmuştur. Max Plank’tan sonra Albert Einstein, Plank’ın

kuramından yola çıkarak lazerin ilk formu olan MASER'i (Microwave Amplification by the Stimulated Radiation) bulmuştur (129, 130).

Lazer ile ilgili yapılan çalışmalar ve araştırmalar 1950' li yıllara kadar yalnızca teorik düzeyde kalmıştır. 1960 yılının ortalarında Maiman yakut kristalinden derin kırmızı ışık yayan ilk lazeri icat etmiştir (128). Bundan sonraki birkaç yıl içinde dental araştırmacılar bu görünür lazer enerjisinin olası uygulamaları üzerine çalışmışlardır. Bir dermatolog olan Dr. Goldman ruby lazer ile dövme çıkararak medikal alanda ilk defa lazeri kullanmıştır. Dr. Goldman aynı zamanda diş hekimi olan kardeşi üzerinde lazer uygulaması ile ağrısız mine aşındırmasını sağlayarak dental alanda lazer uygulamalarının kapısını açmıştır (128, 131).

1970 ve 1980'lerdeki çalışmalar, diş sert dokularıyla daha iyi etkileşime sahip olduğu düşünülen CO₂ ve Neodmiyum YAG (Nd: YAG) gibi diğer cihazlara yönelmiştir. 1970'li yıllarda tıp alanında yumuşak doku işlemleri için lazerler kullanılmaya başlanmıştır. Çene cerrahisinde ise 1980'lerin başlarında lazer teknolojisi çalışmalara eklenmiştir. Frame, Pecaro ve Pick oral yumuşak doku lezyonlarında ve periodontal işlemlerde CO₂ lazer tedavisinin faydalarını belirtmişlerdir (128). İlk portatif lazer cihazı 1987 yılında yapılmıştır. 1989 yılında ise Amerikan Gıda ve Sağlık dairesinden, bir tür Nd: YAG lazer cihazının diş hekimliğinde kullanılması için onay alınmıştır (132).

2.4.1. Düşük Doz Lazer Terapisi (DDLTL)

Düşük doz lazer terapisi (DDLTL) biyositimülasyon amacı ile düşük dalga yoğunluğundaki lazer ışınının bölgedeki iyileşmeyi artırmak amacı ile kullanıldığı tedavi yöntemidir. Hücresel aktiviteyi artıran dalga boylarında ve düşük enerjide olan lazer ışınlarının kullanıldığı bu tedavi yönteminde dokularda yaklaşık olarak 1°C ısı artışı meydana geldiğinden termal etkileri bulunmamaktadır (133).

DDLTL kan damarlarının genişlemesine neden olarak bölgesel kan akımının artmasını sağlar. Bu sayede artan kan akımı nedeni ile bölgeye daha fazla oksijen taşınır ve immün hücrelerin bölgeye daha fazla migrasyonu sağlanmış olunur. Ek

olarak damar çeperlerindeki düz kaslarda da gevşetici etkisi ile iyileşmeyi artırıcı etki göstermektedir (134). Kırmızı ve kızıl ötesi ışınlarda ki gibi düşük dalga boyuna sahip olan ışınlar hücre içinde özellikle de mitokondrilerde bulunan fotoreseptörler tarafından emilerek oksidatif fosforilasyonun uyarılmasını sağlamaktadır. Bu sayede hücrelerin ATP destekleri artmakta ve dolaylı olarak nükleik asit sentezi artmaktadır. Sonuç olarak bölgesel aktivasyon neticesinde iyileşme hızlandırılmış olmaktadır (135).

Mast hücreleri oral dokularda, ciltte ve pulpada mikrovasküler endotelde çokça bulunan hücrelerdendir. DDLT mast hücrelerinin aktivasyonu ve sitokinlerin salınımını sağlayarak lökositlerin bölgeye göçünü indüklemektedir (136). Bu sayede DDLT inflamasyon bölgesinde iyileşmeyi artırıcı etki göstermektedir. Yine aynı şekilde fibroblastları, makrofajları, lenfositleri, epitel hücrelerini, endoteli ve sinir hücrelerini de uyarak iyileşme potansiyelini artırmaktadır (137).

DDLT, diş hekimliğinde çok çeşitli klinik uygulamalar için yardımcı bir araç olarak kullanılmaktadır (138). Girişimsel olmayan klinik uygulamalardan sayılan DDLT' nin potansiyel analjezik ve antiinflamatuvar etkileri sayesinde gömülü üçüncü molar cerrahisini takiben görülen komplikasyonların azaltılmasında (139), ağız yanması sendromunda (140), meme kanseri ile ilişkili olan lenfoödemde ağrı ve ödemin azaltılmasında (141) etkilerinin olduğu belirtilmektedir (142). Baş ve boyun bölgesindeki radyoterapi sonrası meydana gelen oral mukozitin tedavisinde diş etinin iyileşme potansiyelini artırdığı, miyofasiyal ve dental ağrıları azalttığı belirtilmektedir (143). Bunların dışında ortodontik tedavide potansiyel olarak diş hareketlerinin hızlandırılmasında (144), aktif ortodontik hareket fazında ağrıların azaltılmasında (144, 145), yumuşak doku problemlerinin düzeltilmesi (146) ve braket yapıştırma ve sökme aşamalarında (147) da DDLT' nin etkilerinin olduğu bildirilmiştir (142).

2.5. Mikro Bilgisayarlı Tomografi

1895 yılında Roentgen'in X ışınları üzerine yapmış olduğu çalışmalardan bu yana diagnostik tıpta birçok non-invaziv görüntüleme yöntemlerinin bulunması ve kullanılması ile büyük devrimler meydana gelmiştir (148). 1970' li yıllarda bilgisayarlı tomografinin (BT) icadı ile teşhis amaçlı görüntüleme teknolojilerinde çığır açılmıştır. Vücutta bulunan organ ve dokuların yoğunluklarının haritaları çıkartılarak ve birçok açıdan elde edilen görüntüler birleştirilerek dokuların üç boyutlu görüntülenmeleri sağlanmıştır (149). BT ile 1 mm³ hacmindeki elemanlardan oluşan görüntüler elde edilirken 1980' li yılların başında icat edilen Mikro BT ile konvansiyonel BT'nin voksellerinden yaklaşık 10⁶ kat daha küçük görüntüler elde edilmesi mümkün kılınmıştır (150). Mikro BT' nin geliştirilmesi ve dental alandaki çalışmalarda kullanılması son on yılda çok hızlı bir şekilde artmıştır. Vertikal çözünürlük kapasitesi 100 ila 200 µm seviyelerinden 10 µm'nin altına kadar yükselmiştir (151). Dişler, kemikler, dental implantlar ve dental restorasyonlar gibi küçük ve kompleks yapıların Mikro BT ile taranıp üç boyutlu model analizi ile üç boyutlu görüntülerinin elde edilmesi daha tam ve kesin veriler elde etmemizi sağlamıştır (152). Son yıllarda diş dokuları ile ilgili ölçümlerde, kök kanal morfolojisinin incelenmesi ve preparasyonun değerlendirilmesinde, kemik gelişimi ve tamirinin değerlendirilmesinde, doku mühendisliğinde, mineral konsantrasyonunun ölçülmesinde, implantolojide ve implant çevresindeki kemiğin değerlendirilmesinde verdiği güvenilir sonuçlar nedeni ile araştırmacılar tarafından sık olarak tercih edilen görüntüleme ve analiz yöntemi olmuştur.

Araştırmamızda; çene ve yüz bölgesinde kemik deformitelerinin tedavisinde güncel seçenek olan DO'nun yeni kemik yapımı aşamasında sistemik borik asit kullanılarak desteklenmesi planlanmıştır. Tavşanlar üzerinde deney ve kontrol gruplarını içeren karşılaştırmalı bir çalışma modeli olarak planlanan bu çalışmanın amacı; DO'nun sistemik bor uygulaması ile desteklenerek erken ve geç dönem kemik iyileşmesi üzerinde oluşturabileceği biyostimülatif etkinin histomorfometrik ve mikrotomografik analizlerle incelenmesi ve kıyaslanmasıdır. Çalışma sistemik bor uygulamasının DO rejenerasyon sürecini arttırabileceği hipotezi üzerine kurulmuştur.

3. GEREÇ ve YÖNTEM


3.1. Materyal ve Metod

Çalışmamız İzmir’ de veteriner aşıları, veteriner ilaçları, dondurulmuş sığır spermaları, yem katkı maddeleri ve veteriner ekipmanları gibi çeşitli ürünler üreten ve aşı üretim laboratuvarı ve deney hayvanları laboratuvarına sahip olan özel ATAFEN Hayvancılık San. ve Tic. Ltd. Şti. firmasının yerel etik kurulu tarafından onaylanmıştır. Çalışmada veteriner kontrolü ile sağlıklı olduğu belirlenen, aynı cinsten ve kiloları birbirine yakın 3 - 4 aylık 30 adet erkek Yeni Zelanda tavşanı kullanılmıştır. Tavşanlar ATAFEN Hayvancılık San. ve Tic. Ltd. Şti. firması’ndan temin edilmiştir.

Tavşanlar 3 gruba ayrılmış olup her grup da kendi içinde kısa ve uzun dönem olmak üzere 2 alt gruba ayrılmıştır. 10 tavşana distraksiyon ve oral bor uygulaması yapılarak bor grubu oluşturulmuştur. İkinci gruptaki 10 tavşana distraksiyon ve düşük yoğunluklu lazer uygulaması yapılarak lazer grubu oluşturulmuştur. Son kalan 10 tavşanda ise sadece distraksiyon ameliyatı yapılarak kontrol grubu oluşturulmuştur. Her gruptaki 5 er tavşan 21 günlük (3 hafta) kısa dönem ve diğer 5 er tavşanlar ise 42 günlük (6 hafta) uzun dönem grupları olarak belirlenmiştir. Cerrahi öncesi tavşanlar, 2 hafta boyunca optimal sağlık şartlarının sağlanması, enfeksiyondan korunmaları, yeni yerlerine adaptasyonlarının temini ve sağlık durumlarının değerlendirilmeleri için özel ATAFEN Hayvancılık San. ve Tic. Ltd. Şti. firmasının araştırma laboratuvarında tekli kafeslere alınarak bakıma ve ön hazırlığa tabi tutulmuşlardır. Tavşanların veteriner hekimler gözetiminde fizyolojik gereksinimleri karşılanmış, sağlıklarını ve iyilik hallerini devam ettirecek yeterlilikte hareket alanı, yiyecek, su, çevresel şartlar ve bakımları sağlanmıştır. Sağlık durumları çalışmacılar ve veteriner hekimler tarafından günlük kontrol edilmiştir. Deney hayvanları için genel anestezi sağlanmış olup modern tıbbın kabul ettiği insani metodlar uygulanmıştır. Cerrahi işlemler, oral gavaj yolu ile bor uygulamaları ve lazer uygulamaları aynı merkezde yapılarak tamamlanmıştır. Mikro BT görüntülemeleri T.C. İnönü Üniversitesi Bilimsel ve Teknolojik Araştırma

Merkezi'nde gerçekleştirilmiştir. Sert doku bileyleme cihazı ile sert doku kesit alınması işlemi ise T.C. Erciyes Üniversitesi Diş Hekimliği Fakültesi Araştırma Laboratuvarında gerçekleştirilmiştir.

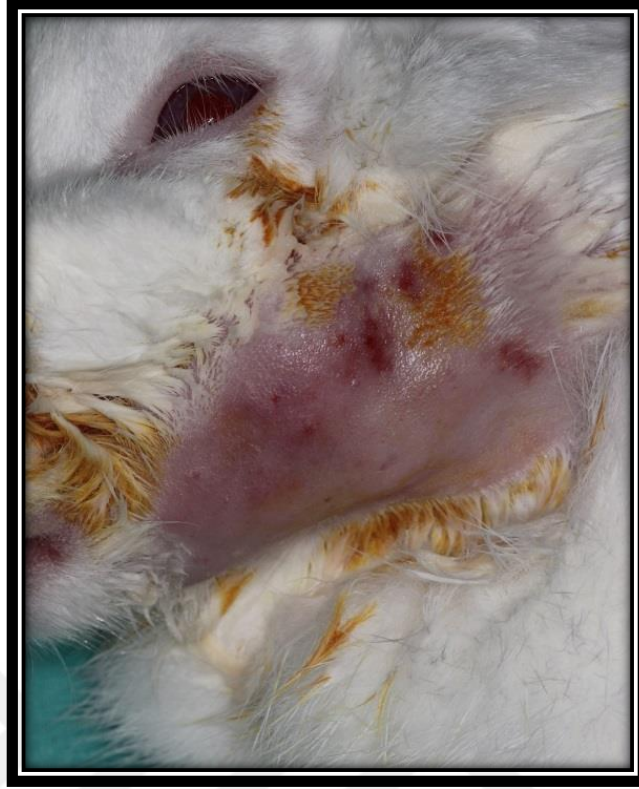Distraksiyon amacı ile özel olarak üretilen eksternal distraktörler, rotun her bir tam turunda 0,5 mm aktivasyon yapabilmektedir ve ikisi proksimal, ikisi distal segmente yerleştirilen toplam dört pin ile kemiğe sabitlenmiştir (Şekil 26).



Şekil 26. Özel yapım distraktör ve pinler

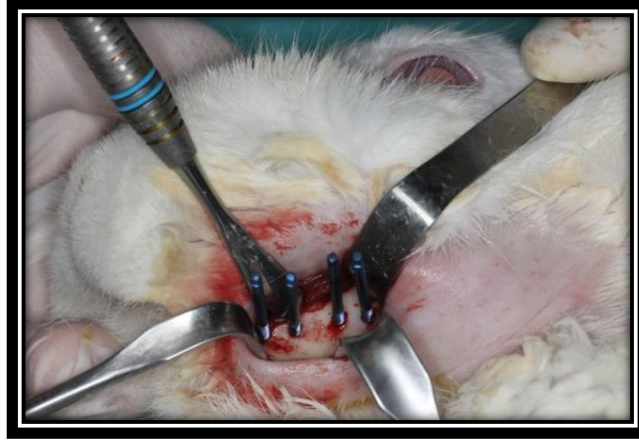
3.2. Cerrahi Yöntem

Anestezi sonrası hayvanların sol alt çeneleri çevresindeki insizyonun yapılacağı submandibuler ve bukkal bölgelerdeki tüyler tıraş edilmiş ve operasyon sahası povidon iyot ile temizlenmiştir (Şekil 27).

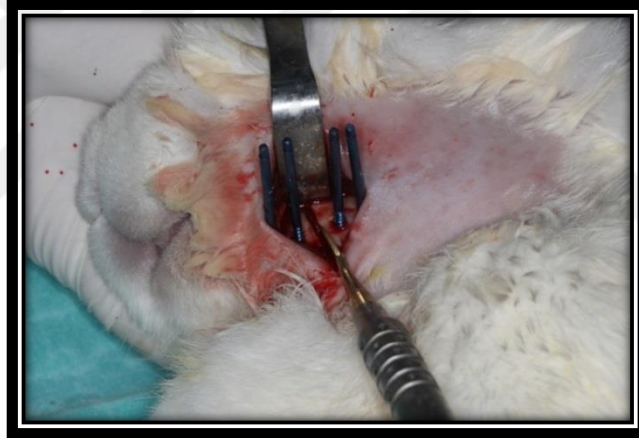


Şekil 27. Tavşan anestezi altına alındıktan sonra tıraş edilen bölgenin povidon iyot ile dezenfekte edilmiştir.

Lokal anestezi ve hemostaz amacıyla operasyon bölgesine 2 ml %4'lük artikain HCl + 1/100000 epinefrin HCl enjeksiyonu yapılmıştır. Operasyonda, mandibula alt sınırına yakın, mandibula uzun aksına paralel, yaklaşık 2,5 cm boyunda cilt insizyonu sonrası künt diseksiyonla subkutan dokular diseke edilip mandibulanın korpus kısmında, ince bir fissür frez yardımıyla mental sinir çıkış noktasının yaklaşık 1 cm gerisinden kesi hattı belirlenerek piezo cerrahi yardımıyla kortikotomi işlemi yapılmıştır. Distraktörün sabitlenmesi için kullanılan toplam 4 adet titanyum pin osteotomi hattının anterior ve posterior kısmında 2'şer tane olmak üzere, simetrik, korpusa dik ve birbirine paralel şekilde yerleştirilmiştir (Şekil 28, 29).

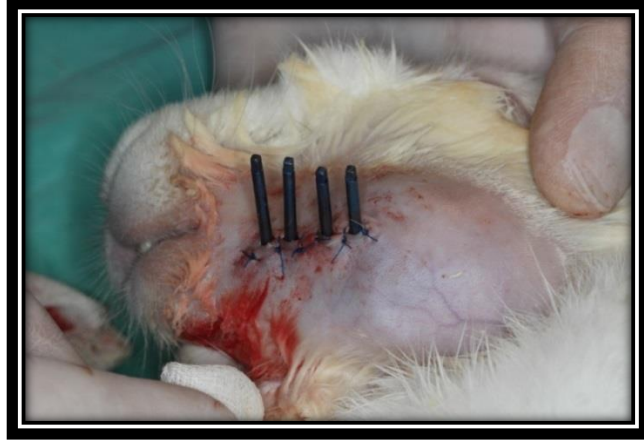


Şekil 28. Tavşanların sol mandibularına distraktör pinlerinin yerleştirilmesinden sonraki görüntüsü izlenmektedir.

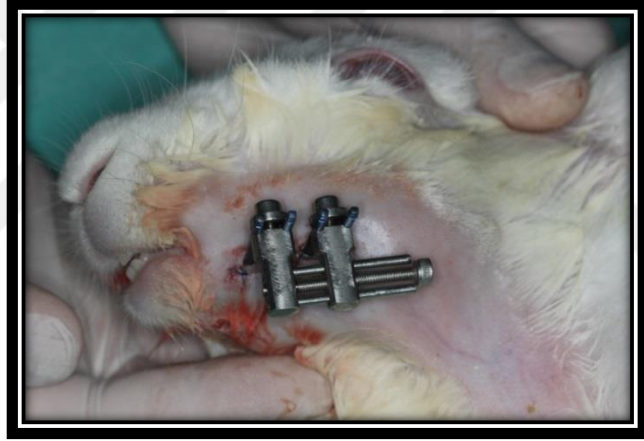


Şekil 29. Mandibulada osteotomi aşaması.

Özel yapım distraktörler, kemik kesisinin her iki tarafında eşit uzaklıkta yerleştirilmiş olan fiksasyon pinlerine sabitlenerek yerleştirilmiş ve ince bir osteotom yardımıyla kırık oluşturulmuştur. Cilt altı yumuşak dokular 4-0 vikril kullanılarak, cilt ise 4-0 medilen sutur kullanılarak primer kapatılmıştır (Şekil 30, 31).



Şekil 30. İşlem bittikten sonra bölge primer kapatılmıştır.



Şekil 31. Eksternal distraktörün pinlerle sabitlenmiş hali görülmektedir.

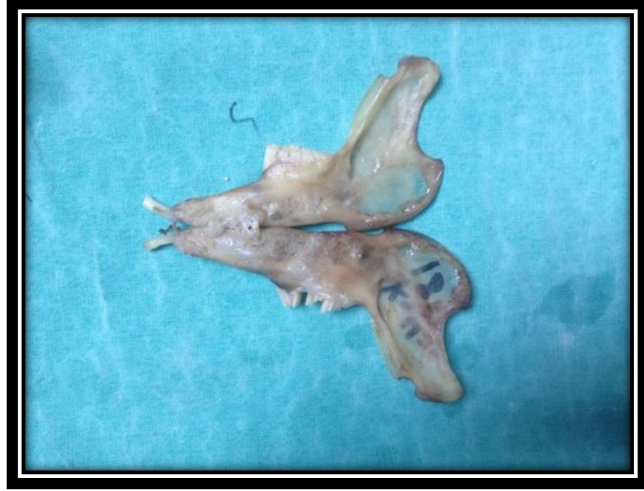Tavşanlar cerrahi işlemler sonrasında standart deney kafesleri içerisine yerleştirilmiştir ve standart koşullarda (22-24° C de, %55-70 nem, 12 saat aydınlık/karanlık oda) barındırılmıştır. Çenelerde cerrahi işlem uygulandığından hayvanlara rahat tüketebilmeleri için standart pelet yemler dövülerek toz halde verilmiştir.

3.3. Operasyon Sonrası Bakım ve Latent Dönem

Hayvanlara enfeksiyon kontrolü için 10mg/kg Sefazolin intramüsküler (i.m); analjezik olarak günde bir kez Carprofen 4 mg/kg sübkütan olarak ameliyattan önce başlanıp 3 gün uygulanmıştır. Anlatılan bu cerrahi prosedür tüm deneklere uygulanarak denekler işlem sonrası metal kafeslerde uyanma odasına alınmıştır. Denekler 2 günde 1 tartılarak kilo kayıpları takip edilmiştir. Bor uygulanacak deney grubunda operasyondan 24 saat sonra başlayıp 15 gün, günlük 3mg/kg bor distile su içinde çözülerek oral gavaj yoluyla hayvanlara verilmiştir. DDLT uygulanan deney grubunda enerji yoğunluğu her seansta 4 J/ cm² olacak şekilde ayarlanarak uygulamaları planlandığı gibi yapılmıştır. Yara bölgesi ve 0.5 cm'lik çevre doku 1 cm²' lik spot ölçüsünde ışınlanmıştır. Lazerin uygulanışı; operasyondan 24 saat geçtikten sonra 2 hafta boyunca haftada 3 gün olacak şekilde günlük 15 saniye süren seanslar şeklinde yapılmıştır. Uygulama mesafesi 0.5 ile 1 cm arasında temas etmeyecek şekilde ayarlanmıştır. Tüm gruptaki 5'er denek ameliyat sonrası 3 hafta sonunda sakrifiye edilerek beşer hayvana ameliyat sonrası 6. günde, 17. günde intravenöz yolla tetrasiklin verilmiştir. Uzun dönem gruplarındaki 5'er denek ise 6 hafta sonra sakrifiye edilmiş ve aynı protokole ilave olarak 38. günde de tetrasiklin verilmiştir.

3.4. Aktivasyon ve Konsolidasyon

Ameliyatlar sonrasında 5 günlük latent dönem beklenerek, sonrasında 7 gün boyunca günde iki kez 0.5 mm distraksiyon protokolü ile toplam 7 mm' lik genişletme sağlanmıştır. Her gruptan kısa dönem olan 5'er deneğe ameliyat sonrası 6. günde ve 17. günde intraperitoneal olarak tetrasiklin (25 mg/kg, Sigma) verilip 21.günde sakrifiye edilmiştir ve mandibulaları çıkarılmıştır. Uzun grup olan gruptaki 5'er deneğe de ameliyat sonrası 6. günde, 17. günde ve 38. günde intraperitoneal olarak tetrasiklin verilip, sonrasında hayvanlar 42. günde sakrifiye edilmiş ve mandibulalar çıkarılmıştır (Şekil 32).

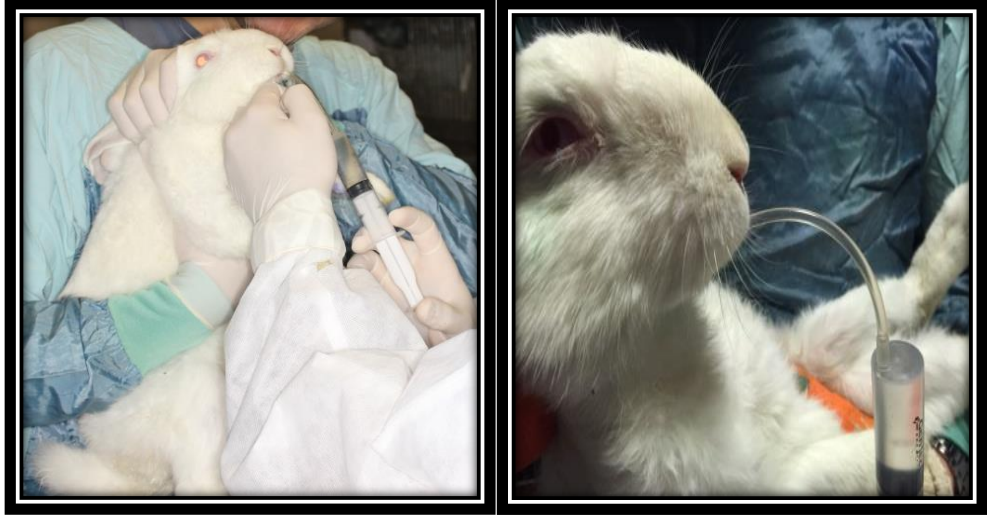


Şekil 32. Distrakte edilen tavşan mandibulasının görünümü. Karşı taraf ile (distrakte edilmeyen) karşılaştırıldığında aradaki boy farkı makroskopik olarak görülmektedir.

Histomorfometrik ve radyolojik inceleme ile oluşan yeni kemik dokusu değerlendirilmiştir.

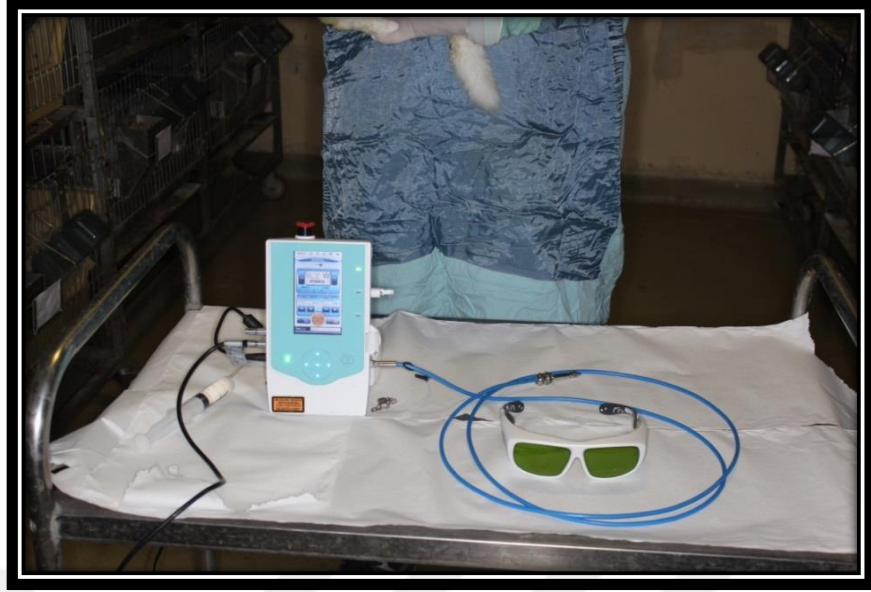3.5. Gruplar

Deney Grubu 1 (Bor Grubu): Bu grupta 10 adet denek yer almıştır. Tavşanlara standart cerrahi prosedür ve distraksiyon protokolü uygulanmış, ayrıca operasyondan 24 saat sonra başlayıp 15 gün sistemik olarak bor uygulanmıştır. Sistemik bor uygulaması, günlük 3mg/kg olacak şekilde bor distile su içinde çözülerek oral gavaj yoluyla verilmiştir (Şekil 33).

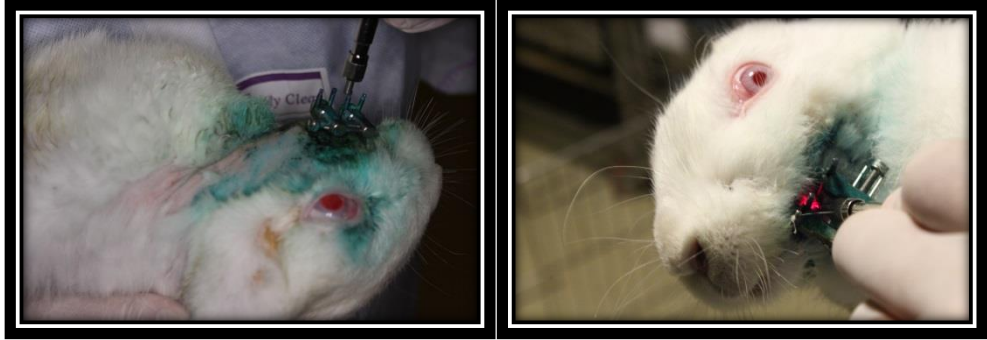


Şekil 33. Orogastrik yol ile sistemik bor uygulaması.

Deney Grubu 2 (Lazer Grubu): Bu grupta da 10 adet denek yer almıştır. Tavşanlara standart cerrahi prosedür ve distraksiyon protokolü uygulanmıştır. Deneklere diod lazer ile (Cheese Laser™ Mini Dental Laser Systems, Wuhan Gigaa Optronics Technology Co. Ltd., Wuhan, China; 980/810nm, 7W) biyostimülasyon (enerji yoğunlu 4 J/cm^2 per session) uygulanmıştır. Yara bölgesi ve 0.5 cm 'lik çevre marjinal doku 0.5 cm^2 'lik spot ölçüsünde 3 bölge halinde (mandibulanın bazalinde bir bölge ve mandibulanın lateralinde distraksiyon bölgesine denk gelen iki bölge) transkütanöz olarak ışınlanmıştır. Lazerin uygulanışı; operasyondan 24 saat geçtikten sonraki 2., 4., 6., 8., 10., 12. ve 14. günlerde yapılmış olup her bir bölgeye günlük 15 saniye süren seanslar şeklinde toplamda 4 J enerji verilmiştir. Aplikasyon mesafesi 0.5 ile 1 cm arasında temas etmeyecek şekilde ayarlanmıştır. Lazerin spot alanının 0.5 cm çapında olması nedeni ile mandibulanın bazalinde bir bölge, distraksiyon yapılan bölgede iki bölge olacak şekilde toplam üç bölgeye 15 'er saniye olacak şekilde DDLT uygulanmıştır. (Şekil 34,35).



Şekil 34. DDLT amacı ile kullanılan Diyot lazer cihazı



Şekil35. Diyot Lazer cihazı ile distraksiyon bölgesine düşük doz lazer terapisi uygulaması.

Kontrol Grubu: Bu grup 10 adet denekten oluşmaktadır. Bu grupta aynı cerrahi prosedür ve distraksiyon protokolü uygulanmıştır. Ek herhangi bir uygulama yapılmamıştır.

3.6. Örneklerin İncelenmesi

Örnekler %10'luk Formaldehit içinde önce T.C. İnönü Üniversitesine yönlendirilerek Mikro BT görüntüleri elde edilmiş ve analizleri yapılmıştır. Mikro BT görüntüleri elde edildikten sonra numuneler T.C. Erciyes Üniversitesi Diş Hekimliği Fakültesi'ne yönlendirilerek sert doku kesitleri elde edilmiş ve boyamaları yapılmıştır.

Doku kesitleri EXAKT 300 CL sert doku kesme cihazı kullanılarak hazırlanmıştır. Çene kemikleri %4 lük nötral tamponlanmış formalin içinde en az 24 saatlik süre fikse edilmiştir. Blok halinde gelen dokudan 2-3 mm kalınlığında kesitler alınmıştır. Örnekler sırasıyla %60, %80, %96, %100 oranlarında etanol içinde birer gün süreyle dehidrate edilmiştir. Dehidrate edilen örnekler sırasıyla;

- %30 metil Metakrilat Rezin (Tecnovit 7200) ve %70 alkol karışımında,
- %50 (Tecnovit 7200) ve %50 alkol karışımında,
- %70 (Tecnovit 7200) - %30 alkol karışımında,
- %100' lük (Tecnovit 7200) içerisinde 24 saat vakum altında infiltre edilmiştir.

Daha sonra, örnekler metil metakrilat (Tecnovit 7200) içeren plastik kalıplar içerisinde vakum altında hava kabarcığı kalmayacak şekilde gömülmüştür. Örnekleri içeren bu kutucuklar 40°C'de, dalga boyu 450 nm olan ışık altında 8 saat süre ile polimerize edilmiştir. Sertleşmiş olan bloklar, ilk kesime hazırlamak ve paralel yüzey hazırlığını yapmak için şeffaf kutucuklardan çıkartılmıştır. Düz olan alt yüzey bir pleksiğlas lam üzerine Technovit 7210 VLC (Kulzer & CO. GmbH, Friedrichsdorf, Almanya) kullanılarak vakum altında yapıştırılmıştır. Lam üzerine yapıştırılmış bu örneklerden hassas kesme cihazına bağlı elmas testere (Exakt 300 CL, Exakt Apparabau, Norderstad, Almanya) ile 300-350 µm kalınlığında kesitler elde edilmiştir. Bu kesitler, mikro aşındırma ile (Exakt 400 CS, Exakt Apparabau, Norderstad, Almanya) 40 µm kalınlığına kadar inceltilmiştir. Dokular Toluidin mavisi ile boyanıp, metil metakrilat kullanılarak lamelle kapatılmıştır.

3.7. İstatistik


Veriler IBM SPSS Statistics 22.0 (IBM Corp., Armonk, New York, ABD) istatistik paket programında değerlendirildi. Tanımlayıcı istatistikler olarak birim sayısı(n), yüzde(%), ortalama±standart sapma ($\bar{x} \pm ss$), geometrik ortalama±standart hata (logaritması alınan değişkenler için) değerleri olarak verildi. Sayısal değişkenlere ait verilerin normal dağılımını Shapiro Wilk normallik testi ve $Q-Q$ grafikleri ile değerlendirildi. Gruplar arası tek yönlü varyans analizi, çoklu karşılaştırmaları ise Tukey ve Fisher LSD testleri ile yapıldı. $p<0.05$ değeri istatistiksel olarak anlamlı kabul edildi.



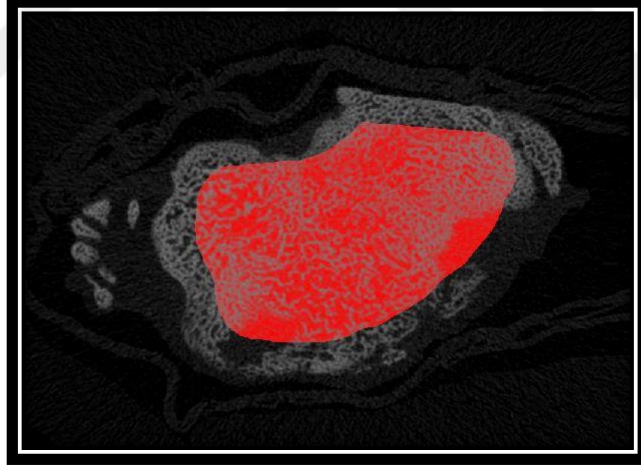
4. BULGULAR

4.1. Mikro Bilgisayarlı Tomografi Analizleri

Örneklerin Mikro BT görüntülemeleri Malatya T.C. İnönü Üniversitesi Bilimsel ve Teknolojik Araştırma Merkezi'nde gerçekleştirilmiştir. Elde edilen görüntüler değerlendirilmiştir (Şekil 36).



Şekil 36. Mikro BT ile çenelerden elde edilen görüntülerin program vasıtası ile değerlendirilmesi.



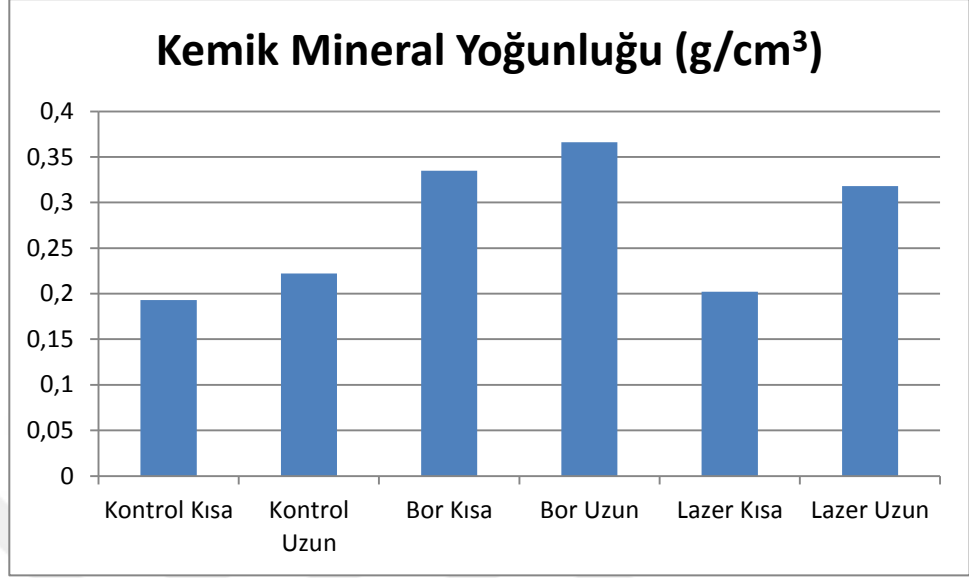
Şekil 37. Bölgeden seçilen bir alanda kemik mineral yoğunluğu değerlendirilmesi.

Mikro BT ile kemik mineral değerlendirmeleri sonucu elde edilen verilerin aritmetik ortalamaları alınarak ve istatistiksel analizleri yapılarak aşağıdaki tablo ve grafikler elde edilmiştir. Gruplar arası tek yönlü varyans analizi, çoklu karşılaştırmaları ise Tukey ve Fisher LSD testleri ile yapılmıştır. $p < 0.05$ değeri istatistiksel olarak anlamlı kabul edilmiştir (Tablo 1 ve 2) (Grafik 1).

Tablo 1. Tek yönlü varyans analizi ile grupların Mikro BT ile kemik mineral yoğunluğu ölçümlerinin (g/cm^3) istatistiksel olarak değerlendirilmesi tablodaki gibidir.

Grup Adı	N	Ortalama	Std Dev	SEM
Kontrol Kısa	5	0,193	0,0725	0,0324
Kontrol Uzun	5	0,222	0,048	0,0215
Bor Kısa	5	0,335	0,169	0,0758
Bor Uzun	5	0,366	0,0596	0,0267
Lazer Kısa	5	0,202	0,0261	0,0117
Lazer Uzun	5	0,318	0,0441	0,0197

Grafik 1. Mikro BT ile kemik yoğunluğu ölçümü (g/cm^3) sonucu gruplar arasındaki farklılıklar grafikte görülmektedir.



Tablo 2. Mikro BT verilerinin Fisher LSD testi ile gruplar arası karşılaştırmaları

Karşılaştırmalar	Diff of Means	LSD(alpha=0,050)	P	Diff >= LSD
Bor Uzun Vs. Kontrol Kısa	0,173	0,101	0,002	Evet
Bor Uzun Vs. Lazer Kısa	0,164	0,101	0,002	Evet
Bor Uzun Vs. Kontrol Uzun	0,144	0,101	0,007	Evet
Bor Uzun Vs. Lazer Uzun	0,0479	0,101	0,34	Hayır
Bor Uzun Vs. Bor Kısa	0,031	0,101	0,536	Hayır

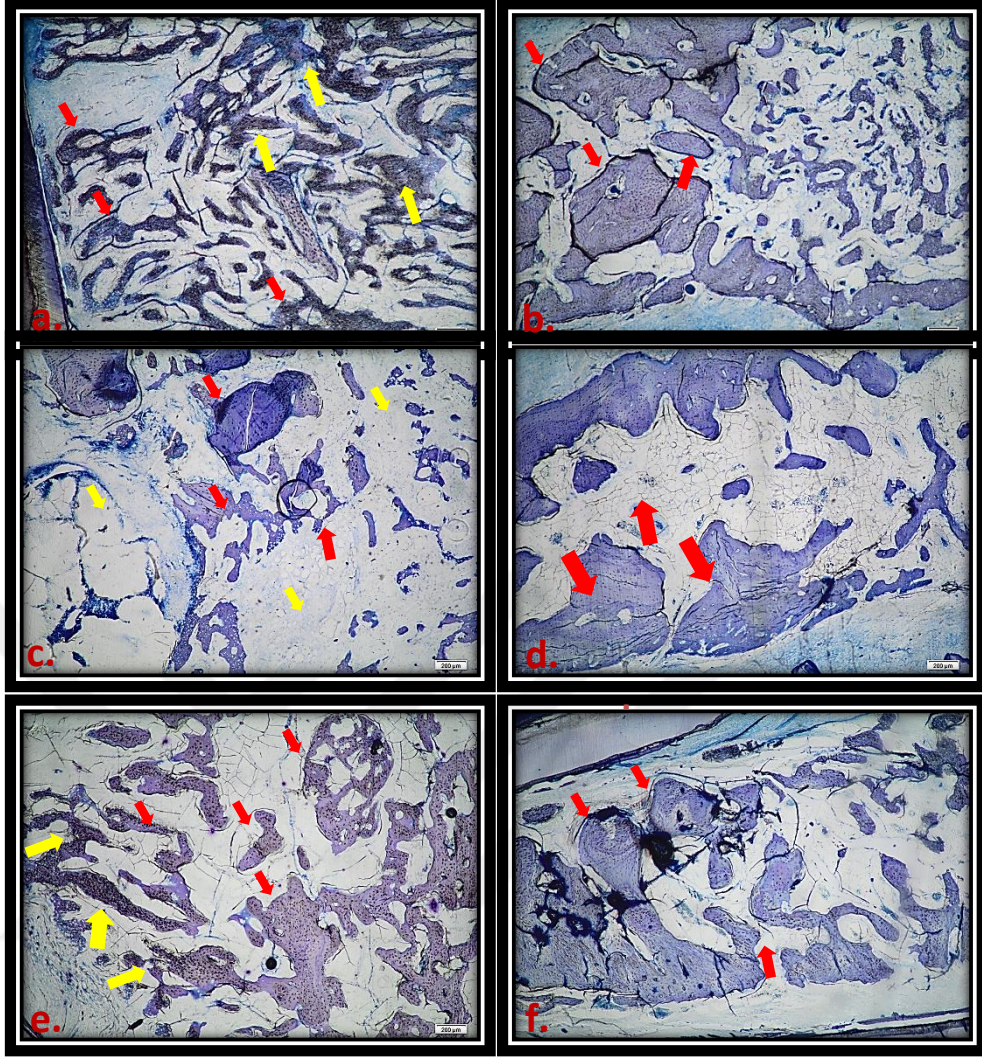
Bor Kısa Vs. Kontrol Kısa	0,142	0,101	0,008	Evet
Bor Kısa Vs. Lazer Kısa	0,133	0,101	0,012	Evet
Bor Kısa Vs. Kontrol Uzun	0,113	0,101	0,03	Evet
Bor Kısa Vs. Lazer Uzun	0,017	0,101	0,734	Hayır
Lazer Uzun Vs. Kontrol Kısa	0,125	0,101	0,017	Evet
Lazer Uzun Vs. Lazer Kısa	0,116	0,101	0,026	Evet
Lazer Uzun Vs. Kontrol Uzun	0,0959	0,101	0,062	Hayır
Kontrol Uzun Vs. Kontrol Kısa	0,0288	0,101	0,565	Hayır
Kontrol Uzun Vs. Lazer Kısa	0,0205	0,101	0,682	Hayır
Lazer Kısa Vs. Kontrol Kısa	0,0083 2	0,101	0,867	Hayır

* Gruplar arasındaki ortalama değerler arasında istatistiksel olarak anlamlı farklılık ($p=0.005$) gözlenmiştir. Bor kısa, Bor uzun ve Lazer uzun grupları kontrol grupları ve lazer kısa grubuna göre istatistiksel olarak anlamlı kemik mineral yoğunluğu farklılığına sahiptir. Ancak bor gruplarının birbirine göre farklılıkları ve lazer uzun grubuna göre farklılığı istatistiksel olarak anlamlı değildir ($p>0.005$).

Mikro BT sonuçlarına göre Tablo 2' de de görüldüğü üzere distraksiyon osteogeneziste tavşanlarda sistemik bor uygulamasının uzun ve kısa döneminde kemik iyileşmesi üzerine etkilerinde kontrol kısa ve uzun döneme göre istatistiksel olarak anlamlı farklılık olduğu yine lazer uzun dönemin kontrol ve lazer kısa döneme göre istatistiksel olarak anlamlı farklılıklara sahip olduğu görülmektedir ($P < 0,05$). Lazerin uzun dönem grubundaki kemik mineral yoğunluğu kontrol uzun grubuna kıyasla yüksek olmasına rağmen sonuç istatistiksel olarak anlamlı değildir ($p > 0,05$). Kısa dönem sistemik bor uygulaması sonucu elde edilen kemik mineral yoğunluğu uzun dönem lazer uygulaması sonucu elde edilen kemik mineral yoğunluğundan yüksek olmasına rağmen aradaki farklılık istatistiksel olarak anlamlı değildir ($p > 0,05$). Yine aynı şekilde bor uzun grubunda elde edilen kemik mineral yoğunluğu da lazer uzun grubunda elde edilen kemik mineral yoğunluğundan fazla olmasına rağmen elde edilen bu farklılığın da istatistiksel olarak anlamlı olmadığı görülmüştür ($p > 0,05$). Tablo 1 sonuçlarına göre elde edilen grafikte ise borun kısa dönem uygulanmasının neredeyse borun uzun dönem uygulanmasına yakın bir şekilde çıktığı ve diğer gruplardan daha yüksek bir kemik mineral yoğunluğuna sahip olduğu görülmektedir.

4.2. Yeni Kemikleşme Alanı

Tüm kesitler; Olympus® BX43 (Tokyo, Japan) mikroskoba bağlı dijital kamerayla (Olympus® SC 100, Tokyo, Japan) görüntülenip, LABSEN analysis programı yardımı ile histomorfometrik olarak değerlendirilmiştir. Histolojik kesitlerin görüntüleri Şekil 38' de gösterilmiştir.



Şekil 38. Gruplardan alınan histolojik kesitler şekilde görülmektedir. **a.** Bor kısa grubuna ait histolojik kesit. **b.** Bor uzun döneme ait histolojik kesit. **c.** Kontrol kısa döneme ait histolojik kesit. **d.** Kontrol uzun döneme ait histolojik kesit. **e.** Lazer kısa döneme ait histolojik kesit. **f.** Lazer uzun dönem grubuna ait histolojik kesit görülmektedir.

Gruplardan alınan histolojik kesitler şekilde 38 de görülmektedir. Bor kısa grubuna ait histolojik kesitte geniş bir alana yayılmış kemik adacıkları kırmızı oklar ile (Şekil 38 a) ve yeni oluşmakta olan osteoidler sarı oklar ile gösterilmiştir. Yoğun koyu mavi olarak görülen yerler yeni oluşan ve hali hazırda mineralize olmamış

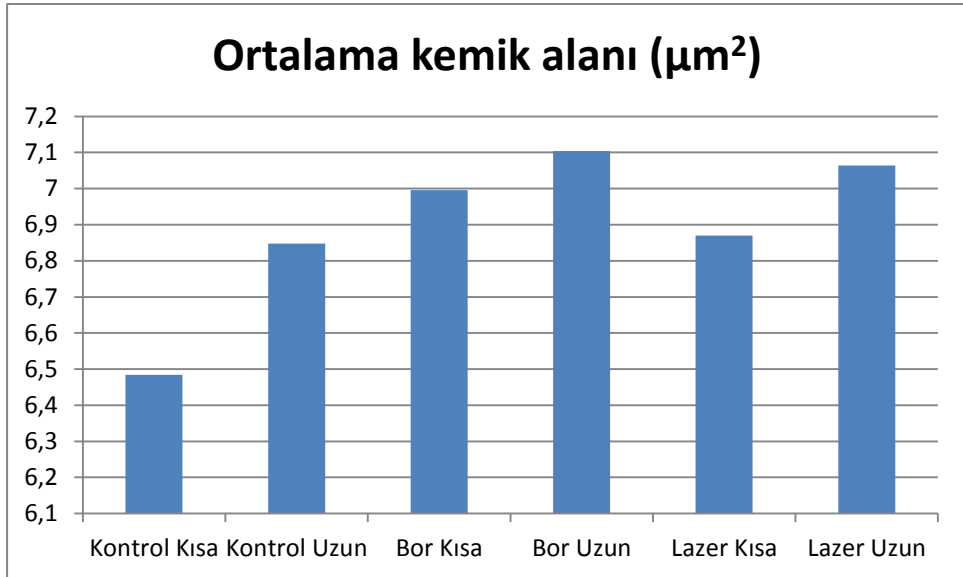
osteoidlerdir (sarı oklar). Haversiyan sistemleri tam olarak organize olmamış olmasına rağmen diffüz olarak yaygın kemik spikülleri ve trabekülasyonlar izlenmektedir. Bor uzun döneme ait histolojik kesitte daha çok mineralize olmuş ve haversian sistemleri neredeyse tamamlanmış kemik adacıkları kırmızı oklar ile gösterilmiştir (Şekil 38 b). Kontrol kısa döneme ait histolojik kesitte lam üzerindeki alanda serpiştirilmiş bir şekilde az kemik adacıkları kırmızı oklar ile gösterilmiştir (Şekil 38 c). Ara bölgeler daha çok bağ dokusu ve yağ dokusu tarafından doldurulmuş (sarı oklar), mineralize kemik alanı çok az oranda oluşmuştur. Kontrol uzun döneme ait histolojik kesitte ise (Şekil 38 d) kontrol kısa döneme nazaran daha çok ve biraz daha düzenli kemik adacıkları görülmektedir (kırmızı oklar). Lazer kısa döneme ait histolojik kesitte (Şekil 38 e) de kontrol kısa grubuna nazaran daha diffüz bir şekilde kemik adacıkları kırmızı oklar ile gösterilmiştir. Yine koyu mavi renkli bölgeler yeni oluşmakta olan ve mineralize olmayan osteoidler sarı oklar ile gösterilmiştir. Lazer uzun dönem grubuna ait histolojik kesitte (Şekil 38 f) lazer kısa döneme göre daha organize olmuş haversiyan sistemi oluşmuş olan büyük kemik adacıkları (kırmızı oklar) ve kan damarları görülmektedir.

Histolojik incelemede test verileri parametrik varsayımları yerine getirdiği için ANOVA testi ile kıyaslandıktan sonra ikili gruplar post-hoc Tukey testi ile analiz edilmiştir. Elde edilen veriler Tablo 3'te özetlenmiştir.

Tablo 3. Histolojik olarak kemik alanı ölçümü (μm^2) sonrası elde edilen veriler ve istatistik sonuçları aşağıdaki tabloda verilmiştir.

Grup Adı	Ortalama kemik alanı (μm^2)	Std Dev
Kontrol Kısa	6,484	0,143
Kontrol Uzun	6,848	0,324
Bor Kısa	6,996	0,341
Bor Uzun	7,104	0,0709
Lazer Kısa	6,87	0,257
Lazer Uzun	7,064	0,0488

Grafik 2. Histolojik olarak kesitlerden ölçülen ortalama kemik alanlarının (μm^2) gruplar arasındaki dağılımı grafikte gösterilmiştir.



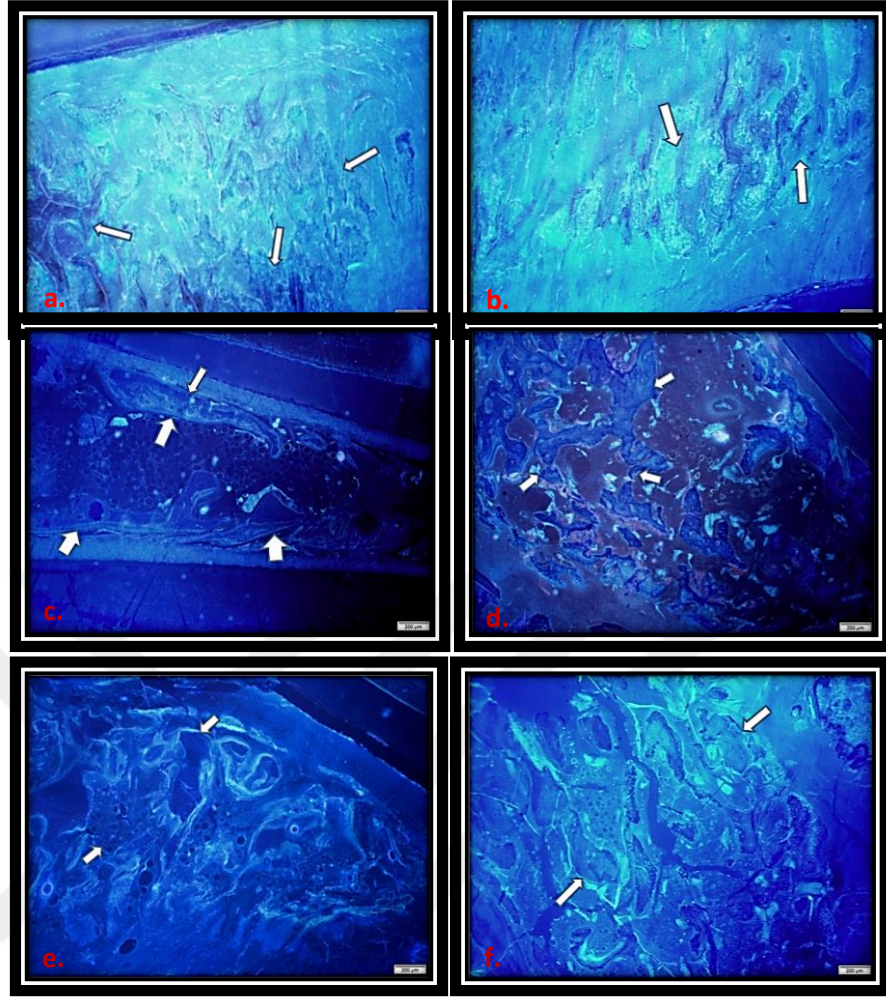
Tablo 4. Histolojik verilerin Fisher LSD testi ile gruplar arası karşılaştırmaları

Gruplar	Diff of Means	P	P<0.050
Bor Uzun Vs. Kontrol Kısa	0,62	0,003	Evet
Bor Uzun Vs. Kontrol Uzun	0,256	0,506	Hayır
Bor Uzun Vs. Lazer Kısa	0,234	0,599	Hayır
Bor Uzun Vs. Bor Kısa	0,108	0,974	Hayır
Bor Uzun Vs. Lazer Uzun	0,04	1	Hayır
Lazer Uzun Vs. Kontrol Kısa	0,58	0,006	Evet
Lazer Uzun Vs. Kontrol Uzun	0,216	0,674	Hayır
Lazer Uzun Vs. Lazer Kısa	0,194	0,762	Hayır
Lazer Uzun Vs. Bor Kısa	0,068	0,997	Hayır
Bor Kısa Vs. Kontrol Kısa	0,512	0,019	Evet
Bor Kısa Vs. Kontrol Uzun	0,148	0,907	Hayır
Bor Kısa Vs. Lazer Kısa	0,126	0,951	Hayır
Lazer Kısa Vs. Kontrol Kısa	0,386	0,121	Hayır
Lazer Kısa Vs. Kontrol Uzun	0,022	1	Hayır
Kontrol Uzun Vs. Kontrol Kısa	0,364	0,161	Hayır

* Gruplar arası histolojik verilerin karşılaştırılması tabloda görüldüğü gibidir. Burada $p < 0,05$ olan sonuçlar istatistiksel olarak anlamlı kabul edilmiştir. Bor uzun grubunda, bor kısa grubunda ve lazer uzun grubunda oluşan yeni kemik alanının kontrol kısa grubunda elde edilen yeni kemik alanından yüksek olması istatistiksel olarak da anlamlı olduğu gözlenmiştir. Diğer gruplar arası görülen farklılığın istatistiksel olarak anlamlı olmadığı ($p > 0,05$) gözlenmiştir. Bu sonuç Mikro BT ile elde edilen sonuçlara benzerdir.

Bu çalışmada histolojik değerlendirmeye ek olarak borun farklı zamanlarındaki etkisini de görmek için belirli haftalarda hayvanlara intraperitoneal tetrasiklin verilmiş ve bu haftalardaki kemikleşmelerin ayrı ayrı gösterilmesi düşünülmüştür. Bu amaç ile tetrasiklin boyama yapılmıştır. Ancak elde edilen görüntülerin birbiri içerisine giren girift bir yapı oluşturması neticesinde farklı zamanlarda verilen tetrasiklinlerin verildiği zaman diliminde distraksiyon aralığında oluşan yeni kemik ile yaptığı şelasyonlar net olarak belirlenemediğinden histolojik değerlendirme kriteri olarak kabul edilmemiştir. Ancak gruplar arasında tetrasiklin şelasyonunda farklılıkların olduğu ve bor gruplarının diğer gruplardan daha yoğun bir şekilde şelasyon göstermiş olması dikkat çekicidir (Şekil 39).





Şekil 39. Tetrasiklin boyama sonucu gruptardan elde edilen floresan görüntüler görülmektedir. Oklar ile gösterilen bölgelerde çizgi halinde yeni oluşan kemik bölgelerine tetrasiklinin şelasyon yaptığı gösterilmiştir. **A.** Bor kısa dönem grubuna ait tetrasiklin boyama sonucu elde edilen görüntüler görülmektedir. **B.** Bor uzun dönem grubuna ait tetrasiklin boyama sonucu elde edilen görüntüler görülmektedir. **C.** Kontrol kısa dönem grubuna ait tetrasiklin boyama sonucu elde edilen görüntüler görülmektedir. **D.** Kontrol uzun dönem grubuna ait tetrasiklin boyama sonucu elde edilen görüntüler görülmektedir. **E.** Lazer kısa dönem grubuna ait tetrasiklin boyama sonucu elde edilen görüntüler görülmektedir. **F.** Lazer uzun dönem grubuna ait tetrasiklin boyama sonucu elde edilen görüntüler izlenmektedir.

Distraksiyon uygulanan dişler arasındaki bölgede oluşan yeni kemik doku alanları Olympus marka floresan ataçmanlı IX 53 mikroskopta görüntülenmiştir. Yeni kemik oluşumunun irregüler görüntüsünden dolayı bu görüntülerde ölçüm yapılamamıştır ancak gruplar kemik yoğunluğu açısından değerlendirilmiştir. Histolojik inceleme için Olympus BX 43 marka mikroskopta alınan görüntüler

değerlendirilmiştir. Histomorfometrik ölçümler LABSEN image analiz programı kullanılarak yeni oluşan kemik doku alanları mikrometre cinsinden alanlar olarak gerçekleştirilmiştir. Kontrol grubu, Lazer ve Bor uygulanan grupların kemik doku ölçümleri istatistiksel olarak değerlendirilmiştir.

Histolojik olarak yeni oluşan kemik alanı ölçümleri sonucunda bor uzun grubunun kontrol kısa grubuna göre daha çok yeni kemik alanına sahip olduğu ve aradaki farklılığın da istatistiksel olarak anlamlı olduğu ($p<0,05$) yine bor kısa grubunun da kontrol kısa grubuna göre daha çok yeni kemik alanına sahip olduğu ve aradaki farklılığın da istatistiksel olarak anlamlı olduğu görülmüştür ($p<0,05$). Lazer uzun grubunun da aynı şekilde kontrol kısa grubuna göre daha fazla kemikleşme alanına sahip olduğu ve aradaki farklılığın istatistiksel olarak anlamlı olduğu saptanmıştır ($p<0,05$). Diğer gruplar arasındaki sayısal farklılığın istatistiksel açıdan anlamlı olmadığı ($p>0,05$) belirlenmiştir.

5. TARTIŞMA

Bu çalışma sistemik bor uygulamasının kontrol ve lazer gruplarına kıyasla distraksiyon osteogeneziste yeni kemik oluşması üzerine kısa ve uzun dönemdeki etkilerinin belirlenmesi amacı ile tasarlanmıştır.

DO, kontrollü olarak yapılan osteotomi ile oluşturulan kemik segmentleri arasında meydana getirilen kallusa kemik segmentlerinin proksimal ve distal uçlarından kademeli olarak çekme kuvveti uygulanması ile yeni kemik oluşturulması işlemidir. DO ya da kallotozis pediatrik ve yetişkin ortopedik cerrahisinde bacak boyu uyumsuzluğu, kemik deformiteleri ya da travma, enfeksiyon ve malign tümörlerde kemik rezeksiyonu sonucu sekonder olarak oluşan geniş kemik defektleri gibi çeşitli patolojik durumların tedavisinde kullanılmaktadır (65). Plastik cerrahide McCarthy ve arkadaşları tarafından bu teknik kraniyofasiyal uygulamalarda kullanılmıştır (2). Başlıca kraniyofasiyal bozukluklardan olan mandibular hipoplazi tedavisinde ise tedavinin temeli haline gelmiştir (3). Yöntem aynı zamanda baş ve boyun kanserlerinin onkolojik rezeksiyonundan sonra doku replasmanında ve travma sonrasında metakarpal kemik uzatılmasında da kullanılmıştır (153, 154).

DO ayrıca dudak-damak yarıklı hastalarda maksiller ilerletme (155), mandibular ilerletme (156), hızlı dental ve dentoalveoler hareket (157), orta-yüz ve maksillanın ilerletilmesi (158), kret ogmentasyonu amacıyla vertikal alveoler distraksiyon (159), dentoalveoler transport distraksiyon ile alveol yarık onarımı (160) gibi çeşitli endikasyonlarda başarıyla uygulanmıştır.

Günümüze kadar distraksiyon ile ilgili; distraksiyon protokolünün geliştirilmesi (161), osteotomi tekniklerinin modifikasyonu (162), distraksiyon aygıtlarının geliştirilmesi (163), latent sürenin ve distraksiyon oran ve ritminin idealizasyonu (164), preoperatif planlamaların yapılabilmesi (165), distraksiyona bağlı yeni kemik oluşumu ve şekillenmesini izleme tekniklerinin geliştirilmesi (166, 167), çeşitli farmakolojik ajanlarla yeni kemik oluşumunun hızlandırılması (168) gibi konularda çeşitli çalışmalar yapılmıştır. Geleneksel ortognatik cerrahi tekniklere göre önemli üstünlükleri olan bu yöntemin en önemli dezavantajı, başarılı ve etkin bir

klirik netice alabilmek iin uzun bir tedavi surecine ihtiya duyulmasıdır (169, 170). Distraksiyon surecinde zellikle surenin uzun olmasından kaynaklanan istenmeyen bazı risklerinin olması ve komplikasyonların ortaya ıkması yeni kemik oluřumunu olumsuz yonde etkilemektedir. Ciltte skar oluřumu, ameliyat blgesindeki kemiđin ya da distraktrn kırılması, transmukozal pinler yoluyla enfeksiyon geliřmesi, kemik segmentlerinin pozisyonlarının deđiřmesi, eksternal fiksatorn stabilizasyonunun bozulması, fonksiyonel kayba bađlı zellikle uzatılan kemikte osteoporoz geliřmesi, hastada fonksiyonel ve psikolojik sıkıntılara yol aması bu komplikasyonlar arasında sayılabilir (171). Pekiřtirme periyodu 12 haftaya kadar uzayabilmektedir ve toplam tedavi surecini en fazla etkileyen donemdir. Son donemlerde distraksiyon ile ilgili literatrdeki alıřmaların nemli bir kısmını bu sureyi kısaltmayı hedefleyen alıřmalar oluřurmaktadır. Bu alıřmalarda temel hedef, daha kısa surede daha kaliteli yeni kemik oluřurmaktır. Bu ařamada distraksiyon aralıđındaki kallus oluřumunun ve mineralizasyonunun hızlandırılması byok nem kazanmaktadır. Bu alıřmada ise daha nce belirtildiđi gibi kemik mineralizasyonu zerine olumlu etkileri bildirilen borik asitin DO'da yeni kemik oluřum hızı ve kalitesini artırmaya ynelik muhtemel etkilerinin histomorfometrik ve densitometrik olarak incelenmesi amalanmıřtır.

Bilindiđi gibi DO; osteotomi, latent donem, distraksiyon donemi, pekiřtirme donemi ve yeniden řekillenme donemi olmak zere beř safhadan oluřmaktadır. Operasyon sonrasında osteotomi alanında primer kallusun oluřması ve distraktr evreleyen yumuřak dokularda yeterli iyileřmenin tamamlanması iin latent donem olarak adlandırılan sureyi beklemek gerekir. ene-yz blgesinde deneysel ve klinik distraksiyon uygulamalarında bu sure 0-14 gn arasında deđiřebilmektedir (169, 170).

Aida ve arkadařları mandibulalarında distraksiyon uyguladıkları tavřanlarda 0, 2, 5 ve 10 gnlk latent sureyi takiben distraksiyona bařlamıř ve bu farklı surelerde distraksiyon sahalarını histolojik olarak karřılařtırmıřlardır (164). Latent faz beklenmeyen grupta distraksiyon aralıđında tamamen fibrz doku izlenirken kemik trabekl oluřmadıđını, 2 gn beklenen grupta fibrz doku zerinde zellikle

periferde mineralizasyon alanları izlendiğini, 10 günlük latent süre içeren grupta ise aralığın neredeyse tamamının olgunlaşmamış kemik trabekülü ile dolduğu, distraksiyonun zorlaştığı ve istenen klinik uzunluğun elde edilemediğini belirtmişlerdir. Yazarlar çalışma sonuçlarına göre tavşanda mandibula distraksiyonunda en uygun latent sürenin 5 gün olduğunu ve bu sürenin insanda 7 günlük latent döneme karşılık geldiğini belirtmişlerdir. Tüz ve arkadaşları da benzer şekilde mandibulalarında DO uyguladıkları tavşanların masseter kaslarının histomorfometrik değişimlerini araştırdıkları çalışmada, 5 günlük latent sürenin yeni oluşan kemiğin fiziksel dayanıklılığı açısından en iyi sonucu vereceğini bildirmişlerdir (172). Djansim ve arkadaşları farklı hayvanlar üzerinde, en uygun distraksiyon modelini oluşturmaya yönelik sistematik bir literatür taraması yaptıkları çalışmalarında, tavşan mandibulasında oluşturulan distraksiyon modelinde 5 günlük latent süre sonrasında günde 1 veya 2 kez toplam 0,9-1 mm'lik aktivasyon uygulanmasının en ideal araştırma modeli olacağını belirtmişlerdir (173). Bu veriler göz önüne alınarak, bu çalışmada da 5 günlük latent dönem uygulanması uygun görülmüştür.

Distraksiyon oranı ve ritmi yeni kemiğin ve etrafındaki yumuşak dokuların oluşumunda önemli rol oynamaktadır. İlizarov günde 1 mm distraksiyon oranının günde dört defa yapılmasının ideal kemik gelişimi için uygun olduğunu önermiştir (6). Yine Stewart ve arkadaşları tavşanlarda yaptıkları distraksiyon çalışmasında 15 gün boyunca günlük 12 saatte bir 0,5 mm uygulanan distraksiyon oranının 5 gün boyunca 12 saatte bir 1,5 mm olarak uygulanan distraksiyon oranından daha iyi sonuçlara sahip olduğunu, 12 saatte bir 1,5 mm yapılan distraksiyon ritiminde yeterli kemik mineralizasyonunun sağlanamadığını belirtmişlerdir (174). Bu ve benzer birçok çalışmada günlük ideal distraksiyon oran ve ritminin 1mm ve günde 2 defa olduğu belirtilmiştir. Bu nedenle bizim çalışmamızda da 12 saatte bir 0,5 mm olacak şekilde günlük 1mm'lik distraksiyon oranı uygun görülmüştür.

Hücrel aktivitenin, bölgesel kanlanmanın ve oksijenasyonun artırılmasını sağlayan DDLT' nin kemik iyileşmesi üzerine etkilerini göstermek için birçok çalışma yapılmıştır. Dörtbudak ve arkadaşlarının in vitro kültür ortamında diyet lazer

kullanarak yaptıkları düşük doz lazer çalışmalarında $1-5 \text{ J / cm}^2$ aralığındaki enerji yoğunluklarının kemik dokusu üzerinde uyarıcı bir etkisinin olduğunu belirtmişlerdir (175). Saito ve arkadaşları da midpalatal sutur genişletilmesi yaptıkları ratlarda farklı dozlarda ve sürelerde galyum-aluminyum-arsenid diyot lazer uygulamasının hızlı palatal genişletmedeki etkinliğini değerlendirmişlerdir. Buna göre düşük doz lazer terapisinin midpalatal sutur genişletilmesi esnasında kemik oluşumunu artırdığını ancak bu etkinin de doza bağlı olarak değiştiğini vurgulamışlardır (176). Benzer bir sonuç da Tim ve arkadaşları tarafından gösterilmiştir. Ratların tibialarında kritik boyuttaki defekt oluşturdukları çalışmalarında çalışma grubundaki ratlara galyum-aluminyum-arsenid diyot lazer ile düşük yoğunluklu lazer terapisi (830 nm dalga boyu, 2,8J enerji) uygulamışlardır. DDLT cerrahiden hemen sonra başlamış ve 24 saat ara ile 5 seans uygulandıktan sonra son lazer uygulamasından 24 saat sonra ratları sakrifiye ederek örnekleri toplamışlardır. Sonuç olarak Düşük doz lazer terapisinin kollajen genlerinin ekspresyonunda belirgin bir artış yaratarak kemik iyileşmesini geliştirdiğini göstermişlerdir (177). Bu verilere dayanarak bu çalışmada çalışma grubunu kıyaslamak amacı ile yukarıda belirtilen birçok çalışmada kemik oluşumu üzerine olumlu etkileri gösterilmiş olan düşük doz lazer tedavisi pozitif kontrol grubu olarak tercih edilmiştir.

Bor doğada yaygın olarak bulunan ve inorganik borat bileşiklerini oluşturmak için oksijen ile birleşen periyodik tabloda 3 A grubunda bulunan ametal bir elementtir. Ametal bir element olmasına rağmen bor hem metal hem de ametal karakteristiklerine sahiptir. Bor, doğada borik asit ve borat olarak bol miktarda bulunur ve vasküler bitkilerin büyümesi için gerekli olan mikro besin maddesidir. Doğal olarak insan diyetinin bir parçası olan bitkilerde iz seviyelerinde bulunur ve diyetle meyve, sebze ve baklagiller tüketilerek elde edilebilir. Ortalama olarak, insanlar yemeklerinde her gün birkaç miligram bor tüketirler ve bor insanların dokularında ve vücut sıvılarında normal beslenme sonucu olarak bulunabilir. Kemik, tırnak ve saç diğer dokulara kıyasla daha yüksek düzeyde bora sahip olma eğilimindedir (105).

Borun optimum kalsiyum metabolizması ve sonuç olarak da optimal kemik metabolizması için yararlı olabileceği bildirilmiştir. Kalsiyum, D vitamini ve magnezyum gibi kemik metabolizmasında önemli olan vitamin ve mineraller ile etkileşim gösteren bor, kemik içerisinde, tüketilen elementin miktarına bağlı olarak farklı konsantrasyonlarda birikir. Bor, antioksidan özelliklere sahiptir ve bu da aterosklerozun önlenmesinde faydalı olabilir (110). Diyetle bor tüketiminin plazma lipid düzeylerini düşürmede rol oynayabileceği Hall ve arkadaşlarının yaptığı bir çalışmada belirtilmiştir (178). Bu çalışmaya göre iki farklı bor içeren hipolipidemik ajanın ratlarda uygulanmasından 14 gün sonra serum kolesterol ve trigliserid seviyelerini düşürdüğü gösterilmiştir. Sonuç olarak bor içeren ilaçların dokulardan kolesterolün alınmasını ve lipid birikiminin azalmasını sağlayarak ateroskleroz için terapötik fayda sağlayabileceği bildirilmiştir. Hayvanlardaki bor yoksunluğu, büyümenin bozulmasına ve anormal kemik gelişimine neden olur. Yoksunluğunun farelerde alveolar kemik yüzeyi ve osteoblastların aktivitesini azaltması gerçeğine ek olarak borun kemik kalsiyum konsantrasyonu üzerindeki etkisiyle değil, osteoblastlar ve / veya osteoklastların varlığı veya aktivitesi üzerindeki etkisiyle kemik büyümesine ve bakımına faydalı olduğu çalışmalar sonucunda belirtilmektedir (113). Diğer gıdalar ile etkileşimine ek olarak borik asit formundaki borun ratlarda kemik yapısını ve kuvvetini artırdığı gösterilmiştir (111). Wilson ve Rusler destekleyici olarak verilen borun yetişkin tavuklarda uzun kemiklerin kuvvetini artırdığını belirtirken McCoy ve arkadaşları benzer bir şekilde borun kemiğin hem içeriğine hem de fonksiyonel özelliklerine pozitif etkilerinin olduğunu bulmuşlardır (107, 114). Doğan ve arkadaşları da bor ile ilgili yaptıkları çalışmalarında kemik doku mühendisliğinde kalsiyum mineralizasyonunu sağlamaya yönelik toksik olmayan dozlarda bor bileşiklerinin uygulanmasının klinik uygulamalar için temel öneme sahip olacağını belirtmişlerdir (106). Hakkı ve arkadaşları yaptıkları çalışmalarında borun BMP-4, BMP-6 ve BMP-7 seviyelerini düzenleyerek kemik oluşumunda önemli rol oynadığını belirtmişlerdir. Borun aynı zamanda osteoblastik transkripsiyon faktör olan RunX2 seviyesini de düzenlediğini göstermişlerdir. Bor hem BMP'leri hem de RunX2 seviyelerini düzenleyen ve bu sayede osteogenezi indükleyen önemli bir elementtir (10). Literatürde bor içeren bileşiklerin insanlarda tüketimi yetişkinler için 1 – 2 mg/gün olarak belirtilmektedir. Bor içeren bileşiklerin tüketiminin anti-

osteoporotik ve anti-inflamatuar işlev gördüğü, kan yağ oranını azalttığı, antikoagülan olduğu ve anti neoplastik ajan olarak görev gördüğü hem in vitro hem de in vivo deneyler ile gösterilmiştir (13). Bor içeren bileşiklerin tüketiminin aynı zamanda inflammatuar infiltrat formasyonunu azalttığı ve antibakteriyel ve anti-inflamatuar özellikleri ile de kemik kaybını önemli ölçüde azalttığı belirtilmektedir (127). Sonuç olarak yapılan çalışmalarda borun biyoaktif faydalı bir element olduğu belirtilmiştir. Literatürde mevcut olan sınırlı sayıdaki çalışmalarda osteogenezi indüklediği belirtilen ve biyoaktif bir element olan bor ilk defa DO'da bizim çalışmamızda kullanılmıştır. Günlük uygulanması gereken borik asit dozağı ile ilgili literatürde kesin bir bilgi bulunmamaktadır. Ancak hayvanların diyetlerinde gerekli olan bor miktarının 3 mg/kg olduğu ve 0.3 mg/kg'ın altında eksikliđinin meydana geldiđi belirtilmektedir (117). Bu nedenle çalışmamızda borik asit deney grubundaki tavşanlara oral gavaj yolu ile 3 mg/kg/gün olacak şekilde 15 gün boyunca sistemik olarak uygulanmıştır.

Literatürde kemik oluşumu ile ilgili çalışmalarda değerlendirme yöntemi olarak birçok yöntem kullanılmıştır. Bunlar arasında 2 boyutlu röntgenler, konvansiyonel 3 boyutlu görüntüleme yöntemleri, konik ışınlı bilgisayarlı tomografiler, kemik mineral yoğunluđunu belirleyen DEXA incelemeleri gibi çeşitli yöntemler bulunmaktadır. Son zamanlarda daha küçük alanlarda daha net biçimde kemik hacminin ve kemik mineral yoğunluđunun değerlendirmesinde Mikro BT kullanılmaya başlamıştır. Neves ve arkadaşları yaptıkları çalışmada Mikro BT ile dentin çürüđünün kantitatif hacimsel ölçümünü ve mineral yoğunluđunu hesaplamışlardır (179). Efeođlu ve arkadaşları karbamid peroksit ile yapılan ağartma tedavisinin diş dokularında oluşturduđu demineralizasyon miktarını araştırmak için Mikro BT kullanmıştır (180). Huang ve arkadaşları da Mikro BT kullanarak sağlam mine, opak mine lezyonu ve dentin çürüđünün mineralizasyon miktarlarını ölçmüşler (181). Rebaudi ve arkadaşları insan posterior maksillasına yerleştirdikleri deneysel implantlardan numuneler elde ederek Mikro BT ile incelemişler ve implant çevresindeki kemik hakkında veriler elde etmişlerdir (182). Butz ve arkadaşları kemik-implant bađlantısı ve mekanik kilitlenmenin titanyum implantların stabilitesine potansiyel etkilerini araştırmak için Mikro BT ve

biyomekanik pushin testini kullanarak fareler üzerinde bir çalışma yapmışlardır (183). Morinaga ve arkadaşları da sıçanların tibialarına uyguladıkları implantların çevresindeki yeni kemik oluşum sürecini belirli periyotlarla yaptıkları Mikro BT taramaları ile takip etmişlerdir (184). Klein ve arkadaşları kemik greftlerinin gözenekli yapısını incelemede Mikro BT'den yararlandıkları çalışmalarında sentetik ve biyolojik yapıdaki greft materyallerini rekonstrükte ederek por kalınlıklarını ve dağılımlarını hesaplamışlardır (185). Hollister ve arkadaşları Mikro BT ile kraniofasial iskeleti yapısal ve mekanik olarak incelemişler ve Mikro BT taraması sonrası orijinal iskelet yapısının görüntü vokselleri kullanılarak nasıl iyi bir şekilde replikatının elde edilebileceğini göstermişlerdir. Ayrıca Mikro BT taraması ile, kemikteki bozulma sırasındaki yapısal değişiklikleri belirlemenin ve madde kaybını kesin olarak saptamanın mümkün olduğunu göstermişlerdir (186). Bu ve benzer çalışmalar dikkate alındığında özellikle küçük alanlarda kemik hacim ve mineralizasyonunun değerlendirilmesinde Mikro BT' nin etkin bir yöntem olduğu görülmektedir. Bu nedenle de çalışmamızda görüntüleme ve analiz yöntemi olarak Mikro BT tercih edilmiştir.

Tetrasiklinin kemik ile şelasyon yapması ve UV ışık altında floresans özellik göstermesinden dolayı kemik mineralizasyonu ile ilişkili birçok yayında tetrasiklin boyama ek olarak kullanılmıştır. Polo ve arkadaşlarının tavşan kalvaryumunda yaptıkları kep çalışmalarında hayvanlara farklı zamanlarda tetrasiklin boyama yaparak bu haftalardaki kemik mineralizasyonunu görüntülemişlerdir (187). Guo ve arkadaşları köpeklerde yaptıkları distraksiyon çalışmalarında farklı distraksiyon evrelerinde köpeklere tetrasiklin vererek bu evrelerdeki kemik mineralizasyonlarını flüoresans görüntüleme ile göstermişlerdir (188). Lee ve arkadaşlarının köpeklerde yaptıkları periimplantitis çalışmalarında kantitatif değerlendirme amacı ile tetrasiklin flüoresans boyama tekniğini kullanmışlardır (189). Bu yöntem ile belirli haftalarda deneklere tetrasiklin verilerek o haftalardaki kemik yapımı tetrasiklinin kemik ile şelasyon yapması ve UV ışık altında floresans özellik göstermeleri sayesinde gösterilebilmektedir. Lee, Polo ve Guo tarafından yapılan çalışmalar da göz önünde bulundurularak tetrasiklinin bu özelliklerinden faydalanarak çalışmamızda hem denek sayısını azaltmak hem de ek görüntüleme yöntemi olarak kullanmak amacı ile

tetrasiklin boyama gerçekleştirilmiştir. Lee, Polo, Guo ve arkadaşları tarafından yapılan çalışmalarda tetrasiklin boyama sonucu kemikte düz bir şelasyon halkası oluşmuş ve farklı zaman aralıklarındaki kemikleşmeler gösterilmiştir. Ancak bizim sonuçlarımızda daha girift bir yapı oluşması neticesinde haftalar arası kemikleşmeler net olarak gösterilemese de genel olarak tetrasiklinin yeni oluşan kemik ile şelasyon yaptığı ve gruplar arasında da şelasyonlar arasında farklılıkların olduğu elde edilen floresans görüntülemelerde belirlenmiştir.

Elde edilen bulgulara göre borik asit uygulanan gruplarda (Bor kısa ve Bor uzun) kontrol gruplarından daha iyi kemik oluşumu ve mineralizasyonu olduğu görülmüştür. Doğan ve arkadaşları ratların femurlarında kemik defekti oluşturdukları çalışmalarında özel olarak tasarlanan bor içeren PLGA membranın kemik iyileşmesi üzerine etkilerini incelemişlerdir. Hem invitro hem de invivo olarak yaptıkları çalışmanın sonucuna göre bor içeren membranların kemik mineralizasyon değerlerini artırdığı sonucuna varmışlardır (106). Doğan ve ark bor içeren membranın kemik defekti modelinde kök hücre ile birlikte kullanılmasının sinerjistik etki yaparak kemik iyileşmesini artırmasını membran içeriğindeki borun mineralizasyonu hızlandırması, kemik ile ilişkili proteinlerin salınımını uyarması ve osteojenik farklılaşmayı artırması neticesinde olduğunu belirtmişlerdir. Bizim çalışmamızda Doğan ve arkadaşları tarafından yapılan çalışmadan farklı olarak sistemik bor uygulamasının distraksiyon aralığında elde edilen kemik üzerine etkileri değerlendirilmiştir. Histoloji ve mikro BT analizleri sonucunda bor gruplarında elde edilen kemik mineral yoğunluk ve hacim değerlerinin diğer gruplardan yüksek çıkması, Doğan ve arkadaşlarının belirttiği gibi borun kemik mineralizasyonunu hızlandırması, kemik ile ilişkili proteinlerin salınımını uyarması ve osteojenik farklılaşmayı artırması sonucunda olduğu düşünülmektedir. Hakkı ve arkadaşlarının bor ile ilgili yaptıkları in vitro çalışmalarında borun tip I kollojen, osteopontin, kemik sialoprotein, osteokalsin ve RunX2 mRNA salınımını artırarak osteoblastik aktiviteyi artırdığını bulmuşlardır (10). Sonuç olarak Hakkı ve arkadaşları borun biyoaktif bir materyal olduğunu ve kemik iyileşmesini artırdığını bildirmişlerdir. Çalışmamızda elde edilen verilere göre borun kısa dönemde kemik mineralizasyon değerlerini ve yeni kemikleşme alanlarını kontrol gruplarına kıyasla istatistiksel olarak anlamlı

ölçüde artırması, Hakkı ve arkadaşlarının çalışmalarında belirttiği gibi borun hücresele düzeyde tip I kollajen, osteopontin, kemik sialoprotein, osteokalsin ve RunX2 gibi osteojenik ilişkili proteinlerin salınımlarını artırarak osteoblastik aktiviteyi hızlandırması sonucu olduğu ve bu sayede erken dönemde kontrol gruplarına kıyasla daha yüksek kemik hacim ve mineral yoğunluk değerleri elde edildiği düşünülmektedir. Sağlam ve arkadaşları periodontitis oluşturulan ratlarda sistemik borik asit uygulamasının RANKL ve osteoprotegerin (OPG) salınım seviyeleri üzerine etkilerini histomorfometrik ve histolojik olarak araştırmışlardır. Sonuç olarak sistemik bor uygulamasının RANKL/OPG dengesine etki ederek periodontitis oluşturulan ratlarda alveolar kemik kaybını ve inflamatuvar infiltratı azalttığı bildirilmiştir (190). Elde ettikleri sonuçlarına göre borun yeni kemik oluşumunda önemli rolü olan BMP'leri düzenleyerek ve mineralize doku ile ilişkili olan tip I kollajen, kemik sialoprotein, osteopontin ve osteokalsin gibi hücre dışı matriks proteinlerinin mRNA salınımlarını artırdığını bildirmişlerdir. Borun kemik iyileşmesi üzerindeki etkisinin inflamatuvar infiltrat oluşumunu azaltması ile birlikte osteoblast ve osteoklast ile ilişkili düzenleyici görevleri neticesinde olduğunu belirtmişlerdir. Bizim çalışmamızda da kısa dönem bor grubunda elde edilen kemik hacim ve mineral yoğunluk değerlerinin hem kontrol kısa hem de kontrol uzun gruplarından daha yüksek çıkması Sağlam ve arkadaşlarının belirttiği gibi borun RANKL/OPG değerlerine etki ederek osteoblastik aktiviteyi artırması ve inflamatuvar infiltratı azaltması sayesinde gerçekleştiği düşünülmektedir.

Pampu ve arkadaşları tavşanlarda distraksiyon modelinde deney grubundaki hayvanlara 0,1 mg/kg olacak şekilde tek doz zoledronik asit verip 5 günlük latent dönemin ardından 5 gün boyunca 12 saatte bir 0,5 mm distraksiyon yaptıkları çalışmalarında 28 gün sonra hayvanları sakrifiye ederek kemik mineralizasyon değerlerini DEXA ölçümleri ile incelemişlerdir. Sonuç olarak ZA verdikleri gruptaki tavşanların distraksiyon boşluklarında ve pin çevrelerinde kontrol grubuna kıyasla istatistiksel olarak anlamlı daha iyi kemik mineral yoğunluğu değerlerine sahip olduğunu belirtmişlerdir (197). Pampu ve arkadaşlarının yaptıkları bir diğer benzer çalışmada da tavşanlara aynı şekilde zoledronik asit verilmiş ve aynı prosedürler uygulandıktan sonra 28 gün sonunda sakrifiye edilerek bölgede oluşan osteoblast,

osteoklast ve kollajen miktarları histomorfometrik olarak değerlendirilmiştir. Sonuç olarak deney grubunda tüm bu değerlerin yüksek olduğu ve 28 günlük süre sonunda kemikleşmenin kontrol grubundan iyi olduğu belirtilmiştir (191). Bizim yapmış olduğumuz çalışmada da borik asit ile sistemik olarak beslenen tavşanlarda 21 günlük dönemde kontrol kısa ve uzun grupları ile kıyaslandığında istatistiksel olarak anlamlı kemik mineral yoğunluğu değerleri saptanmış ve histolojik olarak da daha iyi kemik hacmine sahip olduğu görülmüştür. Histoloji ve Mikro BT verileri dikkate alındığında elde edilen sonuçlar borun kısa dönemde kemik mineralizasyonu ve hacmini kontrol grubunun uzun dönem sonuçlarından daha fazla artırdığını göstermesi çarpıcıdır. Bu sonuçlara dayanarak borik asidin distraksiyon osteogenezisinde sistemik olarak kullanılması DO'daki pekiştirme süresini kısaltmaya yönelik umut vaat edici görünmektedir.

Düşük doz lazer tedavisinin de kemik iyileşmesi üzerine olumlu etkilerini gösteren birçok çalışma literatürde yayınlanmıştır. Saito ve arkadaşları rapit palatal sutur ekspansiyonu yaptıkları çalışmalarında farklı dozlarda ve sürelerde DDLT uygulamışlardır. Sonuç olarak da etkinin doza bağlı olduğu ve uygun dozda DDLT'nin kemik iyileşmesi üzerine etkilerinin kontrol grubuna nazaran daha iyi olduğu vurgulanmıştır (176). Bizim çalışmamızda da lazer uzun dönem grubu neredeyse bor gruplarına yakın bir kemik mineralizasyon değerlerine sahip olduğu görülmüştür ki bu sonuç Saito ve arkadaşlarının çalışmalarına benzerlik göstermektedir. Tim ve arkadaşları tarafından yapılan bir çalışmada da ratların tibialarında kritik boyutta defekt oluşturulmuş ve çalışma grubundaki ratlara galyum-aliminyum-arsenid diyot lazer ile düşük yoğunluklu lazer terapisi (830 nm dalga boyu, 2,8J enerji) uygulanmıştır. Sonuç olarak DDLT'nin kollajen genlerinin ekspresyonunda belirgin bir artış yaratarak kemik iyileşmesini geliştirdiğini göstermişlerdir (177). Bu sonuç da bizim elde ettiğimiz sonuca benzerlik göstermektedir. Ancak kısa dönem lazer grubu ile kontrol grubu arasında istatistiksel olarak anlamlı bir farklılığın bulunmayışı DDLT'nin kısa dönemde etkinliğinin olmadığını göstermektedir. Bu sonuçlardan farklı olarak Atasoy ve arkadaşları ratlarda oluşturdukları kemik defekti bölgelerine 940 nm dalga boyunda 5, 10 ve 20 J/cm² enerjide galyum – aliminyum – arsenid lazer uygulamış, 4 ve 8 haftalık sonuçlarında kontrol grubuna göre histolojik

olarak anlamlı bir sonuç elde edememişlerdir (202). Sonuç olarak DDLT'nin kısa dönemde osteoblastik aktiviteyi yeteri kadar artırmadığı ancak uzun dönemde yeterli kemik mineralizasyon ve alan değerlerine sahip olduğu gözlenmiştir. Bu nedenle DDLT'nin Saito ve arkadaşlarının belirttiği gibi doza bağımlı etkinliği olabileceği ve farklı dozlarda daha etkin olabileceği bu nedenle de aynı çalışmanın ek olarak farklı dozlarda uygulanmasının DDLT'nin kemik iyileşmesi üzerine etkilerini kıyaslamak amacı ile daha iyi sonuçlara varılabileceği düşünülmektedir. Kan ve ark tavşan distraksiyon modelinde DDLT'nin yeni kemik oluşumu üzerine etkilerini radyografik ve histolojik olarak değerlendirdikleri çalışmalarında 7.5 J GaAlAs lazer ile DDLT uygulamışlardır. 28 ve 56 günlük konsolidasyon süresi sonunda sakrifikasyonları gerçekleştirerek kontrol grupları ile yeni oluşan kemiğin mineralizasyon değerlerini karşılaştırmışlardır (33). Sonuç olarak kısa dönemde DDLT uygulanan grupta diğer gruplara kıyasla daha yüksek kemik yoğunluğu değerlerinin olduğu uzun dönemde ise DDLT uygulanan grup ile kontrol grubu arasında farklılığın olmadığını belirtmişlerdir. Kan ve ark DDLT'nin kısa dönemdeki etkinliğinin hücresel aktiviteleri (çoğalma ve farklılaşmayı) artırmasından kaynaklandığını, uzun dönemdeki etkinliğinin yeterli olmamasını ise mineralize olmuş dokularda etkinliğinin daha az olmasına bağlamaktadır.

Distraksiyon aralığında meydana gelen kemiğin pekiştirme dönemindeki mineralizasyonu zaman almaktadır. Bu dönem DO' nun en uzun sürecidir ve tüm bu süre boyunca fiksasyon amacı ile distraksiyon cihazının çıkarılmaması gerekmektedir (191). Pekiştirme döneminin süresinin uzun olması ve tüm bu süre boyunca distraksiyon cihazının bölgede kalması gerekliliği bir takım komplikasyonları da beraberinde getirmektedir. Bunlar arasında enfeksiyon, distraktörün kırılması, pinlerin gevşemesi, rezidüel kemik kırılması ve kemik segmentlerin dislokasyonu sayılabilir (7, 168, 191, 192). Aynı zamanda bu sürenin uzaması hastalar açısından da zordur. Bu nedenle birçok araştırmacı bu pekiştirme döneminin kısaltılmasına yönelik çalışmalara yoğunlaşmıştır. Osteoblast benzeri hücrelerin kullanılması, büyüme faktörlerinin uygulanması, hormonlar, demineralize kemik matriksinin kullanılması, kalsiyum sülfat, elektrik, ultrasonik ve lazer stimülasyonların kullanılması ve bisfosfonatların kullanılması gibi birçok yöntem

pekiştirme dönemini kısaltmaya yönelik kullanılmıştır (33, 191, 193-201). Bizim çalışmamızın sonuçlarına göre sistemik olarak bor verilen deneklerde 3 haftalık dönemde elde edilen kemik hacmi ve mineral yoğunluk değerlerinin kontrol grubunun 6 haftalık sonuçlarından daha iyi olduğu belirlenmiştir. Elde edilen bu sonuçlara göre DO'de sistemik bor uygulamasının pekiştirme döneminde beklenen süreyi azaltabileceği ve bu sonuçların umut vaadedici olduğu kanaatindeyiz.

Bor kısa dönem grubunun neredeyse bor uzun dönem sonuçlarına yakın kemik mineralizasyon ve oluşumuna sahip olması dikkat çekicidir. Mikro BT ölçümleri ile elde edilen kemik mineral yoğunluğu verileri açısından bor kısa grubunun, kontrol uzun grubuna göre istatistiksel olarak anlamlı seviyede yüksek olması ve pozitif kontrol grubu olarak değerlendirilen lazer uzun grubuna göre ise anlamlı olmamakla beraber yüksek mineral yoğunluğu verileri elde edilmesi dikkat çekicidir. Bunun da örneklem sayısının yetersiz olması nedeni ile olabileceği denek sayısının artırılması ile istatistiksel olarak anlamlı farklılıkların daha net bir şekilde görülebileceği düşünülmektedir.

DO' nun önemli bir dezavantajı olarak görülen ve çeşitli komplikasyonlara neden olabilen uzun pekiştirme fazının kısaltılabilmesi amacı ile tasarladığımız çalışmada elde edilen veriler sistemik bor uygulamasının bu amaçla kullanılabileceği yönünde umut vericidir.

6. SONUÇ

Çene ve yüz bölgesinde travmatik, patolojik veya rezorptif nedenlerle görülen kemik kayıplarının rekonstrüksiyonunda ve alveolar kemik kayıplarının tedavisinde otojen, allojen ya da alloplastik greftler ile augmentasyon, yönlendirilmiş kemik rejenerasyonu, sandviç osteotomisi gibi birçok yöntem kullanılmaktadır. Distraksiyon osteogenezisi bu yöntemler içinde kemikteki rekonstrüksiyona eş zamanlı olarak yumuşak dokuların ve kas dokularının da adaptasyonunu sağlayan bir yöntem olarak karşımıza çıkmaktadır. Alveolar kemik kayıplarının en sık görülen sebepleri arasında periodontal hastalıklar, bölgeye gelen travmalar, travmatik diş çekimleri, tümör ve kanser rezeksiyonları ile gelişimsel bozukluklar yer almaktadır. Aynı zamanda bölgede uygulanan Distraksiyon Osteogenezisi yönteminin osteotomi safhası da bölgede travmaya neden olmaktadır. Konsolidasyon döneminde ise hasta uzun süre ağız içi ya da ağız dışı distraksiyon apareylerini kullanmak zorunda kalmaktadır ki bu durum hastanın sosyal yaşantısını olumsuz yönde etkilemektedir. Ayrıca bölgede distraktörü tutmak için yerleştirilen pinlerin bulunduğu çevre dokularında olası bir enfeksiyon yapılan işlemi olumsuz etkileyebilmektedir. Tüm bu durumlar düşünüldüğünde konsolidasyon süresini azaltmak ve bölgede mevcut olan osteoblastları ve osteoprojenitör (kemik öncülü hücreleri) hücreleri aktive etmek suretiyle DO ile elde edilen kemiğin kalitesini ve miktarını artırarak olgunlaşma sürecini kısaltmak amacı ile bölgeye stimüle edici ajanların verilmesi gerekmektedir. Borik asit bölgedeki kemik minerilazasyon sürecini hızlandıran, BMP'leri, ve RunX2 gibi osteostimülan mediatörleri uyarak osteojenik aktiviteyi artıran ve maturasyon süresini kısaltan ajanlardan biri olarak karşımıza çıkmaktadır. Bor aynı zamanda antioksidan olarak görev yaparak oksijenasyonu ve kanlanmayı da artırmakta bu etkisi ile de bölgedeki iyileşme potansiyelini artırmaktadır.

Bu araştırmada kullanılan tavşanlar üç gruba ayrılmıştır. Gruplardan birinde mandibuler korpusun lateral yüzeyinde uygulanan standart bir osteotomi işlemi ile kortikokansellöz kemik segmentinin kademeli olarak distraksiyonu yapılmıştır. Diğer gruptaki tavşanlara bu prosedüre ek olarak sistemik bor ile 15 gün boyunca günde bir defa 3 mg/kg olacak şekilde borik asit uygulanmıştır. Üçüncü ve son gruptaki

hayvanlara ise distraksiyon prosedürüne ek olarak düşük doz lazer tedavisi (DDLTL) uygulanmıştır. Ve elde edilen sonuçlar klinik mikro BT ve histomorfometrik olarak değerlendirilmiştir.

1. Klinik olarak enfeksiyon varlığı açısından değerlendirme yapılmıştır. Bu değerlendirmede kontrol kısa grubunda 2 hayvanda ve kontrol uzun grubunda 2 hayvanda enfeksiyona rastlanmıştır. Bunun nedeni olarak da bor ve lazer gruplarında bölgedeki iyileşmenin hızlı olması ve yine uygulanan ajanların antibakteriyel ve antioksidan etkinliklerinden dolayı enflamasyonu engellemelerinden kaynaklanabileceğini düşünmekteyiz.
2. Klinik anlamda yapılan bir diğer değerlendirme sakrifikasyon sonrasında elde edilen histopatolojik kesitlerde deneklerin alt çenelerinin distraktör uygulanan deney tarafları ile işlem yapılmayan kontrol tarafları arasında ve grupların birbirleri arasında kıyaslamalı olarak kemik kalitesi sübjektif olarak değerlendirilmiştir. Bor uygulanan her iki grupta bor uygulanmayan gruplara kıyasla daha fazla kemik kalınlığına sahip olduğu gözlenmiştir. Lazer uygulanan gruplarda ise kontrol grubuna kıyasla daha fazla kemik kalınlığına sahip olduğu gözlenmiştir. Kontrol gruplarında özellikle de kontrol kısa grubunda kemiğin halen maturasyonunun devam ettiği ve bölgedeki iyileşmenin diğer gruplara göre daha yavaş olduğu kaydedilmiştir.
3. Mikro BT incelemelerinde gruplar fantom çeneden alınan görüntüler ile ve birbirleri ile kıyaslanarak kemik mineral yoğunluğu açısından değerlendirilmiştir. Distraksiyon boşluğundaki kemik mineral yoğunluğu bor gruplarında diğer gruplara nazaran daha çok olarak bulunmuştur. Bor grupları arasındaki farklılıklar ise istatistiksel olarak anlamlı değildir. Bu sonuçlara bakıldığında distraksiyon osteogenezisi uygulanan tavşanlarda sistemik bor uygulaması ile 21 gün sonunda elde edilen kemik mineral yoğunluğunun aynı grubun neredeyse 42 günlük sonuçlarına eşit olduğu hatta kontrol grubunda 42 gün sonunda elde edilen sonuçlardan istatistiksel olarak anlamlı seviyede daha yüksek olduğu gözlenmiştir. Güncel distraksiyon çalışmalarındaki esas amaç distraksiyon sonrası bekleme süresi olan pekiştirme süresinin kısaltılmasına yöneliktir. Bizim bu çalışmada elde ettiğimiz verilere

dayanarak distraksiyon osteogenezisinde sistemik bor uygulamasının bu pekiştirme süresini azaltacağını ve elde edilen kemik kalitesini artıracığını dolayısı ile pekiştirme dönemi komplikasyonları olan pin yolu enfeksiyonu, distraktörün gevşemesi sonucu görülen nüksleri ve hastanın sosyal yaşantısındaki sıkıntılarını azaltacağını ve elimine edeceğini öngörebiliriz. Kısa süre içinde klinik, radyografik ve histomorfometrik olarak daha iyi kemikleşme sonuçlarına ulaşılması borun distraksiyon osteogenezisinde pekiştirme dönemini kısaltması açısından umut vericidir.

4. Histomorfometrik olarak toluidin mavisi boyama yapılan non-dekalsifiye kesitlerde distraksiyon boşluğunda yeni oluşan kemik adacıkları mm^2 cinsinden ölçülerek hesaplanmıştır. Bu sonuçlarda Mikro BT sonuçları ile benzerlik göstermektedir. Sonuç olarak sistemik borik asit uygulanan gruplarda diğer kontrol gruplarına ve lazer gruplarına kıyasla daha çok kemik adacıklarının oluştuğu ve trabekülasyonlarının daha iyi olduğu gözlenmiştir. Sistemik bor uygulaması yapılan tavşanlarda 21 gün sonunda yeni oluşan kemik adacıkları neredeyse uzun dönem bor grubuna yakın çıktığı ancak aradaki farklılığın anlamlı olmadığı gözlenmiştir.
5. Bor uygulanan grupta 10 günlük konsolidasyon dönemi sonunda elde edilen kemik mineral yoğunluk değerleri 30 günlük konsolidasyon süresine sahip kontrol uzun grubuna göre istatistiksel olarak anlamlı seviyede yüksek olması ve pozitif kontrol grubu olarak değerlendirilen DDLT uygulanan ve 30 günlük konsolidasyon süresine sahip olan lazer uzun grubuna göre ise istatistiksel olarak anlamlı olmamakla birlikte yüksek mineral yoğunluğu verileri elde edilmesi çarpıcıdır. Bu sonuçlar da borun sistemik olarak uygulanmasının distraksiyon osteogenezisinde pekiştirme süresini kısaltacağı, elde edilen kemiğin kalitesini artıracığını sonuç olarak pekiştirme dönemi komplikasyonlarını azaltacağını ya da elimine edeceğini düşünmekteyiz.
6. Sonuç olarak çalışmamız sistemik olarak uygulanan borik asitin osteogenezisi stimüle ederek hızlandırdığını göstermektedir. DO ile sağlanan kemiğin kalitesini ve miktarını artırıp matürasyon süresini azaltmak suretiyle uzun süre pekiştirme süreci için beklemek istemeyen hastalarda borik asitin yararlı olacağını düşünmekteyiz.

7. Benzer alıřmaların farklı konsolidasyon süreleri beklerek ve farklı dozlarda bor uygulanarak daha fazla örneklem grubuna sahip hayvan gruplarında yapılmasının Borik asitin insanda uygulanan DO yöntemine etkisini deęerlendirmede faydalı olacağı kanaatindeyiz.



7. ÖZET

Distraksiyon Osteogenezis (DO), 1992 yılından itibaren maksillofasiyal bölgedeki kemik deformitelerinde etkin bir tedavi seçeneği olarak yerini almıştır. Bu sayede kademeli olarak belli bir sürede büyük kemik hareketlendirmeleri yapılabilmekte ve aynı zamanda yumuşak dokuların da adaptasyonu için yeterli zaman sağlanmaktadır. DO' da konsolidasyon (pekiştirme) süresinin operasyondan önce tam olarak tahmin edilememesi ve 12 haftaya kadar uzayabilmesi DO' nun en büyük dezavantajı olarak görülmektedir. Ayrıca konsolidasyon süresi boyunca, operasyon bölgesi, distraksiyon apareyinin veya rezidüel kemiğin fraktürü ve enfeksiyonu gibi komplikasyonlar açısından risk altındadır. Bu yüzden son dönemde yapılan çalışmalar bu konsolidasyon süresinin kısaltılmasını hedeflemektedir.

Çalışmamızda 30 adet Yeni Zelanda tavşanı bor uygulanan ve düşük doz lazer tedavisi (DDLT) uygulanan iki deney grubu ve kontrol grubu şeklinde rastgele üç eşit gruba ayrılmıştır. Genel anestezi altında tüm hayvanların sol mandibulalarına DO uygulanmış, deney grubundaki hayvanlara borik asit oral gavaj yolu ile verilmiş ve DDLT uygulanmıştır, kontrol grubunda ek bir uygulama yapılmamıştır. Operasyon sonrası 5 günlük latent dönemi takiben günlük 1 mm olacak şekilde sonraki 7 günde toplam 7 mm distraksiyon yapılmıştır. Tüm üç gruptan beşer adet tavşan ameliyattan sonra 3. haftada ve yine beşer adet tavşan ameliyattan sonraki 6. haftada sakrifiye edilmiştir. Distraksiyon sahasında oluşan kemik radyografik ve histomorfometrik olarak değerlendirilmiştir.

Primer amacımız borik asidin (BA) DO ile yeni oluşan kemik üzerindeki etkilerinin değerlendirilmesidir. Borik Asit (BA) çeşitli endüstri ve tüketim ürünlerinde büyük ölçüde kullanılan suda çözünen bir organik asittir. BA farmakokinetiği hayvanlarda ve insanda incelenmiştir. BA oral girdileri bütün memelilerde kolaylıkla ve tam olarak emilmektedir ve dolaşıma geçen BA, pasif difüzyonla vücudun bütün bölgelerine dağılmaktadır. Bu dağılımla birlikte borun kemiklerdeki konsantrasyonu kandakinin 4 katı kadar fazlasına ulaşmaktadır. Çalışmamızda bor ve DDLT uygulamasının, yeni oluşan kemiğin rejenerasyon hızına

ve kemik kalitesine etkilerinin karşılaştırmalı olarak değerlendirilmiştir. Sonuçlara göre DO esnasında uygulanan sistemik borun kemiğin mineralizasyonunu lazer ve kontrol gruplarına göre hızlandırdığı belirlenmiştir. Ayrıca bor gruplarındaki uzun ve kısa dönem sonuçlarının neredeyse birbirine yakın çıkması konsolidasyon dönemini kısaltabileceğini dolayısı ile tedavi süresini de azaltabileceğini düşündürmektedir. Bu nedenle yapılan çalışma sonuçlarına göre dünya rezervlerinin yaklaşık %70' ine ev sahipliği yapan ülkemizdeki borun tıpta ve dişhekimliğinde önemli bir yeri olan DO' da ki konsolidasyon süresini azaltması ve buna bağlı oluşabilecek muhtemel komplikasyonları azaltması umut vaadedici görünmektedir.

Anahtar Kelimeler: Distraksiyon osteogenesisiz, borik asit, mandibular uzatma, Düşük Doz Lazer Tedavisi

8. ABSTRACT

DO has been used since 1992 to overcome these problems and correct the deformities on maxillofacial region efficiently. Thus, large bone movements can be done gradually and the soft tissues are given enough time to adapt concurrently. The most important disadvantage of DO is that the consolidation period can not be predicted before DO and it can be lasted about 12 weeks. Additionally, the operation field is at risk of fracturing the distraction appliance or residual bone and infection during the consolidation period. Therefore, the consolidation period should be shortened.

30 New Zealand rabbits divided into three groups randomly, 10 of which will be the boron group, 10 of which Low Level laser Treatment (LLLT) group and the remaining ones fulfilled controls for this study. Under general anesthesia, all animals were undergoing unilateral (left) mandibular lengthening via DO. In the experimental groups, animals (n=7) were received boric acid, LLLT and the control group animals are going to be kept without any additional procedure. After 5 days latent period, distraction was done daily 1 mm and totally 7 mm at day 7. Five rabbits from all of three groups (totally 15 rabbits) were sacrificed at the week 3 and remaining rabbits of all groups were sacrificed at the week 6. Mandibles of rabbits were dissected to examine histomorphometrically and radiologically.

The aim of this study is to evaluate the effect of boron on the new forming bone during DO in rabbits. Boric Acid (BA) is a highly water- soluble inorganic acid that is widely used in variety of industrial processes and consumer products. The pharmacokinetics of BA has been studied in animals and humans. Orally administered BA is readily and completely absorbed in all mammals and absorbed BA appears to be rapidly distributed throughout the body water via passive diffusion. Following administration of BA, the concentrations of Boron in bone are four times more than those in blood. The systemic use of BA in our study aims to find and show the effect of Boron in regeneration rate and quality of new forming bone. According to the results, it was determined that application of systemic boron during DO

accelerated the mineralization of bone compared to laser and control groups. In addition, the long and short term results of boron groups are close to each other may shorten the consolidation period and therefore reduce the duration of treatment. According to the results of this study, boron in our country which hosts about %70 of World reserve, seems promising to reduce the consolidation period and the possible complications that may arise in DO, which is an important treatment method in medicine and dentistry.

Keywords: Distraction Osteogenesis; Boric acid; Mandibular Lengthening; Low Level Laser Therapy.



9. KAYNAKLAR

1. Sailhan F. Bone lengthening (distraction osteogenesis): a literature review. *Osteoporos Int* 2011;**22**(6):2011-2015.
2. Karp NS, McCarthy JG, Schreiber JS, Sissons HA, Thorne CH. Membranous bone lengthening: a serial histological study. *Ann Plast Surg* 1992;**29**(1):2-7.
3. McCarthy JG, Katzen JT, Hopper R, Grayson BH. The first decade of mandibular distraction: lessons we have learned. *Plast Reconstr Surg* 2002;**110**(7):1704-1713.
4. Codivilla A. On the means of lengthening, in the lower limbs, the muscles and tissues which are shortened through deformity. 1904. *Clin Orthop Relat Res* 1994(301):4-9.
5. Ilizarov GA. The tension-stress effect on the genesis and growth of tissues. Part I. The influence of stability of fixation and soft-tissue preservation. *Clin Orthop Relat Res* 1989(238):249-281.
6. Ilizarov GA. The tension-stress effect on the genesis and growth of tissues: Part II. The influence of the rate and frequency of distraction. *Clin Orthop Relat Res* 1989(239):263-285.
7. Paley D. Problems, obstacles, and complications of limb lengthening by the Ilizarov technique. *Clin Orthop Relat Res* 1990(250):81-104.
8. De Bastiani G, Aldegheri R, Renzi-Brivio L, Trivella G. Limb lengthening by callus distraction (callotaxis). *J Pediatr Orthop* 1987;**7**(2):129-134.
9. Nielsen FH. Boron-an overlooked element of potential nutritional importance. *Nutrition Today* 1988(23): 4-7.
10. Hakki SS, Bozkurt BS, Hakki EE. Boron regulates mineralized tissue-associated proteins in osteoblasts (MC3T3-E1). *Journal of Trace Elements in Medicine and Biology* 2010;**24**(4):243-250.
11. Dogan A, Demirci S, Bayir Y, Halici Z, Karakus E, Aydin A, et al. Boron containing poly-(lactide-co-glycolide) (PLGA) scaffolds for bone tissue engineering. *Mater Sci Eng C Mater Biol Appl* 2014;**44**:246-253.
12. Hakki SS, Bozkurt BS, Hakki EE. Boron regulates mineralized tissue-associated proteins in osteoblasts (MC3T3-E1). *J Trace Elem Med Biol* 2010;**24**(4):243-250.
13. Benderdour M, Bui-Van T, Dicko A, Belleville F. In vivo and in vitro effects of boron and boronated compounds. *J Trace Elem Med Biol* 1998;**12**(1):2-7.

14. Dzondo-Gadet M, Mayap-Nzietchueng R, Hess K, Nabet P, Belleville F, Dousset B. Action of boron at the molecular level: effects on transcription and translation in an acellular system. *Biol Trace Elem Res* 2002;**85**(1):23-33.
15. Sikavitsas VI, Temenoff JS, Mikos AG. Biomaterials and bone mechanotransduction. *Biomaterials* 2001;**22**(19):2581-2593.
16. Webb JCJ, Tricker J. A Review of Fracture Healing. *Current Orthopaedics* 2000(14):457-463.
17. Nancy A, Whitson SW, Blanco P. Bone. In: Nanci A, editor. *Ten Cate's Oral Histology*. St. Louis, Missouri: Mosby Inc, 2003. p. 111-145.
18. Ross MH, Pawlina W. Bone. In: Ross MH, editor. *Histology: A Text and Atlas: With Correlated Cell and Molecular Biology*, 6 ed. Philadelphia: Lippincott Williams & Wilkins, 2011. p. 218-237.
19. Erdoğan D, Hatipoğlu M, Görgün M, Ilgaz C. Genel Histoloji. Ankara: Hatipoğlu Yayın Evi, 1999.
20. Kalfas IH. Principles of bone healing. *Neurosurg Focus* 2001;**10**(4):E1.
21. Aktaş ÜKA. Dental implantlarda greft kullanımı. *Türkiye Klinikleri Dergisi İmplantoloji Sayısı* 2010(1):23-30.
22. Tanaka E, Miyawaki Y, del Pozo R, Tanne K. Changes in the biomechanical properties of the rat interparietal suture incident to continuous tensile force application. *Arch Oral Biol* 2000;**45**(12):1059-1064.
23. Kierszenbaum AL. Histoloji ve Hücre Biyolojisi: Patolojiye Giriş. İstanbul: Palme Yayıncılık, 2006.
24. Young B, Heath JW. *Wheather's Functional Histology*, 4th Edition. Edinburgh: Churchill Livingstone, 2000.
25. Doblaré M, García JM, Gómez MJ. Modelling bone tissue fracture and healing: a review. *Engineering Fracture Mechanics* 2004;**71**(13-14):1809-1840.
26. Çay HF, Sezer N. Kemik yapısı ve kemik döngüsü üzerine bir derleme. *Fiziksel Tıp Dergisi* 2002;**5**(3):177-184.
27. Soydan N. Genel Histoloji. İstanbul: İ. Ü. Basımevi ve Film Merkezi, 1982.

28. Kayalı H. Genel Histoloji. İstanbul: İstanbul Üniversitesi Cerrahpaşa Tıp Fakültesi Yayınları, 1989.
29. Tekelioğlu M. Genel Tıp Histolojisi. İstanbul: Beta Basın Yayın Dağıtım, 1989.
30. Bloom W, Fawcett DW. A textbook of histology, 10th ed. Edition. Philadelphia: W.B. Saunders, 1975.
31. Ducy P, Zhang R, Geoffroy V, Ridall AL, Karsenty G. Osf2/Cbfa1: a transcriptional activator of osteoblast differentiation. *Cell* 1997;**89**(5):747-754.
32. Garant PR. Oral Cells and Tissues: Quintessence Publishing Company, 2003.
33. Kan B, Tasar F, Korkusuz P, Ersoy O, Cetinkaya A, Gur CZ, et al. Histomorphometrical and radiological comparison of low-level laser therapy effects on distraction osteogenesis: experimental study. *Lasers Med Sci* 2014;**29**(1):213-220.
34. Miller SC, Jee WS. Bone lining cells. In: Hall BK, editor. Bone. Boca Raton: FL: CRC Press, 1992. p. 1-20.
35. Parfitt AM. Osteonal and hemi-osteonal remodeling: the spatial and temporal framework for signal traffic in adult human bone. *J Cell Biochem* 1994;**55**(3):273-286.
36. Fukushima O, Bekker PJ, Gay CV. Ultrastructural localization of tartrate-resistant acid phosphatase (purple acid phosphatase) activity in chicken cartilage and bone. *Am J Anat* 1991;**191**(3):228-236.
37. Minkin C. Bone acid phosphatase: tartrate-resistant acid phosphatase as a marker of osteoclast function. *Calcif Tissue Int* 1982;**34**(3):285-290.
38. Faust J, Lacey DL, Hunt P, Burgess TL, Scully S, Van G, et al. Osteoclast markers accumulate on cells developing from human peripheral blood mononuclear precursors. *J Cell Biochem* 1999;**72**(1):67-80.
39. Ghiasi MS, Chen J, Vaziri A, Rodriguez EK, Nazarian A. Bone fracture healing in mechanobiological modeling: A review of principles and methods. *Bone Rep* 2017;**6**:87-100.
40. Komori T, Kishimoto T. Cbfa1 in bone development. *Curr Opin Genet Dev* 1998;**8**(4):494-499.
41. Nauth A, Giannoudis PV, Einhorn TA, Hankenson KD, Friedlaender GE, Li R, et al. Growth factors: beyond bone morphogenetic proteins. *J Orthop Trauma* 2010;**24**(9):543-546.

42. Shetty V, Bertolami CN. Wound Healing. In: Miloro M, editor. PETERSON'S PRINCIPLES OF ORAL AND MAXILLOFACIAL SURGERY, 2nd ed. London: BC Decker Inc, 2004. p. 22-23.
43. Pivonka P, Dunstan CR. Role of mathematical modeling in bone fracture healing. *Bonekey Rep* 2012;**1**:221.
44. Jilka RL. Biology of the basic multicellular unit and the pathophysiology of osteoporosis. *Med Pediatr Oncol* 2003;**41**(3):182-185.
45. Frost HM. A brief review for orthopedic surgeons: fatigue damage (microdamage) in bone (its determinants and clinical implications). *J Orthop Sci* 1998;**3**(5):272-281.
46. Frost HM. From Wolff's law to the Utah paradigm: insights about bone physiology and its clinical applications. *Anat Rec* 2001;**262**(4):398-419.
47. Pountos I, Georgouli T, Blokhuis TJ, Pape HC, Giannoudis PV. Pharmacological agents and impairment of fracture healing: what is the evidence? *Injury* 2008;**39**(4):384-394.
48. Nancy A, Whitson SW, Blanco P. Bone. In: Nancy A, editor. Ten Cate's Oral Histology. Louis, Missouri: Mosby Inc., 2003. p. 111.
49. Cruess RL. Healing of bone, tendon and ligament Fractures. Philadelphia: Lippincott Company, 1984. p. 147-167.
50. Karpouzou A, Diamantis E, Farmaki P, Savvanis S, Troupis T. Nutritional Aspects of Bone Health and Fracture Healing. *J Osteoporos* 2017;**2017**:4218472.
51. Borges JL, Freitas A, Bilezikian JP. Accelerated fracture healing with teriparatide. *Arq Bras Endocrinol Metabol* 2013;**57**(2):153-156.
52. Simpson CM, Calori GM, Giannoudis PV. Diabetes and fracture healing: the skeletal effects of diabetic drugs. *Expert Opin Drug Saf* 2012;**11**(2):215-220.
53. Vannucci L, Brandi ML. Healing of the bone with anti-fracture drugs. *Expert Opin Pharmacother* 2016;**17**(17):2267-2272.
54. Stohs SJ, Ray SD. A review and evaluation of the efficacy and safety of *Cissus quadrangularis* extracts. *Phytother Res* 2013;**27**(8):1107-1114.
55. Forster Y, Bernhardt R, Hintze V, Moller S, Schnabelrauch M, Scharnweber D, et al. Collagen/glycosaminoglycan coatings enhance new bone formation in a critical size bone defect - A pilot study in rats. *Mater Sci Eng C Mater Biol Appl* 2017;**71**:84-92.

56. Pritchett JW. L-dopa in the treatment of nonunited fractures. *Clin Orthop Relat Res* 1990(255):293-300.
57. Picke AK, Salbach-Hirsch J, Hintze V, Rother S, Rauner M, Kascholke C, et al. Sulfated hyaluronan improves bone regeneration of diabetic rats by binding sclerostin and enhancing osteoblast function. *Biomaterials* 2016;**96**:11-23.
58. Dodds RA, Catterall A, Bitensky L, Chayen J. Effects on fracture healing of an antagonist of the vitamin K cycle. *Calcif Tissue Int* 1984;**36**(2):233-238.
59. Junqueira CL, Carneiro J, Kelley RO. Bone. In: Junqueira CL, Kelley RO, editors. JUNQUEIRA's Basic Histology, 1st Ed ed. New Jersey: Appleton and Lange, 1995. p. 132-151.
60. Maintz G. Animal experiments in the study of the effect of ultrasonic waves on bone regeneration. *Strahlentherapie* 1950;**82**(4):631-639.
61. Fazilat F, Ghoreishian M, Fekrazad R, Kalhori KA, Khalili SD, Pinheiro AL. Cellular effect of low-level laser therapy on the rate and quality of bone formation in mandibular distraction osteogenesis. *Photomed Laser Surg* 2014;**32**(6):315-321.
62. Miloro M, Miller JJ, Stoner JA. Low-level laser effect on mandibular distraction osteogenesis. *J Oral Maxillofac Surg* 2007;**65**(2):168-176.
63. Cope JB, Samchukov ML, Cherkashin AM. Mandibular distraction osteogenesis: a historic perspective and future directions. *Am J Orthod Dentofacial Orthop* 1999;**115**(4):448-460.
64. Sharma S, Rathi A, Mittal G, Ranjan R. Distraction Osteogenesis – Evolution & Technique- An Overview. *IOSR Journal of Dental and Medical Sciences* 2016;**15**(12):115-120.
65. Korzinek K, Tepic S, Perren SM. Limb lengthening and three-dimensional deformity corrections. A retrospective clinical study. *Arch Orthop Trauma Surg* 1990;**109**(6):334-340.
66. Samchukov ML, Cherkashin AM, Cope JB. Distractionosteogenesis: history and biologic basis of new bone formation. In: Lynch SE, Genco RJ, Marx RE, editors. Tissue Engineering: Applications in Maxillofacial Surgery and Periodontics. Carol Stream, Illinois, USA: Quintessence 1999. p. 131-146.
67. McCarthy JG. The role of distraction osteogenesis in the reconstruction of the mandible in unilateral craniofacial microsomia. *Clin Plast Surg* 1994;**21**(4):625-631.
68. Perrott DH, Berger R, Vargervik K, Kaban LB. Use of a skeletal distraction device to widen the mandible: a case report. *J Oral Maxillofac Surg* 1993;**51**(4):435-439.

69. Pensler JM, Goldberg DP, Lindell B, Carroll NC. Skeletal distraction of the hypoplastic mandible. *Ann Plast Surg* 1995;**34**(2):130-136; discussion 136-137.
70. Andrade N, Gandhewar T, Kalra R. Development and evolution of distraction devices: Use of indigenous appliances for Distraction Osteogenesis-An overview. *Ann Maxillofac Surg* 2011;**1**(1):58-65.
71. Molina F, Ortiz Monasterio F. Mandibular elongation and remodeling by distraction: a farewell to major osteotomies. *Plast Reconstr Surg* 1995;**96**(4):825-840; discussion 841-822.
72. Guerrero CA, Bell WH, Contasti GI, Rodriguez AM. Mandibular widening by intraoral distraction osteogenesis. *Br J Oral Maxillofac Surg* 1997;**35**(6):383-392.
73. Iida S, Yagi T, Yamashiro T, Okura M, Takada K, Kogo M. Maxillary anterior segmental distraction osteogenesis with the dynaform system for severe maxillary retrusion in cleft lip and palate. *Plast Reconstr Surg* 2007;**120**(2):508-516.
74. Cohen SR, Rutrick RE, Burstein FD. Distraction osteogenesis of the human craniofacial skeleton: initial experience with new distraction system. *J Craniofac Surg* 1995;**6**(5):368-374.
75. Chin M, Toth BA. Distraction osteogenesis in maxillofacial surgery using internal devices: review of five cases. *J Oral Maxillofac Surg* 1996;**54**(1):45-53; discussion 54.
76. Gaggl A, Rainer H, Chiari FM. Horizontal distraction of the anterior maxilla in combination with bilateral sinuslift operation--preliminary report. *Int J Oral Maxillofac Surg* 2005;**34**(1):37-44.
77. Mohanty R, Kumar NN, Ravindran C. Vertical Alveolar Ridge Augmentation by Distraction Osteogenesis. *J Clin Diagn Res* 2015;**9**(12):ZC43-46.
78. Aronson J. Experimental and clinical experience with distraction osteogenesis. *Cleft Palate Craniofac J* 1994;**31**(6):473-481; discussion 481-472.
79. Aronson J, Harrison B, Boyd CM, Cannon DJ, Lubansky HJ, Stewart C. Mechanical induction of Osteogenesis. Preliminary studies. *Ann Clin Lab Sci* 1988;**18**(3):195-203.
80. Annino DJ, Jr., Goguen LA, Karmody CS. Distraction osteogenesis for reconstruction of mandibular symphyseal defects. *Arch Otolaryngol Head Neck Surg* 1994;**120**(9):911-916.
81. McCarthy JG. Principles of Craniofacial Distraction. In: Thorne CH, Beasley RW, Aston SJ, Barlett SP, Gurtner GC, Spear SL, editors. *Grabb and Smith's Plastic Surgery*, 6th ed. Philadelphia, USA: Lippincott Williams & Wilkins, A Wolters Kluwer Business, 2007. p. 97.

82. Samchukov ML, Cope JB, Cherkashin AM. Craniofacial distraction osteogenesis. St Louis, Missouri: Mosby Co., 2001.
83. Gantous A, Phillips JH, Catton P, Holmberg D. Distraction osteogenesis in the irradiated canine mandible. *Plast Reconstr Surg* 1994;**93**(1):164-168.
84. Murray JH, Fitch RD. Distraction Histiogenesis: Principles and Indications. *J Am Acad Orthop Surg* 1996;**4**(6):317-327.
85. Giul'nazarova SV, Kazak LA, Mashinskaia TM. [Significance of roentgenologic indications of osteogenesis in the choice of tactics in distraction osteosynthesis using G. A. Ilizarov's method in rigid pseudarthrosis]. *Ortop Travmatol Protez* 1991(9):21-24.
86. Frost HM. The biology of fracture healing. An overview for clinicians. Part I. *Clin Orthop Relat Res* 1989(248):283-293.
87. Frost HM. The biology of fracture healing. An overview for clinicians. Part II. *Clin Orthop Relat Res* 1989(248):294-309.
88. Makarov MR, Samchukov ML, Cope JB, Muirhead D. Distraction Histiogenesis. In: Samchukov ML, Cope JB, Cherkashin AM, editors. Craniofacial Distraction Osteogenesis. St Louis, Missouri: Mosby Co., 2001. p. 73-128.
89. Fisher E, Staffenberg DA, McCarthy JG, Miller DC, Zeng J. Histopathologic and biochemical changes in the muscles affected by distraction osteogenesis of the mandible. *Plast Reconstr Surg* 1997;**99**(2):366-371.
90. Huang SC, Chang CW. Electrophysiologic evaluation of neuromuscular functions during limb lengthening by callus distraction. *J Formos Med Assoc* 1997;**96**(3):172-178.
91. Schenk RK, Gachter A. Histology of distraction osteogenesis. In: Brighton CT, Friedlaender GE, Lane JM, editors. Bone Formation and Repair. Illinois, USA: The American Academy of Orthopaedic Surgeons, 1994. p. 387-394.
92. Cillo JE, Jr., Gassner R, Koepsel RR, Buckley MJ. Growth factor and cytokine gene expression in mechanically strained human osteoblast-like cells: implications for distraction osteogenesis. *Oral Surg Oral Med Oral Pathol Oral Radiol Endod* 2000;**90**(2):147-154.
93. Kunimori K, Maruoka Y, Sato M, Harada K, Omura K. The effect of mandibular distraction osteogenesis on the histology and immunohistology of keratinized gingiva. *Oral Surg Oral Med Oral Pathol Oral Radiol Endod* 2007;**103**(6):738-744.

94. Kruse-Losler B, Floren C, Stratmann U, Joos U, Meyer U. Histologic, histomorphometric and immunohistologic changes of the gingival tissues immediately following mandibular osteodistraction. *J Clin Periodontol* 2005;**32**(1):98-103.
95. Roberts WE. Bone physiology, metabolism, and biomechanics in orthodontic practice. In: Graber T, Vanarsdall R, editors. *Orthodontics, current principles and techniques*. St Louis: Mosby Co., 2000. p. 193-257.
96. Samchukov ML, Cope JB, Harper RP, Ross JD. Biomechanical considerations of mandibular lengthening and widening by gradual distraction using a computer model. *J Oral Maxillofac Surg* 1998;**56**(1):51-59.
97. Maull DJ. Review of devices for distraction osteogenesis of the craniofacial complex. *Semin Orthod* 1999;**5**(1):64-73.
98. McCarthy JG, Stelnicki EJ, Mehrara BJ, Longaker MT. Distraction osteogenesis of the craniofacial skeleton. *Plast Reconstr Surg* 2001;**107**(7):1812-1827.
99. Rachmiel A, Aizenbud D, Pillar G, Srouji S, Peled M. Bilateral mandibular distraction for patients with compromised airway analyzed by three-dimensional CT. *Int J Oral Maxillofac Surg* 2005;**34**(1):9-18.
100. Steinbacher DM, Kaban LB, Troulis MJ. Mandibular advancement by distraction osteogenesis for tracheostomy-dependent children with severe micrognathia. *J Oral Maxillofac Surg* 2005;**63**(8):1072-1079.
101. Rubio-Bueno P, Naval L, Rodriguez-Campo F, Gil-Diez JL, Diaz-Gonzalez FJ. Internal distraction osteogenesis with a unidirectional device for reconstruction of mandibular segmental defects. *J Oral Maxillofac Surg* 2005;**63**(5):598-608.
102. Polley JW, Figueroa AA. Rigid external distraction: its application in cleft maxillary deformities. *Plast Reconstr Surg* 1998;**102**(5):1360-1372; discussion 1373-1364.
103. Fonseca RJ. *Oral and Maxillofacial Surgery*. Pennsylvania: W.B. Saunders Company, 2000.
104. Grayson HB, Santiago PE. Treatment Planning and Biomechanics of Distraction Osteogenesis from an Orthodontic Perspective. *Semin Orthod* 1999;**5**(1):9-24.
105. Gallardo-Williams MT, Maronpot RR, Turner CH, Johnson CS, Harris MW, Jayo MJ, et al. Effects of boric acid supplementation on bone histomorphometry, metabolism, and biomechanical properties in aged female F-344 rats. *Biol Trace Elem Res* 2003;**93**(1-3):155-170.

106. Doğan A, Demirci S, Bayir Y, Halici Z, Karakus E, Aydin A, et al. Boron containing poly-(lactide-co-glycolide) (PLGA) scaffolds for bone tissue engineering. *Materials Science and Engineering: C* 2014;**44**:246-253.
107. McCoy H, Kenney MA, Montgomery C, Irwin A, Williams L, Orrell R. Relation of boron to the composition and mechanical properties of bone. *Environ Health Perspect* 1994;**102 Suppl 7**:49-53.
108. Nielsen FH, Hunt CD, Mullen LM, Hunt JR. Effect of dietary boron on mineral, estrogen, and testosterone metabolism in postmenopausal women. *FASEB J* 1987;**1**(5):394-397.
109. Beattie JH, Peace HS. The influence of a low-boron diet and boron supplementation on bone, major mineral and sex steroid metabolism in postmenopausal women. *Br J Nutr* 1993;**69**(3):871-884.
110. Devirian TA, Volpe SL. The physiological effects of dietary boron. *Crit Rev Food Sci Nutr* 2003;**43**(2):219-231.
111. Chapin RE, Ku WW, Kenney MA, McCoy H. The effects of dietary boric acid on bone strength in rats. *Biol Trace Elem Res* 1998;**66**(1-3):395-399.
112. Sutherland B, Strong P, King JC. Determining human dietary requirements for boron. *Biol Trace Elem Res* 1998;**66**(1-3):193-204.
113. Gorustovich AA, Steimetz T, Nielsen FH, Guglielmotti MB. A histomorphometric study of alveolar bone modelling and remodelling in mice fed a boron-deficient diet. *Arch Oral Biol* 2008;**53**(7):677-682.
114. Wilson JH, Ruzler PL. Effects of boron on growing pullets. *Biol Trace Elem Res* 1997;**56**(3):287-294.
115. Nielsen FH. Dietary fat composition modifies the effect of boron on bone characteristics and plasma lipids in rats. *Biofactors* 2004;**20**(3):161-171.
116. Naghii MR, Torkaman G, Mofid M. Effects of boron and calcium supplementation on mechanical properties of bone in rats. *Biofactors* 2006;**28**(3-4):195-201.
117. Hunt CD. The biochemical effects of physiologic amounts of dietary boron in animal nutrition models. *Environ Health Perspect* 1994;**102 Suppl 7**:35-43.
118. Board. FaN. Standing Committee on the Scientific Evaluation of Dietary Reference Intake, Institute of Medicine, Dietary reference intakes for vitamin A, vitamin K, arsenic,

boron, chromium, copper, iodine, iron, manganese, molybdenum, nickel, silicon, vanadium, and zinc. . Washington, DC: National Academy Press, 2002.

119. Meacham SL, Taper LJ, Volpe SL. Effects of boron supplementation on bone mineral density and dietary, blood, and urinary calcium, phosphorus, magnesium, and boron in female athletes. *Environ Health Perspect* 1994;**102 Suppl 7**:79-82.
120. Gorustovich AA, Steimetz T, Nielsen FH, Guglielmotti MB. Histomorphometric Study of Alveolar Bone Healing in Rats Fed a Boron-Deficient Diet. *The Anatomical Record: Advances in Integrative Anatomy and Evolutionary Biology* 2008;**291**(4):441-447.
121. Nielsen FH, Stoecker BJ. Boron and fish oil have different beneficial effects on strength and trabecular microarchitecture of bone. *J Trace Elem Med Biol* 2009;**23**(3):195-203.
122. Gorustovich AA, Steimetz T, Nielsen FH, Guglielmotti MB. Histomorphometric study of alveolar bone healing in rats fed a boron-deficient diet. *Anat Rec (Hoboken)* 2008;**291**(4):441-447.
123. Palacios C. The role of nutrients in bone health, from A to Z. *Crit Rev Food Sci Nutr* 2006;**46**(8):621-628.
124. Nzietchueng RM, Dousset B, Franck P, Benderdour M, Nabet P, Hess K. Mechanisms implicated in the effects of boron on wound healing. *J Trace Elem Med Biol* 2002;**16**(4):239-244.
125. Benderdour M, Van Bui T, Hess K, Dicko A, Belleville F, Dousset B. Effects of boron derivatives on extracellular matrix formation. *J Trace Elem Med Biol* 2000;**14**(3):168-173.
126. Lavery K, Swain P, Falb D, Alaoui-Ismaili MH. BMP-2/4 and BMP-6/7 differentially utilize cell surface receptors to induce osteoblastic differentiation of human bone marrow-derived mesenchymal stem cells. *J Biol Chem* 2008;**283**(30):20948-20958.
127. Luan Q, Desta T, Chehab L, Sanders VJ, Plattner J, Graves DT. Inhibition of experimental periodontitis by a topical boron-based antimicrobial. *J Dent Res* 2008;**87**(2):148-152.
128. Coluzzi DJ. Fundamentals of dental lasers: science and instruments. *Dental Clinics of North America* 2004;**48**(4):751-770.
129. Einstein A. Zur quanten theorie der strahlung. *Physikalische Zeitschrift* 1916(18):121-130.

130. Baxter GD. Therapeutic Lasers: Theory and Practice, 1st Edition. USA: Churchill Livingstone, 1994.
131. Goldman L, Gray JA, Goldman J, Goldman B, Meyer R. Effect of Laser Beam Impacts on Teeth. *J Am Dent Assoc* 1965;**70**:601-606.
132. Myers TD, Myers WD, Stone RM. First soft tissue study utilizing a pulsed Nd:YAG dental laser. *Northwest Dent* 1989;**68**(2):14-17.
133. Cernavin I, Pugatschew A, de Boer N, Tyas MJ. Laser applications in dentistry: a review of the literature. *Aust Dent J* 1994;**39**(1):28-32.
134. Walsh L, Goharkhay K, Verheyen P, Moritz A. Oral Laser Application. In: Moritz A, editor. Low Level Laser Therapy (LLLT). Berlin: Quintessenz, 2006. p. 521-539.
135. Karu T. Photobiology of low-power laser effects. *Health Phys* 1989;**56**(5):691-704.
136. Walsh LJ, Lavker RM, Murphy GF. Determinants of immune cell trafficking in the skin. *Lab Invest* 1990;**63**(5):592-600.
137. Walsh LJ. The current status of low level laser therapy in dentistry. Part 1. Soft tissue applications. *Aust Dent J* 1997;**42**(4):247-254.
138. Verma SK, Maheshwari S, Singh RK, Chaudhari PK. Laser in dentistry: An innovative tool in modern dental practice. *Natl J Maxillofac Surg* 2012;**3**(2):124-132.
139. He WL, Yu FY, Li CJ, Pan J, Zhuang R, Duan PJ. A systematic review and meta-analysis on the efficacy of low-level laser therapy in the management of complication after mandibular third molar surgery. *Lasers Med Sci* 2015;**30**(6):1779-1788.
140. Al-Maweri SA, Javed F, Kalakonda B, AlAizari NA, Al-Soneidar W, Al-Akwa A. Efficacy of low level laser therapy in the treatment of burning mouth syndrome: A systematic review. *Photodiagnosis Photodyn Ther* 2017;**17**:188-193.
141. Smoot B, Chiavola-Larson L, Lee J, Manibusan H, Allen DD. Effect of low-level laser therapy on pain and swelling in women with breast cancer-related lymphedema: a systematic review and meta-analysis. *J Cancer Surviv* 2015;**9**(2):287-304.
142. He M, Zhang B, Shen N, Wu N, Sun J. A systematic review and meta-analysis of the effect of low-level laser therapy (LLLT) on chemotherapy-induced oral mucositis in pediatric and young patients. *Eur J Pediatr* 2017.

143. Doeuk C, Hersant B, Bosc R, Lange F, SidAhmed-Mezi M, Bouhassira J, et al. Current indications for low level laser treatment in maxillofacial surgery: a review. *Br J Oral Maxillofac Surg* 2015;**53**(4):309-315.
144. Sonesson M, De Geer E, Subraian J, Petren S. Efficacy of low-level laser therapy in accelerating tooth movement, preventing relapse and managing acute pain during orthodontic treatment in humans: a systematic review. *BMC Oral Health* 2016;**17**(1):11.
145. Ren C, McGrath C, Yang Y. The effectiveness of low-level diode laser therapy on orthodontic pain management: a systematic review and meta-analysis. *Lasers Med Sci* 2015;**30**(7):1881-1893.
146. Aoki A, Mizutani K, Schwarz F, Sculean A, Yukna RA, Takasaki AA, et al. Periodontal and peri-implant wound healing following laser therapy. *Periodontol 2000* 2015;**68**(1):217-269.
147. Kang Y, Rabie AB, Wong RW. A review of laser applications in orthodontics. *Int J Orthod Milwaukee* 2014;**25**(1):47-56.
148. Dunn PM. Wilhelm Conrad Roentgen (1845-1923), the discovery of x rays and perinatal diagnosis. *Arch Dis Child Fetal Neonatal Ed* 2001;**84**(2):F138-139.
149. Hounsfield GN. Computerized transverse axial scanning (tomography). 1. Description of system. *Br J Radiol* 1973;**46**(552):1016-1022.
150. Feldkamp LA, Goldstein SA, Parfitt AM, Jesion G, Kleerekoper M. The direct examination of three-dimensional bone architecture in vitro by computed tomography. *J Bone Miner Res* 1989;**4**(1):3-11.
151. Jung M, Lommel D, Klimek J. The imaging of root canal obturation using micro-CT. *Int Endod J* 2005;**38**(9):617-626.
152. Çivitçi F, Arslan Malkoç M. Diş Hekimliğinde Mikro Bt'nin Kullanım Alanları. *Dicle Dişhekimliği Dergisi* 2013;**14**(2):279-284.
153. Rachmiel A, Levy M, Laufer D. Lengthening of the mandible by distraction osteogenesis: report of cases. *J Oral Maxillofac Surg* 1995;**53**(7):838-846.
154. Matev IB. Thumb reconstruction through metacarpal bone lengthening. *J Hand Surg Am* 1980;**5**(5):482-487.
155. Cohen SR, Burstein FD, Stewart MB, Rathburn MA. Maxillary-midface distraction in children with cleft lip and palate: a preliminary report. *Plast Reconstr Surg* 1997;**99**(5):1421-1428.

156. Diner PA, Kollar E, Martinez H, Vazquez MP. Submerged intraoral device for mandibular lengthening. *J Craniomaxillofac Surg* 1997;**25**(3):116-123.
157. Kisnisci RS, Iseri H, Tuz HH, Altug AT. Dentoalveolar distraction osteogenesis for rapid orthodontic canine retraction. *J Oral Maxillofac Surg* 2002;**60**(4):389-394.
158. Cedars MG, Linck DL, 2nd, Chin M, Toth BA. Advancement of the midface using distraction techniques. *Plast Reconstr Surg* 1999;**103**(2):429-441.
159. Uckan S, Dolanmaz D, Kalayci A, Cilasun U. Distraction osteogenesis of basal mandibular bone for reconstruction of the alveolar ridge. *Br J Oral Maxillofac Surg* 2002;**40**(5):393-396.
160. Dolanmaz D, Karaman AI, Durmus E, Malkoc S. Management of alveolar clefts using dento-osseous transport distraction osteogenesis. *Angle Orthod* 2003;**73**(6):723-729.
161. al Ruhaimi KA. Comparison of different distraction rates in the mandible: an experimental investigation. *Int J Oral Maxillofac Surg* 2001;**30**(3):220-227.
162. Bell WH, Harper RP, Gonzalez M, Cherkashin AM, Samchukov ML. Distraction osteogenesis to widen the mandible. *Br J Oral Maxillofac Surg* 1997;**35**(1):11-19.
163. Ploder O, Mayr W, Schnetz G, Unger E, Ewers R, Plenk H, Jr. Mandibular lengthening with an implanted motor-driven device: preliminary study in sheep. *Br J Oral Maxillofac Surg* 1999;**37**(4):273-276.
164. Aida T, Yoshioka I, Tominaga K, Fukuda J. Effects of latency period in a rabbit mandibular distraction osteogenesis. *Int J Oral Maxillofac Surg* 2003;**32**(1):54-62; discussion 63.
165. Kofod T, Pedersen TK, Norholt SE, Jensen J. Stereolithographic models for simulation and transfer of vector in vertical distraction of the mandibular ramus: a technical note. *J Craniofac Surg* 2005;**16**(4):608-614.
166. Troulis MJ, Coppe C, O'Neill MJ, Kaban LB. Ultrasound: assessment of the distraction osteogenesis wound in patients undergoing mandibular lengthening. *J Oral Maxillofac Surg* 2003;**61**(10):1144-1149.
167. Nocini PF, Albanese M, Wangerin K, Fior A, Trevisiol L, Kretschmer W. Distraction osteogenesis of the mandible: evaluation of callus distraction by B-scan ultrasonography. *J Craniomaxillofac Surg* 2002;**30**(5):286-291.

168. Terheyden H, Wang H, Warnke PH, Springer I, Erxleben A, Ludwig K, et al. Acceleration of callus maturation using rhOP-1 in mandibular distraction osteogenesis in a rat model. *Int J Oral Maxillofac Surg* 2003;**32**(5):528-533.
169. Swennen G, Dempf R, Schliephake H. Cranio-facial distraction osteogenesis: a review of the literature. Part II: Experimental studies. *Int J Oral Maxillofac Surg* 2002;**31**(2):123-135.
170. Swennen G, Schliephake H, Dempf R, Schierle H, Malevez C. Craniofacial distraction osteogenesis: a review of the literature: Part 1: clinical studies. *Int J Oral Maxillofac Surg* 2001;**30**(2):89-103.
171. Norholt SE, Jensen J, Schou S, Pedersen TK. Complications after mandibular distraction osteogenesis: a retrospective study of 131 patients. *Oral Surg Oral Med Oral Pathol Oral Radiol Endod* 2011;**111**(4):420-427.
172. Tuz HH, Kisnisci RS, Gunhan O. Histomorphometric evaluation of short-term changes in masseter muscle after lengthening the rabbit mandible by distraction osteogenesis. *J Oral Maxillofac Surg* 2003;**61**(5):615-620.
173. Djasim UM, Wolvius EB, van Neck JW, Weinans H, van der Wal KG. Recommendations for optimal distraction protocols for various animal models on the basis of a systematic review of the literature. *Int J Oral Maxillofac Surg* 2007;**36**(10):877-883.
174. Stewart KJ, Lvoff GO, White SA, Bonar SF, Walsh WR, Smart RC, et al. Mandibular distraction osteogenesis: a comparison of distraction rates in the rabbit model. *J Craniomaxillofac Surg* 1998;**26**(1):43-49.
175. Dortbudak O, Haas R, Mallath-Pokorny G. Biostimulation of bone marrow cells with a diode soft laser. *Clin Oral Implants Res* 2000;**11**(6):540-545.
176. Saito S, Shimizu N. Stimulatory effects of low-power laser irradiation on bone regeneration in midpalatal suture during expansion in the rat. *Am J Orthod Dentofacial Orthop* 1997;**111**(5):525-532.
177. Tim CR, Bossini PS, Kido HW, Malavazi I, von Zeska Kress MR, Carazzolle MF, et al. Low-level laser therapy induces an upregulation of collagen gene expression during the initial process of bone healing: a microarray analysis. *J Biomed Opt* 2016;**21**(8):88001.
178. Hall IH, Spielvogel BF, Griffin TS, Docks EL, Brotherton RJ. The effects of boron hypolipidemic agents on LDL and HDL receptor binding and related enzyme activities of rat hepatocytes, aorta cells and human fibroblasts. *Res Commun Chem Pathol Pharmacol* 1989;**65**(3):297-317.

179. Neves Ade A, Coutinho E, Vivian Cardoso M, Jaecques SV, Van Meerbeek B. Micro-CT based quantitative evaluation of caries excavation. *Dent Mater* 2010;**26**(6):579-588.
180. Efeoglu N, Wood D, Efeoglu C. Microcomputerised tomography evaluation of 10% carbamide peroxide applied to enamel. *J Dent* 2005;**33**(7):561-567.
181. Huang TT, Jones AS, He LH, Darendeliler MA, Swain MV. Characterisation of enamel white spot lesions using X-ray micro-tomography. *J Dent* 2007;**35**(9):737-743.
182. Rebaudi A, Koller B, Laib A, Trisi P. Microcomputed tomographic analysis of the peri-implant bone. *Int J Periodontics Restorative Dent* 2004;**24**(4):316-325.
183. Butz F, Ogawa T, Chang TL, Nishimura I. Three-dimensional bone-implant integration profiling using micro-computed tomography. *Int J Oral Maxillofac Implants* 2006;**21**(5):687-695.
184. Morinaga K, Kido H, Sato A, Watazu A, Matsuura M. Chronological changes in the ultrastructure of titanium-bone interfaces: analysis by light microscopy, transmission electron microscopy, and micro-computed tomography. *Clin Implant Dent Relat Res* 2009;**11**(1):59-68.
185. Klein M, Goetz H, Pazen S, Al-Nawas B, Wagner W, Duschner H. Pore characteristics of bone substitute materials assessed by microcomputed tomography. *Clin Oral Implants Res* 2009;**20**(1):67-74.
186. Hollister SJ, Lin CY, Saito E, Schek RD, Taboas JM, Williams JM, et al. Engineering craniofacial scaffolds. *Orthod Craniofac Res* 2005;**8**(3):162-173.
187. Polo CI, Lima JL, De Lucca L, Piacuzzi CB, Naclerio-Homem Mda G, Arana-Chavez VE, et al. Effect of recombinant human bone morphogenetic protein 2 associated with a variety of bone substitutes on vertical guided bone regeneration in rabbit calvarium. *J Periodontol* 2013;**84**(3):360-370.
188. Guo P, Zhou N, Lu X, Huang XP, Jiang XF, Wang Y. Dynamic Analysis of New Bone Obtained by Nonvascular Transport Distraction Osteogenesis in Canines. *J Oral Maxillofac Surg* 2016;**74**(1):151-161.
189. Lee J, Lee EN, Yoon J, Chung SM, Prasad H, Susin C, et al. Comparative study of Chinese hamster ovary cell versus Escherichia coli-derived bone morphogenetic protein-2 using the critical-size supraalveolar peri-implant defect model. *J Periodontol* 2013;**84**(3):415-422.
190. Saglam M, Hatipoglu M, Koseoglu S, Esen HH, Kelebek S. Boric acid inhibits alveolar bone loss in rats by affecting RANKL and osteoprotegerin expression. *J Periodontal Res* 2014;**49**(4):472-479.

191. Pampu AA, Dolanmaz D, Tuz HH, Avunduk MC, Kisinisci RS. Histomorphometric evaluation of the effects of zoledronic acid on mandibular distraction osteogenesis in rabbits. *J Oral Maxillofac Surg* 2008;**66**(5):905-910.
192. Little DG, Cornell MS, Hile MS, Briody J, Cowell CT, Bilston L. Effect of pamidronate on distraction osteogenesis and fixator-related osteoporosis. *Injury* 2001;**32 Suppl 4**:SD14-20.
193. Tsubota S, Tsuchiya H, Shinokawa Y, Tomita K, Minato H. Transplantation of osteoblast-like cells to the distracted callus in rabbits. *J Bone Joint Surg Br* 1999;**81**(1):125-129.
194. Okazaki H, Kurokawa T, Nakamura K, Matsushita T, Mamada K, Kawaguchi H. Stimulation of bone formation by recombinant fibroblast growth factor-2 in callotasis bone lengthening of rabbits. *Calcif Tissue Int* 1999;**64**(6):542-546.
195. El-Mowafi H, Mohsen M. The effect of low-intensity pulsed ultrasound on callus maturation in tibial distraction osteogenesis. *Int Orthop* 2005;**29**(2):121-124.
196. Tekin U, Tuz HH, Onder E, Ozkaynak O, Korkusuz P. Effects of alendronate on rate of distraction in rabbit mandibles. *J Oral Maxillofac Surg* 2008;**66**(10):2042-2049.
197. Pampu AA, Dolanmaz D, Tuz HH, Karabacakoglu A. Experimental evaluation of the effects of zoledronic acid on regenerate bone formation and osteoporosis in mandibular distraction osteogenesis. *J Oral Maxillofac Surg* 2006;**64**(8):1232-1236.
198. Hagino T, Hamada Y. Accelerating bone formation and earlier healing after using demineralized bone matrix for limb lengthening in rabbits. *J Orthop Res* 1999;**17**(2):232-237.
199. al Ruhaimi KA. Effect of calcium sulphate on the rate of osteogenesis in distracted bone. *Int J Oral Maxillofac Surg* 2001;**30**(3):228-233.
200. Kawamoto K, Kim WC, Tsuchida Y, Tsuji Y, Fujioka M, Horii M, et al. Effects of alternating current electrical stimulation on lengthening callus. *J Pediatr Orthop B* 2005;**14**(4):299-302.
201. Ebersson CP, Hogan KA, Moore DC, Ehrlich MG. Effect of low-intensity ultrasound stimulation on consolidation of the regenerate zone in a rat model of distraction osteogenesis. *J Pediatr Orthop* 2003;**23**(1):46-51.
202. Atasoy KT, Korkmaz YT, Odaci E, Hanci H. The efficacy of low-level 940 nm laser therapy with different energy intensities on bone healing. *Braz Oral Res* 2017;**31**:e7.

10. ÖZGEÇMİŞ

1987 yılında Malatya’da dünyaya geldim. İlköğretim ve lise eğitimimi Malatya’ da tamamladım. 2006 yılında Erciyes Üniversitesi Diş Hekimliği Fakültesi’nde başladığım lisans eğitimimi 2011 yılında tamamladım. Mezun olduktan sonra Malatya Ağız ve Diş Sağlığı Hastanesine atandım ve 6 ay boyunca diş hekimi pozisyonunda görev aldım. 2012 yılında İzmir Katip Çelebi Üniversitesi Diş Hekimliği Fakültesi Ağız, Diş ve Çene Cerrahisi Anabilimdalı’ nın açmış olduğu doktora eğitimine başvurarak eğitim almaya hak kazandım. İyi derecede İngilizce bilmekteyim. 2015 yılında evlendim. Karşıyaka / İzmir’ de ikamet etmekteyim.

İletişim bilgilerim;

Mustafa Kemal Mah. 6755 sok. Yüksek vadi evleri ada 25043 B-104 Blok Kat: 5
Daire: 9

Karşıyaka / İZMİR

Mail: furkancicik@hotmail.com