

T.C.

İZMİR KATİP ÇELEBİ ÜNİVERSİTESİ

SAĞLIK BİLİMLERİ ENSTİTÜSÜ

AĞIZ, DIŞ VE ÇENE CERRAHİSİ ANABİLİM DALI

**BİLATERAL GÖMÜLÜ MANDİBULAR YIRMİ YAŞ
CERRAHİSİ SONRASI UYGULANAN MANUEL LENFATİK
DRENAJ YÖNTEMİNİN ÖDEM, AĞRI VE TRİSMUSA OLAN
ETKİSİNİN DEĞERLENDİRİLMESİ**

Dt. Nuri ÜNAL

DOKTORA TEZİ

DANIŞMAN

Dr. Öğretim Üyesi Murat ULU

2019

İZMİR

T.C

İZMİR KATİP ÇELEBİ ÜNİVERSİTESİ

SAĞLIK BİLİMLERİ ENSTİTÜSÜ

AĞIZ, DIŞ VE ÇENE CERRAHİSİ ANABİLİM DALI

BİLATERAL GÖMÜLÜ MANDİBULAR YİRMİ YAŞ
CERRAHİSİ SONRASI UYGULANAN MANUEL LENFATİK
DRENAJ YÖNTEMİNİN ÖDEM, AĞRI VE TRİSMUSA OLAN
ETKİSİNİN DEĞERLENDİRİLMESİ

Dt. Nuri ÜNAL

DOKTORA TEZİ

DANIŞMAN

Dr. Öğretim Üyesi Murat ULU

2019

İZMİR

KABUL VE ONAY SAYFASI

Sağlık Bilimleri Enstitü Müdürlüğü'ne;

İzmir Katip Çelebi Üniversitesi Sağlık Bilimleri Enstitüsü **Ağız, Diş ve Çene Cerrahisi Anabilim Dalı Doktora Programı** çerçevesinde yürütülmüş olan bu çalışma aşağıdaki jüri tarafından Doktora Tezi olarak kabul edilmiştir.

Tez savunma tarihi

13 / 06 / 2019

Tez Danışmanı: Dr. Öğretim Üyesi Murat ULU

İzmir Katip Çelebi Üniversitesi

Diş Hekimliği Fakültesi

Üye : Prof. Dr. Gülsüm AK

İstanbul Üniversitesi

Diş Hekimliği Fakültesi

Üye : Prof. Dr. Ertunç DAYI

Erzincan Binali Yıldırım Üniversitesi

Diş Hekimliği Fakültesi

Üye : Prof. Dr. Gülten Kavak

İzmir Katip Çelebi Üniversitesi

Diş Hekimliği Fakültesi

Üye : Doç. Dr. Mehmet SAĞLAM

İzmir Katip Çelebi Üniversitesi

Diş Hekimliği Fakültesi

ONAY: Bu Doktora Tezi, Enstitü Yönetim Kurulu'nca belirlenen yukarıdaki jüri üyeleri tarafından uygun görülmüş ve kabul edilmiştir.

Prof. Dr. Ahmet KOYU

Enstitü Müdürü

YAYIMLAMA VE FİKRİ MÜLKİYET HAKLARI BEYANI

Enstitü tarafından onaylanan doktora tezimin tamamını veya herhangi bir kısmını, basılı (kağıt) ve elektronik formatta arşivleme ve aşağıda verilen koşullarla kullanıma açma iznini İzmir Katip Çelebi Üniversitesi'ne verdiğimi bildiririm. Bu izinle Üniversiteye verilen kullanım hakları dışındaki tüm fikri mülkiyet haklarım bende kalacak, tezimin tamamının ya da bir bölümünün gelecekteki çalışmalarda (makale, kitap, lisans ve patent vb.) kullanım hakları bana ait olacaktır.

Tezin kendi orijinal çalışmam olduğunu, başkalarının haklarını ihlal etmediğimi ve tezimin tek yetkili sahibi olduğumu beyan ve taahhüt ederim. Tezimde yer alan telif hakkı bulunan ve sahiplerinden yazılı izin alınarak kullanılması zorunlu metinlerin yazılı izin alınarak kullandığımı ve istenildiğinde suretlerini Üniversiteye teslim etmeyi taahhüt ederim.

o Tezimin tamamı dünya çapında erişime açılabilir ve bir kısmı veya tamamının fotokopisi alınabilir.

(Bu seçenekte teziniz arama motorlarında indekslenebilecek, daha sonra tezinizin erişim statüsünün değiştirilmesini talep etseniz ve kütüphane bu talebinizi yerine getirirse bile, teziniz arama motorlarının önbelleklerinde kalmaya devam edebilecektir.)

o Tezimin tarihine kadar erişime açılmasını ve fotokopi alınmasını istemiyorum (İç kapak, Özet, İçindekiler ve Kaynakça hariç)

(Bu sürenin sonunda uzatma için başvuruda bulunmadığım takdirde tezimin/raporumun tamamı her yerden erişime açılabilir, kaynak gösterilmek şartıyla bir kısmı veya tamamının fotokopisi alınabilir.)

o Tezimin tarihine kadar erişime açılmasını istemiyorum ancak kaynak gösterilmek şartıyla bir kısmı veya tamamının fotokopisinin alınmasını onaylıyorum.

...../...../.....

Nuri ÜNAL

ETİK BEYANI

Bu çalışmadaki bütün bilgi ve belgeleri akademik kurallar çerçevesinde elde ettiğimi, görsel, işitsel ve yazılı tüm bilgi ve sonuçları bilimsel ahlak kurallarına uygun olarak sunduğumu, kullandığım verilerde herhangi bir tahrifat yapmadığımı, yararlandığım kaynaklara bilimsel normlara uygun olarak atıfta bulunduğumu, tezimin kaynak gösterilen durumlar dışında özgün olduğunu, Tez Danışmanım Dr. Öğretim Üyesi Murat ULU danışmanlığında tarafımdan üretildiğini ve İzmir Katip Çelebi Üniversitesi Sağlık Bilimleri Enstitüsü Tez Yazım Kılavuzuna göre yazıldığını beyan ederim.

..../..../....

Nuri ÜNAL

TEŞEKKÜR

Hayatım boyunca aldığım tüm kararlarda en büyük destekçim olan, tüm önemli anlarımda yanımda olan, bana desteğini her an hissettiren evladı olmaktan onur ve gurur duyduğum Sevgili Annem Nazan ÜNAL' a,

Hayata dair en büyük şansım olan, hem abisi hem küçük kardeşi olduğum, canımdan çok sevdiğim Kardeşim Belkıs Çisem ÜNAL'a,

Hayatıma girdiği andan itibaren bana hep destek olan, her sıkıntımı onunla aştığım, varlığını ve sevgisini her an yanımda hissettiğim, çok sevdiğim Eşim Beyza Karadede ÜNAL'a,

Bugünlere gelmemde maddi ve manevi büyük pay sahibi olan beni doğru yönlendiren babam Hüsnü ÜNAL' a,

Ailesinin bir üyesi olduğum andan itibaren desteklerini benden esirgemeyen her problemde yol göstericim olan, tecrübe ve bilgileriyle bana ışık tutan, Sayın Prof. Dr. M. İrfan KARADEDE' ye,

Burada dostluğunu anlatmaya kelimelerin yetmeyeceği, her şeyimi paylaştığım, birlikte gülüp, birlikte ağladığım, sırtımı güvenle yasladığım, en mutlu anlarımda şahidi, can dostum, kardeşim, Dr. Dt. Keremcan KURU' ya,

Doktora eğitimim süresince, sahip olduğu tüm bilgiyi benimle paylaşan, hiçbir yardımı esirgemeyen, sabrı, anlayışı ve tecrübesi ile bana hep destek olan, ve mesleğime dair kendisinden çok fazla şey öğrendiğim doktora danışmanım Sayın Dr. Öğretim Üyesi Murat ULU' ya,

Başta Dr. Öğretim Üyesi Hüseyin Akçay olmak üzere tüm doktora eğitimim boyunca yardım ve desteklerini esirgemeyen Ağız, Diş ve Çene Cerrahisi A.D. hocalarına,

Birlikte 4,5 yıl geçirdiğim sevinci, üzüntüyü, yorgunluğu, bilgiyi paylaştığım, çok şey öğrendiğim ve bildiklerimi aktarmaya çalıştığım, birbirinden kıymetli Çene Cerrahisi Asistan Ekibi' ne,

Tezimin istatistik kısmındaki katkılarından dolayı Sayın Doç. Dr. Ferhan ELMALI'ya Asistanlık dönemim boyunca bana ağabeylik eden, mesleki ve sosyal anlamda bana çok şey katan, her zor anımda bana destek olan çok sevdiğim Dr. Dt. Seyfi KELEBEK, Dr. Dt. Toghrol ALİYEV ve Dr. Dt. M. Furkan CİCIK' a,

Kliniğin en değerli insanı, olmazsa olmazı, herşeye yeten sevgili abim Mustafa SÖNMEZ' e,

En içten teşekkürlerimi sunarım.

ÖZET

Bilateral Gömülü Mandibular Yirmi Yaş Cerrahisi Sonrası Uygulanan Manuel Lenfatik Drenaj Yönteminin Ödem, Ağrı Ve Trismus Olan Etkisinin Değerlendirilmesi

Amaç: Çalışmamızın amacı mandibular gömülü 20 yaş cerrahileri sonrası uygulanan Manuel Lenfatik Drenaj yönteminin ağrı, ödem ve trismus olan etkisini değerlendirmektir.

Gereç ve Yöntem: Çalışmamıza bilateral kemik retansiyonlu mandibular üçüncü molar dişi bulunan 46 hasta dahil edildi. Split-Mouth olarak planlanan çalışmada hastalara bir tarafın çekimini takiben Manuel Lenfatik Drenaj terapisi uygulandı. Diğer tarafta ise rutin post-operatif önerilerde bulunuldu. İki grupta da post-operatif antibiyotik, ağrı kesici ve gargara reçete edildi. Çekimleri takiben, alınan kayıtlar istatistiksel olarak karşılaştırılarak post-operatif 3. ve 7. günlerde ağrı, ödem, trismus parametreleri değerlendirildi.

Bulgular: Manuel terapi uygulanan hastalarda operasyon sonrası ağrının değerlendirilmesinde genel VAS ortalamalarında kontrol grubuna göre ağrı düzeylerinin istatistiksel olarak anlamlı derecede daha düşük olduğu görülmüştür($p<0.001$). VAS değerleri tüm zamanlarda manuel terapi grubunda kontrol grubuna göre anlamlı derecede düşük bulunmuştur. Ağız açıklıkları değerlerinde 3. günde manuel terapi grubu ortalama değerleri 31,69 mm iken kontrol grubunda bu değer 22,34 mm olarak bulunmuştur. Deney ve kontrol grupları arasındaki bu fark istatistiksel olarak anlamlıdır($p<0.001$). 7. günde ağız açıklığı değerleri karşılaştırıldığında ise manuel terapi grubu ortalama değerleri 38,56mm iken kontrol grubu ortalama değerleri 29,47 olarak bulunmuştur. Gruplar arasındaki bu fark istatistiksel olarak anlamlıdır($p<0.001$). 3dMD sistemi kullanılarak ölçülen hacimsel ödem değerleri kıyaslandığında ise T0T1 zaman aralığında deney grubu ortalama değerleri 16,92 cc iken kontrol grubunda bu değer 26,33 cc olarak bulunmuştur. T0T2 zaman aralığında deney grubu ortalama değerleri 2,78 cc iken kontrol grubunda bu değer 10,60 cc bulunmuştur. Tüm zamanlarda ortaya çıkan bu farklılık istatistiksel olarak anlamlıdır($p<0.001$).

Sonuç: Manuel Lenfatik Drenaj uygulaması; oral ve maksillofasiyal cerrahilerden sonra ödem, ağrı ve trismus engellemede kolay, ucuz ve etkin bir tedavi yöntemidir.

Anahtar kelimeler: gömülü diş, ödem, manuel lenfatik drenaj, 3dMD

ABSTRACT

Evaluation of the Effect of Manual Lymphatic Drainage Method on Edema, Pain and Trismus After Bilateral Mandibular Third Molar Surgery

Aim: The aim of this study was to evaluate the effect of Manual Lymphatic Drainage on pain, edema and trismus after mandibular third molar surgery.

Materials and Methods: 46 patients with bilateral impacted mandibular third molar teeth were included in our study. In the study which was planned as Split Mouth, the patients were followed-up with manual therapy in study group and in control group followed by routine post-operative recommendations and drug treatment. After extractions, the records were compared statistically and pain, edema and trismus parameters were evaluated on the 3rd and 7th days.

Results: According to the evaluation of postoperative pain in MLD group, pain levels were found to be significantly lower than the control group in general VAS averages. VAS values were significantly lower in MLD group than the control group at all times. In the mouth openings, the mean values of the manual therapy group were 31.69 mm on the 3rd day and this value was found as 22.34 mm in the control group. The difference between the manual therapy and control groups was statistically significant ($p < 0.001$). When the mouth opening values were compared on the 7th day, the mean values of the manual therapy group were 38.56 mm and the mean values of the control group were 29.47 mm. The difference between the groups was statistically significant ($p < 0.001$). Comparison of edema values that using 3dMD system the mean values of the manual therapy group were 16.92 cc in the T0T1 time period and 26.33 cc in the control group. The mean values of the manual therapy group were 2.78 cc in the time interval T0T2 and this value was found to be 10.60 cc in the control group. This difference was statistically significant at all times ($p < 0.001$).

Conclusion: Manual Lymphatic Drainage; It is an easy, inexpensive and effective treatment to prevent edema, pain and trismus after oral and maxillofacial surgery.

Keywords: wisdom tooth, edema, manual lymph drainage, 3dMD

İÇİNDEKİLER

Kabul ve Onay Sayfası.....	i
Yayınlama ve Fikri Mülkiyet Hakları Beyanı.....	ii
Etik Beyanı.....	iii
Teşekkür.....	iv
Özet.....	v
Abstract.....	vi
İçindekiler.....	vii
Simgeler ve Kısaltmalar Dizini.....	ix
Şekiller Dizini.....	x
Resimler Dizini.....	xi
Tablolar Dizini.....	xii
Grafikler Dizini.....	xiii
1. GİRİŞ.....	1
2. GENEL BİLGİLER.....	3
2.1. Gömülü Dişler.....	3
2.2. Gömülülük Teorileri.....	3
2.3. Gömülülüğün Etyolojisi	4
2.3.1. Sistemik Faktörler.....	4
2.3.2. Lokal Faktörler.....	5
2.4. Gömülü Alt Üçüncü Molar Dişler.....	6
2.5. Gömülü Alt Üçüncü Molar Dişlerin Sınıflandırılması.....	8
2.5.1. Ramusun Anterior Sınırıyla Olan İlişkisine Göre.....	8
2.5.2. Okluzal Düzlemlle Olan İlişkisine Göre.....	9
2.5.3. Dişin Uzun Aksının Açılanmasına Göre.....	10
2.6. Gömülü Alt Yirmi Yaş Dişlerinin Çekim Endikasyonları.....	11
2.7. Gömülü Alt Yirmi Yaş Dişlerinin Çekim Kontrendikasyonları.....	13
2.8. Gömülü Alt Üçüncü Molar Dişlerin Çekiminde Cerrahi Teknik.....	14
2.9. Gömülü Alt Üçüncü Molar Diş Çekimi Sırasında Kullanılan İnsizyon ve Flep Çeşitleri... 16	
2.9.1. Zarf Flep.....	17
2.9.2. Trianguler Flep (Szmyd Flebi)	18
2.9.3. Trapezoidal Flep.....	20
2.9.4. Henry İnsizyonu.....	22

2.9.5. Düz Çizgi İnsizyonu.....	22
2.9.6. Berwick'in Vestibüler Dil Şekli Flebi.....	22
2.9.7. Virgül Şekli İnsizyonlu Flep.....	23
2.9.8. Submarjinal Parmak Flep.....	24
2.10. Gömülü alt üçüncü molar dişlerin çekimi sonrası soketin iyileşmesi.....	24
2.11. Gömülü Alt Üçüncü Molar Dişlerin Çekimi Sonrası Karşılaşılan Komplikasyonlar.....	25
2.11.1. Ağrı.....	25
2.11.2. Ödem.....	27
2.11.3. Trismus.....	29
2.11.4. Kanama.....	29
2.11.5. Enfeksiyon.....	29
2.12. 3dMD Yüz Tarama Sistemi.....	30
2.13. Manuel Lenfatik Drenaj (Manuel Terapi).....	32
3. GEREÇ ve YÖNTEM.....	43
3.1. Cerrahi Operasyon.....	44
3.2. Manuel Lenfatik Drenaj Uygulaması.....	47
3.3. Verilerin Değerlendirilme Yöntemleri.....	48
3.3.1. Ağrının Değerlendirilmesi.....	48
3.3.2. Ödemin Değerlendirilmesi.....	49
3.3.3. Trismusun değerlendirilmesi.....	53
3.3.4. İstatistiksel Değerlendirme.....	54
4. BULGULAR.....	55
4.1. Demografik ve Operasyonel Veriler.....	55
4.2. Ağrının Değerlendirilmesi.....	56
4.3. Trismusun değerlendirilmesi.....	57
4.4. Ödemin Değerlendirilmesi.....	59
5. TARTIŞMA.....	61
6. SONUÇ VE ÖNERİLER.....	78
7. KAYNAKLAR.....	79
ÖZGEÇMİŞ.....	95

SİMGELER VE KISALTMALAR DİZİNİ

2D: 2 boyutlu

3D: 3 boyutlu

4D: 4 Boyutlu

AAOMS: American Association of Oral and Maxillofacial Surgeons

APHA: American Public Health Association

BT: Bilgisayarlı Tomografi

FCT: Full Cup Test (Dolu Bardak Testi)

GAÜMD: Gömülü Alt Üçüncü Molar Diş

GİS: Gastro İntestinal Sistem

L-TZF: Lökosit ve Trombositten Zengin Fibrin

LANSS: Leeds Assessment of Neuropathic Symptoms and Signs

M.A.A.: Maksimum Ağız Açıklığı

ml: Mililitre

MLD: Manuel Lenfatik Drenaj

mm: Milimetre

MPQ: McGill Pain Questionnaire

MRG: Manyetik Rezonans Görüntüleme

NRS: Numerical Rating Scale

NSAİİ: Nonsteroid Anti İnflamatuar İlaç

RSD: Refleks Sempatik Distrofi

sn: Saniye

T0: Operasyon Öncesi

T1: Operasyon Sonrası 3. gün

T2: Operasyon Sonrası 7. gün

TME: TemporoMandibular Eklem

VAS: Visual Analog Scale

VRS: Verbal Rating Scale

ŞEKİLLER DİZİNİ

Şekil 1: Pell-Gregory (1933) tarafından yapılan gömülü alt üçüncü molar sınıflaması.....	9
Şekil 2: Winter sınıflandırmasına göre yirmi yaş dişlerinin pozisyonları.....	10
Şekil 3: Trapezoidal flep oluşturmak için yapılan yumuşak doku insizyonu.....	14
Şekil 4: Trapezoidal flep kaldırılarak cerrahi sahanın açığa çıkarılması.....	14
Şekil 5: Cerrahi sahanın açığa çıkarılmasının ardından, dişin çıkarılabileceği ölçüde kemik kaldırılması.....	15
Şekil 6: Cerrahinin minimal travma ile yapılması amacıyla kök ve kronun bölünme işlemi.....	15
Şekil 7: Bein elevatörü ile dişin yükseltilerek çıkarılması.....	16
Şekil 8: Zarf flep tasarımı.....	17
Şekil 9: Trianguler Flep Tasarımı.....	19
Şekil 10: Avellanal'ın trianguler flep tasarımı.....	19
Şekil 11: Szmyd'in Trianguler Flebi.....	19
Şekil 12: Trianguler Flebin Lingual Tabanlı Versiyonu.....	19
Şekil 13: Trapezoidal Flep Tasarımı.....	20
Şekil 14: Sandhu ve arkadaşlarının Bayonet flep tasarımı.....	21
Şekil 15: Paramarjinal insizyonla hazırlanan trapezoidal flep tasarımı.....	21
Şekil 16: Henry İnsizyonu.....	22
Şekil 17: Roode ve Butow'un düz çizgi insizyonu.....	22
Şekil 18: Berwick'in Vestibüler Dil Şekilli Flebinin Tasarımı.....	23
Şekil 19: Nageshwar'ın Virgül Şekilli Flep Tasarımı.....	23
Şekil 20: Submarjinal Parmak Flebi Tasarımı.....	24
Şekil 21: Yetişkinler için VAS skalası - Çocuklar için VAS skalası.....	27
Şekil 22: Lenf hücresi kesiti.....	32
Şekil 23: Lenfatik sistemin yapısı.....	34

RESİMLER DİZİNİ

Resim 1: 3dMD Face Sistemi.....	31
Resim 2: Boyun lateralinin drenaj alanları.....	38
Resim 3: Örnek hasta röntgeni ve açılarının tespiti.....	44
Resim 4: Horizontal ve bukkal rahatlatma insizyonu sonrası mukoperiostal flebin kaldırılması ve kemiğe ulaşma.....	45
Resim 5: Bein elevatörü ile dişin soketinden çıkarılması.....	46
Resim 6: Flebin primer olarak kapatılması	46
Resim 7: Çekim bölgesinde oluşacak olan ödemin boşalacağı supraklavikular lenf nodlarının pompalama ve itme teknikleri ile uyarılması.....	47
Resim 8: Çekim bölgesinde lenfatik dolaşımı hızlandırmak amacıyla dairesel sıvazlama, pompalama ve itme hareketlerinin uygulanması.....	48
Resim 9: 3dMD Vultus programında el ile karşılaştırma işleminin yapılması.....	50
Resim 10: Tüm fotoğrafların karşılaştırılması ile elde edilen görüntü.....	51
Resim 11: Kesilme düzlemleri ile tüm fotoğrafların tek seferde kesilmesi.....	52
Resim 12: Hacimsel değişimin ölçümünde kullanılmak alan.....	53
Resim 13: Kumpas ile interinsizal mesafenin ölçülmesi.....	53

TABLolar DİZİNİ

Tablo 1: Pedersen tarafından gömülü alt üçüncü molar dişlerin çekim zorluğunu belirlemek için tanımlanan bileşik indeks.....	11
Tablo 2: Farklı arařtırmacıların tanımladıkları MLD teknikleri ve özellikleri	37
Tablo 3: Çalışmaya dahil olan hastaların yaş ve cinsiyet dağılımı.....	55
Tablo 4: Gruplara göre ortalama çekim süreleri.....	55
Tablo 5: Gruplara göre Min. Maks. ve Ort. VAS değerlerinin dağılımı.....	57
Tablo 6: Gruplar arası ve grupların kendi içlerinde post operatif 3. ve 7. Günlerde MAA değerlerinin karşılaştırılması.....	58
Tablo 7: Gruplar arası ve grupların kendi içindeki eşleşmelerde ödem miktarlarındaki farkın karşılaştırılması.....	60

GRAFİKLER DİZİNİ

Grafik 1: Grupların ortalama VAS deęerlerine gre post operatif aęrı grafięi.....	56
Grafik 2: Grupların post operatif ortalama Maksimum Aęız Aıklıęı Grafięi.....	57
Grafik 3: 3dMD verilerine gre deney ve kontrol gruplarında post operatif dem miktarının karşılařtırılması.....	59



1. GİRİŞ

Gömülü mandibular üçüncü molar dişlerin çekimi oral cerrahide en çok gerçekleştirilen operasyonların başında gelmektedir. Sürme zamanı içerisinde, çevre kemik dokusu, fazla yumuşak doku hacmi, komşu diş veya sürmeye engel olan genetik anomaliler gibi sebeplerle dental ark içinde yer alamamış dişler 'gömülü dişler' olarak tanımlanır. Genel kural olarak herhangi bir engel olmadığı takdirde bütün gömülü dişler çekilmelidir(1). Üçüncü molar dişler genellikle; diş arkının darlığı ve dişin mesiodistal boyutu gibi etkenlere bağlı olarak diş arkında zor yerleşebilmeleri, sürme anomalileri ve sürme sırasında kat ettikleri mesafe ve yönün diğer dişlerden farklı olması nedeniyle gömülü kalmaktadır. Mandibular üçüncü molarlar tüm dişler arasında gömülü kalma insidansı en yüksek olan dişlerdir. Irklar arası değişkenlikler olmakla birlikte çoğunlukla 16-24 yaş aralığında sürerler(2). Birçok çalışmada cinsiyete bağlı yatkınlık görülmemiş olmasına rağmen; bazı araştırmacılar dişlerin gömülü kalma insidanslarının kadınlarda erkeklere göre daha fazla olduğunu ileri sürmektedir(3).

Gömülü alt yirmi yaş dişlerinin çekiminden önce, diğer tüm cerrahi müdahalelerde olduğu gibi operasyon zorluğunun önceden belirlenmesi ve karşılaşılabilecek olası komplikasyonların üstesinden gelebilmek amacıyla dikkatli preoperatif radyolojik ve klinik değerlendirmelerin yapılması son derece önemlidir.

Yirmi yaş dişlerinin cerrahi çekimleri sonrası intraoperatif travmaya bağlı şişlik, ağrı ve kas spazmına bağlı ağız açıklığının kısıtlanması gibi komplikasyonlarla karşılaşılabilir. Bu komplikasyonların şiddeti ve görülme sıklığı dişin ne kadar derinde gömülü olduğu, hastanın yaşı, operasyonu gerçekleştiren cerrahın tecrübesi gibi faktörlerle yakından ilişkilidir(2,4). Operasyon sonrası erken dönemde ortaya çıkan bu istenmeyen klinik tablo özellikle ilk günlerde hastanın hayat kalitesini olumsuz etkilemektedir. Ameliyat sonrası en şiddetli ağrı genellikle anestezinin etkisinin geçmesini takiben ilk 4-5 saat içerisinde meydana gelmektedir. Şişlik ise ilk 72 saat içinde en yüksek seviyeye ulaşmakta, takip eden günlerde giderek azalmakta ve 5-7 gün sonunda tamamen kaybolmaktadır(5). Ağrı ve şişliğin azalmasıyla trismus da giderek azalmaktadır. Operasyon sonrası inflamasyon ve bağlantılı semptomları azaltmak ya da önlemek amacıyla birçok yöntem kullanılmaktadır. Farklı insizyon tiplerinin kullanımı, operasyon sonrası kortikosteroidler, kompresyon, drenaj tüpü

yerleřtirilmesi, düşük doz lazer uygulamaları, kriyoterapi ve kinesio bant uygulaması gibi yöntemlere literatürde rastlanmaktadır(6,7).

Manuel Lenfatik Drenaj (MLD) operasyon sonrası meydana gelen ağrı, ödem ve trismus gidermede etkili bir yöntemdir ve bu konu hakkında fizyoterapi alanında birçok çalışma yapılmıştır. MLD ilk olarak kanser cerrahileri sonrasında ve lenfödem durumlarında ödemi ortadan kaldırmak ve ağrıyı hafifletmek amacıyla kullanılmıştır. Oro-maksillofasiyal cerrahide kullanımı ile ilgili ise henüz çok az sayıda çalışma bulunmaktadır. Bu tez çalışmasında ağrı, ödem ve trismus azaltmak amacıyla operasyon sonrası hastalara Manuel Lenfatik Drenaj uygulaması yapılacak ve bu yöntemin etkinliği klinik parametrelerle değerlendirilecektir.



2.GENEL BİLGİLER

2.1. Gömülü Dişler

Sürme yaşı gelen, kök oluşumu tamamlanan fakat çeşitli sistemik veya lokal faktörlerle diş dizisinde yerini alamayan kemik ve/veya yumuşak doku içinde kısmen ya da bütünüyle kalmış olan dişler “gömülü diş” olarak tanımlanmaktadır (1). Genel olarak, dişlerin gömülülük insidansı sürme sırasıyla ters bir ilişki gösterir. Alt ve üst üçüncü molar dişler çoğunlukla sürmeleri için yeterli alan bulamadığından en sık gömülü kalan dişlerdir. Bu dişleri sırasıyla üst kaninler, alt premolarlar, üst premolarlar ve ikinci molarlar takip eder(3,8). Yirmi yaş dişlerinin erüpsiyon zamanı, ırksal değişiklikler, kişinin genetik özellikleri, dişlerin fonksiyona katılımı, beslenme şekilleri vb. parametrelere bağlı olarak değişiklik gösterse de, genellikle erkeklerde 20-23, bayanlarda ise 21-22 yaşlar arasındadır(9).

Gömülü yirmi yaş dişleri çene kemiği içerisinde asemptomatik olabileceği gibi özellikle 2. molar dişlerde periodontal problemlere, bu dişlerden kaynaklı perikoronitise, odontojenik kistlere ve tümörlere, komşu dişlerin migrasyonuna ve kök rezorpsiyonuna, ortodontik problemlere, TME şikâyetlerine, çene ve yüz bölgesinde sebebi bulunamayan nevraljiform ağrılara neden olabilirler(10-19). Bu olası semptomlar ve patolojik durumların oluşumunu engellemek için alt gömülü yirmi yaş dişlerinin profilaktik olarak çekilmesi fikri yaygındır(20-22).

2.2. Gömülülük Teorileri

Literatürde gömülülük patogenezini açıklayan teoriler genel olarak; Filogenetik, Ortodontik ve Mendelian teorileridir. Bu teoriler ışığında diş ve çene ilişkilerinde, diş genişlikleriyle alveoler kretin genişliği arasındaki orantısızlıklar sonucu günümüzde gömülü diş operasyonlarını rutin bir işlem haline gelmiştir(23).

Ortodontik teori; dişlerin sürme hareketinin öne doğru olduğunu, çenelerin normal gelişimini ve bu gelişmeyi engelleyen herhangi bir durumu dişlerin gömülü kalmalarına sebep olarak göstermektedir(24,25).

Filogenetik teori; uygarlığın ilerlemesi ile ilişkili olarak beslenme şekillerinin değişmesi, dişlerin sürmesinde ve çenelerin büyüme-gelişiminde yeterli stimülasyon kuvvetini oluşturamaması savını destekler. Bu stimülasyon eksikliği sonucunda

alveoler kemikte yeterli büyüme ve gelişme sağlanamadığı, dişlerin de erüpsiyon hareketi için yeterli bir fonksiyonel kuvvet oluşturamadığı savunulur(17,24).

Mendelian teorisinde ise; genetiğin etkisi söz konusudur. Çocuk organlarının bir kısmını anneden, bir kısmını babadan alabilir. Eğer babada hacim olarak büyük diş yapısı mevcut ise ve annede çene darlığı veya küçük bir çene yapısı varsa; çocuk anneden çene yapısı babadan diş yapısını aldığı anda yer darlığı ve gömülü diş sorunu ortaya çıkacaktır(17,26).

Yirmi yaş dişlerinin gömülülük patogenezini en iyi açıklayan teori, insanoğlunun evrimleşmesi süresince çenelerdeki boyutun giderek azalmasıdır. Bu boyutsal küçülme, maksiller ve mandibuler yirmi yaş dişlerinin sürebilmesi için yeterli alanın olmamasına sebebiyet vermektedir (27).

2.3. Gömülülüğün Etyolojisi

Daimi dişler, çeşitli lokal ve sistemik nedenlerle gömülü kalabilirler. Bu nedenleri başlıklar altında sıralayacak olursak;

2.3.1. Sistemik Faktörler:

- Endokrin yetmezlikler (hipotiroidizm ve hipopitüitarizm)
- Febril hastalıklar
- Down sendromu
- Progeria sendromu
- Oksisefali
- Akondroplazi
- Radyoterapi
- Kleidokranial displazi
- A vitamini eksikliği
- Dudak damak yarığı
- Kretinizm
- D vitamini eksikliği ve raşitizm
- Konjenital sifilis
- Tüberküloz
- Endokrin sistem bozukluğu
- Beslenme bozuklukları

- Anemi
- Çocuklarda ateşli hastalıkların neden olduğu iltihabi değişiklikler
- Ca+2 bozuklukları
- Van Der Hoeve Sendromu
- Albers Schönberg Hastalığı
- İdiopatik gelişim bozuklukları
- Gardner sendromu
- Ekzantamatöz hastalıklar

2.3.2. Lokal Faktörler:

- Persiste süt dişleri
- Ark boyutundaki yetersizlik
- Sürünmerer dişler
- Odontojenik kist ve tümörler
- Anormal sürme yolu
- Dudak damak yarıkları
- Malpoze diş germeleri
- Dişlerin üstünü örten mukozanın;
 - Yoğunluğu,
 - Kalınlığı,
 - Kronik iltihabi ve fibrotik hipertrofisi,
 - Travmaya bağlı skatrisleşmesi
- Dişin etrafındaki kemiğin yoğunluğu
- Travmatik etkiler
- Anormal kas baskısı
- Dişlerin sürmesi sırasındaki düzensizlikler
- Kök ucunun prematüre olarak kapanması
- TME ankilozu
- Kanin sürme yönüne negatif olarak etki eden ve kök sıkışıklığına sebep olan dar apertura piriformis varlığı (28-37).

Üçüncü molar dişlerin gömülü kalmasıyla ilgili literatürde birçok sebep öne sürülmüştür. İnsanlığın gelişimine bağlı alt veya üst çenenin boyutlarındaki kademeli

evrimsel küçülme sonucu çok küçük alt veya üst çene yapısı, modern diyetin yeterli çiğneme kuvvetini sağlamaması ve buna bağlı olarak çenelerin büyüme uyarımının kaybı nedeniyle yeni nesil bireylerde dişlerin gömülü kaldığı gözlemlenmektedir. Ayrıca özellikle İngiltere, İrlanda, Amerika ve Kanada gibi ülkelerde bebeklerin yapay beslenmelerinin ve yumuşak yiyeceklerin çocuklar ve gençler tarafından fazla tüketilmesinin çenelerin ve dişlerin orantısızlığına yol açtığı bildirilmiştir (38).

2.4. Gömülü Alt Üçüncü Molar Dişler

Alt üçüncü molar dişlerin kron formasyonları genellikle 14 yaşında tamamlanır. 16 yaş civarında ise köklerin yaklaşık olarak yarısı şekillenir (2). Üçüncü molar dişlerin sürme zamanı sıklıkla 17-21 yaş aralığında olsa da bazı hastalarda bu süreç 25 yaşına kadar devam etmektedir (1, 39). Alt üçüncü molar dişler; normal gelişim sürecine horizontal bir açılanmayla başlar, diş geliştikçe ve diş germi büyüdükçe açılanma horizontalden mesioanguler ve vertikale doğru değişim gösterir. Mesioanguler yönden vertikale rotasyonun başarısız olması alt üçüncü moların gömülü kalmasındaki en yaygın sebeptir (1). Alt üçüncü molar dişlerin hemen hemen yarısında bu sürme süreci gerçekleşmez ve diş mesioanguler pozisyonda gömülü kalır. Bu durumu açıklamak için birçok teori üretilmiştir. (2).

Diğer önemli bir faktör kemik ark uzunluğunun arktaki dişlerin mesiodistal genişliklerinin toplamı ile olan ilişkisidir. Çalışmalar ark uzunluğunun yetersiz olduğu durumlarda dişlerin yüksek oranda gömülü kaldığını göstermektedir. Diş-kemik ilişkisi normal olsa da, laterale doğru anormal konumlanmış alt yirmi yaş dişinin erüpsiyonu, büyük olasılıkla eksternal oblik sırttaki yoğun kemik nedeniyle neredeyse her zaman başarısızlıkla sonuçlanır (2). Sonuç olarak; önemli bir faktör de sürmenin gerçekleşmesi için ramusun anterior sınırı ile ikinci molar arasında yeterli mesafenin olmamasıdır (1).

Gecikmiş maturasyon yirmi yaş dişlerinin gömülü kalmasına sebep olabilecek faktörlerden bir diğeridir. Dişlerin gelişimi; çenelerin maturasyonu ve iskeletsel gelişimin gerisinde kalırsa gömüklük insidansı da artar. Yirmi yaşında bir hastada kök gelişimi kısmen tamamlanmış bir gömülü üçüncü molar dişin sürme ihtimalinin, benzer bir şekilde konumlanmış, kökleri tamamen oluşmuş bir diştten daha düşük olması bu fenomeni desteklemektedir (2).

Gömülü alt üçüncü molar dişlere (GAÜMD) cerrahi yaklaşım hususunda farklı görüşler bulunmaktadır. Bazı araştırmacılar herhangi bir şikayetin bulunmadığı durumlarda çekim sırasında oluşabilecek komplikasyonlardan korunma amacıyla hastanın takip edilmesini öngörürler(40), ancak genel kanı gömülü dişlerin birer risk faktörü oldukları ve kontrendike bir durum olmadıkça çekilmeleri tavsiye edilmektedir. Sürmemiş üst yirmi yaş dişleri ya da kanin dişleri için böyle bir durum genellikle söz konusu değildir. Buna rağmen gömülü alt yirmi yaş dişlerinde patolojik formasyon görülme riski daha fazladır ve çekilmeleri uygundur(40,41).

Gömülü alt 3. molar dişlere herhangi bir cerrahi işlem uygulanmadığı durumlarda;

- Perikoronar enfeksiyon
- Fokal enfeksiyon,
- Dentisyonda çapraşıklık,
- Ağrı,
- Komşu diş köklerinde rezorbsiyon,
- Temporomandibular eklem (TME) rahatsızlıkları
- Komşu dişte çürük oluşumu,
- Dişin folikülünden gelişim gösterebilen kist veya tümör,
- Gömülü dişin konumuna bağlı mandibulada meydana gelen zayıflık sonucu oluşan kırıklar gibi komplikasyonlar meydana gelebilmektedir (42-50).

Ayrıca gömülü yirmi yaş dişleri fokal enfeksiyon kaynağı olabileceği şüphesiyle ya da herhangi bir patolojik neden olmadan ortodontik ve protetik tedaviye yardım amaçlı çekilebilmektedir.(51). Genel kural olarak gömülü alt yirmi yaş dişinin çekimi önerilse de cerrahi işleme karar vermeden önce hasta operasyon yönünden ayrıntılı bir biçimde değerlendirilmelidir. Yirmi yaş dişi gömülü kaldığı sürece çeşitli problemlere neden olma potansiyeline sahip olsa bile, operasyon sırasında veya sonrasında gelişebilecek komplikasyonlar unutulmamalıdır. Örneğin dişin mandibuler kanala veya lingual sinire çok yakın seyretmesi nedeniyle cerrahi işleme bağlı olarak mandibuler veya lingual sinirde parestezi veya anestezi gelişebilmektedir. Bunun dışında enfeksiyon, alveoler osteitis, kanama, ekimoz, dentoalveoler fraktür, komşu dişte ve çevre dokularda harabiyet gibi komplikasyonlarla karşılaşılabilir.

Ayrıca aşırı kemik kaldırılmasına bağlı olarak veya kontrolsüz güç kullanımı sonucu mandibulada kırık oluşumu ve uzun süren cerrahi operasyon veya aşırı baskı sonucu temporomandibular eklemdede ağrı veya hasar oluşabilmektedir (43,52-57).

2.5. Gömülü Alt Üçüncü Molar Dişlerin Sınıflandırılması

Operasyon öncesi çekim tekniğine karar verebilmek ve işlemin zorluk derecesini belirleyebilmek için cerrah tarafından detaylı radyolojik ve klinik muayene gerçekleştirilmelidir. Çeşitli sistemler kullanılarak gömülü dişin sınıflandırılmasıyla cerrah, planlanan operasyonu nasıl tasarlayacağına, özel bir cerrahi yaklaşım gerekip gerekmeyeceğine veya hastanın muhtemel operasyon sonrası problemlerle karşılaşma ihtimaline karar verebilir (1). Bu sistemler aynı zamanda klinisyenler arasında vaka üzerinde yürütülen tartışmalarda iletişimin daha net olmasını sağlar. Geçmişten günümüze üçüncü molarların değerlendirilmesi; üçüncü moların açılanması, ramusun anterior sınırıyla olan ilişkisi ve okluzal düzlemlerle ilişkisine dayalı radyografik sınıflandırma sistemlerini içerir. Panoramik radyografiler gömülü üçüncü molarların çekiminde tercih edilen grafileerdir. Bölgenin tüm anatomisini en doğru şekilde ortaya koyarlar. Gömülü dişin tüm kısımlarının önemli çevre anatomik yapılar ile birlikte görülebildiği iyi pozisyonlanmış periapikal radyografiler bazı durumlarda kullanılabilir. GAÜMD'lerin kökleri inferior alveoler kanala çok yakın veya süperpoze olmuş görünüyorsa, konik ışınli bilgisayarlı tomografi faydalı olabilir (58). Gömülü yirmi yaş dişlerinin çeşitli sınıflandırma tekniklerine bakacak olursak;

2.5.1. Ramusun Anterior Sınırıyla Olan İlişkisine Göre

Pell-Gregory sınıflaması gömülü üçüncü molarları değerlendirmek için 1933'te ortaya konulmuş ve özellikle ramus ve okluzal düzlemlerle olan ilişkiye odaklanılmıştır (59). Ramusla olan ilişki mandibuler ramus kemiği tarafından gömülü dişin ne kadarının örtüldüğüne bakılarak değerlendirilmiştir. Bu ilişki sürme potansiyelinin yanı sıra çekim zorluğu hakkında da bilgi verir. Basitçe, üçüncü moların ramus tarafından örtülme oranı arttıkça, cerrahi de zorlaşır. Bu sınıflandırma üç alt sınıftan oluşmaktadır(Şekil 1):

Sınıf 1: İkinci moların distali ve ramusun anterioru arasındaki mesafe alt üçüncü molar dişin kronunun mesiodistal çapından daha fazladır. Bu yüzden çekim için ramus bölgesinden kemik kaldırılması gerekmez.

Sınıf 2: İkinci moların distali ve ramusun anterioru arasındaki mesafe alt üçüncü molar dişin kronunun mesiodistal çapından azdır.

Sınıf 3: Alt üçüncü molar dişin tamamı veya bir kısmı ramus içerisinde gömülüdür.

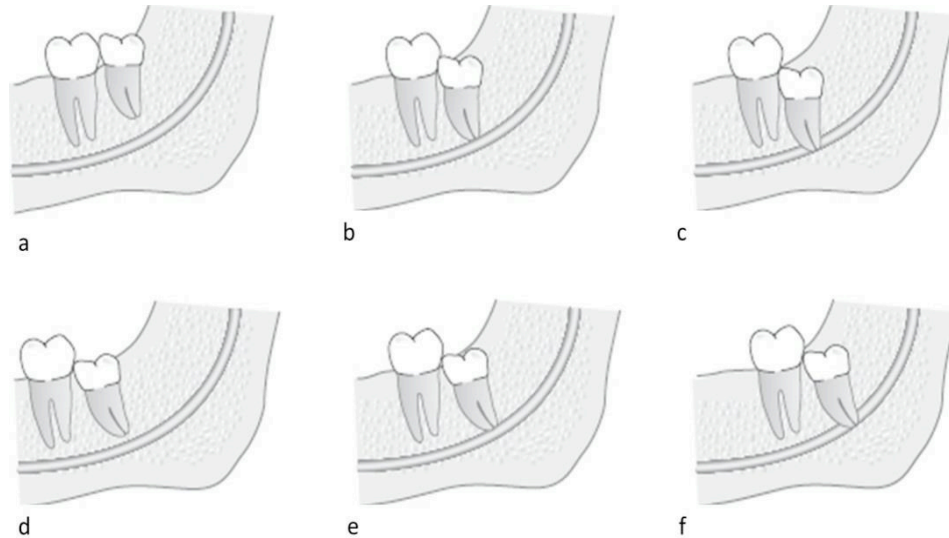
2.5.2. Okluzal Düzlemle Olan İlişisine Göre

Okluzal düzlem analizi de Pell ve Gregory tarafından cerrahi çekim zorluğunun değerlendirilebilmesi için gömüklük derecesini veya dişin üzerindeki kemik miktarını belirlemek için ortaya konulmuştur. Ramusla olan ilişkinin sınıflandırılmasına benzer şekilde, okluzal düzlemle olan ilişki de üç alt sınıfta incelenir ve daha derin gömülü dişlerin çekimi daha güçtür(Şekil 1).

Sınıf A: Alt üçüncü molar dişin okluzal yüzeyi ikinci molar dişin okluzal yüzeyi ile aynı seviyededir.

Sınıf B: Alt üçüncü molar dişin okluzal yüzeyi ikinci moların okluzal yüzeyi ile servikal çizgisi arasındadır.

Sınıf C: Alt üçüncü molar dişin okluzal yüzeyi ikinci molar dişin servikal çizgisinden daha aşağıdadır (1,58,60).



Şekil 1: Pell-Gregory (1933) tarafından yapılan gömülü alt üçüncü molar sınıflaması.

Okluzal düzlemle olan ilişkiye göre: a: sınıf A ilişki b: sınıf B ilişki c: sınıf C ilişki

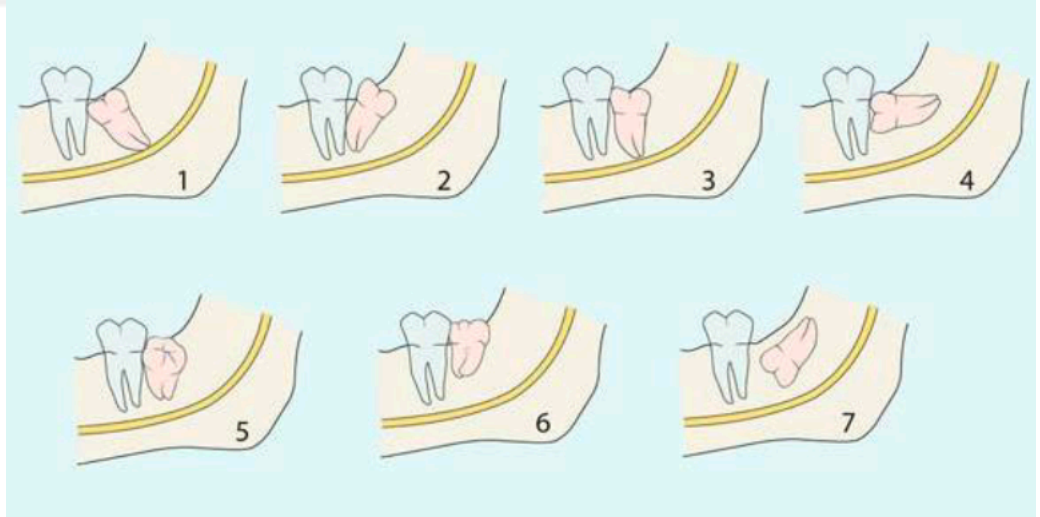
Ramusun anterior sınırıyla olan ilişkiye göre: d: sınıf 1 ilişki e: sınıf 2 ilişki f: sınıf 3 ilişki.

2.5.3. Dişin Uzun Aksının Açılanmasına Göre

Winter sınıflamasına göre; gömülü yirmi yaş dişinin uzun aksıyla komşu ikinci molar dişin uzun aksı arasındaki açığa göre pozisyonu şu şekilde kategorize edilir (61)(Şekil 2).

1. Mesioanguler
2. Distoanguler
3. Vertikal
4. Horizontal
5. Bukkoanguler
6. Linguloanguler
7. İnvirt

Ayrıca Pedersen'in (1988) tanımladığı, cerrahi çekim zorluğunun belirlenmesini sağlayan, açılanma, ramus ilişkisi ve gömülülük derinliğini gösteren bileşik bir indeks de bulunmaktadır (62)(Tablo 1).



Şekil 2: Winter sınıflandırmasına göre yirmi yaş dişlerinin pozisyonları

1. Mesioanguler 2. Distoanguler 3. Vertikal 4. Horizontal
5. Bukkoanguler 6. Linguloanguler 7. İnvirt

Sınıflama	Değer
Açısal ilişki	
Mesioanguler	1
Horizontal/transverse	2
Vertikal	3
Distoanguler	4
Derinlik	
Seviye A:	1
Seviye B:	2
Seviye C:	3
Ramus ilişki/yeterli alan	
Sınıf 1: yeterli alan var	1
Sınıf 2: azalmış alan	2
Sınıf 3: yeterli alan yok	3
Zorluk indeksi	
Çok zor	7-10
Orta derecede zor	5-7
Biraz zor	3-4

Tablo 1: Pedersen tarafından gömülü alt üçüncü molar dişlerin çekim zorluğunu belirlemek için tanımlanan bileşik indeks.

M.Türker Ağız Diş Çene Hastalıkları ve Cerrahisi (2004) kitabından alıntıdır (17)

2.6. Gömülü Alt Yirmi Yaş Dişlerinin Çekim Endikasyonları

GAÜMD'lerin birtakım komplikasyonlarla ilişkili olduğu bilinmesine rağmen, bu dişler her zaman klinik olarak semptom vermeyebilmektedir (63,64). Bununla birlikte, bazen asemptomatik haldeyken bile önemli patolojik oluşumlara sebep olabildikleri gözlenmektedir.

Bunlar;

1. *Patolojik Oluşumlar:* Gömülü dişlerin etrafındaki dental folikül, kistik dejenerasyona uğrayarak odontojenik kistlere neden olabilmektedir (65). Literatürde gömülü dişlerin etrafındaki bu foliküllerin % 23 oranında patolojik oluşumlara neden olduğu rapor edilmiştir (66). Gömülü dişlerle ilişkili kistler

ameloblastomalara neden olabilmekte; hatta nadir de olsa malign transformasyon gösterebilmektedir (67).

2. *Perikoronitis*: Vücut direncinin azaldığı durumlarda, yirmi yaş dişlerine bağlı minör travmalardan sonra veya operkulum altında besin artıklarının birikmesi ve buna bağlı bakteri kolonizasyonuna neden olduğu durumlarda oluşabilmektedir. Bu durum genellikle yarı gömülü yirmi yaş dişleri etrafında görülmektedir (68). Gömülü yirmi yaş dişlerinin çekim endikasyonlarını çoğunlukla bu durum oluşturmaktadır (68,69,70,71).
3. *Ağrı*: Yirmi yaş dişlerinden kaynaklanan ağrı daha çok bu bölgede gelişen enflamasyona bağlı olarak oluşmaktadır. Bu duruma bazen ödem ve trismus da eşlik edebilmektedir. Bunun yanı sıra yirmi yaş dişleri baş ağrısı veya nevralfiform tarzı ağrılara da sebep olabilmektedir (63,72,73).
4. *Çene Kırıkları*: Gömülü yirmi yaş dişlerinin angulus bölgesinde kemik direncini zayıflatması durumlarında, düşük enerjili travmalar bile çene kırıklarına sebep olabilmektedir. Ayrıca travma sonrası gerçekleştirilen fiksasyon ve osteosentez sırasında, kırık hattında yer alan dişlerin, bazı durumlarda çekimi gerekebilmektedir (74).
5. *Diş çürükleri*: Yarı gömülü yirmi yaş dişleri hem sürmüş yüzeylerde hem de 2. molar dişte temizlenmesi güç alanlara sebep olabilmektedir. Bu alanlarda çürük oluşumuna yatkınlık artacağından dişlerin çekilmesi, yirmi yaş dişlerinde çürük sonucu oluşabilecek pulpitis ve enflamasyonu önlemekle birlikte ikinci molar dişlerde de çürük oluşumunu engellemektedir (75).
6. *Protez iritasyonu*: Diş-doku destekli protezlerin oluşturduğu basınç, dişin üzerindeki alveolar kemikte rezorbsiyona neden olarak dişin sürme mekanizmasını uyarabilmektedir. Bu nedenle hareketli ya da sabit protez yapımından önce dişsiz sahada gömülü diş olmadığından emin olunmalıdır. Gömülü kalmış veya mukoza retansiyonlu yirmi yaş dişleri protez iritasyonu ile sürebileceğinden protez uygulamasından önce çekilmeleri gerekmektedir (63).
7. *Periodontal hastalıklar*: Gömülü yirmi yaş dişinden dolayı ikinci molar dişin distalinde patolojik periodontal cep oluşumu söz konusu ise yirmi yaş dişinin çekimi gerekebilmektedir (70).

8. *Ortodontik problemler:* Ortodontik tedavi sonrası yirmi yaş dişlerinin alt kesicilerde çapraşıklıklara neden olup olmadığı halen tartışmalı bir konudur. İkinci molar dişlerin distalize edilmeye çalışıldığı ortodontik tedavilerde, gömülü yirmi yaş dişleri diş hareketini engelleyebilmektedir (63). Çapraşıklıkların tedavi edildiği durumlarda, dişlerin mezializasyonunu engellemek veya distalize etmek için yirmi yaş dişlerinin çekimi gerekebilir. Ortodontik tedavi ile ortognatik cerrahi planlanan vakalarda, gömülü yirmi yaş dişlerinin ortognatik cerrahiden altı ay kadar önce çekilmelerinin fiksasyona ve osteosenteze faydalı olduğunu gösteren çalışmalar mevcuttur (76,77).

2.7. Gömülü Alt Yirmi Yaş Dişlerinin Çekim Kontrendikasyonları

Yirmi yaş dişlerinin çekimi hastaya faydadan çok zarar verecekse ve çekim sonrası ciddi riskler söz konusu olacaksa, dişlerin çekilmesi kontrendikedir. Yaşlı hastaların ameliyat sonrası komplikasyonları tolere edebilmeleri genç hastalara göre daha zordur (78). Yaş ilerledikçe kemiğin kalsifikasyonu artmakta ve esnekliği azalmaktadır. Kırk yaş üzeri hastalarda, tam kemik retansiyonlu ve o güne dek herhangi bir semptom vermemiş dişler eğer klinik ve radyolojik olarak da sağlıklı görünüyorsa bırakılmalı ve hasta periyodik kontrollere çağırılmalıdır (77).

İlerlemiş yaş ve sistemik rahatsızlıkların varlığı genellikle bağlantılı iki kontrendikasyondur (76). Kalp ve damar rahatsızlıkları, solunum yolu hastalıkları, baskılanmış bağışıklık sistemine bağlı olarak enfeksiyonlara yatkınlık, kazanılmış ya da doğuştan pıhtılaşma bozuklukları gibi yirmi yaş dişi ameliyatının sonrasında ciddi komplikasyonlara neden olabilecek rahatsızlıkların varlığında, asemptomatik gömük yirmi yaş dişleri bırakılmalıdır (79). Ancak patolojik semptom gösteren dişler, sistemik rahatsızlığın ilgili olduğu tıp dalıyla konsülte edilip ameliyat esnasında ve sonrasında komplikasyonları en aza indirecek önlemler alınarak çekilmelidir (71).

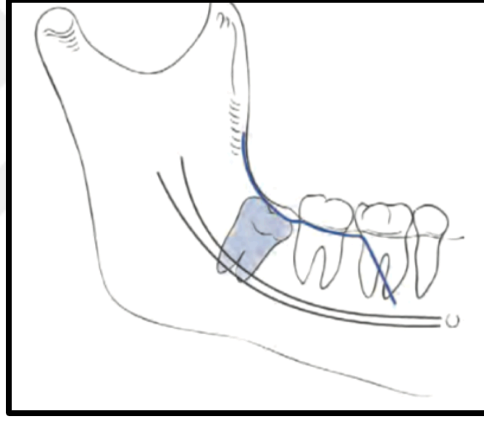
Yirmi yaş dişi çekim esnasında komşu sinir, damar ya da dişlere zarar verecek şekilde yerleşmişse, olduğu gibi bırakılabilir (76). Yirmi yaş diş çekimine karar verilirken yukarıda saydığımız tüm endikasyon ve kontrendikasyonlar göz önünde bulundurulmalıdır. Bu gibi durumlarda kar-zarar hesabı yapıp, her hastaya özel ve ayrı çekim endikasyonu konulmalıdır (63). Genellikle patolojiye sebep olan dişlerin çekilmesi gerekmektedir (80). Profilaktik açıdan gömük yirmi yaş dişlerinin çekimi

değerlendiriliyorsa yarım retansiyonlu dişlerin ileride sorun çıkarma risklerinin fazla olduğu, buna karşın tam kemik retansiyonlu dişlerin ise problem çıkarma risklerinin az olduğu göz önünde bulundurulmalıdır (68).

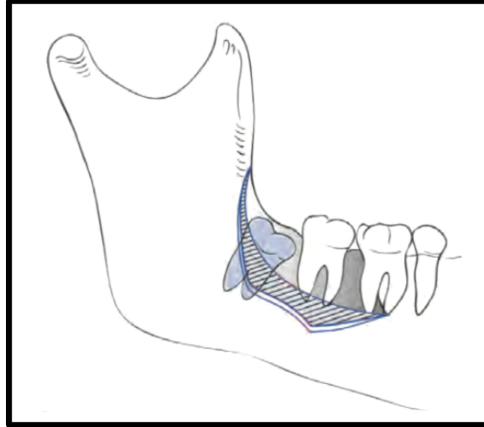
2.8. Gömülü Alt Üçüncü Molar Dişlerin Çekiminde Cerrahi Teknik

Yirmi yaş cerrahisinin prensipleri ve cerrahi teknik, diğer çekim işlemleriyle büyük ölçüde benzerdir. Cerrahi teknik, beş önemli aşamayı içermektedir (1):

1. Birinci aşama, cerrahi sahanın yeterli olarak açığa çıkarılmasını içermektedir. Yumuşak doku flebi yeterli genişlikte olup, çevre dokularda travmaya sebebiyet vermeden gerekli işlemin yapılmasına izin vermelidir.

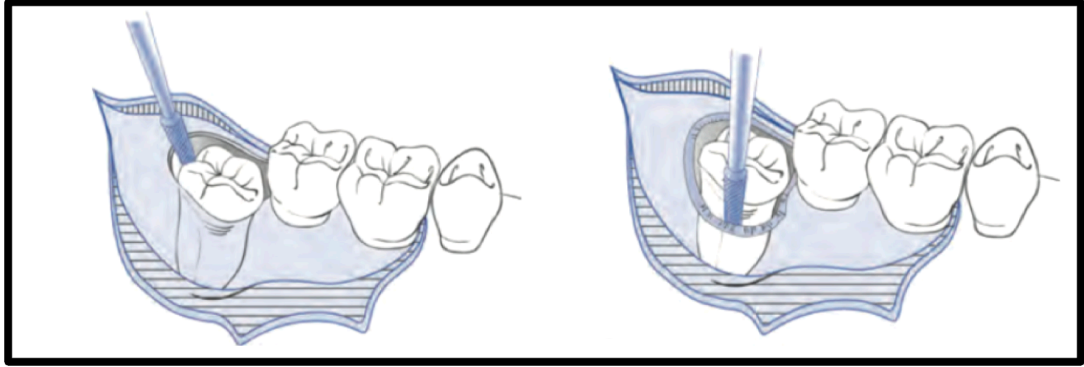


Şekil 3: Trapezoidal flep oluşturmak için yapılan yumuşak doku insizyonu (81).



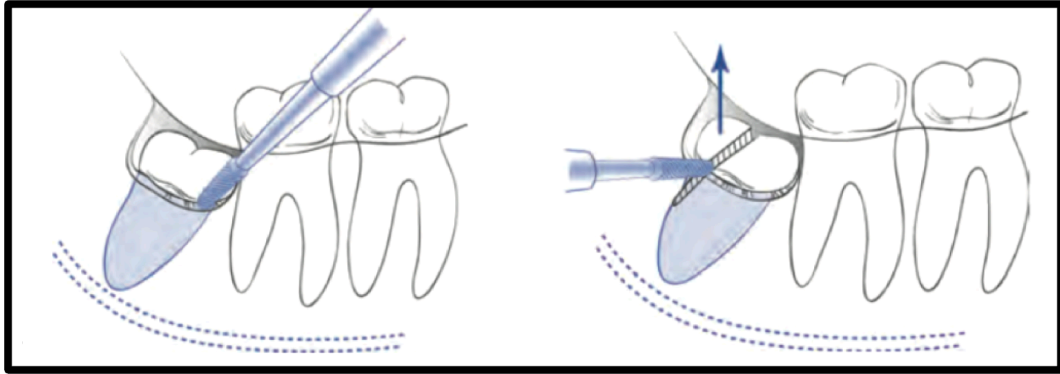
Şekil 4: Trapezoidal flep kaldırılarak cerrahi sahanın açığa çıkarılması (81).

2. İkinci aşama; dişin açığa çıkarılması, bölünmesi ve çıkarılmasını sağlayacak ölçüde kemik kaldırılması işlemidir.



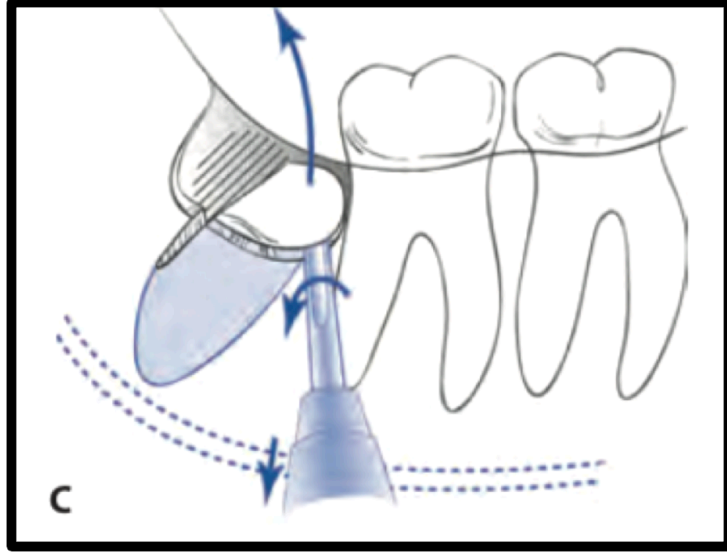
Şekil 5: Cerrahi sahanın açığa çıkarılmasının ardından, dişin çıkarılabileceği ölçüde kemik kaldırılması (81).

3. Üçüncü aşama, eğer gerekliyse, dişin aşırı miktarda kemik kaldırılmasına gerek duyulmadan çıkarılabilmesi için köklerin frezle bölünmesini içermektedir.



Şekil 6: Cerrahinin minimal travma ile yapılması amacıyla kök ve kronun bölünme işlemi (81).

4. Dördüncü aşama, bölünmüş veya bölünmesine gerek duyulmamış dişin uygun cerrahi aletlerle soket dışına çıkarılmasını içermektedir.



Şekil 7: Bein elevatörü ile dişin yükseltilecek çıkarılması (81).

5. Beşinci aşama ise cerrahi sahanın kemik marjinlerinin frez veya kemik eğesi yardımıyla düzleştirilmesini, cerrahi sahanın steril serum fizyolojik ile irrigasyonunu ve bölgenin gerekli duyulan miktarda cerrahi dikişlerle kapatılmasını içermektedir.

Gömülü mandibular üçüncü molar diş cerrahisinin kolaylığı, büyük ölçüde dişin ulaşılabilirliği ile ilişkilidir. Bu amaç doğrultusunda, hazırlanacak olan mukoperiosteal flebin tasarımı ve genişliği büyük önem taşımaktadır. Flep tasarımı ve genişliği, cerrahi işlemin zorluk derecesini etkileyebildiği gibi; cerrahi sonrası iyileşmeyi ve komplikasyon olasılığını da büyük ölçüde etkilemektedir.

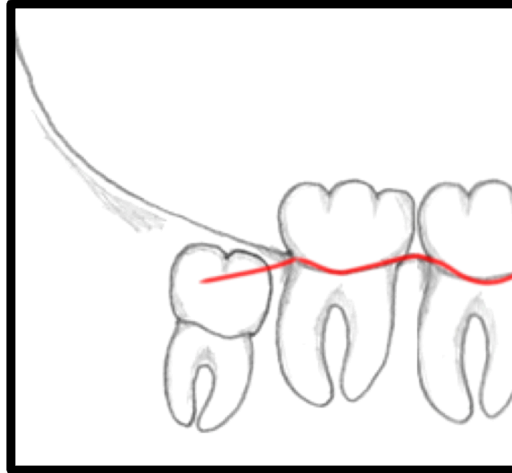
2.9. Gömülü Alt Üçüncü Molar Diş Çekimi Sırasında Kullanılan İnsizyon ve Flep Çeşitleri

1932 yılında Thoma, GAÜMD cerrahisi amacıyla vertikal flep uygulamasını tanımlamıştır. Howe ve arkadaşları ise takip eden yıllarda; vertikal insizyonu 2. Molar dişin distobukkal köşesinden mesiobukkal köşesi hizasına doğru yapılan, distal insizyonun ise bukkal gingival sulkustan eksternal oblik sırta doğru uzanan bir trianguler flep tasarımı tanımlamışlardır (82). Howe tarafından tanımlanan bu flep tasarımı, daha geniş bir görüş sağlaması amacıyla Ward (1953) tarafından modifiye edilerek daha geniş hale getirilmiştir. İlerleyen yıllarda Szmyd (1971), Ward insizyonunu modifiye ederek ikinci molar dişin distobukkal köşesinden Z şeklinde

inen modifiye bir insizyon şekli tanımlamıştır. GAÜMD cerrahisinde geleneksel olarak sıklıkla kullanılan üç flep tasarımı mevcuttur. Bunlar; zarf flep, trianguler flep ve trapezoidal flep olarak bilinmektedir.

2.9.1. Zarf Flep

Zarf flep; cerrahi sahanın daha hızlı ve güvenli bir şekilde kapatılabilmesini ve yara iyileşmesinin göreceli olarak daha hızlı gerçekleşmesine bağlı olarak en çok tercih edilen flep tasarımlarından biridir (1). İlk olarak Kruger (1959) tarafından tanımlanmıştır. Bu teknikte insizyon alt birinci molar dişin mesial dişetinden başlayıp alt ikinci molar dişin mesio-distal yönde tüm dişeti yüzeyini sulküler insizyon şeklinde geçerek distal yüzeyine ulaşır ve mandibulanın anterior sınırında sonlanır. Posteriora mandibulanın laterale doğru yöneliminden dolayı, insizyonun posteriora düz olarak devam etmemesi ve dışa doğru yapılması gerekmektedir. Posteriora doğru düz şekilde devam eden insizyon, kemikten ayrılıp sublingual yüzeye doğru yönelerek GAÜMD bölgesine yakın olarak seyreden lingual sinirde hasara neden olabilir. İnsizyon mutlaka kemik yüzeyiyle temasta olmalıdır (81,83).



Şekil 8: Zarf flep tasarımı

Bu tekniğin avantajları (84):

1. Cerrahi görüş alanı genellikle iyidir.
2. O bölgede kistik bir lezyonun mesiale doğru genişlediği veya komşu ikinci molar dişe yönelik ayrı bir cerrahi yapılması gereken durumlarda, cerrahi alanı genişletmek için sulkuler insizyon mesiale doğru uzatılabilir.
3. Mukoperiosteal flebin geniş olarak hazırlanabilmesinden dolayı GAÜMD cerrahisi sonrası oluşan kemik defekti güvenli bir şekilde kapatılabilir.
4. Flep geniş olduğunda bile yara kenarlarının iyi kanlanmasına olanak tanır (84).

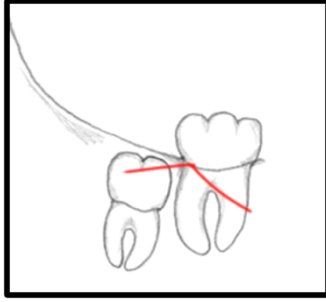
Bu tekniğin dezavantajları (84):

1. Mukoperiosteal flebin kaldırılması, osteoklastik aktivite artışı sonucu alveoler kemik miktarında azalmaya neden olabilir.
2. Yapılan sulkuler insizyon, periodontal oluşumları travmatize edebilir.
3. Komşu ikinci molar dişin distofasiyal yüzeyinde sıklıkla dehisens meydana gelebilir (84).
4. Özellikle ikinci molar diş bölgesinde ince keratinize gingiva varlığında bu teknik operasyon bölgesinde total atake gingiva kaybına neden olabilir. Bunun sonucunda da ikinci molar diş bölgesinde cep formasyonu ve ataşman kaybı meydana gelebilir (85).

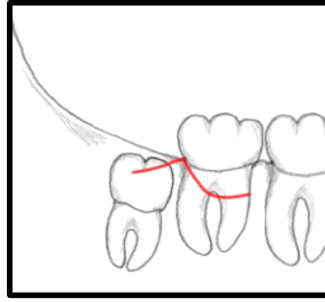
2.9.2. Trianguler Flep (Szmyd Flebi)

Bu teknikte insizyonun başlangıç kısmı zarf flep ile aynıdır. Bu insizyon ikinci molar dişin distobukkal köşesinden mukogingival hatta apikal olarak yaklaşık 2-3 mm lik bir insizyon ile sonlandırılır (86). Vertikal kesinin ikinci molar diş mesialinden oblik şekilde yapıldığı insizyon çeşidi trapezoidal flep olarak adlandırılmasına rağmen (87), bazı çalışmalarda bu insizyon yönteminden standart trianguler flep şeklinde bahsedilmektedir (88) dolayısıyla da burada bahsedilen flep tasarımı, birçok çalışmada modifiye trianguler flep olarak adlandırılmaktadır. Trianguler flep, literatürde Szmyd flep (1971) olarak adlandırılrsa da, Szmyd'in modifiye trianguler flepte vertikal kesi, eğrisel olarak ikinci molar diş mesialine doğru uzanmaktadır. Szmyd'in modifiye

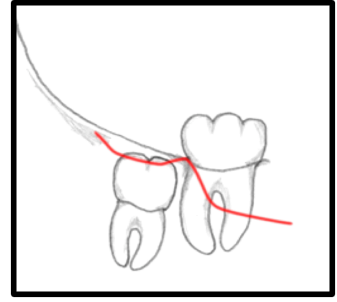
trianguler flep tasarımı, Avellanal'ın 1946 yılında tanımladığı flep tasarımına büyük ölçüde benzemektedir (87).



Şekil 9: Trianguler Flep Tasarımı.



Şekil 10: Avellanal'ın trianguler flep tasarımı

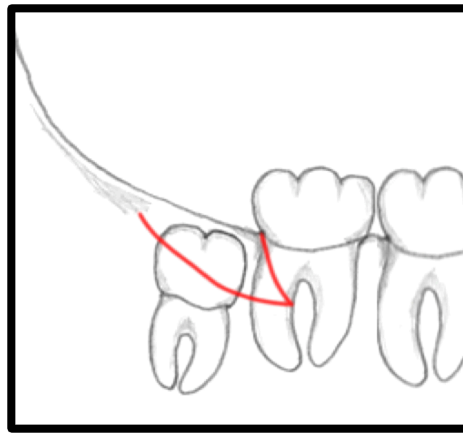


Şekil 11: Szmyd'in Trianguler Flebi

Syzmd (1971) aşağıda sıralanan avantajlarından dolayı üç köşeli flep tekniğini tavsiye etmektedir:

1. Komşu birinci ve ikinci molar dişlerin etrafındaki fasiyal serbest gingival dokuları ayırmaya gerek olmaması,
2. Periostun fazla miktarda diseke edilmemesi,
3. Flep için geniş bir kan desteğinin var olması,
4. Yumuşak doku flebi için iyi bir kemik desteğinin olması,
5. Komşu ikinci molar dişin distal yüzeyinin tek sütür ile kapatılabilmesi,
6. Uygun cerrahi alan ve iyi bir görüş açısının sağlanması (86,89).

Yolcu ve Acar (2015), trianguler flebin lingual tabanlı başka bir versiyonunu tanımlamışlardır.

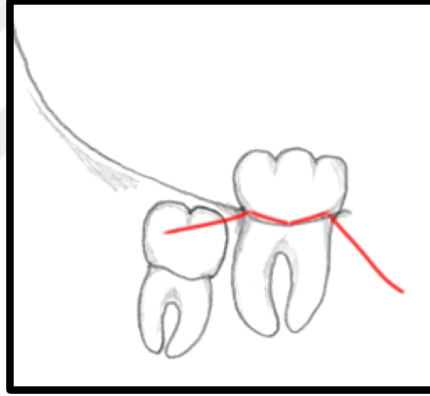


Şekil 12: Trianguler Flebin Lingual Tabanlı Versiyonu (90)

2.9.3. Trapezoidal Flep

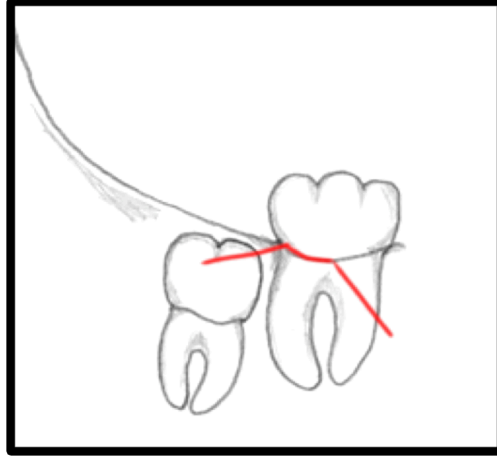
Trapezoidal flebin tasarımı, trianguler flep tasarımına büyük ölçüde benzerlik göstermektedir. İlk olarak 1933 yılında Cogswell tarafından tanımlanmıştır (86). İkinci molar dişin distalinde, GAÜMD' nin üzerini örten dişetin üzerinden başlayarak, ikinci molar dişin bukkalinden sulkuler olarak devam eder. İkinci molar dişin mesialinde, papili içermeyecek şekilde yapılan oblik bir vertikal insizyon ile sonlandırılır (1).

Bu flep tasarımının, trianguler flebe göre üstünlüğü, flebin sağlam kemik üzerinde sonlanmasını garanti etmesi, daha geniş kanlanma olanağı sunması ve daha geniş bir görüş sahası sağlaması olarak sıralanabilir. Öte yandan yapılan çalışmalar, daha fazla periosteal dokunun açığa çıkarılması bakımından postoperatif ödem, trismus ve ağrı düzeylerinin daha fazla olabileceğini göstermiştir (91).



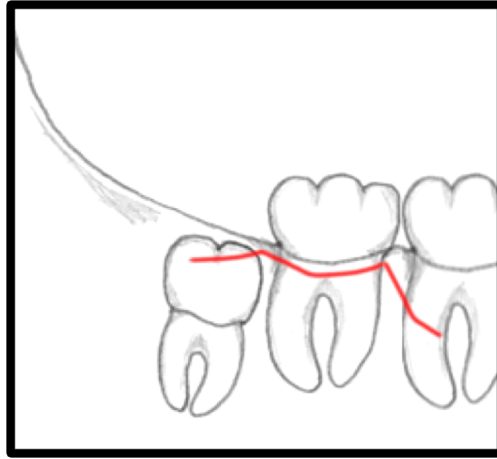
Şekil 13: Trapezoidal Flep Tasarımı

Sandhu ve arkadaşları (2010), trapezoidal flebi modifiye ederek, trapezoidal flebe büyük ölçüde benzeyen ancak vertikal insizyonun 2. molar dişin ortasından indirildiği bir flep tasarımı önermişlerdir. Bu flep tasarımı da Bayonet flep olarak adlandırmışlardır.



Şekil 14: Sandhu ve arkadaşlarının Bayonet flep tasarımı (2010)

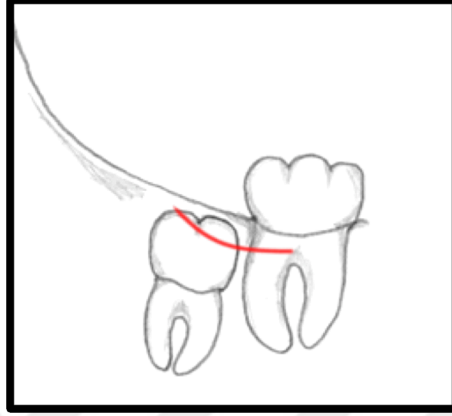
Bazı arařtırmacılar, yapılacak olan sulkuler insizyonun periodontal harabiyete sebep olabileceđini göz önünde bulundurarak, marjinal insizyon yerine paramarjinal insizyon tekniđi önermiřlerdir. Suarez-Cunqueiro ve arkadaşları (2003) marjinal insizyon ve paramarjinal insizyonu karřılařtırdıkları alıřmada; paramarjinal insizyonun iyileřmenin ilk evrelerinde daha düşük cep oluřumu sađladığını belirtmiřlerdir ancak sonraki takiplerde bu iki insizyon arasında belirgin bir fark olmadığını belirtmiřlerdir. Ađrı, trismus ve ödem yönüyle yaptıkları karřılařmada ise, bu iki insizyon arasında herhangi bir fark olmadığını belirtmiřtir.



Şekil 15: Paramarjinal insizyonla hazırlanan trapezoidal flep tasarımı (91)

2.9.4. Henry İnsizyonu

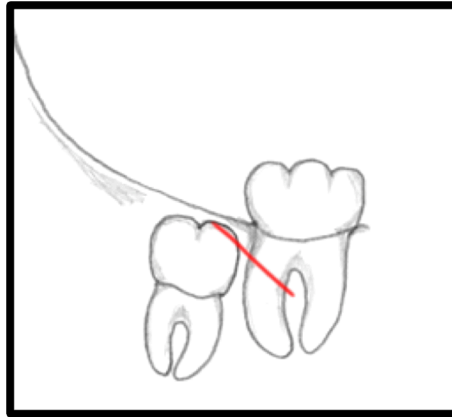
Henry'nin 1969 yılında tanımladığı lateral trepanasyon tekniği, Finne ve Klamfeldt (1981) tarafından da uygulanmış olup herhangi bir geç postoperatif komplikasyon görmediklerini belirtmişlerdir.



Şekil 16: Henry İnsizyonu (1969)

2.9.5. Düz Çizgi İnsizyonu

Roode ve Butow (2010), düz bir çizgi şeklindeki insizyonla oluşturulan flep tasarımını tanımlamış ve bu flebin postoperatif morbidite açısından avantajlı olduğunu savunmuşlardır.

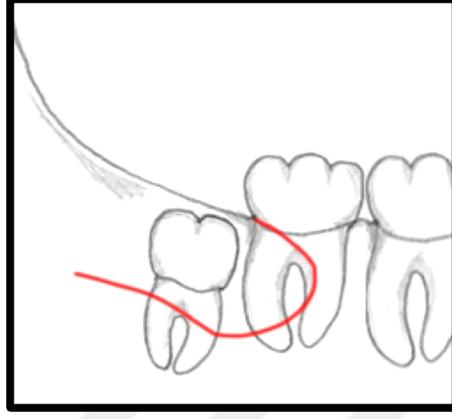


Şekil 17: Roode ve Butow'un düz çizgi insizyonu (2010)

2.9.6. Berwick'in Vestibüler Dil Şekilli Flebi

Vestibuler dil şeklinde flep tasarımı ilk olarak Berwick (1966) tarafından tanımlanmıştır. GAÜMD çekimi sırasında, kemik defektinin üzerinde

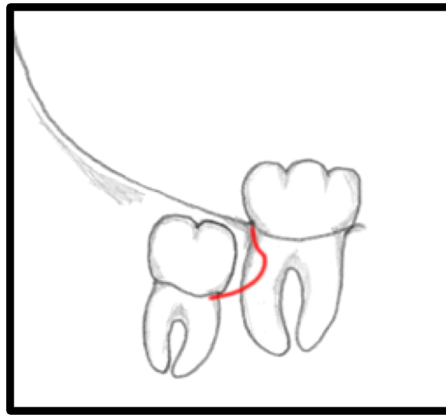
konumlanmayan ve mandibula bukkal yüzeyini içeren bir insizyon şeklinde tanımlanmıştır. Bu flep tasarımının diğer avantajı komşu ikinci molar dişin periodontal dokularında oluşturduğu travmanın minimal olmasıdır.



Şekil 18: Berwick'in Vestibüler Dil Şekilli Flebinin Tasarımı (Berwick, 1966)

2.9.7. Virgül Şekilli İnsizyonlu Flep

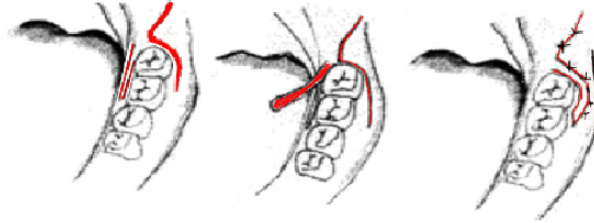
Nageswar tarafından 2002 yılında tanımlanan bu flep, tasarım açısından Berwick tarafından 1966 yılında tanımlanan dil şekilli flebe büyük ölçüde benzerlik göstermektedir. Bu flep tasarımında da amaç, flebin tamamen sağlam kemik üzerinde kapatılabilmesine olanak tanımaktır. İkinci molar dişin distalinden, bukkal vestibüle doğru yapılan virgül şekilli insizyon, kret tepesinde yapılacak olan herhangi başka bir insizyona ihtiyaç duyulmaması sebebiyle daha kolay kapatılabilmekte ve dehisens olasılığı en aza indirilmektedir. Nageshwar, bu insizyon kullanımının lingual sinir hasarını da engelleyebildiğini ve flebin minimal dikiş sayısı ile kapatılabileceğini belirtmiştir (3).



Şekil 19: Nageshwar'ın Virgül Şekilli Flep Tasarımı

2.9.8. Submarjinal Parmak Flep

Motamedi (2000), GAÜMD' lerin tam olarak oluşmadığı ve mandibulanın gelişmeye devam ettiği genç yetişkinlerde GAÜMD cerrahisi sonrası gingival komplikasyonları en aza indirmek için bu tekniği tanımlamıştır. Modifiye Szmyd insizyonuna benzer şekilde yapılan paramarjinal insizyon sonrasında, GAÜMD' lerin çekimini takiben, uygunsa birinci ve ikinci molar dişlerin lingual dişetinde, ikinci molar dişin en distal yüzeyini geçmeyecek şekilde submarjinal parmak flep insizyonu şeklinde yapılır. Tam veya yarım kalınlık saplı flep kaldırıldıktan sonra, hareketlendirilip ikinci molar dişin distal yüzeyine taşınır ve atake gingivanın altında kalan bukkal submarjinal bölgeye dikilir. Distal yumuşak dokularda sıkıca servikal kapama gerektiğinde, ikinci molar dişin distal kron boyunun uzatılması gerektiğinde ve distalde periodontal cep oluşmasının istenmediği durumlarda bu tekniğin kullanılabilceği bildirilmiştir. Bu tekniğin uygulandığı 30 vakada sinir hasarı, flep nekrozu veya konulan greftin kaybolması gibi komplikasyonlarla karşılaşılmasıdır. Yarım kalınlık parmak flep kullanıldığında post-operatif olarak daha çok kontraksiyon olduğu ve bu yüzden tam kalınlık parmak flep kullanılmasının gerekliliği savunulmuştur (85,86).



Şekil 20: Submarjinal Parmak Flebi Tasarımı (85)

2.10. Gömülü alt üçüncü molar dişlerin çekimi sonrası socketin iyileşmesi

Çekim socketinin iyileşmesi safhasında diş çekiminin hemen sonrasında çekim soketi kanla dolar. Pıhtılaşma döngüsünün hem intrensek hem ekstrensek yolları aktive olur. Periodontal ligament artıkları içindeki kan damarlarının dilatasyonu, lökosit göçü gerçekleşir ve fibrin tabakasının formasyonu pıhtının organizasyonu ilk 24-48 saat içerisinde başlar. İlk bir hafta içerisinde pıhtı, inflamatuvar hücrelerin göç edebileceği geçici bir iskelet oluşturur. Yaranın periferindeki epitelyum, organize olmuş pıhtının yüzeyinde gelişmeye başlar. Alveolar kemik üzerinde osteoklastlar

aktif krestal rezorpsiyonu gerçekleştirirler. İkinci hafta içerisinde pıhtı, fibroplazi ve pıhtının merkezine penetre olmaya başlayan kan damarları yoluyla organize olmaya devam eder. Osteoid trabeküller alveolden pıhtıya doğru uzanmaya başlarlar ve bu aşamada alveoler soketin kortikal marjindeki osteoklastik rezorpsiyon daha artmıştır. Üçüncü haftada çekim soketi granülasyon dokusu ve yara periferinde zayıf bir şekilde kalsifiye olmuş kemikle dolar. Depozisyon ve rezorpsiyon yoluyla aktif kemik şekillenmesi birkaç hafta daha devam eder. Kemik formasyonunun radyografik görüntüsü 6-8 haftadan önce ortaya çıkmaz. Kemik şekillenmesinin devam eden sürecine bağlı olarak çekim bölgesinin iyileşmiş son hali, radyografıta 4-6 ay sonra kendini gösterir (81).

2.11. Gömülü Alt Üçüncü Molar Dişlerin Çekimi Sonrası Karşılaşılan Komplikasyonlar

20 yaş cerrahileri sonrası gözlenen komplikasyonlar erken ve geç dönem olmak üzere ikiye ayrılır. Komplikasyonların gelişmesinde hastanın yaşı ve sistemik durumu, cinsiyet, perikoronitis varlığı, ağız hijyeninin durumu, sigara kullanımı, hastanın doğum kontrol hapı kullanması ve gömüklüğün derecesi önemli faktörlerdendir. Ayrıca, kullanılan cerrahi teknik, ameliyatın süresi, çekim kavitesinde yapılan yıkamalar, anestezi tekniği gibi hekimin gerçekleştirdiği bir çok faktör de komplikasyon gelişmesinde etkilidir (92). Bunların yanı sıra, komplikasyonlarda cerrahi işlemi gerçekleştiren hekimin tecrübesinin de önemli bir faktör olduğu bildirilmiştir (92,93).

2.11.1. Ağrı

Ağrı; var olan veya olası doku hasarına eşlik eden ve bu hasar ile tanımlanabilen, hoş gitmeyen duyuşsal ve emosyonel bir deneyimdir. Bu tanıma göre ağrının her zaman öznel bir kavram olmasının nedeni bir duyum ve hoş gitmeyen yapıda olmasından kaynaklanır (94).

Akut ağrı vücudun hasarı sonucunda ortaya çıkan hoş olmayan duyuşsal deneyim olarak tanımlanmaktadır (95).

Kronik ağrı ise 6 aydan fazla süren ağrı olarak tanımlanır. Nosiseptif uyaran kalkmış olup ağrının sürmesini açıklayamaz. Ağrı belirlenemeyen yollarla merkezileşmiştir (96).

Gömülü alt 20 yaş dış çekimi sonrasında, lokal anestezinin etkisinin geçmesi ile birlikte ağrı başlar ve ilk 6-12 saatte maksimum düzeye çıkar (2). Eksüdasyon sıvısı sinir uçları üzerine basınç yaparak ağrı oluşturur. Ağrıya sebep olan diğer faktör ise kimyasal mediatörlerin salgılanmasıdır. Vasküler cevaba sebep olan birçok mediatör sensitif sinir lifleri üzerine etki ederek ağrı eşiğini düşürmektedir. Ağrı oluşumunda ilk gözlemlenen mediatörler histamin ve serotoninidir. Kısa bir süre sonra bradikinin ağrının potansiyelize olmasına neden olur. Son olarak gözlemlenen ağrı mediatörü ise prostaglandinlerdir (97).

Postoperatif Ağrı Değerlendirilmesi

Ağrının değerlendirilmesi amacıyla birçok objektif ya da subjektif metod bulunmaktadır. Bunlar “Tek Boyutlu Ölçüm” ve “Çok Boyutlu Ölçüm” şeklinde 2 sınıfa ayrılır.

Tek boyutlu skalalar (Kalitatif Değerlendirme)

- LANSS Skalası (LANSS - Leeds Assessment of Neuropathic Symptoms and Signs),
- Vizüel Analog Skala (VAS - Visual Analog Scale),
- Sayısal Değerlendirme Skalası (NRS - Numerical Rating Scale),
- Sözel Değerlendirme Skalası (VRS - Verbal Rating Scale) sayılabilir.

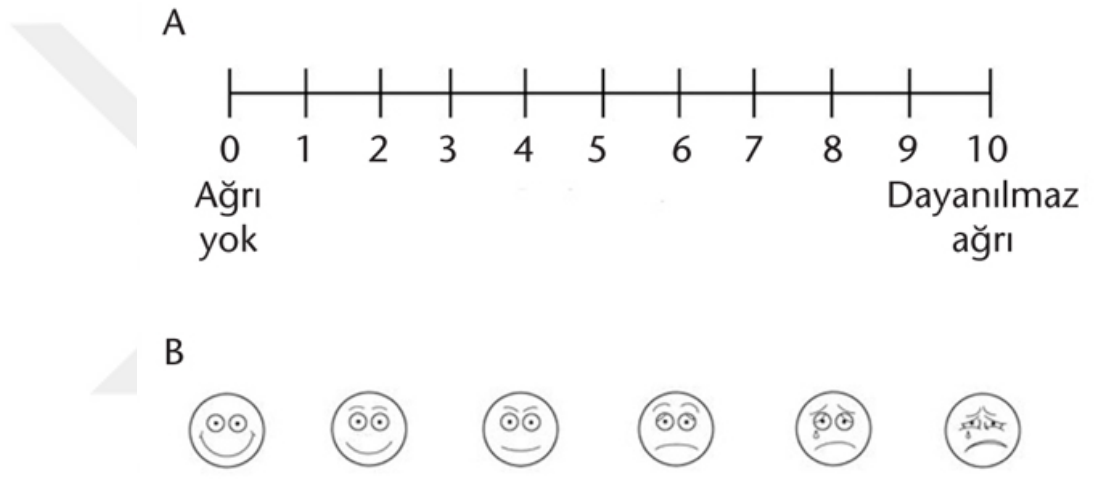
Çok boyutlu skalalar (Kantitatif Değerlendirme)

- McGill Ağrı Anketi (MPQ - McGill Pain Questionnaire),
- Yaşam Kalitesi Değerlendirmesi (Quality of Life Assessment)
- Hasta Günlüğü

McGill ağrı anketi nöropatik ağrı gibi kronik ağrıların değerlendirilmesi için kullanıldığı gibi gömülü 20 yaş cerrahisi sonrası ağrıyı değerlendirme amaçlı da kullanılmaktadır ancak ağrı değerlendirme formunun doldurulması zaman alıcı olduğu gibi hastalar uygun kelimeleri seçmekte zorlanmaktadır (98).

Vizüel Analog Skala (VAS)

Bir ucunda ağrısızlık, diğer ucunda olabilecek en şiddetli ağrı yazan 10 cm' lik bir cetvel üzerinde hasta kendi ağrısını işaretler. Ölçek, 100 mm boyunda bir yatay çizgiden ibarettir. Çizginin sol ucunda "Ağrı yok" veya "Ağrı tümüyle geçti" ibaresi yer alırken sağ ucunda ise "Dayanılmaz ağrı" veya "Ağrıda hiç azalma yok" ibaresi yer alır. Hastaya çizgi üzerinde, kendi ağrısını doğru şekilde yansıtacak bir noktayı işaretlemesi söylenir. Hastanın işaretinin sol uca uzaklığı ölçülür. Genellikle milimetre olarak ölçülen bu uzaklık "puan" olarak bildirilir. VAS' ın ağrı şiddeti ölçümünde diğer tek boyutlu ölçeklere göre daha duyarlı ve güvenilir olduğu belirtilmektedir (99).



Şekil 21: Yetişkinler için VAS skalası - Çocuklar için VAS skalası

2.11.2.Ödem

Gömülü diş operasyonlarından sonra meydana gelen şişlik ve ödem özellikle travmatik ve uzun süren işlemlerden sonra oluşması beklenen, estetik ve fonksiyon yönünden istenmeyen bir komplikasyondur (100,101).

Ödem, otokoid maddelerin damar endotelini etkilemeleri sonucu oluşan doku cevabıdır. Damarlarda oluşan kapiller permeabilite artışı ve vazodilatasyon, plazma sıvısı ve proteinlerin ekstraselüler aralığa geçerek ödem oluşturmasına neden olur. GAÜMD operasyonlarından sonra ödemin oluşması sık karşılaşılan bir doku cevabıdır ve 48 ile 72 saat sonrasında maksimum düzeye ulaşır, üçüncü ve dördüncü günden itibaren azalmaya başlar ve ilk haftanın sonunda tamamen geçmesi beklenir. Ödemin şiddeti, operasyonun süresi, cinsiyet, cerrahi travmanın şiddeti, hastanın yaşı, sistemik

durumu, postoperatif dönemde kullanılan ilaçlar ve uygulamalara göre değişiklik gösterir (100, 102-104).

Post-operatif ödemin oluşmasında histamin, serotonin, prostoglandin, lökotrien, kinin gibi birçok inflamatuvar mediator rol oynamaktadır.

GAÜMD' lerin cerrahi çekimi sonrasında meydana gelen ödemin ölçümü için pek çok yöntem kullanılmıştır. Bunlar içerisinde non-invaziv olan ve en kısa sürede gerçekleştirilebilen yöntem, yüzde belirlenen referans noktaları arasındaki mesafenin, yüz konturlarına uyum sağlayabilen bir şerit yardımıyla ölçülerek, milimetrik değerlere dönüştürülmesidir (104-106). GAÜMD cerrahisi sonrasında meydana gelen şişliğin değerlendirilmesinde en sık kullanılan yöntemlerden biri 5 referans noktası kullanarak, 2 horizontal ve 1 vertikal olmak üzere 3 çizgisel ölçüm yapılmasıdır. Bu amaçla kullanılan referans noktaları: tragus, yumuşak doku pogonion, göz dış köşesi, mandibula köşesi ve dudak dış köşesidir (106). Bazı araştırmacılar ise, şişliğin değerlendirmesinde horizontal ölçüm için dudak dış köşesi ve kulak memesi yapışma yeri arasındaki mesafeyi ve vertikal ölçüm için göz dış köşesi ile mandibula köşesi arasındaki mesafeyi kullanmışlardır (104,107). GAÜMD' lerin çekimi sonrasındaki fasiyal şişliğin değerlendirilmesinde, manuel ölçüm yönteminin yanı sıra, 2D fotoğraflama ve 3D stereofotogrametri yöntemleri de kullanılmaktadır. Fasiyal kontur değişikliklerinin değerlendirilmesinde en etkin yöntem 3D stereofotogrametri yöntemi olarak bildirilmiştir (108).

GAÜMD' lerin çekimi sonrasındaki fasiyal kontur değişikliklerini incelemede portatif el lazeri ile yüzün taraması yöntemi de kullanılmaktadır (109,110). Kimi araştırmacılar bu amaçla hastanın yüzüne referans noktalarının aktarıldığı sert alçıdan yapılmış bir modeli kullanırken (110), kimileri standardize edilmiş oturma pozisyonunda hastanın yüzünü taramışlardır (109).

Literatürde, yara iyileşmesi tipleri (111, 112), farklı flep tipleri (3, 113), kullanılan farklı ilaçlar (114-116), operasyon sonrası buz uygulaması (117), lazer (118) ve kriyoterapi (116) gibi yöntemlerin gömülü mandibular üçüncü molar dişlerin cerrahi çekimi sonrasında meydana gelen ödem üzerine etkileri araştırılmıştır.

2.11.3. Trismus

Trismus GAÜMD cerrahisi sonrasında normal ve beklenen bir komplikasyondur. Ödem gibi trismus da cerrahi sonrası ikinci günde en üst seviyeye ulaşır ve ilk haftanın sonunda çözülmesi beklenir (81). Operasyon sonrası ağız açmada kısıtlılık olarak da bilinen trismusun değerlendirilmesi, basitçe alt ve üst keser dişlerin kesici kenarları arasındaki mesafenin kumpas, cetvel ya da pergel yardımı ile ölçülmesi ile yapılır(119). Cerrahi yara iyileşme tipleri (111, 112), farklı flep tipleri (3, 110), kullanılan farklı ilaçlar (114, 115, 116), operasyon sonrası buz uygulaması (117) gibi faktörlerin yirmi yaş dişlerinin çekimi sonrasında oluşan trismus üzerindeki etkilerinin araştırıldığı pek çok çalışma mevcuttur.

2.11.4. Kanama

Kanama iyi bir cerrahi teknik kullanılarak, flebin yırtılması veya yumuşak dokuda aşırı bir travma oluşması önlenerek azaltılabilir. Bir damar kesildiğinde, cerrahiden sonra sekonder bir hemorajiyi önlemek için kanama durdurulmalıdır. Aktif kanamayı durdurmak için en etkili yol nemli bir spançla cerrahi sahasına uygun bir basınçla tampon uygulamaktır. Bazı hastalarda acil postoperatif homeostaz zordur, böyle durumlarda suturlama ve çekim soketine küçük bir parça absorbe olabilen jelatin sünger üzerine topikal trombin uygulamak lokal homeostaza yardımcı olması amacıyla kullanılabilir. Sokete ayrıca oksidize selüloz da yerleştirilebilir (120).

2.11.5. Enfeksiyon

Cerrahi bir işlemde sonra öncelikli çözülmesi gereken problemlerden biri operasyon sonrası enfeksiyondur. Bu problemin üstesinden gelebilmek için bazı cerrahi işlemlerde profilaktik antibiyotik kullanımı gerekli olmaktadır (81). Yirmi yaş cerrahisi sonrasında ortaya çıkabilecek problemlerin önlenmesi amacıyla cerrahi operasyon sırasında ya da sonrasında profilaktik antibiyotik kullanımı ile ilgili kesin bir sonuca varılamamıştır(121,122). Sistemik olarak antibiyotik profilaksisi uygulanmasının yanı sıra, antiseptik ağız gargaraları ve çekim soketine antibiyotik yerleştirilmesi de operasyon sonrası enfeksiyonun önlenmesinde etkili yöntemler olarak bildirilmiştir(81). Geçmişte antibakteriyel profilaksi için kullanılan antibiyotikler penisilin ve metronidazol iken, son on yılda amoksisilin veya

amoksisilin/klavulanik asit kombinasyonu gibi geniş spektrumlu antibiyotikler, dento-alveoler cerrahi ve üçüncü molar diş cerrahisinde artarak reçete edilen antibiyotikler olmuştur(121). Yapılan bir araştırmada GAÜMD cerrahisi sonrasında amoksisilin/klavulanik asit kombinasyonunun etkin bir medikasyon olduğu, ancak her vakada kullanılmasının gereksiz olduğu bildirilmiştir (122).

2.12. 3dMD Yüz Tarama Sistemi

1999 yılında 3dMD (3dMD, Atlanta, GA) adıyla kullanılmaya başlanan bu yöntem aktif stereofotogrametri prensibi ile çalışan bir görüntüleme sistemidir. Daha sonra vücudun tamamının görüntüsünü elde eden 3dMD Body, sadece göğüs bölgesinin görüntüsünü elde eden 3dMD Torso, baş ve boyun bölgesinin görüntüsünü elde eden 3dMD Kranium ve yüz bölgesinin görüntüsünü elde eden 3dMD Face sistemleri geliştirilmiştir (123,124). Daha sonra 2005 yılında geliştirilen 3dMDdynamic (4D) ile hareketli görüntüler üzerinde inceleme imkânı kazanılmıştır.

Sistem genel olarak sağlı sollu biri renkli ikisi infra-red olmak üzere üçer kameradan oluşmaktadır (125). Kameralar yardımıyla radyasyon olmaksızın insan yüzünün 3 boyutlu görüntüsü elde edilmektedir (125). Ayrıca fotoğraf çekimi sırasında objeye rastgele ışın gönderen flaş bulunur. Görüntü elde etme işlemi 1,5 milisaniye sürmektedir ve kameralardan elde edilen görüntüler bilgisayar programı üzerinde işlem görerek “.stl” uzantılı 3 boyutlu görüntüler elde edilir. Sistemin başlıca avantajları şunlardır:

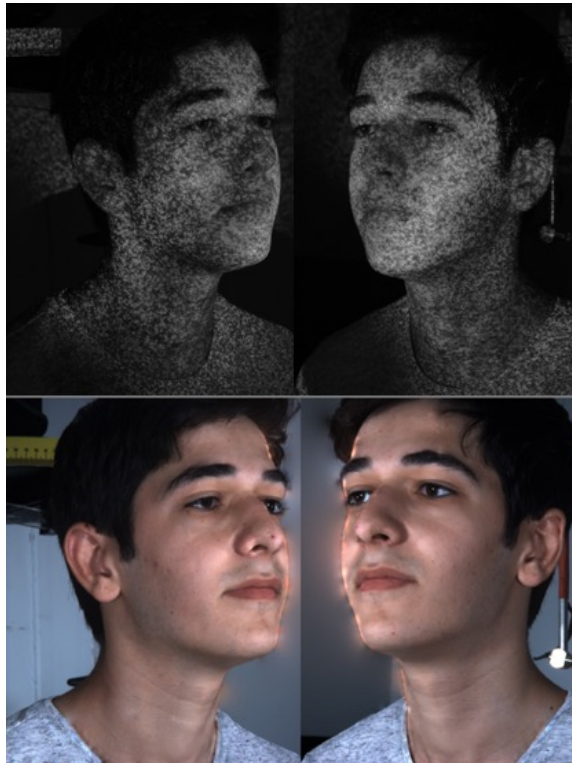
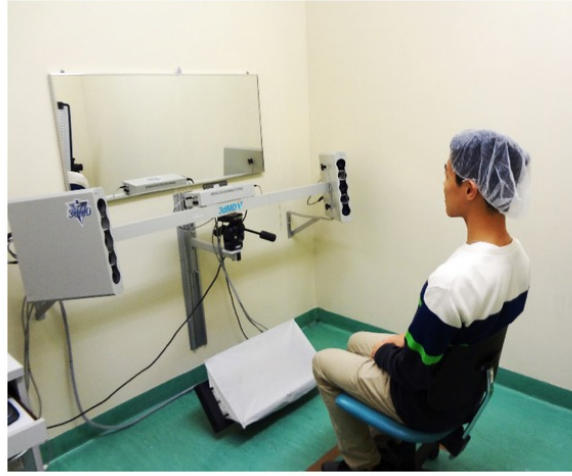- Çok yüksek hızda görüntü elde ederek özellikle bebeklerde görüntü alma işlemini kolaylaştırır (126),
- Sistem iyonize radyasyon içermez ve göze zarar vermeyen flaşlar kullanılır (125),
- Düşük hata payı ve yüksek ölçüm hassasiyetine sahiptir (127),
- Kullanımı kolaydır.

3dMD Face sistemi ile yüz anomalilerini, distraksiyon tedavisi sonrası görünümü ve yirmi yaş cerrahileri sonrası meydana gelen ödemi inceleyen çeşitli çalışmalar mevcuttur (128-131).

3dMD Face sisteminin referans noktalarının ve referans düzlemlerinin belirlenmesinde ve yapılan ölçümler ile hassas ve güvenilir sonuçlar elde edildiğini

kanıtlayan çalışmalar mevcuttur ve bazı çalışmalar sistemin hata payının ortalama 0,2 mm olduğunu ve sistemin güvenilir ölçümler yaptığını belirtmişlerdir (132, 133).

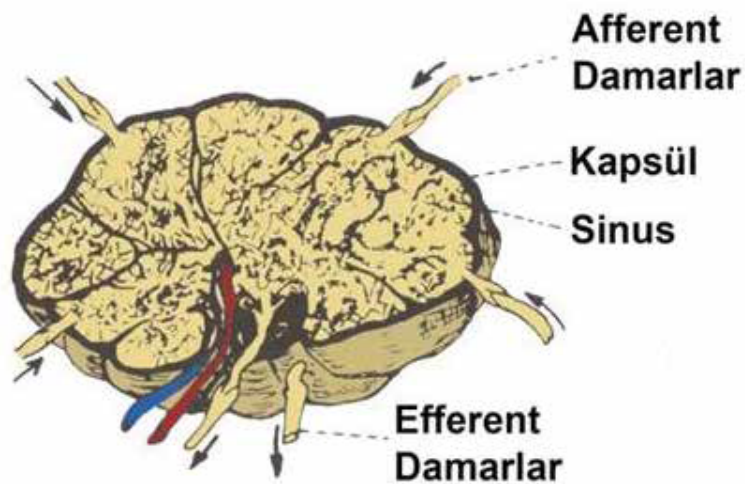
Ölçümler yapılırken hastanın dik pozisyonda oturması, ala-tragus hattının yere paralel olması, dudakların bitişik ve rahat pozisyonda tutulması önemlidir. Yüz ve baş bölgesinde görüntüyü engelleyecek her türlü küpe, piercing, gözlük vb. aksesuarlar çıkartılır ve bayan hastaların saçlarını, boynu açıkta bırakacak şekilde arkada toplamaları istenir. Hastadan yüz hizasına konulan aynada gözlerine bakması istenir ve bu esnada görüntü alınır.



Resim 1: 3dMD Face sistemi

2.13. Manuel Lenfatik Drenaj (Manuel Terapi)

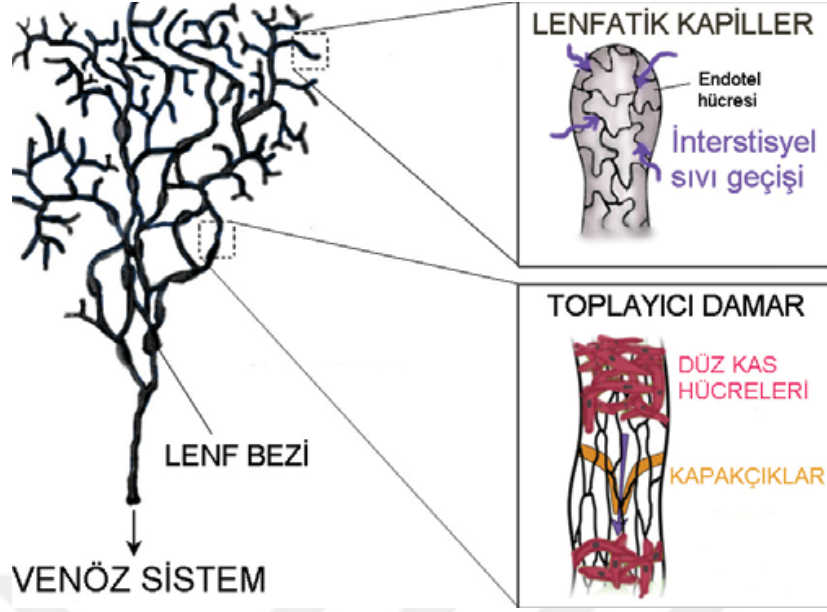
Herophilos milattan önce 300’de lenf damarlarını keşfetmiş, 1647’de Pecquet sisterna şili ve torasik duktusları tanımlamış, 1652’de ise İsveçli Olof Rudbeck tezinde lenfatik sistem konusunu hazırlamış ve daha sonraki yıllarda bu keşif ‘vasa seroza’ olarak yayınlanmıştır. 1653’de Bartolin ise ‘vasa lenfatica’ adıyla tanımlamıştır. İlerleyen teknoloji ile birlikte lenfatik sistemin yapısı daha detaylı olarak belirlenmiştir (134). Lenfatik sistem yüzeysel ve derin lenfatik damarlar ile lenf nodlarından oluşur. İntertisyel sıvı birikiminin önlenmesinde ve bağışıklık sisteminde önemli görevleri vardır (135). Lenf damarları, venlere benzer yapıda olmalarına ve venlere paralel seyretmelerine rağmen, damar sisteminden farklı yönleri de vardır. Örneğin kalp gibi merkezi bir pompalama ünitesi yoktur. Ayrıca lenf sıvısının akışı kan dolaşımı gibi kesintisiz değildir. Lenf nodülleri tarafından filtre edilmek suretiyle kesintiye uğrar (136). Yüzeysel lenfatik sistem tek katlı endotelial hücrelerden oluşan inisiyal lenfatiklerle başlar (137). Bu hücrelerin hepsi çevre doku ile filamentler aracılığıyla bağlantılıdır. Arteriyel pulsasyon, kas kontraksiyonu ya da solunuma bağlı olarak doku basıncında bir değişiklik olduğunda ya da deri hafifçe gerildiğinde filamentler bu hücreleri çeker. Bu sayede hücreler arasındaki mesafe açılır ve sıvı damar içine girer (138). Lenf sıvısının kapiller ağdaki serbest hareketi manuel lenfatik drenaj sırasında sıvıyı istenilen bölgeye drene etme imkânı verir (136).



Şekil 22: Lenf hücresi kesiti

Başlangıç lenfatikleri prekollektör ve kollektör adı verilen daha geniş damarları oluşturmak üzere birleşirler. Kollektör damarlar akımı kontrol eden kapakçıklar ve düz kaslara sahiptirler. Bölgesel lenf nodları aynı taraf ekstremitenin lenf drenajını sağlar. Derin lenfatik nodlar ise viseral drenajı sağlamak üzere ana arterlerin çevresinde lokalize olmuştur. Lenf sıvısı internal juguler ve subklaviyan venlerin birleşme yerinden dolaşıma katılır. Vücuttaki lenf sıvısının büyük bir bölümü duktus torasikus aracılığıyla sol venöz bileşkeden dolaşıma geçerken yalnızca sağ üst gövde, kol, yüz ve boyundan gelen lenfatikler sağ lenfatik duktus yoluyla sağ subklaviyan vene dökülür (135). Lenfatik sistemin önemli bir fonksiyonu da infeksiyonların önlenmesidir. Lenfatik sistem intertisyel sıvı ve proteinleri topladığı gibi, diğer hücreleri ve küçük kesiklerden ya da deri bütünlüğünün bozulduğu alanlardan dokuya geçen bakterileri de toplar. Bakteri ve diğer antijenler lenfatikler aracılığıyla lenf nodlarına taşınır ve orada immün cevap başlatılır (139).

Lenf sıvısının, doku aralıklarından lenf nodüllerine ve buradanda ana venlere doğru akışı ile ilgili çeşitli görüşler vardır. Kan kapillerlerinden sıvının süzülmesiyle oluşan doku aralıklarındaki filtrasyon basıncının yükselmesi, lenf damarları komşu kasların kontraksionu ile basınç altında kalması ve lenf damarları duvarlarındaki düz kasların etkisi ile lenf sıvısı venlere doğru hareket eder. Lenf damarlarının, arasındaki kasların kontraksionu da önemli bir faktördür. Hareketsiz bir ekstremitede lenf akımı son derece az olmasına karşılık, hareket esnasında oldukça fazlaşır. Herhangi bir nedenle bir ekstremitte tespit edildiğinde, enfekte dokulardan toksik etkenlerin diğer bölgelere dağılması önemli derecede azalır. Bir bölgenin masajı veya hareket ettirilmesi, o bölgenin lenf akımını hızlandırır. Arterlere eşlik eden lenf damarlarındaki lenf akımı, arterin kontraksionlarından etkilenir ve bu sayede lenf akımı kolaylaşır. Solunum hareketleri ve lenf damarlarının açıldığı venlerdeki basıncın negatif olması da, lenf akımına etki eden faktörlerdendir. Sempatik etki de lenf damarlarındaki düz kaslara kontraksion yaptırarak lenf akımına yardımcı olur.(140)



Şekil 23: Lenfatik sistemin yapısı(140)

Dokunun sıvı miktarı dokuya gelen sıvı ile giden sıvı arasındaki farka bağlıdır. Arterler sıvıyı getirir ancak plazmanın kapillerlerde ve postkapiller venüllerde filtre edilmesinden ötürü dokudan sıvının götürülmesinde venler yetersiz kalır. İşte bu nedenle filtrasyondan sonra dokuda kalan sıvının iletimi için lenfatik sisteme gereksinim vardır. İnterstisyel sıvının varlığı lenfatik sistemdeki akım için bir uyarandır. İnterstisyuma giren sıvı miktarı arttıkça, bu sınırlı alan interstisyumdan lenfatiklere sıvının geçmesini hidrolik olarak kolaylaştıran bir etken görevi görür. Diğer bir ifade ile interstisyumdaki sıvı miktarı ile lenfatik sıvı miktarı arasında bir orantı ve denge vardır. Bununla beraber bu iki faktör arasındaki güvenlik aralığı ödem gelişimini engeller. Bu mekanizmanın yokluğu durumunda interstisyel sıvının artması ödemle sonuçlanacaktır. Filtrasyon sıvı değişimini açıklayan Starling kurallarınca düzenlenir. Basit olarak kan kapiller lümeninden interstisyuma sıvının filtrasyonu hidrolik (su) basıncı ve onkotik basınç gradientleri tarafından sürdürülür. Yani kapiller basıncı interstisyum basıncını aşınca interstisyuma sıvı geçer, proteinlerce belirlenen plazma onkotik basıncı interstisyum onkotik basıncını aşınca interstisyuma sıvı geçişi engellenir. Bu sistem kapillerlerin arteriyel ucundan dokuya sıvı geçişi ve aynı şekilde dokudan kapillerlerin venöz ucuna geri sıvı geçişini düzenler. Lenfatik akımın mekanizmasının açıklanmasında birçok hipotez öne sürülmüştür.

İnterstisyel ve lenfatik basınçlar sabit olmayıp, dokunun hareketi ile dalgalanmaktadır. Kalp, nabız ve diyaframın hareketi dokularda titremeye/osilasyon

neden olduğu ve sonuçta doku basıncında bir gradient yol açarak lenfatik akıma katkıda bulunduğu öne sürülmüştür. İnterstisyel basınç ile lenf kapilleri içindeki basınç farkı sıvı akımının lenfe doğru olmasını sağlar. Lenfatik sistem içindeki basınç spontan inspirasyonda azalırken, ekspirasyonda artar. Bunun yanı sıra dokudaki değişiklikler örneğin yürüme, pasif bacak hareketleri veya yumuşak cilt masajı lenf akımını uyarır.(141) Ancak lenf akımındaki en önemli mekanizmalardan biri endotel hücrelerinin dizilişinden kaynaklanan primer kapaklardır. İnterstisyumdaki sıvı basıncında yukarıdaki nedenlerle artma ya da azalma olduğunda primer kapaklar lenfatik sisteme sıvının giriş ve çıkışını engeller. Bu sayede interstisyel basınç lenfatik basınçtan yüksek olduğunda kapak açılır, akım lenfe doğru olur, lenfatik basınç yükseldiğinde ise kapak kapanır ve lenfteki sıvının interstisyuma geri kaçışını engeller. Lenf akımında endotel hücrelerinin arasından geçiş dışındaki bir diğer mekanizma ise doğrudan endotel hücrelerinin içinden veziküllerle sıvı ve madde geçişidir. Lenfatik kapillerlere geçen sıvı buradan ilk basamak toplayıcı sisteme ve oradan da daha ileri toplayıcı lenf damarlarına iletilir. Bu akım çoğu kez alt ekstremitede olduğu gibi hidrostatik gradiente (eğim) karşı yöndedir. Her ne kadar ekstremitedeki iskelet kasının hareketleri lenfatikler üzerine baskı yapıp lenfatik sıvının iletimine katkı sağlasa da, esas itici güç lenfanjionların kendi pompa mekanizmasıdır(142).Toplayıcı lenfatikler üzerindeki düz kas tabakası ve bunun fazik kasılması lenf sıvısının ilerletilmesindeki en etkin sistemdir. Bu fazik kontraksiyonlar lümeni sıkıştırarak ileri doğru ittirirken, damarlar içindeki kapaklar akımın merkeze doğru tek yönde devam etmesini sağlar(143). Özellikle ayakta dururken sıvının yukarıya ilerletilmesinde aşılması gereken basınç gradient oldukça yüksek olabilir. Ancak lenfatik damarların sekonder kapaklarla ayrılmış bir seri lenfanjiondan oluşan organizasyonu yerçekimine karşı gelebilmektedir. Bu seri bağlantı sayesinde her lenfanjion sadece önündeki lenfanjion tarafından oluşturulmuş olan basıncı aşmak için kapağı açıp, içeriğini ileri fırlatması gerekir(143). Lenfanjion içindeki peristaltik ya da segmental kontraksiyon lenf sıvısını ileri ittirir.

MLD teknikleri somatik disfonksiyon ve patolojilerin tedavisinde rehabilitasyon paradigmaları içinde yer alan bir manuel tedavi yöntemidir.(144) Ülkemizde manuel lenfatik drenaj dünya geneline benzer şekilde, çoğunlukla gerekli eğitimi almış fizyoterapistler ve bazı hekimler tarafından uygulanmaktadır. Lenf

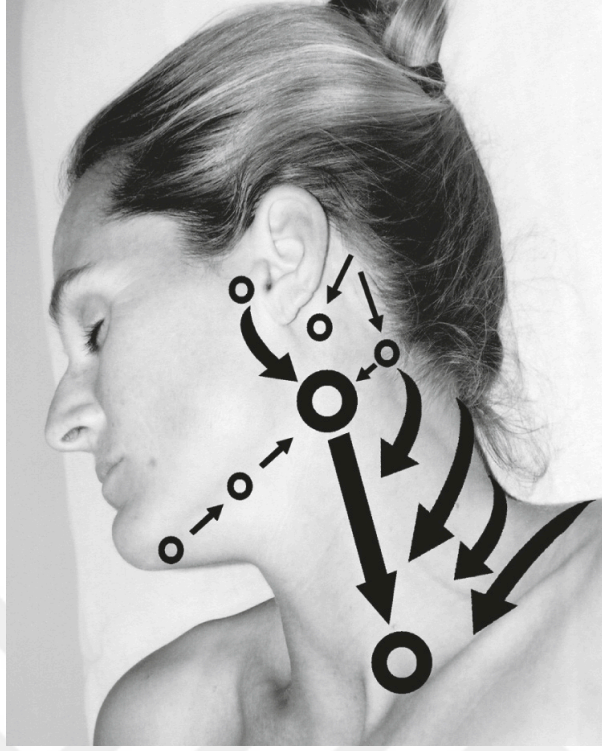sisteminde bloke olmuş lenf sıvısının, elle manipüle edilerek serbest akımın sağlanması esasına dayanır. Manuel lenf drenajı ile lenf dolaşımındaki artışla lenfatik sistemin uyarılmasının yanı sıra, biyokimyasal atıkların dokudan uzaklaştırılması, vücut sıvı dinamiklerini arttırarak ödemin azaltılması, sempatik sinir sistemi yanıtlarının azaltılıp, parasempatik sinir tonusunun arttırılmasıyla vücut sistemlerinin daha az stres altında çalışması sağlanır. Kavrama tekniği, basınç ve ritimde uygulanan miktar açısından klasik masajdan farklı olan manuel lenf drenajı, lenfatik akış yönüne uygun olarak cilt üzerinde yapılan, çok hafif, ağrısız, ritmik öteleme hareketlerini içerir. Genellikle, yoğun bir tedavi yöntemi olan kompleks boşaltıcı fizyoterapinin bir parçası olarak uygulanır.(145)

İlk olarak 1892 yılında Alman cerrah Winiwarter, lenf ödemi olan olgularda ödemli dokudan sıvının reabsorpsiyonu için masaj kullanımını tanımlamıştır.(146) 1930'lu yıllarda çalışmalarını lenfatik sistem anatomisi üzerinde yoğunlaştıran Dr.Vodder bir masaj tekniği geliştirmiş ve 1936 yılında Paris'teki bir konferansta kendi geliştirdiği manuel lenf drenaj yöntemini anlatmıştır.(147) Sonraki 30 yılda Asdonk ve Fischer başta olmak üzere Vodder'in çalışmalarını yakından takip eden hekimler ve diğer araştırmacılar manuel lenf drenajının lenf ödemin tedavisinde etkili olabileceğini düşünmüşlerdir.(148) Dr.Vodder'in farklı ülkelerden meslektaşlarıyla yürüttüğü çalışmalar neticesinde lenf ödem tedavisinde günümüzde halen etkin olarak kullanılan MLD ile birlikte kompresif bandajlama, deri bakımı, egzersiz tedavilerinden oluşan boşaltıcı fizyoterapi metodu geliştirilmiştir.(147) Günümüzde bu teknikler belirli uzmanlık ve araştırma alanları dahilinde çeşitli şekillerde uygulanmaktadır. Tabloda farklı araştırmacıların kullandığı farklı MLD tekniklerinin en yaygın olanları gösterilmektedir. Yöntemler bazı farklılıklar içermekle beraber MLD'nin temel prensipleri açısından oldukça benzerdir. Tüm yöntemlerde lenf ödem ve benzeri durumlarda etkili sonuçlar elde edebilmek için uygulamaların iyi eğitim almış uygulayıcılar tarafından uygulanmasının ve tekniklerin güncellenmesinin önemli olduğu bildirilmektedir.

Tanımlanan Farklı MLD Tekniklerinin Özellikleri	
Vodder	Bu teknikte tedavi edilen vücut alanına bağlı olarak “döngüsel hareket”, “kepçeleme”, “pompalama”, “statik daireler”, “dinamik daireler” gibi farklı el manevraları kullanılır. Fibrotik alanlarda uygulanan basınç ve ritm farklı olabilir.
Foeldi	Bu yöntemde Vodder tekniğindeki manevralar “itme” ve “rahatlama” fazları göz önünde bulundurularak kullanılır. Yoğun ödemli alanlarda “dairesele sıvazlama” teknikleri kullanılmaktadır.
Casley-Smith	Bu teknikte bölgesel lenf alanları arasındaki “su köprüleri” boyunca el kenarı ile yapılan yavaş-nazik manevralar kullanılır.
Leduc	Bu yöntemde, ‘çağırma’ ve ‘reabsorbsiyon’ hareketlerini içeren özel teknikler kullanılır. Böylece lenfa başlangıç lenfatikleri tarafından emilir, sonra prekollektör ve kollektör lenfatik damarlara doğru hareket ettirilir.

Tablo 2: Farklı araştırmacıların tanımladıkları MLD teknikleri ve özellikleri

MLD’de el hareketleri ile deri belirli yönlerde gerilir ve interstisyel basınç değişiklikleri oluşturulur. Drenaj masajı yapılırken deri üzerinde herhangi bir krem ya da yağ kullanılmaz. El hareketleri yavaş, tekrarlı ve gevşeticidir. Çok kısa süreli dinlenme fazlarında deri normal pozisyonuna geri döner. Uygulanan basınç dokuya göre değişmekle birlikte amaç lenfatik drenajı, kapiller filtrasyonu ve hiperemiyi arttırmadan geliştirmektir. Fibrosklerotik alanları tedavi ederken daha derin ve sıkı manevralarla kompresyon sağlanabilir. Drenaj hemen hemen tüm tekniklerde genellikle boyun bölgesiyle proksimal ve santral olarak başlar. Öncelikle fonksiyonel ve sağlıklı bölgesel lenf düğümleri tedavi edilir; örneğin üst ekstremitelerde lenf ödeminde kontralateral aksilla ve ipsilateral inguinal düğümler ya da alt ekstremitelerde lenf ödeminde bilateral aksillar lenfatik düğümler tedavi edilir. Sonra iki lenfatik alan arasındaki “su köprüleri”ni de içerecek şekilde kontralateral ve ödemli olmayan lenfatik alanlar ya da lenfotomlar drene edilir. Ipsilateral gövde ve lenf ödemli ekstremitelerde tedavi edilirken proksimalden başlanır. Ödemli ekstremitelerde tedavi etmeden önce gövdenin anterioru ve posteriorunun drenajı önemlidir.(148)



Resim 2: Boyun lateralinin drenaj alanları

MLD'nin endikasyonları

1. Lenfödem
2. Lipoödem
3. Venöz yetmezlik
4. Venöz ülser
5. Post trombolitik sendrom
6. Fleboödem
7. Baş-boyun ödemi
8. Meme ödemi
9. Genital ödem
10. İnflamatuvar durumlar
11. Fibromyalji
12. Spor yaralanmaları
13. Refleks Sempatik Distrofi(RSD)

MLD'nin kontrendikasyonları

1. Malign ödem
2. Metastatik durumlar
3. Akut enfeksiyon
4. Periferik arteriyel hastalıklar
5. Konjestif kalp yetmezliği

MLD tekniğinin etki mekanizmasına ilişkin çalışmalar uzun yıllar önce başlamış olsa da, tam olarak hangi mekanizmalar yoluyla etki gösterdiği henüz netleşmemiştir. (150) Bunun nedeni MLD'nin kompresyon tedavisi gibi sıklıkla birlikte kullanıldığı diğer uygulamalardan ayırıcı etkisine ilişkin çalışmaların yetersiz olmasıdır. Bir diğer neden de MLD'nin lenfatik sistem ve diğer organlar üzerindeki etkilerini gösterebilecek geçerli ve güvenilir ölçüm yöntemlerinden kaynaklanan zorluklardır. Lenfatik akışın değerlendirilmesinde kullanılan teknikler karmaşıktır.(150) Pek çok çalışmada lenf düğümlerinde akış hızını ölçmek ve lenf drenajındaki değişimleri görmek ve tanımlamak için lenfosintigrafi kullanılmıştır.(146-149) Bu çalışmalar bir bakış açısı sağlamakla birlikte, MLD'nin lenfatik sistem ve diğer dokuların anatomik, fizyolojik ve fonksiyonel yönleri üzerindeki uzun dönem etkileri ile ilgili yeterli bilgi sağlamamaktadır.

MLD'nin bazı çalışmalarda bildirilmiş etki mekanizmalarını sıralayacak olursak(150),

1. Lenf kolektörlerinde ve lokal düz kaslarda germe etkisi lenfanjiyomotoriyi ve lenf taşıma kapasitesini artırır.
2. Lenfatiklerin kontraksiyonundaki artışa bağlı olarak lenf akışı artar.
3. İnterstisyel basınçtaki değişimler başlangıç lenfatiklerinin dolum ve boşalmalarını artırır.
4. MLD ile proksimal bölgelerin tedavi edilmesi distal doku basıncında azalmaya neden olur.
5. Lenfatik drenaj sistemine eşlik eden yardımcı yollar uyarılır.
6. Yüzeysel kan dolaşımında ve periferik arterlerde kan akımı artar.
7. MLD'nin otonomik sinir sistemi üzerindeki etkisi gevşeme ve rahatlamaya neden olur.

8. Derinin kan dolaşımı iyileşir.
9. İdrarda serotonin, histamin, adrenalin ve noradrenalin salınımı artar.
10. Solunum ve uyku düzeninde iyileşmeler görülür.

MLD'nin kullanıldığı durumlardan bazıları post-trombotik sendrom, venöz ülser, dejeneratif sinir sistemi hasarı ve inflamatuvar durumlar olarak bildirilmiştir. Oral ve maksillofasiyal cerrahide MLD'nin kullanımı halen çok sınırlı olsa da son dönemlerde travmatik ortopedik durumlar/spor yaralanmaları, fibromiyalji ve refleks sempatik distrofide (RSD) de kullanıldığını gösteren çalışmalar mevcuttur. MLD'nin lenf ödemi önleme programlarındaki rolü de vurgulanmıştır.(150) Bazı hasta grupları MLD'ye daha iyi yanıt vermektedir. Örneğin "hafif" lenf ödemde MLD daha ileri evredeki lenf ödeme göre çok daha etkilidir.(146) Fibrosklerotik dokuların varlığı MLD'nin etkilerini azaltmaktadır. Bu durum lenf ödemi önleme programlarında MLD uygulanmasının uzun dönem doku fibrozisine neden olabilecek değişiklikleri önlemedeki etkisini ortaya koymaktadır. Özellikle meme cerrahisi sonrası radyoterapinin lenf ödem riskini arttırdığı göz önünde bulundurulduğunda bu olgulara MLD yapılması ya da en azından self drenaj masajının öğretilmesi önem taşır. MLD sırt ve gövde ödemi olan olgularda, genital ödemde, meme ödeminde, baş ve boyun ödeminde öncelikli tedavi seçeneğidir. Klinik deneyimler meme kanseri tedavisinden sonra meme ödemi olan kadın olguların MLD'ye iyi yanıt verdiğini göstermektedir.

Fibromiyaljili olgularla yapılan çalışmalarda MLD'nin ağrı, sertlik, depresyon, uyku ve yaşam kalitesinde olumlu etkileri olduğu ve diğer masaj yöntemlerine göre etkinliği bildirilmiştir.(147)

Spor yaralanmalarında MLD'nin etkisi üzerine yapılan çalışmalarda MLD tedavi seansının hemen sonunda ve 48 saatlik takipte kandaki laktat dehidrojenaz ve aspartat aminotransferaz seviyelerinde belirgin azalma olduğu, spesifik iskelet kası enzimlerinin serum seviyelerindeki azalmanın yapısal hasarı takiben iskelet kası hücre bütünlüğünü sağlayan rejeneratif mekanizmaları hızlandırıcı bir potansiyel oluşturduğu bildirilmiştir. (150)

MLD'nin etkili olduğu düşünülen bir diğer durum da RSD'dir. RSD'de otonomik, vazomotor ve inflamatuvar değişiklikler nedeniyle kronik ödem ağrıya eşlik eden önemli bir klinik durumdur. RSD'ye bağlı ödemde lenf ödemdekine benzer

şekilde lenfatik staz oluşmaktadır. MLD'nin sempatikolitik etkiyle kronik inflamtuar süreci azaltması nedeniyle RSD'deki ödemi azaltabileceği düşünülmüş ve yapılan çalışmalarda MLD seansları sonunda diğer fizyoterapi yöntemlerine ek olarak uygulandığında ödemde belirgin azalmalar bildirilmiş ancak takip çalışmalarında bu etkinin devam etmediği görülmüştür.(150) RSD'de görülen ağrı üzerine etkisi tartışmalıdır.



Bu tez çalışmasının amacı yukarıda bahsedildiği üzere; özellikle kanser cerrahileri sonrası oluşan lenfödemi azaltmada son yıllarda popüleritesi artan, lenfatik akışı arttırarak cerrahi bölgesinde toplanan ödemin hızlıca bölgeden drene olmasını sağlayan ve bu sayede kaslardaki trismus ve bölgedeki sinir uçlarına ödemin uyguladığı basıncın ortadan kalkmasıyla ağrıyı da azalttığı düşünülen MLD terapisinin, gömülü mandibular üçüncü molar cerrahisi sonrası oluşan ödem, ağrı ve trismus üzerindeki etkisini değerlendirmektir. Hipotezimiz gömülü alt yirmi yaş dişi cerrahisi sonrası uygulanan MLD terapisinin rutin post-operatif tedaviye kıyasla ağrı, ödem ve trismus azaltmada etkili olduğu yönündedir. Bu sayede oral ve maksillofasiyal cerrahiler sonrası ödem, ağrı ve trismusun giderilmesinde kullanılan NSAİİ, steroidler, kas gevşeticiler, analjezik ya da antibiyotik gibi tüm medikasyonlara ihtiyacın azalacağını düşünmekteyiz. Bu bağlamda tam kemik retansiyonlu sağ ve sol alt üçüncü molar dişleri 2 hafta arayla çekilen hastaların, ödemin üç boyutlu değerlendirilmesi amacıyla, 3dMD(3dMD FACE SYSTEM, Atlanta, GA) görüntüleri, VAS değerleri ve interinsizal ağız açıklığı ölçütleri kaydedilecektir. Bu değerler 3. ve 7. günlerdeki değişimlerle kıyaslanacak, sonuçlar istatistiksel olarak karşılaştırılacaktır.

3. GEREÇ VE YÖNTEM

Bu çalışma, İzmir Katip Çelebi Üniversitesi Diş Hekimliği Fakültesi, Ağız, Diş ve Çene Cerrahisi Anabilim Dalı'na, ortodontik tedavi öncesi gömülü alt üçüncü molar dişlerinin çekimi için başvuran hastalar üzerinde gerçekleştirilmiştir. Çalışma için İzmir Katip Çelebi Üniversitesi Tıbbi Araştırmalar Etik Kurulu'ndan (Karar No:15.02.2018-19) onay alınmıştır. Yapılan güç analizinde hata yüzde 5 power yüzde 90 olmak üzere örneklem sayısı 44 olarak belirlenmiştir. Çalışmaya gömüklük derinlikleri aynı ve gömüklük açıları benzer, çift taraflı kemik retansiyonlu gömülü alt üçüncü molar dişlere sahip 60 hasta dahil edilmiştir.

Çalışmaya;

Gönüllü olmak istemeyen,

Gebe ya da laktasyon döneminde olan,

Penisilin allerjisi olan,

İyileşmeyi etkileyecek kronik bir sistemik rahatsızlığı bulunan,

Kooperasyon kurulamayan,

Perikoronitisi olan,

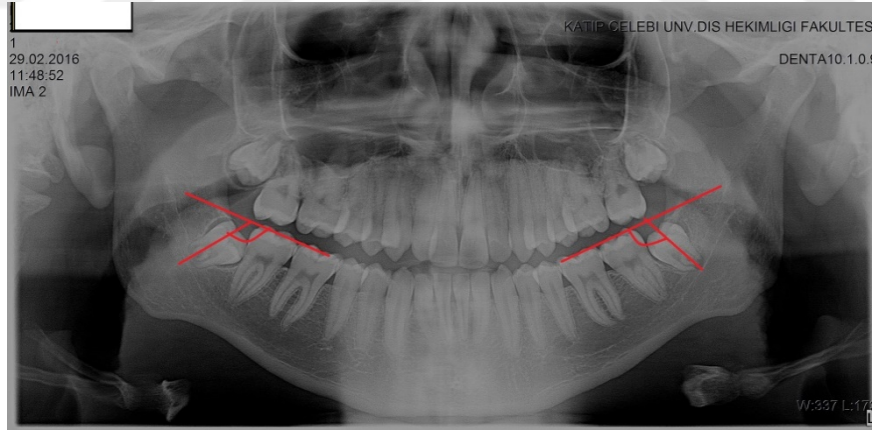
Son 3 hafta içerisinde anti-inflamatuar yada antibiyotik kullanmış hastalar dahil edilmemiştir. Çalışmaya dahil edilmesi planlanan 60 hastadan; çalışma süreci içerisinde, tek taraf yirmi yaş diş çekimi yapıldıktan sonra hasta veya hekim tarafından diğer taraf diş çekiminin ertelenmesine karar verilen, takip randevuları ve çalışma sürecinde hastalara verilen formların doldurulması konusunda uyumsuzluk gösteren, 14 hasta çalışma dışı bırakılmıştır. Çalışma, yaşları 18 ile 26 arası değişen (ortalama:18,717); 32 kadın, 14 erkek, 46 hasta üzerinde yürütülmüştür.

Hastalar operasyon öncesi çalışmanın süresi, amacı, bu süreçte hasta tarafından yapılması gerekenler, cerrahi ile ilgili olası riskler ve komplikasyonlar açısından bilgilendirilmiş ve Gönüllü Olur Formu imzalatılmıştır.

Seçim kriterlerine uygun olan ve çalışmaya katılmayı kabul eden hastaların sağ ve sol alt yirmi yaş dişlerine ait operasyon günleri planladı. Her iki ameliyat arasındaki sürenin ameliyat bölgesindeki fizyolojinin normale dönmesi için en az 15 gün olmasına dikkat edildi. Operasyonlar öncesinde, ağız hijyeninin optimum olması amacıyla tüm hastalar periodontoloji kliniğine yönlendirildi.

Çalışmaya dahil edilecek hastaların, gömülü alt üçüncü molar dişlerinin pozisyonlarının değerlendirilmesinde, Winter ve Pell-Gregory sınıflandırma sistemleri kullanıldı. Hastalardan alınan panoramik radyograf üzerinde yapılan değerlendirme sonucunda çift taraflı, pozisyonları Winter sınıflamasına göre vertikal ve mesioanguler, Pell-Gregory sınıflamasına göre sınıf II, pozisyon B ve C olan simetrik, çift taraflı gömülü alt yirmi yaş dişlerine sahip hastalar belirlendi. Simetriklik özelliği her iki tarafta dişlerin uzun akslarından geçen doğruların oklüzal düzlemle yaptığı açı rehber alınarak belirlendi. Sağ ve sol taraf farklı seanslarda olacak şekilde toplam 92 diş opere edildi. Erkek hastalardan ameliyat günü sabahı ve tüm kontroller öncesinde 3dMD görüntülerini standardize etmek amacıyla mutlaka traş olmaları gerektiği söylendi. Hastaların gömülü alt yirmi yaş dişleri bir taraf MLD terapisi yapılacak grup diğer taraf ise kontrol grubu olacak şekilde yazı-tura randomizasyon metodu kullanılarak gruplara ayrıldı ve dişler 2 hafta arayla çekildi.

Hipotezimiz gömülü alt yirmi yaş dişi cerrahisi sonrası uygulanan MLD terapisinin rutin post operatif tedaviye kıyasla ağrı, ödem ve trismus azaltmada etkili olduğu yönündedir.

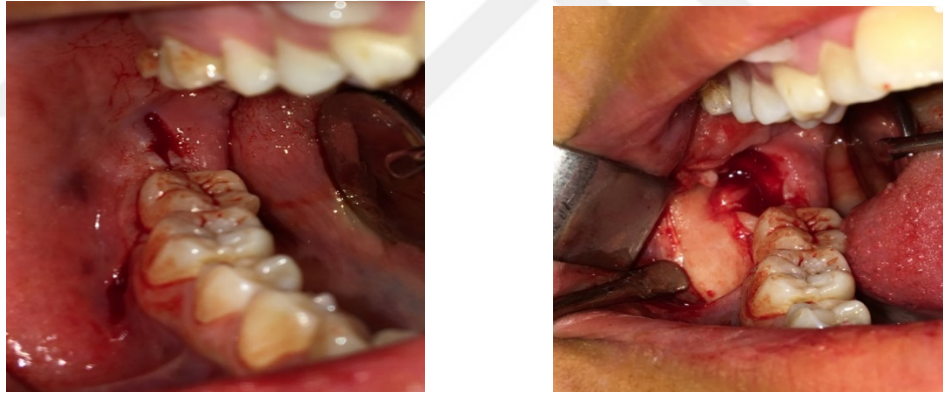


Resim 3: Örnek Hasta Röntgeni ve Açılarının Tespiti

3.1. Cerrahi Operasyon

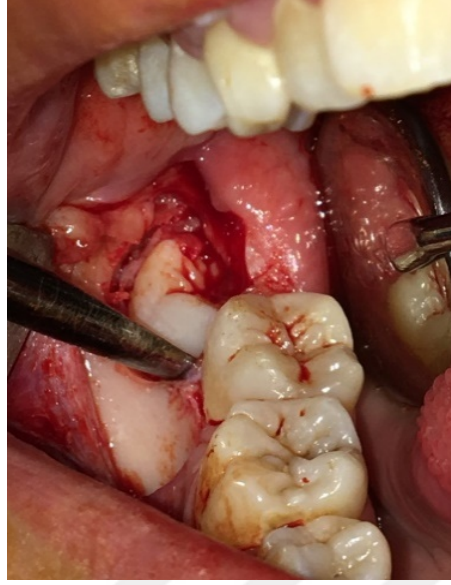
Operasyonların tamamı İzmir Katip Çelebi Üniversitesi Diş Hekimliği Fakültesi, Ağız Diş ve Çene Cerrahisi Anabilim Dalı ameliyathanesinde, aynı hekim tarafından, temel cerrahi ve sterilizasyon kurallarına bağlı kalınarak, eşit ameliyat şartlarında gerçekleştirildi. İlk çekimi yapılan tarafa çekimi takiben 24 saat arayla 3 gün MLD terapisi uygulandı. Operasyona tüm gruplarda lokal anestezi uygulandı.

olarak, 40 mg/ml articaine HCl ve 0.012 mg/ml epinefrin HCl içeren lokal anesteziik maddeden 2 ampul (Ultracain DS forte-Aventis İlaç Sanayi Tic., Türkiye) kullanılarak n. alveolaris inferior, n. lingualis ve n. bukkalis blokajları yapılarak başlandı. Post-operatif ödem etkileyeceğinden dolayı 2 ampulden fazla anesteziik madde uygulanmadı. Uygun saha temizliğinin ardından 15 no' lu bisturi (Rockwell, No:15) ile vestibülde ikinci molar dişin 1/3 mesialinden geçen bir vertikal insizyon içeren horizontal ve sulkuler rahatlatıcı zarf flep kaldırılarak kemiğe ulaşıldı. Kemik kaldırma işlemi 20.000 devir/dakika olacak şekilde ayarlanmış piyasemen başlığına sırasıyla takılan tungsten karbid rond ve fissur frezler (Drendel+Zweiling, No:CB166, CB1S) yardımıyla %0,9'luk serum fizyolojik irrigasyonu altında gerçekleştirildi. Gerekli görülen durumlarda tungsten karbid frezlerle dişin ve/veya köklerin bölünmesi gerçekleştirildi. Okluzal ve bukkal bölgedeki kemik kaldırıldıktan sonra bukkal kısımda diş ile kortikal kemik arasında elevatöre giriş yolu açıldı ve diş bein elevatörleri yardımıyla kemikten uzaklaştırıldı. (resim 3,4)

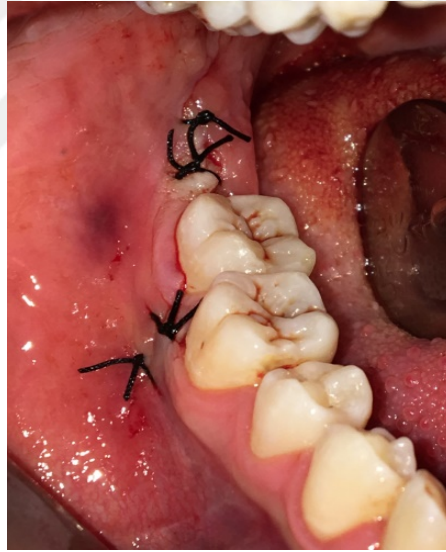

Resim 4: Horizontal ve bukkal rahatlatma insizyonu sonrası mukoperiostal flebin kaldırılması ve kemiğe ulaşım

Çekim sonrası ortaya çıkan keskin kemik kenarları rond frez yardımıyla yuvarlatıldı, debris ve epitel artıkları ilgili çekim boşluğundan uzaklaştırıldı. Kavite serum fizyolojik ile yıkanarak kanama kontrolü yapıldı. Flebin orijinal pozisyonu korunarak yara ağızları keskin iğneli atravmatik ipek suturla (3/0 16mm, 3/8 Doğsan®, Türkiye) primer olarak kapatıldı. (resim 5) Her iki grupta da insizyon başlangıcından son suturun tamamlanmasına kadar geçen süre toplam operasyon süresi olarak kaydedildi. Suturlar operasyon sonrası 7.günde alındı.



Resim 5: Bein elevatörü ile dişin soketinden çıkarılması



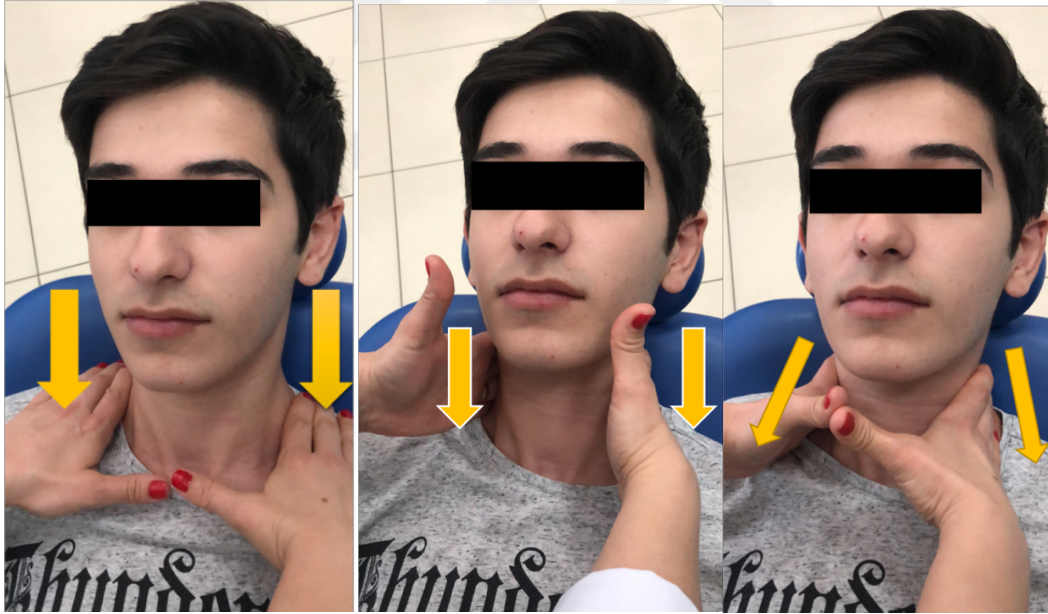Resim 6: Flebin primer olarak kapatılması

Hastalarda post-operatif analjezi ve enfeksiyon kontrolü sağlamak amacıyla penisilin grubu bir antibiyotik (Largopen® 1 gr tablet, Bilim İlaç San., Türkiye) 2x1, 7 gün süre ile, parasetamol (Parol® 500mg tablet, Atabay İlaç San., Türkiye) 3x1 ve klorheksidin glukonat içeren ağız gargarası (Klorhex®, Drogsan, Türkiye) 3x1, 5 gün süre ile reçete edildi. Post-operatif bakım önerileri detaylı olarak açıklandı ve bu önerilerin yazılı olarak yer aldığı detaylı formlar hastalara verildi. Hastadan, aldıkları ekstra ağrı kesicilerin saat ve tarihini mutlaka not etmesi istendi. Değişik çalışmalarda

buz uygulamasının ödem oluşumu üzerine farklı sonuçları belirtildiğinden ve hastaların buz uygulamasını eşit sürelerde yapamayacak olması ihtimalinden dolayı operasyon sonrası, çalışmanın seyrinin değişmemesi için hiçbir hastaya buz uygulaması önerilmemiştir. Operasyon bittikten sonra hastanın yüzü temizlenip, kurulandı ve uzman fizyoterapist tarafından MLD uygulaması yapıldı.

3.2. MLD Uygulaması

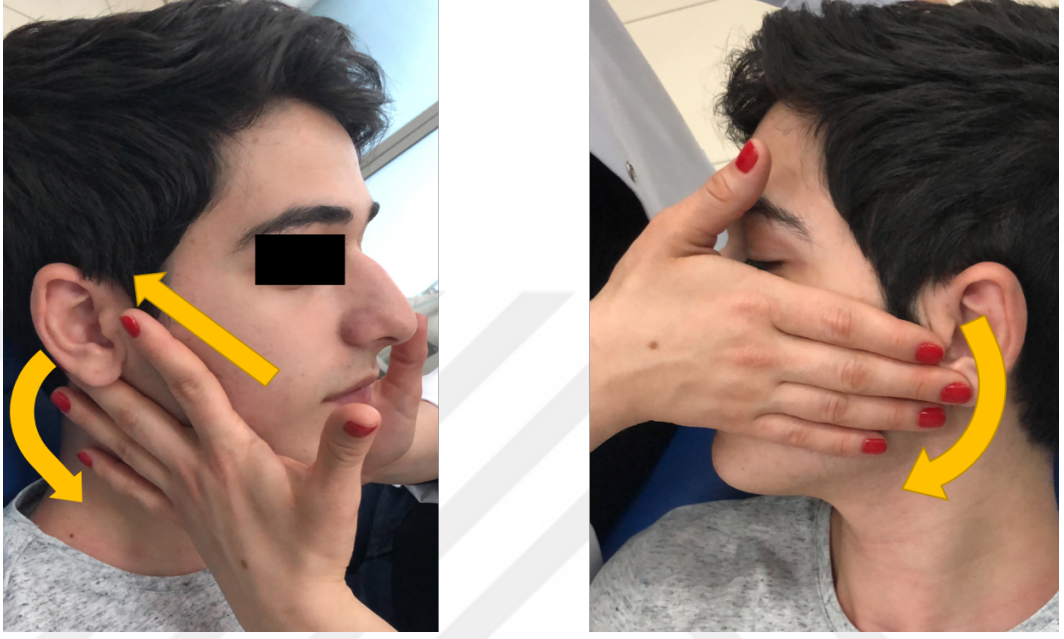Sabah saatlerinde operasyonu yapılan hastaların ilk MLD terapileri aynı gün öğleden sonra uzman fizyoterapist tarafından yapıldı. MLD terapisinin uygulamasında “Vodder” tekniği kullanıldı. İlk olarak çekim bölgesinde oluşması beklenen ödemin boşalacağı supraklavikular lenf nodları uyarılarak kademe kademe dairesel sıvazlama, duran daireler, pompalama ve itme teknikleri ile çekim bölgesine doğru ilerlendi.(resim 6,7)



Resim 7: Çekim bölgesinde oluşacak olan ödemin boşalacağı supraklavikular lenf nodlarının pompalama ve itme teknikleri ile uyarılması

Lenfatik akım doğrultusunda proksimalden distale 30-40 mm-Hg basınç ile uygulanan masaj sayesinde; cilt altı lenf kapillerinde dolaşım arttırılmakta ve ödem sıvısı yüksek basınçtan alçak basınca doğru oluşan bu boşluğa daha hızlı drene olmaya

başlamaktadır. Bu sayede ödem sıvısı önce submandibular, oradan da supraklaviküler lenf bezlerine normalden daha hızlı drene olmaktadır.



Resim 8: Çekim bölgesinde lenfatik dolaşımı hızlandırmak amacıyla dairesel sıvazlama, pompalama ve itme hareketlerinin uygulanması

Resim 6 ve 7 de gösterilen tekniklerle, 40 dakikalık MLD terapisi uzman fizyoterapist tarafından operasyon günü ve takip eden 2 gün boyunca 24 saat aralıklarla hastalara uygulanmıştır. Hastalara VAS skalaları verilerek formda belirtildiği gibi doldurmaları gerektiği anlatılmış ve hastalar kontrol randevuları oluşturularak taburcu edilmişlerdir.

3.3. Verilerin Değerlendirilme Yöntemleri

Çalışmada ağrı, ödem ve trismus değerleri ameliyat öncesi (T0), post-operatif 3. (T1) ve post operatif 7. (T2) günlerde ölçülmüştür.

3.3.1. Ağrının Değerlendirilmesi

Ağrının değerlendirilmesi için düz bir çizgi üzerinde başlangıç kısmı (1) ağrının yokluğunu, bitiş kısmı (10) ise dayanılmaz ağrıyı ifade eden görsel analog

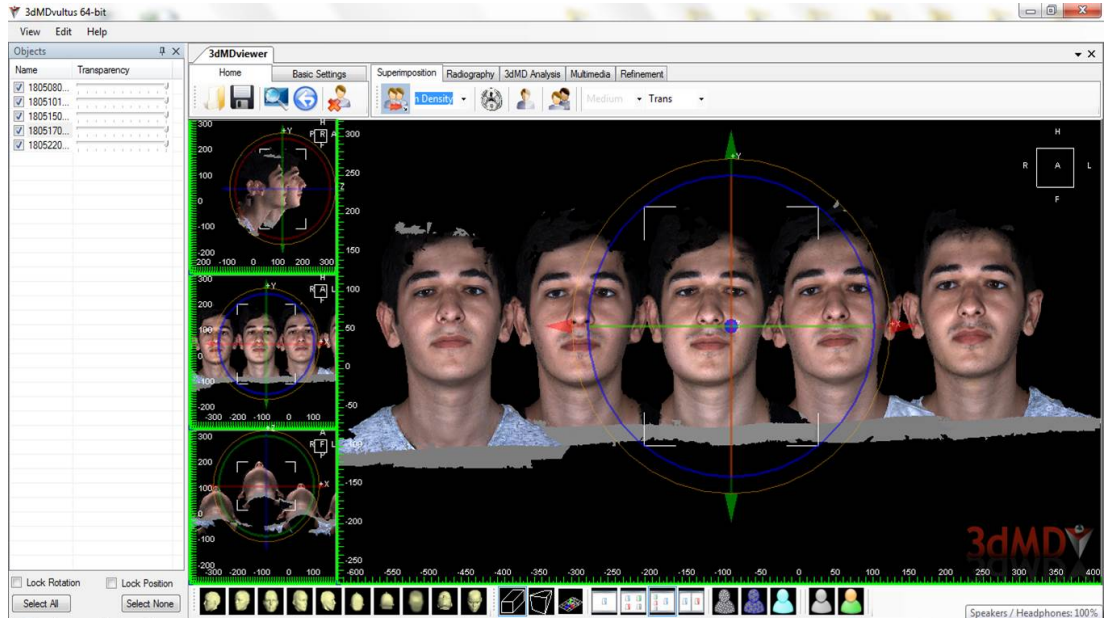
skala (VAS) kullanıldı. Hastalara operasyondan sonra bu numaralı derecelendirme skalasını içeren ağrı takip formları verildi. Ağrı ölçümü yapılacak zaman dilimlerinin belirlenmesi için Mojsa I. ve ark' nın çalışması referans alındı(151). Bu bağlamda hastaya post-operatif 1. 2. 3. ve 7. günlerde hissettikleri ortalama ağrı değerlerini işaretlenmek üzere VAS skalalarının bulunduğu form verildi. Hastalara 3. ve 7. gün kontrollerine gelirken formları yanında getirmeleri gerektiği söylendi.

3.3.2. Ödemin Değerlendirilmesi

Çalışmamızda ödem ölçümünde kullanılan yöntem 3dMD FACE SYSTEM (3dMD, Atlanta, GA) olarak adlandırılan, hastanın yüz fotoğraflarının 3 boyutlu olarak sanal ortama aktarıldığı ve bu veriler üzerinden hacimsel değişikliklerin hesaplandığı değerlendirme tekniğidir. Bu bağlamda hastaların operasyon öncesi, operasyon sonrası 3. ve operasyon sonrası 7. günlerde üç boyutlu fotoğrafları alındı. Bireylerin üç boyutlu görüntülerinin alınmasında İzmir Katip Çelebi Üniversitesi Diş Hekimliği Fakültesi Ortodonti Anabilim Dalı kliniğinde bulunan 3dMD Face sistemi (3dMD, Atlanta, GA) kullanıldı. Aktif stereofotogrametri tekniği kullanan sistemde sağlı sollu 3'er kamera olmak üzere toplam 6 kamera bulunmaktadır. Bu 6 kameranın 4'ü siyah beyaz 2'si renkli görüntü almaktadır. Kameralar hasta ile üçgen oluşturacak şekilde konumlanmakta, birey üçgenin tepesinde yer almaktadır. Sistem içerisinde görüntü alma işlemi sırasında bireyin yüzünü aydınlatan xenon flaş bulunmaktadır ve görüntü alma işlemi 1,5 milisaniye sürmektedir. Ardından sistem bu görüntüyü 30 sn işleyerek bireyin kulak-kulak arası 3 boyutlu 180⁰ dijital görüntüsü elde edilmektedir. Kayıtlar alınırken bireyin doğal baş pozisyonunda olmasına dikkat edildi. Birey ayarlanabilir koltuğa oturtuldu ve rahatlaması söylendi ve rahat pozisyondayken karşıya bakması istendi.(Resim 1) Dişlerin birbirine yavaşça değdirilerek okluzyona getirilmesi sağlandı ve dudakları palpe edilerek gevşek halde olduğundan emin olunca görüntüler alındı. Değerlendirme aşamasında toplamda alınan 6 adet fotoğraf öncelikle uzay düzleminde yan yana dizildi ve tahmini olarak üst üste getirildi(Resim 8). Daha sonra fotoğrafların belli noktalarda çakıştırılması için referans bölgeler seçildi. Bu referans bölgeleri Alan H. ve arkadaşlarının 2016 da yaptığı çalışma referans alınarak; alın, burun dorsumu ve çene ucu olarak seçildi(131). Program üzerinden bu referans noktaları belirlendikten sonra hassas çakıştırma işlemi yapıldı.

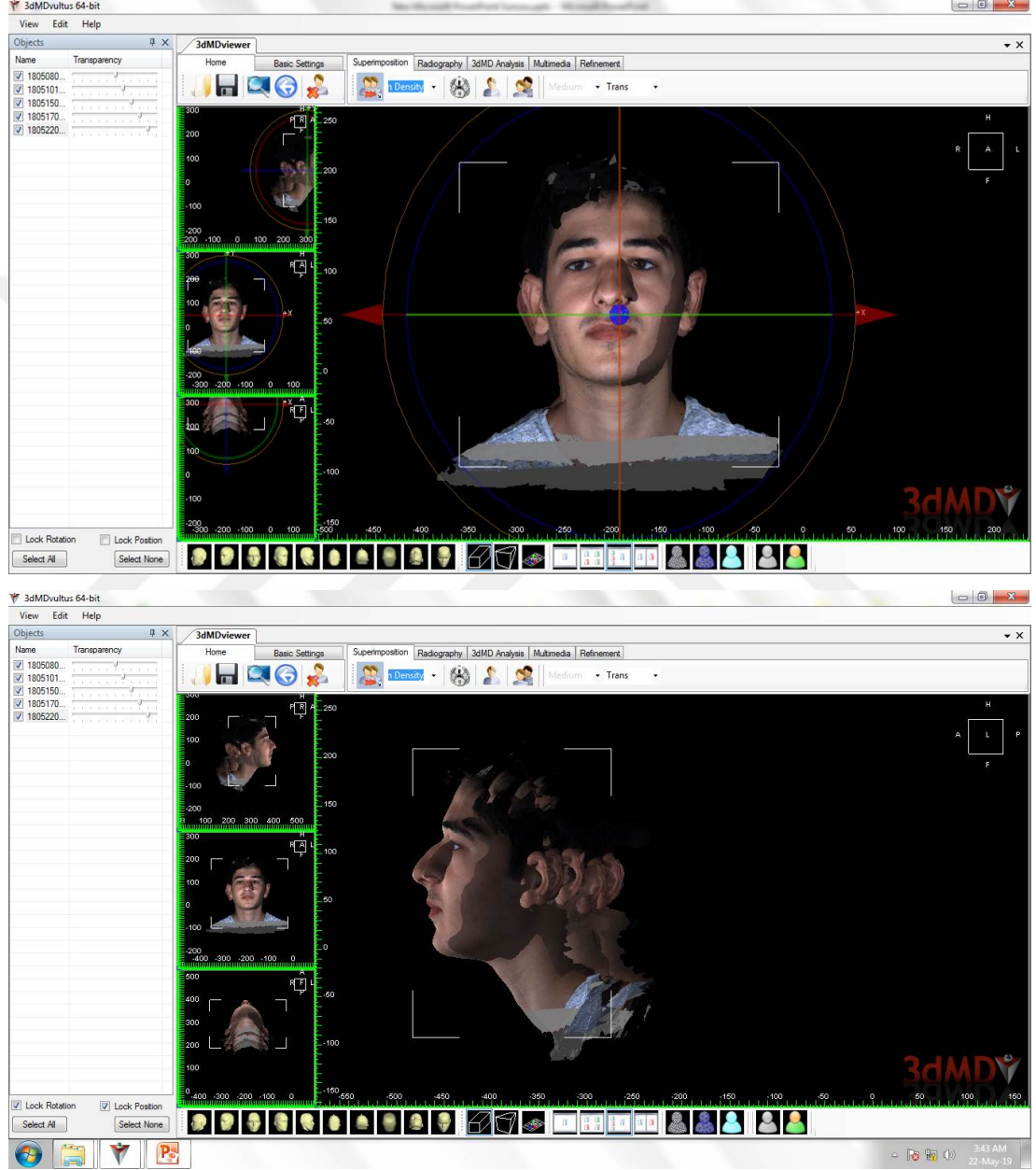
Bu işlem sırasında sistem tarafından verilen hata payı katsayısının 0,3 den küçük olmasına dikkat edildi. Bu değere ulaşamadığı takdirde fotoğraflar el ile tekrardan çakıştırılıp, ardından hassas çakıştırma işlemi tekrarlandı. Çakıştırma işleminin amacı fotoğrafların hepsinin aynı noktalar üzerinden kesilip, hacimsel hesaplamaların aynı düzlemlerde yapılabilmesini sağlamaktır.

Fotoğraflar kesilirken tüm hastalarda standart noktalar belirlendi. Bu noktalarda horizontal düzlemde subnasal ve tragusdan geçen ve yer düzlemine paralel olan bir doğru belirlendi ve üst tarafta kalan yeşil ile boyanan kısım kesildi. Sagittal düzlemde ise tragusun ön kenarından geçen ve yer düzlemine dik olan doğru belirlendi ve posterioru kesildi. Ayrıca yine sagittal düzlemde Arnett'in boyun- boğaz birleşim noktası olarak tanımladığı NTP noktasından yere paralel çizilen doğrunun inferiorunda kalan kesim kesilerek atıldı ve nihai değerlendirmeye alınacak görüntü elde edildi(Resim 9,10). Tüm bu kesme işlemleri fotoğrafların üst üste çakıştırılmış formatı üzerinden yapıldığı için her resim aynı düzlem ve noktalar üzerinden kesilmiş oldu. Elde edilen 3 boyutlu görüntülerin analizi için 3dMD Vultus programı (3dMD, Atlanta, GA) kullanıldı. Programda görüntüler uzayın 3 yönünde kolaylıkla hareket ettirilebildi ve yumuşak doku landmarkları konulabildi.

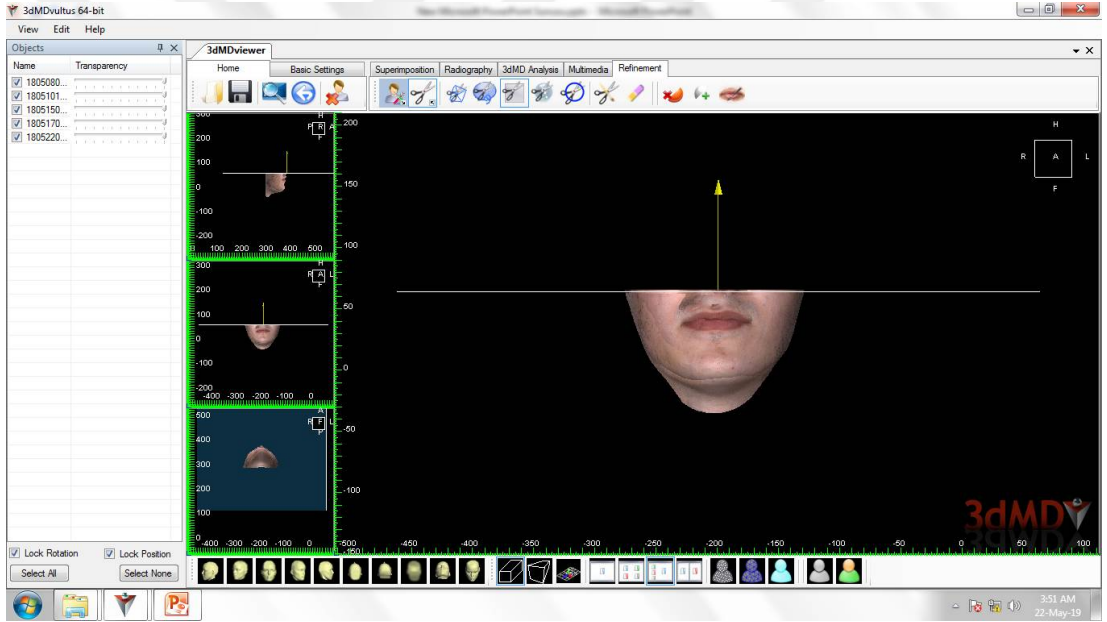
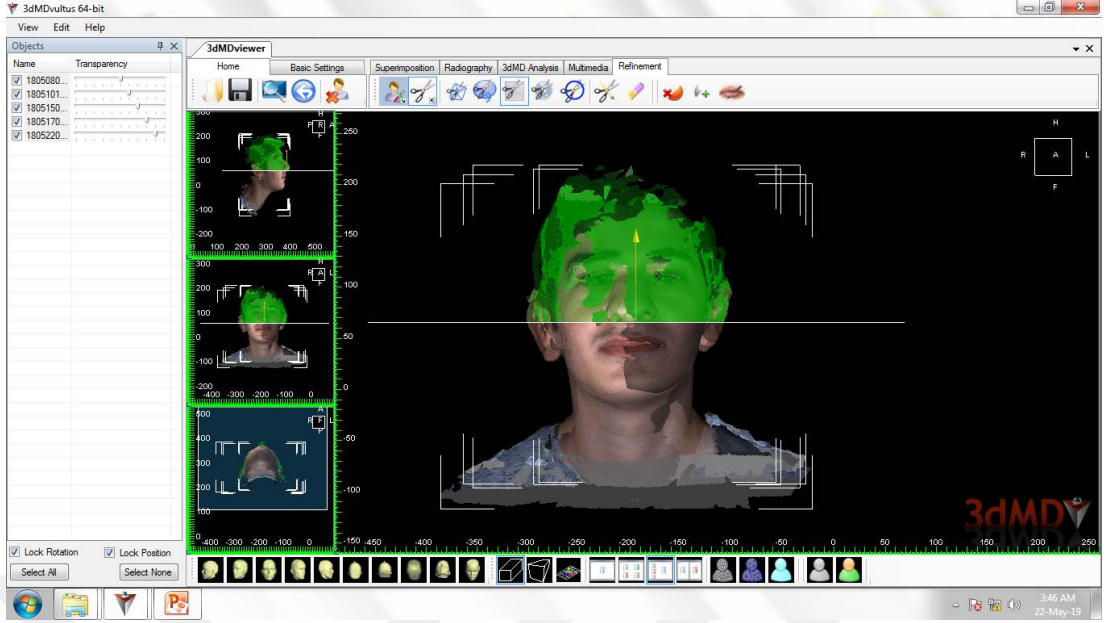


Resim 9: 3dMD Vultus programında el ile çakıştırma işleminin yapılması

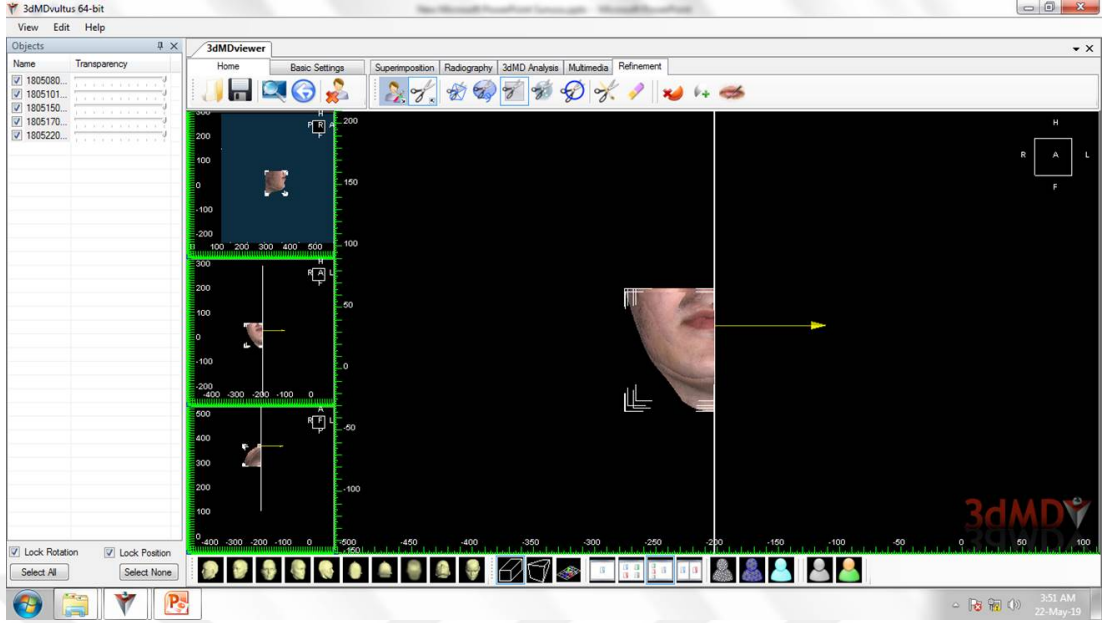
Kesilme işlemi tamamlandıktan sonra resimler tek tek orta hat burun septumu referans alınarak, sanal bir düzlem ile bölündü. Her bir resimde opere edilen tarafın hacmi hesaplandı. Bu aşamadan sonra üst üste çakıştırılmış fotoğraflar üzerinden yüz hacimlerdeki T0-T1 ve T0-T2 hacim farklılıkları hesaplanarak rapor halinde sisteme kaydedildi.



Resim 10: Tüm fotoğrafların çakıştırılması ile elde edilen görüntü



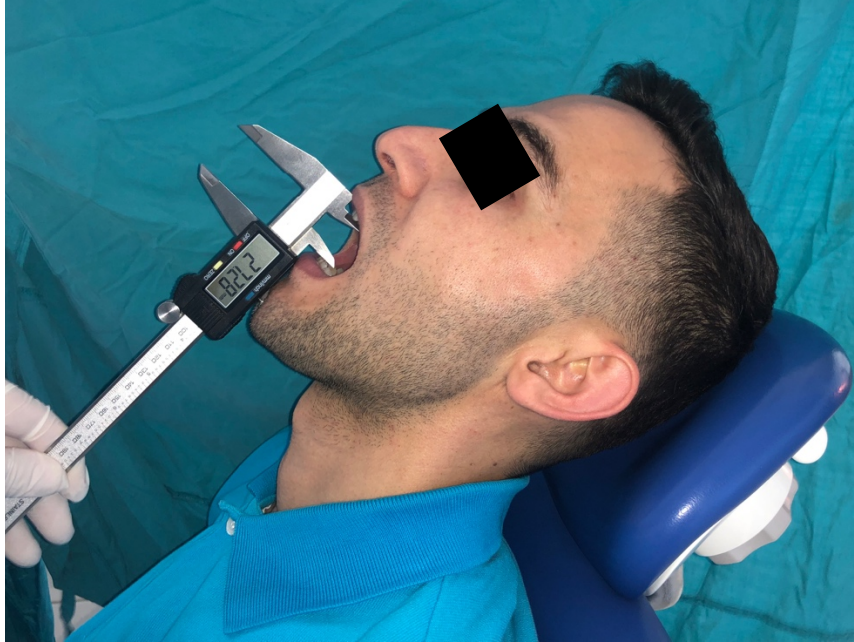Resim 11: Kesilme düzlemleri ile tüm fotoğrafların tek seferde kesilmesi



Resim 12: Hacimsel deęişimin ölçümünde kullanılmak üzere alanın belirlenmesi

3.3.3. Trismus deęerlendirmesi

MLD terapisinin operasyon sonrası oluşacak trismus olan etkisini belirlemek amacıyla, operasyonun hemen öncesinde, operasyon sonrası 3. ve 7.günlerde alt ve üst keser dişler arasındaki mesafe dijital kumpas (Mitutoyo Corporation, Kawasaki, Japan) ile ölçüldü.



Resim 13: Kumpas ile interinsizal mesafenin ölçülmesi

3.3.4. İstatistiksel Değerlendirme

Veriler İzmir Katip Çelebi Üniversitesi Tıp Fakültesi Biyoistatistik Anabilim Dalı'nda IBM SPSS Statistics 25.0 (IBM Corp., Armonk, New York, ABD) istatistik paket programında değerlendirildi. Tanımlayıcı istatistikler olarak birim sayısı(n), yüzde(%), ortalama±standart sapma ($\bar{x} \pm ss$), en küçük değer (ekd), en büyük değer (ebd), ortanca (M), 25.yüzelik ($Ç_1$) ve 75.yüzelik ($Ç_2$) değerleri olarak verildi. Sayısal değişkenlere ait verilerin normal dağılımı Shapiro Wilk normallik testi ve $Q-Q$ grafikleri ile değerlendirildi. İki ölçüm için farkların normal dağılması durumunda ölçümler arası karşılaştırmalar eşleştirilmiş t testi ile, normal dağılmaması durumunda Wilcoxon testi ile değerlendirildi. Hem deney hem kontrol gruplarında VAS değerlerinin birbirleri ile karşılaştırılması Friedman analizi ile gerçekleştirildi. Çoklu karşılaştırma testi olarak student-newman-keuls testi kullanıldı. $p<0.05$ değeri istatistiksel olarak anlamlı kabul edildi.

4. BULGULAR

4.1. Demografik ve Operasyonel Veriler

Mevcut çalışma; çift taraflı birbirine benzer pozisyonlarda, simetrik, gömülü alt üçüncü molar dişlere sahip, yaşları 18-26 arasında değişen ($18,7174 \pm 1,50056$); 14 (%30,4) erkek, 32 (%69,6) kadın toplam 46 hasta üzerinde yürütülmüştür.

	N	Yaş
Erkek	14(%30,4)	18,43±0,76
Kadın	32(%69,6)	18,84±1,72
Toplam	46	18,72±1,50

Tablo 3: çalışmaya dahil olan hastaların yaş ve cinsiyet dağılımı

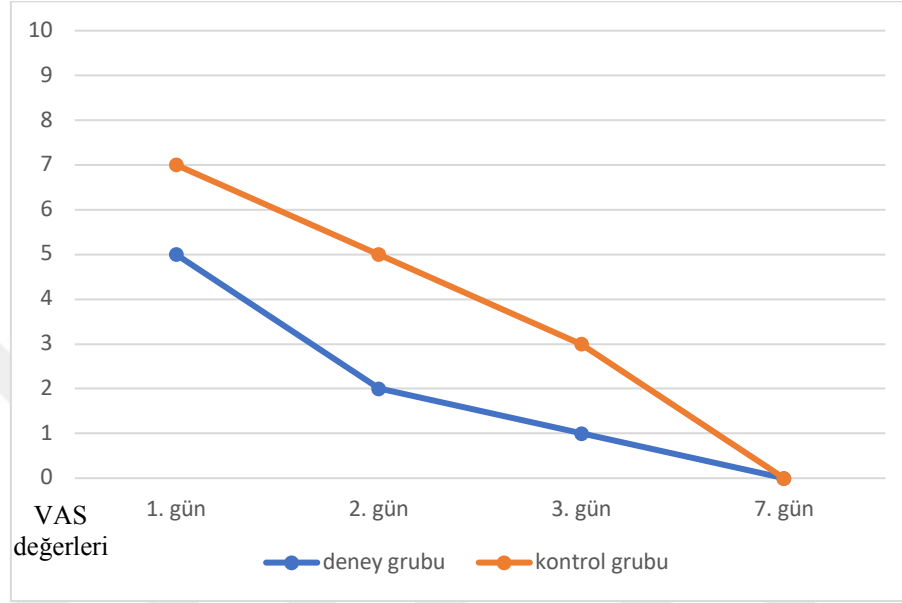
Çalışmada ilk insizyondan son sutura kadar operasyon süresi kaydedilmiştir. İlk operasyon ile ikinci operasyon arasında 5 dk dan fazla zaman farkı olmamasına özen gösterilmiştir. Çalışmanın başında bu seviyede bir fark olduğu takdirde hastanın çalışma dışı bırakılmasına karar verilmiştir fakat hiçbir hastada bu seviyede bir fark ortaya çıkmamıştır. Çalışma grubu ile kontrol grubu arasında çekim süreleri açısından anlamlı fark bulunmamıştır.

	Deney grubu	Kontrol grubu
N	46	46
Minimum çekim süresi	4 dk	4 dk
Maksimum çekim süresi	9 dk	8 dk
Ortalama çekim süresi	5,4783	5,1522
Std. Sapma	1,1877	,96534

Tablo 4: Gruplara göre ortalama diş çekim süreleri

4.2. Ağrı Değerlendirilmesi

Elde edilen sonuçlara göre her iki grupta da ağrı düzeyinin operasyon sonrası ilk 24 saatte en üst seviyeye ulaştığı görüldü. Sonraki günlerde ise her iki grupta da ağrının giderek azaldığı görülmektedir.



Grafik 1: Grupların ortalama VAS değerlerine göre post operatif ağrı grafiği

Her iki grupta da ağrı operasyon sonrası 7.günde en alt seviyeye inmiştir.

Post operatif 1.gün ortalama VAS değerleri karşılaştırıldığında MLD grubunda ölçülen ortalama ağrı kontrol grubuna göre anlamlı derecede düşük bulunmuştur ($p < 0,001$).

Post operatif 2.gün ortalama VAS değerleri karşılaştırıldığında MLD grubunda ölçülen ağrı kontrol grubuna göre anlamlı derecede düşük bulunmuştur ($p < 0,001$).

Yine post operatif 3.ve 7.gün ortalama VAS değerleri karşılaştırıldığında MLD grubunda ölçülen ağrı kontrol grubuna göre anlamlı derecede düşük bulunmuştur ($p < 0,001$).

Kontrol grubuna göre operasyon sonrası ağrı düzeyleri karşılaştırıldığında MLD grubunda operasyon sonrası tüm zamanlarda ağrı düzeylerinin istatistiksel olarak anlamlı derecede daha düşük olduğu gözlenmiştir ($p < 0,001$).

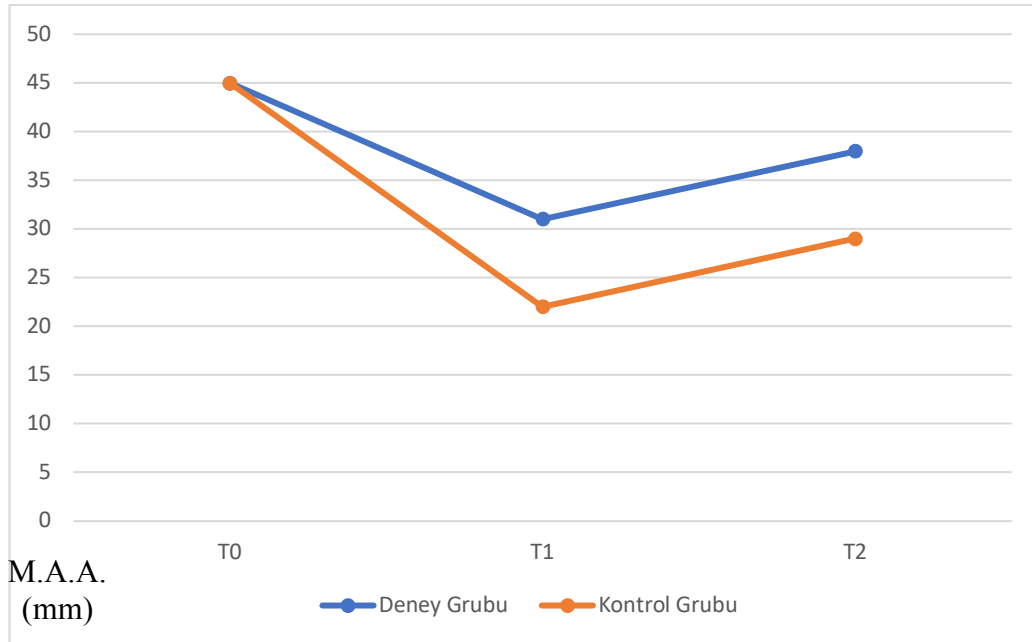
Tüm günlerde VAS değerlerinin ortalaması değerlendirildiğinde MLD uygulanan grupta, Kontrol grubuna göre anlamlı derecede daha düşük VAS değerleri elde edilmiştir ($p<0,001$).

		Deney Grubu VAS Değerleri				Kontrol Grubu VAS Değerleri			
		1. gün	2. gün	3. gün	7. gün	1. gün	2. gün	3. gün	7. gün
VAS	Min.	0	0	0	0	1	0	0	0
	Maks.	10	7	7	2	10	10	10	7
	Ort.	5	2	1	0	7	5	3	0

Tablo 5: gruplara göre Min. Maks. ve Ort. VAS değerlerinin dağılımı

4.3. Trismus değerlendirmesi

Tüm gruplarda ağız açıklığı miktarı operasyon öncesinden 3.güne kadar olan zaman aralığında azalırken, 3.günden 7.güne kadar aralıkta artmıştır. 3.günü takip eden diğer günlerde ise tüm gruplarda ağız açıklığı miktarında artış gözlenmiştir.



Grafik 2: Grupların post operatif ortalama Maksimum Ağız Açıklığı Grafiği
(M.A.A.: Maksimum Ağız Açıklığı T0: pre-op ağız açıklığı T1: post-op 3. gün ağız açıklığı T2: post-op 7. gün ağız açıklığı)

3.gün MAA ölçümlerinde MLD grubunda ağız açıklığı miktarı, kontrol grubuna göre istatistiksel olarak anlamlı derecede fazla bulunmuştur ($p<0,001$).

7. gün MAA ölçümlerinde MLD grubunda ağız açıklığı miktarı, kontrol grubuna göre istatistiksel olarak anlamlı derecede fazla bulunmuştur ($p<0,001$).

MLD grubunda 3.günden 7.güne ağız açıklığındaki artış miktarları istatistiksel olarak anlamlı bulunmuştur ($p<0,001$).

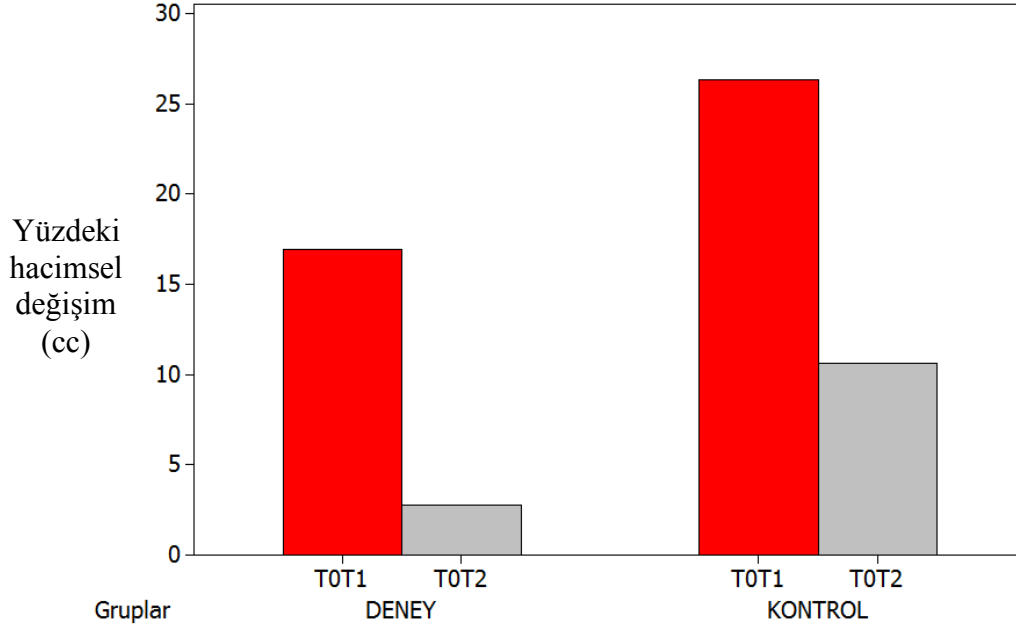
Kontrol grubunda 3.günden 7.güne ağız açıklığındaki artış miktarları istatistiksel olarak anlamlı bulunmuştur ($p<0,001$).

	Ortalama	N	Std. Sapma
Deney grubu T1 M.A.A.	31,6957	46	9,57977
Deney grubu T2 M.A.A.	38,5652	46	9,11568
Kontrol grubu T1 M.A.A.	22,3478	46	6,95131
Kontrol grubu T2 M.A.A.	29,4783	46	8,88379
Deney grubu T1 M.A.A.	31,6957	46	9,57977
Kontrol Grubu T1 M.A.A.	22,3478	46	6,95131
Deney grubu T2 M.A.A.	38,5652	46	9,11568
Kontrol grubu T2 M.A.A.	29,4783	46	8,88379

Tablo 6: Gruplar arası ve grupların kendi içlerinde post operatif 3. ve 7. Günlerde MAA değerlerinin karşılaştırılması
(M.A.A.; Maksimum Ağız Açıklığı T1: post-op 3. gün ağız açıklığı T2: post-op 7. gün ağız açıklığı)

4.4. Ödemin Değerlendirilmesi

Çalışmada iki grupta da ödem değerleri 3.günde artış gösterirken, 3. ve 7. günler arasında azalma göstermiştir. 7.gün ödem miktarı 3.güne göre azalmasına rağmen operasyon öncesi değerlere iki grupta da dönmemiştir.



Grafik 3: 3dMD verilerine göre deney ve kontrol gruplarında post operatif ödem miktarının karşılaştırılması (T0T1: post operatif ilk 3 günlük zaman dilimi T0T2: post operatif ilk 7 günlük zaman dilimi)

Ödemin değerlendirilmesi amacıyla kullanılan 3dMD face system ile yapılan ölçümlerde MLD tekniğinin uygulandığı grupta elde edilen ödem değerleri; kontrol grubundakilere göre 3. ve 7. günlerde anlamlı derecede daha düşüktür ($p < 0,001$). Tüm ölçümlerinin ortalamaları dikkate alınıp değerlendirildiğinde; hem 3, hem de 7. günlerde MLD uygulanan gruptaki hacimsel değişimler anlamlı derecede daha düşük bulunmuştur. Bu değerler 3DMD verileri ile de örtüşmektedir.

	Ortalama	N	Std. Sapma	Hacimsel fark
D. T0-T1	16,92550	46	1,167812	14,138761
D. T0-T2	2,78674	46	,447380	
K. T0-T1	26,33267	46	1,565622	15,724109
K. T0-T2	10,60857	46	,814075	
D. T0-T1	16,92550	46	1,167812	-9,407174
K. T0-T1	26,33267	46	1,565622	
D. T0-T2	2,78674	46	,447380	-7,821826
K. T0-T2	10,60857	46	,814075	

Tablo 7: Gruplar arası ve grupların kendi içindeki eşleşmelerde ödem miktarlarındaki farkın karşılaştırılması

(D: Deney grubu K: Kontrol grubu T0T1: post operatif ilk 3 günlük zaman dilimi T0T2: post operatif ilk 7 günlük zaman dilimi)

MLD grubunda 3dMD ile 3.günde ölçülen ortalama hacimsel fark $16,9255 \pm 1,167812$ iken kontrol grubunda bu değer $26,33267 \pm 1,565622$ olarak bulunmuştur. MLD ile kontrol grupları arasında 3.günde ölçülen $9,407174 \pm 1,004075$ cc lik bu fark istatistiksel olarak anlamlıdır ($p < 0,001$).

MLD grubunda 7.günde ölçülen ortalama fark ise $2,78674 \pm 0,447380$ iken kontrol grubunda bu değer $10,60857 \pm 0,814075$ olarak ölçülmüştür. İki grup arasında 7.günde ölçülen $7,821826 \pm 0,759466$ cc lik bu fark istatistiksel olarak anlamlıdır ($p < 0,001$).

MLD grubunda 3dMD ile 3.günde ölçülen ortalama hacimsel fark $16,9255 \pm 1,167812$ iken, aynı grupta 7.günde ölçülen fark $2,78674 \pm 0,447380$ olarak bulunmuştur. Bu hacimsel değişim istatistiksel olarak anlamlıdır ($p < 0,001$).

Kontrol grubunda 3.günde ölçülen hacimsel fark $26,33267 \pm 1,565622$ iken aynı grupta 7.günde ölçülen fark $10,60857 \pm 0,8140$ olarak bulunmuştur. Bu hacimsel değişim istatistiksel olarak anlamlıdır ($p < 0,001$).

5. TARTIŞMA

İlk çağlardan günümüze, insanoğlunun geçirdiği evrim sürecinde, çene kemikleri, diş sayıları, şekilleri, yapıları ve sürme zamanları da değişim göstermiştir.(152,153,154) Uygarlığın gelişmesi ile birlikte sert yiyeceklerin ortadan kalkması ve modern diyetle optimal çiğneme kuvveti uygulanması, çenelerin büyümesi için gerekli uyarıyı azaltmıştır(41). Günümüz insanında çenelerin küçülmesi sonucu önemini yitiren üçüncü büyük azı dişleri, diğer dişlere oranla daha küçük kalmakta ve birçok kimsede bu durum daha ileri giderek çıkacak yer bulamamakta ve bu dişler gömülü kalabilmektedir. Tam gömülü ya da yarı gömülü olan bu dişler aynı konumda senelerce hiçbir belirti vermeden kalabildiği gibi, bir takım patolojik olaylara da neden olabilmektedir. Diş dizisi bozukluklarına, nevralsi tipii ağrılara, kronik baş ağrılarına, fokal enfeksiyonlara, dentoalveolar apselere, kistik ve tümoral lezyonlara neden olabileceklerinden çekilmeleri gerekebilmektedir(155). Yumuşak besinlerin beslenmede ön plana çıkması, çiğneme fonksiyonlarında ve dental ark uzunluklarında azalmaya neden olarak yirmi yaş dişlerinin gömülü kalma insidansını arttırmıştır. Mandibular üçüncü molar dişler tüm dişler içerisinde gömülülük insidansı en yüksek olan dişlerdir(156, 157, 158).

Üçüncü molar diş cerrahisi oral-maksillofasiyal cerrahların rutinde en sık yaptığı cerrahi işlemlerden biridir. Lokal anestezi altında yapılabilen minör bir cerrahi işlem olmasına rağmen, dişin pozisyonuna göre zorluk derecesi değişir. Literatürde kadın ve erkek bireylerde gömülü diş görülme sıklığı bakımından farklılık olmadığını bildiren çalışmaların (159,160,161) yanı sıra kadınlarda görülme sıklığının erkeklerden fazla olduğunu gösteren çalışmalar da vardır (162, 163). Tüm dişler arasında gömük kalma oranlarına bakıldığında; sırasıyla alt 3.molar dişler, üst 3.molar dişler, üst kanin, alt kanin, alt 1.premolar, üst santral, üst 2.premolar, alt 2.premolar, üst 1.premolar ve üst 4.molar dişler olduğu görülmüştür (162). Üçüncü molar dişlerin gömülü kalma oranı %98 ile tüm gömülü dişler arasında en yaygın olarak görülenidir (164). Bu dişlerin gömülü kalma nedenleri arasında genetik, çevresel ve gelişimsel faktörlerin olduğu düşünülmektedir.(165,166,167)

Pell & Gregory sınıflandırmasına göre mandibular üçüncü molar dişlerin gömülü kalma insidansının en yüksek olduğu durum sınıf II ve seviye B olduğu görülmüştür.(168) Mandibular üçüncü molar dişlerin gömülü kalma insidansları

yüksek olması nedeniyle bu dişlerin minör cerrahi müdahale ile çıkarılması maksillofasiyal cerrahi pratiğinde en sık yapılan cerrahi işlem olarak karşımıza çıkmaktadır(80,91,168,170). Mandibular üçüncü molar dişlerin çekilmesi hem yumuşak hem de sert dokularda gerçekleşen cerrahi bir işlemdir. Asepsi şartları, kontrollü manipülasyon ve hemostaz gibi kurallara uyulmasına rağmen postoperatif dönemde bazı problemler ortaya çıkmaktadır. Bunlardan en sık karşılaşılanları ise özellikle bakteriyemi olmak üzere farklı şiddetlerde oluşan postoperatif ağrı, trismus ve ödemdir(171,172,173).

Alt üçüncü molar dişlerin gömülü kalmasıyla ilgili birçok teori mevcuttur. Bunlardan en çok kabul göreni retromolar bölgenin yetersiz gelişimidir. Mandibular ramus gelişimi anterior yüzeyinde rezorbsiyon, posterior yüzeyinde depozisyonla olur, bu süreçteki bir uyumsuzluk durumunda alt üçüncü molarlar sürebilmek için yeterli alan bulamazlar (120). Ayrıca diş germinin malpozisyonu ve herediter faktörlerin; üçüncü molarlar için erüpsiyon kuvveti desteğinin yetersiz olmasının, çene boyutunun filogenetik regresyonu teorisinin de üçüncü molar dişlerin gömük kalmasına neden olduğu belirtilmiştir (174).

Gömülü alt 3. molar dişler semptomatik ya da asemptomatik olabilirler. Semptomatik dişlerin çekimi konusunda görüş birliği mevcutken, asemptomatik dişlerin çekimi hala tartışma konusudur. Bu dişler çürük, periodontal hastalık, kist, tümör, enfeksiyon, kök rezorpsiyonları, çene fraktürleri gibi birçok olumsuz duruma sebep olabilirler ve bundan dolayı çekilmeleri gerekebilir (175).

Asemptomatik dişler konusunda ise çeşitli görüş ayrılıkları vardır. Amerikan Oral ve Maksillofasiyal Cerrahi Birliği'ne (AAOMS) göre asemptomatik hastaliksız 20 yaş dişleri ileride oluşabilecek problemleri ortadan kaldırmak için dişlerin çekimini önermektedir. Amerikan Halk Sağlığı Örgütü (APHA) ise bu görüşe karşı olarak oluşabilecek morbidite, kalıcı hasar ve gereksiz operasyon ücretinden dolayı profilaktik çekimi önermemektedir (176). Nunn ve ark. tarafından 416 hasta üzerinde yapılan kohort çalışmasında gömülü alt 3.molar dişi bulunmayan ya da çekilmiş olan hastaların; 2.molar dişle ilgili patolojilerle karşılaşma olasılığı anlamlı derecede daha düşük bulunmuştur (177). Bu veri AAOMS' un verilerini destekler niteliktedir. Mettes ve ark. ise 2005 yılında yaptıkları sistematik araştırmada asemptomatik, hastaliksız gömülü 20 yaş dişlerinin profilaktik çekimini destekleyen veya çürüten herhangi bir

kanıta ulaşılmadığını bildirmişlerdir (178). Polat ve ark'nın 2008 yılında Türk toplumunda GAÜMD'ler ve ilişkili patolojileri değerlendirdikleri çalışmada, horizontal veya mesioanguler pozisyonda ve özellikle sınıf A derinlikte olan GAÜMD'lerin, daha sık olarak patolojik durumlarla ilişkili olduğunu ve çekimlerinin profilaktik olarak gerçekleştirilmesi gerektiğini bildirmişlerdir. Ayrıca, GAÜMD'lerin çekimine karar vermeden önce hastanın yaşının, dişin açılanmasının ve gömüklük derinliğinin değerlendirilmesi gerektiğini de rapor etmişlerdir (179). Çoğu hastanın eninde sonunda üçüncü molarlarını çektirmesi gerekse de, bazılarında bu dişler hayat boyu kalabilmektedir. Fakat bu noktada tüm hastalar için asemptomatik, patoloji içermeyen dişlerinin geleceğinin ne olacağını belirlemek güçtür. Bu nedenle hastalık gelişme ihtimali konusunda bir öngörü oluşturmak ve bunu gerçekçi terimlerle hastaya anlatmak klinisyenin deneyim ve uzmanlığını kullanabilmesine kalmaktadır (180).

Genel olarak, üçüncü molar dişlerin çekim zorluğu yaşla birlikte artmaktadır. Bunun için devam eden kök gelişimi, yaşla birlikte periodontal ligamentin incelmeye ve dişin ankilozuna yol açabilmesi, mandibulanın daha sklerotik hale gelmesi ve hipersementozun artması gibi pek çok sebep vardır. Çalışmalar üçüncü molar çekimiyle ilgili komplikasyonların 25 yaşın üzerinde arttığını göstermektedir (181). Bruce ve ark. (1980) genç hastalarda gömülü üçüncü molar dişlerin çekiminde ameliyat anında ve ameliyat sonrasındaki dönemin daha rahat geçtiğini savunmaktadır(182). Günbay ve Gomel de(1988) gömülü yirmi yaş dişlerinin yarattıkları komplikasyonların sıklığı nedeniyle profilaktik olarak erken yaşta çekilmesini önermişlerdir(183). Bienstock ve ark.'nın gömülü 20 yaş dişleri ile ilgili yaptıkları çalışmada gecikmiş iyileşme ile artmış yaş arasında anlamlı bir ilişki bulunmuştur (73). Boffana ve ark. manibular 3. molar cerrahileri sonucu oluşan mandibula fraktürü vakalarını incelemiş ve yaş ile birlikte kırık riskinin arttığını rapor etmişlerdir (184). Almendros marquez ve ark. 2006 yılında yaptıkları çalışmada 25-30 yaş altındaki hastalarda çekimden sonra minimum kemik kaybı ile uygun kemik seviyeleri korunabildiği için üçüncü molarların profilaktik çekimlerinin faydalı olduğunu bildirmişlerdir (185). Céspedes-Sánchez JM ve ark. 2014 yılında yaptıkları bir derleme çalışmasında ise mandibular 3. molar cerrahilerinde sinir yaralanmalarının insidansının yaş ile birlikte arttığını bildirmişlerdir (186). Bu verilere dayanarak

ortodontik amaçla kemik retansiyonlu alt üçüncü molar dişlerinin çekimi gereken 18-26 yaş arası 46 hasta çalışmamıza dahil edildi. Çalışmaya dahil edilen hiçbir hastanın sistemik bir hastalığı olmamasına özen gösterildi. Bu durumun operasyon sonrası morbiditeyi etkileyeceğinden hastaların kronik bir rahatsızlığı olmamasına dikkat edildi. Operasyonlar sırasında ve sonrasında uzun süren kanama ve parestezi gibi komplikasyonlarla karşılaşılmadı.

GAÜMD cerrahisi maksillofasiyal cerrahide en sık uygulanan cerrahi işlemlerden biri olduğu için operasyon sonrası dönemde karşılaşılan problemler de o derece fazladır. Çekim sonrası ağrı, ödem, trismus, hemoraji, ciddi enfeksiyonlar, dizestezi, komşu diş hasarı, dişin lojlara kaçması, temporamandibular eklem hasarı, alveolar osteitis, gibi birçok komplikasyonla karşılaşılabilmektedir (187). Çok sık uygulanan işlemler olduğundan nadiren umulmadık komplikasyonlar ile de karşılaşılabılır. Son yayınlanan vaka raporlarından birinde gömülü alt 20 yaş diş cerrahi çekimi sonrası kulak içi kanama ve stiloid process kırığı rapor edilmiştir (188).

Ağrı, ödem ve trismus ise hemen her vakada karşılaşılan sorunlardır. Ağrı lokal anestezinin etkisinin geçmesini takiben 3.ve 5. saatlerde maksimum düzeye ulaşır ve 2-3. günlerde neredeyse son bulur. Ödem ise; 12 ve 48. saatlerde maksimum düzeye ulaşır ve 5- 7 gün arasında azalmaya başlar. Ağrı ve ödemin hafiflemesiyle birlikte trismus da geçmeye başlar (189).

Cerrahi süresi ile ilgili literatürdeki genel kanı; operasyonun süresi uzadıkça ağrı, ödem ve trismus oranının da artmakta olduğudur. Yumuşak doku ve yaranın uzun süre manipülasyonu sonucu, daha fazla inflamatuvar mediatör salınımı olur böylece ağrı, ödem ve trismus daha fazla görülür (190). Gömülü alt üçüncü molar dişlerin cerrahi çekiminin model olarak seçildiği birçok çalışmada, operasyon sonrası görülen ödem, ağrı ve trismus gibi komplikasyonların şiddeti ile operasyon süresi arasında yakın ilişki olduğu gösterilmiştir. Özellikle operasyon sonrası komplikasyonların önlenmesinde veya şiddetlerinin azaltılmasında kullanılan ilaçların etkinliklerinin değerlendirilmesinde, operasyon süresinin standardize edilmesinin gerekliliği birçok araştırmacı tarafından vurgulanmaktadır(191).

Çalışmamızda operasyon süreleri her operasyon için ayrı ayrı kaydedilmiş olup, gruplar arasında operasyon süreleri bakımından istatistiksel olarak fark olmadığı bulunmuştur. Ortalama operasyon sürelerinin her hastada benzer olması ve istatistiksel

olarak anlamlı fark bulunmaması da operasyon süresinin post operatif komplikasyon gelişimi üzerinde gruplar arasında belirleyici farklılığa sebep olmamasını sağlamıştır.

Cerrahi deneyim de operasyon sonrası görülen komplikasyonların şiddetini etkileyebilmektedir(192). Bu nedenle her hastanın operasyonu aynı cerrah tarafından yapılmıştır.

Literatürde, GAÜMD cerrahisinde operasyon sonrası komplikasyonların azaltılması ya da cerrahi girişimin kolaylaştırılması amacıyla, pek çok farklı flep tekniği geliştirilmiş, karşılaştırılmış ve tartışılmıştır (10, 84, 169). Modifiye üçgen flep (84, 113), virgül şeklinde insizyonla oluşturulan flep (3), Szymd flep (170) ve modifiye Szymd flep (110), marjinal flep ve paramarjinal flep (91) ve lingual flep (193) dizaynları araştırmacılar tarafından GAÜMD cerrahisinde kullanılmıştır. GAÜMD'lerin cerrahi olarak çıkartılmasında, klinik ve radyolojik değerlendirme sonrasında en doğru flep dizaynına karar verilmeli ve en doğru giriş yolunun oluşturulmasıyla, en az kemik kaybına sebep olarak gömülü dişin çıkarılması sağlanmalıdır (194). GAÜMD'lerin cerrahi olarak çıkarılmasında esas olarak, üçgen flep ve zarf flep tipleri kullanılır (81,169). Gömülü dişin derinde yerleştiği vakalarda ya da gömülü dişin ikinci molar dişin kökleri ile ilişkili olduğu ciddi vakalarda yeterli cerrahi alanın oluşturulabilmesi için, insizyon son dişin servikali boyunca devam ettirilerek vertikal serbestleştirici insizyon birinci molar dişin distalinden yapılarak üç köşeli flep kullanılması önerilir (81). Flap dizaynının önemi sadece gömülü diş için optimal görüş alanı ve ulaşılabilirlik sağlamasından değil, aynı zamanda oluşturulan cerrahi defektin sonraki iyileşmesini etkilemesinden kaynaklanmaktadır (195). Kimi araştırmacılar zarf ve szmyd flaplerin vertikal insizyon içermediklerinden dolayı kan dolaşımının bozulmadığına, böylece diğer flaplere nazaran daha iyi iyileştiğini iddia ederken(196); kimi araştırmacılar ise geniş bir görüş açısı ve rahat bir osteotomi imkanı sağlayan vertikal rahatlatıcı üçgen flaplerin gerilimsiz kapandıkları için daha iyi yara iyileşmesi sergilediğini bildirmişlerdir (197). Çalışmamızda kan dolaşımının bozulmadan flebin daha iyi iyileşmesinin sağlanması amacıyla vertikal serbestleştirici insizyon içermeyen zarf flep tasarımı kullanılmıştır.

GAÜMD'lerin çekimi için iki temel teknik bukkal yaklaşım ve lingual split tekniğidir (198). Lingual split tekniği ilk olarak distal ve lingual olarak eğimli alt üçüncü molarların lingual yaklaşımla çekimi için dizayn edilmiştir. Lingual yumuşak

dokulardan aşırı kanama olması, lingual sinire potansiyel hasar verme riski, sublingual alana enfeksiyonun taşınabilmesi ve havayoluna yakın meydana gelen ödemin neden olduğu morbidite gibi sebeplerden dolayı bu teknik çok fazla benimsenmemiştir. Çalışmamızda lingual split tekniğinin dezavantajlarından ötürü bukkal teknik kullanılmıştır. Bukkal yaklaşım tekniğinde yumuşak doku kaldırıldıktan sonra temel olarak dişin bukkal ve distal yüzeyinden frez ile kemik kaldırılmaktadır (198). Çalışmamızda, hastaların tamamında gömülü diş bölgesine ulaşılması amacıyla bukkal ve distal ostektomi gerçekleştirildi. Gömülü dişe ulaşıldıktan sonra bazı hastalarda dişler elevasyonla çıkartıldı, bazılarında ise dişler serum fizyolojik irrigasyonu altında frezle parçalara ayrılarak, parçalar ayrı ayrı elevasyonla çıkartıldı.

Operasyonlar sonrasında tüm hastalara antibiyotik, analjezik ve gargara reçete edildi. Çalışmamızda, analjezik etkiye sahip olan parasetamol, güvenli bir ilaç olması, platelet agregasyonunu, koagülasyon zamanını, nötrofillerin etkilerini engellememesi ve antiinflamatuvar etkisi olmaması nedeniyle ödem ve trismus etkileyemeyeceği belirtildiğinden analjezik olarak uygun görülmüştür (92).

Gömülü üçüncü molar cerrahileri sonrası antibiyotik kullanımı halen tartışmalı bir konudur. Birçok yazar bu konuda farklı görüşler öne sürmektedir. 2013 yılında randomize, plasebo kontrollü, çift kör 18 çalışmanın dahil edildiği, toplam 2456 hastadan oluşan bir meta-analiz çalışmasının sonuçlarına göre; üçüncü molar cerrahilerinde profilaktik antibiyotik kullanımının, post operatif enfeksiyon ve alveolar osteitis oranını anlamlı derecede azalttığını rapor etmişlerdir (199). Gömülü alt yirmi yaş cerrahisinde antibiyotik kullanımı ile ilgili 2914 hasta üzerinde son yapılan derleme çalışmalarından biri 2017 yılında yayınlanmıştır ve antibiyotik kullanımının, tip, doz ve sıklığına bağlı olarak operasyon sonrası meydana gelen enfeksiyonları anlamlı derecede azalttığını rapor etmişlerdir (200). Yirmi yaş dişlerinin çekimi çok fazla bakterinin mevcut olduğu, genellikle temiz ve kontamine bir ortamda gerçekleştirilmektedir ve bakteriyel kontaminasyonla ilişkili olarak enfektif postoperatif komplikasyonlar gelişmektedir. Fakat gelişigüzel reçete edilen antibiyotiklerin dirençli mikroorganizma gelişimi, sekonder enfeksiyon, toksisite ve alerjik reaksiyon gelişimi gibi riskleri de bulunmaktadır (201).

Antibiyotiklerle ilgili diğer bir soru ise hangi antibiyotiğin kullanılması gerektiğidir. Anaerobik bakteriler GAÜMD' lerde enfeksiyonlara yol açmadığı için,

amoksisilin ve diğer penisilin türevleri geniş kapsamlı olmaları nedeniyle uygundur (202). Bazı araştırmacılar klindamisin'in dry socket insidansını azaltmada dikkate değer bir şekilde etkili olduğunu göstermiştir (203) . Nitroimidazol ve penisilin türevi antibiyotiklerin karşılaştırıldığı çalışmalarda; operasyon sonrası inflamatuvar komplikasyonları önlemede beta laktamaz ile kombine edilmiş penisilin türevi antibiyotiklerin daha etkili olduğunu bildirilmiştir. Bunun nedeni olarak ise nitroimidazollerin gram pozitif koklardan ziyade, gram negatif anaerob bakterilere etkili olmasıdır (204). Çalışmamızda GAÜMD çekimleri sonrası hastaların tümünde operasyon sonrası ağrı ve ödemin azaltılması ve çok şiddetli trismus oluşmaması, dry socket ve enfeksiyon ihtimalini düşürmek amacıyla Bhati ve ark'nın 2017 yılındaki çalışması referans alınarak, antibiyotiklerin hastalara işlem sonrası kullanılması uygun bulundu (205). Potansiyel enfeksiyon kaynağı mikrobiyotaları kapsayan etki spektrumu ve diş hekimliğinde ilk tercih edilen geniş spektrumlu antibiyotikler olması sebebiyle amoksisilin tercih edildi.

Çalışma randomize kontrollü bir split mouth (bölünmüş ağız) çalışmasıdır. Yani her hastanın kontrolü ve tekniklerin karşılaştırmaları kendi içlerinde yapılmaktadır. Böylece operasyon sonrası sonuçların bireyler arası farklılıklardan etkilenmesi önlenmektedir. Ayrıca tüm operasyonlar tek cerrah tarafından yapıldığından cerrahi teknik ve hassasiyete bağlı operasyon sonrası verilerin etkilenmesi önlenmiştir. Literatürde MLD ile ilgili yapılan yirmi yaş dışı çalışmalarına sadece tek bir örnek vardır ve bu çalışma da kontrollü bir split mouth çalışma olarak tasarlanmıştır (206).

Kimi araştırmacılar sağ ve sol tarafı farklı zamanlarda opere etmenin ağrı değerlendirmesi açısından sağlıklı olmayacağını, ağrının subjektif bir kavram olduğundan emosyonel durumlardan çok çabuk etkileneceğini düşündüklerinden her iki diş de aynı seans çekmeyi önermişlerdir (207). Aynı seansta sağ ve sol yirmi yaş dişleri birlikte çekildiğinde hastaların ağrının kaynağı konusunda yanılacaklarını, trismusun değerlendirilemeyeceğini, beslenme ve hasta konforunun kötü etkileneceğini göz önünde bulundurarak; bu çalışmada her iki operasyon arasında en az 15 gün süre bırakarak cerrahi işlemleri gerçekleştirdik. López-Ramírez'in yaptıkları çalışmada ağrının yoğunluğunun ve inflamasyonun veya trismusun derecesinin hastalar arasında değişiklik gösterebileceğini; bu sebeple vakalar ve kontroller ayrı

bireyler olduğunda oluşabilecek yanlılıktan kaçınmak amacıyla bölünmüş ağız çalışması gerçekleştirdiklerini belirtmişlerdir. Çalışmalarında bilateral, simetrik pozisyonda alt üçüncü molar dişlerin çekimi iki ayrı seansta, farklı cerrahların yetenekleri sonuçları etkileyebileceğinden dolayı aynı cerrah tarafından yapılmıştır (5). Ayrıca çift taraflı çekim yapıldığında hastaların operasyon sonrası 1 hafta boyunca beslenme konusunda ciddi sıkıntılar yaşayacağını düşündüğümüzden ve tekniklerin trismus olan etkilerini değerlendiremeyeceğimizden, 38 ve 48 no' lu dişlerin farklı seanslarda çekimine karar verdik.

Özellikle baş ve boyun tümörlerinin rezeksiyonundan sonra post operatif dönemde manuel lenfatik drenaj tedavisi bazı vakalarda kullanılmıştır. MLD uygulanan tüm çalışmalarda ödemin kontrol gruplarına göre daha hızlı gerilediği kanıtlanmıştır(208,209,210). Yaedu ve ark. yaptığı çalışmada çift çene cerrahisi uygulanan 30 hasta 2 gruba ayrılmış ve bir gruba MLD uygulanırken diğer gruba plasebo tedavisi uygulanmış. Her iki grup arasında meydana gelen ödem ve ağrı değerleri açısından anlamlı farklılık bulunmazken MLD' nin, oluşan ödemin dağılma hızını olumlu etkilediğini rapor etmişlerdir (228).

Ferreira ve ark. dudak damak yarıklı 51 hastaya uyguladıkları alveolar greftleme sonrası MLD uygulamış ve MLD uygulanan grupta ödem ve ağrının kontrol grubuna göre anlamlı derecede düşük olduğunu rapor etmişlerdir. Bu çalışmada, hastalar 2 gruba ayrılmış ve sadece bir gruba lenfatik drenaj yapılmış, diğer gruba ise plasebo tedavi uygulanmıştır. Fizyoterapist tarafından yapılan MLD sonrası değerlendirmelerde diğer çalışmalara uygun olarak, MLD' nin ameliyat sonrası fasiyal ödemi azaltmada etkili olduğunu, ameliyat sonrası 6. günün sonunda, MLD grubunda ortalama ödemin neredeyse tamamen kaybolduğu tespit edilmiştir. Plasebo grubunda bu ortalama yüzde 37.22 olarak bulunmuştur.(211). Szolnoky ve ark. 10 hastada yirmi yaş dişleri üzerinde yaptıkları çalışmada MLD uygulanan grupta ödem ve ağrı oluşumu diğer gruba göre anlamlı derecede düşük bulunmuştur. Ancak, bu çalışmada, ameliyattan sonraki 3 gün MLD uygulanmış ve yüz ölçümleri sadece ameliyat sonrası 6. günde yapılmıştır. (206).

Bizim çalışmamızda ise 46 hastada yapılan yirmi yaş cerrahisi sonrası MLD terapisi operasyonu takiben 3 gün uygulandı, ödemin değerlendirilmesinde yüzdeki hacimsel değişimin 3 boyutlu değerlendirilebilmesi ve standardizasyonun

sağlanabilmesi amacıyla 3dMD yüz tarama sistemi kullanıldı. 3dMD görüntüleri operasyon öncesi, operasyon sonrası 3. gün ve 7.günde alındı ve kontrol grubuyla karşılaştırıldı. Hem ilk 3 günde oluşan ödem hem de 7.güne kadar ödemdeki azalma miktarları karşılaştırıldığında MLD nin hem ödemin oluşmasını azalttığı hem de oluşan ödemin bölgeden hızlıca dağılmasını sağladığı görülmüştür.

Mandibular üçüncü molar dişlerin cerrahi olarak çıkartılması işlemi sonrasında postoperatif ağrı en sık karşılaşılan komplikasyonlardandır(212, 213). Cerrahi sonrası oluşan doku ve hücre yıkımı ağrı oluşumuna neden olan birçok kimyasal mediatörün salınımına sebep olur. Bradikinin, kallidin, prostoglandinler, lökotrienler, asetilkolin, proteolitik enzimler, potasyum, histamin ve seratonin gibi birçok kimyasal uyarıcı ortaya çıkmaktadır(214).

Bu çalışmanın temel hedefleri postoperatif ödem, trismus, ağrının kontrolü ve hastanın yaşam kalitesinin artırılmasıdır. Coulthard ve ark.(215) yaptıkları çalışmada, hastaların %93'ünde mandibular yirmi yaş operasyonu sonrası dönemde ağrı olduğunu ve görülen bu ağrının %65' inin ilk 24- 48 saatte olduğunu bildirmişlerdir. Bu araştırmada ayrıca cinsiyet ve yaşın ağrının hissedilmesinde ve ağrı derinliğinde etkili faktörler olduğu, yaşlı hastalarda ve bayanlarda ağrı görülme insidansının daha fazla olduğu bildirilmiştir. Operasyon sonrası meydana gelen ağrının giderilmesinde sıklıkla asetil salisilik asit veya asetaminofenin kodeinle kombinasyonları ve non-steroid antiinflamatuvar ilaçlar (NSAİİ) kullanılmaktadır(2). NSAİİ'lerin etki mekanizmaları hakkında daha fazla bilgi edinilmesiyle birlikte operasyon sonrası ağrıyı kontrol altına almak amacıyla bu ilaçların kullanımı artmıştır (216). Bu konuyla ilgili birçok çalışma yapılmış ve NSAİİ'lerin etkinlikleri karşılaştırılmıştır. En çok kullanılan NSAİİ' lar arasında ibuprofen, naproksen sodyum, flurbiprofen, diklofenak sodyum, etodalak gibi etken maddeler karşımıza çıkmaktadır (216,217).

Parasetamol (asetaminofen) ise; düşük yan etki insidansı ile güvenilirliği kanıtlanmış, antipiretik aktiviteye sahip non-opioid analjeziktir. Alt üçüncü molarların cerrahi çekiminde postoperatif ağrının tedavisinde etkili bir ilaçtır. NSAİİ'lerin kontrendike olduğu hipersensitivite veya gastrointestinal ülserasyon veya kanama hikayesi olan hastalarda parasetamol önemli bir değere sahiptir. Parasetamol aynı zamanda NSAİİ'ler tek başına ağrı kontrolünde yetersiz kaldığı durumlarda destek analjezik olarak tercih edilmektedir (217,218). Son yıllarda hafif narkotik analjezikler

ve NSAİİ'ler ile kombine formları ile ilgili çalışmalar yapılmakta ve narkotik analjezik kombinasyonlarının ağrı kontrolünde daha etkin oldukları rapor edilmektedir (219,220).

Yapılan bazı yirmi yaş çalışmalarında NSAİİ reçete etmek yerine, ödemi daha net değerlendirebilmek için sadece parasetamol içerikli analjezik ajanlar verildiği görülmektedir (120,221).

Biz de çalışmamızda, NSAİİ'lerin GİS üzerindeki yan etkilerini düşünerek ve asetaminofenin zayıf antiinflamatuvar etkisini göz önünde bulundurarak, uygulayacağımız MLD' nin etkinliğini daha iyi bir şekilde ortaya koyabilmek için operasyon sonrası ağrıyı kontrol etmek amacıyla sık kullanılan bir analjezik olan parasetamolu (PAROL 500mg ® tablet ATABAY, Türkiye) 3x1 şeklinde 3. günden sonra ağrı olmaması durumunda alınmaması kaydıyla reçete ettik.

Ağrı subjektif kompleks bir deneyimdir ve ağrıyı objektif olarak değerlendirebilecek bir metot bulunmamaktadır. Ağrı araştırmalarında genellikle ağrının duyuşal bileşenini ölçen tek yönlü skalalar kullanılmıştır. Her ne kadar pek çok ağrı değerlendirme skalası bulunsada her skala için standardize bir tanımlama yoktur (222). Ağrı değerlendirmesinde en çok kullanılan skalalar; VAS ya da GAS olarak bilinen 'Görsel Ağrı Skalası', NRS (Numerik Ağrı Skalası), VRS (Sözel Oranlama Skalası), Mc Gill ağrı anketi bunlardan birkaçıdır. VAS ve NRS ağrıyı nicelik olarak değerlendirirken, Mc Gill anketi nitelik olarak değerlendirmektedir (151). Hepsinin geçerliliği gösterilmiştir ve farklı avantaj ve dezavantajları bulunmaktadır (223). Örneğin VRS' nin hastalar tarafından anlaşılması kolaydır ve mail veya telefonla uzaktan uygulanabilir. Fakat hassasiyeti düşüktür ve parametrik testlerin kullanımına izin vermez. VAS ile birlikte parametrik testler uygulanabildiği için bilimsel makalelerde geniş kullanım alanına sahiptir; fakat, pratikte kullanımı VRS ve NRS'ye göre daha zordur (223). Son yıllarda hasta tarafından değerlendirilmenin yapıldığı, dolu bardak testi (FCT) olarak adlandırılan diğer bir ağrı skalası yayımlanmıştır. Hasta tarafından kolaylıkla anlaşılabilceği ve istatistiksel analizler için daha güçlü olan parametrik testlerin kullanımına izin verdiği iddia edilmiştir. Gömülü 3. molar cerrahisi sonrası 3 ağrı skalasının etkinliğinin karşılaştırıldığı çalışmada; VAS, VRS ve FCT'nin her üçünün de operasyon sonrası ağrının değerlendirilmesinde geçerli araçlar olduğu, FCT'nin, ağrının daha somut bir şekilde yansıtılmasını sağlaması

sebebiyle VAS'a göre kullanımının daha kolay olduğunun önerilebileceği belirtilmiştir (224). VAS, ağrının değerlendirilmesinde, özellikle de GAÜMD cerrahisi sonrasında meydana gelen ağrının değerlendirilmesinde en yaygın olarak kullanılan yöntemdir. VAS ile değerlendirmede sıklıkla 0-10 cm arasında uzanan, başlangıç kısmının ağrının yokluğunu ve uç kısmının dayanılmaz ağrı varlığını ifade ettiği düz çizgi kullanılmaktadır (225,226).

Literatürde daha önce yapılan yirmi yaş çalışmalarında birçok farklı ağrı skalası kullanmış ve araştırmacılar birbirinden farklı zaman aralıklarında ağrı değerlendirmesi yapmışlardır. Kazancıoğlu ve ark (2014) operasyon sonrası 1. , 3. , 5. ve 7. günlerde; Mojsa ve ark. (2017) operasyon sonrası 4, 6, 8, 12 ve 24. saatlerde, Amarillas-Escobar (2010) operasyondan sonra 6., 24., 48. ve 72. Saatte, Ristow ve ark. kinezyotapeler ile yaptıkları çalışmada ise operasyon öncesi, operasyondan hemen sonra 2., 3. ve 7. günlerde VAS değerlendirmeleri yapmışlardır (7, 151, 227). Bazı çalışmalar ağrı seviyesini belirlemek için hastalara 100 cm' lik VAS (0: ağrı yok 100: hayal edilebilecek en fazla ağrı) formu vermişlerdir (özgür6). Bazı çalışmalar ise ağrıyı değerlendirmek amacıyla operasyon sonrası 7 gün boyunca 10 cm' lik VAS (0: ağrı yok, 10: hayal edilebilecek en fazla ağrı) kullanmışlardır (106).

Biz çalışmamızda operasyon sonrası ağrının değerlendirilmesi için düz bir çizgi üzerinde başlangıç kısmı (0) ağrının yokluğunu, bitiş kısmı (10) ise dayanılmaz ağrıyı ifade eden 10 cm' lik VAS skalası kullandık. Ristow ve ark. yaptığı çalışma referans alınarak 1., 2., 3. ve 7.günlerde VAS değerlendirmeleri yapıldı(227).

VAS değerlerinden elde edilen bulgulara göre; ağrının tüm çalışma gruplarında post operatif ilk gün en üst düzeye ulaştığı 7. güne kadar giderek azaldığı gözlemlenmiştir. Bu bulgu literatürdeki çoğu yirmi yaş çalışması ile uyumludur (106,131,151,227). Kontrol grubuyla kıyaslandığında ağrının maksimum düzeye ulaştığı ilk günde MLD uyguladığımız hastalarda ağrının anlamlı düzeyde daha az olduğu görülmüştür. Genel VAS ortalaması ve 1.gün VAS ortalamalarına baktığımızda da aynı sonuçla karşılaşmaktayız. Tüm bu sonuçlar göstermektedir ki MLD tekniğinin, ağrıyı azaltmada anlamlı bir etkisi vardır.

Literatürde MLD' nin maksillofasiyal cerrahide kullanımları ile ilgili yapılmış çalışmalar son derece sayılıdır. Yaedu ve ark. yaptığı çalışmada çift çene cerrahisi uygulanan 30 hasta 2 gruba ayrılmış ve bir gruba MLD uygulanırken diğer gruba

plesebo tedavisi uygulanmış, MLD' nin ödemin dağılma hızını olumlu etkilediğini ancak ağrı değerleri açısından gruplar arasında anlamlı fark bulunmadığını rapor etmişlerdir (228). Ferreira ve ark. dudak damak yarıklı 51 hastaya uyguladıkları alveolar greftleme sonrası MLD uygulamış ve MLD uygulanan grupta ağrının kontrol grubuna göre anlamlı derecede düşük olduğunu rapor etmişlerdir(211). Szolnoky ve ark.'nın 10 hastada yirmi yaş dişleri üzerinde yaptıkları çalışmada MLD uygulanan grupta ağrının diğer gruba göre anlamlı derecede düşük olduğu bulunmuştur(206).

Buz uygulama, diş hekimleri ve cerrahlar tarafından dentoalveoler cerrahilerden sonra; ağrı, trismus ve ödemin hafifletilmesi amacıyla yaygın olarak hastalara önerilen basit ve ucuz bir yöntemdir. Soğuk terapisinin yararlı etkileri enzim aktivitelerinin azalmasıyla doku metabolizmasının yavaşlatılması, vazokonstriksiyonla kan akımının azaltılması, çevre dokulara kan extravazasyonun sınırlandırılması, inflamasyon, ödemin ve sinir iletiminin azaltılması gibi pek çok fizyolojik sürece bağlanmıştır (229). İbikunle ve ark.'nın 2016 da yaptıkları buz uygulamanın yirmi yaş cerrahileri sonrası yaşam kalitesi ve konforunu değerlendirdikleri çalışmada; buz uygulanan grubun, uygulanmayan gruba göre yaşam kalitesi değerleri daha yüksek bulunmuştur (230). Van der Westhuijzen ve ark.'ları tarafından 2005 yılında yapılan randomize klinik bir çalışmada ise bilateral GAÜMD'lerin çekimi gereken hastalar 2 gruba ayrılmış; bir grupta hastaların yüzüne cerrahi sonrası 24 saat boyunca çift taraflı buz uygulama yapılırken, diğer gruba soğuk uygulanmamıştır. Bu çalışmada iki grup arasında operasyon sonrası ağrı, trismus ve fasiyal şişlik açısından anlamlı bir fark bulunamamıştır. Forouzanfar ve ark. ise 2008 yılında yaptıkları çalışmada buz uygulamanın operasyon sonrası meydana gelen ağrı, ödem ve trismus azalttığını rapor etmişlerdir (231). Literatürde bu konuda çok çeşitli sonuçlar bulunduğundan; çalışmamızda, uyguladığımız MLD' nin GAÜMD çekimleri sonrası meydana gelmesi beklenen ağrı ve şişlik üzerindeki etkisini daha net bir biçimde belirleyebilmek amacıyla hastalara operasyon sonrası buz uygulaması yapmamaları söylenmiştir (117).

Gömülü üçüncü molar diş cerrahisi sonrasında karşılaşılan sorunlardan biri de trismus ya da diğer bir ifadeyle ağız açıklığının kısıtlanmasıdır. Bunun sebebi, çiğneme kaslarında meydana gelen enflamasyondur. Trismusun diğer bir sebebi de inferior alveoler sinir blokajı amacıyla yapılan çoklu enjeksiyon olabilir. Tutulum

gösteren kas çoğunlukla medial pterygoid kastır. Genelde oluşan trismus çok ciddi değildir ancak hastanın panik yapmaması açısından, bu durum ile ilgili uyarılması gerekir (2). Trismus, cerrahi işlemin travmatik olması ve uygulama süresinin uzaması ile doğrudan, oluşan ödem ve enfeksiyonla ise dolaylı olarak ilgilidir. Uygun tedavi ile genelde 7-10 gün içinde tamamen ortadan kalkabilir. Trismusun çözülmesi için bölgeye sıcak uygulanmasının yanı sıra, nonsteroidal antiinflamatuvar ilaçlar, kas gevşeticiler, fizik tedavi ve pasif egzersizlerden de yararlanılır (118).

Literatürde trismusun ölçümünde kumpasın yanısıra goniometre ve myografi yöntemlerinin kullanıldığı çalışmalar yer almaktadır.(110). Çalışmamızda bu ölçüm bir dijital kumpas yardımı ile interinsizal mesafe ölçülerek yapılmıştır.

Literatürde trismusun dağılmasına yönelik; Ofluoğlu ve ark. yaptıkları çift kör, randomize çalışmada gömülü alt 3. molar cerrahisi uygulanan 34 hasta iki gruba ayrılmış, bir gruba çekim sonrası erken postoperatif dönemde hyalüronik asidin sprej formu, diğer gruba benzidamin hidroklorid sprej 7 gün boyunca çekim bölgesine günde 3 kez uygulamışlar, operasyon sonrası ikinci günde trismusun tedavi hyalüronik asit grubunda anlamlı olarak daha düşük bulmuşlardır. (232).

31 hasta üzerinde gerçekleştirilen klinik bir çalışmada gömülü üçüncü molar dişlerin cerrahi çekimi sonrası soket içerisine L-TZF uygulanan grupta, kontrol grubuna göre, şişlik, ağrı ve trismus miktarının istatistiksel olarak anlamlı derecede daha az olduğu ve komsu ikinci molar dişin distalinde oluşan periodontal cep miktarının da istatistiksel olarak anlamlı derecede daha az olduğunu bildirmiştir (233).

Björnsson ve ark. (234) nonsteroidal antiinflamatuvar bir ağrı kesici olan naproksen sodyum ile asetaminofeni ameliyat sonrası oluşan inflamatuvar süreçte kıyasladıkları çalışmada ağız açıklığı ölçümlerini 3. ve 6. günlerde yapmışlar ancak anlamlı fark elde edememişlerdir. Pedersen (62) ameliyat öncesi masseter kas içine steroid enjekte ederek gömülü yirmi yaş dişlerinin çekimi sonrası oluşan komplikasyonlar üzerine yaptığı çalışmada 2. ve 7. güne ait ölçümleri esas almıştır. Ağız açma kısıtlılığının miktarını ise trismus dereceleri olarak kabul etmiştir.

Gözlüklü ve ark. bilateral gömülü yirmi yaş dişlerinin çekimi üzerine yaptıkları çalışmada çekim sonrası ağrı, ödem ve trismus önlemek için kinesio tape uygulaması yapmışlar ve çalışma grubunda kontrol grubuna göre ağız açıklığı miktarı anlamlı olarak yüksek bulunmuştur.(235)

Bizim çalışmamızda ise MLD uygulanan grupta hem 3. gün hem de 7. günlerde ağzı açıklığı istatistiksel olarak anlamlı derecede yüksek bulunmuştur. Bu bulgu VAS ve ödem değerleri ile paralellik göstermektedir. MLD' nin uygulandığı bölgede genel relaksatif etkileri, bölgede dolaşımı arttırması, ağrıyı azaltan nosiseptörler üzerindeki basıncın azalması ile ağrının ortadan kalkması, ödemin azalmasına ya da hiç oluşmamasına bağlı olarak koruyucu kas kontraksiyonlarının gelişmemesi ya da kısa sürede çözülmesi, ödemin azlığına bağlı olarak hareket kısıtlılıklarının azalması gibi faktörler bir arada düşünüldüğünde MLD nin dolaylı olarak trismus azaltmada etkili olduğunu düşünmekteyiz.

Cerrahi operasyon sonrası şişliğin gelişim mekanizması prostoglandin, lökotrien, bradikinin ve platelet aktive faktör gibi inflamatuvar mediyatörlerin yara bölgesine salınımı, böylece vasküler dilatasyon ve permeabilitenin artması şeklinde olmaktadır. Bu sebeple akut inflamasyona yol açan vasküler permeabilitenin ve dokular arasında sıvı transferinin azaltılması amacıyla NSAİİ'lar, çeşitli steroidler, antihistaminik ilaçlar ve enzimler, dren yerleştirilmesi, düşük doz lazer uygulamaları ve buz uygulama, ozon jeli uygulamaları gibi yöntemler kullanılmaktadır (217). Ödem genellikle cerrahi işlem sonrası 24-48 saat arasında en yüksek seviyesine ulaşır sonraki günlerde azalarak 5 ila 7 gün arasında ortadan kalkmaktadır (5). Üçüncü günden sonra artış gösteren şişlik cerrahi sonrası ödemin değil, enfeksiyonun göstergesi olarak kabul edilir (2).

Literatürde bazı çalışmalar ödemin 48. saatte en üst düzeye ulaştığını belirtirken, bazı araştırmacılar ise 72. saatte en üst düzeye ulaştığını rapor etmişlerdir. Peterson ise 2004 de yayımladığı kitabında 24-88 saat zaman aralığında ödemin maksimum düzeye ulaştığını rapor etmiştir (81). Biz de bu bağlamda çalışmamızda ödem ölçümlerini operasyon öncesi, operasyon sonrası 72. saat ve 7. günlerde ölçtük.

Operasyon sonrası meydana gelen fasiyal şişliğin değerlendirilmesinde günümüze kadar pek çok yöntem kullanılmıştır. İpek süturlar, kumpaslar, yanal plakalar çeşitli araştırmacılar tarafından daha doğru ölçüm yapılabilmesi amacıyla denenmiştir. Fotografik metotlar, hatta daha kompleks stereofotogramatik teknikler daha objektif fasiyal ölçümler için uygulanabilecek diğer yöntemlerdir. İnvaziv ve potansiyel olarak tehlikeli radyografi ve bilgisayarlı tomografi taramaları da

kullanılmıştır, fakat tekrarlı gözlem gerektiren klinik çalışmalarda yararlılığını savunmak güçtür (236).

Literatürde, operasyon sonrası dönemde meydana gelen şişliği ölçmek amacıyla, gelişen teknolojiye bağlı olarak pek çok farklı yöntemin kullanıldığı görülmektedir. Polat ve ark 2010 yılında yaptıkları, gömülü üçüncü molar diş cerrahisi sonrasında meydana gelen şişliğin değerlendirilmesinde, ultrasonografiyi kullanmışlar ve yöntemin zararsız ve kolay uygulanabilir bir yöntem olduğunu bildirmişlerdir (9). Bazı araştırmacılar GAÜMD çekimi sonrasındaki fasiyal kontur değişikliklerini incelemede, portatif el lazeri ile yüzün taranması yöntemini kullanmışlardır. Bu yöntem, fasiyal yumuşak dokunun tam bir haritasının çıkartılması ve bu verinin toplanıp saklanabilmesi avantajlarına sahip olmakla beraber; pahalı, ekipman gerektiren ve klinik pratikte uygulaması zor bir yöntemdir (109, 110).

Fernando ve ark.'nın alt üçüncü molar dişlerin cerrahi çekimi sonrası düşük doz lazer uygulamasının etkinliğini değerlendirdikleri çalışmada hastalara veri kayıt formu verilmiştir. Bu formda yer alan 9 puanlık skala ile hastaların sağ ve sol taraflardaki şişlik miktarını operasyon sonrası 1., 3. ve 7. günlerde 'hiç şişlik yok' ile 'çok şiddetli şişlik' arasında kendilerinin derecelendirmeleri istenmiştir (207). Fikackova ve ark. (2003)'da benzer şekilde operasyon sonrası şişliği değerlendirmek amacıyla 1. günden 7. güne kadar 0'ın şişlik yok, 100'ün çok şiddetli şişlik anlamına geldiği 100 mm'lik VAS kullanmışlardır(237). Üstün ve ark. gömülü üçüncü molar cerrahisi sonucu metilprednizolonun iki farklı dozun etkinliğini karşılaştırdıkları çalışmada şişliğin değerlendirilmesinde 5 referans nokta kullanılmıştır. Operasyon öncesi, operasyon sonrası 2. gün ve 7. günde tragus-yumuşak doku pogonion, tragus-dudak köşesi ve göz dış köşesi-mandibula köşesinden ölçümler bir şerit metre yardımıyla yapılmıştır. Bu 3 ölçümün operasyon öncesi değerlerinin toplamı o taraf için temel değer olarak kabul edilmiştir. Operasyon sonrası yapılan her ölçümle operasyon öncesi değer farkı o gün için şişlik değerini göstermiştir. Yazarlar kuşkusuz bu yöntemle bilgisayarlı tomografi (BT) veya manyetik rezonans görüntüleme (MRG) yöntemlerindeki kadar fasiyal yumuşak doku hacminin hassas ölçümlerinin yapılamayacağını; fakat non-invaziv, basit, ekonomik ve hızlı uygulanabilen bir metot olması sebebiyle yumuşak doku kontur değişikliklerinin belirlenmesinde kullanılabileceğini belirtmişlerdir (106). Aras ve Güngörmüş ise bu

amaçla dudak köşesi-kulak lobu arasındaki horizontal mesafeyi ve gözün dış köşesi-mandibula köşesi arasındaki vertikal mesafeyi operasyon öncesi, operasyon sonrası 2. ve 7. günlerde ipek bir süturla ölçmüşler ve fasiyal şişlik yüzdesi hesaplamışlardır (6).

Mojsa ve ark. 2017 yılında yapmış oldukları bir çalışmada submukozal deksametazon enjeksiyonunun ödem, ağrı ve trismus üzerine etkilerini araştırmışlardır. Bu çalışmada cerrahi sonrası 2., 3. ve 7. günlerde ödem ölçümü gerçekleştirilmiştir. Bu ölçümler göz köşesi-mandibula köşesi, tragus-kommissura labiorum ve tragus- pogonion arasında yapılmıştır (151). Petrini ve ark. ise 2017 yılında yaptıkları bir çalışmada sadece 2 referans noktası alıp kulak lobülünün alt ucu ile çene ucunun en sivri noktasını rehber almışlardır (238).

Çalışmamızda ödemin değerlendirilmesi amacıyla 3dMD Face system (Atlanta, GA) kullanıldı. Sistem sayesinde hastaların ilgili zaman dilimlerinde (operasyon öncesi, operasyon sonrası 3.gün ve 7.gün) üç boyutlu yüz fotoğrafları alınıp, fotoğraflar arasında hacimsel değişiklikler hesaplandı. 3dMD sistemi ile ödem ölçümü yapılan yirmi yaş çalışmaları son derece sınırlıdır. Alan ve ark.'nın 2016 yılında yirmi yaş operasyonu sonrası düşük doz lazer uygulamasının etkilerine baktıkları çalışmada, ödem ölçümlerinde 3dMD sistemini kullanmışlardır ve bu sistemin daha güvenilir ve gerçekçi sonuçlar ortaya koyduğunu bildirmişlerdir (131). 3dMD'nin yüz ölçümlerinde güvenilirliği ve kullanılabilirliği ile ilgili bunu destekler nitelikte çalışmalar yayımlanmıştır (133). Stereofotogrametrik teknik olarak da adlandırılan bu ödem ölçme tekniğinin ilk kez 1944 yılında Thalmaan klinik kullanımlarından bahsetmiştir (239). Fotogrametri uzayda bir yüzey üzerindeki bir noktayı belirlerken, stereofotogrametri daha kompleks bir sistemdir. Bu sistem sayesinde nesnenin uzaydaki 3 boyutlu koordinatları belirlenmiş olur. Stereofotogrametride; farklı uzaklıktaki noktalardan, farklı kameralarla alınmış görüntüler dijital ortamda birleştirilerek yeni bir görüntü elde edilir. Bu şekilde nesne üzerindeki noktaların uzaydaki x, y ve z eksenlerindeki konumları bilgisayar ortamına taşınmış olur. Dijital ortama taşınmış bu noktalar bulutu birleştirilerek, tel çerçeve olarak tanımlanır. Elde edilen bu kafes yapısının üzerine çekilen renkli fotoğraf süperpoze edilir. Böylece elde edilen görüntü sayesinde ödem ve operasyon sonrası dönemde meydana gelen değişikliklerin daha net bir şekilde değerlendirilme fırsatı ortaya çıkar (131). W. J. Van der Meer ve ark. yapmış oldukları çalışmada 3dMD

sisteminin fasiyal alandaki ödemi ve deęişiklikleri deęerlendirmede etkin olduęunu fakat 5,9 ml den küçük deęişimlerde yeterli hassasiyeti gösteremediğini bildirmişlerdir. 3dMD pratik ve doęru sonuçlar veren bir sistem olsa da magnetik rezonans kadar kesin ve doęru veriler elde edilememektedir. Fotoęrafların standardizasyonu açısından çekim teknięinin ve hasta postürünün aynı olmasının önemli olduęu bildirilmiştir(240). Çalışmamızda standardizasyonun sağlanması açısından fotoęrafların tümü aynı kiři tarafından çekilmiştir. Hastaların baş pozisyonları ala-tragus hattı yere paralel olacak şekilde konumlandırılmış ve hastadan cihazın arka kısmında bulunan aynadan gözlerinin içine bakmaları istenmiştir.

Çalışmamızda tüm gruplarda ödem deęerleri 3.günde en üst düzeye ulaşırken, 3.günden sonra azalmaya başlamıştır. 7.gün ödem miktarı 3.günlüküne göre azalmasına rağmen hiçbir grupta ilk günkü deęerine dönmemiştir. Bu durum literatürle de paralellik göstermektedir (151, 241)

MLD uygulanan grupta 3dMD deęerlerine bakıldığında; hem 3, hem de 7. günlerde elde edilen deęerler kontrol grubuna göre istatistiksel olarak anlamlı düzeyde daha düşük bulunmuştur. Bu sonuçlara göre MLD uygulanan grup ödemi engellemede daha etkili bulunmuştur. Yapılan MLD sayesinde lenfatik drenaj ve bölgedeki kan dolaşımı hızlandırılarak ödemin daha hızlı giderilmesi sağlanmıştır. MLD uygulamasının oral cerrahi girişimler sonrası ödem tedavisinde daha etkin bir şekilde kullanılabileceğini ve bu sayede destekleyici medikal tedaviye (NSAİİ, asetaminofen vs.) daha az ihtiyaç duyulacağını düşünmekteyiz. Bu sayede medikal tedaviye baęlı yan etkilerinde azalacağını öngörmekteyiz.

6. SONUÇ ve ÖNERİLER

Bilateral gömülü mandibular üçüncü molar cerrahisi sonrası uygulanan Manuel Lenfatik Drenaj terapisinin ödem, ağrı ve trismus üzerine etkilerini değerlendirdiğimiz bu çalışmada;

-MLD uygulanan hastalarda kontrol grubu ile operasyon sonrası ağrı düzeyleri karşılaştırıldığında 1.gün ve genel VAS ortalamalarında MLD grubunda ağrı düzeylerinin kontrol grubuna göre daha düşük olduğu görülmüştür. Ağız açıklıkları değerlerinde ise hem 3 hem 7. günlerde MLD grubunda daha yüksek değerler bulunmuştur. Ödem ölçümlerinde 3dMD değerleri göz önünde bulundurulduğunda hem 3 hem 7.günlerde MLD uygulanan grupta daha düşük değerler elde edilmiştir.

- Manuel Lenfatik Drenaj uygulamasının gömülü mandibular üçüncü molar cerrahileri sonrası ağrı, ödem ve trismus üzerinde olumlu etkileri olduğu gözlemlenmiştir.

-MLD uygulaması etkin bir yardımcı tedavi tekniği olduğundan, yirmi yaş cerrahilerine ek olarak tüm maksilofasiyal bölge cerrahileri sonrası rutin olarak kullanılması gerektiğini önermekteyiz.

-Lietatürde MLD uygulaması ile yapılmış sadece bir adet yirmi yaş çalışması mevcuttur. Çalışmamızda bu çalışmaya ek olarak hasta sayısının artırılması, diğer çalışmaya göre daha çarpıcı sonuçların elde edilmesi ve ödem ölçümlerinin 3dMD cihazı gibi daha objektif bir yöntemle yapılmış olmasının literatüre bu anlamda katkı sağladığını düşünmekteyiz.

-MLD uygulamasının operasyon sonrası kullanılan NSAİİ ve analjezik miktarını da azaltacağını böylece bu ilaçlara bağlı yan etkilerin de azalacağını tahmin edilmektedir. Bunun MLD uygulamasının yukarıda bahsedilen medikal ajanlar ile kıyaslandığı kontrollü ilaç çalışmaları yapılmasına ihtiyaç vardır.

-Plastismografik yöntemlerle yapılan yüz ölçümlerinde her seans aynı noktalardan ölçüm yapmanın oldukça zor olması ve buna bağlı olarak sonuçların etkilenebilmesi sebebiyle 3DMD gibi daha teknolojik, ödem ölçümünde objektif veriler ortaya koyan cihazların kullanımının yaygınlaştırılmasının bundan sonra yapılacak çalışmaların kalitesini de arttıracığı düşünülmektedir.

7. KAYNAKLAR

1. Hupp J. Principles of Management of Impacted Teeth In: Hupp JR EEI, Tucker MR, editor. Contemporary Oral and Maxillofacial Surgery. 6 ed. Missouri: Elsevier Health Sciences; 2013. p. 143-57.
2. Ness M. impacted teeth. In: Miloro M GG, Larsen PE, Waite PD, editor. Peterson's Principles of Oral and Maxillofacial Surgery. 3. ed. PMPH-USA: People's Medical Publishing House; 2011. p. 97-121.
3. Nageshwar. Comma incision for impacted mandibular third molars. J Oral Maxillofac Surg. 2002;60(12):1506-9.
4. Bui CH, Seldin EB, Dodson TB. Types, frequencies, and risk factors for complications after third molar extraction. J Oral Maxillofac Surg. 2003;61(12):1379-89.
5. Lopez-Ramirez M, Vilchez-Perez MA, Gargallo-Albiol J, Arnabat-Dominguez J, Gay-Escoda C. Efficacy of low-level laser therapy in the management of pain, facial swelling, and postoperative trismus after a lower third molar extraction. A preliminary study. Lasers Med Sci. 2012;27(3):559-66.
6. Aras MH, Gungormus M. The effect of low-level laser therapy on trismus and facial swelling following surgical extraction of a lower third molar. Photomed Laser Surg. 2009;27(1):21-4.
7. Kazancioglu HO, Ezirganli S, Demirtas N. Comparison of the influence of ozone and laser therapies on pain, swelling, and trismus following impacted third-molar surgery. Lasers Med Sci. 2014;29(4):1313-9.
8. Malik NA (2012). Textbook of Oral and Maxillofacial Surgery, 3rd Ed., 145-149, Jaypee Brothers Medical Publishers (P) Ltd., New Delhi.
9. Polat S, Inci MF, Gumus C. Analgesic and anti-inflammatory effects of oxaprozin and naproxen sodium after removal of impacted lower third molars: a randomized, double-blind, placebo-controlled crossover study. J Oral Maxillofac Surg. 2010;68(5):1018-24.
10. Chin Quee TA, Gosselin D, Miller EP, Stamm JW (1985). Surgical removal of the fully impacted mandibular third molar. The influence of flap design and alveolar bone height on the periodontal status of the second molar. *Journal of Periodontology*, 56, 625-630.
11. Laskin DM (1985). Oral and maxillofacial surgery, Vol.2. St Louis, CV Mosby, 30-60.
12. Hall WB (1988). Decision making in periodontology, Toronto, BC Decker, 190-193
13. Richardson ME (1989). The role of the third molar on the cause of late lower arch crowding: A review. *American Journal of Orthodontics and Dentofacial Orthopedics*, 95, 79-83.
14. Keiser JB (1990). Periodontics: A practical approach, Bristol, Wright, 401-995, 482-483.
15. Kugelberg CF, Ahlstrom U, Ericson S, Hugodon A, Kvint S (1991). Periodontal healing after impacted lower third molar surgery in adolescents and adults. A prospective study, *International Journal of Oral and Maxillofacial Surgery*, 20, 18-24.

16. Alling CC, Alling RD (1993). Indications for management of impacted teeth. In: Alling CC, Helfrick JF, Alling RD, eds. Impacted teeth, WB Saunders, Philadelphia.
17. Türker M, Yücetaş Ş (1997). Ağız, Diş, Çene Hastalıkları ve Cerrahisi, 205-238, Atlas Kitapçılık Ltd. Şti., Ankara.
18. Peterson (2004). Peterson's Principles of Oral and Maxillofacial Surgery, Second Ed., 139-153, BC Decker Inc, India.
19. Contar CMM, De Oliveira P, Kanegusuku K, Berticelli RDS, Azevedo-Alanis LR, Machado MAN (2010). Complications in third molar removal: A retrospective study of 588 patients. *Medicina Oral Patologia Oral y Cirugia Bucal*, 15, 1, 74-78.
20. Stanley HR, Alattar M, Collett WK, Stringfellow HK Jr, Spiegel EH (1988). Pathological sequelae of 'neglected' impacted third molars. *Journal of Oral Pathology & Medicine*, 17, 113-117.
21. Von Wöern N, Nielsen HO (1989). The fate of impacted lower third molars after the age of 20 – A four-year clinical follow-up. *International Journal of Oral and Maxillofacial Surgery*, 18, 277-280.
22. Mercier P, Precious D (1992). Risks and benefits of removal of impacted third molars. A critical review of the literature. *Journal of Oral and Maxillofacial Surgery*, 21, 17-27.
23. Tetsch, P, Wagner, W. (1990). Operative extraction of wisdom teeth. Worcester: Ebeneser Baylis & Son Ltd. p: 9–54.
24. Toker A.Ş. Postoperatif ağrı, trismus ve ödemin kontrolünde rofekoksib, selekoksib ve naproksen sodyumun analjezik ve antiinflamatuvar etkilerinin plasebo kontrollü karşılaştırılması. C. Ü. Sağlık Bilimleri Enstitüsü Ağız, Diş, Çene Hastalıkları ve Cerrahisi ABD Doktora Tezi Sivas, 2003.
25. Archer WH. Oral and Maxillofacial Surgery. WB Saunders Company. Philadelphia-London-Toronto 1975.
26. Pell GJ, Gregory G. Report on a Ten Year Study Division Technique for the Removal of Impacted Teeth. *Am J Orthod Oral Surg*. 1942;28:660
27. Archer, W. H. (1975a). Oral and maxillofacial Surgery, Fifth Ed., Vol I, W.B. Saunders Company, Philadelphia. p: 16–131.
28. Bocutoğlu O. Gömük maksiller kanin dişler ile fonksiyonda olan maksiller kanin dişlerinin mine ve sement kalınlıklarının incelenmesi, bunların yaşlanma ile ilgileri. Doktora Tezi, Atatürk Üniversitesi Sağlık Bilimleri Enstitüsü, Ağız-Diş-Çene Hastalıkları ve Cerrahisi Anabilim Dalı, Erzurum, 1990.
29. Schultze-Mosgau S, Holbach LM, Wilfang J. Cherubism: clinical evidence and therapy. *J Craniofac Surg*. 2003;14(2):201-6.
30. Ramaglia L, Morgese F, Filippella M, Colao A. Oral and maxillofacial manifestations of Gardner's syndrome associated with growth hormone deficiency: case report and literature review. *Oral Surg Oral Med Oral Pathol Oral Radiol Endod*. 2007;103(6):30-4.
31. Tanaka JL, Ono E, Filho EM, Castilho JC, Moraes LC, Moraes ME. cleidocranial dysplasia: importance of radiographic images in diagnosis of the condition. *J Oral Sci*. 2006;48(3):161-6.
32. Moraes ME, Moraes LC, Dotto GN, Dotto PP, Santos LR. Dental anomalies in patients with down syndrome. *Braz Dent J*. 2007;18(4):346-50.

33. Chen Y, Duan P, Meng Y, Chen Y. Three-dimensional spiral computed tomographic imaging: a new approach to the diagnosis and treatment planning of impacted teeth. *Am J Orthod Dentofacial Orthop.* 2006;130(1):112-6.
34. Friedrich RE, Ulbricht C, Ljuba A. The influence of wisdom tooth impaction on root formation. *Ann Anat.* 2003;185(5):481-92.
35. Macías E, de Carlos F, Cobo J. Posttraumatic impaction of both maxillary central incisors. *Am J Orthod Dentofacial Orthop.* 2003;124(3):331-8.
36. Waite PD, Reynolds RR. Surgical management of impacted third molars. *Semin Orthod.* 1998;4(2):113-23.
37. Anthonappa RP, Omer RS, King NM. Characteristics of 283 supernumerary teeth in southern Chinese children. *Oral Surg Oral Med Oral Pathol Oral Radiol Endod.* 2008;105(6):48-54.
38. Santosh P. Impacted Mandibular Third Molars: Review of Literature and a Proposal of a Combined Clinical and Radiological Classification. *Ann Med Health Sci Res.* 2015;5(4):229-34.
39. McCoy JM. Complications of retention: pathology associated with retained third molars. *Atlas Oral Maxillofac Surg Clin North Am.* 2012;20(2):177-95
40. Peterson LJ, Ellis E, Hupp JR, Tucker MR. *Contemporary Oral and Maxillofacial Surgery.* The CV Mosby company, St Louis, Washington, Toronto, 1988.
41. Yazıcı SS. Yedi farklı analjezik antiinflamatuvar ilacın postoperatif ağrı ödem ve trismus üzerine etkileri. A.Ü. Sağlık Bilimleri Enstitüsü Ağız Diş Çene Hastalıkları Cerrahisi ABD, Doktora Tezi, Ankara, 1997.
42. Erdem F. Naproksen sodyum ve refekoksibin klinik etkilerinin gömülü mandibular üçüncü molar cerrahisi sonrası karşılaştırılması. Y.Ü. Sağlık Bilimleri Enstitüsü Cerrahi (Diş) Programı, Master Tezi, İstanbul, 2002.
43. Tulloch JF, Antczak AA, Wilkes JW. The application of decision analysis to evaluate the need for extraction of asymptomatic third molars. *J Oral Maxillofac Surg.* 1987;45(10):855-65.
44. Tournas A.S., Tewfik M.A., Chauvin P.J. et all. Multiple unilateral maxillary dentigerous cysts in a non-syndromic patient: A case report and review of the literature. *Int J Ped Otorhinlaryngo.* 2006;2(1):100-6.
45. Werkmeister R, Fillies T, Joos U, Smolka K. Relationship between lower wisdom tooth position and cyst development, deep abscess formation and mandibular angle fracture. *J Craniomaxillofac Surg.* 2005;33(3):164-8.
46. Zhu SJ, Choi BH, Kim HJ, et all. Relationship between the presence of unerupted mandibular third molars and fractures of the mandibular condyle. *Int J Oral Maxillofac Surg.* 2005;34(4):382-5.
47. Kan KW, Lu JKS, Lo ECM. Mesioangular impaction is associated with increased periodontal pocketing on the distal surface of the second molar. *J Evi-Based Dent Prac.* 2003;1(3):149-50.
48. Glosser JW, Campbell JH. Pathologic change in soft tissues associated with radiographically 'normal' third molar impactions. *Br J Oral Maxillofac Surg.* 1999;37(4):259-60.
49. Philipsen HP, Reichart PA. Unicystic ameloblastoma. A review of 193 cases from the literature. *Oral Oncol.* 1998;34(5):317-25.
50. Nemcovsky CE, Zubery Y. Root resorption of a first molar related to an impacted third molar. *Oral Surg Oral Med Oral Pathol.* 1994;78(5):555-6.

51. Slodov I, Behrents RG, Dobrowski DP. Clinical experience with third molar orthodontics. *Am J Orthod Dentofacial Orthop.* 1989;96(6):453-61.
52. Kim JC, Choi SS, Wang SJ, Kim SG. Minor complications after mandibular third molar surgery: type, incidence, and possible prevention. *Oral Surg Oral Med Oral Pathol Oral Radiol Endod.* 2006;102(2):4-11.
53. Kuroi J. Impacted and ankylosed teeth: why, when, and how to intervene. *Am J Orthod Dentofacial Orthop.* 2006;129(4):86-90.
54. Krausz AA, Machtei EE, Peled M. Effects of lower third molar extraction on attachment level and alveolar bone height of the adjacent second molar. *Int J Oral Maxillofac Surg.* 2005;34(7):756-60.
55. Bataineh AB. Sensory nerve impairment following mandibular third molar surgery. *J Oral Maxillofac Surg.* 2001;59(9):1012-7.
56. Matocha DL. Postsurgical complications. *Emerg Med Clin North Am.* 2000;18(3):549-64.
57. Gargallo-Albiol J, Buenechea-Imaz R, Gay-Escoda C. Lingual nerve protection during surgical removal of lower third molars. a prospective randomised study. *Int J Oral Maxillofac Surg.* 2000;29(4):268-71.
58. Meara DJ. Evaluation of third molars: clinical examination and imaging techniques. *Atlas Oral Maxillofac Surg Clin North Am.* 2012;20(2):163-8.
59. Maglione M, Costantinides F, Bazzocchi G. Classification of impacted mandibular third molars on cone-beam CT images. *J Clin Exp Dent.* 2015;7(2):e224-31
60. Almendros-Marques N, Berini-Aytes L, Gay-Escoda C. Evaluation of intraexaminer and interexaminer agreement on classifying lower third molars according to the systems of Pell and Gregory and of Winter. *J Oral Maxillofac Surg.* 2008;66(5):893-9.
61. Eshghpour M, Ahrari F, Takallu M. Is Low-Level Laser Therapy Effective in the Management of Pain and Swelling After Mandibular Third Molar Surgery? *J Oral Maxillofac Surg.* 2016 Jul;74(7):1322.e1-8
62. Pedersen A. Interrelation of complaints after removal of impacted mandibular third molars. *Int J Oral Surg.* 1985;14(3):241-4.
63. Haug, R. H., J. Abdul-Majid, G. H. Blakey and R. P. White (2009). "Evidenced-based decision making: the third molar." *Dent Clin North Am* 53(1): 77-96, ix.
64. Dodson, T. B. (2012). "How many patients have third molars and how many have one or more asymptomatic, disease-free third molars?" *J Oral Maxillofac Surg* 70(9 Suppl 1): S4-7.
65. Marciani, R. D. (2012). "Is there pathology associated with asymptomatic third molars?" *J Oral Maxillofac Surg* 70(9 Suppl 1): S15-19.
66. Yildirim, G., H. Ataoglu, A. Mihmanli, D. Kiziloglu and M. C. Avunduk (2008). "Pathologic changes in soft tissues associated with asymptomatic impacted third molars." *Oral Surg Oral Med Oral Pathol Oral Radiol Endod* 106(1): 14-18.
67. Stathopoulos, P., M. Mezitis, C. Kappatos, S. Titsinides and E. Stylogianni (2011). "Cysts and tumors associated with impacted third molars: is prophylactic removal justified?" *J Oral Maxillofac Surg* 69(2): 405-408.
68. Blakey, G. H., S. Gelesko, R. D. Marciani, R. H. Haug, S. Offenbacher, C. Phillips and R. P. White, Jr. (2010). "Third molars and periodontal pathology

- in American adolescents and young adults: a prevalence study." *J Oral Maxillofac Surg* 68(2): 325-329.
69. McNutt, M., M. Partrick, D. A. Shugars, C. Phillips and R. P. White, Jr. (2008). "Impact of symptomatic pericoronitis on health-related quality of life." *J Oral Maxillofac Surg* 66(12): 2482-2487.
 70. Gelesko, S., G. H. Blakey, M. Partrick, D. L. Hill, Jr., R. P. White, Jr., S. Offenbacher, C. Phillips and R. H. Haug (2009). "Comparison of periodontal inflammatory disease in young adults with and without pericoronitis involving mandibular third molars." *J Oral Maxillofac Surg* 67(1): 134-139.
 71. Bradshaw, S., J. Faulk, G. H. Blakey, C. Phillips, J. A. Phero and R. P. White, Jr. (2012). "Quality of life outcomes after third molar removal in subjects with minor symptoms of pericoronitis." *J Oral Maxillofac Surg* 70(11): 2494-2500.
 72. van Wijk, A., J. M. Kieffer and J. H. Lindeboom (2009). "Effect of third molar surgery on oral health-related quality of life in the first postoperative week using Dutch version of Oral Health Impact Profile-14." *J Oral Maxillofac Surg* 67(5): 1026-1031
 73. Bienstock, D. A., T. B. Dodson, D. H. Perrott and S. K. Chuang (2011). "Prognostic factors affecting the duration of disability after third molar removal." *J Oral Maxillofac Surg* 69(5): 1272-1277.
 74. Carvalho, R. W. and B. C. do Egito Vasconcelos (2011). "Assessment of factors associated with surgical difficulty during removal of impacted lower third molars." *J Oral Maxillofac Surg* 69(11): 2714-2721.
 75. Garaas, R. N., E. L. Fisher, G. H. Wilson, C. Phillips, D. A. Shugars, G. H. Blakey, R. D. Marciani and R. P. White, Jr. (2012). "Prevalence of third molars with caries experience or periodontal pathology in young adults." *J Oral Maxillofac Surg* 70(3): 507-513.
 76. Bui, C. H., E. B. Seldin and T. B. Dodson (2003). "Types, frequencies, and risk factors for complications after third molar extraction." *J Oral Maxillofac Surg* 61(12): 1379-1389.
 77. Chuang, S. K., D. H. Perrott, S. M. Susarla and T. B. Dodson (2007). "Age as a risk factor for third molar surgery complications." *J Oral Maxillofac Surg* 65(9): 1685-1692.
 78. Carvalho RW, do Egito Vasconcelos BC. Assessment of factors associated with surgical difficulty during removal of impacted lower third molars. *J Oral Maxillofac Surg*. 2011; 69: 2714-2721
 79. Sato FR, Asprino L, de Araujo DE, de Moraes M. Short-term outcome of postoperative patient recovery perception after surgical removal of third molars. *J Oral Maxillofac Surg*. 2009; 67: 1083-1091
 80. Adeyemo WL. Do pathologies associated with impacted lower third molars justify prophylactic removal? A critical review of the literature. *Oral Surg Oral Med Oral Pathol Oral Radiol Endod*. 2006; 102: 448-452
 81. Miloro M, Ghali GE, Larsen P, Peterson LJ, Waite P (2011). *Peterson's principles of oral and maxillofacial surgery*. PMPH-USA.
 82. Bodh R, Jain A (2015). The flap design of third molar surgery: An overview. *International Journal of Medical and Health Research*. 3(1): 32-35.
 83. Stephens RJ, App GR, Foreman DW (1983). Periodontal evaluation of two mucoperiosteal flaps used in removing impacted mandibular third molars. *Journal of Oral and Maxillofacial Surgery*. 41(11): 719-724.

84. Jakse N, Bankaoglu V, Wimmer G, ESKİCİ A, Pertl C (2002). Primary wound healing after lower third molar surgery: evaluation of 2 different flap designs. *Oral Surgery, Oral Medicine, Oral Pathology, Oral Radiology, and Endodontology*. 93(1): 7-12.
85. Motamedı Mhk, Kavandı F (2013). New concepts in impacted third molar surgery. In *Textbook of Advanced Oral and Maxillofacial Surgery*. InTech.
86. Yavuz Tolga Korkmaz (2010). Farklı Flep Tekniklerinin Yarı G.mülü Alt Çene 3. Molar Dişlerin Cerrahisi Sonrası Komşu 2. Molar Dişlerin Periodontal Sağlığı Üzerine Olan Etkileri. Gazi Üniversitesi Sağlık Bilimleri Enstitüsü, Doktora Tezi, Ankara
87. Baldını N, D'elia C, Frati F, Cea P, Nappo A, Clementını M, De Sanctis M (2015). Trapezoidal flap vs envelope flap in mandibular third molar extraction. *Oral and Implantology*. 8(1): 19-28.
88. Hur Y, Ogata Y (2017). Different flap designs have no impact on periodontal outcomes on second molars after impacted third-molar extraction. *The Journal of the American Dental Association*. 148(11): 849-852.
89. Szmyd L (1971). Impacted teeth. *Dental Clinics of North America*. 15: 299-318
90. Yolcu Ü, Acar Ah (2015). Comparison of a new flap design with the routinely used triangular flap design in third molar surgery. *International journal of oral and maxillofacial surgery*, 44(11): 1390-1397.
91. Suarez-Cunqueiro Mm, Gutwald R, Reichman J, Otero-Cepeda Xl, Schmelzeisen R (2003). Marginal flap versus paramarginal flap in impacted third molar surgery: a prospective study. *Oral Surgery, Oral Medicine, Oral Pathology, Oral Radiology, and Endodontology*. 95(4): 403-408.
92. N.Akbulut Eşk, Ç Bardak, T. E. Kaymak, Çölok G. Gömük alt yİrmlİ yaş diŞİ cerrahİsİ sonrasında görülen erken dönem komplİKasyonlar: Retrospektİf deęerlendİrme. AÜ DiŞ Hek Fak Derg. 2010;37:71-6.
93. Contar CM, de Oliveira P, Kanegusuku K, Berticelli RD, Azevedo-Alanis LR, Machado MA. Complications in third molar removal: a retrospective study of 588 patients. *Med Oral Patol Oral Cir Bucal*. 2010;15(1):e74-8.
94. PP.RAJ. Ağrı taksonomisi. Ağrı SEE, editor. İstanbul: Alemdar Ofset; 2000.
95. Frischenschlager O, Pucher I. Psychological management of pain. *Disabil Rehabil*. 2002;24(8):416-22.
96. GÜLŞEN U. Alt gömülü 3. Molar operasyonlarında, trombosİtten zengİn fibrİn uygulamasının İŞlem sonrası ağrı ve ödem üzerine etkİlerİnİn deęerlendİrİlmesİ. Ankara: Ankara Üniversitesi; 2013.
97. Trowbridge H O., Emling R.C. (1997). *Inflammation: A Review of the Process Fifth Edition Quintessence Publishing Company*. 38.
98. Bergius M, Kiliaridis S, Berggren U. Pain in orthodontics. A review and discussion of the literature. *J Orofac Orthop*. 2000;61(2):125-37.
99. ON AY. Ağrılı Hastanın Deęerlendirilmesi. *Türkiye Klinikleri J PM&R-Special Topics* 2011;4(3):6-14.
100. Z.O. Erdem. Gömülü mandibular 3. büyük azı cerrahisinde metilprednizolon sodyum süksinat ve metilprednizolon sodyum süksinat +lidokain biyoadezif tabletlerin postoperatif komplikasyonlar üzerindeki etkisinin klinik, laboratuvar ve ultrasonografik incelenmesi. Ankara: Hacettepe Üniversitesi; 2000.

101. Sağlam. AA. Tam gömülü dişlerin insidansı, meydana getirdikleri komplikasyonlar ve çekim zamanları üzerine klinik ve radyolojik bir araştırma. Erzurum: Atatürk Üniversitesi; 1995.
102. Chiriac G, Hertzen M, Schwarz F, Rothamel D, Becker J. Autogenous bone chips: influence of a new piezoelectric device (Piezosurgery) on chip morphology, cell viability and differentiation. *J Clin Periodontol*. 2005;32(9):994-9.
103. S.Soley. Değişik anti-enflamatuvar ajanların, gömülü alt akıl dişlerinin cerrahi çekimleri sonrası oluşan postoperatif ödeme karşı etkilerinin ultrasonografi ile karşılaştırılması. İstanbul: İstanbul Üniversitesi; 1989.
104. Yuasa H, Sugiura M. Clinical postoperative findings after removal of impacted mandibular third molars: prediction of postoperative facial swelling and pain based on preoperative variables. *Br J Oral Maxillofac Surg*. 2004;42(3):209-14.
105. Gabka J, Matsumura, T. Measuring techniques and clinical testing of an antiinflammatory agent. *Münchener Medizinische Wochenschrift*. 1971;113(6):198-203.
106. Y.Üstün, Erdogan O, Esen E, Karşlı ED. Comparison of the effects of 2 doses of methylprednisolone on pain, swelling, and trismus after third molar surgery. *Oral Surg Oral Med Oral Pathol Oral Radiol Endod*. 2003;96(5):535-9.
107. Rakprasitkul S, Pairuchvej V. Mandibular third molar surgery with primary closure and tube drain. *Int J Oral Maxillofac Surg*. 1997;26(3):187-90.
108. Ghoddousi H, Edler R, Haers P, Wertheim D, Greenhill D. Comparison of three methods of facial measurement. *Int J Oral Maxillofac Surg*. 2007;36(3):250-8.
109. J.A.Harrison MAN, W.R.Fright ,L.Snape. Use of hand-held laser scanning in the assessment of facial swelling: a preliminary study. *British Journal of Oral and Maxillofacial Surgery*. 2004;42(1):8-17.
110. Kirtiloglu T, Bulut E, Sumer M, Cengiz I. Comparison of 2 flap designs in the periodontal healing of second molars after fully impacted mandibular third molar extractions. *J Oral Maxillofac Surg*. 2007;65(11):2206-10.
111. Rakprasitkul, S., Pairuchvej, V. (1997). Mandibular third molar surgery with primary closure and tube drain. *International Journal of Oral and Maxillofacial Surgery*, 26(3), 187-190.
112. Pasqualini, D., Cocero, N., Castella, A., Mela, L., Bracco, P. (2005). Primary and secondary closure of the surgical wound after removal of impacted mandibular third molars: a comparative study. *International Journal of Oral and Maxillofacial Surgery*, 34(1), 52-57.
113. Kirk, G.D., Liston, P.N., Tong, D.C., Love, R.M. (2007). Influence of two different flap designs on incidence of pain, swelling, trismus, and alveolar osteitis in the week following third molar surgery. *Oral Surgery Oral Medicine Oral Pathology Oral Radiology and Endodontics*, 104(1), e1-e6
114. Üstün, Y., Erdoğan, Ö., Esen, E., Karşlı, E.D. (2003). Comparison of the effects of 2 doses of methylprednisolone on pain, swelling, and trismus after third molar surgery. *Oral Surgery Oral Medicine Oral Pathology Oral Radiology and Endodontics*, 96(5), 535-539.
115. Ordulu, M., Aktaş, İ., Yalçın, S., Azak, A.N., Evlioğlu, G., Dişçi, R., Emes, Y. (2006). Comparative study of the effect of tube drainage versus

- methylprednisolone after third molar surgery. *Oral Surgery Oral Medicine Oral Pathology Oral Radiology and Endodontics*, 101(6), e96-e100.
116. Filho, J.R.L, e Silva, E.D.O., Camargo, I.B., Gouveia, F.M.V. (2005). The influence of cryotherapy on reduction of swelling, pain and trismus after third-molar extraction. *Journal of American Dental Association*, 136(6), 774-778.
 117. Van der Westhuijsen, A.J., Becker, P.J, Morkel, J., Roelse, J.A. (2005). A randomized observer blind comparison of bilateral facial ice pack therapy with no ice therapy following third molar surgery. *International Journal of Oral and Maxillofacial Surgery* 34(3), 281-286.
 118. Markovic, A., Todorovic, L. (2007). Effectiveness of dexamethasone and low-power laser in minimizing oedema after third molar surgery: a clinical trial. *International Journal of Oral and Maxillofacial Surgery*, 36(3), 226-229.
 119. A.Garcia Garcia FGS, R.J.Gandara, V.P.Gandara, M.M. Somoza. Pell–Gregory classification is unreliable as a predictor of difficulty in extracting impacted lower third molars. *British Journal of Oral and Maxillofacial Surgery*. 2000;38(6):585-7.
 120. D.D.Albayrak. Gömülü alt 20 yaş diş çekim sonrası yara iyileşmesinde lazer ve led (ışık yayan diyet)’in etkilerinin klinik olarak incelenmesi. Samsun: Ondokuz Mayıs Üniversitesi; 2016.
 121. Poeschl PW, Eckel D, Poeschl E. Postoperative prophylactic antibiotic treatment in third molar surgery--a necessity? *J Oral Maxillofac Surg*. 2004;62(1):3-8; discussion 9.
 122. I.Arteagoitia AD, L.Barbier, G. Santamaria, J. Santamaria. Efficacy of amoxicillin/clavulanic acid in preventing infectious and inflammatory complications following impacted mandibular third molar extraction. *Oral Surgery Oral Medicine Oral Pathology Oral Radiology and Endodontics*. 2005;100(1):e11-e8.
 123. Tzou CH, Artner NM, Pona I, Hold A, Placheta E, Kropatsch WG, et al. Comparison of three-dimensional surface-imaging systems. *J Plast Reconstr Aesthet Surg*. 2014;67(4):489-97.
 124. Tzou CH, Frey M. Evolution of 3D surface imaging systems in facial plastic surgery. *Facial Plast Surg Clin North Am*. 2011;19(4):591-602, vii.
 125. Singh GD, Levy-Bercowski D, Yanez MA, Santiago PE. Three-dimensional facial morphology following surgical repair of unilateral cleft lip and palate in patients after nasoalveolar molding. *Orthod Craniofac Res*. 2007;10(3):161-6.
 126. Lane C, Harrell W, Jr. Completing the 3-dimensional picture. *Am J Orthod Dentofacial Orthop*. 2008;133(4):612-20.
 127. Hajeer MY, Ayoub AF, Millett DT, Bock M, Siebert JP. Three-dimensional imaging in orthognathic surgery: the clinical application of a new method. *Int J Adult Orthodon Orthognath Surg*. 2002;17(4):318-30.
 128. Chan FC, Kawamoto HK, Federico C, Bradley JP. Soft-tissue volumetric changes following monobloc distraction procedure: analysis using digital three-dimensional photogrammetry system (3dMD). *J Craniofac Surg*. 2013;24(2):416-20.
 129. Hariri F, Cheung LK, Rahman ZA, Ramasamy SN, Ganesan D. A Rare Orbital Complication of Eye Exodeviation With Limited Abduction During Monobloc

- Le Fort III Distraction Osteogenesis. *Cleft Palate Craniofac J.* 2015;52(4):489-93.
130. Hariri F, Cheung LK, Rahman ZA, Mathaneswaran V, Ganesan D. Monobloc Le Fort III Distraction Osteogenesis for Correction of Severe Fronto-orbital and Midface Hypoplasia in Pediatric Crouzon Syndrome. *Cleft Palate Craniofac J.* 2016;53(1):118-25.
 131. Alan H, Yolcu U, Koparal M, Ozgur C, Ozturk SA, Malkoc S. Evaluation of the effects of the low-level laser therapy on swelling, pain, and trismus after removal of impacted lower third molar. *Head Face Med.* 2016;12(1):25.
 132. Weinberg SM, Naidoo S, Govier DP, Martin RA, Kane AA, Marazita ML. Anthropometric precision and accuracy of digital three-dimensional photogrammetry: comparing the Genex and 3dMD imaging systems with one another and with direct anthropometry. *J Craniofac Surg.* 2006;17(3):477-83.
 133. Lubbers HT, Medinger L, Kruse A, Gratz KW, Matthews F. Precision and accuracy of the 3dMD photogrammetric system in craniomaxillofacial application. *J Craniofac Surg.* 2010;21(3):763-7.
 134. Brorson H. Liposuction gives complete reduction of chronic large arm lymphedema after breast cancer. *Acta Oncol.* 2000;39:407-20.
 135. Brennan MJ, DePompolo RW, Garden FH. Focused review: Postmastectomy lymphedema. *Arch Phys Med Rehabil.* 1996;77:74-80.
 136. Földi M, Strössenreuter R. Anatomie des lymphgefäßsystems 'Grundlagen der manuellen Lymphdrainage'. München: Urban & Fischer, 2000:1-7.
 137. Cohen SR, Payne DK, Tunkel RS. Lymphedema: Strategies for management. *Cancer.* 2001;92:980-7.
 138. Suzuba A, Rockson SG. Lymphedema: Anatomy, physiology and pathogenesis. *Vasc Med.* 1997;2:321-6.
 139. Brennan MJ, Weitz J. Lymphedema 30 years after radical mastectomy. *Am J Phys Med Rehabil.* 1992;71:12-4.
 140. Ceylan, İ. Lenf Sistemi Hastalıkları: Cerrahi. A.Ü. Tıp Fakültesi Yayını, Ankara, 1988, s.1565.
 141. Wiig H, Swartz MA. 2012. Interstitial fluid and lymph formation and transport: physiological regulation and roles in inflammation and cancer. *Physiol. Rev.* 92, 1005–1060.
 142. Chakraborty S, Davis MJ, Muthuchamy M. Emerging trends in the pathophysiology of lymphatic contractile function. *Semin Cell Dev Biol.* 2015 Feb;38:55-66
 143. Breslin JW. Mechanical forces and lymphatic transport. *Microvasc Res.* 2014;96:46-54.
 144. Chikly BJ. Manual techniques addressing the lymphatic system: Origins and development. *J Am Osteopath Assoc* 2005;105(10):457-64.
 145. Földi M, Földi E, Kubrik S. *Textbook of Lymphology for Physicians and Lymphedema Therapists.* Germany: Elsevier; 2003. p.496-7.
 146. Korosec BJ. Manual lymphatic drainage therapy. *Home Health Care Mang Pract* 2004;17: 499-511.
 147. Williams A. Manual lymphatic drainage: exploring the history and evidence base. *Br J Community Nurs* 2010;15(4):S18-24.
 148. Vodder E. Lymphdrainage ad modum Vodder. *Aesthetic Medizin* 1965;6:190-1.

149. Fischer M. [30 years of manual lymphatic drainage according to Vodder. A special form of massage for decompression of the tissue]. *Landarzt* 1967;43(5):219-20.
150. Atalay OT, Manual lymphatic drainage, *Turkiye Klinikleri J Physiother Rehabil-Special Topics* 2015;1(2):43-9
151. Mojsa IM, Pokrowiecki R, Lipczynski K, Czerwonka D, Szczeklik K, Zaleska M. Effect of submucosal dexamethasone injection on postoperative pain, oedema, and trismus following mandibular third molar surgery: a prospective, randomized, double-blind clinical trial. *Int J Oral Maxillofac Surg.* 2017;46(4):524-30.
152. Svendsen H, Maertens JKM. Etiology of third molar Impaction. *Textbook and Color Atlas of Tooth Impactions*, 1st ed. Copenhagen, Munksgaard ,1997: 223-227.
153. Hazza'a AM, Albashaireh ZS, Bataineh A. The relationship of the inferior dental canal to the roots of impacted mandibular third molars in a Jordanian population. *The Journal of Contemporary Dental Practice*, 2006, 7: 71-78.
154. Monaco G, Montevecchi M, Bonetti GA, Gatto MRA, Checchi L. Reliability of panoramic radiography in evaluating the topographic relationship between the mandibular canal and impacted third molars. *The Journal of the American Dental Association*, 2004, 135: 312-318.
155. Şahin M. gömülü alt üçüncü büyük azı çekimleri öncesi uygulanan deksametazonun postoperatif ödem üzerindeki etkisinin ultrasonografik yöntemle değerlendirilmesi, GATA Sağlık Bilimleri Enstitüsü, Ağız Diş Çene Hastalıkları ve Cerrahisi ABD, Doktora Tezi, Ankara, 1989
156. Sağlam AA, Tuzum MS. Clinical and radiologic investigation of the incidence, complications, and suitable removal times for fully impacted teeth in the Turkish population. *Quintessence International*, 2003, 34: 53-59.
157. Qirreish EEYJ. Radiographic profile of symptomatic impacted mandibular third molars in the Western Cape. Dentistry Faculty, Department of Maxillofacial Surgery, Masters Degree dissertation, Cape Town: University of the Western Cape, 2005.
158. Sağlam AA, Tüzüm MS. Clinical and radiologic investigation of the incidence, complications, and suitable removal times for fully impacted teeth in the Turkish population. *Quintessence International*, 2003, 34: 53.
159. Schersten E, Lysell L, Rohlin M. Prevalence of Impacted Third Molars in Dental Students. *Swedish Dental Journal* 1989; 13:7-13.
160. Tuğsel Z, Kandemir S, Küçüker F. Üniversite Öğrencilerinde Üçüncü Molarların Gömüklülük Durumlarının Değerlendirilmesi. *Cumhuriyet Üniversitesi Diş Hekimliği Fakültesi Dergisi* 2001; 4(2):102-105.
161. Çelikoğlu M, Miloğlu Ö, Kamak H, Kazancı F, Öztekin Ö, Ceylan İ. Erzurum ve Çevresinde Yaşayan ve Yaşları 12-25 Arasında Değişen Bireylerde Gömülü Diş Sıklığının Retrospektif Olarak İncelenmesi. *Atatürk Üniversitesi Diş Hekimliği Fakültesi Dergisi* 2009; 19(2):72-75.
162. Yazıcı S, Kökden A, Tank A. Gömük Dişler Üzerine Retrospektif Bir Çalışma. *Cumhuriyet Üniversitesi Diş Hekimliği Fakültesi Dergisi* 2002; 5(2):103-105.
163. Dural S, Avcı N, Karabıyıkoglu T. Gömük Dişlerin Görülme Sıklığı, Çenelere Göre Dağılımları ve Gömülü Kalma Nedenleri. *Sağlık Bilimleri Araştırma Dergisi* 1996; 7(16):127-133.

164. Padhye MN, Dabir AV, Girotra CS, Pandhi VH. Pattern of mandibular third molar impaction in the Indian population: a retrospective clinico-radiographic survey. *Oral Surg Oral Med Oral Pathol Oral Radiol.* 2013;116(3):e161-6.
165. Peterson LJ, Indresano AT, Marciani RD, Roser SM. *Principle of oral and maxillofacial surgery*, 1st ed. Philadelphia, JB Lippincott, 1992.
166. Türker M, Yücetaş Ş. *Ağız Diş, Çene Hastalıkları ve Cerrahisi*, 3. Baskı. Ankara, Özyurt Matbaacılık, 2004:221.
167. Archer WH. *Oral and Maxillofacial Surgery*, 5th ed. Philadelphia, WB Saunders Company, 1975 :529.
168. Susarla SM, Dodson TB. Estimating third molar extraction difficulty: a comparison of subjective and objective factors. *Journal of Oral and Maxillofacial Surgery*, 2005, 63: 427-434.
169. Karaca In, Şimşek Ş, Uğar D, Bozkaya S. Review of flap design influence on the health of the periodontium after mandibular third molar surgery. *Oral Surgery, Oral Medicine, Oral Pathology, Oral Radiology, and Endodontology*, 2007, 104: 18-23.
170. Rosa AL, Carneiro MG, Lavrador MA, Novaes AB. Influence of flap design on periodontal healing of second molars after extraction of impacted mandibular third molars. *Oral Surgery, Oral Medicine, Oral Pathology, Oral Radiology, and Endodontology*, 2002, 93: 404-407.
171. Cerqueira PRF, do Egito Vasconcelos BC, Bessa-Nogueira RV. Comparative study of the effect of a tube drain in impacted lower third molar surgery. *Journal of Oral and Maxillofacial Surgery*, 2004, 62: 57-61.
172. Osborn TP, Frederickson G, Small IA, Torgerson TS. A prospective study of complications related to mandibular third molar surgery. *Journal of Oral and Maxillofacial Surgery*, 1985, 43: 767-769.
173. Krekmanov L, Nordenram Å. Postoperative complications after surgical removal of mandibular third molars: effects of penicillin V and chlorhexidine. *International Journal of Oral and Maxillofacial Surgery*, 1986, 15: 25-29.
174. Peck S, Peck L, Kataja M. Concomitant occurrence of canine malposition and tooth agenesis: evidence of orofacial genetic fields. *Am J Orthod Dentofacial Orthop.* 2002;122(6):657-60.
175. McCoy JM. Complications of retention: pathology associated with retained third molars. *Atlas Oral Maxillofac Surg Clin North Am.* 2012;20(2):177-95.
176. American Association of Oral and Maxillofacial Surgeons: AAOMS; 2013 [Available from: http://www.aaoms.org/images/uploads/pdfs/bone_grafting.pdf.
177. Nunn ME, Fish MD, Garcia RI, Kaye EK, Figueroa R, Gohel A, et al. Retained asymptomatic third molars and risk for second molar pathology. *J Dent Res.* 2013;92(12):1095-9.
178. Mettes TG, Nienhuijs ME, van der Sanden WJ, Verdonschot EH, Plasschaert AJ. Interventions for treating asymptomatic impacted wisdom teeth in adolescents and adults. *Cochrane Database Syst Rev.* 2005(2):CD003879.
179. Polat HB, Özan, F., Kara, İ., Özdemir, H., Ay, S. Prevalence of commonly found pathoses associated with mandibular impacted third molars based on panoramic radiographs in Turkish population. *Oral Surgery Oral Medicine Oral Pathology Oral Radiology and Endodontics.* 2008;105(6):e-41 e7.

180. Rafetto LK. Managing Impacted Third Molars. *Oral Maxillofac Surg Clin North Am.* 2015;27(3):363-71.
181. Pogrel M. What is the effect of timing of removal on the incidence and severity of complications? *Journal of Oral Maxillofacial Surgery.* 2012;70(9 Suppl 1):s37-40.
182. Bruce RA, Frederickson GC, Small GS (1980) Age of patients and morbidity associated with mandibular third molar surgery, *J Am Dent Assoc*, 101, 240.
183. Günbay S, Gomel M (1988) G.mük yada yarı g.mük alt akıl dişlerinden kökenli komplikasyonlar, *E.Ü.Diş Hek.Fak.Derg*, 9, 2, 73-79.
184. Boffano P, Ferretti F, Giunta G, Gallesio C. Surgical removal of a third molar at risk for mandibular pathologic fracture: case report and clinical considerations. *Oral Surg Oral Med Oral Pathol Oral Radiol.* 2012;114(6):e1-4.
185. Almendros-Marques N, Berini-Aytes L, Gay-Escoda C. Evaluation of intraexaminer and interexaminer agreement on classifying lower third molars according to the systems of Pell and Gregory and of Winter. *J Oral Maxillofac Surg.* 2008;66(5):893-9.
186. Cespedes-Sanchez JM, Ayuso-Montero R, Mari-Roig A, Arranz-Obispo C, Lopez-Lopez J. The importance of a good evaluation in order to prevent oral nerve injuries: a review. *Acta Odontol Scand.* 2014;72(3):161-7.
187. Blondeau F, Daniel NG. Extraction of impacted mandibular third molars: postoperative complications and their risk factors. *J Can Dent Assoc.* 2007;73(4):325.
188. Raja K GG, Panneerselvam E, Ramamoorthy J, Doss GT, Sharma AR. Concomitant "Ear Bleed and Styloid Fracture": An Unusual Complication of Impacted Mandibular Third Molar Removal. *Cranio-maxillofac Trauma Reconstr.* 2017;10(3):212-5.
189. He WL, Yu FY, Li CJ, Pan J, Zhuang R, Duan PJ. A systematic review and meta-analysis on the efficacy of low-level laser therapy in the management of complication after mandibular third molar surgery. *Lasers Med Sci.* 2015;30(6):1779-88.
190. Bello SA, Adeyemo WL, Bamgbose BO, Obi EV, Adeyinka AA. Effect of age, impaction types and operative time on inflammatory tissue reactions following lower third molar surgery. *Head Face Med.* 2011;7:8.
191. IASP Pain Terminology. <http://www.iasp-pain.org>, 2008.
192. Graziani F, D'aiuto F, Arduino P, Tonelli M, Gabriele M. Perioperative dexamethasone reduces post-surgical sequelae of wisdom tooth removal. A split-mouth randomized double-masked clinical trial. *International Journal of Oral and Maxillofacial Surgery*, 2006, 35: 241-246.
193. Pogrel, M.A., Goldman, K.E., (2004). Lingual flap retraction for third molar removal. *Journal of Oral and Maxillofacial Surgery*, 62(9), 1125-1130.
194. Fragiskos FD. *Oral Surgery*. First Edition ed. London: Springer; 2007.
195. A.Garcia Garcia FGS, R.J.Gandara, V.P.Gandara, M.M. Somoza. Pell-Gregory classification is unreliable as a predictor of difficulty in extracting impacted lower third molars. *British Journal of Oral and Maxillofacial Surgery.* 2000;38(6):585-7.
196. Chang, H.H., Lee, J.J., Kok, S.H., Yang, P.J. (2004). Periodontal healing after mandibular third molar surgery- A comparison of distolingual alveolectomy

- and tooth division techniques. *International Journal of Oral and Maxillofacial Surgery*, 33(1), 32-37.
197. Chen YW, Lee CT, Hum L, Chuang SK. Effect of flap design on periodontal healing after impacted third molar extraction: a systematic review and meta-analysis. *Int J Oral Maxillofac Surg*. 2017;46(3):363-72.
 198. Mocan A, Kişnişçi, R., Üçok,. Stereophotogrammetric and clinical evaluation of morbidity after removal of lower third molars by two different surgical techniques. *Journal of Oral and Maxillofacial Surgery*. 1996;54(2):171-5.
 199. Lodi G, Figini L, Sardella A, Carrassi A, Del Fabbro M, Furness S. Antibiotics to prevent complications following tooth extractions. *Cochrane Database Syst Rev*. 2012;11:CD003811.
 200. Lang MS, Gonzalez ML, Dodson TB. Do Antibiotics Decrease the Risk of Inflammatory Complications After Third Molar Removal in Community Practices? *J Oral Maxillofac Surg*. 2017;75(2):249-55.
 201. Sane VD GK, Chandan S, Halli R, Saddiwal R, Kadam P. Is post-operative antibiotic therapy justified for surgical removal of mandibular third molar? A comparative study. *J Maxillofac Oral Surg*. 2014;13(2):189-94.
 202. Xue P, Wang J, Wu B, Ma Y, Wu F, Hou R. Efficacy of antibiotic prophylaxis on postoperative inflammatory complications in Chinese patients having impacted mandibular third molars removed: a split-mouth, double-blind, self-controlled, clinical trial. *Br J Oral Maxillofac Surg*. 2015;53(5):416-20.
 203. Kupfer SR. Prevention of dry socket with clindamycin. A retrospective study. *N Y State Dent J*. 1995;61(6):30-3.
 204. Ramos E, Santamaria J, Santamaria G, Barbier L, Arteagoitia I. Do systemic antibiotics prevent dry socket and infection after third molar extraction? A systematic review and meta-analysis. *Oral Surg Oral Med Oral Pathol Oral Radiol*. 2016;122(4):403-25.
 205. Bhati B, Kukreja P, S, Rathi VC, Singh K, Bansal S. Piezosurgery versus Rotatory Osteotomy in Mandibular Impacted Third Molar Extraction. *Ann Maxillofac Surg*. 2017;7(1):5-10.
 206. G. Szolnok, K. Szendi-Horváth, L. Seres, K. Boda, L. Kemeny. Manual lymph drainage efficiently reduces postoperatively facial swelling and discomfort after removal of impacted third molars. *Lymphology* 40 (2007): 138-142
 207. Fernando S, Hill CM, Walker R. A randomised double blind comparative study of low level laser therapy following surgical extraction of lower third molar teeth. *Br J Oral Maxillofac Surg*. 1993;31(3):170-2.
 208. Piso DU, Eckardt A, Liebermann A, et al. Early rehabilitation of headneck edema after curative surgery for orofacial tumors. *Am J Phys Med Rehabil* 2001;80:261- 269
 209. Crespo Cobo P, Martos Di´az PL, Ruiz Molina D, et al. Manual lymph drainage in facial lymphedema. *Rehabilitation* 2003;37:291–293
 210. Arieiro EG, Machado K de S, Lima VP de, et al. The effectiveness of the manual lymphatic drainage in the postoperative period of head and neck cancer. *Rev Bras Cir* 2007;36:43–46
 211. Tatiane Romanini Rodrigues FERREIRA, Marcia Zavaski SABATELLA, Thaisa Maria Santos SILVA, Ivy Kiemle, José Roberto Pereira LAURIS, Alceu Sergio. Facial edema reduction after alveolar bone grafting surgery in

- cleft lip and palate patients: a new lymphatic drainage protocol. RGO - Rev Gaúcha Odontol., Porto Alegre, v.61, n.3, p. 341-348, jul./set., 2013
212. Desjardins PJ. Analgesic efficacy of piroxicam in postoperative dental pain. *The American journal of medicine*, 1988, 84: 35-41.
 213. Bruster S, Jarman B, Bosanquet N, Weston D, Erens R, Delbanco TL. National survey of hospital patients. *British medical journal*, 1994, 309: 1542-1546.
 214. Alkan İ, Baydaş B (2003). Ağrı ve postoperatif analjezi. *YYÜ Veterinerlik Fakültesi Dergisi*, 14, 1, 87-90.
 215. Coulthard P, Haywood D, Tai MA, Jackson-Leech D, Pleuvry B, Macfarlane T. Treatment of postoperative pain in oral and maxillofacial surgery. *British Journal of Oral and Maxillofacial Surgery*, 2000, 38: 588-592.
 216. Savage MG, Henry, M.A. Preoperative nonsteroidal anti-inflammatory agents: Review of the literature. *Oral Surgery Oral Medicine Oral Pathology Oral Radiology and Endodontics*,. 2004;68(2):146-52.
 217. Cho H, Lynham AJ, Hsu E. Postoperative interventions to reduce inflammatory complications after third molar surgery: review of the current evidence. *Aust Dent J*. 2017.
 218. Bailey E WH, Coulthard P. Ibuprofen and/or paracetamol (acetaminophen) for pain relief after surgical removal of lower wisdom teeth a Cochrane systematic review. *Br Dent J*. 2014;216(8):451-5.
 219. Atkinson HC, Currie J, Moodie J, Carson S, Evans S, Worthington JP, et al. Combination paracetamol and ibuprofen for pain relief after oral surgery: a dose ranging study. *Eur J Clin Pharmacol*. 2015;71(5):579-87.
 220. Cristalli MP, La Monaca G, De Angelis C, Pranno N, Annibali S. Efficacy of Preoperative Administration of Paracetamol-Codeine on Pain following Impacted Mandibular Third Molar Surgery: A Randomized, Split-Mouth, Placebo-Controlled, Double-Blind Clinical Trial. *Pain Res Manag*. 2017;2017:9246352.
 221. EO S. Gömülü alt üçüncü molar dişlerin çekiminde primer ve sekonder kapatma tekniklerinin karşılaştırılması. Samsun2010.
 222. Briggs M CJ. A descriptive study of the use of visual analogue scales and verbal rating scales for the assessment of postoperative pain in orthopedic patients. *J Pain Symptom Manage*. 1999;18:438-46.
 223. Ergun U, Say B, Ozer G, Yildirim O, Kocaturk O, Konar D, et al. Trial of a new pain assessment tool in patients with low education: the full cup test. *Int J Clin Pract*. 2007;61(10):1692-6.
 224. Isik K, Unsal A, Kalayci A, Durmus E. Comparison of three pain scales after impacted third molar surgery. *Oral Surg Oral Med Oral Pathol Oral Radiol Endod*. 2011;112(6):715-8.
 225. Olmedo-Gaya MV, Vallecillo-Capilla M, Galvez-Mateos R. Relation of patient and surgical variables to postoperative pain and inflammation in the extraction of third molars. *Med Oral*. 2002;7(5):360-9.
 226. Satilmis T, Garip H, Arpacı E, Sener C, Goker K. Assessment of combined local anesthesia and ketamine for pain, swelling, and trismus after surgical extraction of third molars. *J Oral Maxillofac Surg*. 2009;67(6):1206-10.
 227. Amarillas-Escobar ED T-FJ, Martínez-Rider R, Noyola-Frías MA, Hidalgo-Hurtado JA. Use of therapeutic laser after surgical removal of impacted lower third molars. *J Oral Maxillofac Surg*. 2010;68(2):319-24.

228. Renato Yassutaka Faria Yaedu, Marina de Almeida Barbosa Mello, Rosana Adami Tucunduva, Juliana Specian Zabotini da Silveira, Marina Prado Monson Santana Takahashi, Ana Carolina Bonetti Valente. Postoperative Orthognathic Surgery Edema Assessment With and Without Manual Lymphatic Drainage. *The Journal of Craniofacial Surgery*, 2017.
229. Zandi M, Amini P, Keshavarz A. Effectiveness of cold therapy in reducing pain, trismus, and oedema after impacted mandibular third molar surgery: a randomized, self-controlled, observer-blind, split-mouth clinical trial. *Int J Oral Maxillofac Surg*. 2016;45(1):118-23.
230. Ibikunle AA, Adeyemo WL. Oral health-related quality of life following third molar surgery with or without application of ice pack therapy. *Oral Maxillofac Surg*. 2016;20(3):239-47.
231. Forouzanfar T, Sabelis A, Ausems S, Baart JA, van der Waal I. Effect of ice compression on pain after mandibular third molar surgery: a single-blind, randomized controlled trial. *Int J Oral Maxillofac Surg*. 2008;37(9):824-30.
232. Koray, M., D. Ofluoglu, E. A. Onal, M. Ozgul, H. Ersev, M. Yaltirik and H. Tanyeri (2014). "Efficacy of hyaluronic acid spray on swelling, pain, and trismus after surgical extraction of impacted mandibular third molars." *Int J Oral Maxillofac Surg* **43**(11): 1399-1403.
233. Kumar, N., K. Prasad, L. Ramanujam, R. K. J. Dexith and A. Chauhan (2015). "Evaluation of treatment outcome after impacted mandibular third molar surgery with the use of autologous platelet-rich fibrin: a randomized controlled clinical study." *J Oral Maxillofac Surg* **73**(6): 1042-1049.
234. Björnsson GA, Haanaes HR, Skoglund LA (2003,b) Naproxen 500 mg bid versus Acetaminophen 1000 mg qid: effect on swelling and other acute postoperative events after bilateral third molar surgery, *J Clin Pharmacol*, 43, 849–858.
235. Gözlüklü Ö. Bilateral Gömülü Mandibular Yirmi Yaş Cerrahisi Sonrası 2 Farklı Kinesiotape Uygulamasının Ödem, Ağrı ve Trismusa Olan Etkisinin Karşılaştırılması, Uzmanlık Tezi Katip Çelebi Üniversitesi Diş Hekimliği Fakültesi, İzmir, 2017.
236. Milles M, Desjardins PJ. Reduction of postoperative facial swelling by low-dose methylprednisolone: an experimental study. *J Oral Maxillofac Surg*. 1993;51(9):987-91
237. Fikackova H NB, Dylevsky I, Navrátil L, Jirman R. Assessment of the effect of non invasive laser on the process of healing of an extraction wound by infrared thermography: preliminary study. *J Appl Biomed*. 2003;1(6).
238. Petrini M, Ferrante M, Trentini P, Perfetti G, Spoto G. Effect of pre-operative low-level laser therapy on pain, swelling, and trismus associated with third-molar surgery. *Med Oral Patol Oral Cir Bucal*. 2017;22(4):e467-e72.
239. Burke PH. Stereophotogrammetric measurement of normal facial asymmetry in children. *Hum Biol*. 1971;43(4):536-48.
240. van der Meer WJ, Dijkstra PU, Visser A, Vissink A, Ren Y. Reliability and validity of measurements of facial swelling with a stereophotogrammetry optical three-dimensional scanner. *Br J Oral Maxillofac Surg*. 2014;52(10):922-7.
241. Isik K, Esen A. Re: Efficacy of antibiotic prophylaxis on postoperative inflammatory complications in Chinese patients having impacted mandibular

third molars removed: a split-mouth, double-blind, self-controlled, clinical trial. Br J Oral Maxillofac Surg 2015 May;53(5):416-20. Br J Oral Maxillofac Surg. 2015;53(8):779.



ÖZGEÇMİŞ

Adı Soyadı: Nuri ÜNAL

Doğum Yeri: AYDIN

Doğum Tarihi: 19.01.1990

Medeni Hali: Evli

Yabancı Diller: İngilizce

Eğitim Durumu (Kurum ve Yıl):

Aydın Zafer İlköğretim Okulu (1995-2001)

Aydın Mustafa Kiriş İlköğretim Okulu (2001-2003)

Aydın Süleyman Demirel Anadolu Lisesi (2003-2007)

Dicle Üniversitesi Diş Hekimliği Fakültesi (2009-2010)

Atatürk Üniversitesi Diş Hekimliği Fakültesi (2010-2014)

İzmir Katip Çelebi Üniversitesi Sağlık Bilimleri Enstitüsü Ağız Diş ve Çene Cerrahisi

Anabilim Dalı Doktora Programı (2015-)

Elektronik Posta: dr.nuriunal@icloud.com