



**T.C
ÇUKUROVA ÜNİVERSİTESİ
TIP FAKÜLTESİ
ORTOPEDİ VE TRAVMATOLOJİ
ANABİLİM DALI**

**TRANEKSAMİK ASİDİN TENDON KEMİK BİRLEŞİM
YERİ İYİLEŞMESİ ÜZERİNE ETKİLERİNİN
BİYOMEKANİK VE HİSTOPATOLOJİK OLARAK
İNCELENMESİ: RAT MODELİ**

Dr. Orçin BOZKURT

UZMANLIK TEZİ

TEZ DANIŞMANI

Dr. Öğr. Üyesi Melih BAĞIR

ADANA-2020

TEŞEKKÜR

Çukurova Üniversitesi Tıp Fakültesi Ortopedi ve Travmatoloji Anabilim Dalı'nda eğitim sürecim boyunca eğitimimde büyük katkıları bulunan, benden sabır ve hoşgörülerini esirgemeyen, bilgi ve tecrübelerini meslek hayatım boyunca taşıyacağım, prensiplerini ilke edineceğim çok değerli hocalarım Prof. Dr. İsmet TAN, Prof. Dr. Hilmi Serdar ÖZBARLAS, Prof. Dr. Cenk ÖZKAN, Doç. Dr. Ömer Sunkar BİÇER, Doç. Dr. Mehmet Ali DEVECİ, Dr. Öğr. Üyesi Mustafa TEKİN, Dr. Öğr. Üyesi Melih BAĞIR ve Uyg. Öğr. Gör. Akif MİRİOĞLU' na sonsuz teşekkür ve şükranlarımı sunarım.

Beş yıllık çalışma sürecim boyunca birlikte zevkle zaman geçirdiğim uzman olan ve halen asistanlıkları devam eden doktor arkadaşlarıma, servis, poliklinik ve ameliyathane hemşirelerine, personellerine ve sekreterlerine şükranlarımı sunarım.

Tezimde bana yardımcı olan ve birlikte çalışmaktan mutluluk duyduğum başta tez hocam Dr. Öğr. Üyesi Melih BAĞIR olmak üzere, Dr. Öğr. Üyesi Kıvılcım Eren ERDOĞAN' a, Uzm. Dr. Barış Yılmaz ATILĞAN' a, Arş. Gör. Dr. Özgür KOCAER' e, ameliyathane teknisyeni Veli ARSLAN ve Mehmet TALAŞ' a ve bu çalışmamın gerçekleşmesinde laboratuvar imkanlarını ve yardımlarını esirgemeyen Doç. Dr. Kenan DAĞLIOĞLU' na ve ÇÜTF-SABİDAM personellerine teşekkürü bir borç bilirim.

Bütün hayatım boyunca daima yanımda bulunan, çıktığım yolda bir an olsun beni yalnız bırakmayan, desteklerini daima üzerimde hissettiğim, sonsuz sevgi ve duydukları güven için sevgili babam, annem, kardeşim ve tüm arkadaşlarıma gönülden teşekkür ederim.

Dr. Orçin BOZKURT

Adana, 2020

İÇİNDEKİLER

| | |
|--|-----------|
| TEŞEKKÜR | I |
| İÇİNDEKİLER | II |
| TABLO LİSTESİ | IV |
| ŞEKİL LİSTESİ | V |
| KISALTMALAR LİSTESİ | VII |
| ÖZET | VIII |
| ABSTRACT | IX |
| 1. GİRİŞ | 1 |
| 2. GENEL BİLGİLER | 2 |
| 2.1. Aşil Tendon Anatomisi | 2 |
| 2.2. Aşil Tendon Vasküler Beslenmesi | 4 |
| 2.3. Tendon İnnervasyonu | 5 |
| 2.4. Tendon Histolojisi | 5 |
| 2.5. Tendon Biyomekaniği | 10 |
| 2.6. Tendonun Fizyolojik Tepkileri | 12 |
| 2.7. Tendon İyileşmesi | 13 |
| 2.7.1. İntrensek (içsel) İyileşme | 13 |
| 2.7.2. Ekstresek (dışsal) İyileşme | 13 |
| 2.7.3. İnflamasyon Evresi | 14 |
| 2.7.4. Proliferasyon Evresi | 14 |
| 2.7.5. Yeniden Şekillenme Evresi | 15 |
| 2.8. Tendon-Kemik Birleşim Yeri İyileşmesinin Biyolojisi | 15 |
| 2.9. Antifibrinolitikler ve Traneksamik Asit | 17 |
| 2.9.1. Traneksamik Asit Etki Mekanizması | 18 |
| 3. GEREÇ VE YÖNTEM | 21 |
| 3.1. Gereç ve Yöntem | 21 |
| 3.2. Uygulanan Cerrahi İşlemler ve Teknik | 23 |
| 3.3. Cerrahi Sonrası Takip | 30 |
| 3.4. Deneklerin Sakrifikasyonu ve Materyallerin Hazırlanması | 31 |
| 3.5. Biyomekanik Değerlendirme | 34 |
| 3.6. Histopatolojik Değerlendirme | 37 |
| 3.7. Çalışmanın İstatistik Metodu | 41 |
| 4. BULGULAR | 42 |
| 4.1. Çalışmanın Biyomekanik Sonuçları | 42 |

| | |
|--|-----------|
| 4.2. Çalışmanın Histopatolojik Sonuçları | 46 |
| 5. TARTIŞMA..... | 54 |
| 6. SONUÇ VE ÖNERİLER..... | 61 |
| KAYNAKLAR | 62 |
| ÖZGEÇMİŞ | 70 |
| EKLER | 71 |
| EK-1. Etik Kurul Onayı | 71 |



TABLO LİSTESİ

| <u>Tablo No:</u> | <u>Sayfa No:</u> |
|---|------------------|
| Tablo 1. Grupların dağılımı..... | 21 |
| Tablo 2. Bonar skorlama sistemi ⁸³ | 38 |
| Tablo 3. Movin skorlama sistemi ⁸⁴ | 39 |
| Tablo 4. Nourissat tendon-kemik birleşkesi skorlaması ⁸⁵ | 40 |
| Tablo 5. Biyomekanik test sonuçları | 43 |
| Tablo 6. Biyomekanik sonuçların istatistiksel analizi..... | 44 |
| Tablo 7. Bonar skorlamasının istatistiksel analizi | 46 |
| Tablo 8. Movin skorlamasının istatistiksel analizi..... | 47 |
| Tablo 9. Nourissat skorlamasının istatistiksel analizi..... | 47 |



ŞEKİL LİSTESİ

| <u>Sekil No:</u> | <u>Sayfa No:</u> |
|--|------------------|
| Şekil 1. Aşil tendon anatomisi ²³ | 3 |
| Şekil 2. Aşil tendon MRG görüntüsü ²⁴ | 4 |
| Şekil 3. Tendon aferent sinir lifleri ³⁰ | 5 |
| Şekil 4. Tendon yapısı ve kollajen fibriller | 6 |
| Şekil 5. Düzenli yapıdaki kollajen fibrilleri (ok). Tenosit hücresi (ok başı)..... | 9 |
| Şekil 6. Normal tendonda kuvvet-gerilme eğrisi | 11 |
| Şekil 7. Ekstremsk iyileşme modelinin şematik çizimi..... | 14 |
| Şekil 8. İntrensks iyileşme modelinin şematik çizimi..... | 14 |
| Şekil 9. Tendonun iyileşme evreleri..... | 15 |
| Şekil 10. Fibrinolitik sistem..... | 18 |
| Şekil 11. Traneksamik asidin kimyasal yapısı | 18 |
| Şekil 12. Fibrinoliz sistem aktivasyonu | 19 |
| Şekil 13. Fibrinoliz sistem inhibisyonu..... | 19 |
| Şekil 14. Deneklerin kafesleri..... | 22 |
| Şekil 15. Supin pozisyon ve cerrahi saha temizliği..... | 24 |
| Şekil 16. Ayağın dorsifleksiyona alınması ve aşil üzerinden cilt insizyonu..... | 24 |
| Şekil 17. Aşil ve plantaris tendonlarının diseksiyonu | 25 |
| Şekil 18. Plantaris tendonunun korunarak aşil tendonunun kalkaneus yapışma noktasından kesilmesi..... | 25 |
| Şekil 19. Aşil tendonunda oluşan gap ve sağlam plantaris tendonu | 26 |
| Şekil 20. Kalkaneusa tünel açılması | 26 |
| Şekil 21. Modifiye kessler yöntemi ile aşil tendonunun suture edilmesi ve suturelerin tünelden geçirilmesi | 27 |
| Şekil 22. Pullout yöntemi ile tespitin sağlanması..... | 27 |
| Şekil 23. Cildin kapatılması..... | 28 |
| Şekil 24. İnsizyon sahası içerisinde 1 ml traneksamik asit enjeksiyonu..... | 28 |
| Şekil 25. Cerrahi sahanın pansuman ile kapatılması..... | 29 |
| Şekil 26. Kafeslerin bulunduğu laboratuvar ortamı | 30 |
| Şekil 27. 4. haftada insizyon sahasında herhangi bir suture materyali izlenmiyor ve yarann tamamen iyileştiği gözleniyor | 31 |
| Şekil 28. Sakrifikasyon sonrası tamamen iyileştiği gözlenen aşil tendon-kemik birleşkesi | 32 |
| Şekil 29. Aşil tendon-kemik birleşkesinin proksimal ve distaldeki yapılardan ayrıştırılması | 32 |
| Şekil 30. Çıkarılmış aşil tendon-kemik birleşkesi | 33 |
| Şekil 31. % 10' luk nötral formol içeren gazlı bezlere alınmış spesmenler..... | 33 |
| Şekil 32. Kaymayı engelleyecek şekilde gastrosoleus kas kompleksinin hazırlanması | 35 |
| Şekil 33. Biyomekanik çalışmanın gerçekleştirileceği testometric cihaz..... | 35 |
| Şekil 34. Spesmenin testometric cihaza yerleştirilmesi..... | 36 |
| Şekil 35. Tendon-kemik birleşkesinin kopma anı | 36 |
| Şekil 36. Biyomekanik test sonuçlarının grafiği | 42 |
| Şekil 37. Maksimum noktadaki uzamanın şematik görünümü | 44 |
| Şekil 38. Maksimum yüklenmenin şematik görünümü | 45 |
| Şekil 39. Maksimum gerilmenin şematik görünümü | 45 |

| | |
|--|----|
| Şekil 40. Bonar ve Movin skoru sonuçlarının gruplara göre dağılımı | 48 |
| Şekil 41. SF grubu histolojik preparatı, Hematoksilen&Eozin, X100..... | 49 |
| Şekil 42. SF grubu histolojik preparatı, Hematoksilen&Eozin, X200..... | 49 |
| Şekil 43. SF grubu histolojik preparatı, Hematoksilen&Eozin, X200..... | 50 |
| Şekil 44. SF grubu histolojik preparatı, Alcian Blue, X40 | 50 |
| Şekil 45. TA grubu histolojik preparatı, Hematoksilen&Eozin, X40..... | 51 |
| Şekil 46. TA grubu histolojik preparatı, Hematoksilen&Eozin, X100..... | 51 |
| Şekil 47. TA grubu histolojik preparatı, Hematoksilen&Eozin, X200..... | 52 |
| Şekil 48. TA grubu histolojik preparatı, Alcian Blue, X40 | 52 |
| Şekil 49. TA grubu histolojik preparatı, Masson Trikom, X40 | 53 |



KISALTMALAR LİSTESİ

| | |
|-----------------------|---|
| ark. | : Arkadaşları |
| cm | : Santimetre |
| cm² | : Santimetre Kare |
| dk | : Dakika |
| EACA | : Epsilon Aminokaproik Asit |
| ECM | : Ekstrasellüler Matriks |
| FGF | : Fibroblast Growth Factor |
| GAG | : Glikozaminoglikan |
| gr | : Gram |
| HE | : Hematoksilen Eozin |
| IL | : İnterlökin |
| iv | : İntravenöz |
| kg | : Kilogram |
| kN | : Kilonewton |
| maks | : Maksimum |
| mg | : Miligram |
| min | : Minimum |
| ml | : Mililitre |
| mm | : Milimetre |
| MRG | : Manyetik Rezonans Görüntüleme |
| N | : Newton |
| Nm | : Nanometre |
| PDGF | : Platelet-Derived Growth Factor |
| SABİDAM | : Sağlık Bilimleri Deneysel Uygulama ve Araştırma Merkezi |
| SF | : Serum Fizyolojik |
| TA | : Traneksamik Asit |
| TGF-β | : Transforming Growth Factor Beta |
| TNF | : Tümör Nekrozis Faktör |
| t-PA | : Doku Plazminojen Aktivatörü |
| VEGF | : Vascular Endothelial Growth Factor |

ÖZET

Traneksamik Asidin Tendon Kemik Birleşim Yeri İyileşmesi Üzerine Etkilerinin Biyomekanik ve Histopatolojik Olarak İncelenmesi: Rat Modeli

Amaç: Çalışmamızda, traneksamik asidin tendon-kemik birleşim yeri iyileşmesi üzerine olan etkilerini biyomekanik ve histopatolojik olarak göstermeyi amaçladık.

Gereç ve Yöntem: Çalışmamızda, 450-600 gr ağırlığında Wistar-Albino ırkı toplam 64 adet erkek sıçan kullanıldı. On altışar sıçandan oluşan dört grup oluşturuldu. Grupların tamamında sıçanların sağ aşil tendonlarına tendon-kemik birleşkesinden aşılotomi uygulandı ve plantaris tendonu korundu. İnsizyon sahası içerisinden çalışma grubuna lokal olarak 1 ml traneksamik asit, kontrol grubuna ise lokal olarak 1 ml serum fizyolojik uygulandıktan sonra operasyon sonlandırıldı. 4 haftalık takip süresi sonunda tüm denekler sakrifiye edildi. Biyomekanik çalışmalar Testometric M500-50CT cihazında yapıldı. Histopatolojik değerlendirmede Bonar, Movin ve Nourissat Tendon-Kemik Birleşim Yeri Skorlaması kullanıldı. İstatistiksel önem düzeyi 0,05 olarak alındı.

Bulgular: Biyomekanik çalışmada maksimum noktadaki uzama, maksimum yük ve maksimum gerilme parametreleri açısından traneksamik asit grubu ve serum fizyolojik grubu arasında istatistiksel olarak anlamlı farklılık saptanmadı ($p=0,558$ $p=0,775$ $p=0,558$). Histopatolojik değerlendirmede, traneksamik asit grubunda kollajen içeriğinin daha iyi ve kollajen yapısının normale daha yakın olduğu tespit edildi ($p=0,047$ $p=0,008$). Vaskülarite, hiyalinizasyon ve GAG içeriği parametrelerinde traneksamik asit grubunda istatistiksel olarak anlamlı düşüklük saptandı ($p=0,004$ $p=0,014$ $p=0,026$). Toplam bonar ve movin skoru değerlendirildiğinde traneksamik asit grubu lehine anlamlı istatistiksel sonuç elde edildi ($p=0,003$ $p=0,023$). Kendi aralarında Bonar ve Movin skorlama sistemlerinin anlamlı yüksek korelasyon gösterdiği tespit edildi ($p=0,0001$).

Sonuç: Çalışmamızda lokal uygulanan traneksamik asidin tendon-kemik birleşke yeri iyileşmesini olumlu yönde etkilediğini saptadık.

Anahtar sözcükler: aşil tendon, tendon-kemik birleşkesi, traneksamik asit

ABSTRACT

Biomechanical and Histopathological Evaluation of the Effects of Tranexamic Acid on Bone Tendon Junction Healing: Rat Model

Objectives: In our study, we aimed to determine the effects of tranexamic acid on bone-tendon junction healing biomechanically and histopathologically.

Material and Methods: Sixty four male Wistar-Albino rats which weighed 450-600 gr were used in our study. They were divided into four groups which include 16 rats for each. Achillotomy was performed on the right Achilles tendons of the rats from the bone-tendon junction in all groups and the plantaris tendon was preserved. Operation was ended after solutions were locally applied through incision site as 1 ml tranexamic acid to study group and 1 ml saline solution to control group. In the end of follow-up period for four weeks, all rats were sacrificed. Biomechanical tests were performed via Testometric M500-50CT device. In histopathological evaluation, Bonar, Movin and Nourissat Bone-Tendon Junction Scoring were used. The statistical significance value was determined as 0,05.

Results: There was no statistically significant difference between the tranexamic acid group and the saline group in terms of elongation at maximum point, maximum load and maximum strain parameters in the biomechanical study ($p= 0,558$ $p= 0,775$ $p= 0,558$). In histopathological evaluation, it was determined that the collagen content was better and the collagen structure was closer to normal in the tranexamic acid group ($p=0,047$ $p=0,008$). There was statistically significant decrease in tranexamic acid group in vascularity, hyalinization and GAG content parameters ($p=0,004$ $p=0,014$ $p=0,026$). When the total bonar and movin score was evaluated, statistically significant results were obtained in favor of the tranexamic acid group ($p=0,0001$).

Conclusions: In our study, we found that locally administered tranexamic acid had a positive effect on bone-tendon junction healing.

Key words: achilles tendon, bone-tendon junction, tranexamic acid

1. GİRİŞ

Tendon ve kemik, belirgin şekilde farklı mekanik özellikler gösterir. Kemik ve tendonun taşıyabileceği gerilim yükü farklıdır.¹ Bu yüzden osteotendinöz birleşkelerde yük dengesi ayarlanamazsa, potansiyel olarak hasar verici yük oluşumu beklenebilir.¹ Tendon veya osteotendinöz birleşkenin hasarı, genellikle kişinin kaba ve koordineli bir şekilde hareket etme kabiliyetini bozan ağrıya ve sonucunda yaralanma bölgesinde mekanik bütünlüğün bozulmasına neden olur.² Ayrıca bu kompleks bölgenin yaralanmalarının tedavisinde efektif bir yanıt almak daha zordur.¹

Traneksamik asit, son zamanlarda oldukça yaygın olarak kullanılan ve cerrahi hastalarındaki kan kaybını yaklaşık % 34 oranında azalttığı gösterilmiş olan lizin amino asidinin sentetik bir analogudur.³ Travmatik hemorajide, sezaryen ameliyatlarında, endoskopik sinüs ve kardiyak cerrahilerde, artroplasti gibi ortopedik vakalar olmak üzere çeşitli operasyonlarda kan kaybını ve transfüzyon oranlarını azalttığı bildirilmiştir.^{4,5,6,7,8} Transfüzyon gereksiniminin azalmasıyla; transfüzyon sonrası ortaya çıkabilecek febril reaksiyonlar, enfeksiyon, kan yoluyla geçen hastalıklar, elektrolit dengesizliği, hemoliz, gecikmiş rehabilitasyon, hastanede kalış süresinin uzaması, maliyet artışı ve mortalite gibi komplikasyonların da önüne geçilmiş olmaktadır.^{9,10,11,12}

Ön çapraz bağ rekonstrüksiyonu ve rotator manşet onarımı gibi tendon-kemik birleşim yeri iyileşmesi ile neticelenen ortopedik operasyonlarda traneksamik asidin kanamayı azaltarak daha iyi görüş alanı, erken rehabilitasyon ve daha iyi ağrı kontrolü sağladığı gösterilmiştir.^{13,14,15,16}

Son dönemlerde traneksamik asidin antiinflamatuvar etkisinin olduğunu gösteren çalışmalar da mevcuttur.¹⁷ Bunun yanında; yumuşak doku iyileşmesi üzerine olumsuz etkilerinin olduğu da gösterilmiştir.^{18,19} Tendon-kemik birleşim yeri iyileşmesinde inflamasyon dokusunun ve pıhtılaşmanın etkisi göz önüne alındığında traneksamik asidin bu bölgenin iyileşmesine olan etkisinin araştırılması önem arz etmektedir. Ayrıca literatürde bu konu ile ilgili bir veri olmaması bu önemi daha da arttırmaktadır.

Bizim çalışmamızdaki amacımız; hayvan modeli üzerinde traneksamik asidin tendon-kemik birleşim yeri iyileşmesi üzerine olan etkilerinin biyomekanik ve histopatolojik olarak değerlendirmektir.

2. GENEL BİLGİLER

2.1. Aşil Tendon Anatomisi

Tendon yapıları, bir kasla kemiğe bağlanan fibröz bağ dokunun sert şeritleridir. Şekil ve boyut bakımından çeşitlidir. Muskülotendinöz bileşkede görülmeye başlanır ve insersiyoya doğru düzleşmiş veya yuvarlak şeritler halinde ilerler.²⁰

Gastroknemius ve soleus kaslarının tendinöz kısımlarının birleşmesiyle oluşan aşil tendonu insan vücudunun en kalın ve en dayanıklı tendonudur. Alt ekstremitenin biyomekaniğinde çok önemli bir role sahiptir. Bacağın arka yüzeyel kompartmanı içinde bulunur. M. gastroknemius ve m. soleus kompleksine m. triceps surae denilir. Arka yüzeyel kompartmanda triceps surae kas kompleksi ve plantaris kası bulunur. Yüzeyel posterior kompartman, nervus tibialis tarafından inerve edilir ve beslenmesi a. tibialis posterior ile olur.²¹

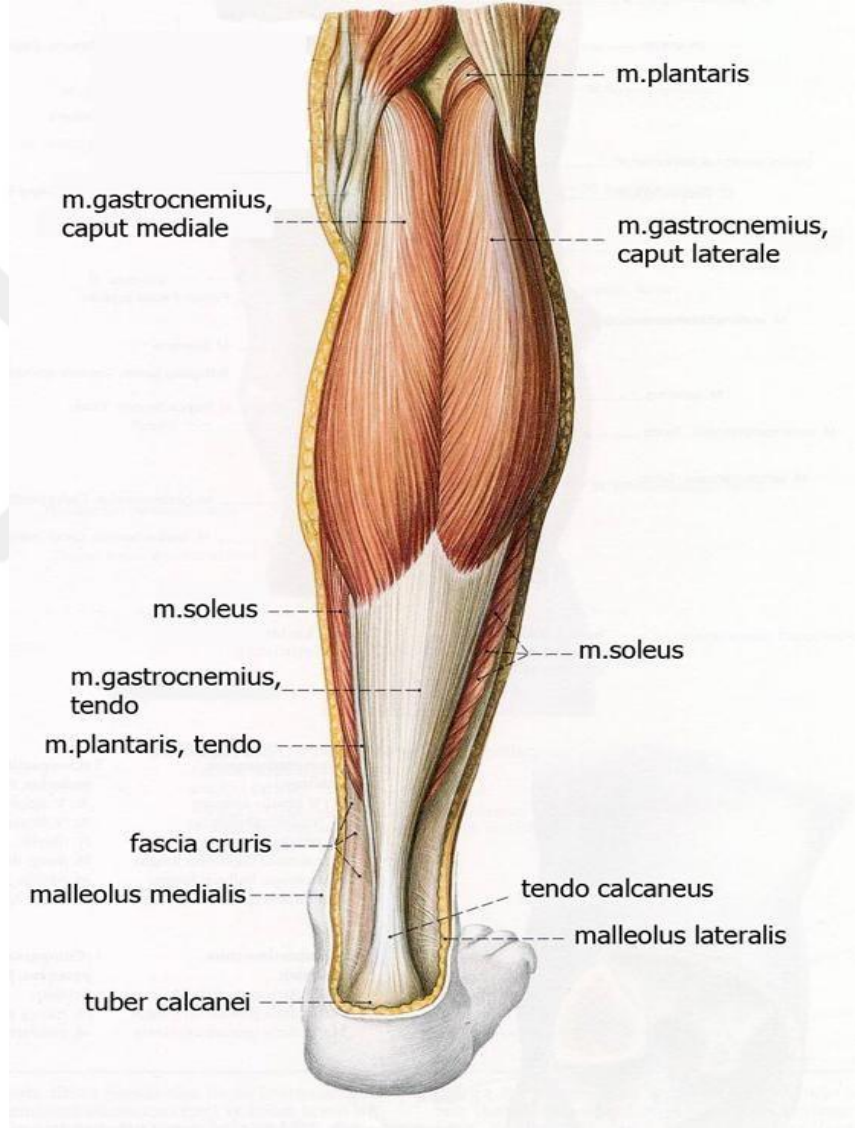
Kalkaneusun yaklaşık olarak 5-6 cm proksimalinde gastroknemius ve soleus kaslarının tendinöz kısımları birleşir ve tek bir tendon haline gelerek aşil tendonunu oluşturur. Tendonun başlangıç yeri geniş ve yassıdır.²¹

Aşil tendonunun ortalama uzunluğu 15 cm' dir ve 11-26 cm arasında değişir.²¹ Uzunluğu kişinin boyu ile orantılıdır. Aşil tendonunun kalınlığı tüm uzunluğu boyunca farklıdır. Kalınlığı, başlangıç hizasında ortalama 6,8 cm iken orta mesafelerinde giderek azalır ve burada ortalama 1,8 cm' ye kadar düşer. Orta mesafesine kadar yassı olan tendon alt ucuna doğru giderek yuvarlaklaşır ve kalkaneusda insersiyoye yerine 4 cm mesafe kala tamamen yuvarlak bir tendon şeklini alır ve tendonun en dar olduğu yer bu bölgedir.²¹ Daha sonra tekrar bir miktar genişleyerek ve yassılaşıarak bir delta şeklinde kalkaneusun posteroinferior kısmında tuber kalkaneide sonlanır.

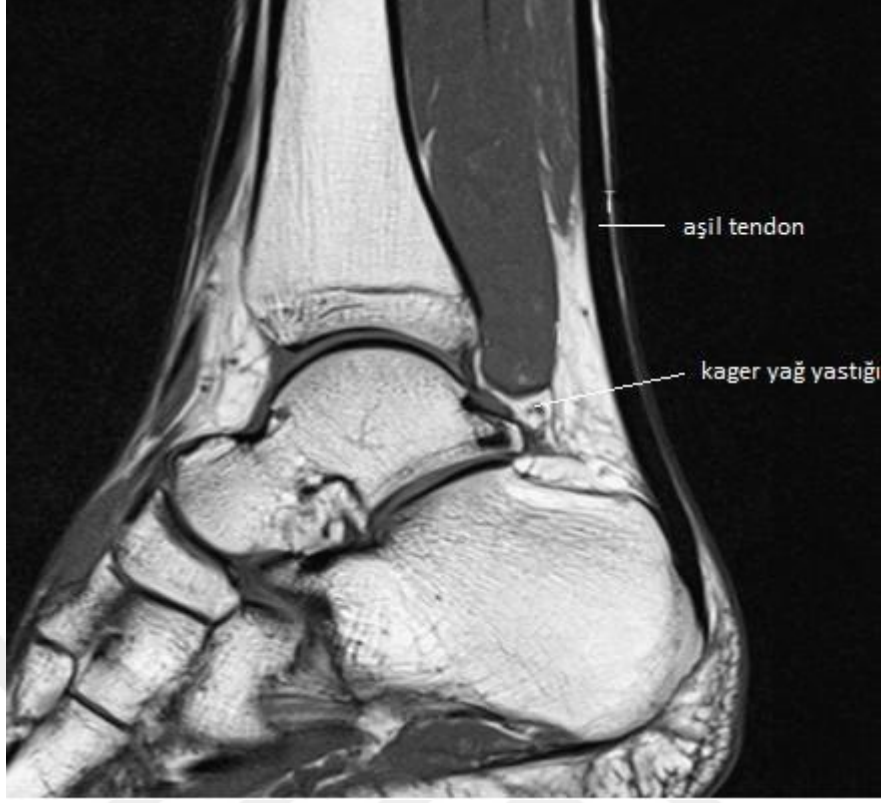
Aşil tendonu ile kalkaneusun düz olan posterior kısmı arasında bursa tendinis kalkanei (retrokalkaneal bursa) bulunur. Retrokalkaneal bursa, aşil tendonu ve kalkaneus arasında hareketin serbest olmasını destekleyen sinovyal çıkıntılara sahiptir ve ayağın dorsifleksiyon ve plantarfleksiyon hareketleri sırasında şeklini değiştirebilir. Retrokalkaneal bursanın superior ve posterior duvarları tamamen sinoviyal membran ile kaplı bir yapıya sahiptir. Retrokalkaneal bursanın posterior duvarı, tendonun basınçlı yüklere karşı direnmesine olanak sağlayan sesamoid fibröz kıkırdaktan oluşmuştur.²² Ön

duvarı kalkaneal tuberositin superior fasetini temsil eder, arka duvarı aşil tendonu insersiyosu anterior yüzüne denk gelir.

Aşil tendonu ile tibiannın posterior sınırı arasındaki boşluk kager üçgeni olarak bilinir (Şekil 2). Retrokalkaneal bursanın üst duvarı kager üçgeninin adipöz dokusu tarafından oluşturulur.



Şekil 1. Aşil tendon anatomisi²³



Şekil 2. Aşil tendon MRG görüntüsü²⁴

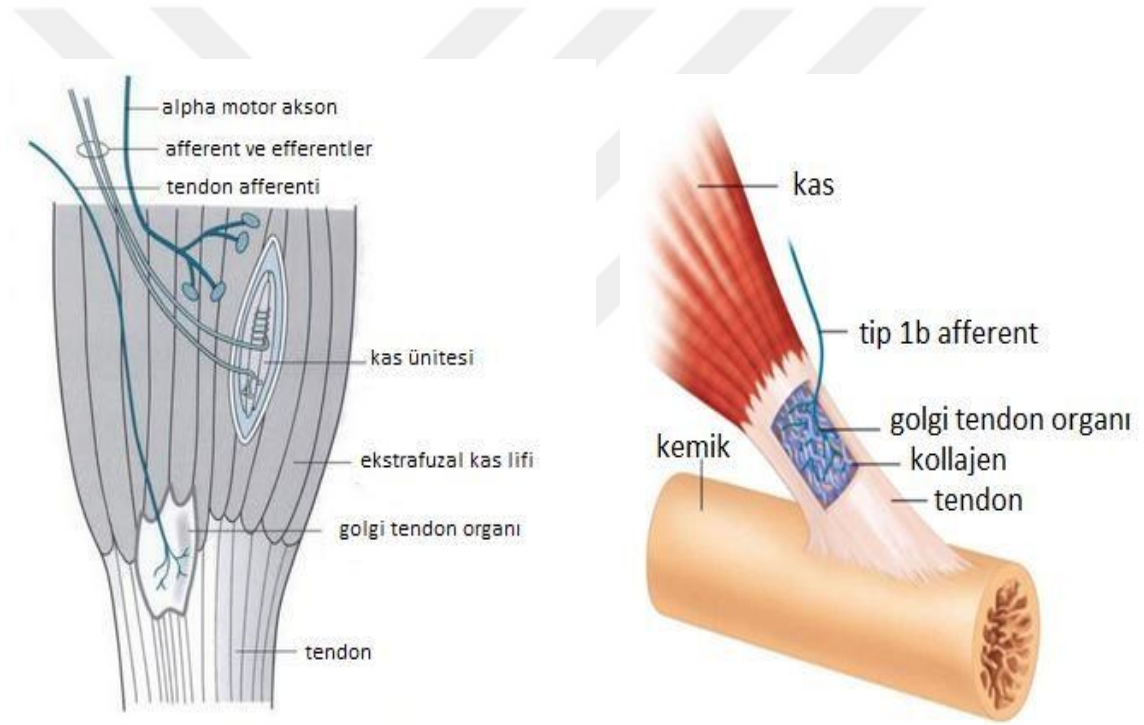
2.2. Aşil Tendon Vasküler Beslenmesi

Aşil tendonunun beslenmesi; miyotendinöz bileşkeden gelen damarlardan, osteotendinöz bileşkedeki periost içinde bulunan anastomozlardan ve paratenondan olur.²⁵ Miyotendinöz bileşkeden çıkan kas kaynaklı kan damarları, tendonun proksimal üçte birini besler.²⁶ Aşil tendonunun kanlanmasının büyük kısmı, tendonun anteriorunda, paratenon içinde yer alan posterior tibial arterin dalları tarafından sağlanır.^{20,26,27} Bu dallar tendonu longitudinal ve transvers şekilde sararak tendon boyunca beslenmeyi sağlarlar.²⁷ Aşil tendonunun distal kısmı ise kan desteğini posterior tibial, peroneal ve plantar arterlerin dallarından alır. Tendonun en az kanlanan kısmı kalkaneusa yapışma yerinin 2 ila 6 cm proksimalidir.^{25,26,27} Sinoviyal bir kılıf yokluğunda paratenon vaskülaritenin ekstrinsik komponentini sağlar. Damarlar paratenona girer ve kompleks vasküler bir ağ oluşturur. Paratenonun arteriyel dalları, bol miktarda anastomoz bulunan intratendinöz bir vasküler ağın oluştuğu endotenon septumunda epitenona penetre olur.²⁶ Kan akımı yaş, cinsiyet ve yüklenme koşullarına göre değişiklik gösterebilir.^{28,29}

2.3. Tendon İnnervasyonu

Aşil tendon innervasyonu; kutanöz, musküler ve sinir gövdelerinden, kısmi olarak da sural sinirden kaynaklanır. Sinir lifleri paratenonda zengin pleksuslar oluşturur ve dallar endotenonun içine girer. Aşil gibi büyük tendonlarda sinir ve sinir uçlarının sayısı nispeten düşüktür ve birçok sinir lifi tendon yüzeyinde veya paratenonda son bulur.²⁶

Tendonlarda özelleşmiş reseptörler bulunur. Ruffini korpüskülleri, gerilmeye duyarlı reseptörlerdir. Paccini korpüskülleri hareketi algılar. Golgi tendon organları endonöral doku tarafından çevrelenmiş miyelinsiz sinir sonlanmalarıdır ve mekanoreseptör olarak işlev görürler (Şekil 3). Bunlar kas kontraksiyonu tarafından üretilen basınca tepki verir. Serbest sinir sonlanmaları ise ağrı duyusunu iletir.²⁰

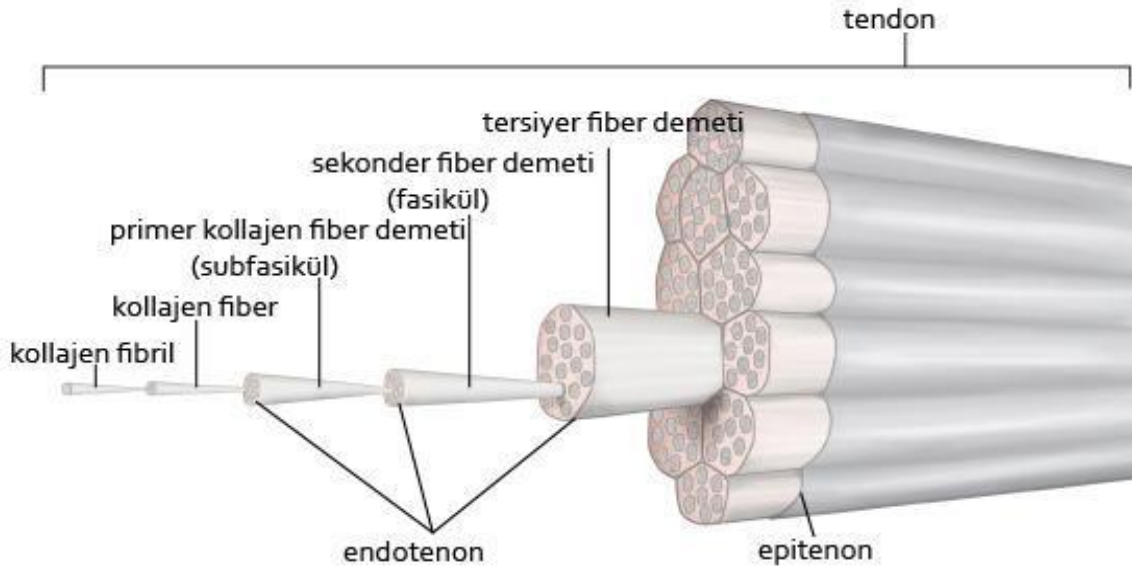


Şekil 3. Tendon aferent sinir lifleri³⁰

2.4. Tendon Histolojisi

Kas kontraksiyonu sonucu oluşan kuvveti kemiğe aktaran tendon, su ve proteoglikanlar açısından zengin, hücreler açısından ise fakir olan bir yapıdır. Ekstrasellüler matriks (ECM) içine gömülmüş paralel kollajen fibrillerden meydana gelir. Tendonun kuru ağırlığının % 65-80 kadarını kollajen, yaklaşık % 1-2 kadarını da elastin oluşturur.^{31,32} Tendonun yapısında yer alan kollajenin % 95' i Tip 1 kollajendir.^{33,34} Tip 1

kollajen sayesinde tendon kendi boyunun % 4' ü kadar esneyip uzayabilir. Ancak % 8' inden fazla gerilecek olursa bu yükü taşıyamayıp kopabilir.³⁵ Elastinin % 200' lere varan gerilme kuvvetlerine maruz kalabilme ve bu kuvvetler ortadan kalktığında orijinal haline geri dönebilme yeteneği vardır ancak bu yetenek kemiğe iletilecek kuvveti azaltır.²⁹



Şekil 4. Tendon yapısı ve kollajen fibriller

Kollajen insan vücudunda en fazla miktarda bulunan proteindir. Yapısında bulunan her üç aminoasitten biri glisindir. Prolin, hidroksiprolin ve hidroksilizin kollajenin yapısında bulunan diğer önemli aminoasitlerdir. Uzunluğu 280 nm ve genişliği 1,5 nm olan tropokollajen adı verilen ince uzun protein birimi, kollajen fibrillerini meydana getirmek üzere polimerize olur. Tropokollajenin üçlü helikal yapısı, her biri yaklaşık olarak 1000 aminoasitten oluşmuş üç adet polipeptid zincirinden kaynaklanır. Bu polipeptid zincirlerinin kimyasal yapısındaki farklılıklar, kollajenin farklı tiplerinin oluşmasından sorumludur. Tropokollajenin üçlü helikal yapısını meydana getiren üç polipeptid zincirinden iki tanesi $\alpha 1$ yapısındadır üçüncüsü ise $\alpha 2$ yapısındadır ve tropokollajen tendon yapısında en fazla bulunan Tip 1 kollajeni oluşturur.³⁶

Tropokollajen mikrofibril alt üniteleri halinde kümelenerek fibrilleri meydana getirir. Bu protein birimlerinin kümelenmelerinde ve paketlenmelerinde hidrojen bağları ve hidrofobik etkileşimler rol oynar. Bir sonraki adımda bu yapı, lizil oksidaz enziminin aktivitesiyle katalize edilen kovalent çapraz bağların oluşmasıyla güçlendirilir. Meydana

gelen kollajen fibrillerinin, elektron mikroskobu altında görülen, 64 nm' lik karakteristik aralıklarla aydınlık ve karanlık bantların oluşturduğu enine çizgilenmeleri vardır. Bu çizgilenmeler, uzunluğu 280 nm olan tropokollajen protein birimlerinin basamak şeklinde birbiri üzerinde tabakalanmış düzeni ile açıklanmaktadır. Aşıl tendonunun yapısında yer alan kollajen fibrillerinin çapı 60-150 nm arasında değişir.^{36,37}

Primer demetlerdeki kollajen lifleri, seyirleri esnasında dallanarak anastomozlar yaparlar. Kollajen lif demetleri arasına paralel yerleşmiş az sayıdaki fibrositler, enine kesitlerde demetler arasına sokulan ışınal sitoplazmik uzantılara sahiptirler ve buldukları yerin şeklini alırlar. Tendon fibrositleri, tendon hücresi veya sitoplazmik uzantılarının lifler arasında kanat gibi uzanması nedeniyle kanatlı tendon hücresi olarak da adlandırılırlar.²⁸

Kollajen fibrilleri birleşerek tendonun temel birimi olan fiberleri oluştururlar. Her bir kollajen fiberinin etrafı endotenon adı verilen ince bir kılıf ile çevrenir. Bu yapı hem fiber demetlerinin kaymasını hem de birbirlerine bağlanmasını sağlar. Endotenon aynı zamanda tendonun derin kısımları için kan damarlarının, sinirlerin ve lenfatiklerin erişimine olanak sağlayan kanalları da temin eder.³² Endotenon primer lif demetlerinin etrafında kollajen demetlerine paralel olarak yer alır ve tendon fasiküllerini ayırarak sarar.³⁸

Fiberler de demetleri oluşturacak şekilde bir araya gelirler. Birincil fiber demetinin diğer adı subfasiküldür. Subfasiküller birleşerek ikincil fiber demetini yani fasikülleri oluşturur. Fasiküller de bir araya gelerek üçüncül fiber demetlerini oluştururlar. Üçüncü fiber demetleri de birleşerek tendonu oluştururlar (Şekil 4).

Tendonlar epitenon adı verilen ince bir kılıf ile çevrenir. Epitenon iki tabaka halindedir: İçteki tabaka, endotenon üzerinde seyrederek ve sinirler için koruyucu işlev görür. Dıştaki tabaka ise çevre bağ dokusu ile devam eder. Epitenon hücreleri, tendon onarımında çok önemli bir rol oynar.²⁸ Epitenon sayesinde tendonun kaba yapısı ortaya çıkar. Bu yapı da paratenon adı verilen en dışta bulunan bir kılıf ile çevrenir. Paratenon, sürtünmeyi azaltarak tendon hareketlerine izin veren ince bir sıvı tabakası ile epitenondan ayrılır.³² Paratenonun dış yüzeyi düzdür ve çevre dokuyla çok sayıda bağlantı içermektedir. Böylece tendon hareketleri kısıtlanmamış olur.

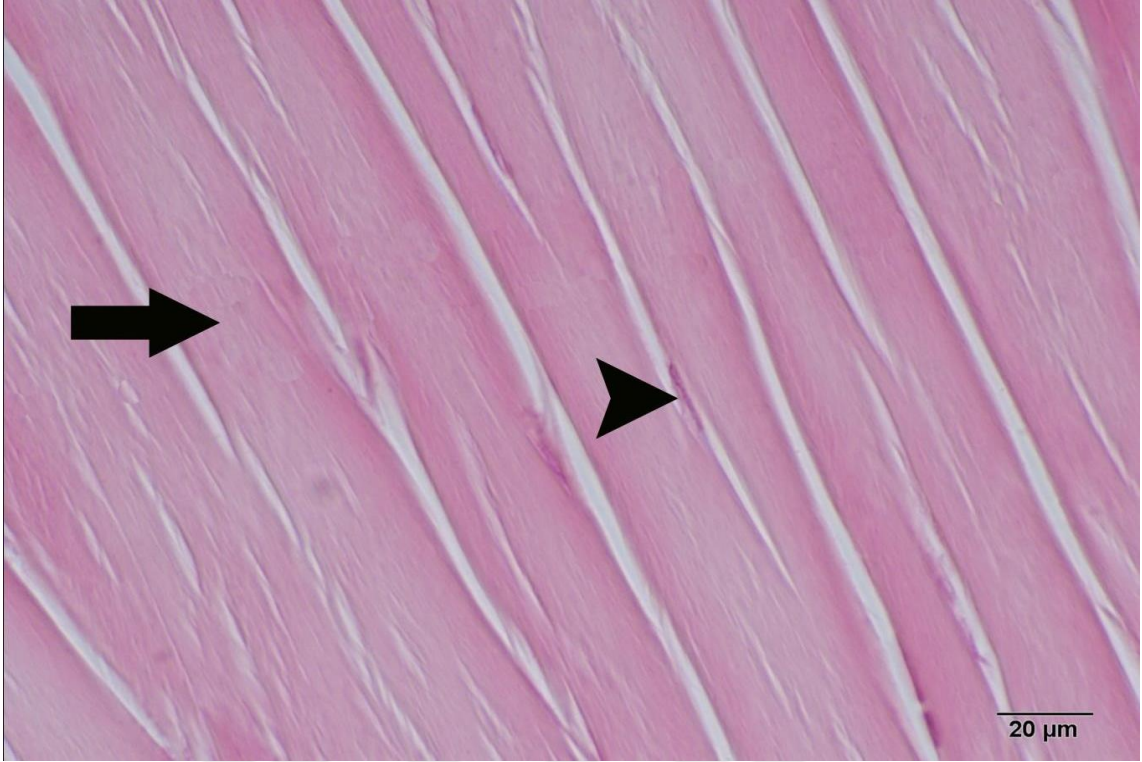
Sürtünmelere yol açabilecek kemik ve benzeri sert dokular üzerindeki tendonlar vagina tendineum veya tendon kılıfı adı verilen bir bağ dokusu kılıfı içinde uzanırlar. Bu

kılıf mezenkimal kökenli yassı hücrelerden oluşan iki tabakadan meydana gelmiştir. İç tabaka paratenona sıkı şekilde tutunurken dış tabaka çevre dokulara yapışıktır. İki tabaka arasında bir boşluk mevcuttur ve tabakaların boşluğa bakan yüzleri devamlılığı olmayan mezotel hücreleri ile döşenmiştir. Bu boşlukta sinovya benzeri protein, glikozaminoglikan, glikoprotein ve iyonlar içeren bir sıvı bulunur. Bu sayede tendon, en dış kılıf içinde kayarak hareket edebilme özelliğini kazanır.³⁸

Yaşın ilerlemesiyle birlikte Tip 1 kollajen doğal olarak azalır ve tendonun çapı ile radyografik yoğunluğu da düşer. Tip 1 kollajenin azalması, tendonun elastikiyetinin azalması ve rüptüre daha yatkın olması anlamına gelmektedir. Hasar sonrası yeniden sentezlenen kollajen, Tip 3' tür ve Tip 1 kadar esnek değildir.²⁹ Dolayısıyla tendon dejenere oldukça Tip 3 kollajen daha baskın hale gelir.

Tenoblastlar ve tenositler (ince uzun özelleşmiş fibroblastlar) tendon yapısında baskın hücrelerdir. Ekstrasellüler matriks proteinlerini üreten ve transvers kesitlerde satellit hücreler olarak gözlenen tenositler, longitudinal kesitlerde diziler şeklinde görülürler. Kollajen fiber demetleri arasında iç biçimli hücre gövdeleri sıralar halinde düzenlenirler (Şekil 5). Bu düzenleme, kollajenin tenosit kolonları çevresinde düzenli sentrifugal sekresyonuna bağlıdır. Tenositler, ECM' in hem fibriler, hem de nonfibriler komponentlerini üretir ve aynı zamanda kollajen liflerini absorbe ederler.²⁹

Kollajen lifleri ve tenosit arasında kalan dar aralıklar yapışkan özelliği olan şekilsiz bir ara madde ile doldurulmuştur. Tendonda kollajen yapım ve yıkım hızı (turnover) oldukça yavaştır. Kollajen molekülleri arasındaki çapraz bağlar, dokulara sahip oldukları direnci sağlar. Kollajen liflerinin dizilimi dokunun fonksiyonunu belirler. Tendondaki kollajen liflerinin paralel dizilimi dokuya tek yönlü yüksek gerilme kuvvetlerine dayanabilme yeteneği sağlar.³⁹



Şekil 5. Düzenli yapıdaki kollajen fibrilleri (ok). Tenosit hücresi (ok başı).

Myotendinöz bileşke, kas lifleri tarafından üretilen gerilimin hücre içi kontraktıl elemanlardan hücre dışı bağ dokusu matrisine iletildiği son derece özelleşmiş bir anatomik bölgedir.⁴⁰ Bu karmaşık anatomi, kas kasılması sırasında tendon üzerine uygulanan gerilme stresini azaltır. Buna rağmen, muskülotendinöz bileşke, yük aktarımı sırasında kas-tendon ünitesinin en zayıf noktasıdır.²⁸

Tendonlar kemiğe, dört farklı geçiş doku bağlantı tipini kullanarak yapışmaktadır.^{41,42}

1. Tendon
2. Fibrokartilaj (kollajen lifler fibrokartilaj yapıya dönüşerek)
3. Kalsifiye fibrokartilaj
4. Kemik

Kemiğe yapışma yerinde tendonun santral fibrilleri korteksi delerek kemik içinde kaybolurlar. Periferik fibriller ise periost fibrilleri ile birbirine karışır. Kıkırdak yapışma yerinde ise tendon fibrilleri perikondriuma girerek yaygın olarak dağılırlar.⁴³

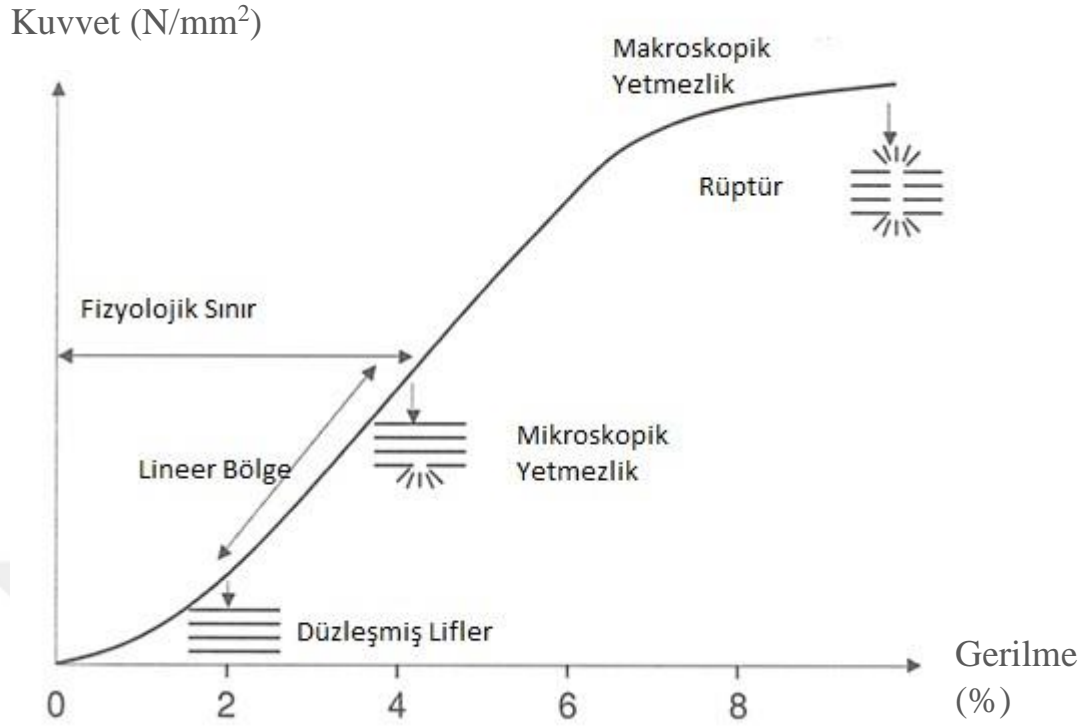
Birinci bölge, tendona uygun olarak oluşur ve tendonun orta bölgesine benzer özellik gösterir. Bu bölge, iyi hizalanmış Tip 1 kollajen liflerden ve az miktarda

proteoglikandan oluşur. İkinci bölge, yükleri diğer zona aktaran fibrokartilajdan oluşur ve tendondan kemikli materyale geçiş başlangıcı oluşturur. Bu bölge Tip 2 ve Tip 3 kollajenden, az miktarda Tip 1, 9 ve 10 kollajenden ve proteoglikanlardan oluşur.⁴⁴ Üçüncü bölge, mineralize fibrokartilaj içerir ve bu da kemik dokusuna doğru belirgin bir geçiş olduğunu gösterir.⁴⁵ Burada baskın kollajen Tip 2' dir ve önemli miktarda Tip 10 kollajen bulunur. Dördüncü bölge ise ağırlıklı olarak Tip 1 kollajenden ve nispeten yüksek miktarda mineral içeriği olan kemikten oluşur.^{1,45} Yakın tarihli çalışmalar farklı bölgeler arasında keskin bir sınır olmadığını göstermektedir.⁴⁵ Daha ziyade, tendon ve kemik arasındaki yapı ve kompozisyonda bir derecelendirme mevcuttur. Doku kompozisyonundaki tendondan kemiğe doğru sürekli değişimin, iki materyal arasındaki yükün verimli bir şekilde aktarılmasına yardımcı olduğu düşünülmektedir.¹

2.5. Tendon Biyomekaniği

Tendonlar kasın oluşturduğu kuvvetleri kemiklere aktaran yumuşak dokulardır. Kas hasarını sınırlamak için dış kuvvetleri emerek tampon gibi davranırlar. Tendonlar, stres gevşemesi ve kayma sergileyen viskoelastik dokulardır.²⁸ Kemikler ise daha sert yapılardır. Tendon ve kemik belirgin şekilde farklı mekanik özellikler gösterirler ve taşıyabilecekleri gerilim yükleri farklıdır.¹

İstirahatte kollajen lifleri ve fibrilleri kıvrık şekildedir. Tendon kuvvet-gerilme eğrisinin başlangıç konkav bölümünde tendonun % 2' lik kısmının gerilmesi ile kıvrık konfigürasyonda düzleşme başlar. Bu noktadan sonra kollajen lifleri daha paralel hale gelir. Eğer gerim % 4 üzerinde kalmaya devam ederse tendon elastik olarak davranır ve yük kaldırıldığı zaman tekrar eski haline döner (Fizyolojik Sınır). Mikroskopik yetmezlik gerimin % 4 üzerinde olması ile gelişir. % 8-10 arasında gerimde moleküler kayma ile intrafibril hasar meydana gelir ve makroskopik hasar gelişir (Şekil 6). Bu seviyeden sonra ani olarak komplet rüptür gerçekleşir ve lifler geri çekilerek düğümlenir ve tomurcuk haline gelirler.⁴⁶



Şekil 6. Normal tendonda kuvvet-gerilme eğrisi

Tendonun mekanik yük altındaki davranışı yapısındaki kollajen miktarına, kalınlığına, içeriğine, organizasyonuna, lif çapına ve birbirleri arasındaki stabil çapraz bağların (piridinolin) yoğunluğuna bağlıdır. 1 cm² lik bir tendon 500–1000 kg taşıyabilir. Tendonların kırılma noktaları çeliğin kırılma noktasına yakındır. Zıplama ve yük kaldırma gibi yorucu aktivitelerde çok fazla yük tendon üzerine biner.^{46,47} Tendon gerim kuvveti Tip 3 kollajen yoğunluğu ve proteoglikan/kollajen oranı ile ters orantılıdır.⁴⁷

İnsan aşıl tendonunda, koşu sırasında vücut ağırlığının 12,5 katına karşılık gelen 9 kilo Newton (kN) kuvvetinde yüklenmeler kaydedilmiştir.^{28,48} Tendonun gerilme mukavemeti, kas tarafından üretilebilecek maksimum kuvvetten çok daha yüksek olmalıdır. Ayrıca yüksek frekanslı tekrarlayan yüklenmelere karşı koyabilmelidir.⁴⁹ Bu kuvvetler, tendonun nihai çekme mukavemetini aştığından yüklenme hızı tendon yırtılmasında da önemli bir rol oynar.²⁸ Gerginlik hızlı bir şekilde ve oblik kuvvetlerle uygulanırsa tendonların kopma riski en yüksek seviyesine ulaşır ve eksantrik kas kasılması sırasında da en yüksek kuvvetler görülür.²⁸

2.6. Tendonun Fizyolojik Tepkileri

Aşıl tendonuna binen kuvvetler yürüme sırasında 2,6 kN, hafif atlamada 4 kN ve koşma sırasında 9 kN' dir.⁵⁰ Yoğun antrenman programındaki sporcuların kontrol deneklerinden daha kalın aşıl tendonlarına sahip oldukları bildirilmesine rağmen egzersizin insan tendonlarına etkisi hakkında çok az veri vardır.^{51,52} Mevcut bilgilerin çoğu hayvan çalışmalarının sonucuna dayanmaktadır.⁵²

Kas iskelet sistemi hasarını takiben uzun süreli immobilizasyon sıklıkla olumsuz etkilere neden olur. Immobilizasyon, bağ dokusu kütesini ve gücünü azaltır. Fiziksel egzersiz ise gücü artırır. Fiziksel stresten korunan tavşan patellar tendonlarından alınan kollajen fasiküller, kontrol örneklerine göre daha düşük çekme mukavemeti ve gerilimi göstermektedir.⁵³ Tendonun kullanılmaması kollajen liflerinde incelmeye sonuçlanır.⁵¹ Sonuçta immobilizasyon, tendon atrofisine neden olur ancak tendonun düşük metabolik hızı ve vaskülaritesi nedeniyle bu değişiklikler yavaş bir şekilde ortaya çıkar.²⁸ Orta düzeyde immobilizasyonun da kollajen yoğunluğunu azaltarak atrofiye ve biyomekanik değerlerde düşmeye sebep olduğu bildirilmiş ve kollajen dejenerasyonunu arttırdığı görülmüştür.⁵⁴

Son yıllarda yapılan çalışmalarda biyomekanik yüklenmenin, tendonun kalınlığını arttırdığı ve mekanik özelliklerini geliştirdiği gösterilmiştir.⁵⁵ Çeşitli çalışmalar tenositlerin stresle aktive olan protein kinazların aktivasyonu sonucunda meydana gelen hücre proliferasyonu, hücre şekil değişiklikleri ve immün yanıt ile fiziksel strese tepki verdiğini göstermiştir.⁵⁶ Fizyolojik bir egzersizin Tip 1 kollajen döngüsünü hızlandırdığı ve anabolik bir tepkiye neden olduğu görülmüştür.⁵² Archambault ve ark. tavşanlarda yaptıkları çalışmada, 11 hafta boyunca uygulanan tekrarlayıcı yüklenmenin, aşıl tendonu üzerindeki etkilerini araştırmışlar ve bu yüklenmelerin tendon yapışma bölgesinde Tip 1 kollajen sentezini arttırdığını göstermişlerdir.⁵⁷

Yaşlanma ile tendon özellikleri ve fonksiyonları bozular. Yaşlanma, rotator manşet yırtıklarında en önemli sebeplerden biridir.⁵⁸ Kollajen fibrillerin gerilmeye yanıt olarak verdiği düzleşme oranı doğumda % 4 iken daha yaşlı tendonlarda % 1,5 seviyelerine düşer.⁵⁹ Buna rağmen yaşlılarda dayanıklılık egzersizleri, yaşlanmanın tendon üzerine olan olumsuz etkilerini azaltabilir.^{60,61}

Cinsiyetin tendon yapısı ve fonksiyonları üzerine farklı etkileri vardır. Kadınların tendonları akut egzersize erkeklere kıyasla daha az kollajen sentezi ile yanıt verir.

Erkeklerden elde edilen kollajen fasiküllerinin kadınlardakinden daha büyük mekanik gücü olduğu gösterilmiştir.⁴⁹

2.7. Tendon İyileşmesi

Yaralı tendonun doğal iyileşme süreci yavaştır. Genellikle cerrahi müdahale ve rehabilitasyon gerektiren durumlarla sonuçlanır ancak cerrahi tamir yapılsa dahi tendonlar yaralanma öncesi biyolojik ve mekanik durumlarına tam olarak ulaşamazlar.^{62,63} İyileşmiş tendonun bu biyomekanik özellik kaybı, iyileşme sahasında dağınık kollajen lifleri ve skar dokusu gelişimine bağlıdır.

Tendon iyileşmesi intrinsek (içsel) ve ekstrinsek (dışsal) olmak üzere iki farklı şekilde olur. Her iki süreç de tendon iyileşmesinde etkilidir.

2.7.1. İntrensek (içsel) İyileşme

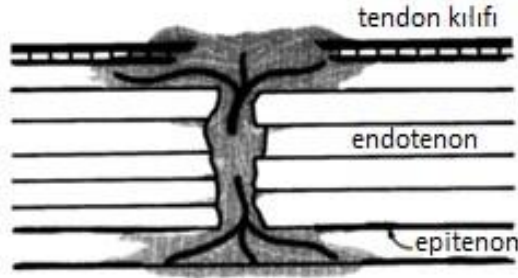
İntrensek (içsel) iyileşme, tendonun kesik olan uçlarından kendi iyileşme potansiyelini tanımlar ve sinovyal sıvı ve tendonun kendi damarlanmasıyla olmaktadır. Bu modelde tendon kılıfı bütünlüğü korunmuş olmalıdır. Tendonun vaskülaritesi ve sinovyal sıvı difüzyonu önemli rol oynar. Endotenon ve epitenondaki tenositlerin aktif tenoblastlara dönüşmesi ve fagositoz ile başlayan tamir işleminin kollajen senteziyle devam ettiği bilinmektedir. İntrensek iyileşme modelindeki iyileşme tendon kılıfından bağımsız olarak endotenon ve epitenondaki hücrel aktivite ile gerçekleşmektedir.²⁸

İntrensek iyileşme modelinde tendon yüzeyel tabakasında yapışıklık olmaksızın fibroplazi oluşur ve yeni kollajen sentezlenir.

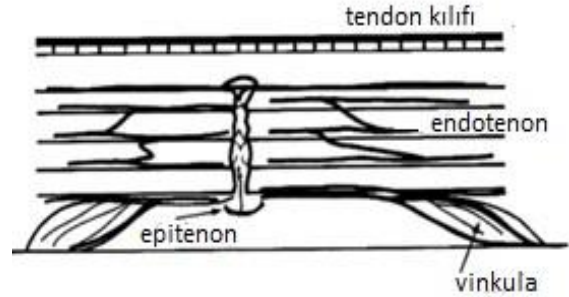
2.7.2. Ekstresek (dışsal) İyileşme

Ekstresek (dışsal) iyileşme, tendon dışı çevre dokulardan hasarlı bölgeyi onarmak amaçlı granülasyon dokusu oluşumu ve hücre göçü ile olur. Ekstrasinoviyal tendon iyileşmesinde görülür, tendon ve çevre yumuşak doku arasındaki adezyon formasyonuna bağlıdır. İyileşme için gerekli olan inflamatuvar hücreler ve kanlanma çevre dokulardan sağlanır.⁶⁴ Ekstresek iyileşme sürecinde periferik yapışıklık olma olasılığı yüksektir ve tendon iyileşme sürecindeki dış faktörler de yapışıklık oluşumunu etkileyebilir. Tendonda iskemi, yaralanmanın şiddeti, çevre yumuşak dokuda oluşan hasar, uzun immobilizasyon süresi, cerrahi travma ve tendon kılıfının kaybı gibi sebepler yapışıklık oluşmasına etki eden faktörlerdir.

Tendon iyileşmesi iç içe geçmiş 3 evreden oluşur. Bunlar inflamasyon, proliferasyon ve yeniden şekillenme evreleridir.



Şekil 7. Ekstresek iyileşme modelinin şematik çizimi



Şekil 8. İntrensek iyileşme modelinin şematik çizimi

2.7.3. İnflamasyon Evresi


Tendon gücünün en az olduğu dönemdir ve yaralanma sonrası 15 günlük dönemi kapsar. İnflamatuvar dönemin en belirgin özelliği hücre göçü ve fagosit aktivasyonudur. İnflamatuvar fazda ilk olarak eritrositler, inflamatuvar hücreler ve kısmen nötrofiller yaralanma bölgesine girerler. İlk 24 saat içinde monositler ve makrofajlar baskındır ve nekrotik materyalin fagositozu söz konusudur. Damar geçirgenliği artar, kan akımında lokal artış olur ve artan geçirgenlik sayesinde vazoaktif ve kemotaktik faktörler serbestleşir. Anjiogenezin artmasıyla tenositlerin proliferasyonu ve daha fazla inflamatuvar hücre uyarılır.⁶⁵ Nötrofiller yara bölgesine 4-6 saat arasında ulaşır, makrofajlar ise 2-3 gün sonra yara bölgesine gelirler. Tenositler yara yerine yerleştikçe Tip 3 kollajen sentezi başlar.⁶⁶

2.7.4. Proliferasyon Evresi

Bu evrede fibroblast proliferasyonu ve anjiogenez belirgin hale gelir. İnflamasyon döneminin son dönemlerini de içerecek şekilde 5-21 gün arasında sürer. Hücresel çoğalma ve matriks oluşumu ile karakterizedir. Tip 3 kollajen sentezinin en yoğun olduğu dönemdir ancak tendonun tensil gücü yeterli değildir ve kollajen dizilimi düzensizdir. Tendonun su içeriği ve glikozaminoglikan konsantrasyonları bu aşamada yüksek kalır.⁶⁶ Tenositler hakim hücrelerdir.²⁸

2.7.5. Yeniden Şekillenme Evresi

Kollajen, glikozaminoglikan (GAG) sentezi ve hücresel aktivitenin azalmasıyla remodelizasyon evresi başlar. Remodelizasyon evresi kendi içinde konsolidasyon aşaması ve maturasyon aşaması olarak ayrılır. Konsolidasyon aşaması on haftaya kadar uzayabilir. Bu dönemde hücresel tamir dokusu fibröz dokuya dönüşür. Tenosit metabolizması bu süreç boyunca yüksek kalır ve tenositler ve kollajen lifleri gerilme yönünde hizalanırlar.⁶⁷ Tip 1 kollajenin büyük çoğunluğu bu evrede sentezlenir. Kollajen fibrillerinin yapısında bulunan kovalent çapraz bağların sayısı ve kalitesi artar.⁶⁷ Altıncı haftadan sonra fibröz dokudan skar benzeri tendon dokusuna aşamalı iyileşme olur ve maturasyon aşaması başlar. Bu aşamanın ikinci yarısında tenosit metabolizmasında ve tendon vaskülaritesinde azalma mevcuttur.²⁸



Şekil 9. Tendonun iyileşme evreleri

2.8. Tendon-Kemik Birleşim Yeri İyileşmesinin Biyolojisi

Uzun kemik diyafizinde kırık endokondral ossifikasyon ile iyileşir. İyileşmenin 4 evresi vardır: inflamasyon, yumuşak kallus, sert kallus ve yeniden şekillenme. Tendon iyileşmesinde ise 3 evre vardır: inflamasyon, proliferasyon ve yeniden şekillenme. İkinci evrede kollajen üretimi olur ve tendon defekti fibröz köprü ile bağlanır.

Tendon-kemik birleşkesinde (entezis) iyileşme bunlara benzer bir süreci izler. Entezis dokusunda tendondan gelip kemiğe tutunan kollajen liflerinin oluşumu kritiktir. İyileşme sonucu bu liflerin oluşumu gösterilmiştir ancak oluşan entezis dokusunun normal fizyolojide olup olmaması tartışmalıdır.⁴⁷

Doku yaralanması sonucu lokal kemotaktik sitokinlerin salınımı ile hasarlı bölgeye inflamatuvar hücre göçü başlar. Bu hücreler; nötrofil, makrofaj, T-lenfosit ve mast

hücreleridir. İlk 3 gün nötrofil ve makrofajlar hakimdir. 3-10 gün arası lenfositler ve plazma hücreleri artar. Bu hücrelerden salgılanan TGF- β , PDGF, FGF, VEGF gibi iyileşmeyi etkileyen faktörler sayesinde anjiogenezis, fibroblast çoğalması ve ekstrasellüler matriks sentezi uyarılır. TGF- β ; hücre proliferasyonu, ekstrasellüler matriks üretimi, hücre migrasyonu ve skar dokusu oluşumunda etkilidir. Ayrıca kas-iskelet sistemi büyümesi ve farklılaşmasında görevli iki izotipi bulunur: TGF- β 1 ve TGF- β 3. TGF- β 1; tendon iyileşmesinin tüm fazlarında yer alır, anjiogenezis ve hücre migrasyonu ile iyileşmeyi sağlar. TGF- β 3 ise erişkin eklem kıkırdak yapısında bulunur ve fetal yara iyileşmesinde önemlidir. Skar dokusu oluşmadan rejenerasyonu sağlar.

İyileşme sahasında 2 tip makrofaj tanımlanmıştır: ED1 antijeni olan makrofajlar kanda dolaşan monositlerden kaynaklanır ve ilk birkaç günde sayıları artarak sahadaki hücre debrisini fagosite ederler. ED2 antijeni olan makrofajlar ise lokal doku ortamından köken alırlar ve yaklaşık 28. günde maksimum sayıya ulaşırlar. Tendona göç ederek fibroblastlara dönüşürler. Salgıladıkları IL-1 ve TNF-alfa ile metalloproteinazları aktive ederek makrofaj kemotaksisini düzenlerler. Mast hücreleri de salgıladıkları sitokinler ile inflamasyon, anjiogenezis ve rejenerasyonu düzenlerler.

Fibroblast proliferasyonu 7. günden başlayarak 10. gün pik değerine, kapiller proliferasyon ise 3. günden başlayarak 7. gün pik değerine ulaşır. Osteoblast ve osteoklast üretimi 7-10 gün arası artar. Tip 1 ve Tip 3 kollajen üretimi de 10. günde pik yapar ve 4. haftada plato değerine ulaşır. 10. günün tendon-kemik iyileşmesinde kritik bir zaman olduğu düşünülmektedir.^{68,69} Matür tendonlar ve tendon-kemik birleşkesinde baskın olarak Tip 1 kollajen bulunur. Tip 3 kollajen ise tipik olarak cilt ile ilişkilidir ve ligaman iyileşmesinde, hasarlı ya da dejeneratif tendonlarda saptanmıştır. İyileşmenin erken döneminde Tip 3 kollajene rastlanması sonraki iyileşme ve matür kollajen birikimi için öncü olduğunu düşündürmektedir.

İlk 2 haftada tendon-kemik birleşkesinde hipertrofik kondroid hücreler ortaya çıkar, erken fibroblastik proliferasyon belirir ve granülasyon dokusu oluşur. Bu doku tendon ve lamellar kemik arasında erken dönemde oluşan bir ara yüzdür. Dokunun içerdiği kollajen liflerinin sayısı ve organizasyonu zaman geçtikçe artar. Kemikte de osteoblast sayısı artar ve granülasyon dokusu yakınında yeni kemik oluşumu meydana gelir. 2. haftada granülasyon dokusundan kemiğe tutunan kollajen lifleri saptanabilir. 4. haftada kondroblastlar sıralar halinde organize olmaya başlar ve mineralizasyon ile birlikte

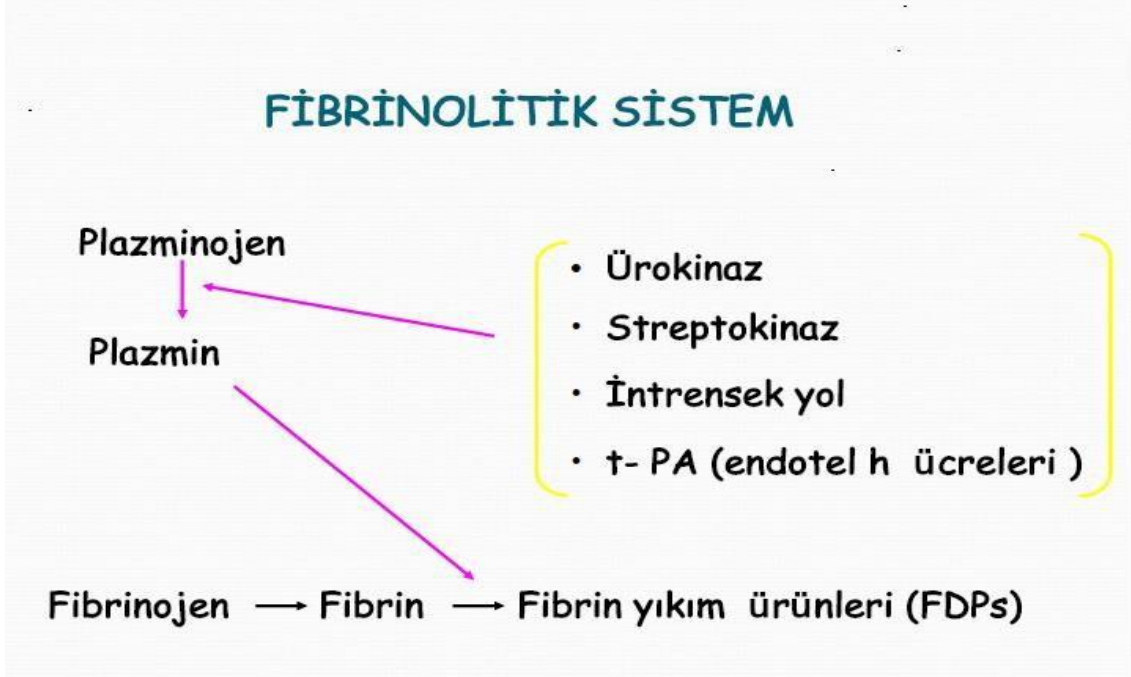
tidemark çizgisi oluşur. 6. haftada kemiğe tutunan yani granülasyon dokusu ile kemik arasında çapa görevi gören lifler tam olarak gelişmiştir ve tendon-kemik birleşkesinde yoğun olarak bulunurlar. Kondrositlerin sıralar halinde dizilimi 24. haftada tamamlanır ancak bu dönemde proteoglikan içeriği hala normal entezis dokusuna göre daha azdır ve kollajen organizasyonu da ancak % 70 oranında tamamlanmıştır. Yumuşak doku-kemik birleşkesi remodelasyonu için yeni kemik (kallus) dokusu oluşması önemlidir çünkü bu doku tendondan gelen kollajen liflerini bağlar. Bu nedenle tendon-kemik birleşim yeri iyileşmesi endokondral iyileşme ile de ilişkilidir. Ön çapraz bağ ile ilgili yapılan çalışmalarda da greft inkorporasyonunun tendon-kemik iyileşme ara yüzünde yeni kemik oluşumuna bağlı olduğu bulunmuş ve bu durum endokondral ossifikasyona benzetilmiştir.⁷⁰ Rodeo ve ark. köpek tendon-kemik tünel iyileşme modelinde yaptığı çekme testi çalışmasında 8. haftada kemik tünelden kopma gerçekleşirken, 12. ve 24. haftalarda tendon gövdesinden kopma olduğu görülmüştür.⁷¹ Bu durumun; histolojik incelemelerde tendon-kemik birleşkesinde yeni kemik oluşumu ve oluşan kemiğin tendona ilerlemesi, mineralizasyonu ve granülasyon dokusu maturasyonu ile ilgili olduğu bulunmuştur.⁷¹

Sonuç olarak, birçok çalışmada tendon-kemik birleşim yerinin kompleks yapısı gösterilmiştir. Tamir sonrası sharpey benzeri liflerle kemiğe tutunan, fibrovasküler yara dokusundan oluşan bir ara doku oluşmaktadır. Bu yara dokusunun yapısal ve biyomekanik özellikleri doğal tendon-kemik birleşim yeri kadar iyi değildir.⁴⁷

2.9. Antifibrinolitikler ve Traneksamik Asit

Antifibrinolitik ajanlar fibrinolitik sistemi (Şekil 10) inhibe ederek pıhtının lizisini geciktirirler. Böylelikle de kanamayı önlemiş olurlar. Bu etkilerinden dolayı pek çok tıbbi branşta geniş bir kullanım alanı bulmuşlardır. Travma hastaları, kardiyovasküler cerrahi, tonsillektomi, dental girişimler ve prostat cerrahisi sırasında oluşabilecek kanamaları durdururlar.^{72,73} Aynı zamanda hemofili hastalarındaki kanamaları ve ağır menstrüel kanamayı da başarılı şekilde durdururlar.^{72,73} Genel olarak kullanılan üç antifibrinolitik ajan vardır:

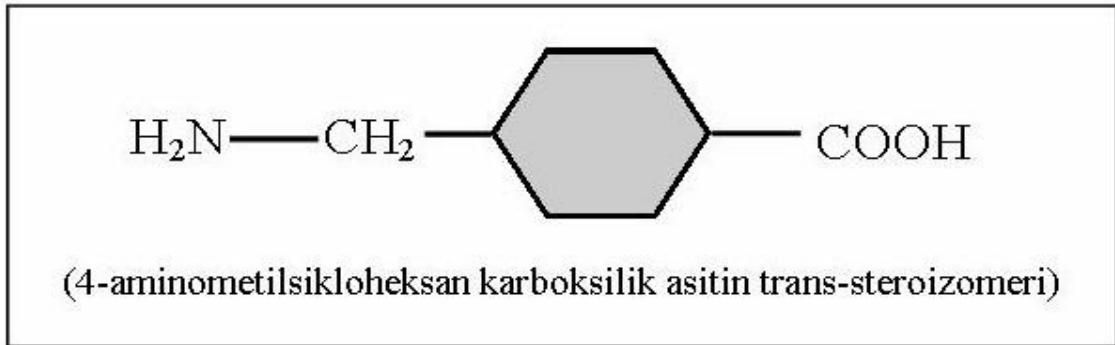
1. Traneksamik asit
2. Aprotinin
3. Epsilon aminokaproik asit (EACA)



Şekil 10. Fibrinolitik sistem

2.9.1. Traneksamik Asit Etki Mekanizması

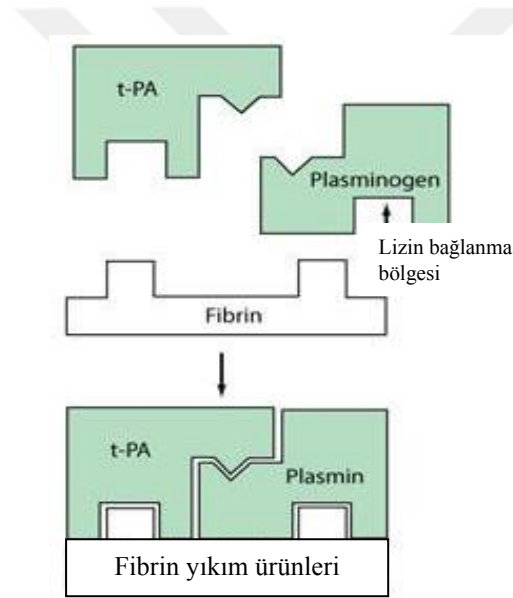
Traneksamik asit, sentetik lizin türevi bir antifibrinolitikdir (Şekil 11). Etkinliğini plazminojen üzerindeki lizin bağlayan bölgeleri reversibl bloke ederek ve fibrin yıkımını önleyerek gösterir.⁷⁴ EACA' e benzer farmakolojik özellikler gösterir. TA' nın plazmini inhibe etme potansiyeli EACA' dan yaklaşık 10 kat daha fazladır.⁷⁵ Fibrinolizi izleyen kanamalı durumların koruyucu tedavilerinde kullanılır. Trombosit sayısı, trombosit fonksiyonları, intrinsek ve ekstrinsek koagülasyon faktörleri üzerine etkisi yoktur. Traneksamik asit metabolize olmaz, aktif forma dönüşmez. Renal yolla vücuttan elemine olur ve renal yetmezlik durumlarında doz ayarlanması gerekmektedir.⁷⁶



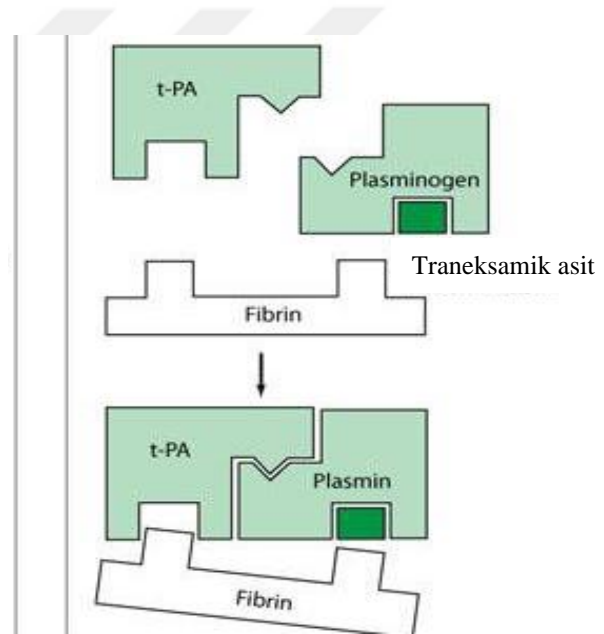
Şekil 11. Traneksamik asidin kimyasal yapısı

Oral yolla alındığında (20 mg/kg) hızlı absorbe olur ve 2-3 saat sonra kanda maksimum konsantrasyona ulaşır. İntravenöz uygulandığında hemen maksimum konsantrasyona ulaşır ve 6. saatten sonra düşmeye başlar. Yarı ömrü 3 saattir. Traneksamik asit lokal olarak da kullanılmaktadır.^{77,78}

TA, plazminojen veya plazmin ile geri dönüşümlü kompleksler oluşturmaktadır. Plazminojenin lizin bağlanma alanına aminokaproik asit veya traneksamik asit bağlanırsa plazminojenin yeri değişir ve aktif formu olan plazmin de yer değiştirerek fibrin yüzeyinden uzaklaşır (Şekil 12,13). Plazminojenin fibrine bağlanmasının bloke olması ile plazminojenin aktivasyonu da önlenir ve fibrinoliz bloke edilmiş olur.^{79,80}



Şekil 12. Fibrinoliz sistem aktivasyonu



Şekil 13. Fibrinoliz sistem inhibisyonu

Traneksamik asidin yaygın damar içi pıhtılaşma ve ileri evre böbrek yetmezliği durumlarında kullanımı kontraendikedir. Erişkinlerde 24 saatte 2-4 gr, 2-3 doz enjeksiyonla uygulanır. Çocuklarda 20 mg/kg/gün dozunda verilir ve IV enjeksiyonlar çok yavaş yapılmalıdır. İlacın biyoyararlanımı gıdalardan etkilenmez.^{77,78} Dağılım büyük çoğunlukla ekstrasellülerdir. Plazma proteinlerine çok az bağlanır. Yaklaşık olarak % 3 oranında plazminojene bağlanır. Traneksamik asit kan-beyin bariyerini aşar, sinovyal sıvıya, sinovyal zara, plasentaya ve anne sütüne geçer.⁷⁶ Çeşitli dokularda 17 saat, serumda ise 7-8 saat süreyle antifibrinolitik konsantrasyonlarda bulunur.

Traneksamik asitin yan etkisi olarak bacakta kramp, kusma, diyare gibi gastrointestinal şikayetler görülebilmektedir. Hızlı intravenöz TA uygulaması yapıldığı durumlarda nadiren hipotansiyon ve baş dönmesi ile karşılaşılabilir. Heparin, kumarin türevleri, salisilatlar veya antiagreganlarla birlikte kullanıldığında diğer antifibrinolitikler gibi traneksamik asitin de etkisi azalabilmektedir.^{76,81}



3. GEREÇ VE YÖNTEM

3.1. Gereç ve Yöntem

Deneysel çalışmamız; 04.11.2019 tarihinde T.C. Çukurova Üniversitesi Hayvan Deneyleri Yerel Etik Kurulu onayı alındıktan sonra, 20.11.2019- 22.12.2019 tarihleri arasında Çukurova Üniversitesi Tıp Fakültesi ve Çukurova Üniversitesi Sağlık Bilimleri Deneysel Uygulama ve Araştırma Merkezi (SABİDAM)' nde, Bilimsel Araştırma Projeleri kapsamında gerçekleştirildi.

Denek sayıları, çalışmaya başlanmadan önce istatistiksel analiz yapılarak hesaplanan örneklem hesabı sonucuna göre belirlendi.

Çalışmaya denek olarak ortalama 450-600 gr ağırlıklarında Wistar Albino cinsi 64 erişkin erkek rat dahil edildi. Denek hayvanları, çalışma ve kontrol grubu olarak 2 ana gruba ayrıldı. Çalışma ve kontrol grupları biyomekanik ve histopatolojik analiz için iki alt gruba ayrıldı (Tablo 1).

Tablo 1. Grupların dağılımı

| Gruplar | Denek Sayısı | Açıklama |
|----------------|--------------|--|
| 1. Grup | 16 | Çalışma grubu (traneksamik asit uygulanan) Biyomekanik değerlendirme grubu |
| 2. Grup | 16 | Çalışma grubu (traneksamik asit uygulanan) Histopatolojik değerlendirme grubu |
| 3. Grup | 16 | Kontrol grubu (serum fizyolojik uygulanan) Biyomekanik değerlendirme grubu |
| 4. Grup | 16 | Kontrol grubu (serum fizyolojik uygulanan) Histopatolojik değerlendirme grubu |

Ratların kullanılma sebebi öncelikle maliyetlerinin az ve boyutlarının küçük olması idi. Ratların yara yerini koruyabilmesi, insana yakın anatomik ve fizyolojik özelliklerinin olması nedeniyle hem cerrahi daha kolay yapılabilir hem de vereceğimiz tedaviler insana daha fazla benzer etkiler ortaya çıkarabilir. Ayrıca rat metabolizmasının insana nazaran daha hızlı olması nedeniyle iyileşme daha hızlı olmaktadır.⁸²

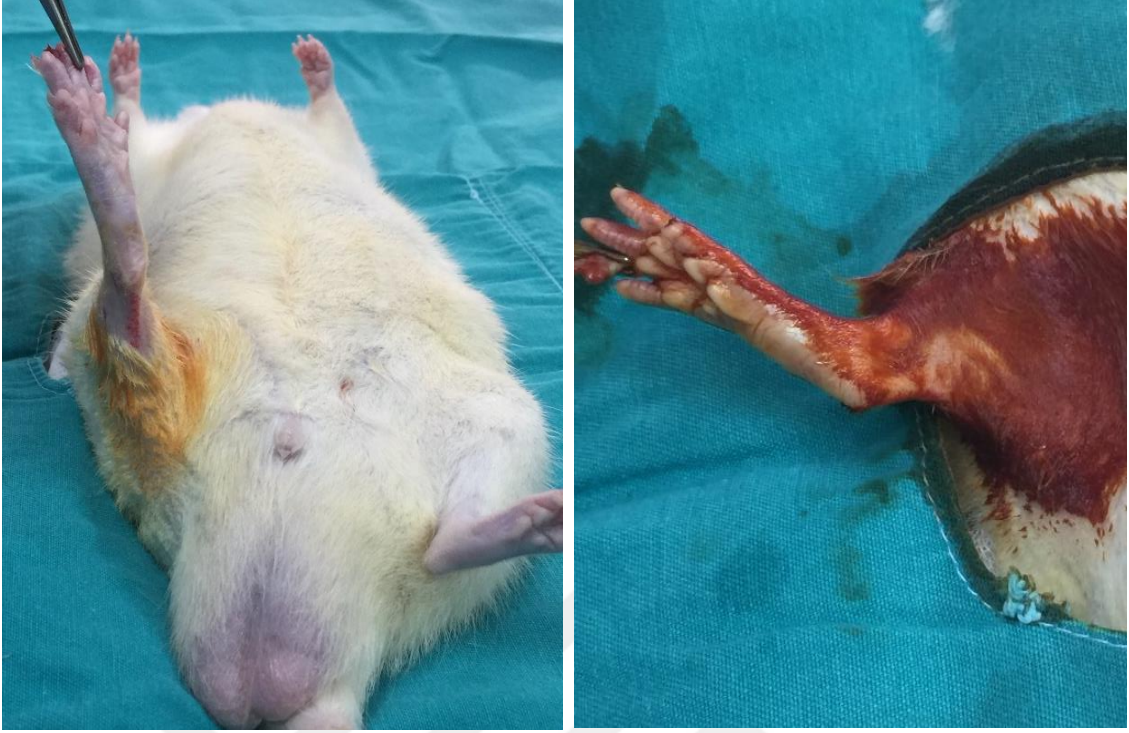
Her kafeste 4' er rat olacak şekilde tüm ratlar kafeslere yerleştirildi (Şekil 14). Tüm ratlar, aynı oda içerisinde rutin oda sıcaklığı ve beslenme programına (standart kemirgen palet yem ve musluk suyu) alındı. Ratların kafes bakımları günlük olarak gerçekleştirildi.



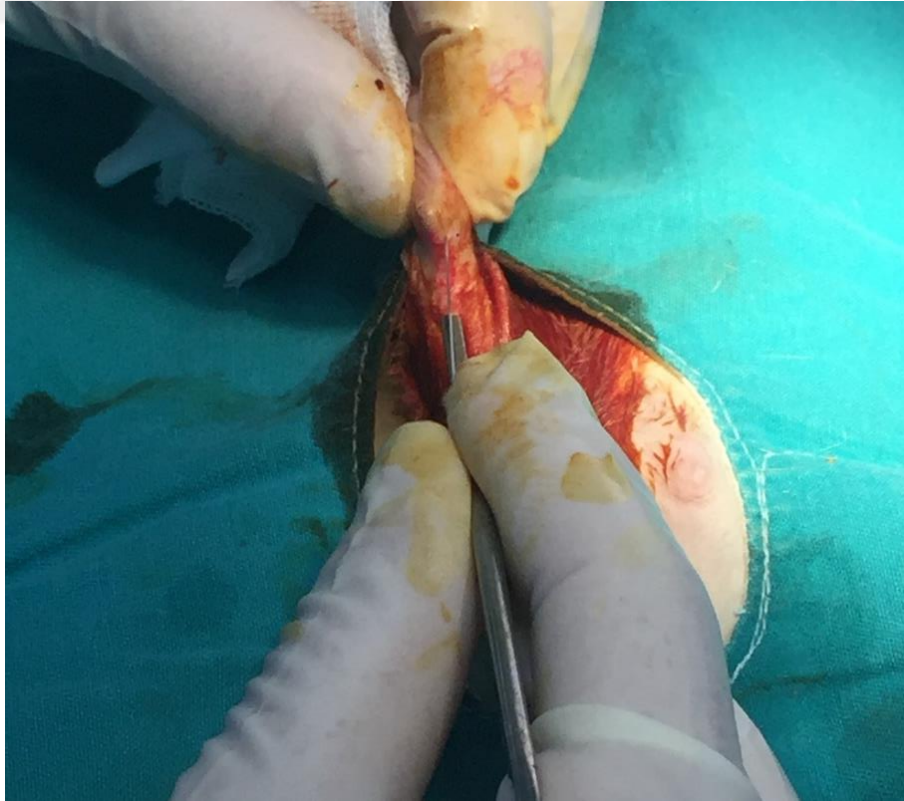
Şekil 14. Deneklerin kafesleri

3.2. Uygulanan Cerrahi İşlemler ve Teknik

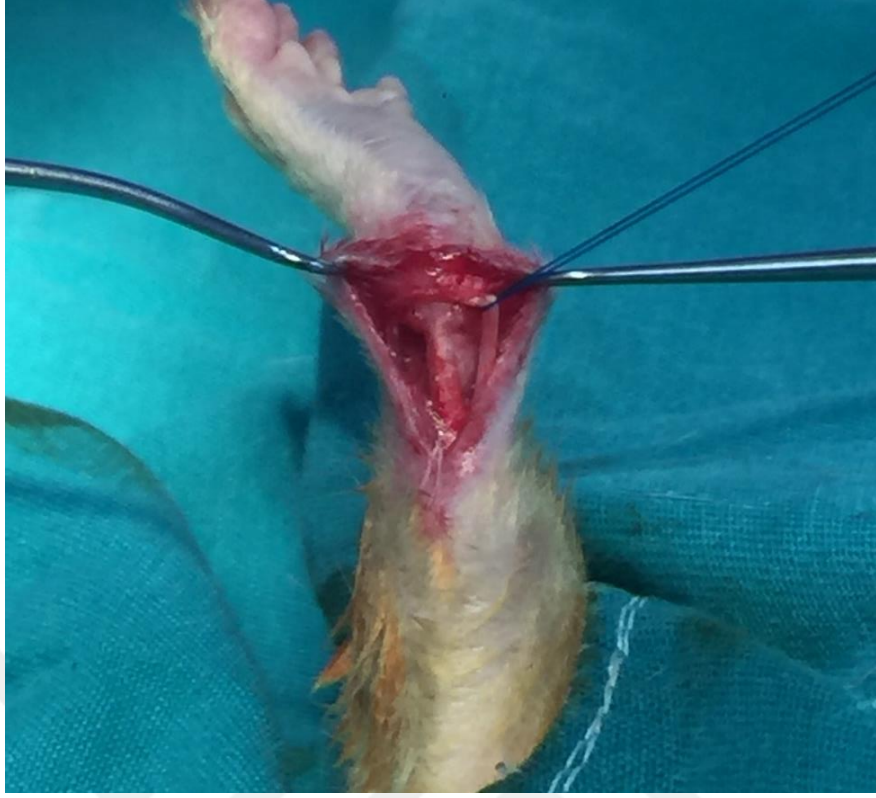Tüm ratlar cerrahi öncesinde elektronik tartı ile tartılarak her deneğe ayrı şekilde anestezi ilaç dozu hesaplandı. Ketamin hidroklorür (50 mg/kg, intraperitoneal, Ketazol® % 10, Richter Pharma AG, Wels-Avusturya) ve ksilazin hidroklorür (5 mg/kg, intraperitoneal, Basilazin® % 2, Bavet İlaç Sanayi ve Ticaret A.Ş. İstanbul) aynı enjektör içerisinde kombine olarak ratların sol kasık bölgesinden intraperitoneal olarak verilerek anestezi uygulandı. Anestezi sonrasında tüm ratların sağ arka bacakları traş edildikten sonra ameliyat masasına supin pozisyonda alındı ve povidon iyot (Batticon®, Adeka İlaç Sanayi ve Ticaret A.Ş. Samsun) solüsyonu ile cerrahi saha temizliği sonrasında steril şekilde örtüldü (Şekil 15). Ayak dorsifleksiyona getirilerek aşil tendonu palpe edildi ve aşil tendonu üzerinden distalde kalkaneusa, proksimalde gastrosoleus kas kompleksine doğru uzanım gösteren 2 cm' lik longitudinal insizyon yapıldı (Şekil 16). Kanama kontrolü sağlandıktan sonra aşil tendonu kalkaneusa yapışma yerine kadar diseke edildi. Plantaris tendonu görüldü ve korundu (Şekil 17). Aşil tendonu kalkaneus yapışma yerinden 11 numara bistüri yardımıyla kesildi (Şekil 18,19). Ardından kalkaneusa delici motor yardımıyla iki adet tünel açıldı (Şekil 20). Aşil tendonuna 3-0 polipropilen (Prolene®, Ethicon, Johnson&Johnson) ile modifiye kessler yöntemi ile sütür atıldıktan sonra sütürler tünellerden geçirildi ve aşil tendonu uygun gerginlikte kalkaneus plantarine pullout yöntemi ile tespit edildi (Şekil 21,22). Cilt 3-0 polipropilen (Prolene®, Ethicon, Johnson&Johnson) ile sütüre edildi (Şekil 23). Cilt kapatıldıktan sonra çalışma grubundaki ratlara insizyon sahası içerisinde lokal olarak 1 ml traneksamik asit (Tranexel®, 250 mg/5 ml, Haver Pharma İlaç A.Ş. İstanbul), kontrol grubuna ise yine insizyon sahası içerisinde lokal olarak 1 ml serum fizyolojik uygulandı (Şekil 24). Pansuman yapılarak herhangi bir immobilizasyon yöntemi kullanılmadan işlem sonlandırıldı (Şekil 25). Cerrahi öncesi veya sonrasında deneklere profilaktik antibiyotik verilmedi.



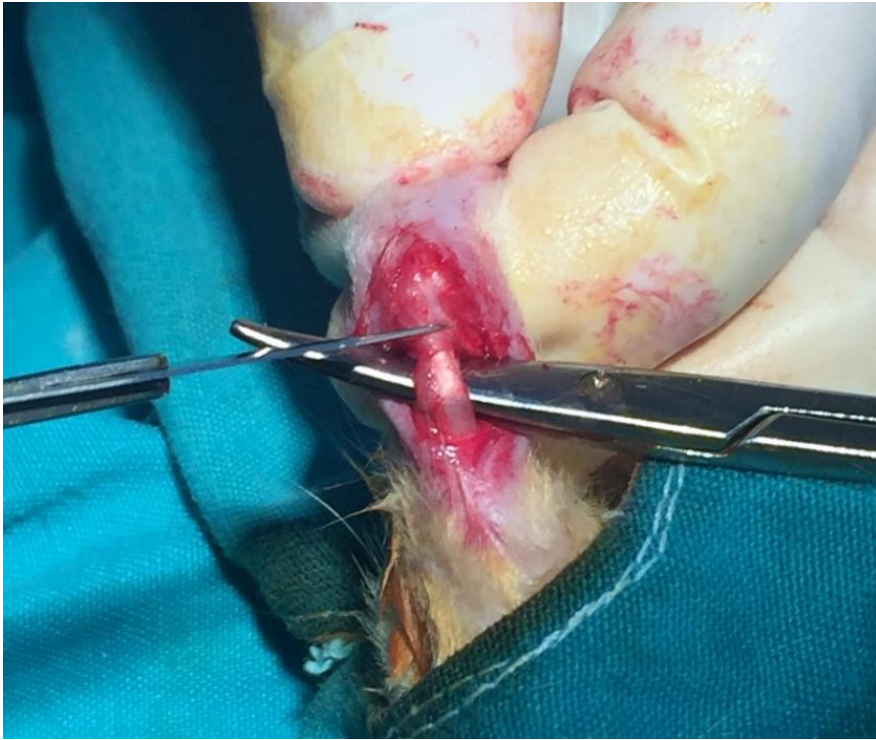
Şekil 15. Supin pozisyon ve cerrahi saha temizliği



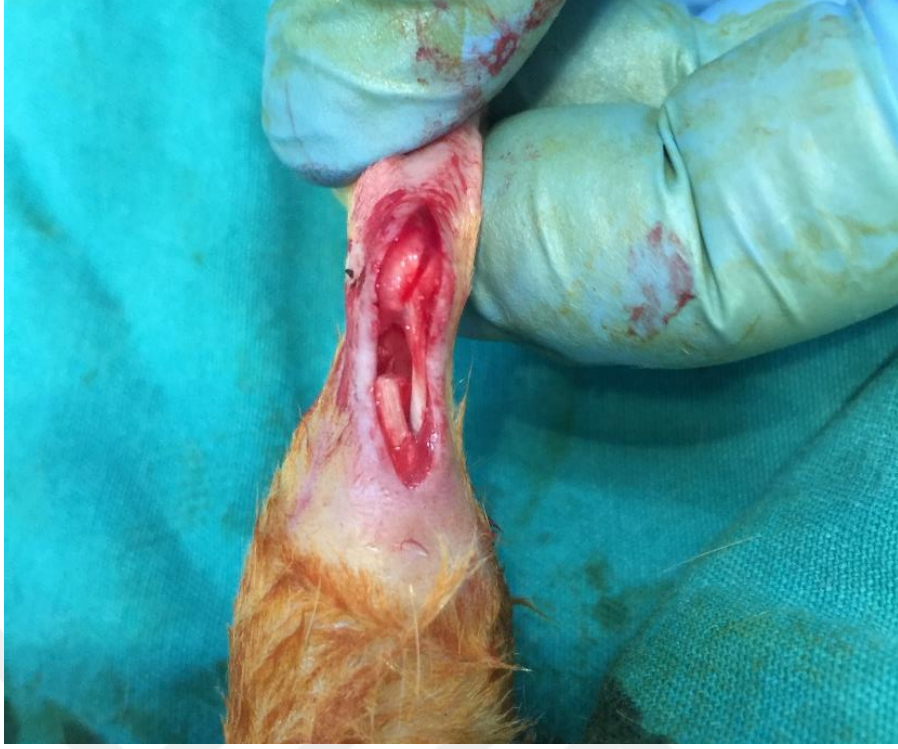Şekil 16. Ayakn dorsifleksiyona alınması ve aşil üzerinden cilt insizyonu



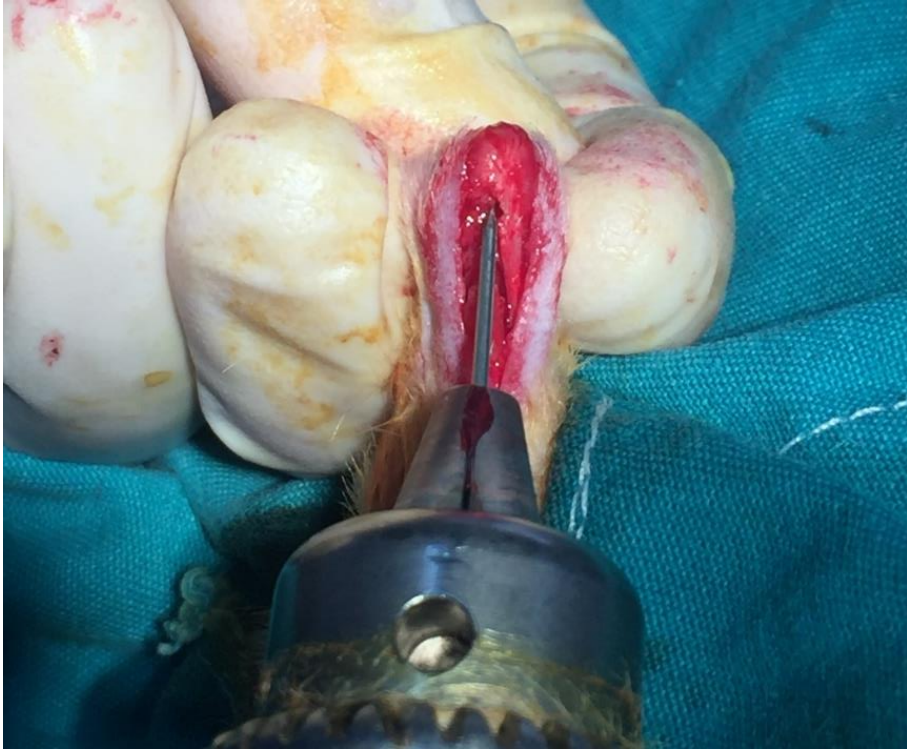
Şekil 17. Aşil ve plantaris tendonlarının diseksiyonu



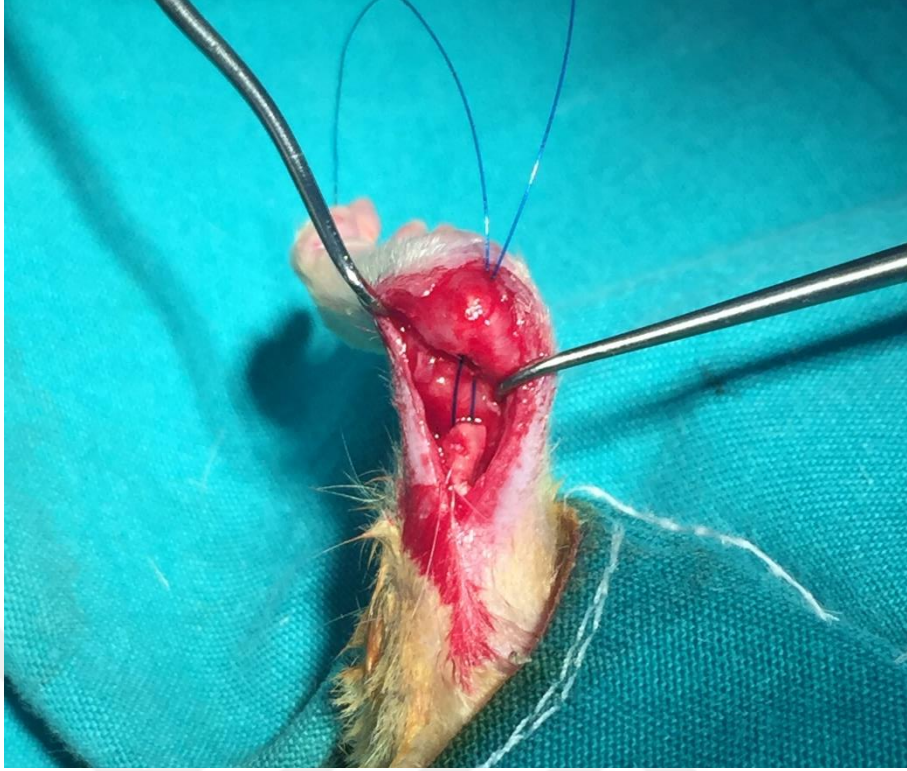
Şekil 18. Plantaris tendonunun korunarak aşil tendonunun kalkaneus yapışma noktasından kesilmesi



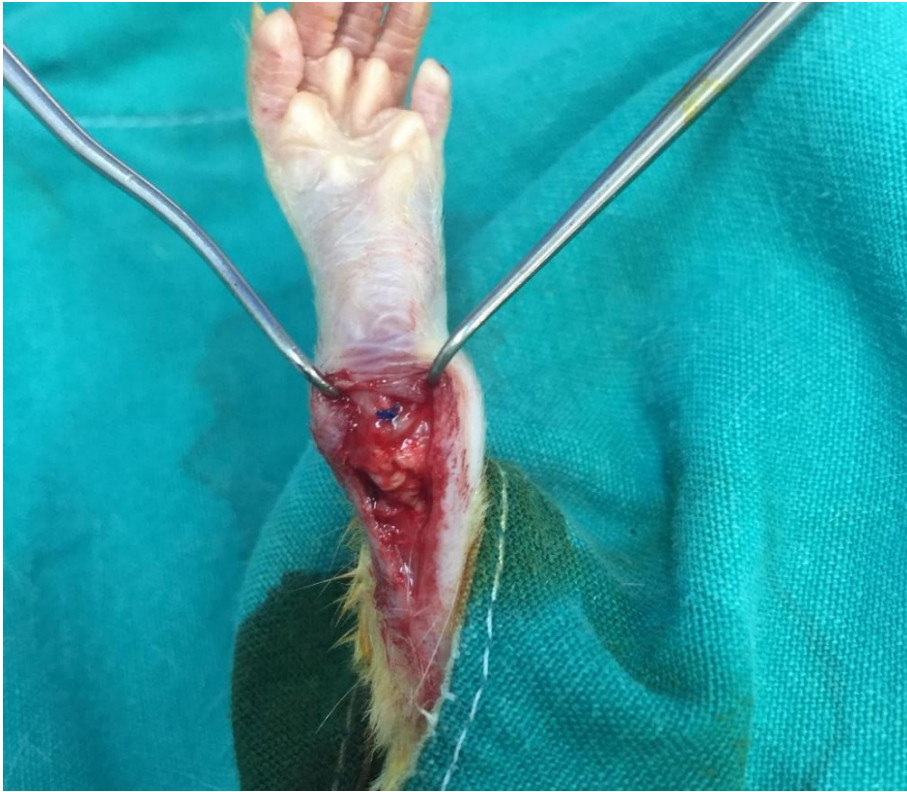Şekil 19. Aşil tendonunda oluşan gap ve sağlam plantaris tendonu



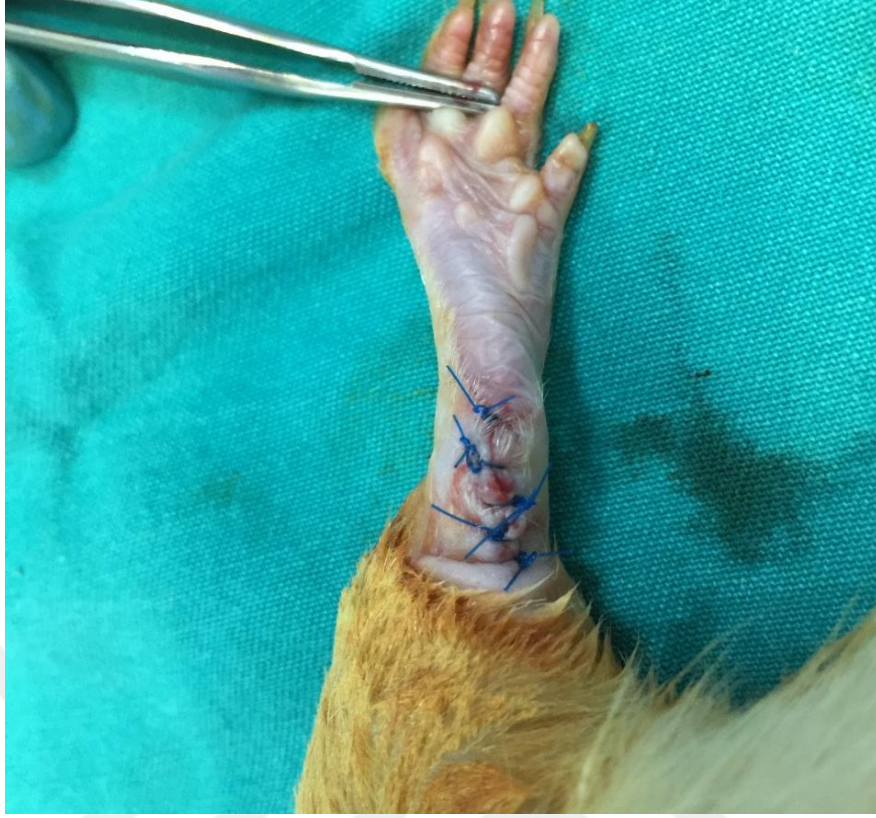Şekil 20. Kalkaneusa tünel açılması



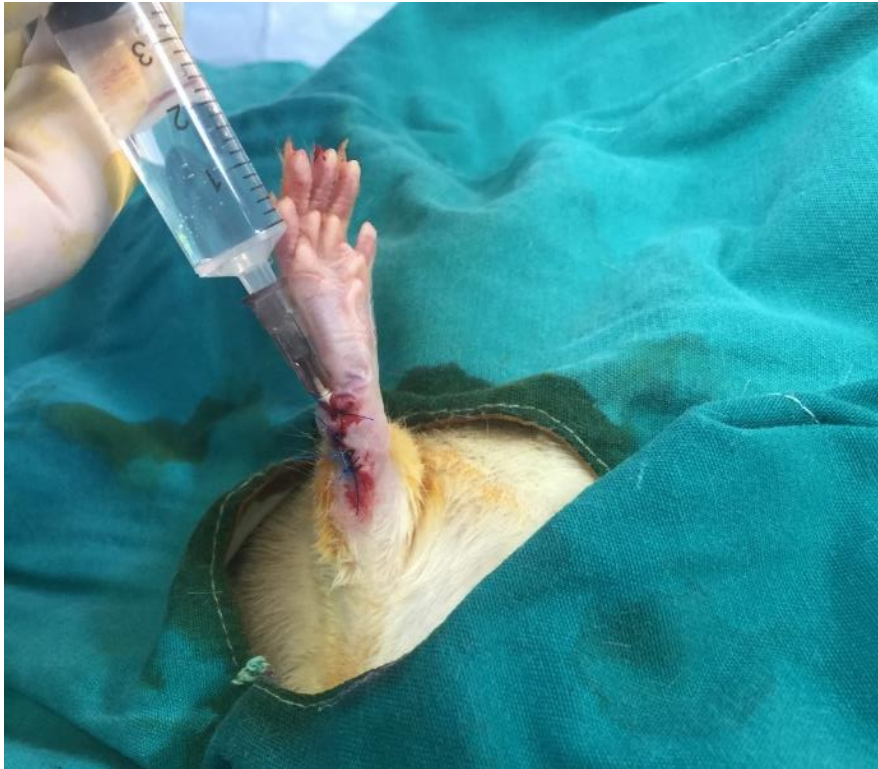Şekil 21. Modifiye kessler yöntemi ile aşil tendonunun suture edilmesi ve suturelerin tünelden geçirilmesi



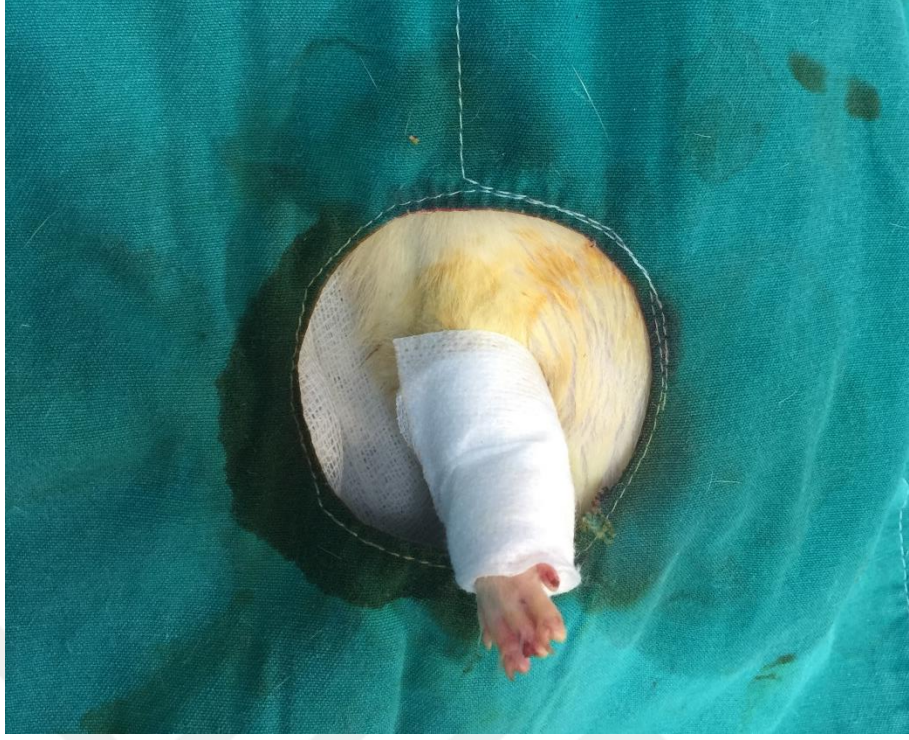Şekil 22. Pullout yöntemi ile tespitin sağlanması



Şekil 23. Cildin kapatılması



Şekil 24. İnsizyon sahası içerisinde 1 ml traneksamik asit enjeksiyonu



Şekil 25. Cerrahi sahanın pansuman ile kapatılması

3.3. Cerrahi Sonrası Takip

Cerrahi sonrası herhangi bir immobilizasyon yöntemi uygulanmayan deneklerin erken hareketlerine izin verildi. Postop 1. gün vizitinde tüm deneklerin pansumanlarını çıkarttıkları görüldü. 4 haftalık takip süresi boyunca herhangi bir yara yeri komplikasyonu, denek kaybı veya tendon rüptürüne bağlı hareket kısıtlılığı gözlenmedi. Tüm kafesler aynı oda içerisinde rutin oda sıcaklığı (22°, % 55-60 nem) ve beslenme programına (palet yem ve musluk suyu) alınarak muhafaza edildi (Şekil 26). Kafeslerin bakımları günlük olarak gerçekleştirildi.

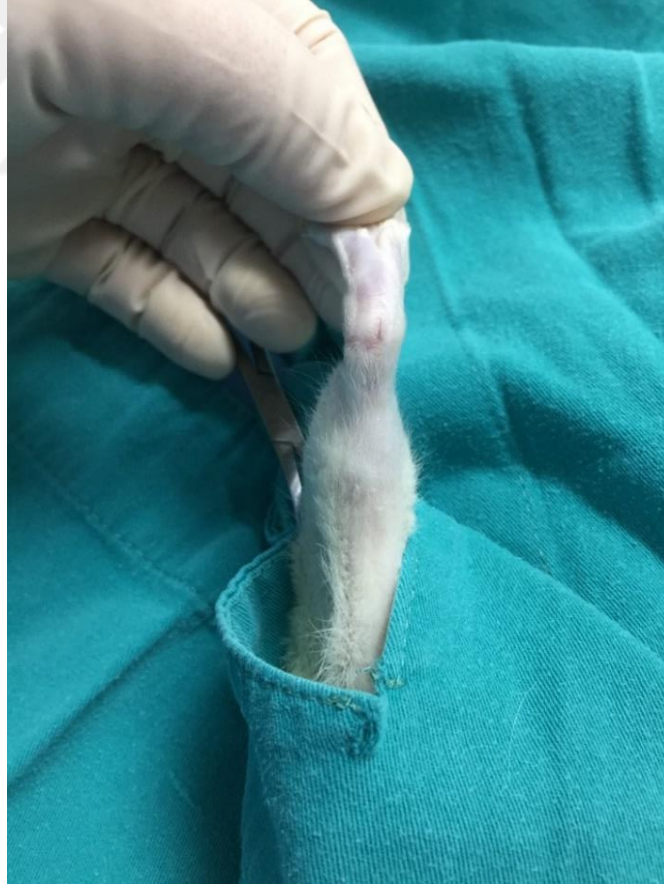

Şekil 26. Kafeslerin bulunduğu laboratuvar ortamı

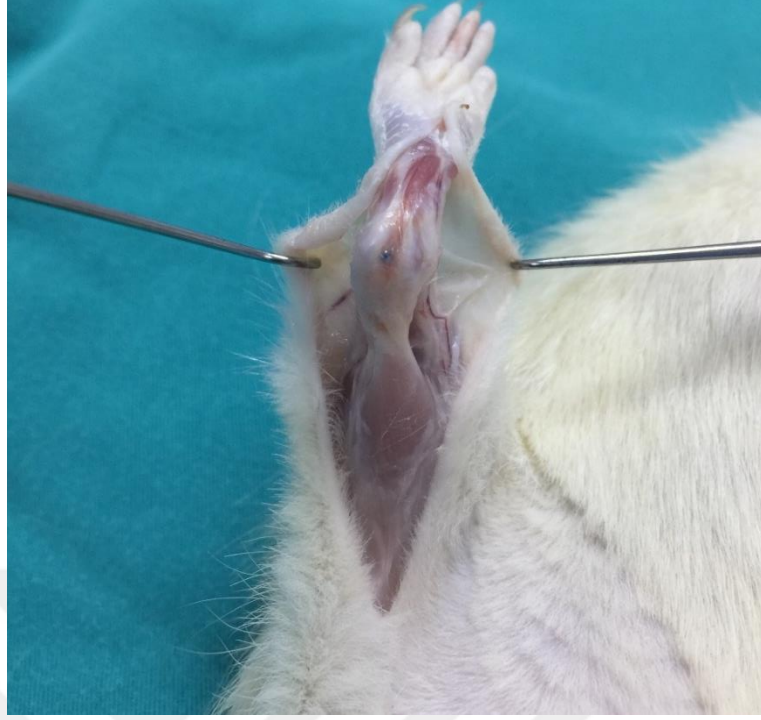3.4. Deneklerin Sakrifikasyonu ve Materyallerin Hazırlanması

Tüm denekler, ilk cerrahi girişimden 4 hafta sonra servikal dislokasyon yöntemiyle sakrifiye edildi. Hiçbir denekte insizyon bölgesinde komplikasyon ve sütür materyali saptanmadı (Şekil 27). Eski insizyon skarı üzerinden yeni insizyon yapıldı. Katlar geçilerek aşil tendonu ve kalkaneusa ulaşıldı. Tüm deneklerde aşil tendon-kalkaneus tamir bölgesinin iyileşmiş olduğu ve enfeksiyon bulgusunun olmadığı görüldü (Şekil 28). Hiçbir denekte tamir bölgesinde rüptür saptanmadı.

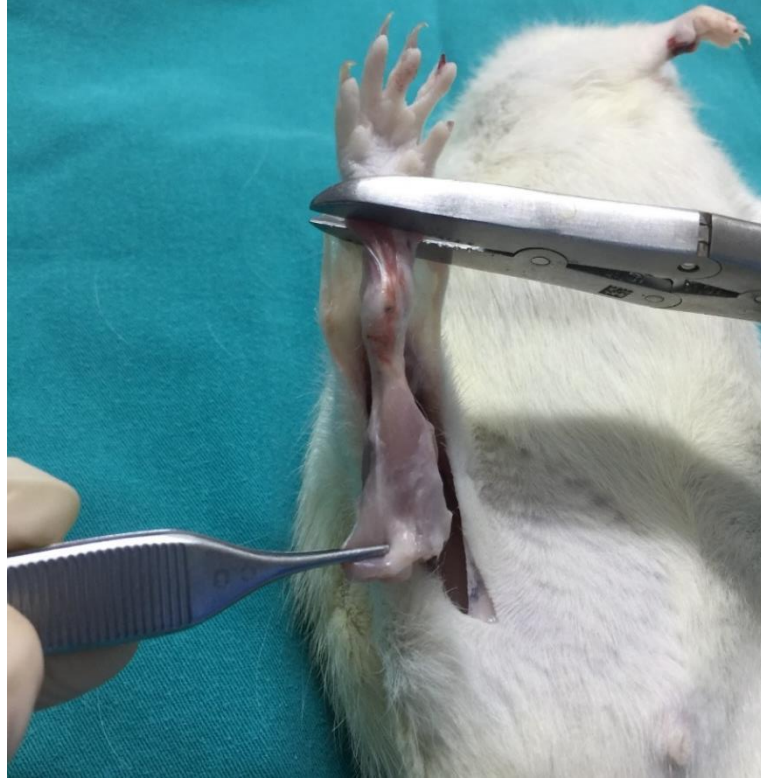Tendon-kemik birleşke tamir bölgesi korunacak şekilde distalde kalkaneus, ayak ve ayak bilek ekleminden kemik makası yardımıyla dezartiküle edildi. Proximalde gastrosoleus kas kompleksi diseke edilerek kesildi (Şekil 29). Her gruptaki spesmenler % 10' luk nötral formol solüsyonu içeren gazlı bezlere alındı. Eşit sayıda ve rastgele olarak biyomekanik ve histopatolojik gruplar oluşturuldu (Şekil 31).



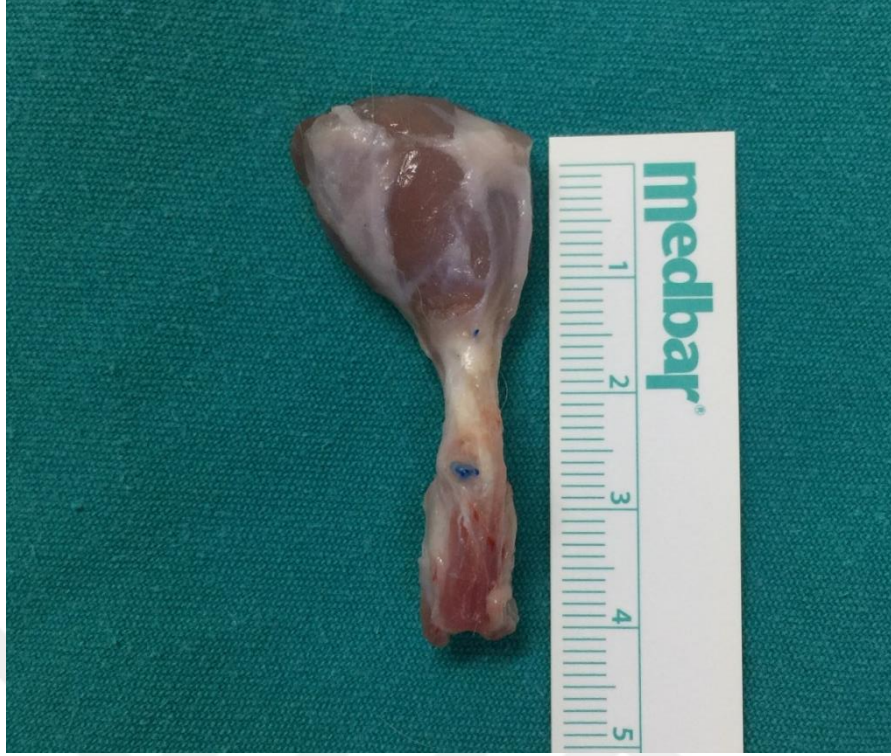Şekil 27. 4. haftada insizyon sahasında herhangi bir sütür materyali izlenmiyor ve yaranın tamamen iyileştiği gözleniyor



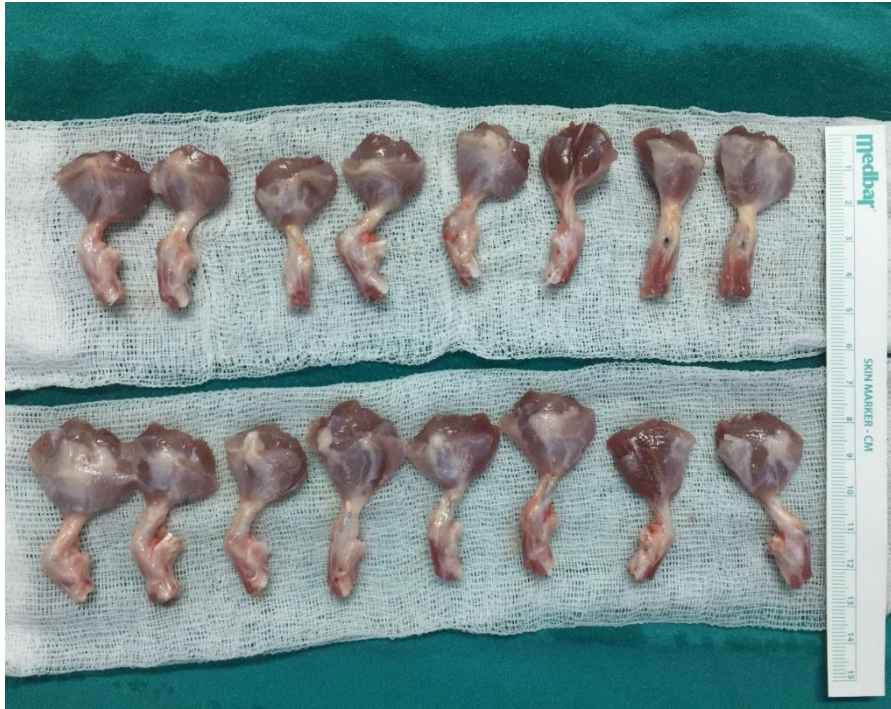Şekil 28. Sakrifikasyon sonrası tamamen iyileştiği gözlenen aşil tendon-kemik birleşkesi



Şekil 29. Aşil tendon-kemik birleşkesinin proksimal ve distaldeki yapılardan ayrıştırılması



Şekil 30. Çıkarılmış aşil tendon-kemik birleşkesi



Şekil 31. % 10' luk nötral formol içeren gazlı bezlere alınmış spesmenler

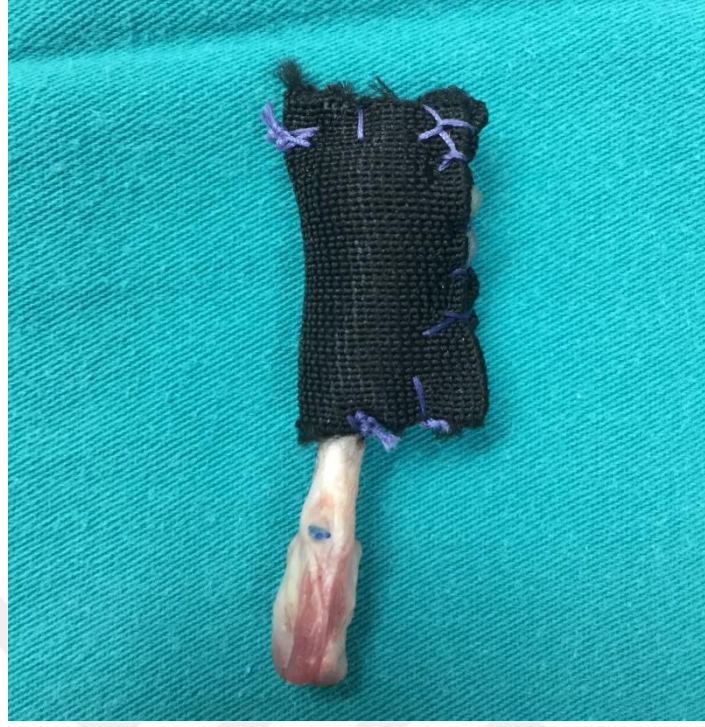3.5. Biyomekanik Değerlendirme

Sakrifikasyon işlemi sonrası elde edilen 1. ve 3. gruptaki spesmenler biyomekanik test için hazırlandı: Spesmenlerin gastrosoleus kas komplekslerinin çekme esnasında cihazdan ayrılmaması için etraflarına kaymayı engelleyecek şekilde 1,5 cm genişliğinde esnek olmayan bir kumaş sarıldı ve kas kompleksine sütüre edildi (Şekil 32). Hazırlanan spesmenler % 10 formol solüsyonlu ıslak gazlı bez içerisinde biyomekanik çalışmanın yapılacağı Çukurova Üniversitesi Diş Hekimliği Fakültesi Araştırma Laboratuvarı' na götürüldü.

Testler, Testometric(M500-50CT, İngiltere) cihaz yardımıyla 10 mm/dk hızında gerçekleştirildi (Şekil 33). Cihazın alt ucuna kemik fragman, üst ucuna ise gastrosoleus kas kompleksi cihaz çekme aksına paralel olacak şekilde yerleştirildi (Şekil 34). Tendon-kemik birleşke yerinden kopma izleninceye kadar işleme devam edildi (Şekil 35). Maksimum yüklenme, maksimum gerilme ve maksimum noktadaki uzama parametreleri kayıt altına alındı.

Biyomekanik çekme testi parametreleri:


- **Maksimum Yük:** Numunenin kopana kadar uzatılması esnasında (çekme testi esnasında) kopmadan taşıyabildiği maksimum kuvvete (yüke) maksimum çekme kuvveti (yükü) denir. Birimi Newton (N)'dur.
- **Maksimum Gerilme:** Numunenin kopana kadarki en yoğun gerilime ulaştığı değerdir. Birim alana uygulanan kuvvet gerilimi gösterir.
- **Maksimum Noktadaki Uzama:** Numunenin çekme testi esnasında kopmadan esneyebildiği maksimum uzama miktardır. Birimi milimetre (mm)' dir.



Şekil 32. Kaymayı engelleyecek şekilde gastrosoleus kas kompleksinin hazırlanması



Şekil 33. Biyomekanik çalışmanın gerçekleştirileceği testometric cihaz



Şekil 34. Spesmenin testometric cihaza yerleştirilmesi



Şekil 35. Tendon-kemik birleşkesinin kopma anı

3.6. Histopatolojik Deęerlendirme

Sakrifikasyon iřlemi sonrasında elde edilen 2. ve 4. gruptaki spesmenler % 10' luk n6tral formol solusyonu ierisine konuldu. Her bir spesmen ukurova niversitesi Tıp Fak6ltesi Patoloji Anabilim Dalı laboratuvarında k6r bir patolog tarafından makroskopik olarak incelendi ve bloklandı. Bir gecelik tespit ve doku takip iřleminden sonra bloklar parafinlenerek kesit alma iřlemine geildi. 4 mikronluk kesitler alındı ve Hematoksilen&Eosin (HE), Alcian blue ve Masson's Trikrom ile boyandı. Preparatların her biri Bonar (Tablo 2), Movin (Tablo 3) ve Nourissat (Tablo 4) tendon-kemik birleřim yeri skorlama sistemleri parametrelerine g6re deęerlendirildi. Preparatlar, Olympus (Model U-DO3, Japonya) marka mikroskop ile deęerlendirildi. Deęerlendirme tek bir patolog tarafından k6r bir řekilde yapıldı. Deęerlendirme esnasında Nikon (Digital Sight DS-L3, Japonya) marka fotoęraf makinesi ile mikroskobik kesitler fotoęraflandırıldı.

Tablo 2. Bonar skollama sistemi⁸³

| Skor | 0 | 1 | 2 | 3 |
|--|---|---|--|--|
| Tenosit | Iřık mikroskopunda belirgin sitoplazma olmadan uzun ięsi ekirdek | Belirgin sitoplazma olmadan ekirdeęin yuvarlaklařması | Bir miktar grlebilir sitoplazma ile birlikte ekirdeęin yuvarlaklıęının ve boyutunun artması | Yuvarlak ve byk ekirdek ile birlikte bol miktarda stoplazma ve Lakna oluřumu |
| Zemin maddesi (alcain mavisi ve kolloidal demir lekeleri) | Boyanma yok | Lifler arasında boyanabilir msin mevcut ancak demetler hala ayırık | Lifler arasında boyanabilir msin mevcut ancak demetlerin sınırları kaybolmuř | Gze arpmayan kollajen boyama ile birlikte bol miktarda msin |
| Kollajen (polarize ıřıklı veya ıřıksız) | Normal yapıda kollajen, homojen polarizasyon | Demetler korunmuř, lifler ayrılmıř, azalmıř polarizasyon | Demetlerin sınırlarının kaybı, ayrılmıř lifler, polarizasyon kaybı | Yapısal kayıp ile birlikte kollajen liflerinin tamamen ayrılması |
| Vasklarite | Demetler arasında belirgin olmayan kan damarları | Ara sıra kılcal kmeler, 10'luk bytmede sahada 1'den az kapiller | 10'luk bytmede sahada 1-2 arası kapiller | 10'luk bytmede sahada 2' den fazla kapiller |

Tablo 3. Movin skorlama sistemi⁸⁴

| Skor | 0 | 1 | 2 | 3 |
|-------------------------------------|--------|------------------|-----------------|---------------------|
| Fibril Yapısı | Normal | Hafif Anormal | Orta Anormal | Belirgin Anormal |
| Fibril Düzeni | Normal | Hafif Anormal | Orta Anormal | Belirgin Anormal |
| Çekirdek Yuvarlaklığı | Normal | Hafif Anormal | Orta Anormal | Belirgin Anormal |
| Hücrel Değişiklik | Normal | Hafif Anormal | Orta Anormal | Belirgin Anormal |
| Vaskülarite Artışı | Normal | Hafif Anormal | Orta Anormal | Belirgin Anormal |
| Kollajen Boyanmasında Azalma | Normal | Hafif Anormal | Orta Anormal | Belirgin Anormal |
| Hyalinizasyon | Normal | Hafif Anormal | Orta Anormal | Belirgin Anormal |
| GAG İçeriği | Normal | Hafif Anormal | Orta Anormal | Belirgin Anormal |

Tablo 4. Nourissat tendon-kemik birleşkesi skorlaması⁸⁵

| Skor | 1 | 2 | 3 | 4 |
|--|-----------|------------------|-----------------------|---------------------------|
| Tendon-kemik birleşkesindeki hücre miktarı | yok | Kümeler halinde | Geniş alanlarda | Birleşkeyi sarmış durumda |
| Tendon-kemik birleşkesindeki Tip 2 kollajen miktarı | < % 25 | % 25-50 | % 50-75 | >% 75 |
| GAG içeriği | Yok | Dar alanda | Geniş alanda | Birleşkeyi sarmış durumda |
| Kollajen organizasyonu | Yok | Yamalar şeklinde | Dar alanda | Birleşkeyi sarmış durumda |
| Kondrosit organizasyonu | Hücre yok | Az sayıda hücre | Kümeler halinde hücre | Sütunlar halinde |

Cook ve ark. yaptıkları çalışmada Bonar Skalasını belirtmişlerdir. Bu skalada 4 parametre yer almıştır ve bu parametrelere göre normal doku yapısı 0 puan (çok iyi), anormal doku yapısı ise 12 puan (çok kötü) arasında değerlendirilmiştir (Tablo 2).⁸³ Movin ve ark.'nın yapmış oldukları çalışmada belirttikleri skalada ise 8 parametre yer almıştır ve bu parametrelere göre normal doku yapısı 0 puan (çok iyi), anormal doku yapısı ise 24 puan (çok kötü) arasında değerlendirilmiştir (Tablo 3).^{84,86}

Nourissat ve ark. çalışmalarında kullandıkları tendon-kemik birleşkesi histolojik analiz skalasına göre yeni entezis dokusunun kalitesini Tip 2 kollajen, GAG içeriği, kollajen ve kondrosit organizasyonu belirlemektedir ve doğal entezis dokusu her zaman çift kör çalışmalarda 16 puan almıştır.⁸⁵ Anormal doku yapısı ise 4 puan (çok kötü) almıştır (Tablo 4).⁸⁵

3.7. Çalışmanın İstatistik Metodu

Verilerin istatistiksel analizinde SPSS 25,0 paket programı kullanıldı. Kategorik ölçümler sayı ve yüzde olarak, sürekli ölçümlerse ortalama ve standart sapma (gerekli yerlerde ortanca ve minimum-maksimum) olarak özetlendi. Gruplar arasında sürekli ölçümlerin karşılaştırılmasında dağılımlar kontrol edildi, parametrik dağılım ön şart varsayımı sağlanmadığından Mann Whitney U testi kullanıldı. Değişkenler arasındaki korelasyon Spearman'ın korelasyon katsayısı ile belirlendi. Korelasyon katsayısı değerlendirmesi $r \geq 0,91$ ise değişkenler arasında yüksek korelasyon var; $0,90 \leq r < 0,71$ ise değişkenler arasındaki korelasyon iyi; $0,70 \leq r < 0,51$ ise değişkenler arasındaki korelasyon orta düzeyde; $0,50 \leq r < 0,31$ ise değişkenler arasındaki korelasyon düşük; $r \leq 0,3$ ise değişkenler arasındaki korelasyon yok olarak yorumlanmaktadır. Tüm testlerde istatistiksel önem düzeyi 0,05 olarak alındı.

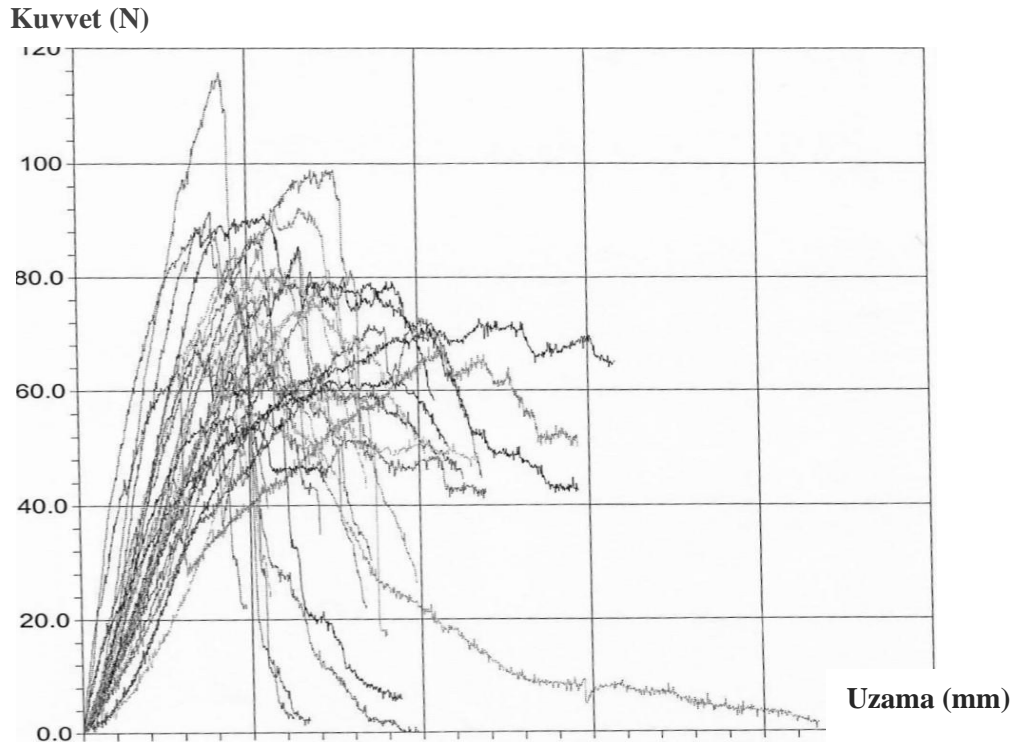
4. BULGULAR

4.1. Çalışmanın Biyomekanik Sonuçları

Sakrifikasyon işlemi sonrası oluşturulan 1. (TA) ve 3. (SF) gruptaki spesmenlerin aynı gün içerisinde Testometric (M500-50CT, İngiltere) cihaz ile biyomekanik testleri yapıldı ve veriler kayıt altına alındı (Şekil 36, Tablo 5). 1. grupta; maksimum noktadaki uzama median değeri 5326 mm, maksimum yük median değeri 7700 N, maksimum gerilme median değeri 7609,5 olarak saptandı. 3. grupta; maksimum noktadaki uzama median değeri 5101 mm, maksimum yük median değeri 8460 N, maksimum gerilme median değeri 7287,5 olarak saptandı (Tablo 6).

1. (TA) grupta 10 spesimde tendon-kemik birleşkesinden kopma görülürken, 6 spesimde gözle görülebilir kopma gerçekleşmedi. 3. (SF) grupta ise 11 spesimde tendon-kemik birleşkesinden kopma görülürken, 5 spesimde gözle görülebilir kopma gerçekleşmedi.

Gruplar arasında; maksimum noktadaki uzama, maksimum yüklenme, maksimum gerilme parametreleri ve kopma yeri açısından istatistiksel olarak anlamlı farklılık saptanmadı ($p=0,558$ $p=0,775$ $p=0,558$ $p=1,00$).



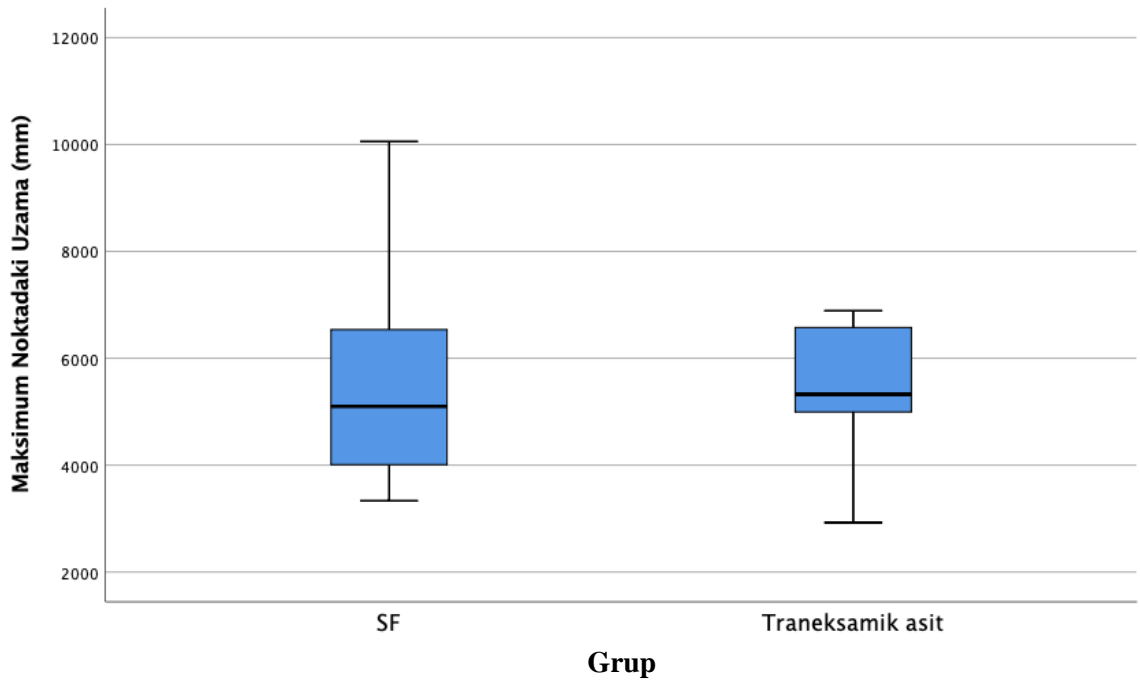
Şekil 36. Biyomekanik test sonuçlarının grafiği

Tablo 5. Biyomekanik test sonuçları

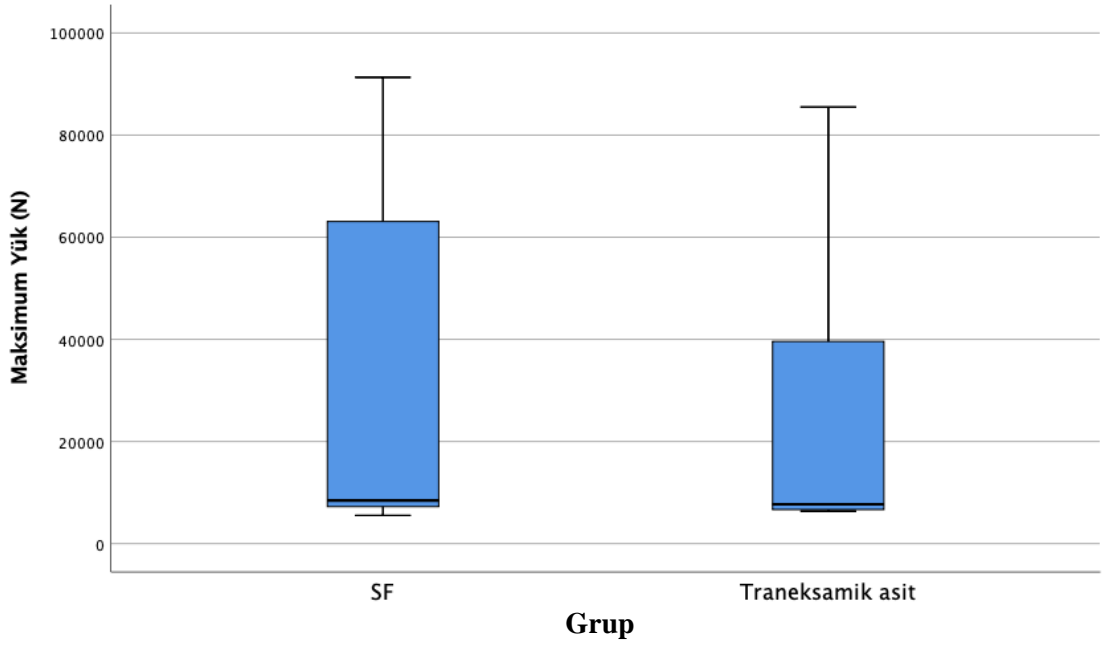
| Test No | Uzama@ | Uzama | Enerji | Kuvvet@ | Kuvvet | Gerilme@ | Gerilme |
|----------------|---------------|--------------|---------------|----------------|---------------|-----------------|----------------|
| | Kırılma | @ Pik | Kırılma | Kırılma | @Pik | Kırılma | @ Pik |
| | (mm) | (mm) | (N.m) | (N) | (N) | | |
| 1 | 6.640 | 4.079 | 0.1855 | 2.300 | 57.00 | 9.486 | 5.827 |
| 2 | 14.651 | 10.330 | 0.6538 | 50.200 | 67.60 | 20.930 | 14.757 |
| 3 | 14.671 | 5.527 | 0.9019 | 42.500 | 91.30 | 20.959 | 7.896 |
| 4 | 8.366 | 6.619 | 0.3334 | 22.400 | 75.20 | 11.951 | 9.456 |
| 5 | 5.556 | 4.601 | 0.1926 | 24.900 | 69.20 | 7.937 | 6.573 |
| 6 | 11.808 | 10.056 | 0.5572 | 44.700 | 72.90 | 16.869 | 14.366 |
| 7 | 6.514 | 4.909 | 0.3048 | 60.100 | 77.10 | 9.306 | 7.013 |
| 8 | 10.465 | 6.532 | 0.5871 | 58.300 | 85.50 | 14.950 | 9.331 |
| 9 | 11.935 | 5.525 | 0.5181 | 42.200 | 63.60 | 17.050 | 7.893 |
| 10 | 10.263 | 5.878 | 0.5450 | 46.300 | 81.90 | 14.661 | 8.397 |
| 11 | 11.250 | 5.695 | 0.5122 | 44.600 | 64.20 | 16.071 | 8.136 |
| 12 | 9.859 | 6.550 | 0.5121 | 26.400 | 92.40 | 14.084 | 9.357 |
| 13 | 15.802 | 11.807 | 0.8353 | 65.100 | 72.70 | 22.574 | 16.867 |
| 14 | 5.508 | 4.235 | 0.3529 | 39.500 | 115.80 | 7.869 | 6.050 |
| 15 | 8.197 | 6.381 | 0.3786 | 59.700 | 74.00 | 11.710 | 9.116 |
| 16 | 6.265 | 5.085 | 0.2955 | 53.400 | 86.80 | 8.950 | 7.264 |
| 17 | 7.285 | 4.675 | 0.3888 | 58.000 | 85.30 | 10.407 | 6.679 |
| 18 | 7.199 | 3.584 | 0.2922 | 45.300 | 55.40 | 10.284 | 5.120 |
| 19 | 8.646 | 6.891 | 0.6430 | 48.500 | 98.90 | 12.351 | 9.844 |
| 20 | 8.422 | 6.801 | 0.3323 | 42.800 | 75.70 | 12.031 | 9.716 |
| 21 | 4.831 | 2.925 | 0.2004 | 21.900 | 64.00 | 6.901 | 4.179 |
| 22 | 8.954 | 6.521 | 0.4392 | 17.200 | 83.90 | 12.791 | 9.316 |
| 23 | 10.852 | 9.175 | 0.5182 | 50.300 | 62.30 | 15.503 | 13.107 |
| 24 | 11.794 | 4.610 | 0.3001 | -2.700 | 77.50 | 16.849 | 6.586 |
| 25 | 11.734 | 4.541 | 0.6151 | 47.600 | 79.80 | 16.763 | 6.487 |
| 26 | 7.035 | 5.385 | 0.2854 | 34.900 | 67.80 | 10.050 | 7.693 |
| 27 | 7.146 | 3.333 | 0.3285 | 47.900 | 69.10 | 10.209 | 4.761 |
| 28 | 9.361 | 3.552 | 0.3171 | 6.000 | 67.30 | 13.373 | 5.074 |
| 29 | 8.533 | 5.268 | 0.3221 | 30.300 | 68.60 | 12.190 | 7.526 |
| 30 | 7.787 | 5.239 | 0.3230 | 42.900 | 65.30 | 11.124 | 7.484 |
| 31 | 6.176 | 3.938 | 0.2917 | 2.500 | 91.60 | 8.823 | 5.626 |
| 32 | 21.585 | 5.134 | 0.5261 | 1.500 | 76.50 | 30.836 | 7.334 |

Tablo 6. Biyomekanik sonuçların istatistiksel analizi

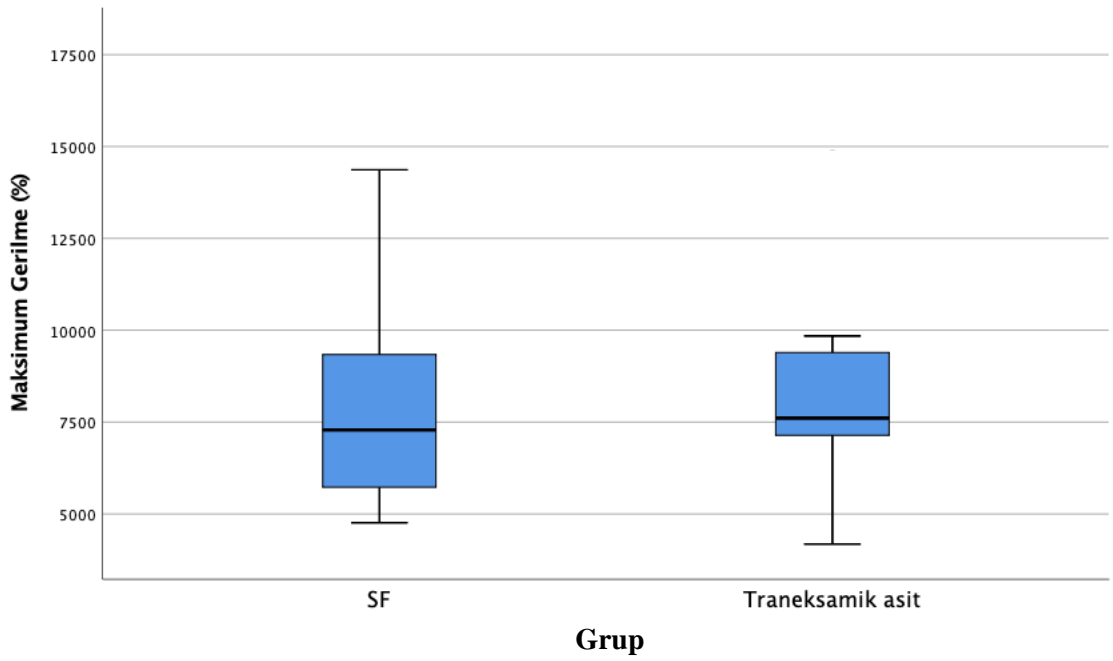
| | SF (n=16) | | Traneksamik asit (n=16) | | p |
|--------------------------------------|-----------|------------|-------------------------|------------|--------------|
| | Median | Min-Maks | Median | Min-Maks | |
| Maksimum Noktadaki Uzama (mm) | 5101 | 3333-10056 | 5326 | 2925-11807 | 0,558 |
| Maksimum Yük (N) | 8460 | 5540-91300 | 7700 | 6360-85500 | 0,775 |
| Maksimum Gerilme (%) | 7287,5 | 4761-14366 | 7609,5 | 4179-16867 | 0,558 |



Şekil 37. Maksimum noktadaki uzamanın şematik görünümü



Şekil 38. Maksimum yüklenmenin şematik görünümü



Şekil 39. Maksimum gerilmenin şematik görünümü

4.2. Çalışmanın Histopatolojik Sonuçları

Sakrifikasyon işlemi sonrası oluşturulan 2. (TA) ve 4. (SF) gruptaki spesmenlerin histopatolojik değerlendirmesinde; TA grubunda fibril yapısının, kondrosit ve kollajen diziliminin daha düzenli olduğu, tenosit hücrelerinin ve hücre çekirdeğinin normale yakın olduğu, sellülarite artışının olmadığı, vaskülarite artışının eşlik etmediği, hiyalinizasyonun ve GAG içeriğinin daha az olduğu izlendi.

Bonar skorlamasına göre; 2. (TA) ve 4. (SF) gruplar arasında kollajen, vaskülarite ve bonar skoru açısından istatistiksel olarak anlamlı farklılık saptandı ($p=0,008$ $p=0,004$ $p=0,003$). TA grubunda vaskülarite, kollajen ve bonar skorunun, SF grubuna göre daha düşük olduğu saptandı (Tablo 7).

Tablo 7. Bonar skorlamasının istatistiksel analizi

| | SF | | Traneksamik asit | | p |
|----------------------|------------|--------------------|------------------|--------------------|--------------|
| | Ortalama | Ortanca (Min-Maks) | Ortalama | Ortanca (Min-Maks) | |
| Tenosit | 2,2 | 2(1-3) | 1,5 | 1,00 | 0,051 |
| Zemin Maddesi | 2,0 | 2(1-3) | 1,7 | 2(1-3) | 0,305 |
| Kollajen | 2,1 | 2(0-3) | 1,1 | 1(0-3) | 0,008 |
| Vaskülarite | 2,9 | 3(2-3) | 2,0 | 2(1-3) | 0,004 |
| Bonar skoru | 9,2 | 10(5-12) | 6,3 | 6(3-12) | 0,003 |

Movin skorlamasına göre; 2. (TA) ve 4. (SF) gruplar arasında vaskülarite artışı, kollajen boyanmasındaki azalma, hiyalinizasyon ve movin skoru açısından istatistiksel olarak anlamlı farklılık saptandı ($p=0,004$ $p=0,047$ $p=0,014$ $p=0,023$). TA grubunda vaskülarite artışı, kollajen boyanmasındaki azalma, hiyalinizasyon ve movin skorunun, SF grubuna göre daha düşük olduğu saptandı (Tablo 8).

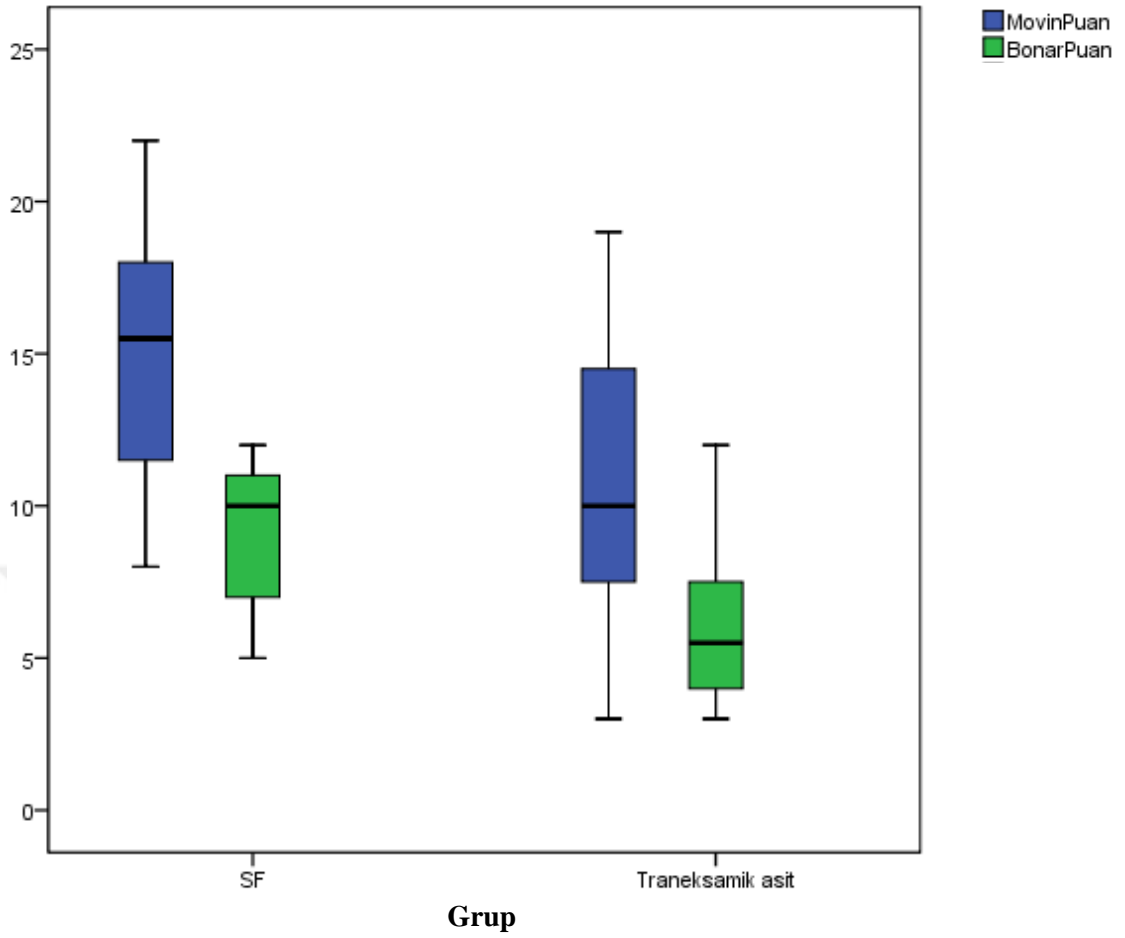
Tablo 8. Movin skorlamasının istatistiksel analizi

| | SF | | Traneksamik asit | | p |
|-------------------------------------|-------------|--------------------|------------------|--------------------|--------------|
| | Ortalama | Ortanca (Min-Maks) | Ortalama | Ortanca (Min-Maks) | |
| Fibril Yapısı | 1,9 | 2(1-3) | 1,4 | 1(0-3) | 0,210 |
| Fibril Düzeni | 1,9 | 2(1-3) | 1,4 | 1(0-3) | 0,210 |
| Çekirdek Yuvarlaklığı | 1,7 | 2(1-3) | 1,1 | 1(0-2) | 0,073 |
| Hüresel Değişiklik | 1,7 | 2(1-3) | 1,4 | 1(0-2) | 0,341 |
| Vaskülarite Artışı | 2,9 | 3 (2-3) | 2,0 | 2(1-3) | 0,004 |
| Kollajen Boyanmasında Azalma | 1,7 | 2 (1-2) | 1,2 | 1(0-2) | 0,047 |
| Hyalinizasyon | 1,2 | 1(0-2) | 0,6 | 0(0-2) | 0,014 |
| Movin GAG İçeriği | 2,0 | 2(1-3) | 1,7 | 2(1-3) | 0,305 |
| Movin skoru | 14,9 | 15(8-22) | 10,8 | 10(3-19) | 0,023 |

Nourissat tendon-kemik birleşke skorlamasına göre; birleşkedeki hücre miktarı, GAG içeriği ve kollajen organizasyonu açısından gruplar arasında istatistiksel olarak anlamlı farklılık saptandı (p=0,032 p=0,026 p=0,043). TA grubunda hücre miktarı ve GAG içeriği anlamlı olarak düşük, kollajen organizasyonu anlamlı olarak yüksek saptandı (Tablo 9).

Tablo 9. Nourissat skorlamasının istatistiksel analizi

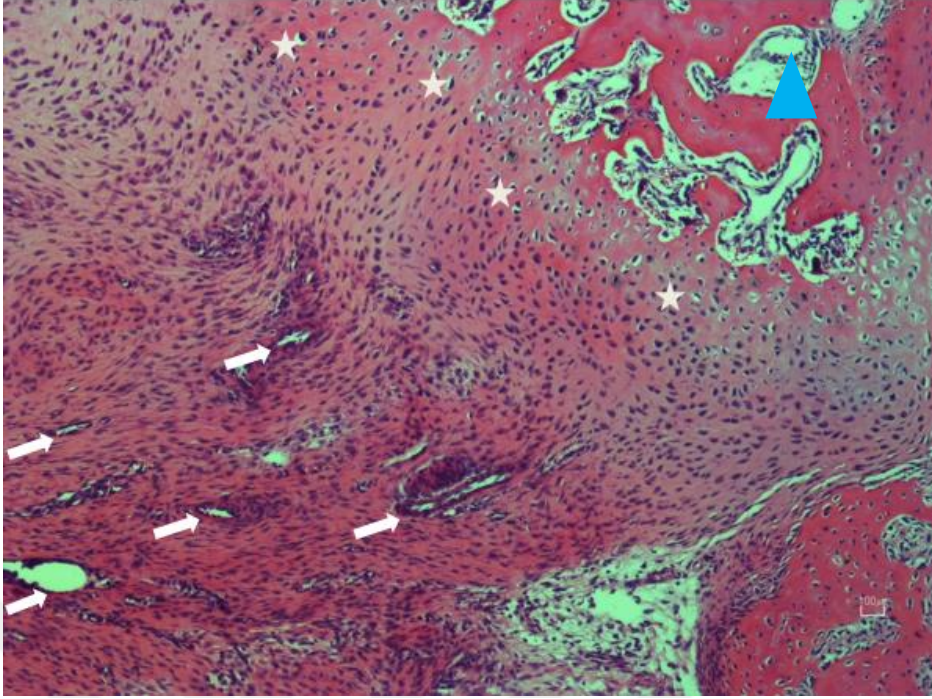
| | SF | | Traneksamik asit | | p |
|--------------------------------|----------|--------------------|------------------|--------------------|--------------|
| | Ortalama | Ortanca (Min-Maks) | Ortalama | Ortanca (Min-Maks) | |
| Bileşkedeki Hücre | 2,6 | 3(2-3) | 1,9 | 2(1-4) | 0,032 |
| GAG içeriği | 2,7 | 3(2-3) | 2,2 | 2(1-3) | 0,026 |
| Kollajen Organizasyonu | 2,4 | 2(2-3) | 3,0 | 3(2-4) | 0,043 |
| Kondrosit organizasyonu | 2,8 | 3(2-4) | 3,2 | 3(1-4) | 0,086 |



Şekil 40. Bonar ve Movin skoru sonuçlarının gruplara göre dağılımı

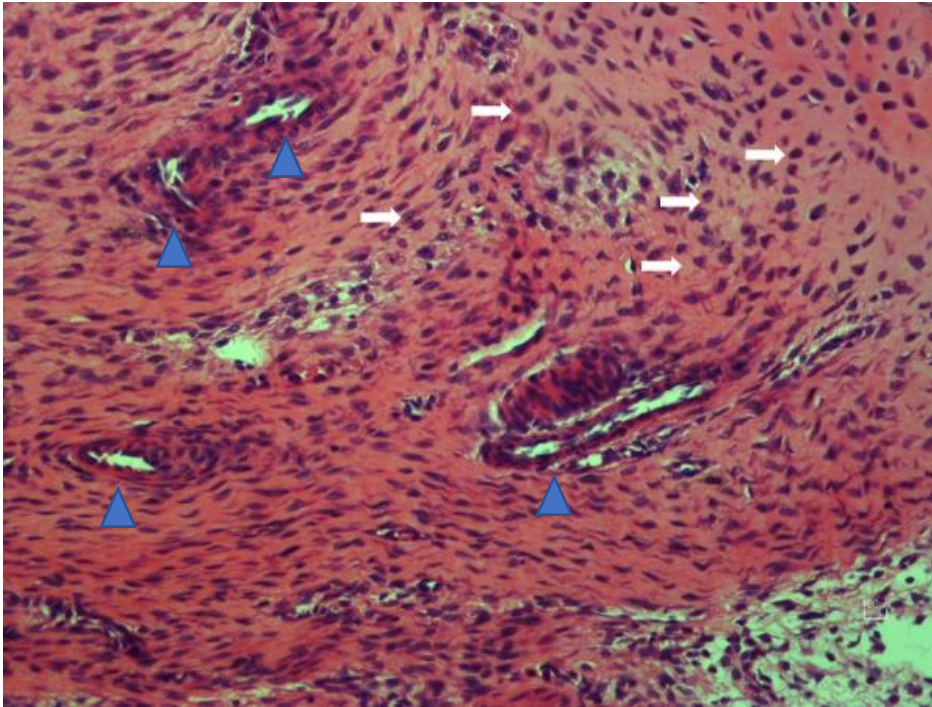
Değişkenler arasındaki korelasyona bakıldığında;

SF grubunda, Movin ile Bonar skorlaması arasında istatistiksel olarak anlamlı pozitif yönlü yüksek bir korelasyon elde edilmiştir ($r=0,79$ $p=0,0001$). Traneksamik Asit grubunda da Movin ile Bonar skorlaması arasında istatistiksel olarak anlamlı pozitif yönlü yüksek bir korelasyon elde edilmiştir ($r=0,83$ $p=0,0001$).



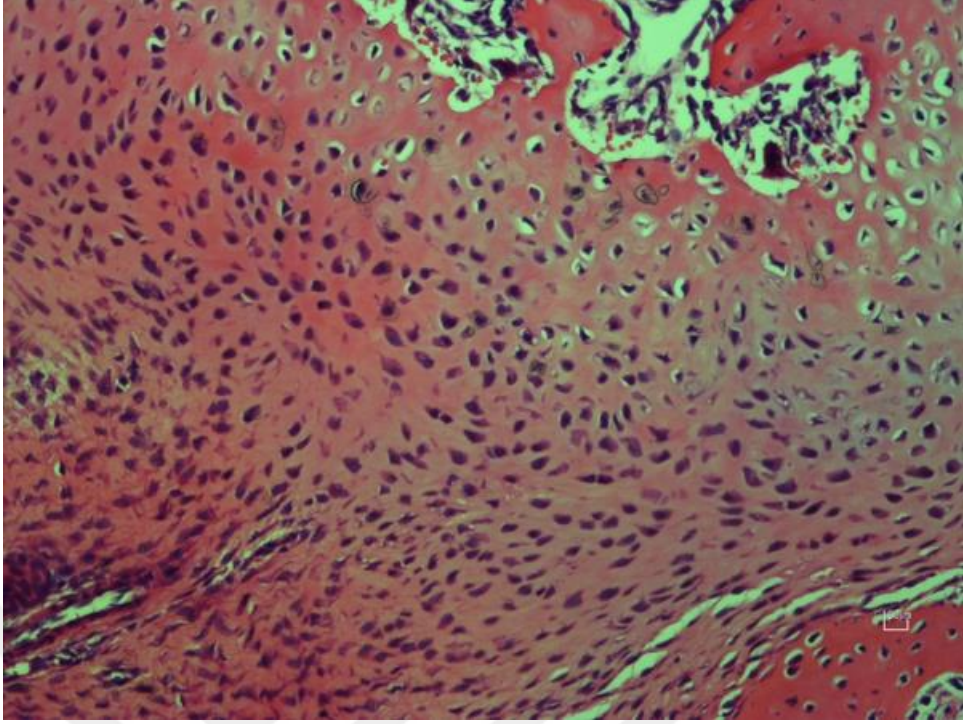
Şekil 41. SF grubu histolojik preparatı, Hematoksilen&Eozin, X100

Sağ üstte rejeneratif değişiklikler gösteren matür kemik dokusu ve endokral ossifikasyon alanları izlenmektedir (mavi üçgen). Tendon-kemik birleşkesinde hücresellikte artış, kondrositlerde immatür görünüm, disorganize yapı (yıldız işareti), nükleer yuvarlaklaşma, sitoplazmada eozinofili ve damar proliferasyonu (beyaz ok) izlenmektedir.



Şekil 42. SF grubu histolojik preparatı, Hematoksilen&Eozin, X200

Tenosit nükleuslarında yuvarlaklaşma (ok işareti) ve artmış vaskülarite izlenmektedir (mavi üçgen).



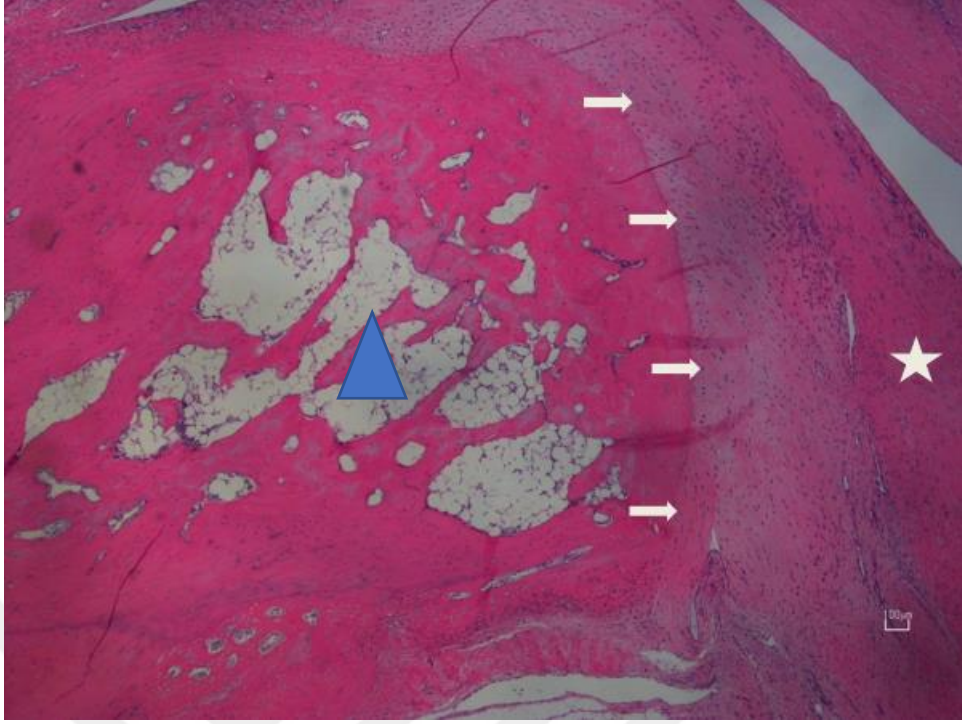
Şekil 43. SF grubu histolojik preparatı, Hematoksilen&Eozin, X200

Enkondral ossifikasyon alanında disorganize kondrositler izlenmektedir. Kolumnar yapı görülmemekte.



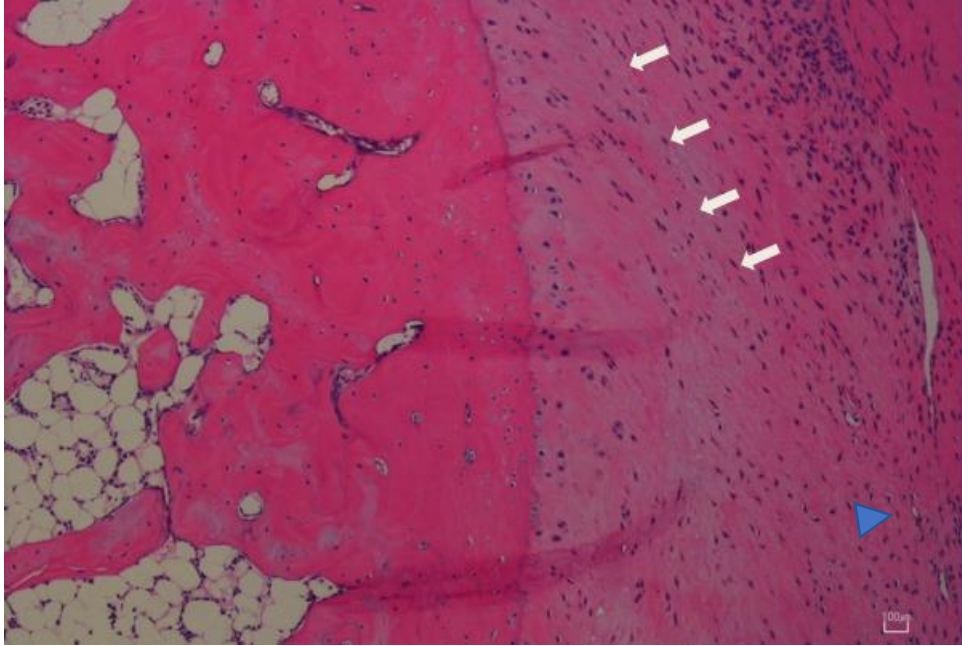
Şekil 44. SF grubu histolojik preparatı, Alcian Blue, X40

Tendon-kemik birleşkesinde yaygın GAG birikimi izlenmektedir.



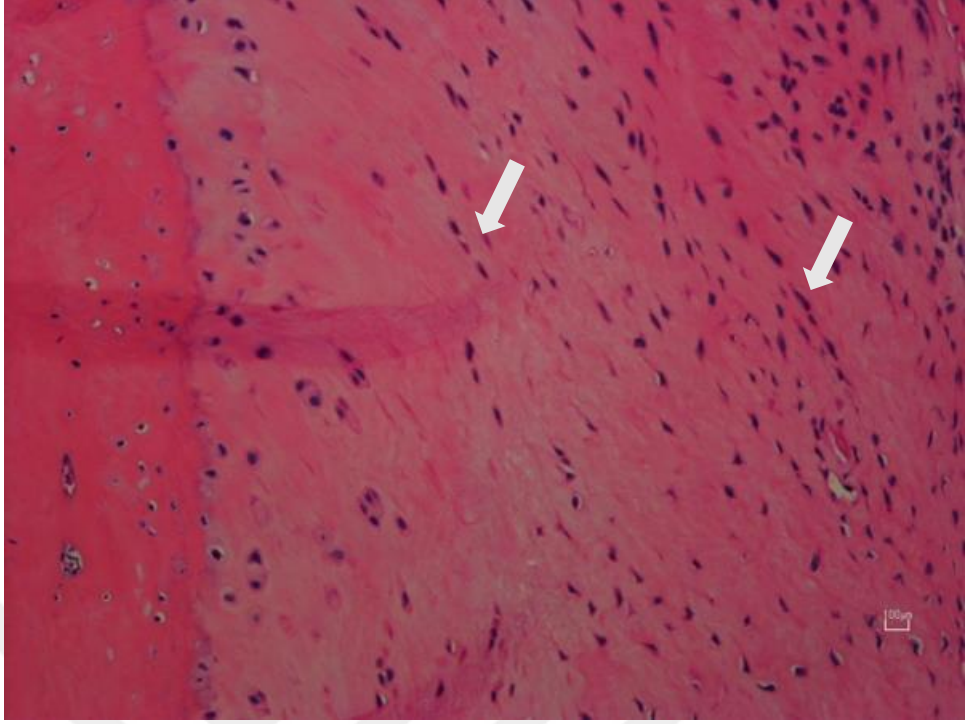
Şekil 45. TA grubu histolojik preparatı, Hematoksilen&Eozin, X40

Sağda normal tendon yapısı (beyaz yıldız), orta solda matür kemik dokusu (mavi üçgen) ve düzenli enkondral ossifikasyon sahası, orta sağda iyileşmiş tendon-kemik birleşkesi görülmektedir (ok işareti). Birleşke sahasında hücreliliğin az olduğu ve tenositlerde düzenli kolumnar yapı olduğu görülmektedir.

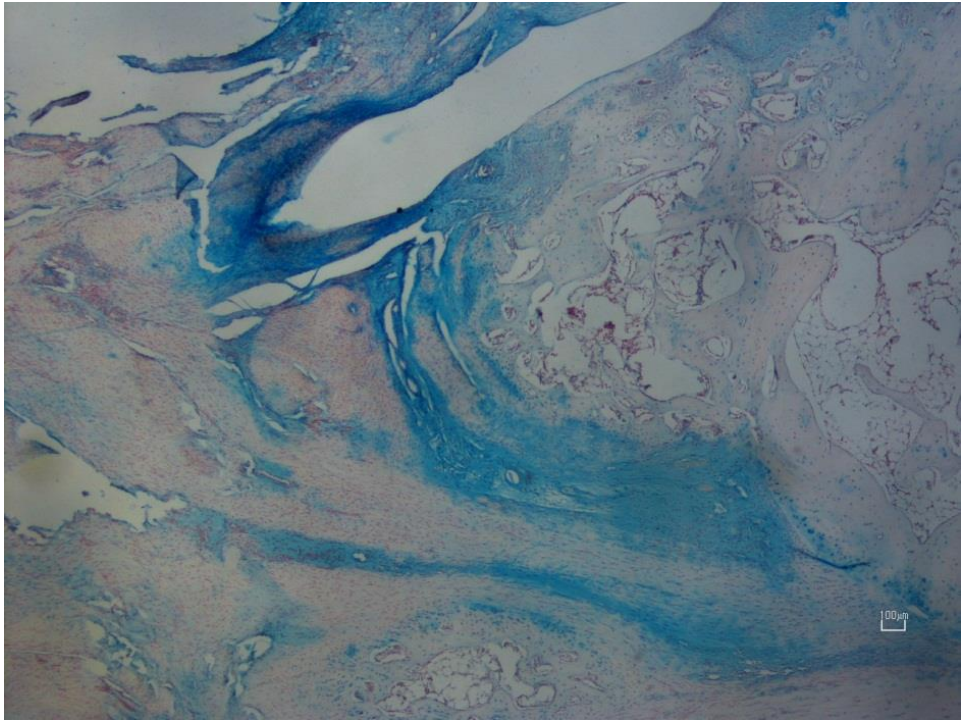


Şekil 46. TA grubu histolojik preparatı, Hematoksilen&Eozin, X100

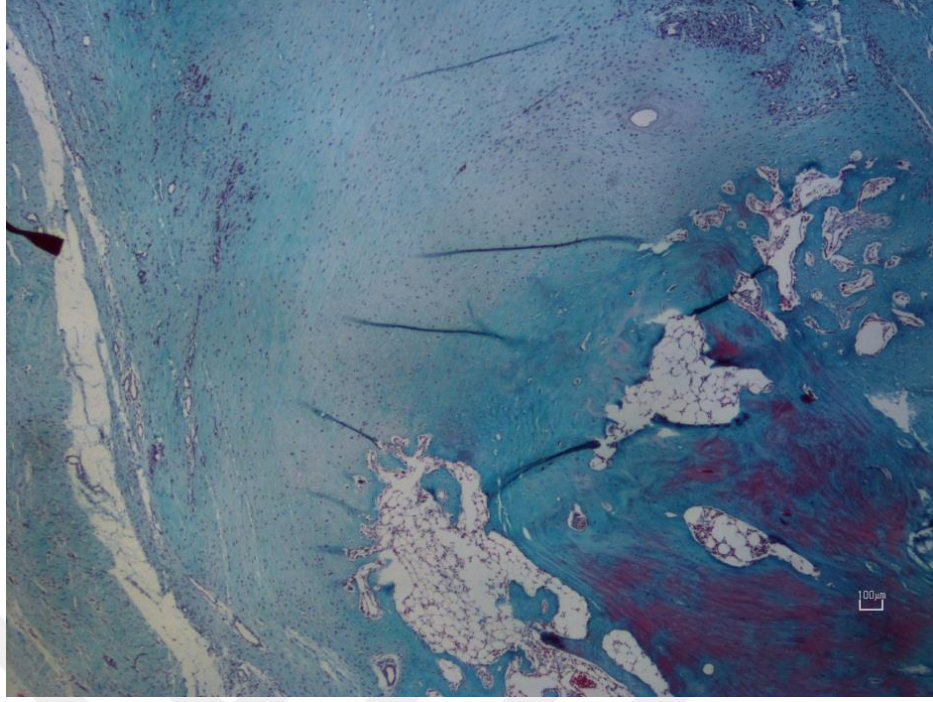
Kondrositlerde kolumnar dizilim (ok işareti) ve seyrek vaskülarite (mavi üçgen) izlenmektedir.



Şekil 47. TA grubu histolojik preparatı, Hematoksilen&Eozin, X200
Tenosit nükleusları iğ şekilli olarak izlenmektedir (ok işareti).



Şekil 48. TA grubu histolojik preparatı, Alcian Blue, X40
Tendon-kemik birleşkesinde GAG birikiminin az olduğu görülmektedir.



**Şekil 49. TA grubu histolojik preparatı, Masson Trikom, X40
Tendon-kemik birleşkesinde artmış kollajenizasyon izlenmektedir.**

5. TARTIŞMA

Tendon-kemik birleşim yeri (entezis) dokusu özelleşmiş olan anatomik bir bölgedir. Bu bölgenin yaralanmaları gerek spor sırasında gerekse travmatik nedenler sonucu günlük hayatta sıklıkla karşımıza çıkar. Bu yaralanma grubunu, dejeneratif aşıl tendon rüptürleri, rotator manşet yırtıkları ve ön çapraz bağ yırtıkları oluşturur. Dejeneratif aşıl tendon yırtıklarında yırtık öncesi dejenerasyon, aşıl tendinopatisi, paratenonda inflamasyon, entezial fibrokartilajda kalsifikasyon ve osteotendinöz birleşkede küçük yırtıklar meydana gelmekte ve yırtık için predispozan faktör oluşturmaktadır. Rotator manşet yırtıklarında da benzer bir süreç işlemektedir. Ön çapraz bağ yırtıkları ise akut travma sonucu karşımıza çıkmaktadır. Hem ön çapraz bağ yırtıklarının rekonstrüksiyonu hem de rotator manşet yırtıklarının tamiri tendon-kemik birleşim yeri iyileşmesine en güzel iki klinik örnektir.

Erken ve uygun tedaviye rağmen osteotendinöz bölge yaralanmalarının iyileşmesinde güçlüklerle karşılaşmaktadır. Bu bölgedeki yaralanmamış normal doku ile yaralanma sonrası onarılmış dokunun özellikleri birbirinden farklıdır.⁸⁷ Uthhoff ve ark. 21 tavşan üzerinde yaptıkları bir çalışmada, supraspinatus tamiri sonrası histopatolojik olarak doğal tendon-kemik birleşkesinin elde edilemediğini bildirmişlerdir.⁸⁸ Newsham ve ark. yaptıkları bir koyun deneyinde, patellar tendon-patella birleşim yeri tamiri sonrasında 2 yıllık takibin ardından makroskopik olarak kusursuz bir iyileşmenin olması ile birlikte mikroskobik olarak hipersellülarite, ekstrasellüler matriks organizasyon bozukluğunun olduğunu ve fibrokartilaj tabakanın bulunmadığını belirtmişlerdir.⁸⁹ Bu yüzden osteotendinöz birleşke araştırmalara konu olmuş ve iyileşmeyi arttırıcı çalışmalar üzerinde yoğunlaşmıştır.

Traneksamik asit, son zamanlarda oldukça yaygın olarak kullanılan ve cerrahi hastalarındaki kan kaybını yaklaşık % 34 oranında azalttığı gösterilmiş olan lizin amino asidinin sentetik bir analogudur.³ Kan kaybını ve transfüzyon ihtiyacını azalttığı için travmatik hemorajide, sezaryen ameliyatlarında, kardiyak cerrahilerde ve birçok ortopedik vakada tercih edilmektedir.^{4,5,6,7,8}

Ortopedi ve traneksamik asit ilişkisini literatürde incelediğimizde; çoğunlukla diz, kalça ve omuz artroplastisi vakaları olmak üzere, çeşitli travma vakalarında, spinal cerrahide ve ön çapraz bağ rekonstrüksiyonu vakalarında lokal veya intravenöz olarak

perop veya postop kanama miktarını ve transfüzyon ihtiyacını azaltmak amacıyla kullanıldığını görmekteyiz. Az da olsa traneksamik asidin oral kullanımı ile ilgili çalışmalar da vardır.^{90,91} Ancak uygulama şekli ile ilgili üstünlüğü ortaya konmuş bir metot henüz mevcut değildir. Soni ve ark. total diz artroplastisi yapılan 80 hastada yaptıkları çalışmada, lokal TA uygulamanın 3 doz iv TA uygulanmasına eş değer olduğunu belirtmişlerdir.⁹² Lacko ve ark. total diz artroplastisi yapılan 90 hastada yaptıkları çalışmada, lokal veya iv TA uygulamanın anlamlı olarak kanamayı ve transfüzyon ihtiyacını azalttığı fakat iv TA uygulamasının hemoglobin ve hemotokrit seviyesini korumada lokal TA uygulamasına göre daha üstün olduğunu belirtmişlerdir.⁹³ Besiris ve ark. 66 unikompartmantal diz artroplastisi yapılan hastada yaptıkları çalışmada, lokal intraartiküler ve lokal periartiküler TA uygulanmalarını karşılaştırmışlar ve lokal periartiküler uygulamanın lokal intraartiküler uygulamadan daha üstün olduğunu belirtmişlerdir.⁹⁴ Jules-Elysee ve ark. 76 total diz artroplastisi hastasında yaptıkları randomize çift kör kontrollü çalışmada, iv ve lokal TA uygulamalarının birbirlerine üstünlükleri olmadığını belirtmişlerdir.⁹⁵ Sun ve ark. yayınlamış olduğu 26 randomize kontrollü çalışmayı içeren meta-analizde TA' nın iv, lokal ve kombine şekilde uygulamalarının; kan kaybı, hemoglobin, transfüzyon hızı, hastanede kalış süresi, venöz tromboemboli gibi parametrelere etkisi araştırılmış ve 3 uygulamanın da etkili olduğu fakat özellikle kombine uygulamanın en etkili yöntem olduğu belirtilmiştir.⁴

Fillingham ve ark. 2018 yılında yaptıkları meta-analizde 67 makale değerlendirilmiş ve total diz artroplastisinde uygulama şeklinden bağımsız olarak TA' nın kanama miktarını ve transfüzyon ihtiyacını azaltmada plesebodan üstün olduğu gösterilmiştir. Ayrıca uygulama şeklinin, doz miktarının ve doz sayısının kanama kontrolünde anlamlı olmadığı vurgulanmıştır.⁹⁶ Xiong ve ark. 2018 yılında yaptıkları meta-analizde ise kombine uygulanan TA' nın kanama ve transfüzyon gereksinimini azalttığı ve tromboemboli riskinde artış olmadığı gösterilmiştir.⁹⁷

Fillingham ve ark. 2018 yılında yaptıkları meta-analizde 34 makale değerlendirilmiş ve total kalça artroplastisi vakalarında uygulama şeklinden bağımsız olarak TA' nın kanama miktarını ve transfüzyon gereksinimini azaltmada plesebodan daha üstün olduğu gösterilmiştir.⁹⁸ Moskal ve ark. 2016 yılında yaptıkları meta-analizde de total kalça artroplastisi vakalarında TA' nın pleseboya göre kanama miktarını ve

transfüzyon gereksinimini azalttığı, tromboembolik olaylarda artışa neden olmadığı gösterilmiştir.⁹⁹

Vara ve ark. 2017 yılında 120 revers omuz artroplastisi uygulanan hastada yaptıkları prospektif randomize çift kör kontrollü çalışmada iv TA etkinliğinin pleseboya göre kanama miktarını ve transfüzyon ihtiyacını azaltmada daha üstün olduğu gösterilmiştir.¹⁰⁰

Yu ve ark. 2020 yılında yaptıkları 11 randomize kontrollü çalışmayı içeren meta-analizde, intertrokanterik kırıklarda TA kullanımının tromboembolik komplikasyonlara neden olmadan total kan kaybını, transfüzyon ihtiyacını ve hastanede kalış süresini azalttığı gösterilmiştir.¹⁰¹ Kashyap ve ark. 2019 yılında asetebulum kırıkları cerrahisinde TA' nın etkinliğini araştırmışlar ve intraoperatif ve postoperatif kan kaybını azalttığı sonucuna varmışlardır.¹⁰² Xie ve ark. 2015 yılında yaptıkları randomize kontrollü çalışmada yer alan 90 kalkaneus kırıklı hastada TA' nın etkinliği araştırılmış ve TA grubunda postoperatif kanamanın ve yumuşak doku komplikasyonlarının daha az olduğu sonucuna varılmıştır.¹⁰³

Pong ve ark. 2018 yılında yaptıkları bir çalışmalarında spinal deformite cerrahisinde iv TA' nın intraoperatif kanama miktarını ve d-dimer oluşumunu azalttığını göstermişlerdir.¹⁰⁴

Felli ve ark. 2019 yılında ön çapraz bağ rekonstrüksiyonu hastalarında yaptıkları randomize kontrollü çalışmada, tek doz iv TA uygulamasının postoperatif dönemde kanamayı azalttığı ve erken fonksiyonel sonuçlarda artış sağladığı belirtilmiştir.¹⁴ Chiang ve ark. 2019 yılında 304 ön çapraz bağ rekonstrüksiyonu yapılan hasta üzerinde yaptıkları prospektif randomize çalışmada, intraartiküler TA uygulamasının postoperatif dönemde kanamayı ve hemartrozu azalttığı ayrıca ağrı kontrolü ve fonksiyonel sonuçta artış sağladığı belirtilmiştir.¹⁵ Karaaslan ve ark. 2015 yılında 105 ön çapraz bağ rekonstrüksiyonu yapılan hasta üzerinde yaptıkları prospektif randomize kontrollü çalışmada, iv TA uygulamasının postoperatif hemartrozu ve aspirasyon ihtiyacını azalttığı, ağrı kontrolü sağladığı ve erken dönem diz hareket arkında artış sağladığını belirtmişlerdir.¹³

Liu ve ark. 2019 yılında yaptıkları artroskopik rotator manşet tamiri yapılan 72 hastadan oluşan prospektif çift kör randomize kontrollü çalışmada, iv TA uygulaması ile görsel netlik artışı arasındaki ilişki araştırılmış ve iv TA uygulamasının omuz

artroskopisinde görsel netliği arttırdığı, erken postoperatif dönemde ağrı kontrolü sağladığı belirtilmiştir.¹⁰⁵

Yukarıda traneksamik asidin ortopedik cerrahide kullanım alanına ilişkin birçok çalışmaya yer verildi. Literatürde benzer çok sayıda çalışma bulunmaktadır. Tüm bu benzer çalışmaların ortak noktası postoperatif kanama ve transfüzyon ihtiyacı üzerinedir. Bununla birlikte az da olsa literatürde traneksamik asidin farklı etkilerinin belirtildiği çalışmalar da vardır:

Björilin ve Nilsson yaptıkları hayvan çalışmasında aminokaproik asit ve traneksamik asidin yumuşak doku iyileşmesi üzerine etkilerini karşılaştırmışlardır. Sırtlarına cilt insizyonu yapılan tavşanlara lokal TA ve aminokaproik asit enjekte etmişler ve 7 gün sonra dokudaki gerginliği incelemişlerdir. TA grupta, doku gerginliğinin daha iyi olduğunu ve traneksamik asidin yumuşak doku iyileşmesine pozitif etkisinin olduğu sonucuna varmışlardır.¹⁰⁶

İntraartiküler uygulanan traneksamik asidin kıkırdak doku üzerine etkisinin incelendiği Tuttle ve ark. yaptığı *invitro* hayvan çalışmasında, sığır kıkırdağı ve fare kondrositleri çeşitli konsantrasyonlarda traneksamik aside maruz bırakılmış ve 25 mg/ml üstünde traneksamik asidin sitotoksik olduğu gösterilmiştir.¹⁰⁷ Parker ve ark. yaptığı bir başka *invitro* çalışmada da farklı konsantrasyonlarda traneksamik aside maruz bırakılan insan kıkırdak hücreleri iki ve üç boyutlu modelleme yöntemi ile analiz edilmiş ve sitotoksik etki yaratmayacak uygun TA konsantrasyonun 10-20 mg/ml olduğu sonucuna varılmıştır.¹⁰⁸

Teng ve ark. 2018 yılında yaptığı bir çalışmada sıçanlarda oluşturulan travma-hemorajik şok modelinde akut akciğer hasarına TA' nın etkisine bakılmıştır. TA' nın IL-6, TNF-alfa, myeloperoksidaz parametrelerinde düşüşe neden olarak akciğerdeki inflamasyonu ve hasarı azalttığı yönünde sonuca varılmıştır.¹⁷ Chen ve ark. 2013 yılında kalp kapak replasmanı ameliyatı olan 120 hastada yaptığı çalışmada, gruplara TA ve ulinastatin tedavisi verilmiş; TNF-alfa, IL-6, nötrofil elastaz değerleri araştırılmıştır. TA' nın antifibrinolitik etkisinin yanında bir miktar antiinflamatuvar etkisinin de olduğu gösterilmiştir.¹⁰⁹

Çıraklı ve ark. 2018 yılında traneksamik asidin tendon iyileşmesi üzerine etkisini bir hayvan çalışmasıyla incelemişlerdir. Ratların her iki aşıl tendonları kesilip tamir edildikten sonra lokal olarak sağ aşıl tendonuna 1 ml TA, sol aşıl tendonuna 1 ml SF

enjekte etmişlerdir. Histopatolojik incelemelerde, geç dönemde TA' nın tendon iyileşmesi üzerine olumsuz etkisi olduğu sonucuna varmışlardır.¹⁸

Bizim çalışmamız, literatürde antiinflamatuvar etkinliği gösterilen TA' nın tendon-kemik birleşkesi iyileşmesi üzerine olumsuz etkisinin olabileceği düşüncesini geçersiz kılmıştır. Aksine TA' nın tendon-kemik birleşkesi iyileşmesi üzerine istatistiksel olarak anlamlı ölçüde olumlu etkisini göstermiştir.

Literatürde, iyileşmesi tendon-kemik iyileşmesi üzerinden olan ön çapraz bağ rekonstrüksiyonu ve rotator manşet onarımı gibi ortopedik vakalarda antifibrinolitik özelliğinden faydalanmak için kullanılan traneksamik asidin, hücrese düzeyde tendon-kemik birleşkesi iyileşmesine olan etkisini gösteren bir başka çalışma yoktur. Bu açıdan bizim çalışmamız özgün bir çalışmadır.

Birçok deneysel çalışmada tendon kemik iyileşmesinde rat modeli kullanılmıştır.^{110,111,112} Ratların maliyetlerinin az olması, taşıma rahatlığı, yüksek metabolizma hızları ve yumuşak doku iyileşmesinin de hızlı olması nedeniyle biz de kendi çalışmamızda denek olarak rat kullandık.

Denek sayılarını, çalışmaya başlamadan önce istatistiksel analiz yaparak hesaplanan örneklem hesabı sonucuna göre belirledik.

Çalışmamızda tüm deneklerin aynı yaş, benzer ağırlık ve erkek cinsiyette olmalarına özen göstererek deneklerimizi standardize ettik. Ayrıca aynı oda içerisinde ve aynı şartlar altında bakım ve beslenmelerini sağlayarak iyileşme üzerine etki edebilecek dış faktörlerin önüne geçmiş olduk.

Ratların yüksek iyileşme potansiyellerinden dolayı takip sürelerinin iyi belirlenmesi gerekir, aksi takdirde yalancı pozitif ve yalancı negatif sonuçlar çıkabilir.¹¹³ Biz de çalışmamızda deneklerimizi 4 hafta süresiyle takip ettik ve 4. haftanın sonunda sakrifiye ettik. Herhangi bir makroskobik veya mikroskobik enfeksiyon bulgusuyla karşılaşmadık. Dolayısıyla iyileşmeyi bozabilecek intrinsik bir faktör çalışmamızda bulunmamaktadır.

Tüm deneklerin yaraları cerrahi işlem bittikten sonra pansuman/gazlı bez ile kapatılmasına rağmen postop 1. gün sabahında tüm deneklerin pansumanlarını çıkarmış olduklarını gördük. 4. haftanın sonunda sakrifikasyon işlemi sırasında tüm deneklerin cilt sütürlerinin de olmadığını göz önünde bulundurduğumuzda, ratların vücutlarındaki yabancı materyalleri içgüdüsel olarak uzaklaştırmak istedikleri sonucuna vardık.

Çalışmamızda, biyomekanik değerlendirmeyi testometric cihaz ile yaptık. Testlerin bu bilgisayar yardımlı cihaz ile gerçekleştirilmesi, elde edilen sayısal verilerin objektif olmasını sağladı. Ayrıca sonuçların doğru ve güvenilir olmasını sağlamak için biyomekanik testleri sakrifikasyonu takiben aynı gün içerisinde gerçekleştirdik.

Biyomekanik test sırasında gözle görülebilir tüm kopmalar tendon-kemik birleşke seviyesinden gerçekleşti. Fakat bazı spesmenlerde gözle görülebilir kopma gerçekleşmedi. Bunun sebebi mikroskobik düzeyde ayrışma başladığında cihazın bunu kopma anı olarak algılamasıydı.

Histopatolojik değerlendirme, kas iskelet sistemi alanında uzman tek bir patolog tarafından yapıldı. Tüm preparatlar aynı gün içerisinde arka arkaya değerlendirilerek oluşabilecek hatalı sonuçların önüne geçildi. Çalışmamıza standart Hematoksilen-Eosin ve Masson's Trikrom boyamalarına ek olarak Alcian blue boyaması dahil edildi. Böylece skorlama sistemlerimizin parametrelerinden olan GAG komponentinin değerlendirilmesi sağlanmış oldu.

Literatür incelendiğinde tendon-kemik birleşkesi histopatolojik değerlendirmesinde ortak kabul gören bir skorlama sistemi yoktur. Fakat literatürde tendon yapılarının histopatolojik değerlendirilmesinde en sık Bonar ve Movin skorlama sistemlerinin kullanıldığını görmekteyiz.^{18,114,115,116} Birçok tendon-kemik birleşim yeri çalışmasında da temelde Bonar ve Movin skorlama sistemlerinin parametreleri kullanılmıştır.^{85,117} Maffulli ve ark. yaptığı prospektif çok merkezli bir çalışmada, bu iki skorlama sistemi birbiriyle karşılaştırılmış ve aralarında yüksek korelasyon olduğu görülmüştür.⁸⁶ Biz de çalışmamızda Bonar ve Movin skorlama sistemleri arasında istatistiksel olarak anlamlı yüksek korelasyon saptadık.

Nourissat ve ark. 2010 yılında yapmış oldukları bir deneysel çalışmada, yeni oluşan entezis dokusunun histolojik skalasını belirtmişlerdir.⁸⁵ Biz de çalışmamıza Bonar ve Movin skorlama sistemlerine ek olarak Nourissat skorlama sistemini de ekledik. Bu skorlama sisteminde Bonar ve Movin skorlama sistemlerinden farklı olarak Tip 2 kollajen alt tiplendirilmesi yapılmaktadır. Fakat bizim çalışmamızda immünohistokimyasal inceleme ve kollajen alt tiplendirmesi yapılamaması bu skorlama sisteminin kullanımını kısıtlamıştır. Bunu çalışmamızın eksik yönü olarak görmekteyiz.

Literatürde ortak bir tendon-kemik birleşim yeri skorlama sistemi olmadığı için benzer çalışmalardan yola çıkarak entezis dokusunu değerlendiren ortak parametreleri

belirledik. Bu parametreler deęerlendirildięinde TA grubunda kollajen yoęunluęunun (Movin) ve dzeninin (Nourissat) daha iyi olması, kollajen yapısının normale daha yakın olması (Bonar), vasklaritenin az olması (Bonar ve Movin), hiyalinizasyon ve ekstraselller matriks ierięinin az olması (Bonar, Movin ve Nourissat) istatistiksel olarak anlamlı lde iyileşmenin daha iyi olduęunu gstermekte idi.

Sonuç olarak; alışmamızda lokal uygulanan TA' nın tendon-kemik birleşke yeri iyileşmesini olumlu ynde etkiledięini tespit ettik. alışmamız; literatrde traneksamik asidin tendon-kemik birleşkesi iyileşmesi zerine olan etkisini araştıran ilk alışma olma zellięindedir. Dolayısıyla alışmamızın, bu zellięi ile literatre olumlu ynde katkı saęlayacaęını ve dięer alışmalara rnek teşkil edeceęini dşnmekteyiz.



6. SONUÇ VE ÖNERİLER

1. Çalışmamızda, traneksamik asit ve serum fizyolojik grupları arasında biyomekanik değerlendirmede anlamlı istatistiksel fark saptanmamıştır.
2. Çalışmamızda, traneksamik asit ve serum fizyolojik grupları arasında histopatolojik olarak anlamlı farklılık saptanmıştır. Traneksamik asit grubunda iyileşmenin daha iyi olduğu görülmüştür.
3. Klinik uygulamada tendon-kemik birleşim yeri iyileşmesi olan aşıl tendon tamiri, ön çapraz bağ rekonstrüksiyonu ve rotator manşet tamiri gibi vakalarda, traneksamik asidin antifibrinolitik özelliğine ek olarak iyileşme üzerine yapacağı olumlu katkıdan yararlanılabilir.
5. Çalışmamızın ışığında traneksamik asidin antifibrinolitik özelliğinin dışında tendon-kemik birleşim yeri iyileşmesi olan dokulardaki yararlılığı klinik çalışmalar ve immünohistokimyasal incelemeleri de içeren farklı deneysel çalışmalarla araştırılması faydalı olacaktır.

KAYNAKLAR

1. **Thomopoulos S, Genin GM, Galatz LM.** The development and morphogenesis of the tendon-to-bone insertion “What development can teach us about healing”. *J. Musculoskeletal Neuronal Interact* **2010**; 10(1):35-45.
2. **Hast MV, Zulsov A, Soslowsky LJ.** The role of animal models in tendon research. *Bone Joint Res* **2014**; 3:193-202.
3. **Ker K, Prieto-Merino D, Roberts I.** Systematic review, meta-analysis and meta-regression of the effect of tranexamic acid on surgical blood loss. *Br J Surg* **2013**; 100(10):1271-9.
4. **Sun Q, Li J, Chen J, Zheng C, Liu C, Jia Y.** Comparison of intravenous, topical or combined routes of tranexamic acid administration in patients undergoing total knee and hip arthroplasty: a meta-analysis of randomised controlled trials. *BMJ Open* **2019**; 9(1):e024350.
5. **CRASH-2 collaborators, Roberts I, Shakur H, Afolabi A, Brohi K, Coats T, et al.** The importance of early treatment with tranexamic acid in bleeding trauma patients: an exploratory analysis of the CRASH-2 randomised controlled trial. *Lancet Lond Engl* **2011**; 377(9771):1096-101, 1101.
6. **Simonazzi G, Bisulli M, Saccone G, Moro E, Marshall A, Berghella V.** Tranexamic acid for preventing postpartum blood loss after cesarean delivery: a systematic review and meta-analysis of randomized controlled trials. *Acta Obstet Gynecol Scand* **2016**; 95(1):28-37.
7. **Pundir V, Pundir J, Georgalas C, Fokkens WJ.** Role of tranexamic acid in endoscopic sinus surgery- a systematic review and meta-analysis. *Rhinology* **2013**; 51(4):291-7.
8. **Adler Ma SC, Brindle W, Burton G, Gallacher S, Hong FC, Manelius I, et al.** Tranexamic acid is associated with less blood transfusion in off-pump coronary artery bypass graft surgery: a systematic review and meta- analysis. *J Cardiothorac Vasc Anesth* **2011 Feb**; 25(1):26-35.
9. **Spahn DR.** Anemia and patient blood management in hip and knee surgery: a systematic review of the literature. *Anesthesiology* **2010 Aug**; 113(2):482-95.
10. **Dunne JR, Malone D, Tracy JK, Gannon C, Napolitano LM.** Perioperative anemia: an independent risk factor for infection, mortality, and resource utilization in surgery. *J Surg Res* **2002 Feb**; 102(2):237-44.
11. **Partridge J, Harari D, Gossage J, Dhesi J.** Anaemia in the older surgical patient: a review of prevalence, causes, implications and management. *J R Soc Med* **2013 Jul**; 106(7):269-77.
12. **Glance LG, Dick AW, Mukamel DB, Fleming FJ, Zollo RA, Wissler R, et al.** Association between intraoperative blood transfusion and mortality and morbidity in patients undergoing noncardiac surgery. *Anesthesiology* **2011 Feb**; 114(2):283-92.
13. **Karaaslan F, Karaoğlu S, Yurdakul E.** Reducing intra-articular hemarthrosis after arthroscopic anterior cruciate ligament reconstruction by the administration of intravenous tranexamic acid: a prospective, randomized controlled trial. *Am J Sport Med* **2015**; 43(11):2720-6.
14. **Felli L, Revello S, Burastero G, Gatto P, Carletti A, Formica M, Alessio-Mazzola M.** Single intravenous administration of tranexamic acid in anterior cruciate ligament reconstruction to reduce postoperative hemarthrosis and increase functional Outcomes in the early phase of postoperative rehabilitation: a randomized controlled trial. *The Journal of Arthroscopic and Related Surgery* **2019**; 35(1):149-157.

15. **Chiang ER, Chen KH, Wang ST, Ma HL, Chang MC, Liu CL, Chen TH.** Intra-articular Injection of Tranexamic Acid Reduced Postoperative Hemarthrosis in Arthroscopic Anterior Cruciate Ligament Reconstruction: A Prospective Randomized Study. *The Journal of Arthroscopic and Related Surgery* **2019**; 35(7):2127-2132.
16. **Box HN, Tisano BS, Khazzam M.** Tranexamic acid administration for anatomic and reverse total shoulder arthroplasty: a systematic review and meta-analysis. *JSES Open Acces* **2018**; 15;(1):28-33.
17. **Teng Y, Feng C, Liu Y, Jin H, Gao Y, Li T.** Anti-inflammatory effect of tranexamic acid against trauma-hemorrhagic shock-induced acute lung injury in rats. *Exp Anim* **2018**; 67(3):313-320.
18. **Çıraklı A, Gürgör PN, Uzun E, Erdem H, Çankaya S, Baş O.** Local application of tranexamic acid affects tendon healing negatively in the late period. *Eklem Hastalıkları ve Cerrahisi* **2018**; 29(1):20-26.
19. **McLean M, McCall K, Smith IDM, Blyth M, Kitson SM, Crowe LAN, Leach WJ, Rooney BP, Spencer SJ, Mullen M, Campton JL, McInnes IB, Akbar M, Millar NL.** Tranexamic acid toxicity in human periarticular tissues. *Bone Joint Res* **2019**; 8(1):11-18.
20. **O'Brien M.** Structure and metabolism of tendons. *Scand J Med Sci Sports* **1997**; 7:55-61.
21. **Del Buono, A, Chan O, Maffulli N.** Achilles tendon: functional anatomy and novel emerging models of imaging classification. *Int Orthop* **2013**; 37(4):715-21.
22. **Canoso JJ, et al.** Physiology of the retrocalcaneal bursa. *Ann Rheum Dis* **1988**; 47(11):910-912.
23. **Putz R, Sobotta PR.** *İnsan Anatomisi Atlası*. 4th Ed, ed. K. Arıncı.
24. **Gheno R, et al.** Edematous processes within Kager fat pad: magnetic resonance imaging, gross anatomical, and histological studies in cadavers with clinical correlation. *J Comput Assist Tomogr* **2010**; 34(4): p. 621-5.
25. **Ahmed IM, Lagopoulos M, McConnell P, Soames RW, Seflon GK.** The blood supply of the Achilles tendon. *J Orthop Res* **1998**; 16(5): 591-596.
26. **Nickisch F.** Anatomy of the Achilles Tendon. In: Nunley JA, Editor. *The Achilles Tendon: Treatment and Rehabilitation*. New York Springer:Verlag **2009**: 3-16.
27. **Reynolds NL, Worrell TW.** Chronic Achilles peritendinitis: etiology, pathophysiology, and treatment. *J Orthop Sports Phys Ther* **1991**; 13(4): 171-176.
28. **Sharma P, Maffulli N.** Tendon injury and tendinopathy: healing and repair. *J Bone Joint Surg Am* **2005**; 87(1):187-202.
29. **Maffulli N.** Rupture of the Achilles tendon. *J Bone Joint Surg* **1999**; 81(7):1019-1036.
30. **Kandel ER, Schwartz JH.** *Principles of Neural Science*. 3rd Ed. ed. Kandel ER, Schwartz JH. **1991**: Elsevier.
31. **O'Brien M.** Functional anatomy and physiology of tendons. *Clin Sports Med* **1992**; 11(3):505-20.
32. **Kannus P.** Structure of the tendon connective tissue. *Scand J Med Sci Sports* **2000**; 10(6):312-20.
33. **Maffulli N, et al.** Changing incidence of Achilles tendon rupture in Scotland: a 15year study. *Clin J Sport Med* **1999**; 9(3):157-60.

34. **Campbell P, Lawton JO.** Spontaneous rupture of the Achilles tendon: pathology and management. *Br J Hosp Med* **1993**; 50(6):321-5.
35. **Apaydin N, Unlu S, Bozkurt M, Doral MN.** Aşil tendonu'nun fonksiyonel anatomisi ve biyomekanik özellikleri. *TOTBİD Dergisi* **2011**; 10(1):61-68.
36. **Koide T, Nagata K.** Collagen biosynthesis, Collagen. *Springer* **2005**; 85-114.
37. **Magnusson SP, et al.** Collagen fibril size and crimp morphology in ruptured and intact Achilles tendons. *Matrix Biol* **2002**; 21(4):369-77.
38. **Fenwick SA, Hazleman BL, Riley GP.** The vasculature and its role in the damaged and healing tendon. *Arthritis Res* **2002**; 4(4):252-60.
39. **Junqueira LC, Camerio J, Kelley RO.** *Basic Histology*. 7th Ed. Appleton & Lange, **1992**.
40. **Kvist M, Jozsa L, Kannus P, Isola J, Vieno T, Jarvinen M, Lehto M.** Morphology and histochemistry of the myotendineal junction of the rat calf muscles. Histochemical, immunohistochemical and electron-microscopic study. *Acta Anat (Basel)* **1991**; 141:199-205.
41. **Skinner HB.** *Current Diagnosis & Treatment in Orthopedics*. 2nd Ed. **2005**.
42. **Miller MD.** *Review of Orthopaedics*. 4th Ed. Elsevier.
43. **Ege R.** *El Cerrahisi*. Türk Hava Kurumu Basımevi, **1991**.
44. **Thomopoulos S, Hattersley G, Rosen V, Mertens M, Galatz L, Williams GR, Soslowsky LJ.** The localized expression of extracellular matrix components in healing tendon insertion sites: an in situ hybridization study. *J Orthop Res* **2002**; 20(3):454-463.
45. **Thomopoulos S, Williams GR, Gimbel JA, Favata M, Soslowsky LJ.** Variation of biomechanical, structural, and compositional properties along the tendon to bone insertion site. *J Orthop Res* **2003**; 21(3):413-419.
46. **Yang G, Rothrauff BB, Tuan RS.** Tendon and Ligament Regeneration and Repair: Clinical Relevance and Developmental Paradigm. *Birth Defects Res C Embryo Today* **2013**; 99(3):203-222.
47. **Atesok K, Fu FH, Wolf MR, Ochi M, Jazrawi LM, Doral MN, Lubowitz JH, Rodeo SA.** Augmentation of tendon-to-bone healing. *J Bone Joint Surg Am* **2014**; 19;96(6):513-21.
48. **Komi PV.** Relevance of in vivo force measurements to human biomechanics. *J Biomech* **1990**; 23:23-34.
49. **Magnusson SP, Hansen M, Langberg H, Miller B, Heraldsson B, Westh EK, et al.** The adaptability of tendon to loading differs in men and women. *Int J Exp Pathol* **2007**; 88:237-240.
50. **Archambault JM, Wiley JP, Bray RC.** Exercise loading of tendons and the development of overuse injuries. A review of current literature. *Sports Med* **1995**; 20:77-89.
51. **Maffulli N, King JB.** Effects of physical activity on some components of the skeletal system. *Sports Med* **1992**; 13:393-407.
52. **Langberg H, Rosendal L, Kjaer M.** Training-induced changes in peritendinous type I collagen turnover determined by microdialysis in humans. *J Physiol* **2001**; 534:297-302.

53. **Yamamoto E, Hayashi K, Yamamoto N.** Mechanical properties of collagen fascicles from stress-shielded patellar tendons in the rabbit. *Clin Biomech* **1999**; 14:418-425.
54. **Amiel D, Akeson WH, Harwood FL, Frank CB.** Stress deprivation effect on metabolic turnover of the medial collateral ligament collagen. A comparison between nine- and 12-week immobilization. *Clin Orthop Relat Res* **1983**; 172:265-270.
55. **Killian ML, Cavinatto L, Galatz LM, Thomopoulos S.** The role of mechanobiology in tendon healing. *J Shoulder Elbow Surg* **2012**; 21:228-237.
56. **Arnoczky SP, Tian T, Lavagnino M, Gardner K, Schuler P, Morse P.** Activation of stress-activated protein kinases (SAPK) in tendon cells following cyclic strain: the effects of strain frequency, strain magnitude, and cytosolic calcium. *J Orthop Res* **2002**; 20:947-952.
57. **Archambault JM, Hart DA, Herzog W.** Response of rabbit Achilles tendon to chronic repetitive loading. *Connect Tissue Res* **2001**; 42:13-23.
58. **Tashjian RZ.** Epidemiology, natural history, and indications for treatment of rotator cuff tears. *Clin Sports Med* **2012**; 31:589-604.
59. **Shadwick RE.** Elastic energy storage in tendons: mechanical differences related to function and age. *J Appl Physiol* **1990**; 68:1033-1040.
60. **Reeves ND, Narici MV, Maganaris CN.** Strength training alters the viscoelastic properties of tendons in elderly humans. *Muscle Nerve* **2003**; 28:74-81.
61. **Maganaris CN, Narici MV, Reeves ND.** In vivo human tendon mechanical properties: effect of resistance training in old age. *J Musculoskelet Neuronal Interact* **2004**; 4:204-208.
62. **Strickland JW.** The scientific basis for advances in flexor tendon surgery. *J Hand Ther* **2005**; 18(2):94-110; quiz 111.
63. **Azad-Tirgan M, et al.** Evaluation of tendon healing using fibroblast like synoviocytes in rabbits: A biomechanical study. *Vet Res Forum* **2016**; 7(1):21-6.
64. **Hyman J, Rodeo SA.** Injury and repair of tendons and ligaments. *Phys Med Rehabil Clin N Am* **2000**; 11(2):267-88.
65. **Murphy PG, et al.** Influence of exogenous growth factors on the synthesis and secretion of collagen types I and III by explants of normal and healing rabbit ligaments. *Biochem Cell Biol* **1994**; 72(9-10):403-9
66. **Oakes BW.** Tissue healing and repair: tendons and ligaments. Rehabilitation of sports injuries: scientific basis, ed. Frontera WR. Boston: *Blackwell Science* **2003**: 56-98.
67. **Hooley CJ, Cohen RA.** A model for the creep behaviour of tendon. *Int J Biol Macromol* **1979**; 1:123-32.
68. **Fujioka H, Thakur R, Wang GJ, Mizuno K, Balian G, Hurwitz Sr.** Comparison of surgically attached and non attached repair of the rat achilles tendon bone interface. Cellular organization and type X collagen expression. *Connect Tissue Res* **1998**; 37:205-2018.
69. **Galatz LM, Sandell LJ, Rothermich SY, Das R, Mastny A, Havlioglu N, Silva MJ, Thomopoulos S.** Characteristics of the rat supraspinatus tendon during tendon to bone healing after acute injury. *J Orthop Res* **2006**; 24:541-550.

70. **Wen CY, Qin L, Lee KM, Wong MW, Chan KM.** Grafted tendon healing in tibial tunnel is inferior to healing femoral tunnel after anterior cruciate ligament reconstruction: a histomorphometric study in rabbits. *Arthroscopy* **2010**; 26:58-66.
71. **Rodeo SA, Arnoczky SP, Torzilli PA, Hidaka C, Warren RF.** Tendon healing in a bone tunnel. A biomechanical and histological study in the dog. *J Bone Joint Surg Am* **1993**; 75:1795-1803.
72. **Daily PO, Lamphere JA, Dembitsky WP, Adamson RM, Dans NF.** Effect of prophylactic epsilon aminocaproic acid on blood loss and transfusion requirements in patients undergoing first time coronary artery “bypass” grafting. A randomized, prospective, double blind study. *J Thorac Cardiovasc Surg* **1994**; 108:99-108.
73. **Eder S, Baker J, Gersten J, et al.** Efficacy and safety of oral tranexamic acid in women with heavy menstrual bleeding and fibroids. *Womens Health (Lond Engl)* **2013**; 9(4):397-403.
74. **Müftüoğlu E.** *Klinik Hematoloji*. Bölüm 3, Bizim Büro Basımevi, **1994**: 495-503.
75. **Hardy JF, Desroches J.** Natural and synthetic antifibrinolytics in cardiac surgery. *Can J Anesth* **1992**; 39(4):353-65.
76. **Fernandez LM, Liano F, Navarro JF, Sastre JL, Quereda C, Ortuno J.** Acute renal failure secondary to antifibrinolytic therapy. *Nephron* **1995**; 69(4):478-479.
77. **Dural E.** *Farmakoloji*. İstanbul: Nobel Tıp Kitabevi, **2008**.
78. **Sindet-Pedersen S, Ramström G, Bernvil S, Blomback M.** Hemostatic effect of tranexamic acid mouthwash in anticoagulant-treated patients undergoing oral surgery. *N Engl J Med* **1989**; 320(13):840-843.
79. **Verstraete M.** Clinical application of inhibitors of fibrinolysis. *Drugs* **1985**; 29(3):236-261.
80. **Marin HM.** Hemostatic mechanism in extracorporeal circulation. *Arch Surg* **1964**; 88:988-998.
81. **Robblee J.** Graft Occlusion Following Administration of tranexamic acid. *Anesth Analg* **1995**; 80(4):141.
82. **Warden SJ.** Animal models for the study of tendinopathy. *Br J Sports Med* **2007**; 41(4):232-240.
83. **Cook JL, Feller JA, Bonar SF, Khan KM.** Abnormal tenocyte morphology is more prevalent than collagen disruption in asymptomatic athletes' patellar tendons. *Journal of Orthopaedic Research* **2004**; 22:334-338.
84. **Movin T, Gad A, Reinholt FP, Rolf C.** Tendon pathology in long-standing achillodynia: Biopsy findings in 40 patients. *Acta Orthopaedica Scandinavica* **1997**; 68(2):170-175.
85. **Nourissat G, Diop A, Maurel N, Salvat C, Dumont S, Pigenet A, Gosset M, Houard X, Berenbaum F.** Mesenchymal Stem Cell Therapy Regenerates the Native Bone-Tendon Junction after Surgical Repair in a Degenerative Rat Model. *Plos One* **2010**; 18(5):e12248.
86. **Maffulli N, Longo UG, Franceschi F, Rabitti C, Denaro V.** Movin and Bonar scores assess the same characteristics of tendon histology. *Clin Orthop Relat Res* **2018**; 466(7):1605-11.
87. **Wopenka B, Kent A, Pasteris JD, Yoon Y, Thomopoulos S.** The tendon-to-bone transition of the rotator cuff: a preliminary Raman spectroscopic study documenting the gradual mineralization across the insertion in rat tissue samples. *Appl Spectrosc* **2008**; 62(12):1285-94.

88. **Uhthoff HK, Seki M, Backman DS, Trudel G, Himori K, SANO H.** Tensile strength of the supraspinatus after reimplantation into a bony trough: an experimental study in rabbits. *J Shoulder Elbow Surg* **2002**; 11:504-509.
89. **Newsham-West R, Nicholson H, Walton M, Milburn P.** Longterm morphology of a healing bone tendon interface: a histological observation in the sheep model. *J Anat* **2007**; 210:318-327.
90. **Wang D, Luo ZY, Yu ZP, Liu LX, Chen C, Meng WK, Yu QP, Pei FX, Zhou ZK, Zeng WN.** The antifibrinolytic and anti-inflammatory effects of multiple doses of oral tranexamic acid in total knee arthroplasty patients: a randomized controlled trial. *J Thromb Haemost* **2018**; 16(12):2442-2453.
91. **Cao G, Huang Z, Xie J, Huang Q, Xu B, Zhang S, Pei F.** The effect of oral versus intravenous tranexamic acid in reducing blood loss after primary total hip arthroplasty: A randomized clinical trial. *Thromb Res* **2018**; 164:48-53.
92. **Soni A, Saini R, Gulati A, Paul R, Bhatti S, Rajoli SR.** Comparison between intravenous and intra-articular regimens of tranexamic acid in reducing blood loss during total knee arthroplasty. *J Arthroplasty* **2014**; 29(8):1525-7.
93. **Lacko M, Cellar R, Schreierova D, Vasko G.** Comparison of intravenous and intra-articular tranexamic acid in reducing blood loss in primary total knee replacement. *Joint Diseases and Related Surgery* **2017**; 28(2):64-71.
94. **Besiris GT, Koutserimpas C, Karamitros A, Karaiskos I, Tsakalou D, Raptis K, Kourelis K, Paxinos O, Kotsirakis A, Vlasis K.** Topical use of tranexamic acid in primary total knee arthroplasty: a comparative study. *G Chir* **2020**; 41(1):126-130.
95. **Jules-Elysee KM, Tseng A, Sculco TP, Baaklini LR, McLawhorn AS, Pickard AJ, Qin W, Cross JR, Su EP, Fields KG, Mayman DJ.** Comparison of Topical and Intravenous Tranexamic Acid for Total Knee Replacement: A Randomized Double-Blinded Controlled Study of Effects on Tranexamic Acid Levels and Thrombogenic and Inflammatory Marker Levels. *J Bone Joint Surg Am* **2019**; 101(23):2120-2128.
96. **Fillingham YA, et al.** The Efficacy of Tranexamic Acid in Total Knee Arthroplasty: A Network Meta-Analysis. *J Arthroplasty* **2018**; 33(10):3090-3098.
97. **Xiong H, Liu Y, Zeng Y, Wu Y, Shen B.** The efficacy and safety of combined administration of intravenous and topical tranexamic acid in primary total knee arthroplasty: a meta-analysis of randomized controlled trials. *BMC Musculoskelet Disord* **2018**; 19(1):321.
98. **Fillingham YA, et al.** The Efficacy of Tranexamic Acid in Total Hip Arthroplasty: A Network Meta-analysis. *J Arthroplasty* **2018**; 33(10):3083-3089.
99. **Moskal JT, Capps SG.** Meta-analysis of Intravenous Tranexamic Acid in Primary Total Hip Arthroplasty. *Orthopedics* **2016**; 39(5):e883-92.
100. **Vara AD, Koueiter DM, Pinkas DE, Gowda A, Wiater BP, Wiater JM.** Intravenous tranexamic acid reduces total blood loss in reverse total shoulder arthroplasty: a prospective, double-blinded, randomized, controlled trial. *J Shoulder Elbow Surg* **2017**; 26(8):1383-1389.
101. **Yu X, Wang J, Wang X, Xie L, Chen C, Zheng W.** The efficacy and safety of tranexamic acid in the treatment of intertrochanteric fracture: an updated meta-analysis of 11 randomized controlled trials. *Journal of Thrombosis and Thrombolysis* **2020**; 10.1007/s11239-019-02034-1.

102. **Kashyap S, Mahajan S, Lal M.** Effects of topical tranexamic acid during open reduction and internal fixation of acetabular fractures: A retrospective study. *Acta Orthop Traumatol Turc* **2019**; 53(3):175-179.
103. **Xie B, Tian J, Zhou DP.** Administration of Tranexamic Acid Reduces Postoperative Blood Loss in Calcaneal Fractures: A Randomized Controlled Trial. *J Foot Ankle Surg* **2015**; 54(6):1106-10.
104. **Pong RP, Leveque JA, Edwards A, Yanamadala V, Wright AK, Herodes M, Sethi RK.** Effect of Tranexamic Acid on Blood Loss, D-Dimer, and Fibrinogen Kinetics in Adult Spinal Deformity Surgery. *J Bone Joint Surg Am* **2018**; 100(9):758-764.
105. **Liu YF, Hong CK, Hsu KL, Kuan FC, Chen Y, Yeh ML, Su WR.** Intravenous Administration of Tranexamic Acid Significantly Improved Clarity of the Visual Field in Arthroscopic Shoulder Surgery. A Prospective, Double-Blind, and Randomized Controlled Trial. *Arthroscopy* **2019**; S0749-8063(19)30924-7.
106. **Björlin G, Nilsson IM.** The effect of antifibrinolytic agents on wound healing. *Int J Oral Maxillofac Surg* **1988**; 17(4):275-6.
107. **Tuttle JR, Feltman PR, Ritterman SA, Ehrlich MG.** Effects of Tranexamic Acid Cytotoxicity on In Vitro Chondrocytes. *Am J Orthop (Belle Mead NJ)* **2015**; 44(12):E497-502.
108. **Parker JD, Lim KS, Kieser DC, Woodfield TBF, Hooper GJ.** Is tranexamic acid toxic to articular cartilage when administered topically? What is the safe dose?. *Bone Joint J* **2018**; 100-B(3):404-412.
109. **Chen TT, Jiandong-Liu, Wang G, Jiang SL, Li LB, Gao CQ.** Combined treatment of ulinastatin and tranexamic acid provides beneficial effects by inhibiting inflammatory and fibrinolytic response in patients undergoing heart valve replacement surgery. *Heart Surg Forum* **2013**; 16(1):E38-47.
110. **Tucker JJ, Cirone JM, Morris TR, Nuss CA1, Huegel J, Waldorff EI, Zhang N, Ryaby JT, Soslowsky LJ.** Pulsed electromagnetic field therapy improves tendon-to-bone healing in a rat rotator cuff repair model. *J Orthop Res* **2017**; 35(4): 902-909.
111. **Kuran FD, Pekedis M, Yıldız H, Aydın F, Eliyatkin N.** Effect of hyperbaric oxygen treatment on tendon healing after Achilles tendon repair: an experimental study on rats. *Acta Orthop Traumatol Turc* **2012**; 46(4): 293-300.
112. **Cury DP, Dias FJ, Miglino MA, Watanabe IS.** Structural and Ultrastructural Characteristics of Bone-Tendon Junction of the Calcaneal Tendon of Adult and Elderly Wistar Rats. *PLoS One* **2016**; 11(4):e0153568.
113. **Öztuna FV.** *Ortopedi ve Travmatolojide Deneysel Hayvan Modelleri*. 1. Baskı, Ankara: BAYT Ltd Şti, **2015**: 173-185.
114. **Genç E, Beytemur O, Yüksel S, Eren Y, Çağlar A, Küçükıldırım BO, Güleç MA.** Investigation of the biomechanical and histopathological effects of autologous conditioned serum on healing of Achilles tendon. *Acta Orthop Traumatol Turc* **2018**; 52(3):226-231.
115. **Kuroki K, Williams N, Ikeda H, Bozynski CC, Leary E, Cook JL.** Histologic assessment of ligament vascularity and synovitis in dogs with cranial cruciate ligament disease. *Am J Vet Res* **2019**; 80(2):152-158.
116. **Beytemür O, Yüksel S, Tetikkurt ÜS, Genç E, Olcay E, Güleç A.** Isotretinoin induced achilles tendinopathy: Histopathological and biomechanical evaluation on rats. *Acta Orthop Traumatol Turc* **2018**; 52(5):387-391.

117. **Ide J, Kikukawa K, Hirose J, Iyama K, Sakamoto H, Fujimoto T, Mizuta H.** The effect of a local application of fibroblast growth factor-2 on tendon-to-bone remodeling in rats with acute injury and repair of the supraspinatus tendon. *J Shoulder Elbow Surg* **2009**; 18:391-398.



ÖZGEÇMİŞ

- Doğum tarih ve Yeri** : 27.01.1990 / Karataş
- Medeni Durumu** : Bekar
- Adres** : Yemişli Mah. No: 173 Karataş/Adana
- Telefon** : 05369537065
- Faks** : Yok
- E.posta** : orcinbozkurt@hotmail.com
- Mezun Olduğu Tıp Fakültesi** : İstanbul Üniversitesi İstanbul Tıp Fakültesi
- Varsa Mezuniyet Derecesi** : 3,10
- Görev Yerleri** : Kilis Devlet Hastanesi (2014-2015)
Çukurova Üniversitesi Tıp Fakültesi
Ortopedi ve Travmatoloji ABD (2015-2020)
- Dernek Üyelikleri** : Türk Ortopedi ve Travmatoloji Birliği Derneği
(TOTBİD)
- Alınan Burslar** : Yok
- Yabancı Dil(ler)** : İngilizce

EKLER

EK-1. Etik Kurul Onayı

T.C.

ÇUKUROVA ÜNİVERSİTESİ HAYVAN DENEYLERİ YEREL ETİK KURULU

| Toplantı Sayısı | Toplantı Tarihi | Toplantı Yeri | Oturum Başkan |
|-----------------|-----------------|---------------|------------------------|
| 6 | 04.11.2019 | Ç.Ü- SABİDAM | Doç.Dr.M.Bertan YILMAZ |

KARAR NO 4— Çukurova Üniversitesi Tıp Fakültesi Ort. ve Travmatoloji Anabilim Dalında Öğretim Üyesi Dr. Öğr. Üyesi Melih BAĞIR'ın sorumlu araştırmacı olarak yürütmesi öngörülen 64 adet wistar albino'da yapılması planlanan "**Traneksamik Asitin Tendon-Kemik Birleşim Yeri İyileşmesi Üzerine Etkilerinin Biyomekanik ve Histopatolojik Olarak İncelenmesi: Rat Modeli**" başlıklı proje, araştırma etiği yönünden değerlendirildi; toplantıya katılan üyelerin oybirliğiyle uygun olduğuna karar verildi.

Doç. Dr. M. Bertan YILMAZ

Başkan

Tıbbi Biyoloji Anabilim Dalı Öğretim Üyesi

Doç. Dr. Y. Kenan DAĞLIOĞLU

Sorumlu Veteriner Hekim

Ç.Ü- SABİDAM Müdürü

~~KATILMADI~~

Prof. Dr. Gökhan GÖKÇE

Araştırmacı Uzman Üye

Su Ürünleri Fakültesi Öğretim Üyesi

~~KATILMADI~~

Doç. Dr. Selim KADIOĞLU

Tıp Etiği Uzmanı Üye

Deontoloji ve Tıp Tarihi A.B.D. Öğretim Üyesi

Doç. Dr. Uğur SERBESTER

Araştırmacı Uzman Üye

Ç.Ü. Ziraat Fakültesi Zootečni Bölümü Öğretim Üyesi

~~KATILMADI~~

Öğr. Gör. Dr. Fariz SALİMOV

Araştırmacı Uzman Üye

Diş Hekimliği Fakültesi Öğretim Görevlisi

Dr. Ela ESİN

Veteriner Hekim

Ç. Ü. sağlık Bil. Deneysel Uyg. ve Arş. Merkezi (SABİDAM)

Av. Hasan SOYLU

Sivil Toplum Kuruluşu Üyesi

[Meslek Dışı ve Kurum Dışı Üye]

Sezgin KERTMEN

Sivil Üye

[Meslek Dışı ve Kurum Dışı Üye]