



T.C.

İSTANBUL MEDİPOL ÜNİVERSİTESİ

SAĞLIK BİLİMLERİ ENSTİTÜSÜ

DOKTORA TEZİ

**HALLUX VALGUS DEFORMİTESİNİN TANIMLANMASINDA
DİREKT GRAFİ VE BİLGİSAYARLI TOMOGRAFİNİN
KARŞILAŞTIRILMASI İLE KİNEZYOLOJİK BANTLAMA VE
EGZERSİZİN ETKİNLİĞİNİN İNCELENMESİ**

FATMA NUR YILMAZ

FİZYOTERAPİ VE REHABİLİTASYON ANABİLİM DALI

DANIŞMAN

Prof. Dr. B. UFUK ŞAKUL

İSTANBUL- 2018



T.C.

İSTANBUL MEDİPOL ÜNİVERSİTESİ

SAĞLIK BİLİMLERİ ENSTİTÜSÜ

DOKTORA TEZİ

**HALLUX VALGUS DEFORMİTESİNİN TANIMLANMASINDA
DİREKT GRAFİ VE BİLGİSAYARLI TOMOGRAFİNİN
KARŞILAŞTIRILMASI İLE KİNEZYOLOJİK BANTLAMA VE
EGZERSİZİN ETKİNLİĞİNİN İNCELENMESİ**

FATMA NUR YILMAZ

FİZYOTERAPİ VE REHABİLİTASYON ANABİLİM DALI

DANIŞMAN

Prof. Dr. B. UFUK ŞAKUL

İSTANBUL- 2018

TEZ ONAY FORMU

Kurum : İstanbul Medipol Üniversitesi

Programın Seviyesi : Yüksek Lisans () Doktora (X)

Anabilim Dalı : Fizyoterapi ve Rehabilitasyon

Tez Sahibi : Fatma Nur YILMAZ

Tez Başlığı : Hallux Valgus Deformitesinin Tanımlanmasında Direkt Grafi ve Bilgisayarlı Tomografinin Karşılaştırılması İle Kinezyolojik Bantlama ve Egzersizin Etkinliğinin İncelenmesi

Sınav Yeri : İstanbul Medipol Üniversitesi Kavacık Yerleşkesi

Sınav Tarihi : 26.10.2018

Tez tarafımızdan okunmuş, kapsam ve nitelik yönünden Doktora Tezi olarak kabul edilmiştir.

Danışman

Prof.Dr. B.Ufuk ŞAKUL

Kurumu

İstanbul Medipol Üniversitesi

İmza



Sınav Jüri Üyeleri

Prof.Dr. Z.Candan ALGUN

İstanbul Medipol Üniversitesi



Prof.Dr.Serap İNAL

Bahçeşehir Üniversitesi



Prof.Dr.İpek YELDAN

İstanbul Üniversitesi /Cerrahpaşa



Prof.Dr.Fatma MUTLUAY

İstanbul Medipol Üniversitesi



Yukarıdaki jüri kararıyla kabul edilen bu Doktora Tezi, Enstitü Yönetim Kurulu'nun .01../.11./ 2018. tarih ve ..2018.../..42... - .01... sayılı kararı ile şekil yönünden Tez Yazım Kılavuzuna uygun olduğu onaylanmıştır.

Prof.Dr. Neslin EMEKLİ

Sağlık Bilimleri Enstitüsü Müdürü



BEYAN

Bu tez çalışmasının kendi çalışmam olduğunu, tezin planlanmasından yazımına kadar bütün safhalarda etik dışı davranışımın olmadığını, bu tezdeki bütün bilgileri akademik ve etik kuralları içerisinde elde ettiğimi, bu tez çalışması ile elde edilmeyen bütün bilgi ve yorumlara kaynak gösterdiğimi ve bu kaynakları da kaynaklar listesine aldığımı, yine bu tez çalışması ve yazımı sırasında patent ve telif haklarımı ihlal edici bir davranışımın olmadığını beyan ederim.



Fatma Nur YILMAZ

Annem, babam, eşim ve oğullarıma ithaf ediyorum.



TEŞEKKÜR

Doktora eğitimim boyunca çok kıymetli bilgilerini ve tecrübelerini paylaşan, tez çalışması süresince gerek akademik bilgi birikimi, gerekse manevi desteği ile hep yanımda olan, tüm iş yoğunluğuna rağmen kıymetli vaktini benden esirgemeyen, birlikte çalışmaktan onur duyduğum, değerli danışmanım Sayın Prof. Dr. B. Ufuk ŞAKUL'a

Doktora eğitimimde mesleki bilgi ve üstün yetenekleri ile yoluma ışık tutan, akademik anlamda olduğu gibi hayata da farklı pencerelerden bakmamı sağlayan, saygıdeğer hocam; Prof. Dr. Z. Candan ALGUN'a, desteğini, bilgi ve tecrübelerini benimle paylaşan, tez çalışmamda önemli katkı ve yönlendirmeleri olan, Prof. Dr. Fatma MUTLUAY'a, değerli hocalarım; Dr. Öğr. Üyesi Devrim TARAKÇI'ya, Dr. Öğr. Üyesi Esra ATILGAN'a, Dr. Öğr. Üyesi Burcu DİLEK'e ve Fizyoterapi ve Rehabilitasyon Bölümü mensubu arkadaşlarıma,

Mevzuatı ezbere bilen ve bu kapsamda en pratik, akılcı çözümleri sunan "kolaylaştırmayı" kendisine şiar edinmiş Enstitü Sekreterimiz Sn. Göknil ERBATU ÇELİK'e ve tüm Sağlık Bilimleri Enstitüsü ailesine,

Doktora eğitimim boyunca ve çalışma hayatımda bana destek olan, üzerimde emeği bulunan İstanbul Medipol Üniversitesi Akademik ve İdari personeline,

Tez çalışmamda görüş ve önerilerinden yararlandığım Prof. Dr. Semih AYANOĞLU'na, tez hastalarını bulma ve hastaların değerlendirilmesi hususunda yardımlarını esirgemeyen, teze önemli katkıları olan Op. Dr. İsmail TÜRKMEN'e ve Op. Dr. Çağrı ÖZCAN'a, tez çalışmam için mekânsal olanak sağlayan Doç. Dr. Serkan Emre EROĞLU'na ve Ümraniye EAH Acil Tıp Kliniği ailesine,

Destekleri olmaksızın doktora eğitimimi asla tamamlayamayacağım, beni bu günlere getiren esas kahramanlarım, tezin gerçek yazarları canım annem Halide BOYLU'ya ve canım babam Hüseyin BOYLU'ya, tüm geniş aileme ve can dostlarıma, bu yıpratıcı süreçte sevgisi, emeği ve desteği ile beni hiç yalnız bırakmayan sevgili eşim Cahit YILMAZ'a, beni "annelik" makamına ulaştıran, hayatımın en kıymetlileri, oğullarım Mehmet Emir'e ve Ömer Agah'a

Sonsuz teşekkürlerimi sunarım...

İÇİNDEKİLER

TEZ ONAYI.....	i
BEYAN.....	ii
İTHAF.....	iii
TEŞEKKÜR.....	iv
KISALTMALAR VE SİMGELER LİSTESİ	viii
TABLolar LİSTESİ.....	ix
ŞEKİLLER LİSTESİ	x
RESİMLER LİSTESİ	xii
1. ÖZET	1
2. ABSTRACT.....	2
3. GİRİŞ VE AMAÇ.....	3
4. GENEL BİLGİLER	5
4.1. Hallux Valgus.....	5
4.1.1. Tanımı	5
4.1.2. Ayak Anatomisi	7
4.1.3. Patolojik Anatomi	16
4.1.4. Etyolojisi	19
4.1.5. Klinik Semptom ve Bulgular	21
4.1.6. Değerlendirme.....	21
4.1.7. Tedavi Yöntemleri	25
5. MATERYAL VE METOD.....	29
5.1. Çalışmaya Dahil Edilme /Dışlanma Kriterleri	29

5.2.	Kullanılan Değerlendirme Yöntemleri	30
5.2.1.	Demografik Özellikler	31
5.2.2.	Manchester Skalası.....	31
5.2.3.	Ölçekler	32
5.2.4.	Radyolojik Değerlendirme	32
5.3.	Kinezyolojik Bantlama ve Egzersiz Tedavi Programı	34
5.3.1.	Uygulanan Egzersizler/ Egzersiz Protokolü.....	34
5.3.2.	Kinezyolojik Bantlama Uygulaması	38
5.4.	İstatistiksel Yöntem	42
6.	BULGULAR.....	43
6.1.	Katılımcıların Demografik Bilgileri	43
6.2.	3DBT ve Direkt Grafide Ölçülen Açıların Karşılaştırılması.....	44
6.3.	3DBT ve Direkt Grafide Ölçülen Açıların Korelasyonu.....	47
6.4.	3DBT’de Ölçülen Açıların Korelasyonu.....	49
6.5.	Direkt Grafide Ölçülen Açıların Korelasyonu	50
6.6.	Tedavi Öncesi ve Tedavi Sonrası Çekilmiş Olan Direkt Grafilerde Ölçülen Açıların Karşılaştırılması	50
6.7.	Tedavi Öncesi ve Tedavi Sonrası Uygulanan MOAA Skorları Karşılaştırılması.....	53
6.8.	Ölçülen Açılar ile MOAA Skorları Korelasyonu	56
6.9.	Tedavi Öncesi ve Tedavi Sonrası AFİ Skorları Karşılaştırılması	57
6.10.	Ölçülen Açılar ile AFİ Skorları Korelasyonu	59
6.11.	Tedavi Öncesi ve Tedavi Sonrası Manchester Skalası	60
6.12.	Ölçülen Açılar ile Manchester Skalası Korelasyonu	61

7. TARTIŞMA.....	62
8. SONUÇ.....	72
9. KAYNAKLAR.....	74
10. EKLER.....	86
11. ETİK KURUL ONAYI.....	92
12. ÖZGEÇMİŞ.....	95



KISALTMALAR VE SİMGELER LİSTESİ

3DBT: 3 Boyutlu Bilgisayarlı Tomografi

AFİ: Ayak Fonksiyon İndeksi

BT: Bilgisayarlı Tomografi

DMAA: Distal Metatarsal Artiküler Açı

HV: Hallux Valgus

HVA: Hallux Valgus Açısı / 1. Metatarsofalangeal Eklem Açısı

IMA: İntermetatarsal Açı

MOAA: Manchester-Oxford Ayak Anketi

MTF: Metatarsofalangeal

m. abd. hal.: musculus abductor hallucis

m. add. hal.: musculus adductor hallucis

m. ext. hal. br.: musculus extensor hallucis brevis

m. ext. hal. lon.: musculus extensor hallucis longus

m. flex. hal. br.: musculus flexor hallucis brevis

m. flex. hal. lon.: musculus flexor hallucis longus

PPAA: Proksimal Falangeal Artiküler Açı

SF: Ayak Kısaltma Egzersizi (Short Foot Exercise)

TSO: Ayak Parmak Sıralı Egzersizi (Toe Spread Out Exercise)

VKİ: Vücut Kitle İndeksi

TABLolar LİSTESİ

Tablo 5.2.4.1: Direkt grafilerde ve 3DBT’lerde ölçülen açılar.....	33
Tablo 6.1.1: Demografik bilgiler ve katılımcıların özellikleri.....	44
Tablo 6.2.1: 3DBT ve direkt grafide ölçülen açıların karşılaştırılması	45
Tablo 6.3.1: 3DBT’de ve direkt grafide ölçülen açıların korelasyonu	47
Tablo 6.4.1: 3DBT’de yapılan radyolojik ölçümlerin korelasyon matrisi.....	49
Tablo 6.5.1: Direkt grafide yapılan radyolojik ölçümlerin korelasyon matrisi.....	50
Tablo 6.6.1: Direkt grafide tedavi öncesi ölçülen açılar ile tedavi sonrası ölçülen açıların karşılaştırılması	51
Tablo 6.7.1: Kinezyolojik bantlama ve egzersiz tedavi programı öncesinde ve sonrasında ölçülen MOAA skorları	54
Tablo 6.8.1: Ölçülen radyolojik açılar ile MOAA skorları arasındaki korelasyon.....	57
Tablo 6.9.1: Kinezyolojik bantlama ve egzersiz tedavi programı öncesinde ve sonrasında ölçülen AFİ skorları	57
Tablo 6.10.1: Ölçülen radyolojik açılar ile AFİ skorları arasındaki korelasyon.....	60
Tablo 6.11.1: Kinezyolojik bantlama ve egzersiz tedavi programı öncesinde ve sonrasında hastaların kendilerini değerlendirdikleri Manchester skalası sonuçları...	60
Tablo 6.11.2: Kinezyolojik bantlama ve egzersiz tedavi programı öncesinde ve sonrasında klinik gözleme dayalı Manchester skalası sonuçları.....	61
Tablo 6.12.1: Ölçülen radyolojik açılar ile hastaların kendilerini değerlendirdikleri Manchester skalası korelasyonu.....	61
Tablo 6.12.2: Ölçülen radyolojik açılar ile klinik gözleme dayalı Manchester skalası korelasyonu	61

ŞEKİLLER LİSTESİ

Şekil 4.1.1.1: Radyografik açılar.....	6
Şekil 4.1.2.1: Ayak kemikleri	8
Şekil 4.1.2.1.1: Metatarsofalangeal eklem ve ligamentleri.....	9
Şekil 4.1.2.1.2: Sesamoid mekanizma	10
Şekil 4.1.2.1.3: (a) 1. metatarsal kemik başının anteriordan görünüşü ve sesamoid kemikler ile ilişkisi; (b) 1. metatarsal kemik plantar yüzündeki kaslar ve bu kasların sesamoid kemikler ile ilişkisi.....	11
Şekil 4.1.2.1.4: 1. MTF eklem çevresindeki kaslar: dorsal görünüş.....	11
Şekil 4.1.2.1.5: 1. MTF eklem çevresindeki kaslar: plantar görünüş.....	13
Şekil 4.1.2.1.6: 1. MTF eklem çevresindeki kaslar: coronal kesit anterior görünüş..	13
Şekil 4.1.2.1.7: HV deformitesi ile ilgili olan 3 intrinsik kas ve 2 ekstrinsik kasın tendonları.....	14
Şekil 4.1.2.2.1: Ayak arkusları.....	15
Şekil 4.1.2.2.2: “windlass” veya “çıkırık” mekanizması	16
Şekil 4.1.3.1: Hallux valgusta patolojik anatomi	18
Şekil 4.1.6.2.1: Radyolojik görüntüler üzerinde değerlendirilen açılar	23
Şekil 5.1.1: Çalışma akış diyagramı.....	30
Şekil 6.1: Katılımcıların dağılımı.....	43
Şekil 6.2.1: 3DBT ve direkt grafide ölçülen hallux valgus açısı	45
Şekil 6.2.2: 3DBT ve direkt grafide ölçülen intermetatarsal açısı.....	46
Şekil 6.2.3: 3DBT ve direkt grafide ölçülen distal metatarsal artiküler açısı.....	46
Şekil 6.2.4: 3DBT ve direkt grafide ölçülen proksimal falangeal artiküler açısı	47
Şekil 6.3.1: 3DBT’de ve direkt grafide ölçülen HVA korelasyon grafiği	48
Şekil 6.3.2: 3DBT’de ve direkt grafide ölçülen IMA korelasyon grafiği	48
Şekil 6.3.3: 3DBT’de ve direkt grafide ölçülen DMAA korelasyon grafiği.....	48
Şekil 6.3.4: 3DBT’de ve direkt grafide ölçülen PPAA korelasyon grafiği.....	49
Şekil 6.6.1: Kinezyolojik bantlama ve egzersiz tedavi programı öncesinde ve sonrasında ölçülen HVA	51
Şekil 6.6.2: Kinezyolojik bantlama ve egzersiz tedavi programı öncesinde ve sonrasında ölçülen IMA	52

Şekil 6.6.3: Kinezyolojik bantlama ve egzersiz tedavi programı öncesinde ve sonrasında ölçülen DMAA.....	52
Şekil 6.6.4: Kinezyolojik bantlama ve egzersiz tedavi programı öncesinde ve sonrasında ölçülen PPAA.....	53
Şekil 6.7.1: Kinezyolojik bantlama ve egzersiz tedavi programı öncesinde ve sonrasında ölçülen MOAA toplam skoru.....	54
Şekil 6.7.2: Kinezyolojik bantlama ve egzersiz tedavi programı öncesinde ve sonrasında ölçülen MOAA yürüme/ayakta durma.....	55
Şekil 6.7.3: Kinezyolojik bantlama ve egzersiz tedavi programı öncesinde ve sonrasında ölçülen MOAA ayak ağrısı	55
Şekil 6.7.4: Kinezyolojik bantlama ve egzersiz tedavi programı öncesinde ve sonrasında ölçülen MOAA sosyal etkileşim	56
Şekil 6.9.1: Kinezyolojik bantlama ve egzersiz tedavi programı öncesinde ve sonrasında ölçülen AFİ toplam skoru	58
Şekil 6.9.2: Kinezyolojik bantlama ve egzersiz tedavi programı öncesinde ve sonrasında ölçülen AFİ ağrı	58
Şekil 6.9.3: Kinezyolojik bantlama ve egzersiz tedavi programı öncesinde ve sonrasında ölçülen AFİ yetersizlik.....	59
Şekil 6.9.4: Kinezyolojik bantlama ve egzersiz tedavi programı öncesinde ve sonrasında ölçülen AFİ aktivite kısıtlılığı	59

RESİMLER LİSTESİ

Resim 4.1.1.1: Manchester skalası.....	6
Resim 4.1.3.1: HV'li kadavra ayağının plantar görünüşü.....	18
Resim 4.1.7.1: Kinezyolojik bant ve bazı kesim şekilleri.....	27
Resim 5.2.2.1: Manchester skalası.....	31
Resim 5.2.4.1: Ayak direkt grafileleri üzerinde yapılan açı ölçümleri.....	33
Resim 5.2.4.2: Ayak 3DBT'ler üzerinde yapılan açı ölçümleri.....	34
Resim 5.3.1.1: Metatarsofalangeal eklem traksiyonu ile beraber pasif başparmak abduksiyonu.....	35
Resim 5.3.1.2: Aktif başparmak abduksiyonu.....	35
Resim 5.3.1.3: TSO egzersizi 1. faz.....	36
Resim 5.3.1.4: TSO egzersizi 2. faz.....	37
Resim 5.3.1.5: TSO egzersizi 3. faz.....	37
Resim 5.3.1.6: Ayak kısaltma egzersizi.....	38
Resim 5.3.2.1: Kinezyolojik bantlama uygulamasında kullanılan bantlar.....	38
Resim 5.3.2.2: Kinezyolojik bantlama uygulaması 1. adım.....	39
Resim 5.3.2.3: Kinezyolojik bantlama uygulaması 2. adım.....	39
Resim 5.3.2.4: Kinezyolojik bantlama uygulaması 3. adım.....	40
Resim 5.3.2.5: Kinezyolojik bantlama uygulaması öncesi ve uygulama ile birlikte ayağın görünümü.....	41
Resim 5.3.2.6: Ayakta yük verir pozisyonda uygulama öncesi ve uygulama ile birlikte ayağın görünümü.....	41

1. ÖZET

HALLUX VALGUS DEFORMİTESİNİN TANIMLANMASINDA DİREKT GRAFİ VE BİLGİSAYARLI TOMOGRAFİNİN KARŞILAŞTIRILMASI İLE KİNEZYOLOJİK BANTLAMA VE EGZERSİZİN ETKİNLİĞİNİN İNCELENMESİ

Hallux valgus (HV) çok sık rastlanan, ağrı ve fonksiyonel kısıtlılıklara yol açan ayak deformitelerinden biridir. Başparmağın laterale, 1. metatarsal kemiğin mediale yönelmesi ve pronasyonu ile karakterize olan 3 boyutlu HV deformitesinin tanımlanmasında direkt grafinin yetersiz kalabileceği düşünülmektedir. Çalışmamızda HV deformitesinin tanımlanmasında direkt grafi ve 3DBT'nin etkinliğinin karşılaştırılması ile HV'nin konservatif tedavi seçeneklerinden olan kinezyolojik bantlama ve egzersizlerin deformite üzerine etkilerinin araştırılması amaçlandı. Çalışmamıza 19-61 (35,5±12,4) yaş aralığında HV tanılı 32 hasta dahil edildi. Hastaların ayakta basarak çekilmiş olan 3DBT'leri ile direkt grafileri üzerinde HVA, IMA, DMAA ve PPAA ölçülerek kıyaslandı. Altı hafta boyunca kinezyolojik bantlama ve egzersiz tedavi programı uygulandı. Kinezyolojik bantlama haftada 2 kez toplam 12 defa araştırmacı tarafından yapılırken egzersizler günde 2 seans/her gün olacak şekilde ev egzersiz programı olarak verildi. Tedavi programı sonrasında çekilen direkt grafiler üzerinde ölçülen ilgili açılar, tedavi öncesi ölçülen açılar ile kıyaslandı. Sekonder sonuç ölçümlerinde MOAA, AFİ ve Manchester skalası ile değerlendirme yapıldı. 3DBT'de ve direkt grafide HVA, DMAA ve PPAA istatistiksel olarak farklı bulunmazken ($p>0,05$), IMA 3DBT'de daha yüksek ölçüldü ($p<0,05$). 3DBT ve direkt grafi tüm açılarda korele bulundu. Tedavi öncesi ve tedavi sonrası ilgili açılar karşılaştırıldığında tüm açılarda(HVA, IMA, DMAA ve PPAA) anlamlı azalma görüldü ($p<0,05$). MOAA ve AFİ skorları tedavi sonrasında anlamlı azalma gösterdi ($p<0,05$). Bu çalışma ile, deformite ile ilgili radyolojik açı ölçümlerinde direkt grafinin 3DBT ile benzer sonuçlar verdiği, kinezyolojik bantlama ve egzersizin deformitenin düzeltilmesinde ve semptomların iyileştirilmesinde etkili olduğu sonucuna varılmıştır.

Anahtar kelimeler: Hallux valgus, bilgisayarlı tomografi, 3DBT, kinezyolojik bantlama, ayak egzersizleri

2. ABSTRACT

COMPARISON OF DIRECT GRAPHY AND COMPUTERIZED TOMOGRAPHY IN THE DEFINITION OF HALLUX VALGUS DEFORMITY AND INVESTIGATION OF THE EFFECTIVENESS OF KINESIOLOGIC TAPING AND EXERCISE

Hallux valgus (HV) is one of the most frequent foot deformities that cause pain and functional limitations. It is thought that direct graphy may be inadequate in describing the 3-dimensional HV deformity characterized by the lateral deviation of the hallux and medial deviation and pronation of first metatarsal bone. In this study, it was aimed that to compare the efficacy of direct graphy and 3DCT in defining HV deformity and to investigate the effects of kinesiological taping and exercises on deformity, which are conservative treatment options of HV. Thirty-two patients with HV were included in the study at age range 19-61 (35.5 ± 12.4) years. HVA, IMA, DMAA and PPAA measurements were compared on 3DCTs and direct graphs of patients taken in standing, weight bearing position. A kinesiological taping and exercise treatment program was applied for six weeks. The kinesiological taping was done twice a week for 12 times totally by researcher while the exercises were given as a home exercise program as 2 times per day. The measured values on the direct radiographs were compared before and after the treatment program. Secunder outcome measures were evaluated with MOXFQ, FFI and Manchester scale. HVA, DMAA and PPAA were not different statistically in 3DCT and direct graph ($p>0,05$), IMA was higher in 3DCT ($p<0,05$). 3DCT and radiography correlated at all angles. When pre- and post-treatment related angles were compared, a significant reduction in all angles (HVA, IMA, DMAA and PPAA) was observed ($p<0,05$). MOXFQ and FFI scores showed a significant decrease after treatment ($p<0,05$). In this study, it was found that direct graphy and 3DCT had similar results in radiological angle measurements related to deformity and kinesiological taping and exercise were effective in correcting deformity and improving symptoms.

Key words: Hallux valgus, computerized tomography, 3DCT, kinesiological taping, foot exercises

3. GİRİŞ VE AMAÇ

Hallux valgus (HV) en sık rastlanan kronik ayak deformitelerinden birisidir ve ayak başparmağının etkilendiği en yaygın patolojik durumdur (1-3). HV deformitesi, 1. metatarsofalangeal (MTF) eklem hizasında başparmağın laterale yönelmesi, 1. metatarsal kemiğin pronasyonu ve mediale gidişi ile karakterize ayağın anatomisini ve biyomekanik yapısını değiştiren ilerleyici bir deformitedir (4, 5). Deformitenin, tedavi edilmeksizin, ilerlemesine izin verilir ise hastanın ayak fonksiyonları, günlük yaşamı ve sağlıkla ilişkili yaşam kalitesi olumsuz etkilenir. HV deformitesi ağrı, denge ile ilgili problemler, yürüme güçlüğü ve ayakkabı seçimi ile ilgili problemler gibi semptomlara neden olmaktadır (6). HV etyolojisinde kısmi belirsizlikler mevcuttur (1).

HV'yi değerlendirmek için çeşitli radyolojik yöntemler ve açı ölçümleri kullanılmaktadır. Üç boyutlu bir deformite olan HV'nin tanımlanmasında ve doğru değerlendirilmesinde iki boyutlu bir ölçüm yöntemi olan direkt grafinin axial ve coronal plandaki değişiklikleri göstermede yetersiz olduğundan, eksik kalabileceği düşünülmektedir (7, 8). Bilgisayarlı tomografi (BT) iskelet sistemini değerlendirmede sıklıkla kullanılmaktadır ve gelişen teknoloji ile güncel literatürde ayak-ayak bileği patolojilerinin tanımlanmasında ve HV ile ilişkili açıların değerlendirilmesinde yük vererek çekilen BT'nin yer aldığı görülmektedir (9, 10).

HV tedavisinde cerrahi ve konservatif yaklaşımlar mevcuttur. Literatürde HV konservatif tedavisinde egzersiz (4, 11-13), ortez (parmak makarası, gece ateli, ayağın pronasyonunu önleyici tabanlık vs.) (14-16), kinezyolojik bantlama (17, 18), manuel ve manipulatif terapi (15) gibi çeşitli yaklaşımlar yer almaktadır. Konservatif tedavi seçenekleri cerrahiyi dışlamak, geciktirmek veya cerrahi sonrasında hastayı desteklemek, nüksü önlemek, konforu arttırmak amacı ile uygulanmaktadır. Bayar ve ark.'ın yaptığı, bantlama ve ayak egzersizlerinden oluşan tedavi programının HV deformitesi üzerine etkileri araştıran çalışmada tedavi programının hallux valgus açısı (HVA) ve ayak ağrısını azalttığı bildirilmiş, yürüme yeteneği üzerine yararlı etkileri gösterilmiştir (11). İntrinsik ayak kaslarına özel bir egzersiz olan ve HV ile ilgili literatürde sıkça kullanılan (4, 12, 13, 19) ayak parmak sıralı (toe spread out (TSO))

egzersizinin HV deformitesi üzerine uzun dönem etkilerini arařtıran alıřmanın sonularında TSO egzersizinin HVA'yı azalttıđı, musculus abductor hallucis (m. abd. hal.) kesit alanını anlamlı řekilde arttırdıđı gsterilmiřtir (13). HV deformitesinin konservatif tedavisinde kinezyolojik bantlamanın kısa dnem etkilerini arařtıran alıřmanın sonularına gre 10 gnlk kinezyolojik bantlama uygulaması ile HVA ve ađrı řiddetinin azaldıđı bildirilmiř, fonksiyonel durumun iyileřtiđi gsterilmiřtir (17).

alıřmamız HV deformitesinin tanımlanmasında direkt grafi ve 3 boyutlu bilgisayarlı tomografinin (3DBT) karřılařtırılması ile HV deformitesini dzeltmeye ynelik kinezyolojik bantlama ve eřitli ayak egzersizlerinden oluřan tedavi programının etkinliđinin incelenmesi amacı ile yapıldı. Arařtırma sonularının HV deformitesinin tanımlanmasında ve řiddetinin belirlenmesinde rutin kullanılan direkt grafinin etkinliđi ile ilgili ve deformitenin tedavisinde kullanılabilir konservatif yntemler ile ilgili literatre katkı sađlayacađı dřnlmektedir.

alıřmanın hipotezleri;

H1: HV deformitesi ile ilgili aıların radyolojik lmnde 3DBT direkt grafiye gre farklı sonular verir.

H2: Kinezyolojik bantlama ve eřitli ayak egzersizlerinden oluřan tedavi programının HV deformitesini dzeltici ynde etkisi vardır.

H3: Kinezyolojik bantlama ve eřitli ayak egzersizlerinden oluřan tedavi programı HV deformitesi ile ilgili semptomatik ve fonksiyonel iyileřme sađlamaktadır.

H0: HV deformitesi ile ilgili aıların radyolojik deđerlendirilmesinde direkt grafi ve 3DBT benzer sonular verir; kinezyolojik bantlama ve eřitli ayak egzersizlerinden oluřan tedavi programının yararlı etkisi yoktur.

4. GENEL BİLGİLER

4.1. Hallux Valgus

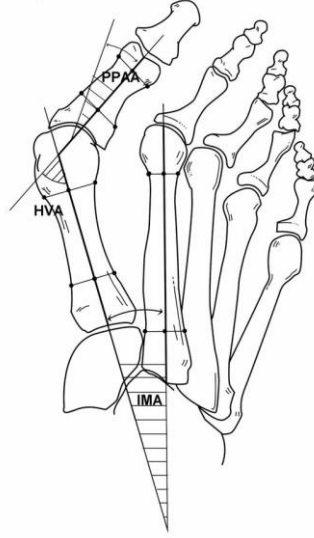
4.1.1. Tanımı

HV, birinci metatarsal kemiğin mediale yönelmesi, MTF eklem seviyesinde ayak başparmağının laterale deviasyonu ve birinci metatarsal kemiğin longitudinal eksenindeki pronasyonu (eversiyonu) ile birlikte görülen ilerleyici bir ayak deformitesidir (5, 20, 21).

HV ilk olarak 1877'de Carl Huster tarafından 1. MTF eklem statik subluksasyonuna başparmağın laterale, 1. metatarsal kemiğin de mediale deviasyonunun eşlik ettiği deformite olarak tanımlanmıştır. Sonrasında ilerlemiş vakalarda gözlenen pronasyon deformitesini de tanımın içine dahil eden "Hallux Abducto Valgus" terimi daha doğru bir isimlendirme olarak kullanılmaya başlanmıştır (22, 23).

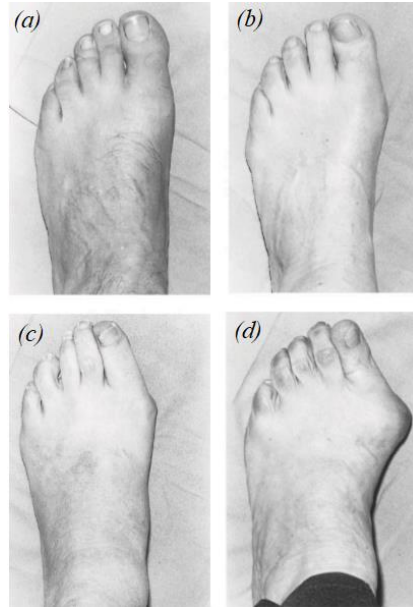
Literatürde bu deformite uzun yıllar boyunca "bunion" kelimesi ile tarif edilmiştir. Ancak bunion MTF eklem ve çevresinde ortaya çıkan her türlü büyümeyi tanımlamak için kullanıldığından HV'yi tarif etmede yetersiz kalmıştır (22).

American Academy of Orthopaedic Surgeons 1. metatarsofalangeal eklem açısının (HVA) 15° , 1-2 intermetatarsal açı (IMA)'nın 9° 'nin üzerinde olmasını anormal olarak tanımlamıştır (Şekil 4.1.1.1). HV deformitesinin şiddetinin belirlenmesinde HVA, IMA, distal metatarsal artiküler açı (DMAA), proksimal falangeal artiküler açı (PPAA), interfalangeal açı gibi radyolojik açı ölçümleri kullanılmaktadır. Açısal değerler arttıkça HV deformitesinin şiddeti artmaktadır ve buna bağlı olarak semptomlar artış gösterebilmektedir (3, 24-26).



Şekil 4.1.1.1: Radyografik açılar, HVA: Hallux valgus açısı, IMA: Intermetatarsal açı, PPAA: proksimal falangeal artiküler açı (25)

HV deformitesini sınıflamak ve şiddetini belirlemek için kullanılan çeşitli klinik yöntemler de mevcuttur. Garrow ve arkadaşları HV'nin 4 seviyesini; “ yok, hafif, orta, şiddetli” şeklinde sınıflayan “Manchester Skalası” nı geliştirmiştir (27). Manchester skalası girişimsel olmayan, ayağın 4 farklı fotoğrafını içeren ve radyografik geçerliliğe sahip klinik araç olarak kullanılmaktadır (Resim 4.1.1.1) (28-30).



Resim 4.1.1.1: Manchester skalası, (a) normal -1. derece; (b) hafif - 2. derece; (c) orta - 3. derece; (d) şiddetli - 4. derece. (30)

Deformitenin daha detaylı incelenmesinde sadece radyografik açılar değil, 1. MTF eklemdaki osteoartritik değişiklikler, 1. metatarsal kemiğin distal eklem yüzeyinin şekli, medial çıkıntının büyüklüğü, 1. metatarsal kemiğin protrüzyon mesafesi ve sesamoid kemiklerin yer değiştirme derecesi de değerlendirilmelidir (31).

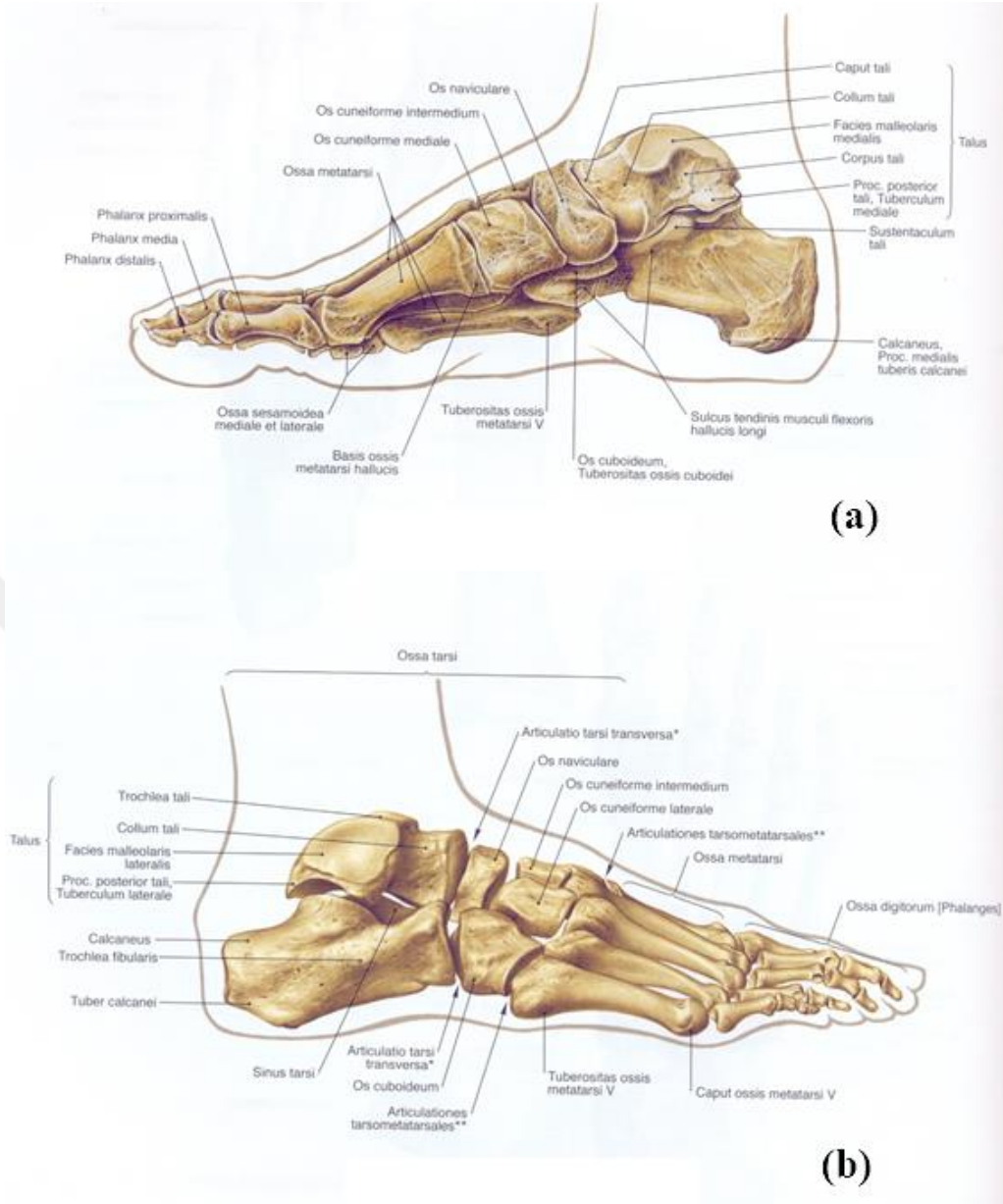
Epidemiyolojik çalışmalarda HV prevalansı %21-74 arası değişen değerlerde bildirilmekle beraber kadınlarda ve ileri yaşlarda daha yüksektir (1, 32). Türkiye’de yapılan ve ön ayak deformiteleri prevalansını araştıran çalışmada HV prevalansı % 54,3 olarak bildirilmiştir (2). Deformiteye bağlı; ayak ağrısı, yürüyüş ve ağırlık aktarımı ile ilgili problemler, fonksiyonel yetersizlik, dengede ve yaşam kalitesinde azalma, düşme riskinde artma, istenilen ayakkabının giyilememesi gibi sorunlar görülmektedir (20, 33-35).

4.1.2. Ayak Anatomisi

Ayak, 7 adet tarsal kemik (calcaneus, talus, navicula, cuboideum ve 3 adet cuneiform), 5 adet metatarsal kemik ve 14 adet falanks olmak üzere toplam 26 adet kemik ve ayak bileği eklemi dahil bu kemikler arasındaki 31 adet eklemi içermektedir (Şekil 4.1.2.1) (36).

Metatarsal kemikler, ayağın ön kısmında yer alan 5 adet uzun kemik olup proksimalde tarsal kemikler ile birleşerek tarsometatarsal eklemi (Lisfrank eklemi) oluştururlar. Metatarsal kemiklerin distalinde proksimal falankslar bulunur ve metatarsal kemikler ile proksimal falankslar birleşerek MTF eklemlerini oluştururlar. Birinci metatarsal kemik proksimalde medial cuneiform ile eklem yapar. Distalde ise 1. proksimal falanks ile eklem yapar ve 1. MTF eklemi oluşturur. Bu eklem HV deformitesinin merkezinde yer almaktadır (22, 37).

Kemik yapılar, bağlar, plantar fascia, intrinsik ve ekstrinsik ayak kasları tarafından desteklenir. İntrinsik ve ekstrinsik ayak kasları denge sağlamak, yürüyüşte ayağı öne ilerletmek ve dış kuvvetlere yanıt olarak ayağı sertleştirmek için birlikte çalışırlar (4). HV’de 1. MTF eklemdaki kemik diziliminin ve intrinsik-ekstrinsik ayak kasların pozisyonunun değişmesi ile eklemdaki moment ve kas dengesi bozulur (4, 38-40).



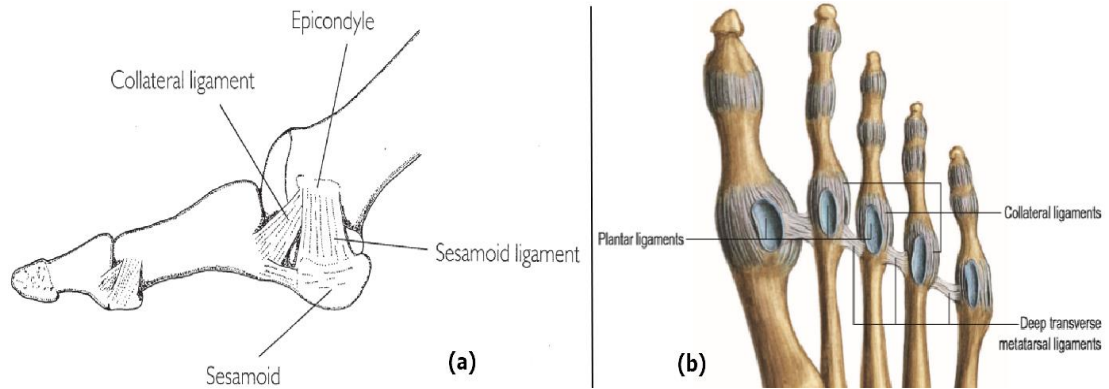
Şekil 4.1.2.1: Ayak kemikleri, (a) medialden görünüş, (b) lateralden görünüş (41)

4.1.2.1 Birinci Metatarsofalangeal Eklem

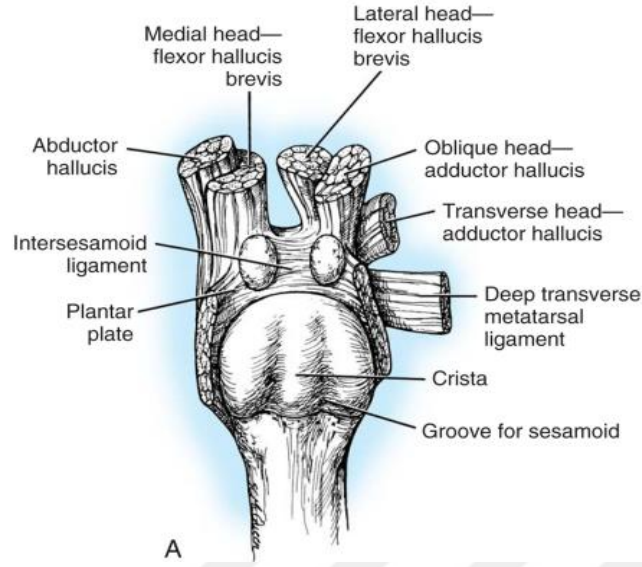
Birinci metatarsal kemik prizmatik formlu, güçlü şaftı olan ve en kısa-kalın metatarsal kemiktir (37). Birinci metatarsal kemiğin distal ucunda yarım elips şeklinde kıkırdakla kaplı eklem yüzeyi bulunur. Bu yüzey proksimal falanksın göreceli daha küçük olan içbükey tabanı ile eklem yapar. Bu eklem elipsoid tip eklem olmasına rağmen, menteşe tipi bir eklem gibi hareket eder çünkü parmağın sagittal düzlemde

yaptığı fleksiyon ve ekstansiyon hareketleri dışındaki tüm hareketler, eklemi saran eklem kapsülü, ligamentler ve tendonlar tarafından kısıtlanmıştır (22, 36).

MTF eklem ligamentleri plantar ligament, derin transvers metatarsal ligament, kollateral ligament ve kollateral ligamentin plantar kısımlarının farklılaşması ile oluşan sesamoid ligamenttir (Şekil 4.1.2.1.1). Kollateral ligamentler metatars başının dorsal tüberkülünden başlayıp aşağıya ve distale doğru ilerleyerek proksimal falanksın tabanına ve plantar tabana yapışarak sonlanır (37). Sesamoid ligamentler ise sesamoid kemiklere ve plantar tabana yapışarak sonlanır. MTF eklem plantar yüzündeki eklem kapsülü, musculus flexor hallucis brevis (m. flex. hal. br.), musculus abductor hallucis (m. abd. hal.) ve musculus adductor hallucis (m. add. hal.) tendonları, plantar aponevroz ve kollateral ligamentlerin plantar kısımlarının birleşmesi ile oluşan ve çok sağlam bir yapı olan plantar taban ile desteklenmiştir. Eklem dorsal ise sadece kapsül ve musculus extensor hallucis longus (m. ext. hal. lon.), musculus extensor hallucis brevis'in (m. ext. hal. br.) tendonları ile desteklenmiştir. Eklem dorso medial ve dorso lateral kısımları kapsül dışında hiçbir yapı ile desteklenmediğinden en zayıf bölgelerdir (22, 36, 37, 42).

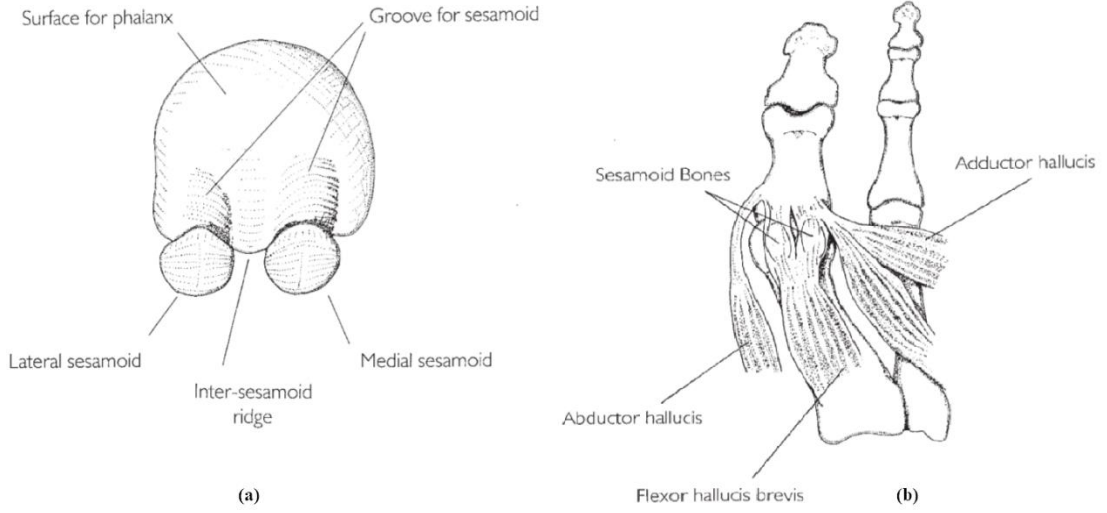


Şekil 4.1.2.1.1: Metatarsofalangeal eklem ve ligamentleri, (a) lateralden görünüş (42), (b) plantar görünüş (37)



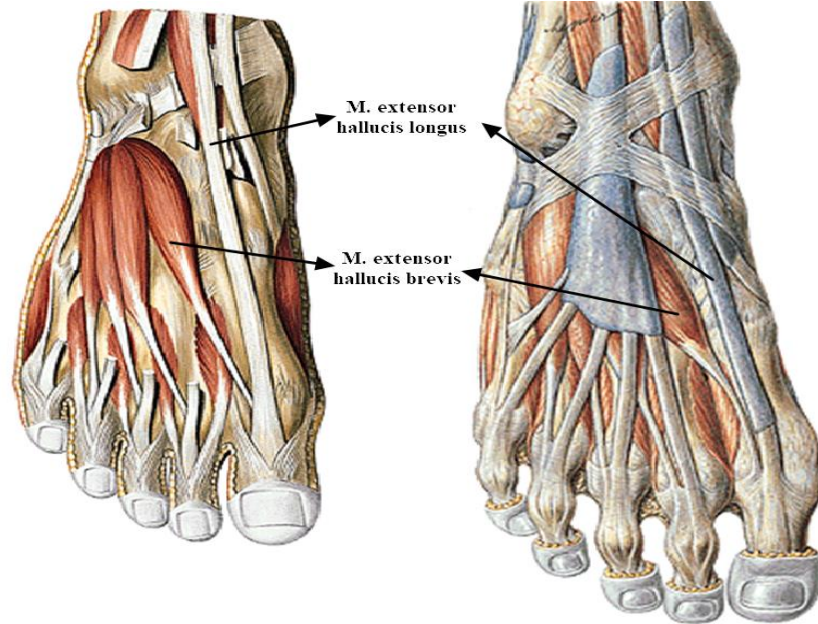
Şekil 4.1.2.1.2: Sesamoid mekanizma (43)

Birinci MTF eklem diğer MTF eklemlerden farklı olarak sesamoid mekanizmaya sahiptir (Şekil 4.1.2.1.2). Sesamoid kemikler m. flex. hal. br.'nin medial ve lateral tendonları içine yerleşmiş iki susamsı kemiktir. Bu kemikler birinci metatars başının plantar yüzünde, kıkırdakla kaplı iki oluğun içine yerleşir ve bu oluklar aralarında yer alan intersesamoid krista ile birbirinden ayrılır. Intersesamoid krista, sesamoid kemiklerin medial veya lateral yönde subluksasyonlarını önleyen önemli bir yapıdır (Şekil 4.1.2.1.3 (a)). Sesamoid kemikler intersesamoid ligament ile birbirine, sesamoid falangeal ligament ile de proksimal falanksa tutunmuşlardır. Bu sayede eklem hareketi sırasında sesamoid kemikler metatars başı ile birlikte değil de proksimal falanks ile birlikte hareket ederler. Sesamoid mekanizma çeşitli fonksiyonlara sahiptir. Ayak tabanında yüklenme sonucu oluşan basıncı absorbe ederek 1. Sıranın (first ray) yük taşıma kapasitesini ve m. flex. hal. br.'nin moment kolunu uzatarak başparmağın plantar fleksiyon gücünü artırır. Yüklenme sırasında musculus flexor hallucis longus (m. flex. hal. lon.) tendonunu fazla baskıya maruz kalmaktan korur (Şekil 4.1.2.1.3 (b)) (22, 31, 36, 42, 43).



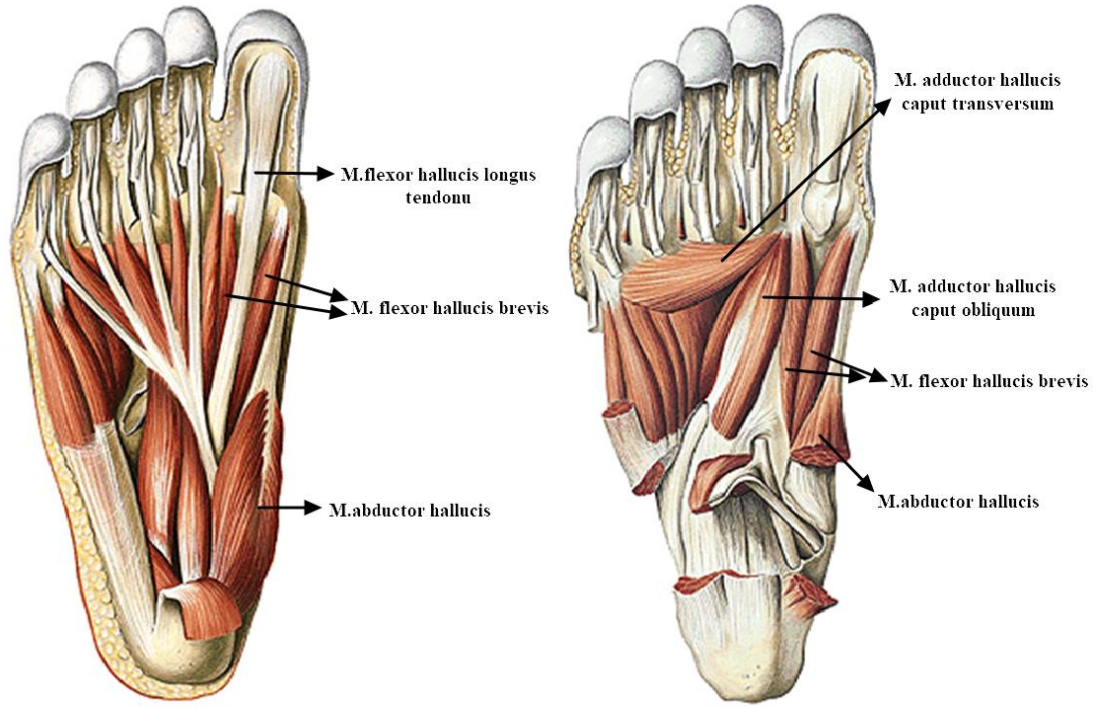
Şekil 4.1.2.1.3: (a) 1. metatarsal kemik başının anteriordan görünüşü ve sesamoid kemikler ile ilişkisi; (b) 1. metatarsal kemik plantar yüzündeki kaslar ve bu kasların sesamoid kemikler ile ilişkisi (42)

Birinci MTF eklemin statik stabilizasyonu eklem kapsülü, ligamentler ve eklem yüzeylerinin uyumu ile sağlanırken dinamik stabilizasyonu onu her yönden saran kaslar aracılığı ile sağlanmıştır.

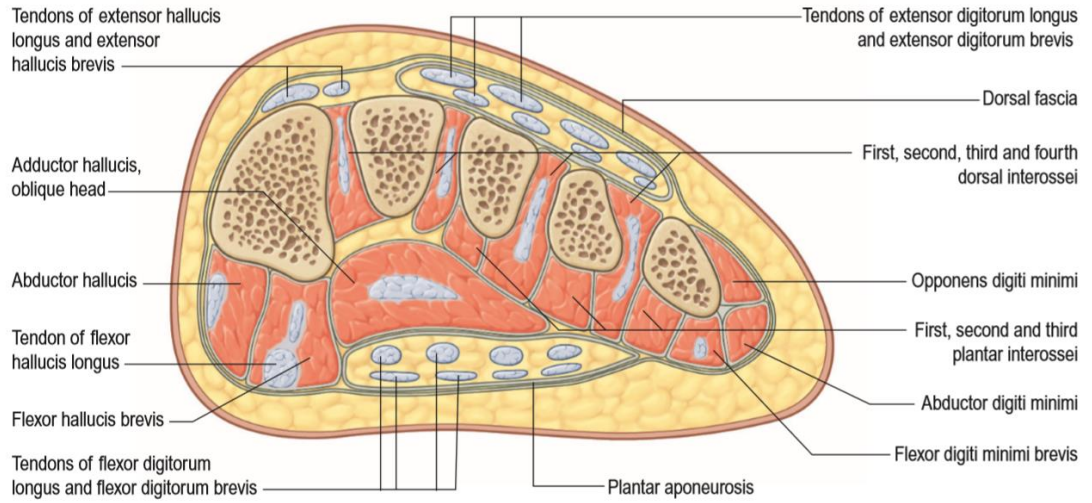


Şekil 4.1.2.1.4: 1. MTF eklem çevresindeki kaslar: dorsal görünüş (41)

Eklemin dorsalinde m. ext. hal. lon. ve m. ext. hal. br.'in tendonları bulunur (Şekil 4.1.2.1.4). Her iki tendon da eklemi dorsal yüzden kat ettikleri için aktiviteleri sırasında ekleme medial ve lateral kuvvet uygulamazlar, ancak HV'ta falanksların laterale açılması sebebiyle bu kasların tendonları da eklemi laterale kayar ve aktiviteleri sırasında ekleme deformitesini artırıcı yönde kuvvet uygulamaya başlarlar. Eklemi plantar yüzünde ise m. flex. hal. lon. ve m. flex. hal. br.'in tendonları bulunur. M. flex. hal. br eklemi ulaşmadan medial ve lateral olmak üzere ikiye ayrılır ve bu iki bölüm metatars başı altından geçerken aynı isimli iki sesamoid kemiği yapılarına dahil ederler. M. flex. hal. lon. metatars başı altında sesamoid kemiklerin arasından geçer ve sesamoid mekanizmaya sabitlenmiştir. HV deformitesinde sesamoid kemiklerin sublukse olduğu durumda tendonlar da laterale doğru kayar ve bu kasların kontraksiyonu ile birlikte başparmak fleksiyona giderken aynı zamanda laterale yönelir. Eklemi medialden m. abd. hal.'in tendonu destekler ve eklemi medial stabilitesinde çok önemli bir yere sahiptir. M. abd. hal.'in kontraksiyonu ile eklem medialindeki tendon gerilerek birinci metatars başını ikinci metatarsal kemiğe doğru iterek metatarsus varus deformitesinin gelişmesini engelleyici yönde çalışır. Lateralde m. add. hal. tendonu bulunur (Şekil 4.1.2.1.5 ve Şekil 4.1.2.1.6) . Bu kas m. abd. hal.'in dengeleyicisi olarak eklem stabilitesine önemli bir katkıda bulunur ancak m. abd. hal./m. add. hal. kas dengesinin m. add. hal. lehine bozulması HV deformitesinin gelişmesi ve ilerlemesine katkı sağlar (12, 22, 31, 36, 44).



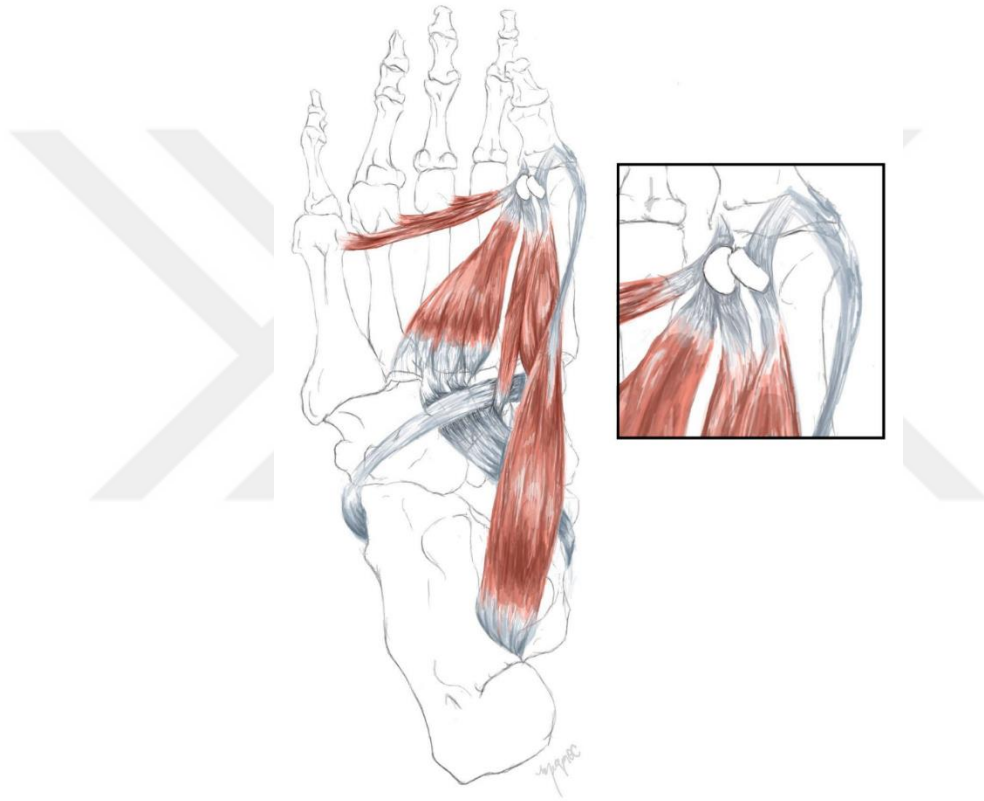
Şekil 4.1.2.1.5: 1. MTF eklem çevresindeki kaslar: plantar görünüş (41)



Şekil 4.1.2.1.6: 1. MTF eklem çevresindeki kaslar: coronal kesit anterior görünüş (37)

1.MTF eklem çevresindeki ayağın intrinsik kaslarından olan m. abd. hal. , m. add. hal. ve m. flex. hal. br.'in; ayağın ekstrinsik kaslarından olup birinci sırayı (first ray) destekleyen musculus tibialis posterior ve musculus fibularis longusun kuvvet

kaybının HV ile ilişkili olduğu düşünülmektedir (4) (Şekil 4.1.2.1.7). İnsersiyonu karmaşık olan musculus tibialis posteriorun navicular kemiğe tutunduktan sonra distalde m. flex. hal. lon. ile bazen de m. fibularis longus tendonu ile tendinöz bağlantıları mevcuttur ve birinci sıranın (first ray) stabilizasyonunda m. flex. hal. br. ile birlikte çalışmaktadır (4, 45, 46). Musculus fibularis longus ise birinci cuneiform ve birinci metatarsal kemiğin bazisine insersio yaparak eksternal yüklenmeye karşı birinci sırayı destekler (4, 47).



Şekil 4.1.2.1.7: HV deformitesi ile ilgili olan 3 intrinsik kas (m.abd.hal., m. add.hal., m.flax.hal.br) ve 2 ekstrinsik kasın tendonları (m. tibialis posterior, m. fibularis longus) (4).

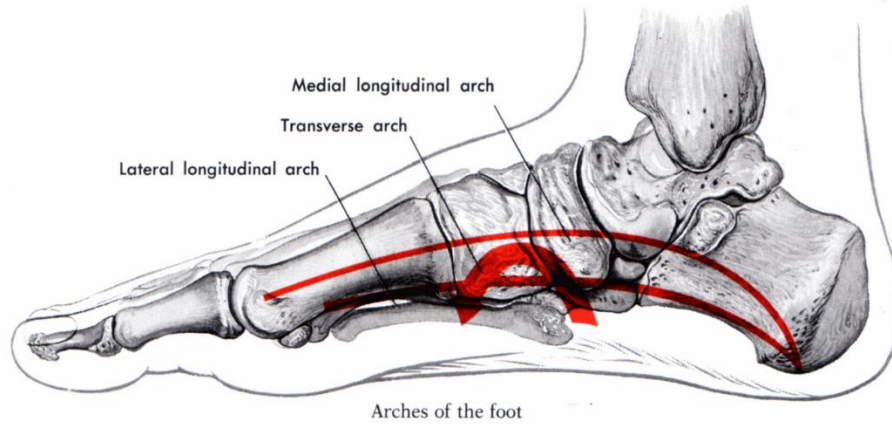
4.1.2.2 Ayak Arkuları ve Yük Taşıma Mekanizması

Vücut ağırlığını taşıma ve zemin değişikliklerine uyum sağlama görevlerini üstlenen ayağın, medial longitudinal ark, lateral longitudinal ark ve transvers ark olmak üzere üç arki bulunmaktadır (Şekil 4.1.2.2.1). Ayak arkları ağırlığı ayağa dağıtırlar ve aktif olarak kaslar tarafından desteklenirler (37, 48).

Medial longitudinal ark: Calcaneus'un postero-medialinden başlar, talus, navikula, üç cuneiform ve birinci, ikinci, üçüncü metatarsal kemikler, medial longitudinal arkı oluşturan yapılardır. Medial longitudinal arkın en önemli aktif destekleyicisi olan kas m. tibialis posterior'dur. Ayrıca HV deformitesinde ve pes planus'ta aktivitesi azalan m. abd. hal. ve m. flex. hal. lon. medial longitudinal arkın aktif destekleyicisidir (36, 37, 49, 50).

Lateral longitudinal ark: Calcaneus'un postero-lateralinden başlar, küboid, dördüncü ve beşinci metatarsal kemikler tarafından oluşturulur (37).

Transvers ark: Anterior transvers ark, midtransvers ark ve posterior transvers ark olmak üzere 3 transvers ayak arkı mevcuttur. Anterior transvers ark, birinci ve beşinci metatars başları arasında uzanır. Midtransvers ark 3 kuneiform ve küboid kemik tarafından oluşturulurken, posterior transvers ark küboid ve navikula tarafından oluşturulur. Transvers arkın aktif destekleyicisi m. add. hal.'in caput transversum'udur (37).

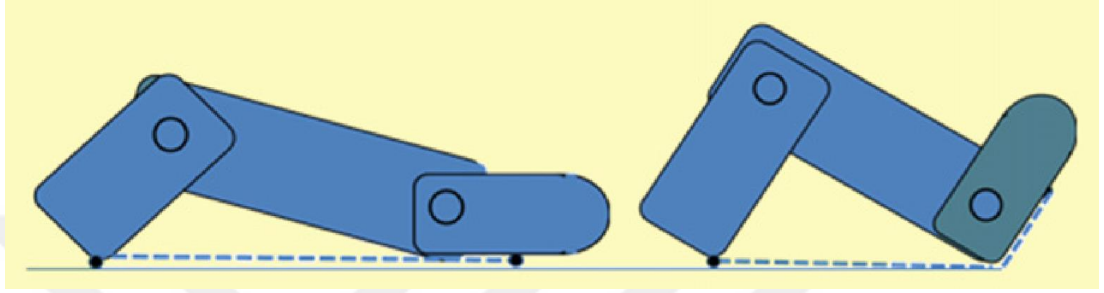


Şekil 4.1.2.2.1: Ayak arkusları (51)

Medial longitudinal ark stabilizasyon için plantar aponeurosis, plantar kalkaneonavikular ligament (spring ligament) ve interosseos talokalkaneal ligament tarafından pasif olarak desteklenir. Yürümenin basma fazında plantar aponevrozun bir ucundaki tarsal ve metatarsal kemikler diğer ucunda talus ve calcaneus kemikleri kompresyon kuvvetine maruz kaldığından, plantar aponevroz gerilir. Salınım fazına geçerken parmakların dorsifleksiyonu ile calcaneus ve MTF eklem birbirine yaklaşır

ve ark yükselir. Basma fazı sonunda topuk yükselirken ayak rijit bir kaldıraca dönüşür. Bu mekanizma “windlass” veya “çıkırık” olarak adlandırılır (Şekil 4.1.2.2.2) (37, 52).

Birinci MTF eklem ve başparmak yürüme sırasında ağırlık aktarımında önemli bir yere sahiptir (53). Bundan dolayı bu eklemin HV’deki önemi çok fazladır.



Şekil 4.1.2.2.2: “windlass” veya “çıkırık” mekanizması (52)

4.1.3. Patolojik Anatomi

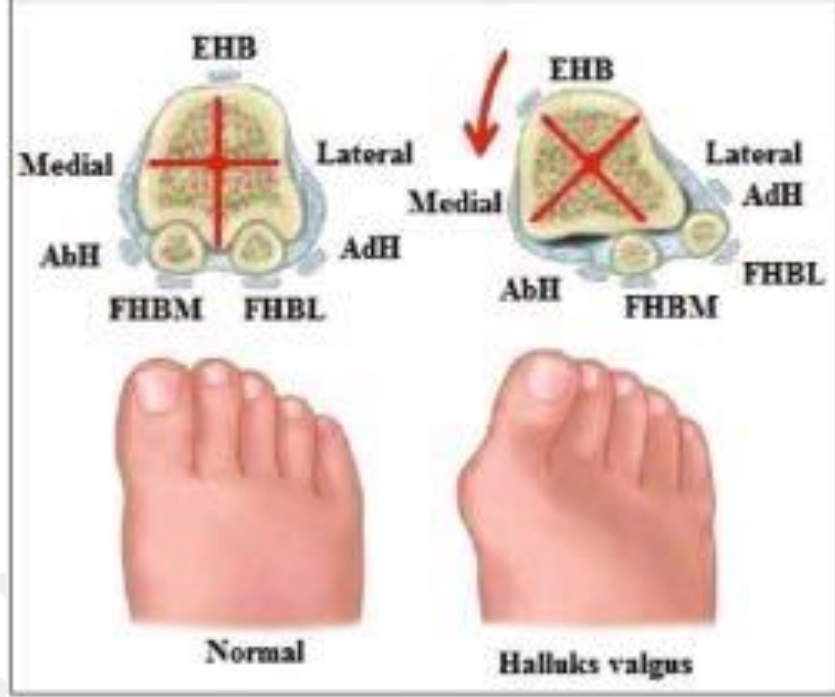HV, deformitenin oluşumuna zemin hazırlayan pek çok intrinsik ve ekstrinsik faktöre bağlı olarak gelişebilir.

Birinci MTF eklemin medialdeki destek yapıları olan medial sesamoid ligamentlerin ve medial kollateral ligamentin kusur ve yetmezliği erken ve olmazsa olmaz bir belirtidir. Sonrasında 1. metatars başı sesamoid kemikler üzerinden mediale kayar. Eğer tarsometatarsal eklem oblik yerleşimli veya instabil ise, metatars başının medial deviyasyonu kolaylaşır (6, 54, 55).

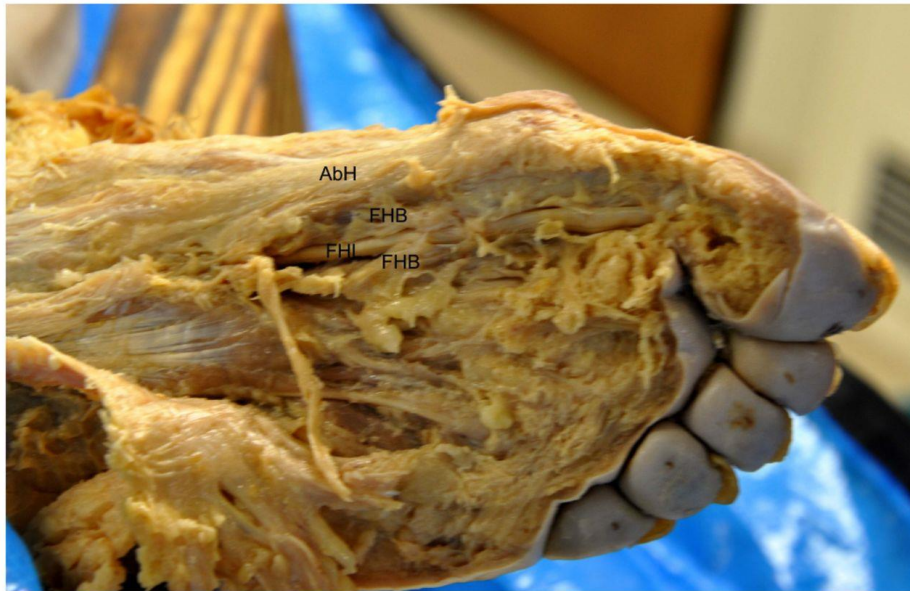Tabanında sesamoidler, m. add. hal. tendonu ve plantar taban aracılığı ile derin transvers ligament ile bağlantılı olan prokimal falanks valgusa yönelir. Birinci metatarsal kemiğin artmış medial deviyasyonu sebebi ile medial sesamoid kemik metatars başının altına doğru kayar. Metatars başı medial sesamoid kemiğin üzerine yerleşerek kıkırdak yapının aşınmasına ve intersesamoid kristanın düzleşmesine sebep olabilir. Lateral sesamoid ise aslında hareket etmiş olmamasına rağmen 1. intermetatarsal aralığa yerleşmiş gibi görünür ve metatars başının laterali ile temas

eder hale gelir. Medial çıkıntının belirginleşmesi ve ayakkabının uyguladığı basınç sonucunda bursa reaksiyonu ve kalınlaşması gerçekleşir (6, 54, 55).

Birinci MTF ekleme meydana gelen yapısal değişiklikler ve statik destek yapılarında oluşan bozulmalar dinamik destek yapıları olan kasların fonksiyonlarında da yetersizliklere ve değişikliklere yol açar. Bu da eklem çevresindeki kaslar arasında kuvvet dengesizliğine sebep olur. Normalde m. flex. hal. lon. ve m. ext. hal. lon. tendonları proksimal falanksın hafifçe lateralinde, dengededir ancak gelişen deformite ile birlikte m. ext. hal. lon. ve m. flex. hal. lon. tendonları daha da lateralde kalmış olur. Bu nedenle her iki kas HV deformitesini artırıcı yönde etki oluşturmaya başlar ve proksimal falanksın valgusa gidişini şiddetlendirir. Metatars başı, sesamoid kompleks üzerinden aşağıya kayarak, eklem çevresindeki dengesini ve fonksiyonelliğini yitirmiş kas kontraksiyonları ile pronasyona gider. Normalde proksimal falanksın valgusa gidişini engelleyen m. abd. hal. medial (medial sesamoid) ve plantar (proksimal falanks'ın tabanı) insersiyon noktalarının inferior yönde rotasyona uğraması sonucu disfonksiyonel hale gelir ve abduktor etkisini kaybederek flexor etki oluşturmaya başlar. Lateralde (lateral sesamoid) ve plantar yüzde proksimal falanks tabanına tutunan m. add. hal. ise falanksa pronasyon yönünde çekme kuvveti uygular. Pronasyon ile birlikte laterale kayan m. flex. hal. br. caput laterale adduksiyon yönünde etki göstermeye başlar ve deformitenin artmasına neden olur (Şekil 4.1.3.1) (6, 44, 54, 55). Zayıflamış 1. MTF eklem dorsal kapsülü herhangi bir tendon ile desteklenmediği için yeterli stabilite sağlayamaz ve eklem pronasyon ile birlikte iç rotasyona gider. Varusa yönelen proksimal falanks, tabanı ile metatars başını mediale doğru itebilir ve deformitenin daha da belirgin hale gelmesine sebep olabilir (Resim 4.1.3.1) (6, 54, 55).



Şekil 4.1.3.1: Hallux valgusta patolojik anatomi (6), EHB: m. extensor hallucis brevis, AbH: m. abductor hallucis, FHBM: m. flexor hallucis brevis caput mediale, FHBL: m. flexor hallucis brevis caput laterale, AdH: m. adductor hallucis



Resim 4.1.3.1: HV'li kadavra ayağının plantar görünüşü (56), AbH: m. abductor hallucis, EHB: m. extensor hallucis brevis, FHL: m. flexor hallucis longus, FHB: m. flexor hallucis brevis

4.1.4.Etyolojisi

HV en sık görülen kronik ayak deformitelerinden biri olmasına rağmen etyolojisinde halen belirsizlikler mevcuttur. Deformitenin birçok farklı zemin hazırlayıcı faktöre bağlı olarak gelişebileceği düşünülse de asıl nedeni tam olarak anlaşılamamıştır (1, 6).

HV gelişiminde rol oynayan sebepler, dışsal (ekstrinsik) ve içsel (intrinsik) risk faktörleri olarak ikiye ayrılır.

Ekstrinsik Sebepler

Ayakkabı: HV etyolojisinde ayakkabı kullanımı uzun yıllardır suçlanmaktadır. 1909 yılında Porter (57) düzeltici cerrahi yapılan ve uygun ayakkabı giymeyi istemeyen hastalarda deformitenin tekrarlama riskinin daha fazla olduğunu bildirmiştir. 1958 yılında Hong Hong'da 225 katılımcı ile yapılan çalışmada ayakkabı giyen ve giymeyen toplumlar HV prevalansı açısından karşılaştırıldığında sonuç sırasıyla %33 ve %1,9 olarak bulunmuştur (58). Ayakkabı giymeyen toplumlarda HV görülme sıklığının daha az olması (59) ve yüksek topuklu, parmak kutusu dar ayakkabı giyen bireylerde sıklıkla görülmesi (55) ayakkabının etyolojideki yerini destekler niteliktedir (58). Ancak ayakkabı kullanmayan toplumlarda (58) ve doğru ayakkabı seçimi yapan bireylerde de HV görülmesi, altta yatan mekanik bir nedenle ortaya çıkan bozukluğun hatalı ayakkabı seçimi ile şiddetlendiği yine hatalı ayakkabı kullanımına bağlı olarak semptomların arttığı kanısı mevcuttur (55). Menz ve ark. yaptıkları çalışmada, 20'li ve 30'lu yaşlarda konstriktif ayakkabı giymenin, ileri yaşta HV gelişimi açısından kritik öneme sahip olduğunu bildirmişlerdir (60). Ayakkabının, deformitenin başlamasından ziyade deformitenin ilerleyişi açısından daha önemli bir faktör olduğu düşünülmektedir (6, 22).

Aşırı Ağırlık Taşıma: HV'nin yavaş gelişen bir deformite olması sebebi ile kümülatif travma ve aşırı yüklenme ile ilgili bir süreç olabileceği savunulmaktadır (55). Ancak bale dansçılarında HV açılanmasının, topluma göre daha fazla olmasının (61) dışında obezite, hamilelik ya da dominans gibi MTF ekleme aşırı yük bindiren diğer faktörler ile ilişkili olduğuna dair kanıtlar yetersizdir (6, 22, 55).

İntrinsik Sebepler

Genetik faktörler: HV deformitesine sahip bireylerin yaklaşık %80-90 oranında aile öyküsü pozitifdir (3, 62). Kalıtımın otozomal dominant olduğu ve geçişin anne tarafından aktarılan genlere bağlı olduğu (3, 55) düşünülmele birlikte, bilateral HV deformitesinin baba kökenli olduğunu gösteren durumlar da mevcuttur (63). Deformite beyaz ırkta siyah ırka oranla yaklaşık 2 kat daha fazla gözlenmektedir (6, 55). Hsu ve ark.'ın yaptıkları HV'de genetik alt yapıyı araştıran çalışmada, deformitenin patofizyolojik alt yapısının karmaşıklığı ve güçlü cinsiyete bağlı etkileşim vurgulanarak tanımlanan genetik varyantların, iskelet gelişimi ve inflamasyonu etkileyen yollara katkısı olduğu gösterilmektedir (64).

Cinsiyet: Cinsiyetler arasındaki oran net olamamakla birlikte HV kadınlarda erkeklere oranla daha sık görülmektedir (1, 6, 22). Kadınlardaki yüksek prevalansın ayakkabı modası, metatars başının deformite gelişimine daha uygun anatomik yapısı, kadınlarda daha sık gözlenen ligament laksitesi ve 1. sıra hipermobilitesi ile ilgili olabileceği düşünülmelektedir (55).

Ligament laksitesi: Ligamentöz laksitenin birinci sıra tarsometatarsal ve metatarsofalangeal eklemdaki instabiliteyi belirgin hale getirerek HV gelişimini kolaylaştıracağı düşünülür (22). Ayrıca bağ gevşekliğine sebep olan (romatoid artrit, Marfan sendromu, Ehler-Danlos sendromu gibi) hastalıklarda HV görülme sıklığı daha fazla olup tedavisi daha zordur (55). HV patomekaniğini araştıran immunohistokimyasal çalışmada medial kollateral ligamentin yapısında anormal kollojen I ve kollojen III organizasyonu gösterilmiştir (65).

Yaş: Deformitenin sıklıkla 30-50 yaş arasında başladığını bildiren çalışmalar olmakla birlikte immatür iskelette juvenil ve adölesan dönemde daha yüksek insidans bildiren çalışmalar da vardır (6). Nix ve arkadaşlarının yaptıkları çalışmada HV prevalansı juvenil popülasyonda %7,8, yetişkinlerde %23, ileri yaşta %35,7 olarak bildirilmiş olup, yaş arttıkça görülme sıklığı da artmaktadır (1).

Pes planus: HV etyolojisinde pes planus yaygın olarak suçlanmaktadır. Yüklenme sırasında medial longitudinal arkın çökmesinin tüm ayağı pronasyona döndüreceği ve bunun da ayağın ön bölgesinde ve başparmak medial kenarında yüklenmeyi arttırarak

başparmağı laterale yönelteceği düşünülür (22). Ayrıca medial longitudinal arkı aktif destekleyen kaslar arasında olan ve HV deformitesini engelleyici etkisi olan m. abd. hal'in pes planusta aktivitesi azalmaktadır (49).

Birinci sıra (first-ray) hipermobilitesi: HV deformitesi ile ilişkili olduğu düşünülmekle birlikte HV'de geniş aralıkta (%10'dan %64'e kadar) birinci sıra instabilitesi bildirilmiştir (4, 66-68),

Diğer etkenler: Metatarsus primus varus (55), başparmak abductor ve adductor kas dengesizliği (44), gergin aşıl tendonu ve fonksiyonel hallux limitus (22, 55), birinci tarsometatarsal eklem hipermobilitesi (69), MTF eklem yüzeylerinin uyumsuzluğu (70), metatarsal kemiğin morfolojik özellikleri (birinci metatarsal kemiğin uzun olması, birinci metatarsal kemiğin artmış eversiyonu, yuvarlaklaşmış eklem yüzü, vb.) gibi durumlar, diğer etkenler olarak sıralanabilir (5, 6, 29).

4.1.5. Klinik Semptom ve Bulgular

HV her zaman semptomatik olmamakla birlikte hastalarda en yaygın görülen semptomlar, başparmak medial çıkıntı üzerinde ağrı, 1. MTF eklem ağrısı, 2. metatarsal kemik başı altında ağrı, istenen ayakkabıyı giyememe, bursa veya deri irritasyonu ve ülserasyon/enfeksiyonlardır (3, 69). Ağrı ve fiziksel fonksiyonlardaki kısıtlanma, yürüyüş ve yaşam kalitesini olumsuz etkilemektedir (6, 20).

4.1.6. Değerlendirme

Değerlendirme hastanın şikayetleri ve hastalık semptomlarının sorgulanması, fizik muayene ve radyolojik görüntülemeyi içermelidir.

4.1.6.1. Klinik Değerlendirme

Klinik değerlendirmenin anamnez ve hikaye bölümünde hastanın şikayetleri, deformitenin başlangıç zamanı, semptomların süresi ve görülme sıklığı, ağrının şiddeti ve lokalizasyonu, ayakkabı tercihi, aile öyküsü, meslek ve fonksiyonel yetersizlikler sorgulanmalıdır (6).

Ayakta, ayağa yük verilmesi ile birlikte HV ve diğer deformiteler daha belirgin hale geleceğinden, değerlendirmeler hem ayakta hem de oturma pozisyonunda

yapılmalıdır (6). Fiziksel deęerlendirmede karřılařılan en yaygın bulgular; 1. metatarsal kemięin medial deviyasyonu, bařparmaęın pronasyonu ve laterale ynelmesi, n ayak blmnn yayvan oluřu (splayfoot) olarak sıralanır (3). Ayrıca ayakla ilgili bazı zel lekler kullanılarak hem genel aęrı ve farklı aktiviteler sırasında aęrı hem de fonksiyonel seviye belirlenebilir. Bu leklerden bazıları řunlardır:

American Orthopaedic Foot and Ankle Society/AOFAS (Amerikan Ortopedik Ayak ve Ayak Bileęi Derneęi) Hallux Metatarsafalangeal-Interfalangeal (MTFIF) Skalası ile yapılacak deęerlendirmede MTF eklem evresindeki aęrı, buna baęlı olarak ortaya ıkan fonksiyonel etkiler ve MTF eklem evresinin dzgnlę deęerlendirilir (71).

Ayak Fonksiyon İndeksi (AFİ) Aęrı, Yetersizlik ve Aktivite Kısıtlılıęı olmak zere 3 ana bařlık altında 23 madde iermektedir. Dokuz maddeden oluřan aęrı alt bařlıęı ayak aęrısının seviyesini eřitli durumlarda lerken, 9 madde ieren yetersizlik alt bařlıęı ile ayak problemlerine baęlı olarak eřitli fonksiyonel aktivitelerin yapılmasındaki zorluęun derecesi belirlenmektedir. Beř maddeden oluřan aktivite kısıtlılıęı alt bařlıęı ise ayak problemlerinden kaynaklanan aktivite kısıtlılıęlarını deęerlendirmektedir. Tm maddeler Grsel Analog Skala (GAS) ile skorlanmalı ve skorlama yapılırken son bir hafta iindeki semptomlar gz nnde bulundurulmalıdır (72).

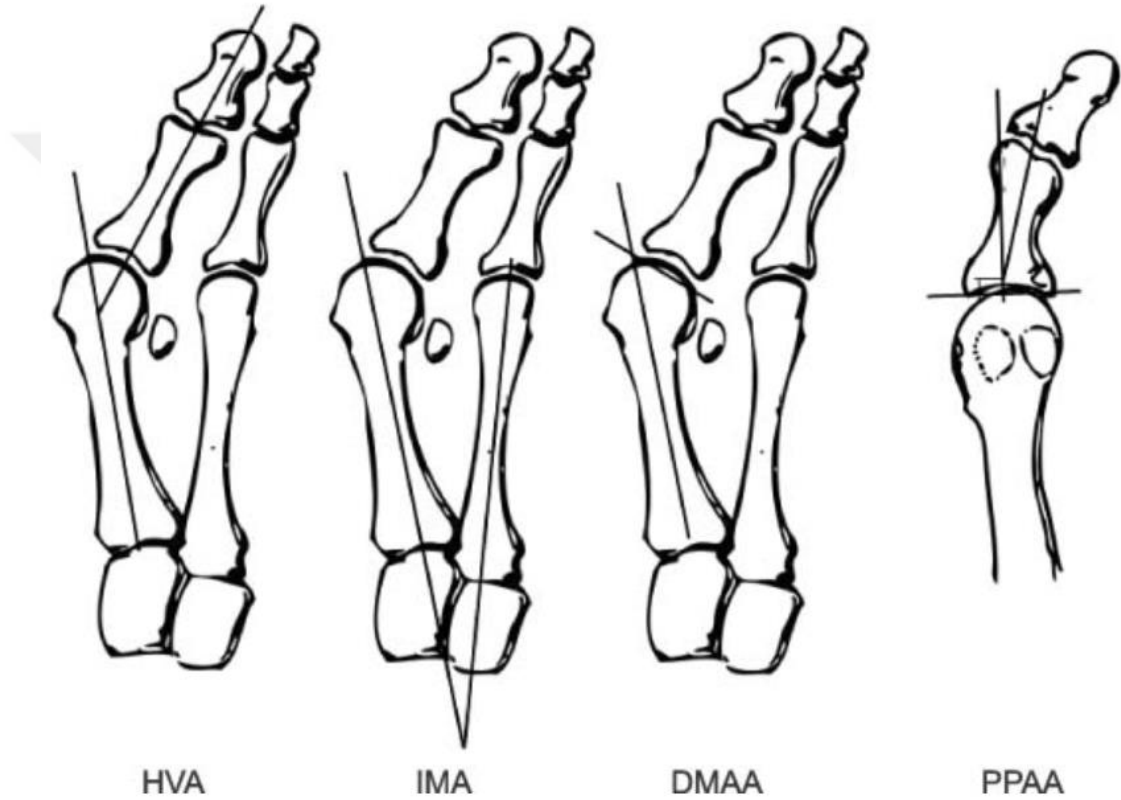
Manchester-Oxford Ayak Anketi (MOAA) MOAA HV deformitesine zel bir ankettir. Anketin yrme/ayakta durma (5 madde), ayak aęrısı (7madde) ve sosyal etkileřim (4 madde) řeklinde 3 ayrı blm vardır. Anket 5 ayrı cevap seeneęi olan toplam 16 madde iermektedir. Maddelerin cevapları 0-4 arasında skorlanmaktadır ve 4 en řiddetli durumu ifade etmektedir (73).

Kısa form 36 gibi eřitli yařam kalitesi anketleri aracılıęı ile de aęrı, fonksiyonel ve sosyal kısıtlanmanın kiřilerin yařam kalitesine olan etkisi belirlenebilir (20, 74).

4.1.6.2. Radyolojik Deęerlendirme

Radyolojik deęerlendirme iin ayakta ve yk verir pozisyonda dorso-plantar, lateral, oblik ve aksiyel sesamoid grafilere kullanılır (26, 75).

Radyolojik görüntüler üzerinde; klinikte hallux valgus açısı (HVA) olarak adlandırılan 1. metatarsofalangeal açı, intermetatarsal açı (IMA), distal metatarsal artiküler açı (DMAA), proksimal falangeal artiküler açı (PPAA), interfalangeal açı, 1. metatarsocuneiform açısı değerlendirilir (Şekil 4.1.6.2.1) (26, 76). Ayrıca açı ölçümleri dışında 1. MTF eklem uyumu ve artritik değişiklikleri, intermetatarsal göreceli uzunluk, medial çıkıntının büyüklüğü, sesamoid subluksasyonunun derecesi de değerlendirilebilir (3, 26).



Şekil 4.1.6.2.1: Radyolojik görüntüler üzerinde değerlendirilen açılar (76)

Artmış HVA, artmış IMA ve sesamoid subluksasyonu en yaygın karşılaşılan radyografik bulgulardır (3).

Üç boyutlu bir deformite olan HV'nin tanımlanmasında iki boyutlu bir ölçüm yöntemi olan direkt grafinin yetersiz kalabileceği düşünülmektedir. Bilgisayarlı tomografi (BT) iskelet sistemini değerlendirmede sıklıkla kullanılmaktadır. Yüksek çözünürlüklü, ince kesit görüntü sunan BT değerlendirme pek çok avantaj

sağlamaktadır ancak geleneksel BT görüntülemenin ayak-ayak bileği değerlendirmesindeki dezavantajı ayağa yük verilerek görüntüleme yapmanın zor olmasıdır (9). Ayağa yük verilmeksizin yapılan BT görüntülemesi ise yük verildiğinde provoke olan sıkışma sendromları, eklem aralığındaki daralma ve dizilim bozukluklarının (malalignment) teşhis edilmesini zorlaştırmaktadır. Günümüzde konik ışınlı bilgisayarlı tomografi (cone-beam computed tomography) teknolojisinin gelişmesi ile ayakta yük vererek BT çekimi yapılmış olan literatür sayısı artış göstermiştir (9). Güncel literatürde ayak-ayak bileği patolojilerinin tanımlanmasında ve HV ile ilişkili açıların değerlendirilmesinde yük vererek çekilmiş olan BT'nin yer aldığı görülmektedir (7-10, 31, 77).

Hallux valgus açısı (HVA): Birinci metatarsal kemiğin uzun eksenini ile proksimal falanksın uzun eksenini arasındaki açıdır. 15°'ye kadar olan açılar normal kabul edilir. 30°'ye kadar olan HVA hafif deformiteye, 31°-40° arası HVA orta dereceli deformiteye, 40°'den büyük HVA şiddetli deformiteye işaret eder (Şekil 4.1.6.2.1) (26, 78, 79).

Intermetatarsal açı (IMA): Birinci ve ikinci metatarsal kemiklerin uzun eksenleri arasındaki açıdır. Normal değeri 9 derecenin altındadır. Hafif deformitede 9°-13° arası, orta deformitede 14°-20° arası, şiddetli deformitede ise 20°'nin üzerindedir (Şekil 4.1.6.2.1) (26, 78, 79).

Distal metatarsal artiküler açı (DMAA): Metatarsal kemiğin distal eklem yüzünün medial ve lateral köşelerini birleştiren çizginin 1. metatarsal kemiğin uzun aksı ile yaptığı açıyı tanımlar. 6°'ye kadar normal kabul edilir (Şekil 4.1.6.2.1) (3, 69, 78, 80, 81).

Proksimal falangeal artiküler açı (PPAA): Proksimal falanks tabanından çizilen çizgiye dik çizilen çizgi ile proksimal falanks aksı arasında ölçülen açıdır. Normalde 10 dereceden azdır (Şekil 4.1.6.2.1) (76, 79, 82, 83).

4.1.7. Tedavi Yöntemleri

Tedavi yöntemlerinin seçimi hastanın şikayetleri, semptomları, fiziksel ve radyolojik değerlendirme sonuçları, yaşı, mesleği ve genel sağlığı göz önünde bulundurularak yapılmalıdır. Öncelikle konservatif yöntemler düşünülmelidir (6).

4.1.7.1. Konservatif Tedavi

Konservatif tedavi yöntemleri aktiviteye, günlük yaşama dönüş süresinin kısa oluşu ve düşük maliyet gibi avantajları sebebi ile HV tedavisinde önemli rol oynamaktadır (17). HV'de konservatif tedavi, hastaya hastalığı hakkında bilgi verilmesi ile başlamalıdır. Hastalığın temel patolojik anatomisi, ağrı sebepleri ve ağrıyı azaltma yolları açıklanmalıdır. Egzersiz, ayak ortezleri, ayakkabı modifikasyonu, manuel terapi, kinezyolojik bantlama, kuru iğneleme, fiziksel modaliteler ve gece ateli HV tedavisinde kullanılan konservatif tedavi seçeneklerindedir (6, 17, 84).

Konservatif tedavide öncelikle hastanın uygun ayakkabı seçimi yapması sağlanmalıdır. Yumuşak malzemeden yapılmış, alçak topuklu, parmak kutusu yeterli genişliğe sahip ayakkabılar semptomların hafiflemesine yardımcı olur. Ağrının ve diğer semptomların azaltılması için parmak arası makara, ayak ortezleri, bunyon yastığı kullanılabilir. Ancak bu destekler ayakkabı içinde başparmağın alanını daraltacağı için ayakkabı giyimini daha da zorlaştırmaktadır (75). Bu açıdan bantlama teknikleri haricen yer kaplamayacağından dolayı iyi bir alternatif yöntem olarak öne çıkmaktadır (85). Literatürde egzersizin tedavi programındaki gerekliliği ve sağladığı yararlar vurgulanmaktadır (6, 17, 33, 84, 86). Bayar ve ark. HV'li hastalarda bantlama ve egzersizden oluşan tedavi programının HVA, istirahat ve yürüme ağrısı üzerine istatistiksel olarak anlamlı yararlı etkilerini göstermiştir (11). HV'de rehabilitasyon programının oldukça önemli bir parçası egzersizdir (6, 11, 33).

4.1.7.1.1. Egzersiz

HV tedavisinde genel egzersiz disiplini içerisindeki ayak başparmak aktif/pasif eklem hareketleri, güçlendirme ve germe egzersizleri uygulanabileceği gibi HV tedavisine özel egzersizler de kullanılabilir (11-13, 19). Literatürde egzersizin

gerekliliđi vurgulanmaktadır. HV’li hastalarda karakteristik olarak m. abd. hal. ve m. add. hal. aktivitelerinde dengesizlik mevcuttur (44). 1. MTF eklem abduksiyonu sırasında m. abd. hal. aktivasyonunun, 1. MTF eklem adduksiyonu sırasında m. add. hal. aktivasyonuna oranla belirgin şekilde azaldığı bildirilmiştir. Birçok çalışmada m. abd. hal.’i güçlendirme egzersizlerinin önemi vurgulanırken güncel çalışmalarda HV tedavisinde tanımlanan özel egzersizlerin uygulanması gerektiđi bildirilmiştir. Erken dönemde m. abd. hal.’in kuvveti artırılarak HV deformitesinin düzeltilmesi ve ilerlemesinin önlenmesi açısından yarar sağlanacağı savunulmaktadır (13, 44). Keller tarafından tanımlanan “toe-spread-out” (TSO) - ayak parmak sıralı egzersizleri kas dengesizliğini düzenlemeye ve esnekliđi arttırmaya yönelik bir egzersizdir (6).


Kim ve ark.’ın yaptıkları çalışmada iki farklı ayak egzersizinin (1-toe spread out-ayak parmak sıralı egzersizleri (TSO) 2-short foot exercise-ayak kısaltma egzersizi(SF)) m. abd. hal. ve m. add. hal. aktiviteleri üzerine etkileri araştırılmış ve TSO’nun m. abd. hal.’in aktivitesini belirgin şekilde arttırdığı gösterilmiştir. TSO egzersizinin HV deformitesini önleme ve erken dönem HV deformitesini düzeltmede etkili olduđu bildirilmiştir (12). TSO egzersizlerinin HVA ve m. abd. hal.’in kesit alanı üzerine etkilerini araştıran bir diđer çalışmada 8 hafta boyunca ortez kullanımına ek olarak uygulanan TSO egzersizlerinin yalnızca ortez kullanan gruba göre anlamlı olacak ölçüde HVA’yı azalttığı ve m. abd. hal.’in kesit alanını arttırdığı gösterilmiştir (13).

HV deformitesinin etyolojisinde etkisi tam olarak kanıtlanmamış olmakla birlikte pes planus ve ayađın pronasyonu yaygın olarak suçlanmaktadır. Bu nedenle medial longitudinal ark yüksekliđi ve ayađın intrinsik kas kuvvetini arttırmaya, ayađın pronasyonunu önlemeye yönelik egzersizler tedavi programına eklenebilir (4, 6, 22, 87, 88).

4.1.7.1.2. Kinezyolojik Bantlama

HV tedavisinde tamamlayıcı olarak kullanılan kinezyolojik bantlama tekniđi (The Kinesio Taping® technique) ve kinezyolojik bant (Kinesio Tex® tape) 1973 yılında Japon karyopraksi ve akupunktur uzmanı Dr. Kenzo Kase tarafından geliştirilmiştir (Resim 4.1.7.1) (85). Metodun ortaya çıkış amacı standart bant uygulamalarındaki gibi

eklem ve kas yapılarına destek olmak, ancak standart bant uygulamalarının istenmeyen etkisi olan eklem hareketlerindeki ve fonksiyonel aktivitelerdeki kısıtlamayı ortadan kaldırmaktır (85). Kase ve arkadaşları bant uygulamasının olumlu etkilerinden bahsederken, cilt aracılığı ile mekanoreseptörlerin uyarılması sonucunda merkezi sinir sistemine sinyal gönderilerek uygulanan bölgede pozisyonel algıyı arttırmak, fasya dokusunun dizilimini düzenlemek, farklı gerginlik ve yönlerde yapılan uygulamalar aracılığı ile hareketi arttırmak üzere uyarı oluşturmak veya hareketi baskılamak, ağrıyı azaltmak gibi durumlara dikkat çekmektedir. Kinezyolojik bandın etkinliği ve etki mekanizmaları konusundaki veriler henüz yetersizdir (17, 85).



Resim 4.1.7.1: Kinezyolojik bant ve bazı kesim şekilleri

Kinezyolojik bant sıklıkla Y, X, I, Fan ve Web kesim şekilleriyle kullanılır (Resim 4.1.7.1). Bandın kesim tipi seçimi uygulanacak olan tekniğe, kasın boyuna, istenen etkiye ve tedavi edilecek bölgeye göre seçilir (89).

Kinezyolojik bantlama teknikleri arasında uygulanan başlıca yöntemler arasında kas teknikleri, fasya düzeltme, alan düzeltme, fonksiyonel düzeltme ve mekanik düzeltme teknikleri bulunur. Nöral teknik, bağ tekniği ve lenfatik düzeltme tekniği de uygulanan teknikler arasındadır (85, 89).

Kinezyolojik bantlamanın HV tedavisinde kas kuvvetini ve fonksiyonunu geliştirmek, ağrıyı kontrol altına almak, eklem hareket açıklığını arttırmak ve mekanik düzeltme sağlamak amacıyla kullanılması önerilmektedir (6, 17, 19, 85, 90).

Literatüre bakıldığında HV'nin konservatif tedavisinde kısa dönem kinezyolojik bantlama uygulamasının ağrı ve eklem dizilimine etkisinin incelendiği çalışmada 1., 3., 7. ve 10. günler olmak üzere 4 kez bantlama uygulaması yapılmıştır. Bantlama programı sonucunda HVA ve ağrı şiddetinin azaltıldığı, fonksiyonel durumun iyileştirildiği bildirilmiştir (17). Konvansiyonel bantlama ile kinezyolojik bantlamanın HV tedavisinde etkinliğini karşılaştırmak amacı ile yapılan çalışmada bir grup hastaya konvansiyonel bantlama uygulanırken, diğer gruba kinezyolojik bantlama uygulanmış ve her iki gruba da aynı ev egzersizleri önerilmiştir. Sekiz haftalık tedavi programı sonucunda HVA, IMA ve ağrının her iki grupta da azaldığı ancak kinezyolojik bantlama grubunda anlamlı şekilde daha fazla azalma olduğu gösterilmiştir (90). Kinezyolojik bantlama kullanılarak yapılan denge bantlamasının HV üzerine etkisini araştıran bir vaka çalışmasında 3 ay boyunca her gün kinezyolojik bantlama uygulanmış ve tedavi sonunda vakanın HVA ve IMA'sının azaldığı, ağrısız yürüme mesafesinin arttığı gözlenmiştir (91).

4.1.7.2. Cerrahi

Başarı oranları %75'ten %95'e kadar değişen yaklaşık 150 farklı cerrahi düzeltme yöntemi tarif edilmiş olmasına rağmen, cerrahi her zaman başarılı sonuçlar vermemektedir. Konservatif tedavinin yeterli fayda sağlayamadığı durumlarda cerrahi düzeltme tekniklerine başvurulmalıdır (6, 24, 33, 92).

5. MATERYAL VE METOD

Tez çalışması ile ilgili etik kurul izni İstanbul Medipol Üniversitesi Girişimsel Olmayan Klinik Araştırmalar Etik Kurulu'ndan 06.02.2017 tarihli, 10840098-604.01.01-E.3065 dosya numarası ile alındı. Çalışmaya gönüllülük esasına dayalı olarak katılan tüm bireylere sözlü ve yazılı bilgilendirme yapıldı.

5.1. Çalışmaya Dahil Edilme /Dışlanma Kriterleri

Sağlık Bilimleri Üniversitesi Ümraniye Eğitim ve Araştırma Hastanesi Ortopedi ve Travmatoloji Anabilim Dalı'na başvuran HV tanılı 32 hasta çalışmaya dahil edildi.

Çalışmaya Dahil Edilme Kriterleri

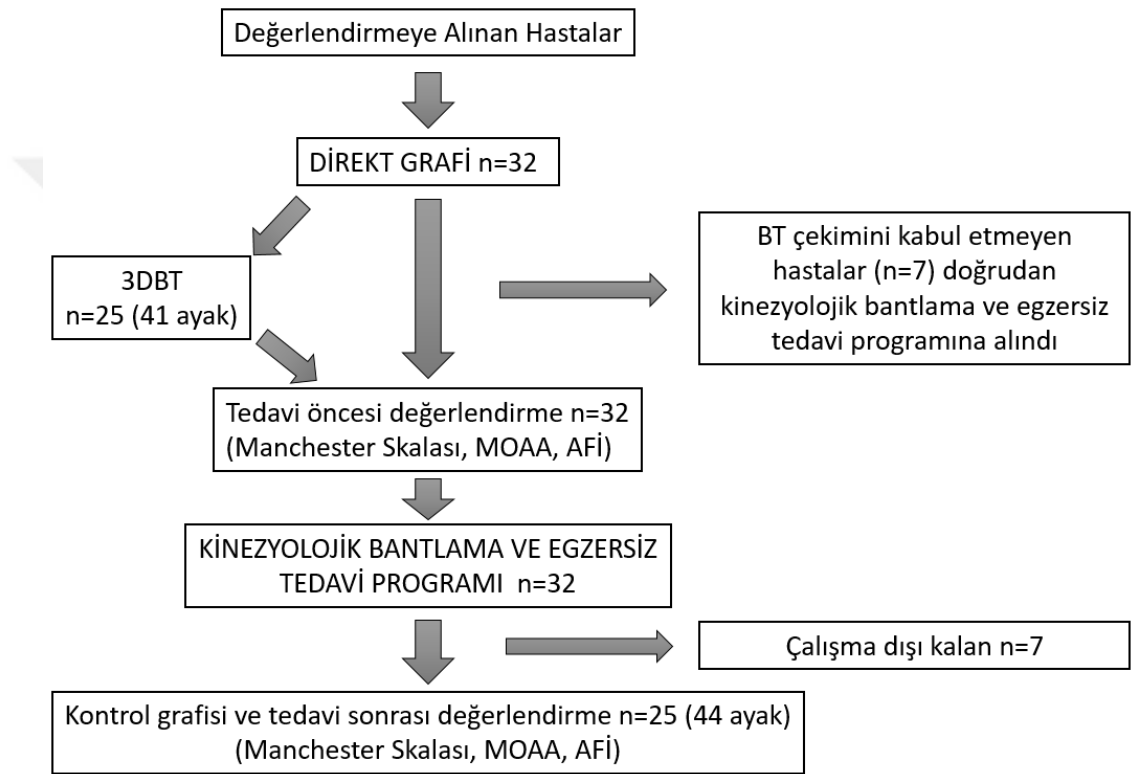
- HV tanısı almış olmak (HVA =15°- 45°)
- Direkt grafi ve bilgisayarlı tomografi çekimine engel bir durumu bulunmamak
- HV deformitesi tedavisine yönelik ortez/atel kullanmamış olmak
- Çalışmaya katılmaya gönüllü olmak

Çalışmadan Dışlanma Kriterleri

- HVA \geq 45° olması
- Geçirilmiş HV düzeltme cerrahisi
- HV deformitesi tedavisine yönelik ortez/atel kullanıyor olmak
- Mevcut sistemik hastalık olması (Romatoid artrit vb.)
- Direkt grafi ve bilgisayarlı tomografi çekiminin kontrendike olduğu durumlar
- Çalışmaya devam etmeyi istememek

Araştırmaya dahil edilmek amacıyla değerlendirilen ve direkt grafisi çekilen 32 hastadan bilgisayarlı tomografi (BT) çekimini reddeden 7 kişi BT çekilmeksizin “kinezyolojik bantlama ve egzersiz” tedavi programına dahil edildi. BT çekimi 25 hastanın 41 ayağı üzerinden gerçekleştirildi. Kinezyolojik bantlama ve egzersiz tedavi

programına alınan 32 hastadan 7'si düzenli egzersiz yapmaması, kinezyolojik bantlama randevularına gelmemesi ve/veya kontrol röntgeni çektirmemesi gerekçesiyle çalışma dışı bırakıldı. Kinezyolojik bantlama ve egzersiz tedavi programı 25 hastanın 44 ayağı ile tamamlandı. Tedavi programı sonunda tedavinin etkinliğini değerlendirebilmek amaçlı tedavi öncesi çekilmiş olan direkt grafiler ile karşılaştırmak için kontrol direkt grafileri çekildi ve tedavi öncesi kullanılan ölçekler tekrarlandı (Şekil 5.1.1).



Şekil 5.1.1: Çalışma akış diyagramı

5.2. Kullanılan Değerlendirme Yöntemleri

Çalışmaya dahil edilen hastalara alt başlıklarda ayrıntılı anlatılmış olan değerlendirmeler yapıldı. Hastalara kinezyolojik bantlama ve egzersiz tedavi programı öncesinde HV deformitesinin genel seyri, semptomların azaltılması için dikkat edilmesi gerekenler, ayakkabı seçiminde göz önünde bulundurulması gereken hususlar, egzersizlerin önemi ve tedavi boyunca HV deformitesini düzeltici herhangi başka bir uygulamadan (parmak makarası, gece ateli vs.) kaçınmaları gerektiği ile ilgili

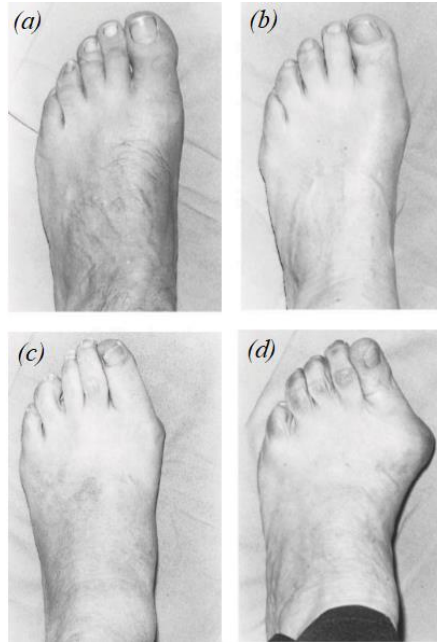
bilgilendirme yapıldı. Yapılan değerlendirmeler 6 hafta süren tedavi programının sonunda tekrarlandı.

5.2.1. Demografik Özellikler

Katılımcıların yaş, beden kitle indeksi, meslek, aile öyküsü, HV deformitesinin bulunduğu taraf, baskın olarak kullandığı taraf sorgulandı ve semptomların özelliği kaydedildi.

5.2.2. Manchester Skalası

“Manchester Skalası” Garrow ve ark.’ın geliştirdiği klinik gözleme dayalı bir skaladır. HV deformitesini “ normal [1], hafif [2], orta [3], şiddetli [4]” şeklinde sınıflayan Manchester skalası HV deformitesini sınıflamada geçerli ve güvenilir bir yöntem olarak kabul edilir (Resim 5.2.2.1) (27, 28, 30). Bu skala, HV deformitesini belirlemek ve sınıflamak amacıyla “kinezyolojik bantlama ve egzersiz tedavi programı” öncesinde ve sonrasında kullanıldı.



Resim 5.2.2.1: Manchester skalası: (a) normal [1. derece]; (b) hafif [2. derece]; (c)orta [3. derece]; (d) şiddetli [4. derece] (30).

5.2.3. Ölçekler

Manchester Oxford Ayak Anketi

Talu ve ark. tarafından 2016 yılında Türkçe geçerlilik-güvenilirlik çalışması yapılmış olan anket HV deformitesine özel bir ankettir.

Anketin yürüme/ayakta durma (5 madde), ayak ağrısı (7 madde) ve sosyal etkileşim (4 madde) şeklinde dağıtık yerleştirilmiş 3 alt bölümü vardır. Anket 5 ayrı cevap seçeneği olan toplam 16 madde içermektedir. Maddelerin cevapları 0-4 arasında puanlanmaktadır ve 4 en şiddetli durumu ifade etmektedir. Her bölümün puanlaması ve toplam puanlama 0-100 arasındadır. Tüm maddeler hastaların son dört hafta içerisindeki ayak durumları göz önüne alınarak puanlandı. Anketin skoru hesaplanırken toplam puan ve 3 alt bölüm puanı olmak üzere 4 ayrı skor hesaplandı (73, 93). (EK 10.1)

Ayak Fonksiyon İndeksi

Yalıman ve ark. tarafından 2014 yılında Türkçe geçerlilik-güvenilirliği plantar fasiitli hasta grubunda yapılmıştır. İndeks ağrı (9 madde), yetersizlik (9 madde) ve aktivite kısıtlılığı (5 madde) olmak üzere 3 alt başlığı olan 23 madde içermektedir. Yüksek puanlar belirtilerin şiddetli olduğunu ifade ederken, düşük puanlar belirti şiddetinin daha az olduğunu göstermektedir. Tüm maddeler hastaların son bir hafta içerisindeki ayak durumları göz önüne alınarak Görsel Analog Skala (GAS) ile skorlandı. Alt başlıkların puanları ve toplam puan, ilgili alanın tüm madde skorları toplanıp, maddelerin maksimum skorları toplamına bölünerek 100 ile çarpılarak hesaplandı. Hasta ile ilgili olmayan madde var ise (ortez kullanmak, yalın ayak yürümek gibi) bu madde geçerli değil olarak işaretlenip hesaplama alınmadı (72). (EK 10.2)

5.2.4. Radyolojik Değerlendirme

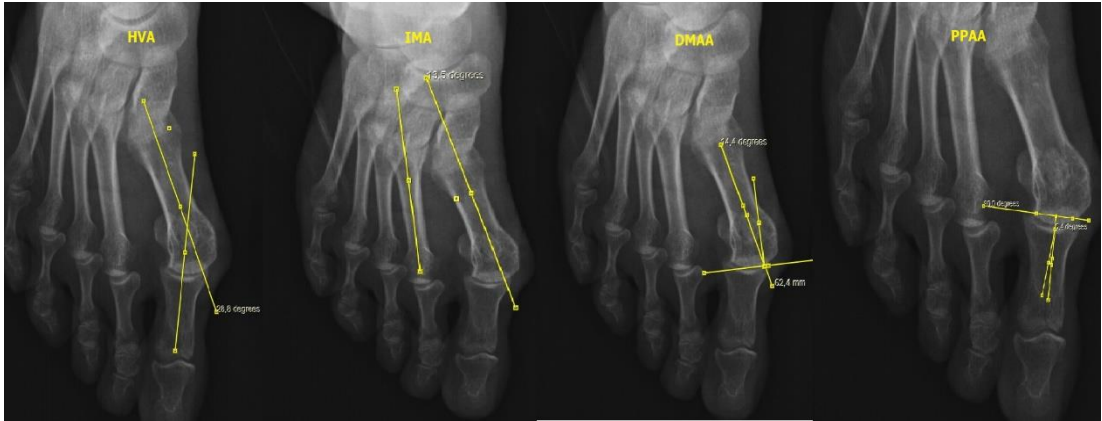
Radyolojik değerlendirme, tedavi öncesinde direkt grafinin etkinliğini belirlemek amacı ile direkt grafiler ve 3DBT'ler üzerinden; tedavi sonrasında, tedavi programının

etkinliğini belirlemek amacı ile yalnızca direkt grafipler üzerinden yapıldı. Radyolojik değerlendirilmede ölçülen HV ile ilgili açılar Tablo 5.2.4.1’de gösterilmiştir.

Tablo 5.2.4.1: Direkt grafiplerde ve 3DBT’lerde ölçülen açılar

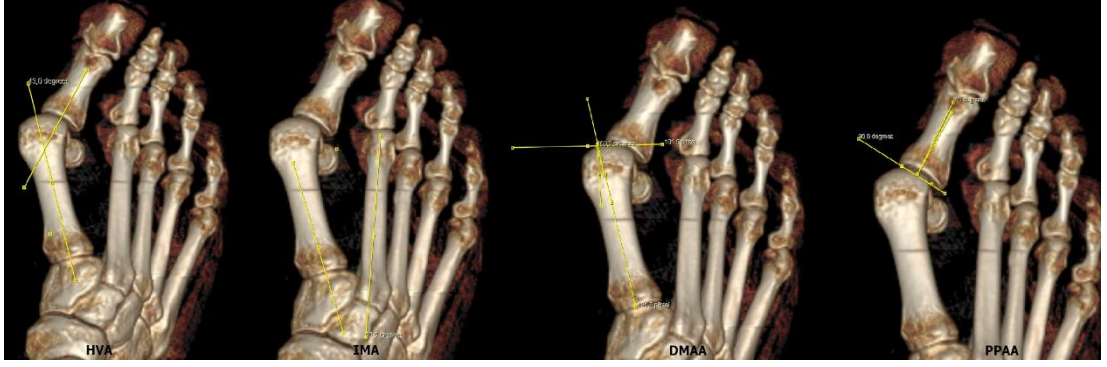
✓ 1. Metatarsofalangeal açısı (hallux valgus açısı (HVA))
✓ Intermetatarsal açısı (IMA)
✓ Distal metatarsal artiküler açısı (DMAA)
✓ Proksimal falangeal artiküler açısı (PPAA)

Direkt grafi: Hastalar ayakta ve yük verir pozisyonda iken dorso-plantar ayak direkt grafipleri çekildi (Resim 5.2.4.1). Direkt grafipler çekilirken tüp-ayak mesafesi 1 m olacak şekilde, midtarsal eklem merkez alınarak ayarlandı. Ayağın plantar yüzüne göre ayak bileği eklemine doğru 15° açı verilerek çekim yapıldı (26, 94, 95).



Resim 5.2.4.1: Ayak direkt grafipleri üzerinde yapılan açı ölçümleri

3DBT: BT (General Electric Healthcare Version: Optima CT660 Tokyo, Japan) çekimi hastalar ayakta ve yük verir pozisyonda iken yapıldı. Tüm kesitler 3 boyutlu bilgisayarlı tomografiye (3DBT’ye) çevrilip değerlendirildi (Resim 5.2.4.2) (7, 9, 77, 96).



Resim 5.2.4.2: Ayak 3DBT'ler üzerinde yapılan açı ölçümleri

Çekilen direkt grafilerde ve 3DBT'lerde aşağıda belirtilen açılar ölçüldü (Tablo 1). Bilgisayar ortamında “Görüntü Arşivleme ve İletişim Sistemi” olarak INFINITT PACS programı kullanıldı. Açı ölçümleri, alanında 5 yıl tecrübeye sahip Ortopedi ve Travmatoloji Uzman hekimi tarafından gerçekleştirildi.

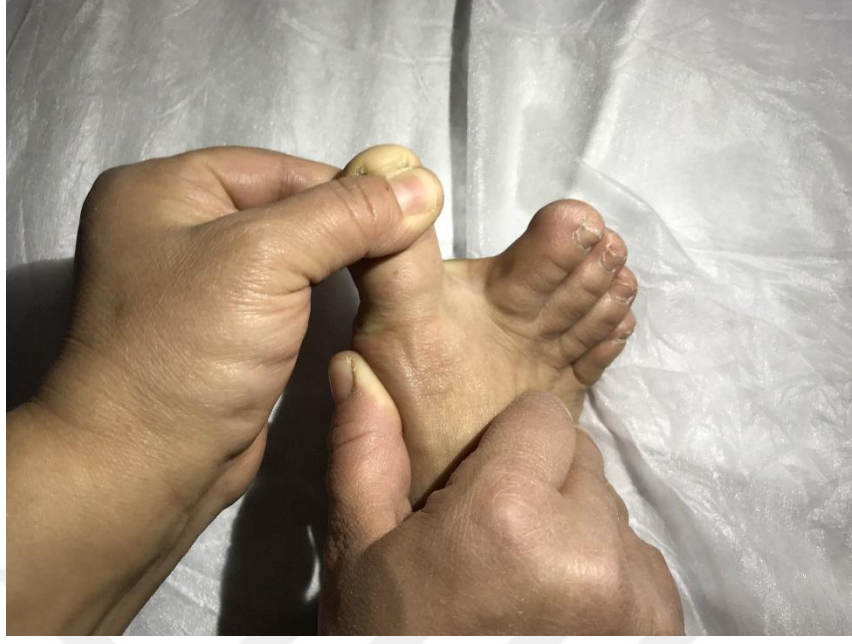5.3. Kinezyolojik Bantlama ve Egzersiz Tedavi Programı

5.3.1. Uygulanan Egzersizler/ Egzersiz Protokolü

Araştırmaya dahil edilen hastalara, 6 hafta boyunca günde 2 defa dört farklı egzersizden oluşan egzersiz protokolü ev programı olarak verildi. Egzersizlerin her biri hastaların kendi kendine uygulayabileceği özellikte egzersizler olmasına dikkat edilerek seçildi. Haftada 2 kez (kinezyolojik bantlama uygulaması seanslarında) egzersizlerin yapılıp yapılmadığı sorgulandı ve hastaların egzersizleri doğru uygulayıp uygulamadıkları değerlendirilip uygulama hataları var ise düzeltildi.

1. MTF Eklem Traksiyonu ile Beraber Başparmak Abduksiyonu

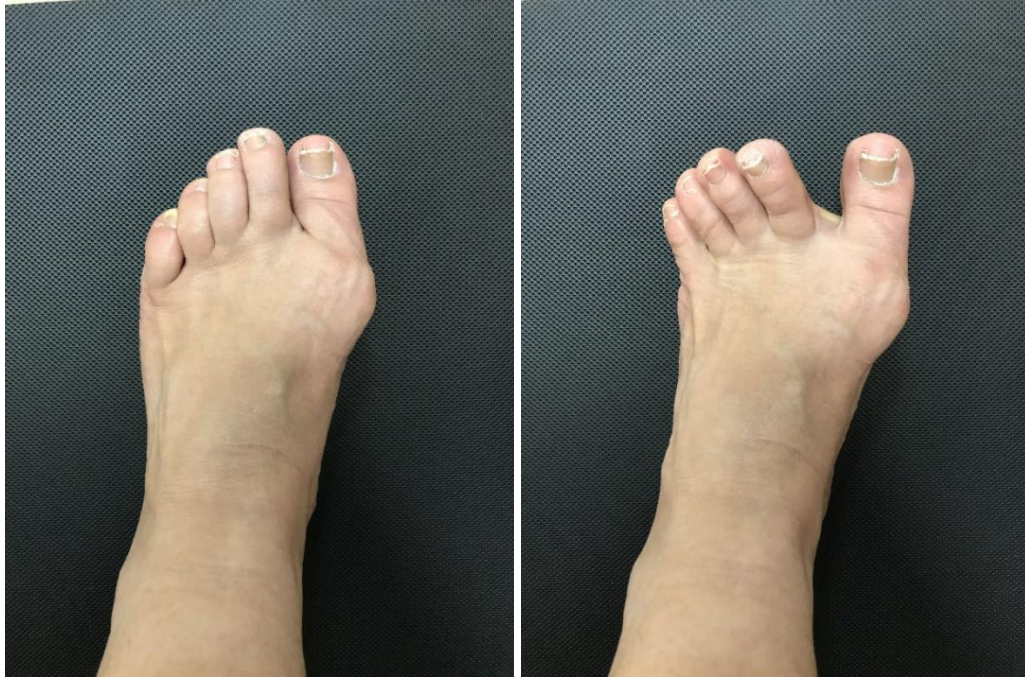MTF eklem distalinden eklemi ayırıcı yönde, eklem proksimalinde 1. Metatarsal kemiğe adduksiyon yönünde kuvvet uygulanarak başparmağın pasif olarak abduksiyona getirildiği egzersizdir (11). Mevcut pozisyonda (eklem traksiyonda ve başparmak abduksiyonda iken) 20 sn beklenerek ve 10 tekrarlı olacak şekilde uygulandı (Resim 5.3.1.1).



Resim 5.3.1.1: Metatarsofalangeal eklem traksiyonu ile beraber pasif başparmak abduksiyonu

2. Aktif Başparmak Abduksiyon

Oturma pozisyonunda başparmağa kontrollü ve aktif abduksiyon yaptırılarak 10 tekrarlı olacak şekilde uygulandı (Resim 5.3.1.2) (11).



Resim 5.3.1.2: Aktif başparmak abduksiyonu

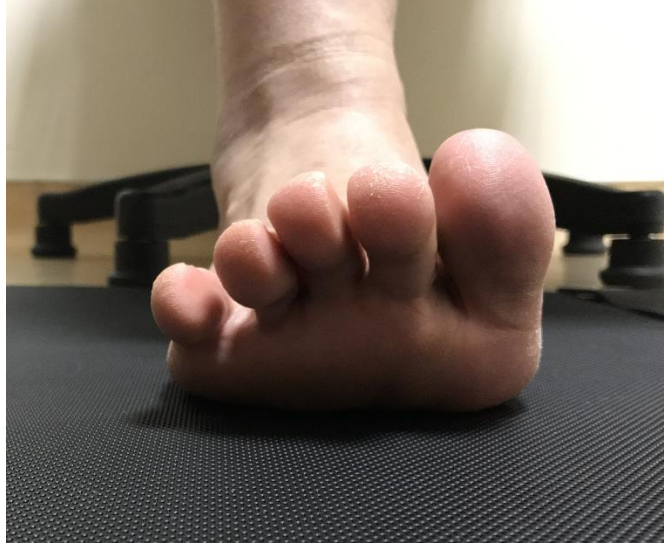3. Ayak Parmak Sıralı Egzersizleri (Toe-Spread-Out Exercise) (TSO)

Keller tarafından tarif edilen ve Kim ve ark tarafından m. abd. hal’i büyük ölçüde harekete geçirdiği kanıtlanan (12, 40) ayak parmak sıralı egzersizi ardışık 3 fazdan oluşmaktadır (13).

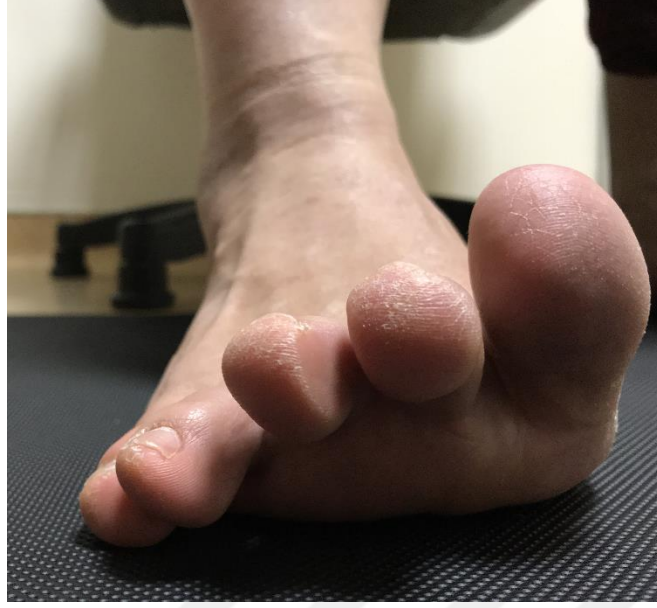1. Faz: Topuk ve metatars başlarının yer ile teması kesilmeden tüm parmakların ekstansiyona getirilmesi (Resim 5.3.1.3).

2. Faz: Diğer parmaklar halen ekstansiyonda iken en küçük parmağın laterale ve fleksiyona doğru hareket ettirilerek tekrar yer ile temasının sağlanması (Resim 5.3.1.4).

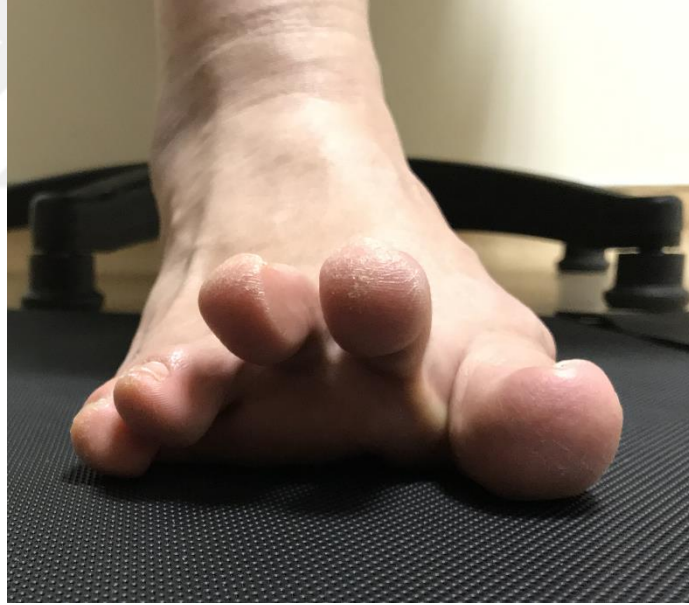3. Faz: Diğer parmaklar en son aldıkları pozisyonu koruyor iken başparmağın yavaşça ve kontrollü bir şekilde abduksiyon ve fleksiyona getirilerek yer ile temasının sağlanması (Resim 5.3.1.5). Bu egzersiz, 1., 2. ve 3. fazların sıralı ve akıcı şekilde tekrar edildiği egzersizdir (12, 13, 40, 97). Egzersiz, 6 hafta boyunca her gün, günde 2 defa, 15 dakika boyunca tekrarlanarak uygulandı. Egzersiz uygulaması kalça ve diz 90° fleksiyonda, oturma pozisyonunda iken yapıldı.



Resim 5.3.1.3: TSO egzersizi 1. faz



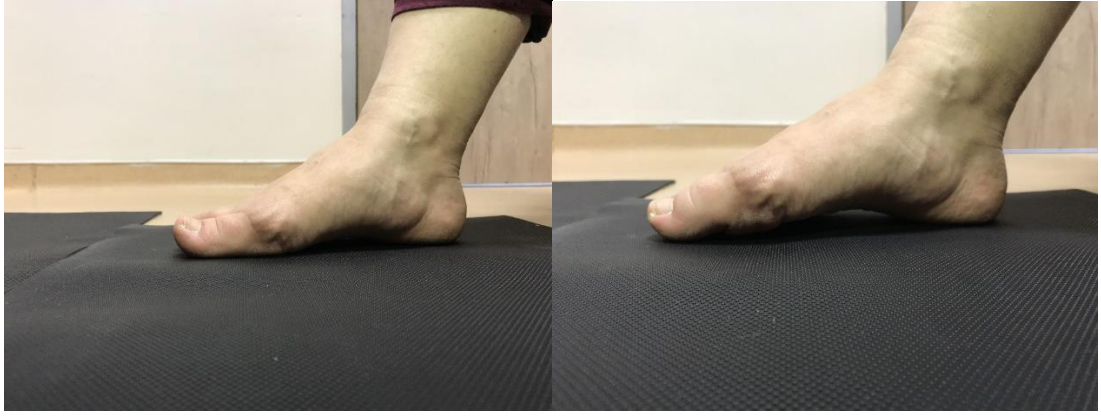Resim 5.3.1.4: TSO egzersizi 2. faz



Resim 5.3.1.5: TSO egzersizi 3. faz

4. Ayak Kısaltma Egzersizi (Short Foot Exercise) (SF)

Metatars başlarının topuğa yaklaştırılmaya çalışılması aracılığı ile medial longitudinal arkın yükseltildiği egzersizdir (Resim 5.3.1.6) (12, 97). Bu egzersiz, 6 hafta boyunca her gün, günde 2 defa, 15 dakika boyunca tekrarlanarak uygulandı.



Resim 5.3.1.6: Ayak kısaltma egzersizi

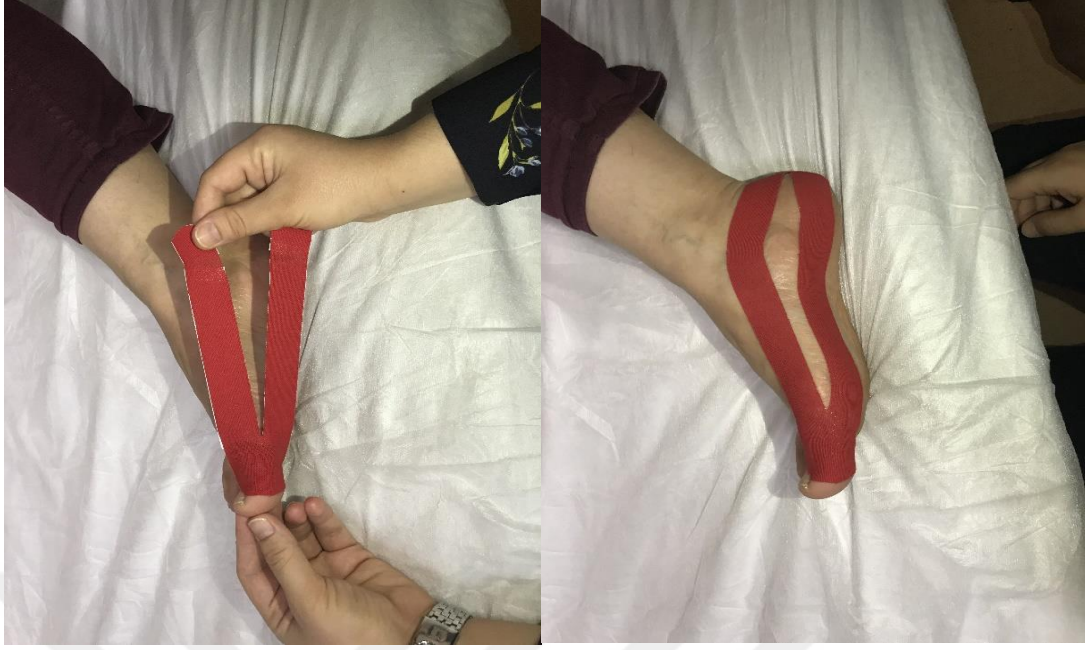5.3.2. Kinezyolojik Bantlama Uygulaması

HV deformitesini düzeltici kinezyolojik bant uygulaması 2 adet Y kesim ve 1 adet I kesim bant (Resim 5.3.2.1), dokuyu, kası, fasyayı veya eklemi nötral pozisyonda sabit tutmak amacı ile kullanılan mekanik düzeltme tekniği kullanılarak 3 adımda uygulandı.



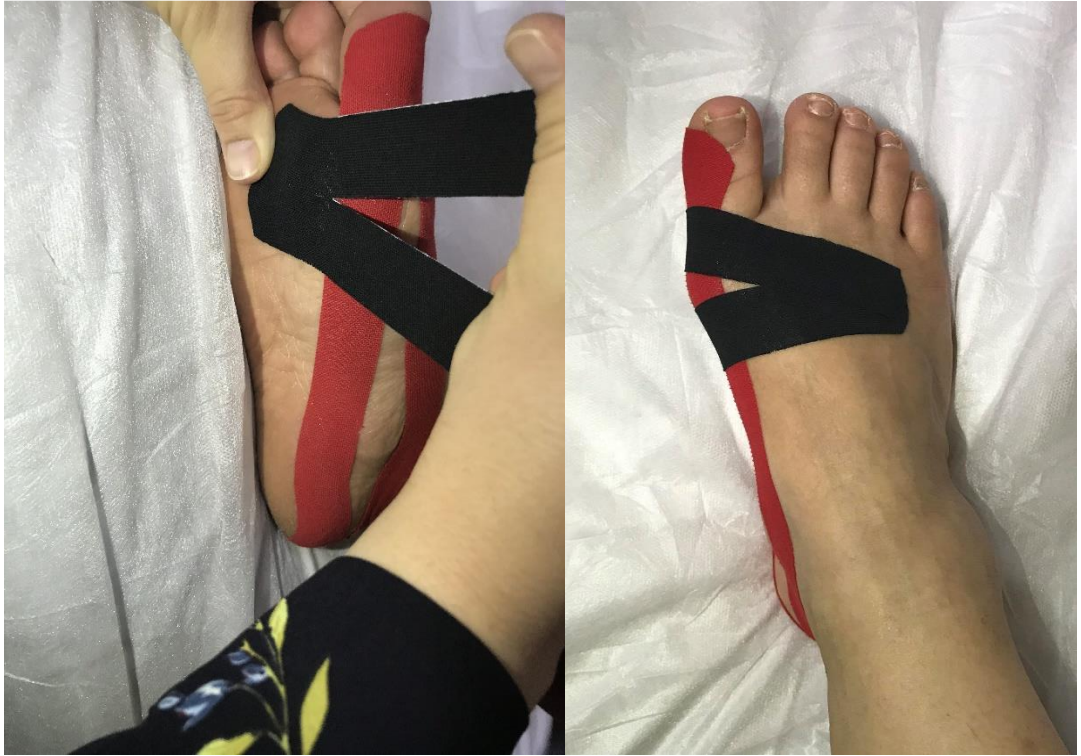Resim 5.3.2.1: Kinezyolojik bantlama uygulamasında kullanılan bantlar

1.Adım: Y kesim bandın tabanı başparmak interfalangeal eklem seviyesine yapıştırıldı. Y kesim bandın üst bölümü uygulayıcı tarafından pasif olarak doğru pozisyona getirilen başparmağa ve birinci sıra (first ray- 1. Metatars +medial kuneiform) boyunca orta gerim ile yapıştırıldı. Y kesim bandın alt bölümü ise birinci sıranın (first ray- 1. Metatars +medial kuneiform) hemen altından orta gerim ile yapıştırıldı (Resim 5.3.2.2) (17, 89, 90).



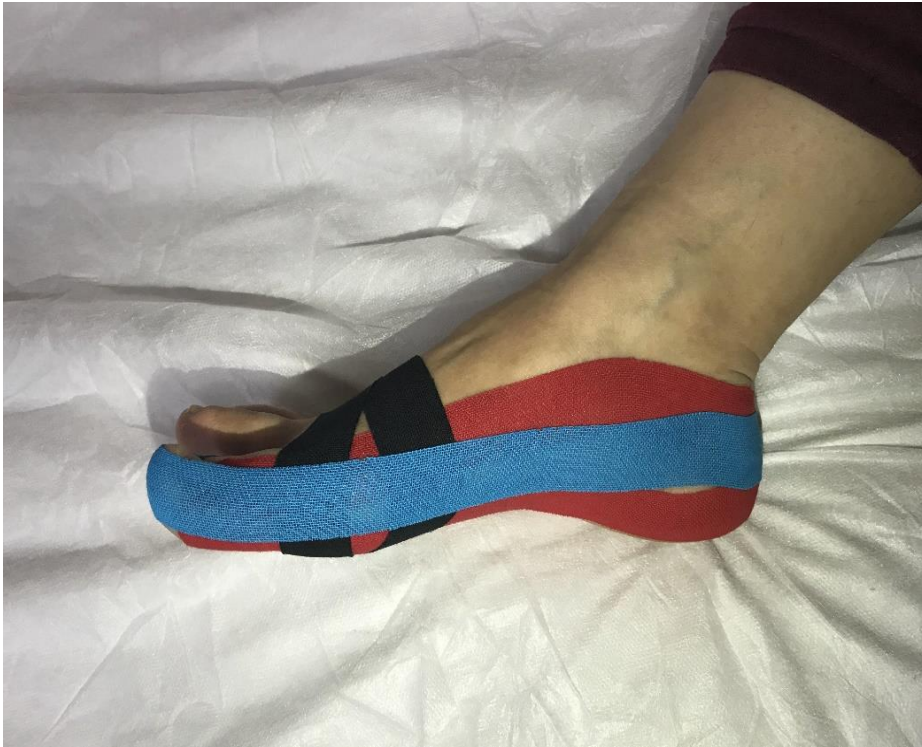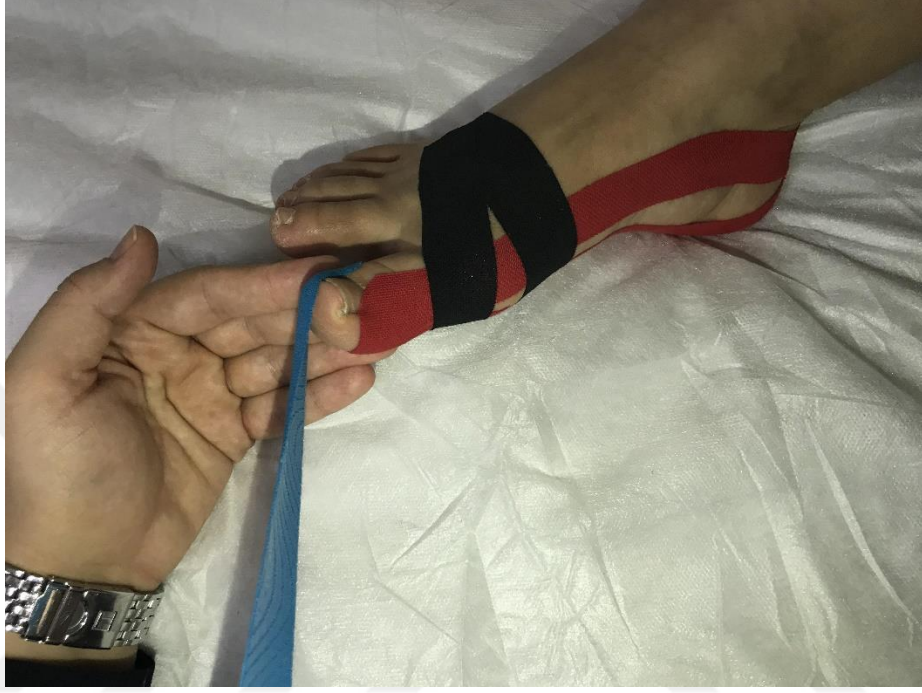Resim 5.3.2.2: Kinezyolojik bantlama uygulaması 1. adım

2. Adım: Y kesim bandın tabanı ayak plantar yüzünde ön ayağı ortalayacak şekilde yerleştirildi. Y kesim bandın alt ve üst bölümleri 1. MTF eklemi merkeze alacak şekilde ayak medialinden laterale doğru orta gerimle yapıştırıldı (Resim 5.3.2.3) (17, 90).



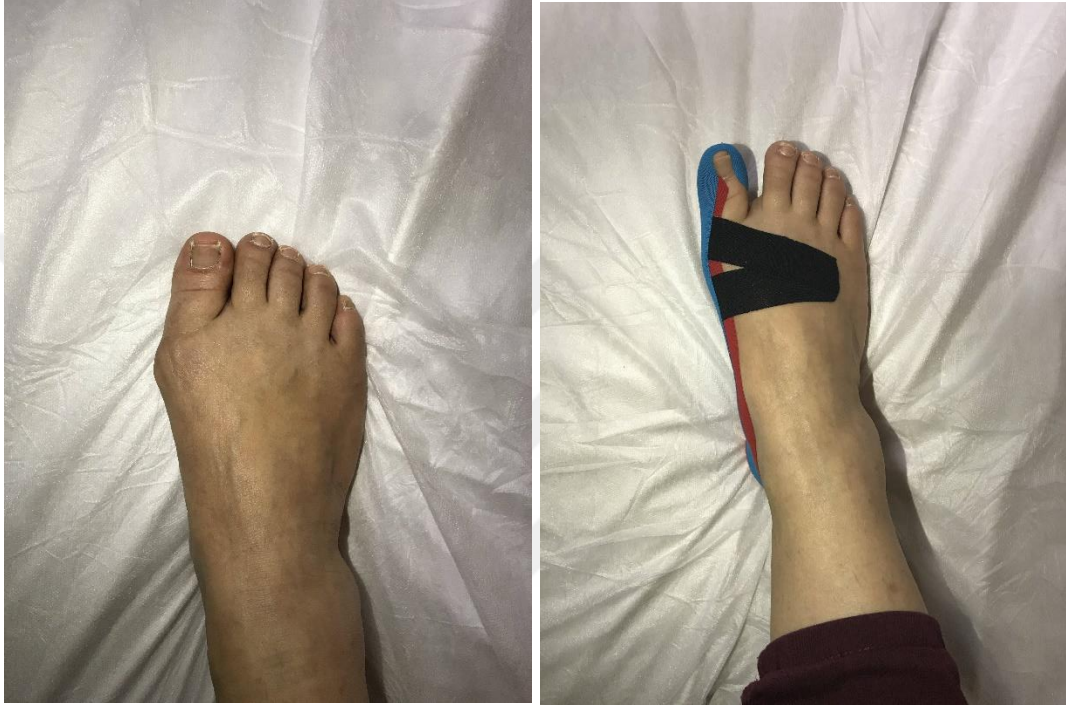Resim 5.3.2.3: Kinezyolojik bantlama uygulaması 2. adım

3. Adım: I kesim bant başparmağın medial yüzünden başlayarak ayak medialinden topuğa doğru %30-%40 gerim ile yapıştırıldı. Bu adımda kullanılan bantlama denge bantlaması olarak tanımlanmış olup literatürde HV deformitesini düzeltmede kullanılmıştır (Resim 5.3.2.4) (91).

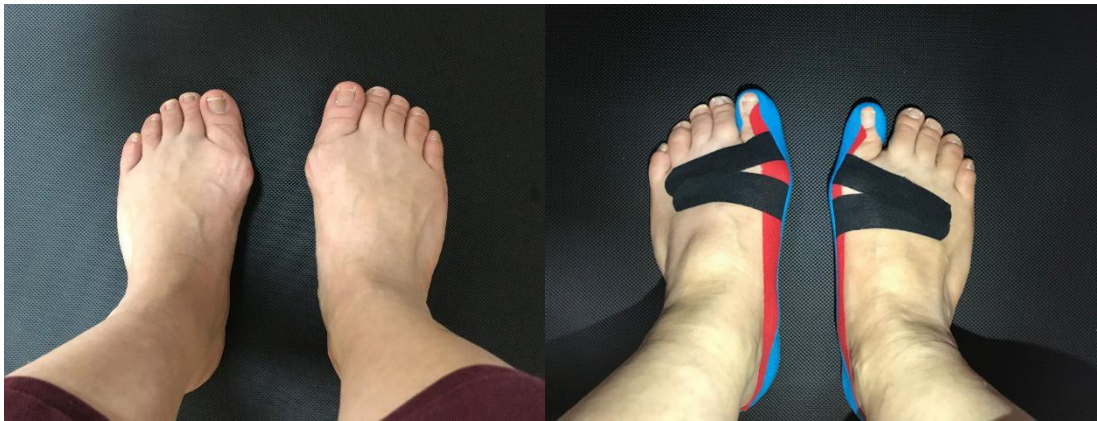

Resim 5.3.2.4: Kinezyolojik bantlama uygulaması 3. adım

Kinezyolojik bantlama uygulaması öncesi ve kinezyolojik bantlama uygulaması ile birlikte ayağa yük verilmeksizin görünüm Resim 5.3.2.5'te; ayakta, yük verir pozisyonda kinezyolojik bantlama uygulaması öncesi ve kinezyolojik bantlama uygulaması ile birlikte görünüm Resim 5.3.2.6'da gösterilmiştir.



Resim 5.3.2.5: Kinezyolojik bantlama uygulaması öncesi ve uygulama ile birlikte ayağın görünümü



Resim 5.3.2.6: Ayakta yük verir pozisyonda uygulama öncesi ve uygulama ile birlikte ayağın görünümü

Kinezyolojik bantlama uygulaması 6 hafta boyunca haftada 2 kez olmak üzere (3-4 günde bir) toplamda 12 kez uygulandı. Tekrarlanan bantlama seanslarında, bantlamadan önceki akşam (yaklaşık 12 saat) mevcut bandın çıkartılması istenerek cildin dinlenmesi sağlandı.

HV deformitesinin bilateral gözleendiği durumda, deformite şiddeti çoğunlukla asimetrik olduğundan yapılan açı ölçümleri ve klinik değerlendirmeler sağ ve sol ayakta ayrı ayrı gerçekleştirildi (29). Bu nedenle istatistiksel analizler katılımcı sayısı (n=25) üzerinden değil değerlendirilen ve tedavi programına alınan ayak sayısı üzerinden (BT ve direkt grafi karşılaştırması n=41, tedavi programı öncesi-sonrası karşılaştırması n=44) yapıldı.

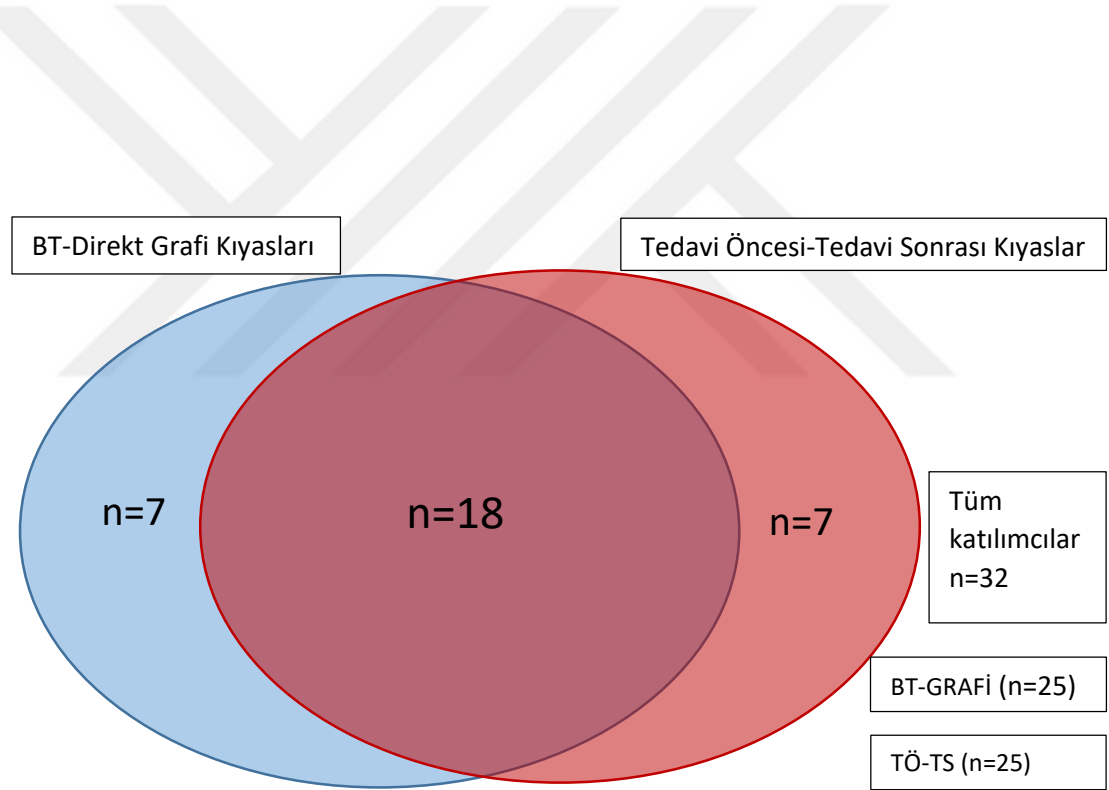
6 haftalık tedavi programı sonunda kontrol direkt grafileri çekildi ve tedavi öncesi kullanılmış olan Manchester Skalası, MOAA ve AFİ tekrarlandı. Tedavi programının HV deformitesi ile ilgili açılar üzerine etkisini belirlemek amacı ile tedavi öncesi çekilmiş olan direkt grafiler, tedavi sonrası çekilen direkt grafiler ile karşılaştırıldı.

5.4. İstatistiksel Yöntem

Verilerin tanımlayıcı istatistiklerinde ortalama, standart sapma, medyan en düşük, en yüksek, frekans ve oran değerleri kullanıldı. Değişkenlerin dağılımı Kolmogorov Simirnov Testi ile ölçüldü. Bağımlı nicel verilerin analizinde Eşleştirilmiş Örneklem t Testi ve Wilcoxon Testi kullanıldı. Nitel bağımsız verilerin analizi Khi-kare Testi kullanılarak, Khi-kare Test koşulları sağlanmadığında ise Fischer Testi kullanılarak yapıldı. Korelasyon analizinde Pearson ve Spearman Korelasyon Analizi kullanıldı. $p < 0.05$ olasılık değeri anlamlı kabul edildi. Analizler SPSS 22.0 programı kullanılarak yapıldı.

6. BULGULAR

Sağlık Bilimleri Üniversitesi Ümraniye Eğitim ve Araştırma Hastanesi Ortopedi ve Travmatoloji Anabilim Dalı'na başvuran HV tanısı olan 32 hasta gönüllülük esasına göre çalışmaya dahil edildi. Çalışmaya katılan 32 hastadan 7'si BT çekimini reddederek, BT çekilmeksizin tedavi programına alındı. Tedavi programına alınan 32 hastadan 7'si çeşitli sebeplerle 6 haftalık tedavi programını tamamlayamayarak çalışmadan dışlandı (Şekil 5.1.1). BT ve direkt grafide ölçülen ilgili açıların kıyası 25 hastanın 41 ayağı ile, "kinezyolojik bantlama ve egzersiz" tedavi programı öncesi ve sonrası ölçülen ilgili açı ve parametrelerin kıyası 25 hastanın 44 ayağı ile gerçekleştirildi (Şekil 6.1).



Şekil 6.1: Katılımcıların dağılımı

6.1. Katılımcıların Demografik Bilgileri

Çalışmaya katılan bireylerin demografik özellikleri, vücut kitle indeksi (VKİ), çalışma durumu, aile öyküsü, taraf dominansı, HV deformitesinin bulunduğu taraf sorgulandı ve Tablo 6.1.1'de gösterildi.

Tablo 6.1.1: Demografik bilgiler ve katılımcıların özellikleri

		Min-Mak	Medyan	Ort.±s.s./n-%
Yaş		19,0 - 61,0	32,0	35,5 ± 12,4
Cinsiyet	Kadın			27 84,4%
	Erkek			5 15,6%
Ağırlık		45,0 - 95,0	60,0	65,6 ± 14,5
Boy (m)		1,5 - 1,9	1,6	1,6 ± 0,1
VKİ		17,0 - 37,3	23,8	24,4 ± 5,2
İş Durumu	Çalışmıyor			8 25,0%
	Çalışıyor			24 75,0%
Aile Öyküsü	Yok			13 40,6%
	Var			19 59,4%
Baskın Taraf	Sağ			28 87,5%
	Sol			4 12,5%
HV Olan Taraf	Sağ			3 9,4%
	Sol			5 15,6%
	Bilateral			24 75,0%
Bilgisayarlı Tomografi	Var			25 78,1%
	Yok			7 21,9%
Tedavi Programı	Tamamlayan			25 78,1%
	Tamamlamayan			7 21,9%

Çalışmaya alınan 32 bireyin yaşları 19 ile 61 arasında değişmekte olup ortalama $35,5 \pm 12,4$ yıl idi. Katılımcıların % 84,4'ü kadındı. VKİ ortalaması $24,4 \pm 5,2$ olan ve % 75'i çalışmakta olan katılımcılarda yüksek oranda (%84,59) sağ taraf dominansı hakimdi. %59,4 oranında aile öyküsünün pozitif olduğu ve HV deformitesinin %75 oranında bilateral olduğu belirlendi. Katılımcılardan 7'si BT çekimini kabul etmediğinden BT çekimi yapılmadı. 32 birey ile başlanan 6 haftalık kinezyolojik bantlama ve egzersiz tedavi programı 25 hasta ile tamamlandı.

6.2. 3DBT ve Direkt Grafide Ölçülen Açıların Karşılaştırılması

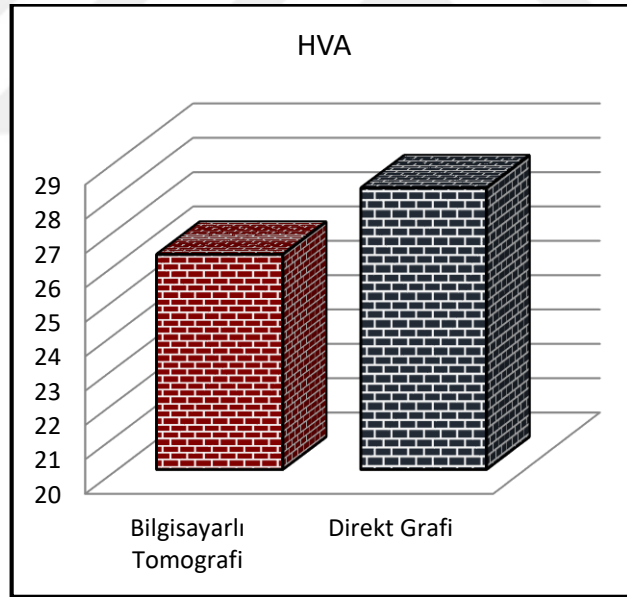
BT ve direkt grafide ölçülen HVA arasında anlamlı farklılık gözlenmedi ($p > 0,05$) (Şekil 6.2.1). Direkt grafideki IMA ölçümleri, BT'deki ölçümlerden anlamlı olarak daha düşüktü ($p < 0,05$) (Şekil 6.2.2). BT ve direkt grafideki DMAA ölçümleri arasında (Şekil 6.2.3) ve PPAA ölçümleri arasında (Şekil 6.2.4) anlamlı farklılık gözlenmedi ($p > 0,05$) (Tablo 6.2.1).

Tablo 6.2.1: 3DBT ve direkt grafide ölçülen açıların karşılaştırılması

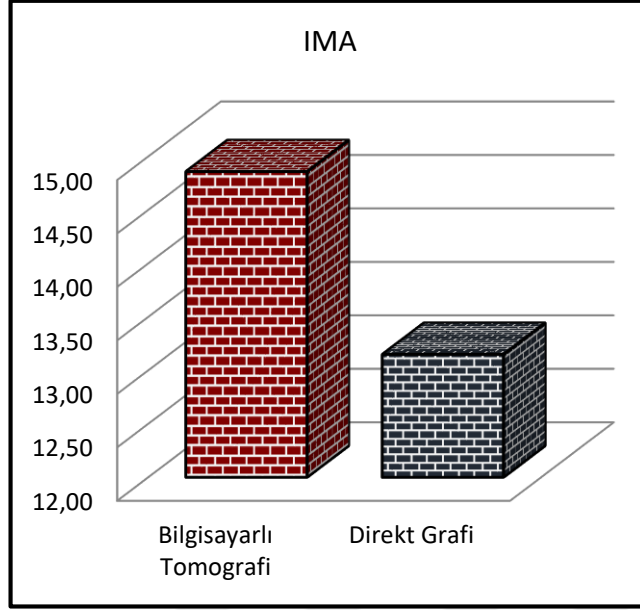
	Min-Mak	Medyan	Ort.±s.s.	p
HVA				
Bilgisayarlı Tomografi	10,0 - 43,0	28,0	26,3 ± 9,6	0,136 ^E
Direkt Grafi	15,0 - 42,4	28,3	28,2 ± 5,7	
IMA				
Bilgisayarlı Tomografi	8,4 - 24,4	14,4	14,9 ± 3,9	0,000 ^E
Direkt Grafi	7,7 - 24,2	13,0	13,1 ± 3,7	
DMAA				
Bilgisayarlı Tomografi	3,0 - 23,0	12,1	12,6 ± 4,5	0,675 ^E
Direkt Grafi	5,0 - 21,0	12,7	12,5 ± 4,1	
PPAA				
Bilgisayarlı Tomografi	1,0 - 11,4	4,2	4,6 ± 1,9	0,116 ^E
Direkt Grafi	1,5 - 9,8	5,0	5,1 ± 1,6	

^E Eşleştirilmiş örneklem t test

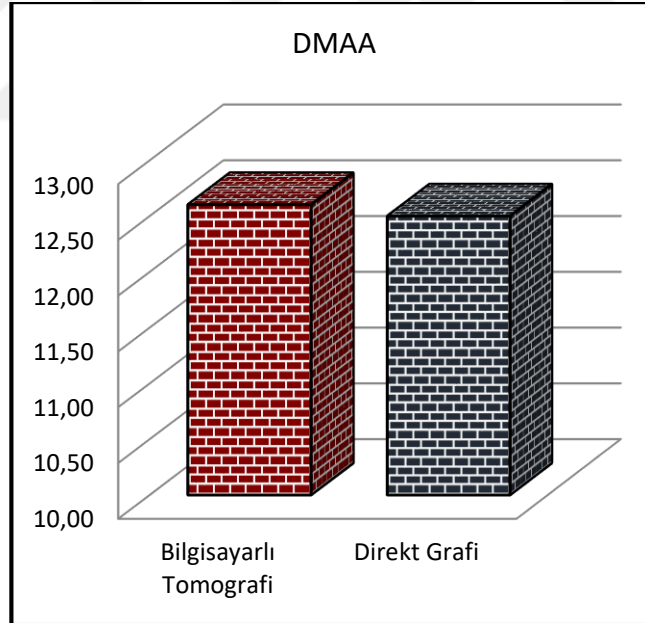
HVA: Hallux valgus açısı, IMA: Intermetatarsal açı, DMAA: Distal metatarsal artiküler açı, PPAA: Proksimal falangeal artiküler açı



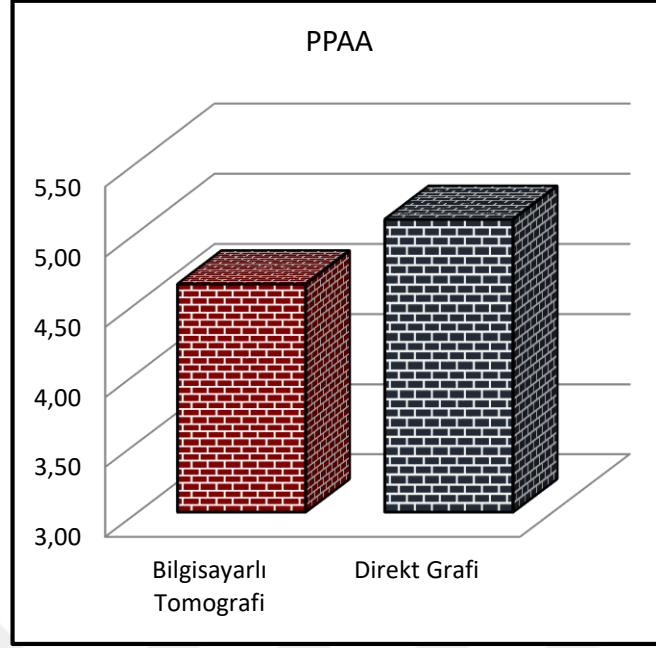
Şekil 6.2.1: 3DBT ve direkt grafide ölçülen hallux valgus açısı



Şekil 6.2.2: 3DBT ve direkt grafide ölçülen intermetatarsal açı



Şekil 6.2.3: 3DBT ve direkt grafide ölçülen distal metatarsal artiküler açı



Şekil 6.2.1: 3DBT ve direkt grafide ölçülen proksimal falangeal artiküler açı

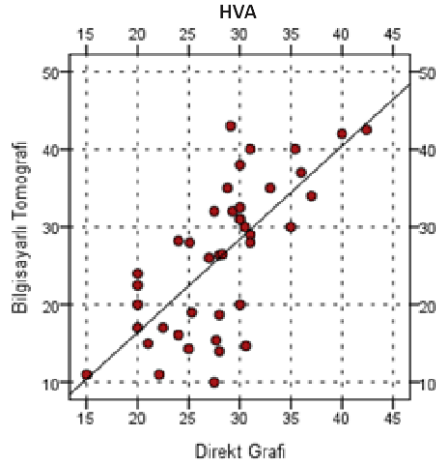
6.3. 3DBT ve Direkt Grafide Ölçülen Açıların Korelasyonu

BT ve direkt grafideki HVA ölçümleri arasında anlamlı pozitif korelasyon gözlemlendi ($p < 0.05$) (Şekil 6.3.1). BT’de ölçülen IMA ve direkt grafide ölçülen IMA arasında anlamlı pozitif korelasyon gözlemlendi ($p < 0.05$) (Şekil 6.3.2). BT ve direkt grafideki DMAA ölçümleri arasında anlamlı pozitif korelasyon gözlemlendi ($p < 0.05$) (Şekil 6.3.3). BT’de ölçülen PPAA ve direkt grafide ölçülen PPAA arasında anlamlı pozitif korelasyon gözlemlendi ($p < 0.05$) (Şekil 6.3.4) (Tablo 6.3.1).

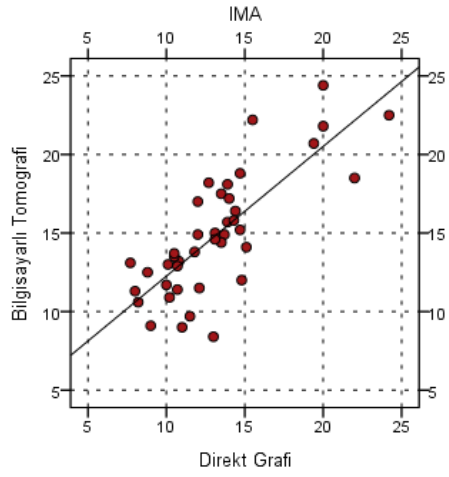
Tablo 6.3.1: 3DBT’de ve direkt grafide ölçülen açıların korelasyonu

		HVA	IMA	DMAA	PPAA
Bilgisayarlı Tomografi-	r	0,706	0,784	0,781	0,372
Direkt Grafi	p	0,000	0,000	0,000	0,017
Pearson Korelasyon					

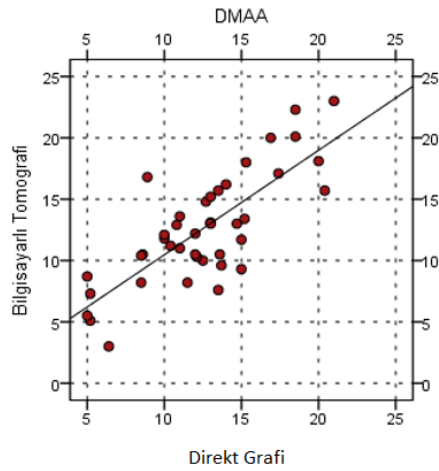
HVA: Hallux valgus açısı, IMA: Intermetatarsal açı, DMAA: Distal metatarsal artiküler açı, PPAA: Proksimal falangeal artiküler açı



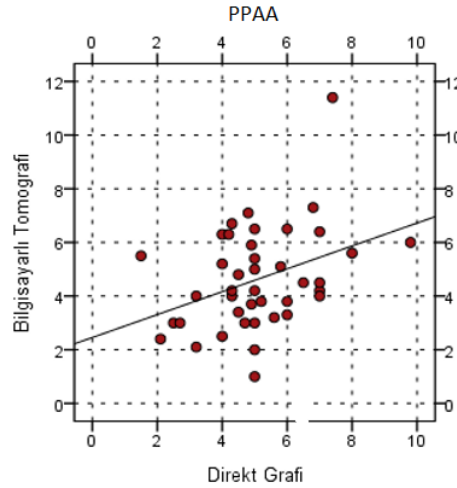
Şekil 6.3.1: 3DBT'de ve direkt grafide ölçülen HVA korelasyon grafiği



Şekil 6.3.1: 3DBT'de ve direkt grafide ölçülen IMA korelasyon grafiği



Şekil 6.3.2: 3DBT'de ve direkt grafide ölçülen DMAA korelasyon grafiği



Şekil 6.3.3: 3DBT’de ve direkt grafide ölçülen PPAA korelasyon grafiği

6.4. 3DBT’de Ölçülen Açıların Korelasyonu

BT’de ölçülen HVA ile IMA arasında anlamlı pozitif korelasyon gözlemlendi ($p < 0.05$). HVA ile DMAA arasında da anlamlı pozitif korelasyon gözlemlendi ($p < 0.05$), ancak HVA ile PPAA arasında anlamlı korelasyon gözlemlenmedi ($p > 0.05$). IMA ile DMAA arasında anlamlı pozitif korelasyon gözlemlendi ($p < 0.05$). IMA ile PPAA arasında ve DMAA ile PPAA arasında anlamlı korelasyon gözlemlenmedi ($p > 0.05$) (Tablo 6.4.1).

Tablo 6.4.1: 3DBT’de yapılan radyolojik ölçümlerin korelasyon matrisi

		IMA	DMAA	PPAA
Bilgisayarlı Tomografi				
HVA	r	0,683	0,698	0,145
	p	0,000	0,000	0,365
IMA	r		0,573	-0,158
	p		0,000	0,325
DMAA	r			0,149
	p			0,351
Pearson Korelasyon				

HVA: Hallux valgus açısı, IMA: intermetatarsal açı, DMAA: Distal metatarsal artiküler açı, PPAA: Proximal falangeal artiküler açı

6.5. Direkt Grafide Ölçülen Açların Korelasyonu

Direkt grafide ölçülen HVA ile IMA arasında anlamlı pozitif korelasyon gözlemlendi ($p < 0.05$). HVA ile DMAA arasında anlamlı pozitif korelasyon gözlemlendi ($p < 0.05$). Ancak HVA ile PPAA arasında anlamlı korelasyon gözlenmedi ($p > 0.05$). IMA ile DMAA arasında anlamlı pozitif korelasyon gözlenirken ($p < 0.05$), IMA ile PPAA arasında anlamlı korelasyon gözlenmedi ($p > 0.05$). DMAA ile PPAA arasında da anlamlı korelasyon gözlenmedi ($p > 0.05$) (Tablo 6.5.1).

Tablo 6.5.1: Direkt grafide yapılan radyolojik ölçümlerin korelasyon matrisi

		IMA	DMAA	PPAA
Direkt Grafi				
HVA	r	0,577	0,728	0,057
	p	0,000	0,000	0,722
IMA	r		0,508	-0,106
	p		0,001	0,510
DMAA	r			0,188
	p			0,239
Pearson Korelasyon				

HVA: Hallux valgus açısı, IMA: intermetatarsal açı, DMAA: Distal metatarsal artiküler açı, PPAA: Proksimal falangeal artiküler açı

6.6. Tedavi Öncesi ve Tedavi Sonrası Çekilmiş Olan Direkt Grafilerde Ölçülen Açların Karşılaştırılması

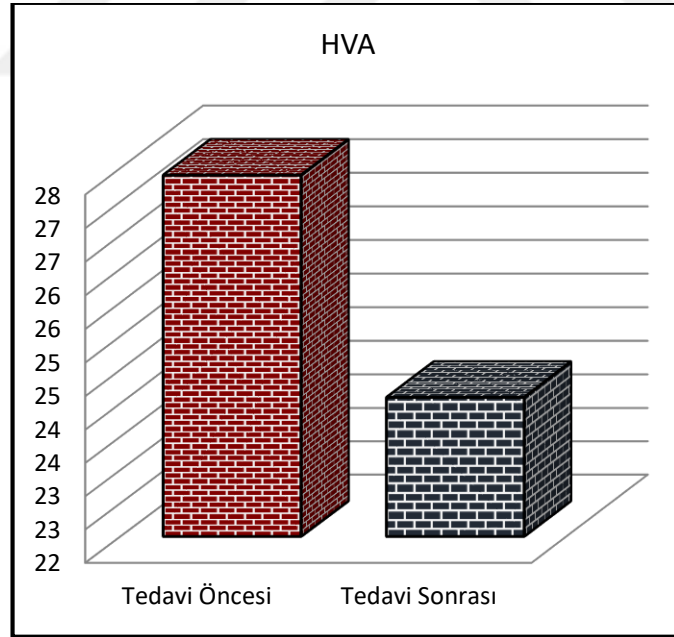
Tedavi sonrası ölçülen HVA değerinin tedavi öncesine göre anlamlı düşüş gösterdiği gözlemlendi ($p < 0.05$) (Şekil 6.6.1). Tedavi sonrası ölçülen IMA değeri tedavi öncesine göre anlamlı düşüş gösterdi ($p < 0.05$) (Şekil 6.6.2). Tedavi sonrası ölçülen DMAA değeri tedavi öncesine göre anlamlı düşüş gösterdi ($p < 0.05$) (Şekil 6.6.3). Tedavi sonrası ölçülen PPAA değerinin tedavi öncesine göre anlamlı ($p < 0.05$) düşüş gösterdiği görüldü (Şekil 6.6.4) (Tablo 6.6.1).

Tablo 6.6.1: Direkt grafide tedavi öncesi ölçülen açılar ile tedavi sonrası ölçülen açılarının karşılaştırılması

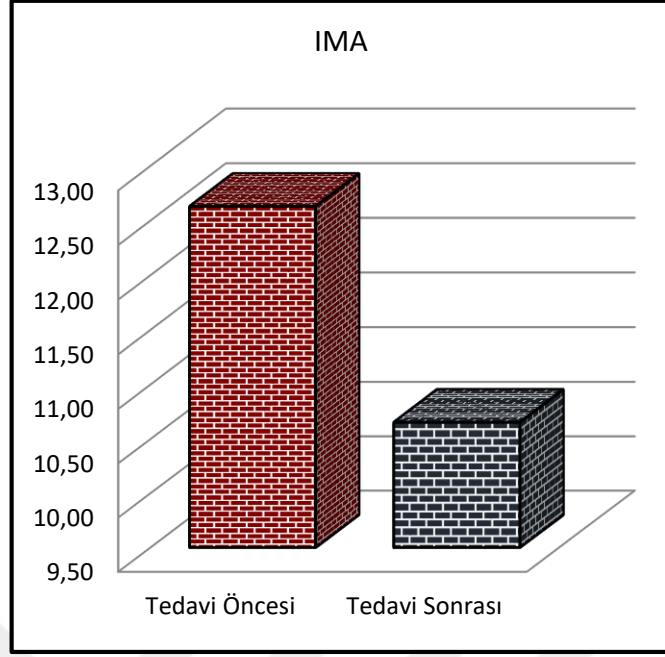
	Min-Mak	Medyan	Ort.±s.s.	p
Direkt Grafi				
HVA				
Tedavi Öncesi	17,5 - 40,0	28,0	27,4 ± 5,0	0,000 ^E
Tedavi Sonrası	12,0 - 33,0	25,0	24,1 ± 5,4	
IMA				
Tedavi Öncesi	7,7 - 22,0	12,1	12,6 ± 3,1	0,000 ^E
Tedavi Sonrası	6,2 - 19,1	10,0	10,7 ± 2,6	
DMAA				
Tedavi Öncesi	5,0 - 20,0	12,5	12,4 ± 3,9	0,048 ^E
Tedavi Sonrası	4,8 - 21,0	11,1	11,8 ± 4,0	
PPAA				
Tedavi Öncesi	2,1 - 9,8	5,7	5,6 ± 1,6	0,026 ^E
Tedavi Sonrası	1,0 - 9,0	5,0	5,1 ± 2,0	

^E Eşleştirilmiş örneklem t test

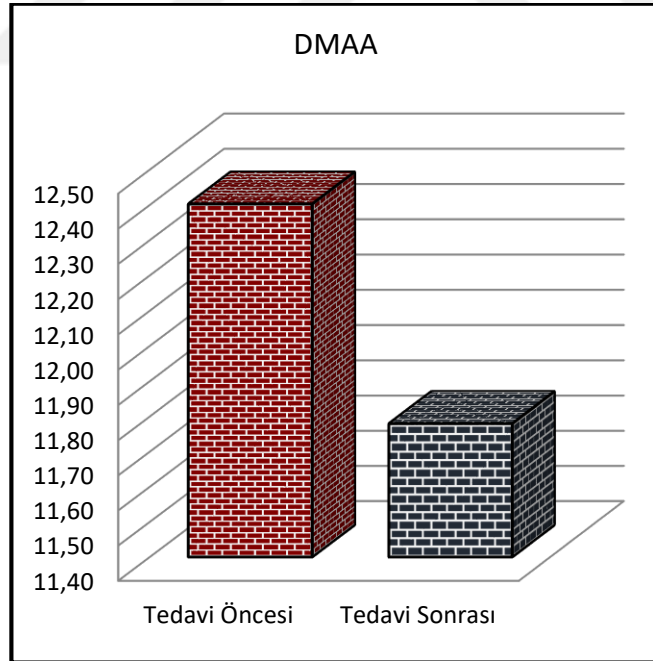
HVA: Hallux valgus açısı, IMA: intermetatarsal açı, DMAA: Distal metatarsal artiküler açı, PPAA: Proksimal falangeal artiküler açı



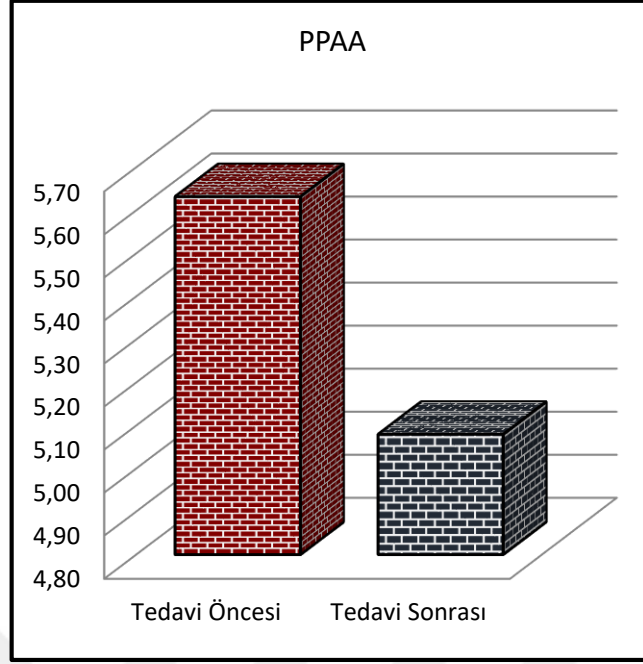
Şekil 6.6.1: Kinezyolojik bantlama ve egzersiz tedavi programı öncesinde ve sonrasında ölçülen HVA



Şekil 6.6.1: Kinezyolojik bantlama ve egzersiz tedavi programı öncesinde ve sonrasında ölçülen IMA



Şekil 6.6.2: Kinezyolojik bantlama ve egzersiz tedavi programı öncesinde ve sonrasında ölçülen DMAA



Şekil 6.6.3: Kinezyolojik bantlama ve egzersiz tedavi programı öncesinde ve sonrasında ölçülen PPAA

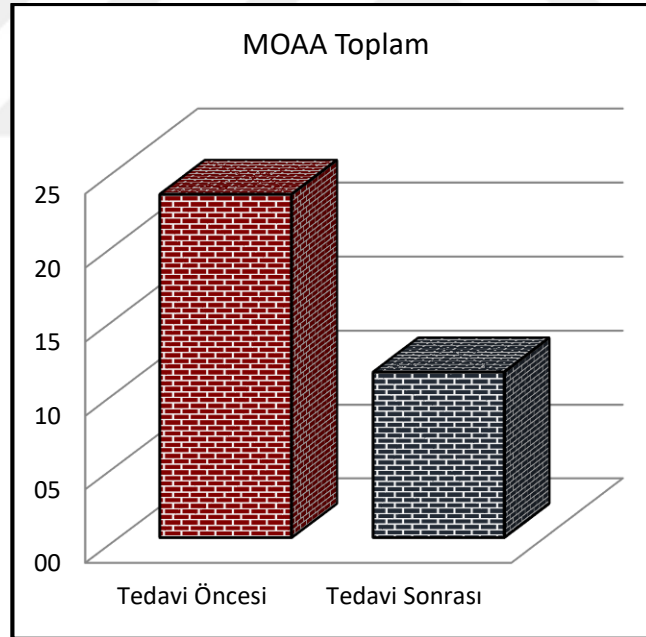
6.7. Tedavi Öncesi ve Tedavi Sonrası Uygulanan MOAA Skorları Karşılaştırılması

MOAA tedavi öncesi ve tedavi sonrası skorları karşılaştırıldığında MOAA toplam skorunun tedavi öncesine göre anlamlı azalma gösterdiği görüldü ($p < 0.05$) (Şekil 6.7.1). MOAA alt parametreleri olan yürüme-ayakta durma, ayak ağrısı ve sosyal etkileşim açısından tedavi öncesi ve tedavi sonrası skorları karşılaştırıldı. Tedavi sonrası yürüme-ayakta durma skorunun tedavi öncesine göre anlamlı düşüş gösterdiği gözlemlendi ($p < 0.05$) (Şekil 6.7.2). Tedavi sonrası ayak ağrısı skorunun tedavi öncesine göre anlamlı azalma gösterdiği görüldü ($p < 0.05$) (Şekil 6.7.3). Tedavi sonrası sosyal etkileşim skoru tedavi öncesine göre anlamlı düşüş gösterdi ($p < 0.05$) (Şekil 6.7.4) (Tablo 6.7.1).

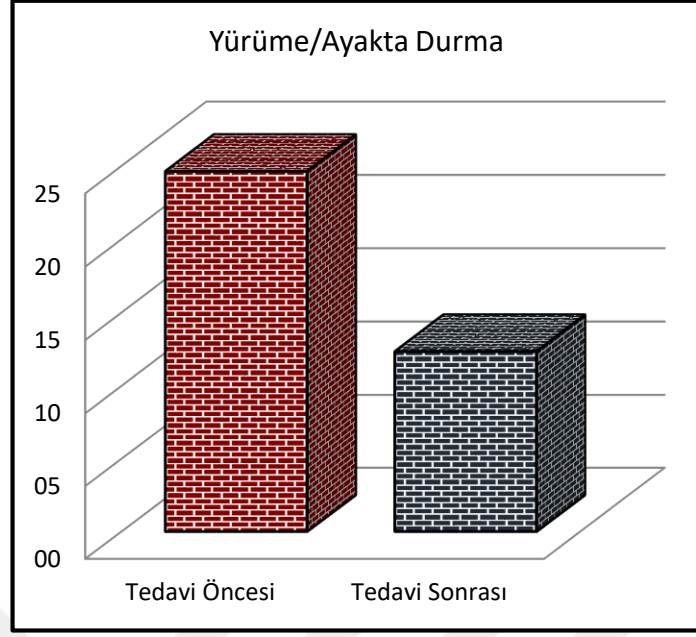
Tablo 6.7.1: Kinezyolojik bantlama ve egzersiz tedavi programı öncesinde ve sonrasında ölçülen MOAA skorları

	Min-Mak	Medyan	Ort.±s.s.	p
Manchester Oxford Ayak Anketi (MOAA)				
Yürüme/Ayakta Durma				
Tedavi Öncesi	0,0 - 89,3	17,9	24,6 ± 21,4	0,000 ^w
Tedavi Sonrası	0,0 - 67,9	7,1	12,3 ± 16,8	
Ayak Ağrısı				
Tedavi Öncesi	0,0 - 75,0	21,0	26,0 ± 21,8	0,000 ^w
Tedavi Sonrası	0,0 - 55,0	5,0	10,7 ± 14,9	
Sosyal Etkileşim				
Tedavi Öncesi	0,0 - 62,5	6,3	16,9 ± 19,3	0,000 ^w
Tedavi Sonrası	0,0 - 56,3	0,0	10,3 ± 17,8	
Toplam				
Tedavi Öncesi	0,0 - 73,4	19,5	23,2 ± 18,9	0,000 ^w
Tedavi Sonrası	0,0 - 59,4	6,3	11,2 ± 14,9	

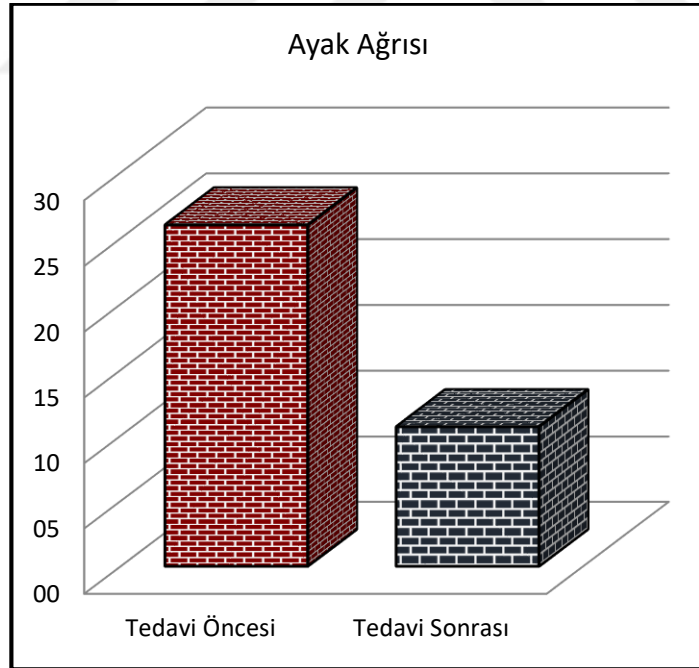
^w Wilcoxon test




Şekil 6.7.1: Kinezyolojik bantlama ve egzersiz tedavi programı öncesinde ve sonrasında ölçülen MOAA toplam skoru



Şekil 6.7.1: Kinezyolojik bantlama ve egzersiz tedavi programı öncesinde ve sonrasında ölçülen MOAA yürüme/ayakta durma



Şekil 6.7.2: Kinezyolojik bantlama ve egzersiz tedavi programı öncesinde ve sonrasında ölçülen MOAA ayak ağrısı



Şekil 6.7.4: Kinezyolojik bantlama ve egzersiz tedavi programı öncesinde ve sonrasında ölçülen MOAA sosyal etkileşim

6.8. Ölçülen Açılar ile MOAA Skorları Korelasyonu

HVA ile yürüme ayakta-durma skoru, ayak ağrısı skoru, sosyal etkileşim skoru, toplam MOAA skoru arasında anlamlı pozitif korelasyon mevcuttur ($p < 0.05$). IMA ile yürüme ayakta-durma skoru, ayak ağrısı skoru, sosyal etkileşim skoru, toplam MOAA skoru arasında anlamlı korelasyon gözlenmedi ($p > 0.05$). DMAA ile yürüme ayakta-durma skoru, ayak ağrısı skoru, sosyal etkileşim skoru, toplam MOAA skoru arasında anlamlı korelasyon görülmedi ($p > 0.05$). PPAA ile yürüme ayakta-durma skoru, ayak ağrısı skoru, sosyal etkileşim skoru, toplam MOAA skoru arasında anlamlı korelasyon bulunmadı ($p > 0.05$) (Tablo 6.8.1).

Tablo 6.8.1: Ölçülen radyolojik açılar ile MOAA skorları arasındaki korelasyon

		HVA	IMA	DMAA	PPAA
Manchester Oxford Ayak Anketi (MOAA)					
Yürüme/Ayakta Durma	r	0,409	0,236	0,152	0,195
	p	0,006	0,122	0,325	0,204
Ayak Ağrısı	r	0,405	0,144	0,096	0,161
	p	0,006	0,351	0,536	0,297
Sosyal Etkileşim	r	0,453	0,158	0,177	0,238
	p	0,002	0,304	0,250	0,120
Toplam	r	0,492	0,220	0,158	0,198
	p	0,001	0,151	0,306	0,198

Spearman Korelasyon

HVA: Hallux valgus açısı, IMA: intermetatarsal açı, DMAA: Distal metatarsal artiküler açı, PPAA: Proksimal falangeal artiküler açı

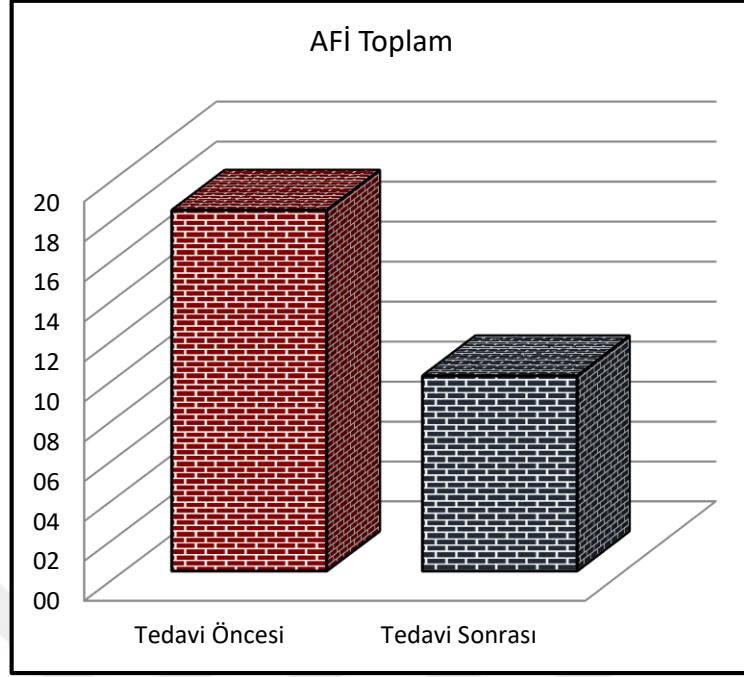
6.9. Tedavi Öncesi ve Tedavi Sonrası AFİ Skorları Karşılaştırılması

AFİ tedavi öncesi ve tedavi sonrası skorları karşılaştırıldığında tedavi sonrası AFİ toplam skorunun tedavi öncesine göre anlamlı düşüş gösterdiği görüldü ($p < 0.05$) (Şekil 6.9.1). Tedavi sonrası ağrı skoru tedavi öncesine göre anlamlı azalma gösterdi ($p < 0.05$) (Şekil 6.9.2). Tedavi sonrası yetersizlik skoru tedavi öncesine göre anlamlı düşüş gösterdi ($p < 0.05$) (Şekil 6.9.3). Tedavi sonrası sosyal aktivite kısıtlılığı skorunun tedavi öncesine göre anlamlı azalma gösterdiği gözlemlendi ($p < 0.05$) (Şekil 6.9.4) (Tablo 6.9.1).

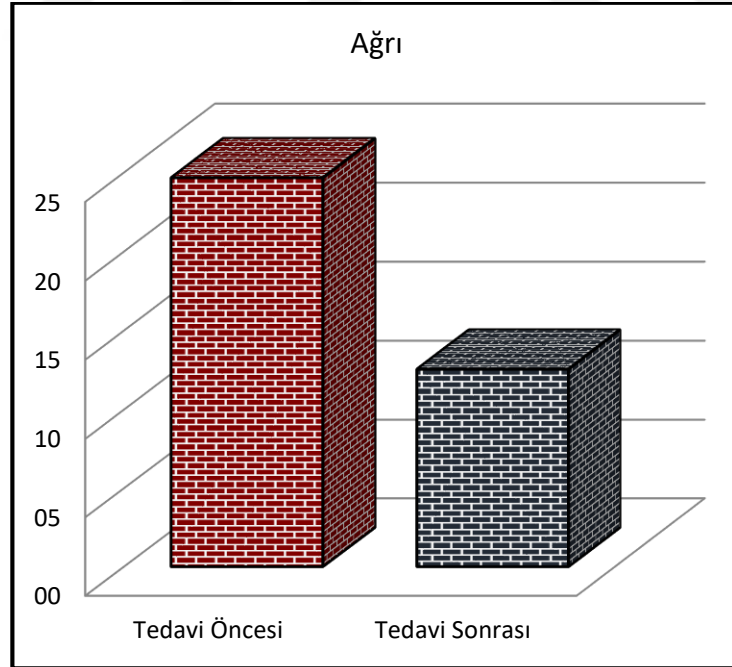
Tablo 6.9.1: Kinezyolojik bantlama ve egzersiz tedavi programı öncesinde ve sonrasında ölçülen AFİ skorları

	Min-Mak	Medyan	Ort.±s.s.	p
Ayak Fonksiyon İndeksi (AFİ)				
Ağrı				
Tedavi Öncesi	0,0 - 90,0	17,1	24,7 ± 24,4	0,000^w
Tedavi Sonrası	0,0 - 81,4	4,3	12,6 ± 20,5	
Yetersizlik				
Tedavi Öncesi	0,0 - 81,1	8,9	18,3 ± 24,7	0,000^w
Tedavi Sonrası	0,0 - 67,8	3,3	10,1 ± 18,7	
Aktivite Kısıtlılığı				
Tedavi Öncesi	0,0 - 60,0	1,0	7,9 ± 15,4	0,000^w
Tedavi Sonrası	0,0 - 56,0	0,0	4,8 ± 13,2	
Toplam				
Tedavi Öncesi	0,0 - 78,6	10,5	18,1 ± 21,2	0,000^w
Tedavi Sonrası	0,0 - 69,5	3,1	9,8 ± 17,6	

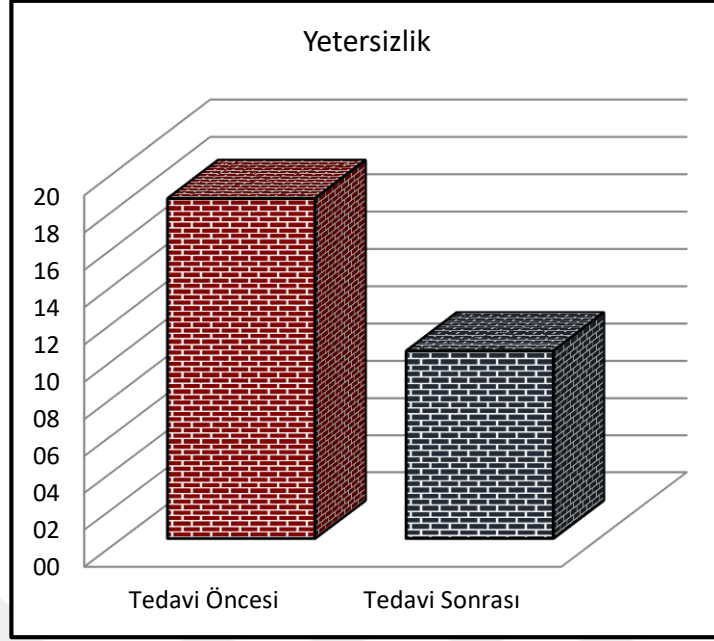
^w Wilcoxon test



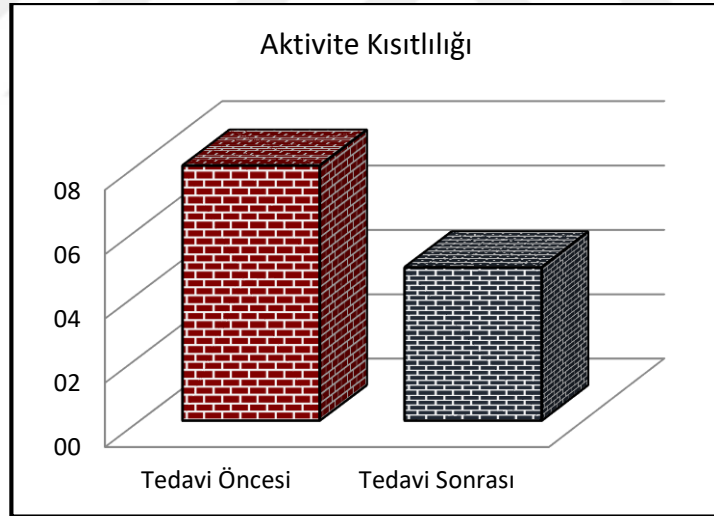
Şekil 6.9.1: Kinezyolojik bantlama ve egzersiz tedavi programı öncesinde ve sonrasında ölçülen AFİ toplam skoru



Şekil 6.9.2: Kinezyolojik bantlama ve egzersiz tedavi programı öncesinde ve sonrasında ölçülen AFİ ağrı



Şekil 6.9.3: Kinezyolojik bantlama ve egzersiz tedavi programı öncesinde ve sonrasında ölçülen AFİ yetersizlik



Şekil 6.9.4: Kinezyolojik bantlama ve egzersiz tedavi programı öncesinde ve sonrasında ölçülen AFİ aktivite kısıtlılığı

6.10. Ölçülen Açılar ile AFİ Skorları Korelasyonu

HVA ile ağrı skoru, yetersizlik skoru, aktivite skoru, toplam AFİ skoru arasında anlamlı pozitif korelasyon mevcuttur ($p < 0.05$). IMA ile ağrı skoru ve yetersizlik skoru arasında anlamlı pozitif korelasyon mevcut iken ($p < 0.05$), IMA ile aktivite

kısıtlılığı skoru ve AFİ toplam skoru arasında anlamlı korelasyon gözlenmedi ($p > 0.05$). DMAA ile ağrı skoru, yetersizlik skoru, aktivite kısıtlılığı skoru ve AFİ toplam skoru arasında anlamlı korelasyon gözlenmedi ($p > 0.05$). PPAA ile ağrı skoru, yetersizlik skoru, aktivite kısıtlılığı skoru ve AFİ toplam skoru arasında anlamlı korelasyon gözlenmedi ($p > 0.05$) (Tablo 6.10.1).

Tablo 6.10.1: Ölçülen radyolojik açılar ile AFİ skorları arasındaki korelasyon

		HVA	IMA	DMAA	PPAA
Ayak Fonksiyon İndeksi (AFİ)					
Ağrı	r	0,711	0,322	0,312	0,047
	p	0,000	0,033	0,039	0,761
Yetersizlik	r	0,528	0,356	0,146	0,222
	p	0,000	0,018	0,343	0,148
Aktivite Kısıtlılığı	r	0,318	0,029	0,118	0,300
	p	0,036	0,851	0,444	0,052
Toplam	r	0,662	0,287	0,246	0,122
	p	0,000	0,059	0,107	0,430
Spearman Korelasyon					

6.11. Tedavi Öncesi ve Tedavi Sonrası Manchester Skalası

Hastaların kendi kendilerini değerlendirdikleri tedavi sonrası Manchester skala skoru tedavi öncesine göre anlamlı düşüş gösterirken ($p < 0.05$) (Tablo 6.11.1), değerlendirmeyi araştırmacının yaptığı Manchester skala skoru tedavi sonrasında, tedavi öncesine göre anlamlı fark göstermedi ($p < 0.05$) (Tablo 6.11.2).

Tablo 6.11.1: Kinezyolojik bantlama ve egzersiz tedavi programı öncesinde ve sonrasında hastaların kendilerini değerlendirdikleri Manchester skalası sonuçları

	Min-Mak	Medyan	Ort.±s.s.	p
Manchester Skalası				
Tedavi Öncesi	1,0 - 4,0	2,0	2,4 ± 0,8	0,000^w
Tedavi Sonrası	1,0 - 3,0	2,0	2,1 ± 0,7	

^w Wilcoxon test

Tablo 6.11.1: Kinezyolojik bantlama ve egzersiz tedavi programı öncesinde ve sonrasında klinik gözleme dayalı Manchester skalası sonuçları

	Min-Mak	Medyan	Ort.±s.s.	p
Manchester Skalası				
Tedavi Öncesi	1,0 - 4,0	2,0	2,3 ± 0,7	0,157 ^w
Tedavi Sonrası	1,0 - 4,0	2,0	2,3 ± 0,7	

^w Wilcoxon test

6.12. Ölçülen Açılar ile Manchester Skalası Korelasyonu

Hastaların kendi kendilerini değerlendirdikleri Manchester skala skoru ile HVA, IMA ve DMAA arasında anlamlı pozitif korelasyon mevcut iken ($p < 0.05$), PPAA ile Manchester skala skoru arasında anlamlı korelasyon gözlenmedi ($p > 0.05$) (Tablo 6.12.1). Değerlendirmeyi araştırmacının yaptığı Manchester skalası ile HVA arasında anlamlı pozitif korelasyon mevcut iken ($p < 0.05$), IMA, DMAA, PPAA ile Manchester skala skoru arasında anlamlı korelasyon gözlenmedi ($p > 0.05$) (Tablo 6.12.2).

Tablo 6.12.1: Ölçülen radyolojik açılar ile hastaların kendilerini değerlendirdikleri Manchester skalası korelasyonu

		HVA	IMA	DMAA	PPAA
Manchester Skalası	r	0,750	0,387	0,574	0,074
	p	0,000	0,009	0,000	0,634

Spearman Korelasyon

Tablo 6.12.2: Ölçülen radyolojik açılar ile klinik gözleme dayalı Manchester skalası korelasyonu

		HVA	IMA	DMAA	PPAA
Manchester Skalası	r	0,322	0,004	0,017	0,090
	p	0,033	0,978	0,912	0,560

Spearman Korelasyon

7. TARTIŞMA

HV en sık rastlanan kronik ayak deformitelerinden biridir (1, 2). Bu deformite ayak ağrısına, yürüyüş bozukluklarına, denge problemlerine, düşme riskinde artmaya, fonksiyonel yetersizliklere yol açarak yaşam kalitesinde azalmaya sebep olur (2, 20, 33-35).

Bu çalışmada HV deformitesinin radyolojik tanımlanmasında direkt grafi ve 3 boyutlu bilgisayarlı tomografinin etkinliği karşılaştırıldı ayrıca HV deformitesini düzeltmeye yönelik egzersizler ve kinezyolojik bantlamadan oluşan konservatif tedavi programının etkileri değerlendirildi. Çalışmamızın sonuçları ile deformite ile ilgili radyolojik açı ölçümlerinde direkt grafinin 3DBT ile benzer sonuçlar verdiği ve uyguladığımız tedavi programının deformitenin düzeltilmesinde etkili olduğu bunun yanında ağrı, fonksiyonel yetersizlik ve sosyal izolasyonu azalttığı gösterilmiştir.

Ülkemizde ve farklı ülkelerde yapılan çalışmalarda %21-74 arası değişen oranlarda HV prevalansı bildirilmiştir (1, 32). Prevalanstaki değişken ve geniş aralık, farklı yaş gruplarında çalışılmış olmasından kaynaklıdır. Türkiye’de yapılan, yaygın gözlenen ön ayak deformitelerinin prevalansını ve ailesel yatkınlığını araştıran çalışmada HV görülme sıklığı %54,3 olarak bildirilmiştir (2). HV’nin kadınlarda erkeklere göre anlamlı şekilde daha sık gözüktüğü ve ileri yaşta görülme sıklığının arttığı literatürde yer almakla birlikte (1, 2, 32) Fransa’da yapılan paleopatolojik çalışmanın bulgularına göre Orta Çağ’da kadın ve erkeklerde HV görülme sıklığı birbirine yakın iken, 16. ve 17. yüzyıllarda günümüzdekinin aksine erkeklerde anlamlı şekilde daha fazla gözlendiği görülmektedir. Yine aynı paleopatolojik çalışma bize o dönemde de yaş ile HV prevalansının arttığını göstermektedir (98). Şaylı ve ark.’ın yaptıkları çalışmada HV deformitesinde aile öyküsü pozitifliği oranı %53 olarak bildirilmiş olup ailesel yatkınlığın yüksek olduğu kanısına varılmıştır. Lateralite ile ilgili verilerde HV deformitesinin %90 oranında bilateral gözlendiği belirtilmiştir (2). Bizim çalışmamızda yer alan HV’li hastalarda literatür ile uyumlu olarak %59,4 oranında pozitif aile öyküsü ve %75 oranında bilateral deformite tespit edildi.

Üç boyutlu bir deformite olan HV’nin tanımlanmasında iki boyutlu bir ölçüm yöntemi olan direkt grafinin, axial ve coronal plandaki değişiklikleri göstermede

yetersiz olduğundan, eksik kalabileceği (7, 8), özellikle metatarsal kemiğin rotasyonu söz konusu olduğunda 2 boyutlu radyografinin DMAA ölçümü ile ilgili tam doğru bilgi sağlayamıyor olabileceği düşünülmektedir (10). BT iskelet sistemini değerlendirmede sıklıkla kullanılmaktadır. Yüksek çözünürlüklü, ince kesit görüntü sunan BT, değerlendirmede pek çok avantaj sağlamaktadır. Ancak geleneksel BT görüntülemenin ayak-ayak bileği değerlendirilmesindeki dezavantajı ayağa yük verilerek görüntüleme yapmanın zor olmasıdır (9). Ayağa yük verilmeksizin yapılan BT görüntülemesi ise yük verildiğinde provoke olan sıkışma sendromları, eklem aralığındaki daralma ve dizilim bozukluklarının (malalignment) teşhis edilmesini zorlaştırmaktadır. Günümüzde konik ışınli bilgisayarlı tomografi (cone-beam computed tomography) teknolojisinin gelişmesi ile ayakta yük vererek BT çekimi yapılmış olan literatür sayısı artış göstermiştir (9). Ayağa yük vererek BT çekimi supin pozisyonda özel düzenekler aracılığı ile veya ayakta basarak yapılabilmektedir. Önceleri HV ile ilgili çalışmalarda, ilgili açıların ölçülmesinde çoğunlukla direkt grafinin kullanıldığı görülürken (35), güncel literatürde ayak-ayak bileği patolojilerinin tanımlanmasında ve HV ile ilişkili açıların değerlendirilmesinde yük vererek çekilmiş olan BT'nin yer aldığı görülmektedir (7-10, 31, 77, 99). Çalışmamızda da tedavi programı öncesinde, direkt grafide ölçülen açıların iskelet görüntülemesinde altın standart olan BT'de (100) ölçülen açıları ile korelasyonunu değerlendirmek amacıyla ayakta yük vererek direkt grafi ve BT çekimi yapıldı.

Collan ve ark. tarafından ayakta yük vererek çekilmiş olan BT görüntüleme ile yapılan çalışmada, direkt grafi ve 3DBT ile ölçülen HVA ve IMA ölçümleri korele bulunmuş ve 3DBT'nin HV deformitesinde meydana gelen rotasyonel değişiklikleri güvenilir bir şekilde ölçtüğü gösterilmiştir. Çalışma sonucunda iki boyutlu ve üç boyutlu BT'nin HV deformitesini değerlendirmede radyografiye alternatif olarak kullanılabilmesi bildirilmiştir (7). Başka bir çalışmada supin pozisyonda ayağa vücut ağırlığına eşit yük vererek çekilen BT ve ayakta basarak çekilen direkt grafilerde HVA ve IMA değerlendirilmiş, ölçümler arasında çok güçlü korelasyon saptanmıştır (HVA (r=0,981) ve IMA (r=0,931)) (99). Cruz ve ark.'ın 43 hastanın 77 ayağı ile 2017 yılında yaptıkları çalışmada HV şiddetini belirlemede, uygulanacak tedavi ve cerrahi yöntem ile ilgili yol göstermede önemli bir açığı olan DMAA değerlendirmesinde direkt grafi ve 3DBT karşılaştırılmıştır. Elde edilen sonuçlara göre direkt grafi ve 3DBT ile ölçülen

DMAA anlamlı ölçüde uyuşmakta (concordance correlation coefficient 0,667; $p<0,001$), ancak metatarsal kemiğin rotasyonundan kaynaklanan yüksek DMAA değerlerinde direkt grafi ve 3DBT ile ölçülen açı farkı artmaktadır. 3DBT ile yapılan DMAA ölçümünde gözlemciler arası güvenilirlik, direkt grafide yapılan ölçüme göre daha yüksektir. Direkt grafideki gözlemciler arası uyum zayıflığının 1. metatarsal kemikteki rotasyondan kaynaklanabileceği düşünülmektedir (10). Yine aynı çalışmada yapılandırılmış 3DBT ve direkt grafide ölçülen HVA'lar arasında düşük fakat anlamlı korelasyon bulunmuş ($r=0,32$ $p<0,005$), ancak IMA'lar arasında bir korelasyon bulunmamıştır ($r=0,21$ $p=0,06$) (10).

Çalışmamızda direkt grafi ve 3DBT ile ölçülen HVA, DMAA ve PPAA arasında istatistiksel olarak anlamlı bir fark yok iken ($p>0,05$), IMA, 3DBT ile anlamlı şekilde daha yüksek ölçülmüştür ($p<0,01$). Direkt grafi ve 3DBT arasında, değerlendirilen tüm açılarda (HVA ($p<0,01$), IMA ($p<0,01$), DMAA ($p<0,01$) ve PPAA ($p<0,05$)) korelasyon gösterilmiştir.

HV'yi değerlendirmek için çeşitli radyolojik yöntemler ve açı ölçümleri kullanılmaktadır. Kullanılan radyografik ölçümlerin güvenilirliğini araştıran çalışmada ($n=732$) ölçümler arası korelasyon analizi yapılarak, HVA'yı öngören ölçümler değerlendirilmiştir. Bu çalışmaya göre en yüksek gözlemciler arası ve gözlemci içi güvenilirliğe sahip açı HVA olarak saptanmıştır. IMA gözlemciler arası güvenilirliği yüksek olup, PPAA da güvenilir bir ölçüm olarak bildirilmiştir. En düşük gözlemciler arası güvenilirlik ise DMAA ölçümünde bulunmuştur. HVA ile DMAA en yüksek korelasyon gösteren açılar olup HVA ve IMA korelasyonu hemen sonrasında yüksek korelasyona sahiptir. Çalışmanın sonuçlarına göre deformite şiddetini tahmin etmede HVA, IMA, sesamoid rotasyon açısı ve 1. metatarsal kemiğin protrüzyon mesafesi kullanılacak güvenilir ölçümlerdir (82). Yapılan diğer çalışmalarda da HVA'nın en yüksek gözlemciler arası ve gözlemci içi güvenilirliğe sahip açı olduğu gösterilmiştir (28, 29, 101-104). Jastifer ve ark.'ın radyografik ve anatomik olarak DMAA ölçümünün korelasyonunu inceledikleri, 39 kadavra ayağı ile yapılan çalışmada radyografik çekim sırasında ayağa vertikal 35kg yük verilmiş, böylece ayakta basarak grafi çekimi simülasyonu yapılmıştır. Sonrasında ayak diseke edilerek DMAA ölçümünde kullanılan referans noktalara metal boncuk yerleştirilmiş

ve radyografik çekim tekrarlanmıştır. Bu çalışmada anatomik DMAA ölçümü ile radyografik DMAA ölçümü karşılaştırılmış ve anlamlı olacak şekilde korele bulunmuştur ($r=0,64$ $p<0,001$). DMAA ve HVA arasındaki korelasyon katsayısı $r=0,78$ olup açılarda güçlü korelasyon gösterdiği belirlenmiştir. Çalışmanın sonucuna göre HV'li hastalarda DMAA göz önünde bulundurulması gereken önemli bir açıdır. Diğer radyografik ölçümlerden daha az güvenilir olmakla birlikte, DMAA deformite şiddeti ile ilişkili bulunmuştur (81).

Biz çalışmamızda HV deformitesini değerlendirmede en güvenilir açı olan HVA ve değerlendirmeyi detaylandırmak için IMA, DMAA ve PPAA'yı kullandık. 3DBT'de ölçülen açılarda en yüksek korelasyon literatür ile uyumlu şekilde HVA ve DMAA arasında gözlemlendi ($r=0,698$ $p<0,05$), HVA ve IMA korelasyonu ikinci sırada yüksek korelasyon gösteren açılar olarak tespit edildi ($r=0,683$ $p<0,05$). IMA ve DMAA arasında da anlamlı korelasyon olduğu gözlenirken ($r=0,573$ $p<0,05$), PPAA değerlendirilen diğer açılar (HVA, IMA ve DMAA) ile korelasyon göstermedi ($p>0,05$). Direkt grafide ölçülen açı korelasyonları BT'deki korelasyonlar ile uyumlu olup yine en yüksek korelasyon HVA ve DMAA arasında gözlemlendi ($r=0,728$ $p<0,05$). HVA ve IMA korelasyonu hemen sonrasında yüksek korelasyon gösteren açılar olarak tespit edildi ($r=0,577$ $p<0,05$). IMA ve DMAA arasında da anlamlı korelasyon olduğu gözlenirken ($r=0,508$ $p<0,05$), PPAA diğer açılar ile korelasyon göstermedi ($p>0,05$). Bu sonuçlar BT ve direkt grafi ölçümlerinin tutarlı benzerlik gösterdiğini düşündürmektedir.

Literatürde HV'nin konservatif tedavisinde egzersiz, ortez (parmak makarası, gece ateli, ayağın pronasyonunu önleyici tabanlık, bunyon yastığı vs.), kinezyolojik bantlama, manuel ve manipulatif terapi gibi çeşitli yaklaşımlar yer almaktadır. Konservatif tedavi seçenekleri cerrahiyi dışlamak, geciktirmek veya cerrahi sonrasında hastayı desteklemek, nüksü önlemek, konforu arttırmak amacı ile uygulanmaktadır (4, 11-15, 17).

HV'li hastaların 1. MTF eklem çevresindeki kas ve tendon pozisyonlarında deformite gelişimine sebep olabilecek belirgin değişiklikler olduğu, m. abd. hal. insersiyonunun plantar yüze doğru yer değiştirdiği bilinmektedir (38). Değişmiş anatomik yerleşimin m. abd. hal.'in kesit alanını ve beraberinde kas kuvvetini

azaltılabileceđi dűşűnűlmektedir (39). Elektromiyografi alıřmaları HV deformitesinde kasların rolűnű anlamaya yardımcı olmaktadır. 1. MTF eklem evresindeki abductor-adductor kas dengesizliđi HV geliřiminde etkili olan nemli faktrlerden biridir. M. abd. hal. fonksiyonundaki deđiřikliklerin, HV deformitesinin erken klinik belirtisi olabileceđi bildirilmektedir (40). HV’li hastalarda hem m. abd. hal. hem de m. add. hal. kuvveti azalmaktadır ancak m. abd. hal. kuvveti m. add. hal.’e gre ok daha bűyűk oranda azaldıđından, m. add. hal. kuvvet bakımından dominant hale gemektedir (44). HV’li hastalarda abductor-adductor kas dengesinin bozulduđu ve kas kuvvetinin azaldıđı bilinmekle birlikte bu durumun deformite geliřiminin sonucu mu yoksa sebebi mi olduđu tam olarak bilinmemektedir. Ancak zellikle deformitenin bařlangı ařamasında egzersiz ve diđer konservatif yaklařımlar ile m. abd. hal. kuvveti arttırılarak kas kuvveti dengesizliđinin dűzeltileceđi, beraberinde deformitenin ilerlemesinin durdurulabileceđi dűřűnűlmektedir (44). Dolayısı ile egzersiz, HV tedavisinin olmazsa olmaz bir parasıdır ve tedavi programında kullanılması nerilmektedir (4, 11-13, 19, 33, 40, 84).

Bayar ve ark.’ın yaptıkları alıřmada bantlama ve ayak egzersizlerinin HV deformitesi űzerine etkileri arařtırılmıřtır. 8 hafta sűre ile gűnde 2 defa, 10 tekrarlı bařparmak pasif abduksiyonu ve bařparmak aktif abduksiyonundan oluřan ayak egzersizleri ev programı olarak nerilmiř, tedavi programının HVA ve ayak ađrısını azalttıđı bildirilmiř, ayrıca yűrűme yeteneđi űzerine de yararlı etkileri gsterilmiřtir (11). HV’li bireylerde iki farklı ayak egzersizinin m. abd. hal. ve m. add. hal. aktivasyonları űzerine etkilerinin arařtırıldıđı alıřmada ayak kısaltma egzersizi (SF) ve ayak parmak sıralı egzersizi(TSO) kullanılmıřtır (n=18). Elektromiyografi ile kas aktivasyonları lűlműř ve TSO egzersizinin SF egzersizine gre anlamlı olacak řekilde m. abd. hal.’i daha fazla aktive ettiđi, m. abd. hal./m. add. hal. oranının TSO egzersizinde daha yűksek olduđu ve m. add. hal. aktivitesinde iki egzersiz arasında anlamlı fark olmadıđı bildirilmiřtir (12). Bařka bir alıřmada sađlıklı kiřilerde spesifik ayak egzersizlerinin ayađın intrinsik kaslarına olan etkisi manyetik rezonans grűntűleme (MRI) ile deđerlendirilmiřtir. alıřmada SF ve TSO egzersizlerinin m. abd. hal. aktivitesini arttırdıđı, ancak SF egzersizinin m. abd. hal. aktivitesini daha bűyűk oranda arttırdıđı gsterilmiřtir (97). Bu iki egzersizin m. abd. hal. aktivitesi űzerine űstűnlűk sonularındaki farklılıđın, alıřmaların sađlıklı ve HV deformiteli

olmak üzere farklı gruplar üzerinde yapılmış olmasından kaynaklanabileceği düşünülmektedir (97). İntrinsik ayak kaslarına yönelik 4 haftalık egzersiz programının motor fonksiyona etkisini inceleyen randomize kontrollü çalışmada TSO, SF, başparmak ekstansiyonu ve küçük parmak ekstansiyonu egzersizleri ev programı olarak verilmiştir. Sonuç olarak 4 haftalık egzersiz programının motor performansı arttırdığı ve ultrasonografik görüntüleme TSO egzersizi ile m. abd. hal.'in motor aktivasyonunun arttığı gösterilmiştir (105). TSO egzersizinin HV deformitesi üzerine uzun dönem sonuçlarını araştıran çalışmada (n=24) hastalar iki gruba ayrılarak 8 hafta süresince bir gruba ortez (min. 8s/gün), diğer gruba ise ortez ile birlikte TSO egzersizi (20dk/gün, 4gün/hafta) uygulanmıştır. Sonuç ölçümünde HVA, m. abd. hal.'in kas kuvveti ile korele olduğu bilinen m. abd. hal.'in kesit alanı ve aktif abduksiyonda HVA değerlendirilmiştir. Ortez grubunda yapılan ölçümlerde anlamlı değişiklik görülmezken ortez+TSO grubunda HVA ve aktif abduksiyon sırasındaki HVA azalırken, m. abd. hal.'in kesit alanı anlamlı şekilde artış göstermiştir. Çalışma sonucunda TSO egzersizinin HV deformitesi üzerine yararlı etkisi kanıtlanmıştır (13). Biz çalışmamızda literatürde HV deformitesinin tedavisinde uygulanmış egzersizler olan başparmak pasif abduksiyon egzersizini, başparmak aktif abduksiyon egzersizini, ayak parmak sıralı (TSO) egzersizini ve ayak kısaltma (SF) egzersizini kullandık. Literatürdeki 4-8 hafta arasındaki uygulama sürelerini referans alarak tüm egzersizleri 6 hafta boyunca her gün, günde 2 set ev programı olarak uyguladık. HV deformitesi kinezyolojik bantlamanın temel uygulama alanlarından biridir (85). Kas kuvvetini ve fonksiyonunu geliştirmek, ağrıyı kontrol altına almak, eklem hareket açıklığını arttırmak ve HVA'yı azaltarak mekanik düzeltme sağlamak amacıyla kinezyolojik bantlamanın HV tedavi programına eklenmesi önerilmektedir (6, 17-19, 86, 106). HV deformitesinde, kinezyolojik bantlamanın ayak ağrısı ve açısal deformiteye etkisini araştırmak amacıyla 15 hastanın 24 ayağı ile yapılan çalışmada 4 hafta boyunca bantlama yapılmıştır. Bu sürenin sonunda HVA ve ayak ağrısında anlamlı azalma gösterilmiştir (106). 2017 yılında yapılan bir çalışmada kinezyolojik bantlamanın ve germe egzersizlerinin HVA ve denge parametreleri üzerine etkisi araştırılmıştır (n=24). Hastalar germe egzersizleri, kinezyolojik bantlama ve her iki yöntemin bir arada kullanıldığı 3 gruba ayrılmıştır. Tedavi protokolleri 6 hafta süresince uygulanmıştır. Çalışma sonucuna göre; üç grupta da başlangıçtaki değerlere göre

HVA'nın azaldığı ancak germe egzersizleri ve kinezyolojik bantlamanın birlikte kullanıldığı grupta anlamlı şekilde daha fazla azalma olduğu gösterilmiş olup, HV tedavi programında germe egzersizleri ve kinezyolojik bantlamanın birlikte kullanımı önerilmektedir (18). HV'li hastalarda kinezyolojik bantlama ve eklem mobilizasyonunun MTF eklem açısı ve ağrı üzerine etkilerinin araştırıldığı başka bir çalışmada, hastalar 2 gruba ayrılarak bir gruba kinezyolojik bantlama uygulanmış, diğer gruba ise kinezyolojik bantlama ile birlikte eklem mobilizasyonu uygulanmıştır. 6 haftalık uygulama sonrasında MTF eklem açısı ve ağrıdaki değişim ölçülmüştür. Sonuçta iki grupta da HVA ve ağrının anlamlı şekilde azaldığı gösterilmiş, iki grup arasındaki kıyaslamada anlamlı fark gözlenmemiştir (86). Karabıçak ve ark. tarafından yapılan HV deformitesinin konservatif tedavisinde kinezyolojik bantlamanın kısa dönem etkilerini araştıran çalışmada hastalara ilk değerlendirmeden hemen sonra (1. gün), 3. gün, 7. gün ve 10. gün olmak üzere toplam 4 kez bantlama yapılmıştır. Bu çalışmada 2 Y kesim bant ile yapılan, Kenzo Kase tarafında geliştirilmiş olan "hallux valgus bantlama metodu mekanik düzeltme tekniği" uygulanmıştır. Sonuç ölçümlerinde HVA, gonyometre ve radyografi ile olmak üzere iki farklı şekilde değerlendirilmiştir. Bizim çalışmamızdan ve rutin uygulamadan farklı olarak HVA ölçümleri ayağa yük verilmeksizin, oturma pozisyonunda çekilmiş olan grafiler üzerinden yapılmıştır. HVA'ya ek olarak, görsel analog skala aracılığı ile ağrı, AFİ ve AOFAS aracılığı ile de fonksiyonel durum değerlendirilmiştir. Çalışma sonucunda 10 günlük kinezyolojik bantlama uygulaması ile HVA ve ağrı şiddetinin azaldığı bildirilmiş, fonksiyonel durumun iyileştiği gösterilmiştir (17). Yine aynı kinezyolojik bantlama metodu kullanılan, Sathiyavani ve ark. tarafından yapılan çalışmada, manuel traksiyon, TSO egzersizi ve kinezyolojik bantlamanın HV deformitesine etkisi araştırılmıştır. HV'li 30 hasta manuel traksiyon(MT) ve TSO egzersizinin kullanıldığı grup (n=15), ve MT ve TSO egzersizine ilave olarak kinezyolojik bantlamanın kullanıldığı grup olmak üzere 2 gruba ayrılmıştır. Uygulamaya 5 hafta süresince devam edilmiştir. Sonuç ölçümlerinde görsel analog skala ile ağrı yoğunluğu ve AFİ ile ayağın fonksiyonel durumu değerlendirilmiştir. Çalışma sonucunda her iki grupta ağrı anlamlı şekilde azalmış ve fonksiyonellik artmıştır. Gruplar arası karşılaştırma yapıldığında ek olarak kinezyolojik bantlamanın kullanıldığı grubun anlamlı şekilde daha iyi gelişme gösterdiği görülmüştür (19). Kinezyolojik bant kullanılarak yapılan

denge bantlamasının orta şiddetli HV deformitesi üzerine etkisini araştıran bir vaka çalışmasında, 3 ay boyunca kinezyolojik bantlama yapılmıştır. Yapılan denge bantlamasında 3 adet I kesim bant “mekanik düzeltme tekniği” uygulanmıştır. Bantlama sonrasında sağ ayak HVA 21°’den 14°’ye, IMA 15°’den 14,5°’ye gerilemiş, sol ayak HVA 22°’den 11°’ye, IMA 15°’den 12°’ye gerilemiştir. Vaka, ayakkabı ile uzun mesafe ağrısız yürüyüş yapabilir duruma gelmiştir. Bu vaka çalışması kinezyolojik bant kullanarak yapılan denge bantlamasının HV tedavisinde tamamlayıcı bir yöntem olarak kullanılabileceğini göstermiştir (91).

HV konservatif tedavisinde kullanılan parmak arası makara ve bunyon yastıkları ayakkabının parmak kutusunda mevcut alanı daraltacağından ayakkabı giymeyi daha da zor hale getirebilir (75). Bu açıdan bantlama teknikleri haricen yer kaplamayacağından ve ayakkabı ile konforlu kullanılabilmesinden dolayı iyi bir alternatif yöntem olarak öne çıkmaktadır. Ayrıca kinezyolojik bantlama, çıplak ayakla kullanımı güç olan parmak arası makaralara göre ev içinde çıplak ayak kullanım rahatlığı sunması ve 24 saat/gün kullanılabilir olması ile avantaj sağlamaktadır. 2017 yılında yapılan, konvansiyonel bantlama ile kinezyolojik bantlamanın HV deformitesinden kaynaklanan ağrı, HVA ve IMA üzerine etkilerinin karşılaştırıldığı çalışmada 8 hafta süresince toplam 12 kez (5 günde bir) bantlama uygulanmıştır. 8 hafta sonunda her iki grupta ağrı, HVA ve IMA anlamlı şekilde azalmış olmakla birlikte, gruplar arası karşılaştırma yapıldığında ağrı ve HVA kinezyolojik bantlama grubu lehine istatistiksel olarak farklı bulunmuştur (90). Biz de çalışmamızda 2 adet Y kesim bant ile Kenzo Kase tarafından geliştirilmiş ve Karabıçak ve ark.’ın(17) yaptıkları çalışmada kullanılmış olan hallux valgus kinezyolojik bantlama metodunu ve ek olarak bir adet I kesim bant ile Lee ve ark.’ın(91) çalışmasında kullanılan metoda benzer şekilde denge bantlamasını mekanik düzeltme tekniği ile 6 hafta süresince (3 veya 4 günde bir) toplam 12 kez uyguladık. Çalışmamızda sonuç ölçümleri için, tedavinin etkinliğini değerlendirmek amacıyla 6 hafta süresince uyguladığımız tedavi programının sonunda hastaların ayakta yük vererek direkt grafilerini çektik ve MOAA, AFİ ve Manchester skalası uyguladık. Uyguladığımız tedavi programı sonunda HVA, IMA, DMAA ve PPAA’da istatistiksel olarak anlamlı azalma gözlemlendi. En fazla azalma ortalama 3,3° ile HVA’da gözlenirken onu takiben IMA’da ortalama 1,9°, DMAA’da ortalama 0,6° ve PPAA’da ortalama 0,5° azalma gözlemlendi.

MOAA, Talu ve ark. tarafından 2016 yılında HV deformitesinde Türkçe geçerlilik-güvenilirliği gösterilmiş olan bir ankettir (73). Anketin yürüme-ayakta durma, ayak ağrısı ve sosyal etkileşimi sorgulayan dağınık ve karışık yerleştirilmiş sorulardan oluşan 3 alt bölümü vardır. MOAA skorundaki değişimin klinik açıdan anlam ifade etmesi için en az ne kadar olması gerektiğini araştıran çalışmada hastalar ayak- ayak bileği cerrahisi öncesinde ve en az 9 ay sonrasında değerlendirilmiştir (n=671). Çalışmaya göre klinik olarak fark edilebilir minimum anlamlı değişim değerleri yürüme-ayakta durma skorunda ~11 puan, ayak ağrısı skorunda ~12 puan ve sosyal etkileşim skorunda ~16 puandır (107). Bizim çalışmamızda tedavi öncesi ve sonrası değerlerde yürüme-ayakta durma skorunda ortalama 12,3 puan, ayak ağrısı skorunda 15,3 puan ve sosyal etkileşim skorunda 6,6 puan değişim olmuştur. İstatistiksel olarak her bölüm anlamlı değişim göstermiş olmakla birlikte, referans değişim değerlerine göre yürüme-ayakta durma ve ayak ağrısı bölümlerinde klinik olarak da anlamlı değişim gözlenmiştir. Sosyal etkileşim bölümündeki değişimin klinik olarak anlamlı gözükmemesi ile ilgili olarak, ağrı ve fonksiyonel durumdaki iyileşmenin sosyal hayata yansımaları için bizim çalışmamızdaki süreden (6 hafta) daha uzun süreye ihtiyaç olduğunu düşünmekteyiz.

Sonuç ölçümünde kullandığımız diğer bir ölçek olan AFİ'nin Türkçe'ye çeviri ve adaptasyonu plantar fasiitli hastalarda yapılmıştır (72). Literatüre bakıldığında AFİ'nin HV deformitesinde gerek genel değerlendirme gerekse cerrahi ve ortotik uygulamaların etkinliğini değerlendirmede kullanıldığı görülmektedir (108). İndex ağrı, yetersizlik ve aktivite kısıtlılığı olmak üzere 3 bölümden oluşmaktadır. AFİ skorundaki değişimin klinik açıdan anlam ifade etmesi için en az ne kadar olması gerektiğini araştıran çalışmada 675 plantar fasiitli hasta değerlendirilmiştir. Çalışma sonuçlarına göre klinik olarak fark edilebilir minimum anlamlı değişim değerleri ağrı skorunda ~ 12 puan, yetersizlik skorunda ~7 puan, aktivite kısıtlılığı skorunda 0,5 puan ve toplam skorda ~7 puandır. Çalışmada aktivite kısıtlılığı bölümündeki 0,5 puanlık farkın klinik anlamlı gibi gözükmesi, bu bölümün hasta grubuna (plantar fasiit) uygun olmadığı şeklinde yorumlanmıştır (109). Bizim çalışmamızda tedavi öncesi ve sonrası değerlerde ağrıda 12,1 puanlık, yetersizlikte 8,2 puanlık, aktivite kısıtlılığında 3,1 puanlık ve toplam skorda 8,3 puanlık değişim gözlendi. İstatistiksel ve klinik olarak AFİ toplam puanı ve alt bölüm puanlarında anlamlı iyileşme gösterildi (p<0.01).

Çalışmamızda MOAA'nın ve AFI'nin tüm alt bölüm skorlarındaki iyileşme ve toplam skorlardaki iyileşme ile HVA'daki azalma anlamlı korelasyon gösterdi ($p<0.05$). HV deformite şiddetini belirlemede en yüksek gözlemciler arası ve gözlemci içi güvenilirliğe sahip açı olan HVA (28, 29, 101-104) ile korelasyon gösteren ölçek sonuçları, kullanılan ölçeklerin deformite şiddetinden kaynaklı ağrı, fonksiyonel yetersizlik ve sosyal aktivite kısıtlılığını doğru tanımladığını düşündürmektedir.

Manchester skalası tedavi öncesi ve tedavi sonrası değerleri karşılaştırıldığında hastaların kendilerini değerlendirdikleri sonuçlara göre deformite görüntüsü ve şiddeti açısından anlamlı iyileşme olduğu, ancak klinik değerlendirmede deformite görüntüsü ve şiddeti açısından anlamlı iyileşme olmadığı görülmektedir. Manchester skalasının 4 görüntüden oluşup, 1 normal ayağı, 2-3-4 sırasıyla şiddeti artan deformiteyi tarif ettiğinden kabaca bir sınıflama olanağı sunduğu ve dolayısıyla değişimi ifade etmede yetersiz kalabileceği için bu durumun ortaya çıkmış olabileceği düşünülmektedir.

Yaşlı bireylerde HV şiddeti ile radyografik ölçümlerin korelasyonunun incelendiği çalışmada Manchester skalası ile ölçülen HV şiddetinin hallux abductus açısı, proksimal artiküler set açısı, sesamoid pozisyonu ve 1. MTF eklem uygunluğu ile güçlü pozitif korelasyon gösterdiği görülmüştür (29). Bizim çalışmamızda, hastaların kendi kendilerini değerlendirdikleri Manchester skalası sonuçları ile HVA, IMA, DMAA radyolojik ölçümleri korelasyon gösterip, PPAA korelasyon göstermemiştir. Değerlendirmenin klinik gözleme dayalı olarak yapıldığı Manchester skalası değerleri, HV ile ilgili radyolojik açılardan yalnız HVA ile korelasyon göstermiş olup, IMA, DMAA ve PPAA ile korelasyon göstermemiştir. Daha geniş örnekleme yapılan çalışmalarda bu durumun ortadan kalkabileceği düşünülmektedir.

Bu çalışma ile, HV deformitesinin tanımlanmasında, ilgili radyolojik açıların ölçülmesinde ayakta, basarak çekilen direkt grafinin 3DBT ile benzer sonuçlar verdiği, 1. MTF eklem traksiyonu ile birlikte başparmağın pasif abduksiyonu, aktif başparmak abduksiyonu, TSO, SF egzersizlerinden ve kinezyolojik bantlamadan oluşan tedavi programının deformitenin düzeltilmesinde ve semptomların iyileştirilmesinde etkili olduğu gösterilmiştir. Uygulanan egzersizlerin ve kinezyolojik bantlamanın HV deformitesinin tedavisine olan katkılarını ayrı ayrı değerlendirebilmek için daha geniş örnekleme sayısı ile yapılmış randomize kontrollü çalışmalara ihtiyaç vardır.

8. SONUÇ

HV deformitesinin radyolojik tanımlanmasında direkt grafi ve 3DBT'nin etkinliğinin karşılaştırıldığı, HV deformitesinin düzeltilmesine ve semptomatik iyileştirilmesine yönelik kinezyolojik bantlama ve egzersizlerden oluşan konservatif tedavi programının etkilerinin değerlendirildiği çalışmamızda;

3DBT ve direkt grafide ölçülen açıların kıyası ile;

- 3DBT ve direkt grafide ölçülen HVA'nın istatistiksel olarak anlamlı fark göstermediği ve korele olduğu tespit edildi.
- 3DBT'nin IMA'yı direkt grafiye göre anlamlı şekilde daha yüksek ölçtüğü ancak bu durumun iki değerlendirme yöntemi arasındaki (BT ve direkt grafi) korelasyonu etkilemediği görüldü.
- 3DBT ve direkt grafide ölçülen DMAA'nın istatistiksel olarak anlamlı fark göstermediği ve korele olduğu gözlemlendi.
- 3DBT ve direkt grafide ölçülen PPAA'nın istatistiksel olarak anlamlı fark göstermediği ve korele olduğu tespit edildi.

Tedavi programı öncesinde ve sonrasında direkt grafide ölçülen açıların kıyası ile;

- Kinezyolojik bantlama ve egzersiz tedavi programı ile HVA'da istatistiksel olarak anlamlı düzeyde azalma sağlandı.
- Kinezyolojik bantlama ve egzersiz tedavi programı ile IMA'da istatistiksel olarak anlamlı düzeyde azalma sağlandı.
- Kinezyolojik bantlama ve egzersiz tedavi programı ile DMAA'da istatistiksel olarak anlamlı düzeyde azalma sağlandı.
- Kinezyolojik bantlama ve egzersiz tedavi programı ile PPAA'da istatistiksel olarak anlamlı düzeyde azalma sağlandı.

Tedavi programı öncesinde ve sonrasında ölçülen MOAA ve AFI skorlarına göre;

- Kinezyolojik bantlama ve egzersiz tedavi programının HV deformitesine bağlı ağrıda, fonksiyonel yetersizlikte ve sosyal aktivite kısıtlılığında anlamlı azalma sağladığı görülmüştür.

Çalışmamızın sonuçlarına göre, deformite ile ilgili radyolojik açı ölçümlerinde direkt grafinin bilgisayarlı tomografi ile benzer sonuçlar verdiği, kinezyolojik bantlama ve egzersizin deformitenin düzeltilmesinde ve semptomların iyileştirilmesinde etkili olduğu gösterilmiştir.



9. KAYNAKLAR

1. Nix S, Smith M, Vicenzino B. Prevalence of Hallux Valgus in The General Population: A Systematic Review and Meta-Analysis. *Journal of Foot and Ankle Research*. 2010;3(1):21.
2. Şaylı U, Altunok EÇ, Güven M, Akman B, Biros J, Şaylı A. Prevalence Estimation and Familial Tendency of Common Forefoot Deformities in Turkey: A Survey Of 2662 Adults. *Acta Orthopaedica et Traumatologica Turcica*. 2018:1-7.
3. Coughlin MJ, Jones CP. Hallux Valgus: Demographics, Etiology, and Radiographic Assessment. *Foot & Ankle International*. 2007;27(7):759-77.
4. Glasoe WM. Treatment of Progressive First Metatarsophalangeal Hallux Valgus Deformity: A Biomechanically Based Muscle-Strengthening Approach. *Journal of Orthopaedic & Sports Physical Therapy*. 2016;46(7):596-605.
5. Ota T, Nagura T, Kokubo T, Kitashiro M, Ogihara N, Takeshima K, et al. Etiological Factors in Hallux Valgus, A Three-Dimensional Analysis of The First Metatarsal. *Journal of Foot and Ankle Research*. 2017;10(1):43-9.
6. Mutlu EK., Birinci T. Halluks Valgusda Rehabilitasyon. *Türkiye Klinikleri Journal of Physiotherapy and Rehabilitation-Special Topics*. 2016;2(3):66-73.
7. Collan L, Kankare JA, Mattila K. The Biomechanics of The First Metatarsal Bone in Hallux Valgus: A Preliminary Study Utilizing A Weight Bearing Extremity CT. *Foot And Ankle Surgery*. 2013;19(3):155-61.
8. Geng X, Wang C, Ma X, Wang X, Huang J, Zhang C, et al. Mobility of The First Metatarsal-Cuneiform Joint in Patients With and Without Hallux Valgus: In Vivo Three-Dimensional Analysis Using Computerized Tomography Scan. *Journal of Orthopaedic Surgery and Research*. 2015;10(1):140-7.
9. Barg A, Bailey T, Richter M, De Cesar Netto C, Lintz F, Burssens A, et al. Weightbearing Computed Tomography of The Foot And Ankle: Emerging Technology Topical Review. *Foot & Ankle International*. 2018;39(3):376-86.

10. Cruz EP, Wagner FV, Henning C, Sanhudo JAV, Pagnussato F, Galia CR. Comparison Between Simple Radiographic and Computed Tomographic Three-Dimensional Reconstruction For Evaluation of The Distal Metatarsal Articular Angle. *The Journal of Foot And Ankle Surgery*. 2017;56(3):505-9.
11. Bayar B, Erel S, Şimşek İE, Sümer E, Bayar K. The Effects of Taping and Foot Exercises on Patients with Hallux Valgus: A Preliminary Study. *Turkish Journal of Medical Sciences*. 2011;41(3):403-9.
12. Kim M-H, Kwon O-Y, Kim S-H, Jung D-Y. Comparison of Muscle Activities of Abductor Hallucis and Adductor Hallucis Between The Short Foot and Toe-Spread-Out Exercises in Subjects With Mild Hallux Valgus. *Journal Of Back And Musculoskeletal Rehabilitation*. 2013;26(2):163-8.
13. Kim M-H, Yi C-H, Weon J-H, Cynn H-S, Jung D-Y, Kwon O-Y. Effect of Toe-Spread-Out Exercise on Hallux Valgus Angle and Cross-Sectional Area of Abductor Hallucis Muscle in Subjects With Hallux Valgus. *Journal of Physical Therapy Science*. 2015;27(4):1019-22.
14. Torkki M, Malmivaara A, Seitsalo S, Hoikka V, Laippala P, Paavolainen P. Hallux Valgus: Immediate Operation Versus 1 Year of Waiting With or Without Orthoses: A Randomized Controlled Trial of 209 Patients. *Acta Orthopaedica Scandinavica*. 2003;74(2):209-15.
15. Du Plessis M, Zipfel B, Brantingham JW, Parkin-Smith GF, Birdsey P, Globe G, et al. Manual and Manipulative Therapy Compared to Night Splint For Symptomatic Hallux Abducto Valgus: An Exploratory Randomised Clinical Trial. *The Foot*. 2011;21(2):71-8.
16. Tehraninasr A, Saeedi H, Forogh B, Bahramizadeh M, Keyhani MR. Effects of Insole With Toe-Separator and Night Splint on Patients With Painful Hallux Valgus: A Comparative Study. *Prosthetics and Orthotics International*. 2008;32(1):79-83.
17. Karabicak GO, Bek N, Tiftikci U. Short-Term Effects of Kinesiotaping on Pain and Joint Alignment in Conservative Treatment of Hallux Valgus. *Journal of Manipulative and Physiological Therapeutics*. 2015;38(8):564-71.

18. Choi J-H. Effects of Kinesio Taping and Stretching on Hallux Valgus Angle and Balance in Female Hallux Valgus Patients. *Research Journal of Pharmacy and Technology*. 2017;10(9):2926-30.
19. Sathiyavani D. Efficacy of Great Toe Manual Traction, Toe Spread Out Exercise Plus Kinesiotaping on Pain and Foot Function in Hallux Valgus Female Study Participants. *International Journal of Recent Scientific Research* 2017;8(8):19203-7.
20. Talu B. Halluks Valgus Deformitesi Olan Kadınlarda Yürüme ve Yaşam Kalitesinin Değerlendirilmesi. *Türk Fizyoterapi ve Rehabilitasyon Dergisi*. 2015;26(3):114-9.
21. Pinney S, Song K, Chou L. Surgical Treatment of Mild Hallux Valgus Deformity: The State of Practice Among Academic Foot and Ankle Surgeons. *Foot & Ankle International*. 2006;27(11):970-3.
22. Toros T. Halluks Valgus-Anatomi ve Etiyoloji. *Türkiye Klinikleri Journal of Orthopaedics and Traumatology Special Topics*. 2017;10(1):1-7.
23. Burns PR, Mecham B. Biodynamics of Hallux Abductovalgus Etiology and Preoperative Evaluation. *Clinics in Podiatric Medicine and Surgery*. 2014;31(2):197-212.
24. Selek Ö, Müezzinoğlu S. Bölüm: 45 Ayak ve Ayak Bileği Rekonstrüksiyonu İçinde: Atilla B, Alpaslan M, Editors. *Orthopaedic Knowledge Update 11*. p647-8, Ankara, AAOS-TODBİD, 2015.
25. Piqué-Vidal C, Vila J. A Geometric Analysis of Hallux Valgus: Correlation With Clinical Assessment of Severity. *Journal of Foot and Ankle Research*. 2009;2(15):1-8.
26. Srivastava S, Chockalingam N, El Fakhri T. Radiographic Measurements of Hallux Angles: A Review of Current Techniques. *The Foot*. 2010;20(1):27-31.
27. Garrow AP, Papageorgiou A, Silman AJ, Thomas E, Jayson MI, Macfarlane GJ. The Grading of Hallux Valgus: The Manchester Scale. *Journal of The American Podiatric Medical Association*. 2001;91(2):74-8.

28. Menz HB, Munteanu SE. Radiographic Validation of The Manchester Scale For The Classification of Hallux Valgus Deformity. *Rheumatology*. 2005;44(8):1061-6.
29. D'Arcangelo PR, Landorf KB, Munteanu SE, Zammit GV, Menz HB. Radiographic Correlates of Hallux Valgus Severity in Older People. *Journal of Foot and Ankle Research*. 2010;3(1):20.
30. Menz HB, Fotoohabadi MR, Wee E, Spink MJ. Validity of Self-Assessment of Hallux Valgus Using The Manchester Scale. *BMC Musculoskeletal Disorders*. 2010;11(1):215-21.
31. Katsui R, Samoto N, Taniguchi A, Akahane M, Isomoto S, Sugimoto K, et al. Relationship Between Displacement And Degenerative Changes of The Sesamoids in Hallux Valgus. *Foot & Ankle International*. 2016;37(12):1303-9.
32. Roddy E, Zhang W, Doherty M. Prevalence and Associations of Hallux Valgus in A Primary Care Population. *Arthritis Care & Research*. 2008;59(6):857-62.
33. Mortka K, Lisiński P. Hallux Valgus-A Case For A Physiotherapist or Only For A Surgeon? Literature Review. *Journal of Physical Therapy Science*. 2015;27(10):3303-7.
34. Hurn SE, Vicenzino B, Smith MD. Functional Impairments Characterizing Mild, Moderate, and Severe Hallux Valgus. *Arthritis Care & Research*. 2015;67(1):80-8.
35. Nix S, Vicenzino B, Collins N, Smith M. Characteristics of Foot Structure and Footwear Associated with Hallux Valgus: A Systematic Review. *Osteoarthritis and Cartilage*. 2012;20(10):1059-74.
36. Palastrange N, Soames R. *Anatomy and Human Movement Structure and Function* 6th. Edition. p.201-383, Elsevier Ltd. London, 2012.
37. Standring S. *Gray's Anatomy: The Anatomical Basis of Clinical Practice* 41.st Edition. p.1418-51, Elsevier Health Sciences; 2016.

38. Eustace S, Williamson D, Wilson M, O'Byrne J, Bussolari L, Thomas M, et al. Tendon Shift in Hallux Valgus: Observations at MR Imaging. *Skeletal Radiology*. 1996;25(6):519-24.
39. Stewart S, Ellis R, Heath M, Rome K. Ultrasonic Evaluation of The Abductor Hallucis Muscle in Hallux Valgus: A Cross-Sectional Observational Study. *BMC Musculoskeletal Disorders*. 2013;14(1):45-51.
40. Mortka K, Lisiński P, Wiertel-Krawczuk A. The Study of Surface Electromyography Used For The Assessment of Abductor Hallucis Muscle Activity in Patients With Hallux Valgus. *Physiotherapy Theory and Practice*. 2018:1-6.
41. Elhan A. Sobotta İnsan Anatomisi Atlası: 2. Cilt. Putz R, Pabst R, Editors. Beta Basım Yayım Dağıtım. İstanbul, 2006.
42. Mays S. Paleopathological Study of Hallux Valgus. *American Journal of Physical Anthropology*. 2005;126(2):139-49.
43. Mann RA, Mann JA, Coughlin MJ. *Surgery of The Foot and Ankle 8th.Edition*. Mosby. Missouri, 2007.
44. Incel NA, Genc H, Erdem H, Yorgancioglu Z. Muscle Imbalance in Hallux Valgus: An Electromyographic Study. *American Journal of Physical Medicine & Rehabilitation*. 2003;82(5):345-9.
45. Fernandes R, Aguiar R, Trudell D, Resnick D. Tendons in The Plantar Aspect of The Foot: MR Imaging and Anatomic Correlation in Cadavers. *Skeletal Radiology*. 2007;36(2):115-22.
46. Sanal HT, Nico M, Chen L, Haghghi P, Trudell D, Resnick D. A Slip Connecting The Peroneus Longus and Tibialis Posterior Tendons at The Forefoot: MRI, Anatomic, and Histologic Findings in A Cadaver. *Diagnostic and Interventional Radiology*. 2011;17(4):343.
47. Zelik KE, La Scaleia V, Ivanenko YP, Lacquaniti F. Coordination of Intrinsic and Extrinsic Foot Muscles During Walking. *European Journal of Applied Physiology*. 2015;115(4):691-701.

48. Gwani AS, Asari MA, Ismail ZM. How The Three Arches of The Foot Intercorrelate. *Folia Morphologica*. 2017;76(4):682-8.
49. Lee J-H, Cynn H-S, Yoon T-L, Choi S-A, Kang T-W. Differences in The Angle of The Medial Longitudinal Arch and Muscle Activity of The Abductor Hallucis and Tibialis Anterior During Sitting Short-Foot Exercises Between Subjects With Pes Planus and Subjects With Neutral Foot. *Journal of Back and Musculoskeletal Rehabilitation*. 2016;29(4):809-15.
50. Mayorga T, Giokas E, Abagyan A, Patel D, Sarraf Y, Paula M, Et Al. Motor-Evoked Potentials of The Abductor Hallucis Muscle and Their Relationship With Foot Arch Functional Anatomy. *Journal of The American Podiatric Medical Association*. 2017;107(5):467-70.
51. Arches of The Foot. Available from: [Http://Powerathlethq.Com/2014/07/21/Foot-Arch-Development/](http://Powerathlethq.Com/2014/07/21/Foot-Arch-Development/)
52. Dawe EJ, Davis J. Anatomy and Biomechanics of The Foot and Ankle. *Orthopaedics and Trauma*. 2011;25(4):279-86.
53. Eshraghi S, Esat I. Analysis of Force Distribution Pattern Under The Fore-Foot in Patients With Hallux Valgus Deformity. *European Scientific Journal, ESJ*. 2015;11(21):76-84.
54. Irgit KS. Biyomekanik ve Patofizyoloji. *Türkiye Klinikleri Journal of Orthopaedics and Traumatology Special Topics*. 2017;10(1):8-13.
55. Perera A, Mason L, Stephens M. The Pathogenesis Of Hallux Valgus. *The Journal of Bone and Joint Surgery*. 2011;93(17):1650-61.
56. Plantar View Of The Cadaver Foot With HV. Available from: [Https://Www.Fasebj.Org/Doi/Abs/10.1096/Fasebj.30.1_Supplement.1043.1](https://Www.Fasebj.Org/Doi/Abs/10.1096/Fasebj.30.1_Supplement.1043.1).
57. Porter J. Why Operations For Bunion Fail With A Description of One That Does Not. *Surg Gynecol Obstet*. 1909;8(1):89-92.
58. Sim-Fook L, Hodgson A. A Comparison of Foot Forms Among The Non-Shoe and Shoe-Wearing Chinese Population. *JBJs*. 1958;40(5):1058-62.

59. Maclennan R. Prevalence of Hallux Valgus in A Neolithic New Guinea Population. *The Lancet*. 1966;287(7452):1398-400.
60. Menz HB, Roddy E, Marshall M, Thomas MJ, Rathod T, Peat GM, et al. Epidemiology of Shoe Wearing Patterns Over Time in Older Women: Associations With Foot Pain and Hallux Valgus. *Journals of Gerontology Series A: Biomedical Sciences and Medical Sciences*. 2016;71(12):1682-7.
61. Einarsdottir H, Troell S, Wykman A. Hallux Valgus in Ballet Dancers: A Myth? *Foot & Ankle International*. 1995;16(2):92-4.
62. Piqué-Vidal C, Solé MT, Antich J. Hallux Valgus Inheritance: Pedigree Research in 350 Patients With Bunion Deformity. *The Journal Of Foot and Ankle Surgery*. 2007;46(3):149-54.
63. Marini C, Cecconi A, Contini E, Pantaleo M, Metitieri T, Guarducci S, et al. Clinical and Genetic Study of A Family With A Paternally Inherited 15q11-q13 Duplication. *American Journal of Medical Genetics Part A*. 2013;161(6):1459-64.
64. Hsu Y-H, Liu Y, Hannan MT, Maixner W, Smith SB, Diatchenko L, et al. Genome-Wide Association Meta-Analyses To Identify Common Genetic Variants Associated With Hallux Valgus in Caucasian and African Americans. *Journal of Medical Genetics*. 2015:Jmedgenet-2015-103142.
65. Uchiyama E, Kitaoka HB, Luo Z-P, Grande JP, Kura H, An K-N. Pathomechanics of Hallux Valgus: Biomechanical and Immunohistochemical Study. *Foot & Ankle International*. 2005;26(9):732-8.
66. Coughlin MJ, Jones CP. Hallux Valgus and First Ray Mobility: A Prospective Study. *The Journal of Bone and Joint Surgery*. 2007;89(9):1887-98.
67. Coughlin MJ, Jones CP, Viladot R, Glanó P, Grebing BR, Kennedy MJ, et al. Hallux Valgus and First Ray Mobility: A Cadaveric Study. *Foot & Ankle International*. 2004;25(8):537-44.
68. Singh D, Biz C, Corradin M, Favero L. Comparison of Dorsal and Dorsomedial Displacement in Evaluation of First Ray Hypermobility in Feet With and Without Hallux Valgus. *Foot And Ankle Surgery*. 2016;22(2):120-4.

69. Easley ME, Trnka H-J. Current Concepts Review: Hallux Valgus Part 1: Pathomechanics, Clinical Assessment, and Nonoperative Management. *Foot & Ankle International*. 2007;28(5):654-9.
70. Boal EP, De Bengoa Vallejo RB, Rodriguez MF, Lopez DL, Iglesias MEL. Geometry of The Proximal Phalanx of Hallux and First Metatarsal Bone To Predict Hallux Abducto Valgus: A Radiological Study. *Plos One*. 2016;11(11):166-197.
71. Thordarson D, Ebrahimzadeh E, Moorthy M, Lee J, Rudicel S. Correlation of Hallux Valgus Surgical Outcome With AOFAS Forefoot Score and Radiological Parameters. *Foot & Ankle International*. 2005;26(2):122-7.
72. Yalman A, Şen Eİ, Eskiurt N, Budiman-Mak E. Ayak Fonksiyon İndeksi'nin Plantar Fasiitli Hastalarda Türkçe'ye Çeviri ve Adaptasyonu. *Turkish Journal of Physical Medicine & Rehabilitation/Türkiye Fiziksel Tıp ve Rehabilitasyon Dergisi*. 2014;60(3):212-222.
73. Talu B, Bayramlar K, Bek N, Yakut Y. Validity and Reliability of The Turkish Version of The Manchester-Oxford Foot Questionnaire For Hallux Valgus Deformity Evaluation. *Acta Orthop Traumatol Turc*. 2016;50(2):207-13.
74. Nilgün B, Kınıklı Gİ, Coşkun G, Karahan S. Halluks Valgus Açısı ile Sağlıkla İlişkili Yaşam Kalitesi ve Fonksiyonel Durum Arasındaki İlişkinin İncelenmesi. *Journal of Exercise Therapy and Rehabilitation*. 2015;2(1):21-7.
75. Kılıçoğlu Ö. Ayak Başparmağının Hastalıkları: Halluks Valgus ve Halluks Rigidus. *TOTBİD Dergisi*. 2013;12:390-406.
76. Jang K-S, Kim TW, Kim HJ. Diagnosis and Pathophysiology of Hallux Valgus. *Journal of Korean Foot & Ankle Society*. 2014;18(2).
77. Cheung ZB, Myerson MS, Tracey J, Vulcano E. Weightbearing CT Scan Assessment of Foot Alignment in Patients With Hallux Rigidus. *Foot & Ankle International*. 2018;39(1):67-74.
78. Strydom A, Saragas NP, Ferrao PNF. A Radiographic Analysis of The Contribution of Hallux Valgus Interphalangeus To The Total Valgus Deformity of The Hallux. *Foot And Ankle Surgery*. 2017;23(1):27-31.

79. Padanilam T. Disorder of the First Ray p.1467-9 In: Boyer MI, Editor. AAOS Comprehensive Orthopaedic Review 2, Illinois, American Academy of Orthopaedic Surgeons, 2014.
80. Piggott H. The Natural History of Hallux Valgus in Adolescence and Early Adult Life. *Bone & Joint Journal*. 1960;42(4):749-60.
81. Jastifer JR, Coughlin MJ, Schutt S, Hirose C, Kennedy M, Grebing B, et al. Comparison of Radiographic and Anatomic Distal Metatarsal Articular Angle in Cadaver Feet. *Foot & Ankle International*. 2014;35(4):389-93.
82. Lee KM, Ahn S, Chung CY, Sung KH, Park MS. Reliability and Relationship of Radiographic Measurements in Hallux Valgus. *Clinical Orthopaedics and Related Research*. 2012;470(9):2613-21.
83. Hujazi I, Yassa R, Sevenoaks H, Khalfaoui M, Barrie J. Hallux Valgus Interphalangeus: Reliability of Radiological Assessment. *Foot And Ankle Surgery*. 2018.
84. Hurn SE, Vicenzino BT, Smith MD. Non-Surgical Treatment of Hallux Valgus: A Current Practice Survey of Australian Podiatrists. *Journal of Foot and Ankle Research*. 2016;9(1):16.
85. Çeliker R, Güven Z, Aydoğ T, Bağış S, Atalay A, Çağlar Yağci H, et al. Kinezyolojik Bantlama Tekniği ve Uygulama Alanları. *Journal of Physical Medicine & Rehabilitation Sciences/Fiziksel Tıp ve Rehabilitasyon Bilimleri Dergisi*. 2011;14.
86. Choi JH, Kim NJ, An HJ. Effect of Kinesiotaping and Joint Mobilization On The Metatarsophalangeal Joint Angle and Pain in Hallux Valgus Patients. *Journal of International Academy of Physical Therapy Research*. 2017;8(2):1152-7.
87. Jung D-Y, Kim M-H, Koh E-K, Kwon O-Y, Cynn H-S, Lee W-H. A Comparison in The Muscle Activity of The Abductor Hallucis and The Medial Longitudinal Arch Angle During Toe Curl and Short Foot Exercises. *Physical Therapy in Sport*. 2011;12(1):30-5.
88. Uritani D, Fukumoto T, Matsumoto D, Shima M. Associations Between Toe Grip Strength And Hallux Valgus, Toe Curl Ability, and Foot Arch Height in Japanese

Adults Aged 20 To 79 Years: A Cross-Sectional Study. *Journal of Foot and Ankle Research*. 2015;8(1):18-24.

89. Kase K, Martin P, Yasukawa A. *Kinesio Taping in Pediatrics: Fundamentals and Whole Body Taping*. p217-8, Tokyo, Ken Ikai,Co.Ltd., 2006.

90. Radwan NL, Mohamed MA, Ibrahim AR. Conventional Tape Versus Kinesiotape For Hallux Valgus Correction. *International Journal of Medical Research and Health Sciences*. 2017;6(1):71-8.

91. Lee S-M, Lee J-H. Effects of Balance Taping Using Kinesiology Tape in A Patient With Moderate Hallux Valgus: A Case Report. *Medicine*. 2016;95(46):1-3.

92. Gülenç B, Ayanoglu S. Halluks Valgusta Reverdin Osteotomisi ve Modifikasyonları. *Türkiye Klinikleri Journal of Orthopaedics and Traumatology Special Topics*. 2017;10(1):52-6.

93. Morley D, Jenkinson C, Doll H, Lavis G, Sharp R, Cooke P, et al. The Manchester–Oxford Foot Questionnaire (MOXFQ): Development And Validation of A Summary Index Score. *Bone and Joint Research*. 2013;2(4):66-9.

94. Baca E. Halluks Valgus-Radyolojik Değerlendirme. *Türkiye Klinikleri Journal of Orthopaedics and Traumatology Special Topics*. 2017;10(1):14-8.

95. Smith RW, Reynolds JC, Stewart MJ. Hallux Valgus Assessment: Report of Research Committee of American Orthopaedic Foot and Ankle Society. *Foot & Ankle*. 1984;5(2):92-103.

96. Kang DH, Kang C, Hwang DS, Song JH, Song SH. The Value of Axial Loading Three Dimensional (3D) CT As A Substitute For Full Weightbearing (Standing) 3D CT: Comparison of Reproducibility According To Degree of Load. *Foot And Ankle Surgery*. 2017.

97. Gooding TM, Feger MA, Hart JM, Hertel J. Intrinsic Foot Muscle Activation During Specific Exercises: A T2 Time Magnetic Resonance Imaging Study. *Journal Of Athletic Training*. 2016;51(8):644-50.

98. Mafart B. Hallux Valgus in A Historical French Population: Paleopathological Study of 605 First Metatarsal Bones. *Joint Bone Spine*. 2007;74(2):166-70.
99. Kimura T, Kubota M, Taguchi T, Suzuki N, Hattori A, Marumo K. Evaluation of First-Ray Mobility in Patients With Hallux Valgus Using Weight-Bearing CT and A 3-D Analysis System: A Comparison With Normal Feet. *JBJS*. 2017;99(3):247-55.
100. Matsubara K, Matsushita T, Tashiro Y, Tasaka S, Sonoda T, Nakayama Y, et al. Repeatability and Agreement of Ultrasonography With Computed Tomography For Evaluating Forefoot Structure in The Coronal Plane. *Journal of Foot and Ankle Research*. 2017;10(1):17.
101. Bryant A, Tinley P, Singer K. A Comparison of Radiographic Measurements in Normal, Hallux Valgus, and Hallux Limitus Feet. *The Journal of Foot and Ankle Surgery*. 2000;39(1):39-43.
102. Saro C, Johnson D, Martinez De Aragon J, Lindgren U, Felländer-Tsai L. Reliability of Radiological and Cosmetic Measurements in Hallux Valgus. *Acta Radiologica*. 2005;46(8):843-51.
103. Shima H, Okuda R, Yasuda T, Jotoku T, Kitano N, Kinoshita M. Radiographic Measurements in Patients With Hallux Valgus Before and After Proximal Crescentic Osteotomy. *JBJS*. 2009;91(6):1369-76.
104. Srivastava S, Chockalingam N, El Fakhri T. Radiographic Angles in Hallux Valgus: Comparison Between Manual and Computer-Assisted Measurements. *The Journal of Foot and Ankle Surgery*. 2010;49(6):523-8.
105. Fraser JJ, Hertel J. Effects Of A 4-Week Intrinsic Foot Muscle Exercise Program On Motor Function: A Preliminary Randomized Control Trial. *Journal of Sport Rehabilitation*. 2018:1-32.
106. Jeon MY, Jeong HC, Jeong MS, Lee YJ, Kim JO, Lee ST, et al. Effects of Taping Therapy On The Deformed Angle of The Foot and Pain in Hallux Valgus Patients. *Journal of Korean Academy of Nursing*. 2004;34(5):685-92.

107. Dawson J, Boller I, Doll H, Lavis G, Sharp R, Cooke P, et al. Minimally Important Change Was Estimated For The Manchester–Oxford Foot Questionnaire After Foot/Ankle Surgery. *Journal of Clinical Epidemiology*. 2014;67(6):697-705.
108. Budiman-Mak E, Conrad KJ, Mazza J, Stuck RM. A Review of The Foot Function Index And The Foot Function Index–Revised. *Journal of Foot and Ankle Research*. 2013;6(1):5.
109. Landorf KB, Radford JA. Minimal Important Difference: Values For The Foot Health Status Questionnaire, Foot Function Index and Visual Analogue Scale. *The Foot*. 2008;18(1):15-9.



10. EKLER

EK 10.1 MANCHESTER OXFORD AYAK ANKETİ

Uygun olanı seçiniz: SAĞ/SOL AYAK <u>Son 4 hafta içinde:</u>	Her soru için uygun kutuyu ✓ seçiniz.				
	Hiçbir zaman	Nadiren	Bazen	Çoğu zaman	Her zaman
1. Ayağımda ağrı var	<input type="checkbox"/>	<input type="checkbox"/>	<input type="checkbox"/>	<input type="checkbox"/>	<input type="checkbox"/>
2. Ayağımdaki ağrıdan dolayı uzun yürüyüşler yapmaktan kaçınıyorum.	<input type="checkbox"/>	<input type="checkbox"/>	<input type="checkbox"/>	<input type="checkbox"/>	<input type="checkbox"/>
3. Ayağımdaki ağrıdan dolayı yürüdüğüm yolu değiştiririm.	<input type="checkbox"/>	<input type="checkbox"/>	<input type="checkbox"/>	<input type="checkbox"/>	<input type="checkbox"/>
4. Ayağımdaki ağrı nedeniyle yavaş yürürüm.	<input type="checkbox"/>	<input type="checkbox"/>	<input type="checkbox"/>	<input type="checkbox"/>	<input type="checkbox"/>
5. Ağrı nedeniyle durup ayağımı dinlendirmek zorunda kalırım.	<input type="checkbox"/>	<input type="checkbox"/>	<input type="checkbox"/>	<input type="checkbox"/>	<input type="checkbox"/>
6. Ayağımdaki ağrı nedeniyle sert ve engebelli yüzeylerden kaçınıyorum.	<input type="checkbox"/>	<input type="checkbox"/>	<input type="checkbox"/>	<input type="checkbox"/>	<input type="checkbox"/>
7. Ayağımdaki ağrıdan dolayı uzun süre ayakta kalmaktan kaçınıyorum.	<input type="checkbox"/>	<input type="checkbox"/>	<input type="checkbox"/>	<input type="checkbox"/>	<input type="checkbox"/>
8. Ayağımdaki ağrıdan dolayı yürümek yerine otobüse veya taksiye binerim.	<input type="checkbox"/>	<input type="checkbox"/>	<input type="checkbox"/>	<input type="checkbox"/>	<input type="checkbox"/>
9. Ayağımdan dolayı mahçubiyet duyarım.	<input type="checkbox"/>	<input type="checkbox"/>	<input type="checkbox"/>	<input type="checkbox"/>	<input type="checkbox"/>
10. Giymek zorunda kaldığım ayakkabılardan utanırım.	<input type="checkbox"/>	<input type="checkbox"/>	<input type="checkbox"/>	<input type="checkbox"/>	<input type="checkbox"/>
11. Ayağımdaki ağrı akşamları daha çöktür.	<input type="checkbox"/>	<input type="checkbox"/>	<input type="checkbox"/>	<input type="checkbox"/>	<input type="checkbox"/>
12. Ayağımda yayılan bir ağrı hissedirim.	<input type="checkbox"/>	<input type="checkbox"/>	<input type="checkbox"/>	<input type="checkbox"/>	<input type="checkbox"/>
13. Ayağımdaki ağrı benim iş/günlük aktiviterimi yapmamı engeller.	<input type="checkbox"/>	<input type="checkbox"/>	<input type="checkbox"/>	<input type="checkbox"/>	<input type="checkbox"/>
14. Ayağımdaki ağrıdan dolayı sosyal yada eğlence aktiviterimi yapamamaktayım.	<input type="checkbox"/>	<input type="checkbox"/>	<input type="checkbox"/>	<input type="checkbox"/>	<input type="checkbox"/>
15. Son 4 hafta boyunca ayağınızda oluşan ağrıyı <u>genellikle</u> nasıl tanımlarsınız?					
Hiç yok	Çok hafif	Hafif	Orta	Şiddetli	
<input type="checkbox"/>	<input type="checkbox"/>	<input type="checkbox"/>	<input type="checkbox"/>	<input type="checkbox"/>	
16. Son 4 hafta boyunca gece yataкта <u>ayağınızdaki ağrıdan dolayı</u> sıkıntıya girdiniz mi?					
Hiç	Sadece 1 ya da 2 gece	Bazı geceler	Çoğu geceler	Her gece	
<input type="checkbox"/>	<input type="checkbox"/>	<input type="checkbox"/>	<input type="checkbox"/>	<input type="checkbox"/>	

EK 10.2 AYAK FONKSİYON İNDEKSİ

Ayak Fonksiyon İndeksi

Bu sorgu formu ayak ağrınızın günlük yaşamda yapabileceğinizi nasıl etkilediğine dair doktorunuza bilgi vermek için oluşturulmuştur. Aşağıdaki soruları (GEÇEN HAFTA BOYUNCA ayağınızı en iyi tarif edecek şekilde) cevaplamanızı ve her bir soruya skala üzerinde 0 (ağrı veya zorluk yok) ile 10 (hissedilebilecek en şiddetli ağrı veya yapılamayacak kadar zor) arasında puan vermenizi istiyoruz. Lütfen her soruyu okuyunuz, seçtiğiniz numarayı tablo üzerinde X ile işaretleyiniz. Sağ ve sol ayak şikayetleriniz farklı ise takip eden kutulara 0 ile 10 arasında bir puan veriniz.

AĞRI: AYAK AĞRINIZ NE KADAR ŞİDDETLİ?

1. Ayak ağrınız en fazla olduğunda ne kadar şiddetli?

Ağrı yok	0	1	2	3	4	5	6	7	8	9	10	Olabilecek en şiddetli ağrı	SAĞ	SOL
	<input type="checkbox"/>	<input type="checkbox"/>	<input type="checkbox"/>	<input type="checkbox"/>	<input type="checkbox"/>	<input type="checkbox"/>	<input type="checkbox"/>	<input type="checkbox"/>	<input type="checkbox"/>	<input type="checkbox"/>	<input type="checkbox"/>			

2. Sabahları ayak ağrınız ne kadar şiddetli?

Ağrı yok	0	1	2	3	4	5	6	7	8	9	10	Olabilecek en şiddetli ağrı	SAĞ	SOL
	<input type="checkbox"/>	<input type="checkbox"/>	<input type="checkbox"/>	<input type="checkbox"/>	<input type="checkbox"/>	<input type="checkbox"/>	<input type="checkbox"/>	<input type="checkbox"/>	<input type="checkbox"/>	<input type="checkbox"/>	<input type="checkbox"/>			

3. Yalın ayak yürürken ağrınız ne kadar şiddetli?

Ağrı yok	0	1	2	3	4	5	6	7	8	9	10	Olabilecek en şiddetli ağrı	SAĞ	SOL
	<input type="checkbox"/>	<input type="checkbox"/>	<input type="checkbox"/>	<input type="checkbox"/>	<input type="checkbox"/>	<input type="checkbox"/>	<input type="checkbox"/>	<input type="checkbox"/>	<input type="checkbox"/>	<input type="checkbox"/>	<input type="checkbox"/>			

4. Yalın ayak ayakta dururken ağrınız ne kadar şiddetli?

Ağrı yok	0	1	2	3	4	5	6	7	8	9	10	Olabilecek en şiddetli ağrı	SAĞ	SOL
	<input type="checkbox"/>	<input type="checkbox"/>	<input type="checkbox"/>	<input type="checkbox"/>	<input type="checkbox"/>	<input type="checkbox"/>	<input type="checkbox"/>	<input type="checkbox"/>	<input type="checkbox"/>	<input type="checkbox"/>	<input type="checkbox"/>			

5. Ayakkabı ile yürürken ağrınız ne kadar şiddetli?

Ağrı yok	0	1	2	3	4	5	6	7	8	9	10	Olabilecek en şiddetli ağrı	SAĞ	SOL
	<input type="checkbox"/>	<input type="checkbox"/>	<input type="checkbox"/>	<input type="checkbox"/>	<input type="checkbox"/>	<input type="checkbox"/>	<input type="checkbox"/>	<input type="checkbox"/>	<input type="checkbox"/>	<input type="checkbox"/>	<input type="checkbox"/>			

6. Ayakkabı ile ayakta dururken ağrınız ne kadar şiddetli?

Ağrı yok	0	1	2	3	4	5	6	7	8	9	10	Olabilecek en şiddetli ağrı	SAĞ	SOL
	<input type="checkbox"/>	<input type="checkbox"/>	<input type="checkbox"/>	<input type="checkbox"/>	<input type="checkbox"/>	<input type="checkbox"/>	<input type="checkbox"/>	<input type="checkbox"/>	<input type="checkbox"/>	<input type="checkbox"/>	<input type="checkbox"/>			

7. Tabanlıkla yürürken ayak ağrınız ne kadar şiddetli? (Tabanlık kullanmıyorsanız boş bırakınız)

Ağrı yok	0	1	2	3	4	5	6	7	8	9	10	Olabilecek en şiddetli ağrı	SAĞ	SOL
	<input type="checkbox"/>	<input type="checkbox"/>	<input type="checkbox"/>	<input type="checkbox"/>	<input type="checkbox"/>	<input type="checkbox"/>	<input type="checkbox"/>	<input type="checkbox"/>	<input type="checkbox"/>	<input type="checkbox"/>	<input type="checkbox"/>			

8. Tabanlıkla ayakta dururken ayak ağrınız ne kadar şiddetli? (Tabanlık kullanmıyorsanız boş bırakınız)

Ağrı yok	0	1	2	3	4	5	6	7	8	9	10	Olabilecek en şiddetli ağrı	SAĞ	SOL
	<input type="checkbox"/>	<input type="checkbox"/>	<input type="checkbox"/>	<input type="checkbox"/>	<input type="checkbox"/>	<input type="checkbox"/>	<input type="checkbox"/>	<input type="checkbox"/>	<input type="checkbox"/>	<input type="checkbox"/>	<input type="checkbox"/>			

9. Akşam saatlerinde ağrınız ne kadar şiddetli?

Ağrı yok	0	1	2	3	4	5	6	7	8	9	10	Olabilecek en şiddetli ağrı	SAĞ	SOL
	<input type="checkbox"/>	<input type="checkbox"/>	<input type="checkbox"/>	<input type="checkbox"/>	<input type="checkbox"/>	<input type="checkbox"/>	<input type="checkbox"/>	<input type="checkbox"/>	<input type="checkbox"/>	<input type="checkbox"/>	<input type="checkbox"/>			

YETERSİZLİK: NE KADAR ZORLUK ÇEKİYORSUNUZ?

1. Ev içinde yürürken ne kadar zorluk çekiyorsunuz?

Zorluk yok	0	1	2	3	4	5	6	7	8	9	10	Yapılamayacak kadar zor	SAĞ	SOL
	<input type="checkbox"/>	<input type="checkbox"/>	<input type="checkbox"/>	<input type="checkbox"/>	<input type="checkbox"/>	<input type="checkbox"/>	<input type="checkbox"/>	<input type="checkbox"/>	<input type="checkbox"/>	<input type="checkbox"/>	<input type="checkbox"/>			

2. Dışarıda düzgün olmayan yüzeylerde yürürken ne kadar zorluk çekiyorsunuz?

Zorluk yok	0	1	2	3	4	5	6	7	8	9	10	Yapılamayacak kadar zor	SAĞ	SOL
	<input type="checkbox"/>	<input type="checkbox"/>	<input type="checkbox"/>	<input type="checkbox"/>	<input type="checkbox"/>	<input type="checkbox"/>	<input type="checkbox"/>	<input type="checkbox"/>	<input type="checkbox"/>	<input type="checkbox"/>	<input type="checkbox"/>			

3. 300 metre yol yürüdüğünüzde ne kadar zorluk çekiyorsunuz?

Zorluk yok	0	1	2	3	4	5	6	7	8	9	10	Yapılamayacak kadar zor	SAĞ	SOL
	<input type="checkbox"/>	<input type="checkbox"/>	<input type="checkbox"/>	<input type="checkbox"/>	<input type="checkbox"/>	<input type="checkbox"/>	<input type="checkbox"/>	<input type="checkbox"/>	<input type="checkbox"/>	<input type="checkbox"/>	<input type="checkbox"/>			

4. Merdiven çıkarken ne kadar zorluk çekiyorsunuz?

Zorluk yok	0	1	2	3	4	5	6	7	8	9	10	Yapılamayacak kadar zor	SAĞ	SOL
	<input type="checkbox"/>	<input type="checkbox"/>	<input type="checkbox"/>	<input type="checkbox"/>	<input type="checkbox"/>	<input type="checkbox"/>	<input type="checkbox"/>	<input type="checkbox"/>	<input type="checkbox"/>	<input type="checkbox"/>	<input type="checkbox"/>			

5. Merdiven inerken ne kadar zorluk çekiyorsunuz?

Zorluk yok	0	1	2	3	4	5	6	7	8	9	10	Yapılamayacak kadar zor	SAĞ	SOL
	<input type="checkbox"/>	<input type="checkbox"/>	<input type="checkbox"/>	<input type="checkbox"/>	<input type="checkbox"/>	<input type="checkbox"/>	<input type="checkbox"/>	<input type="checkbox"/>	<input type="checkbox"/>	<input type="checkbox"/>	<input type="checkbox"/>			

6. Ayak parmaklarınızın ucunda dururken ne kadar zorluk çekiyorsunuz?

Zorluk yok	0	1	2	3	4	5	6	7	8	9	10	Yapılamayacak kadar zor	SAĞ	SOL
	<input type="checkbox"/>	<input type="checkbox"/>	<input type="checkbox"/>	<input type="checkbox"/>	<input type="checkbox"/>	<input type="checkbox"/>	<input type="checkbox"/>	<input type="checkbox"/>	<input type="checkbox"/>	<input type="checkbox"/>	<input type="checkbox"/>			

7. Sandalyeden kalkarken ne kadar zorluk çekiyorsunuz?

Zorluk yok	0	1	2	3	4	5	6	7	8	9	10	Yapılamayacak kadar zor	SAĞ	SOL
	<input type="checkbox"/>	<input type="checkbox"/>	<input type="checkbox"/>	<input type="checkbox"/>	<input type="checkbox"/>	<input type="checkbox"/>	<input type="checkbox"/>	<input type="checkbox"/>	<input type="checkbox"/>	<input type="checkbox"/>	<input type="checkbox"/>			

8. Kaldırımdan çıkarken ne kadar zorluk çekiyorsunuz?

Zorluk yok	0	1	2	3	4	5	6	7	8	9	10	Yapılamayacak kadar zor	SAĞ	SOL
	<input type="checkbox"/>	<input type="checkbox"/>	<input type="checkbox"/>	<input type="checkbox"/>	<input type="checkbox"/>	<input type="checkbox"/>	<input type="checkbox"/>	<input type="checkbox"/>	<input type="checkbox"/>	<input type="checkbox"/>	<input type="checkbox"/>			

9. Hızlı yürürken ne kadar zorluk çekiyorsunuz?

Zorluk yok	0	1	2	3	4	5	6	7	8	9	10	Yapılamayacak kadar zor	SAĞ	SOL
	<input type="checkbox"/>	<input type="checkbox"/>	<input type="checkbox"/>	<input type="checkbox"/>	<input type="checkbox"/>	<input type="checkbox"/>	<input type="checkbox"/>	<input type="checkbox"/>	<input type="checkbox"/>	<input type="checkbox"/>	<input type="checkbox"/>			

AKTİVİTE KISITLILIĞI: ZAMANINIZIN NE KADARINI HARCADINIZ?

1. Ayak sorunlarınız nedeniyle zamanınızın ne kadarında tüm gün boyunca evde oturmak zorunda kalıyorsunuz?

Hiçbir zaman	0	1	2	3	4	5	6	7	8	9	10	Her zaman	SAĞ	SOL
	<input type="checkbox"/>	<input type="checkbox"/>	<input type="checkbox"/>	<input type="checkbox"/>	<input type="checkbox"/>	<input type="checkbox"/>	<input type="checkbox"/>	<input type="checkbox"/>	<input type="checkbox"/>	<input type="checkbox"/>	<input type="checkbox"/>			

2. Ayak sorunlarınız nedeniyle zamanınızın ne kadarında yatarak istirahat etmek zorunda kalıyorsunuz?

Hiçbir zaman	0	1	2	3	4	5	6	7	8	9	10	Her zaman	SAĞ	SOL
	<input type="checkbox"/>	<input type="checkbox"/>	<input type="checkbox"/>	<input type="checkbox"/>	<input type="checkbox"/>	<input type="checkbox"/>	<input type="checkbox"/>	<input type="checkbox"/>	<input type="checkbox"/>	<input type="checkbox"/>	<input type="checkbox"/>			

3. Ayak sorunlarınız nedeniyle günlük yaşam aktiviteleriniz kısıtlanıyor mu?

Hiçbir zaman	0	1	2	3	4	5	6	7	8	9	10	Her zaman	SAĞ	SOL
	<input type="checkbox"/>	<input type="checkbox"/>	<input type="checkbox"/>	<input type="checkbox"/>	<input type="checkbox"/>	<input type="checkbox"/>	<input type="checkbox"/>	<input type="checkbox"/>	<input type="checkbox"/>	<input type="checkbox"/>	<input type="checkbox"/>			

4. Zamanınızın ne kadarında iç mekanlarda yürüme yardımcısı (baston, yürüteç, koltuk değneği) kullanıyorsunuz?

Hiçbir zaman	0	1	2	3	4	5	6	7	8	9	10	Her zaman	SAĞ	SOL
	<input type="checkbox"/>	<input type="checkbox"/>	<input type="checkbox"/>	<input type="checkbox"/>	<input type="checkbox"/>	<input type="checkbox"/>	<input type="checkbox"/>	<input type="checkbox"/>	<input type="checkbox"/>	<input type="checkbox"/>	<input type="checkbox"/>			

5. Zamanınızın ne kadarında dış mekanlarda yürüme yardımcısı (baston, yürüteç, koltuk değneği) kullanıyorsunuz?

Hiçbir zaman	0	1	2	3	4	5	6	7	8	9	10	Her zaman	SAĞ	SOL
	<input type="checkbox"/>	<input type="checkbox"/>	<input type="checkbox"/>	<input type="checkbox"/>	<input type="checkbox"/>	<input type="checkbox"/>	<input type="checkbox"/>	<input type="checkbox"/>	<input type="checkbox"/>	<input type="checkbox"/>	<input type="checkbox"/>			

11. ETİK KURUL ONAYI



T.C.
İSTANBUL MEDİPOL ÜNİVERSİTESİ
Girişimsel Olmayan Klinik Araştırmalar Etik Kurulu Başkanlığı

E-İmzalıdır

Sayı : 10840098-604.01.01-E.3065
Konu : Etik Kurulu Kararı

06/02/2017

Sayın Fatma Nur YILMAZ

Üniversitemiz Girişimsel Olmayan Klinik Araştırmalar Etik Kuruluna yapmış olduğunuz "Hallux Valgus Deformitesinin Tanımlanmasında Direkt Grafi ve Bilgisayarlı Tomografinin Karşılaştırılması ile Kinezyolojik Bandlama ve Egzersizin Etkinliğinin İncelenmesi" isimli başvurunuz incelenmiş olup, etik kurulu kararı ekte sunulmuştur.

Bilgilerinize rica ederim.

Prof. Dr. Haneifi ÖZBEK
Girişimsel Olmayan Klinik Araştırmalar
Etik Kurulu Başkanı

Ek:
-Karar Formu (2 sayfa)

Bu belge 5070 sayılı e-İmza Kanununa göre Prof. Dr. Haneifi ÖZBEK tarafından 06.02.2017 tarihinde e-imzalanmıştır.
Evrakınuz: <https://ehya.medipol.edu.tr/e-imza/tickinden/092561DFX9> kodu ile doğrulayabilirsiniz.

İstanbul Medipol Üniversitesi

Kavacak Mah. İkinciiler Cad.No:19 Kavacak /Kavacık/ 34110
Beşiktaş/İSTANBUL

Tel: 444 85 44
İnternet: www.medipol.edu.tr
Ayrıntılı Bilgi İçin : bilgi@medipol.edu.tr

BAŞVURU BİLGİLERİ	ARAŞTIRMANIN ADI	Hallux Valgus Deformitesinin Tanımlanmasında Direkt Grafi ve Bilgisayarlı Tomografi'nin Karşılaştırılması ile Kinezyolojik Bantlama ve Egzersizin Etkinliğinin İncelenmesi			
	KOORDİNATÖR/SORUMLU ARAŞTIRMACI UNVANI/ADI/SOYADI	Fatma Nur YILMAZ			
	KOORDİNATÖR/SORUMLU ARAŞTIRMACININ UZMANLIK ALANI	Uzman Fizyoterapist			
	KOORDİNATÖR/SORUMLU ARAŞTIRMACININ BULUNDUĞU MERKEZ	İstanbul			
	DESTEKLEYİCİ	-			
	ARAŞTIRMAYA KATILAN MERKEZLEKİ	TEK MERKEZ <input type="checkbox"/>	ÇOK MERKEZLİ <input checked="" type="checkbox"/>	ULUSAL <input checked="" type="checkbox"/>	ULUSLARARASI <input type="checkbox"/>

İSTANBUL MEDİPOL ÜNİVERSİTESİ GİRİŞİMSSEL OLMAYAN KLİNİK ARAŞTIRMALAR
ETİK KURULU KARAR FORMU

Değerlendirilen Belgeler	Belge Adı	Tarih	Version Numarası	Dil
	ARAŞTIRMA PROTOKOLÜ PLANI	01.02.2017		Türkçe <input checked="" type="checkbox"/> İngilizce <input type="checkbox"/> Diğer <input type="checkbox"/>
	BİLGİLENDİRİLMİŞ DÖNÜLÜ OLUR FORMU	01.02.2017		Türkçe <input checked="" type="checkbox"/> İngilizce <input type="checkbox"/> Diğer <input type="checkbox"/>
Karar Bilgileri	Karar No: 33	Tarih: 03/02/2017		
	Yukarıda bilgileri verilen Girişimsel Olmayan Klinik Araştırmalar Etik Kurulu başvuru dosyası ile ilgili belgeler araştırmanın gerekliliği, amaç, yaklaşım ve yöntemleri dikkate alınarak incelenmiş ve araştırmanın etik ve bilimsel yönden uygun olduğuna "oybirliği" ile karar verilmiştir.			

İSTANBUL MEDİPOL ÜNİVERSİTESİ GİRİŞİMSSEL OLMAYAN KLİNİK ARAŞTIRMALAR ETİK KURULU	
BASKANIN UNVANI/ADI/SOYADI	Prof. Dr. Haneli ÖZBEK

Unvanı/Adı/Soyadı	Ünvanlık Alanı	Kurumu	Cinsiyet		Araştırma ile İlgili		Karar *		İmza
Prof. Dr. Şeref DEMİRAYAK	Ecacılık	İstanbul Medipol Üniversitesi	<input checked="" type="checkbox"/>	<input type="checkbox"/>	<input type="checkbox"/>	<input checked="" type="checkbox"/>	<input type="checkbox"/>	<input type="checkbox"/>	
Prof. Dr. Haneli ÖZBEK	Farmakoloji	İstanbul Medipol Üniversitesi	<input checked="" type="checkbox"/>	<input type="checkbox"/>	<input type="checkbox"/>	<input checked="" type="checkbox"/>	<input type="checkbox"/>	<input type="checkbox"/>	
Yrd. Doç. Dr. Sibel DOĞAN	Psiko-onkoloji	İstanbul Medipol Üniversitesi	<input type="checkbox"/>	<input checked="" type="checkbox"/>	<input type="checkbox"/>	<input checked="" type="checkbox"/>	<input type="checkbox"/>	<input type="checkbox"/>	
Yrd. Doç. Dr. Devrim TARAKCI	Ergençerapi	İstanbul Medipol Üniversitesi	<input checked="" type="checkbox"/>	<input type="checkbox"/>	<input type="checkbox"/>	<input checked="" type="checkbox"/>	<input type="checkbox"/>	<input type="checkbox"/>	
Yrd. Doç. Dr. İlknur KESKİN	Histoloji ve Embryoloji	İstanbul Medipol Üniversitesi	<input type="checkbox"/>	<input checked="" type="checkbox"/>	<input type="checkbox"/>	<input checked="" type="checkbox"/>	<input type="checkbox"/>	<input type="checkbox"/>	
Yrd. Doç. Dr. Mehmet Hilmet ÜÇİŞİK	Biyoteknoloji	İstanbul Medipol Üniversitesi	<input checked="" type="checkbox"/>	<input type="checkbox"/>	<input type="checkbox"/>	<input checked="" type="checkbox"/>	<input type="checkbox"/>	<input type="checkbox"/>	

* Toplamda Bakırca

12. ÖZGEÇMİŞ

Kişisel Bilgiler

Adı	Fatma Nur	Soyadı	Yılmaz
Doğ.Yeri	Biga/Çanakkale	Doğ.Tar.	12.12.1987
Uyruğu	TC	TC Kim No	-
Email	-	Tel	-

Eğitim Düzeyi

	Mezun Olduğu Kurumun Adı	Mez. Yılı
Doktora	İstanbul Medipol Üniversitesi, Sağlık Bilimleri Enstitüsü, Fizyoterapi ve Rehabilitasyon	
Yük.Lis.	İstanbul Üniversitesi, Sağlık Bilimleri Enstitüsü, Gelişim Nörolojisi	2013
Lisans	İstanbul Üniversitesi Fizik Tedavi ve Rehabilitasyon Yüksekokulu	2010
Lise	Biga Atatürk Anadolu Lisesi	2005

İş Deneyimi

	Görevi	Kurum	Süre (Yıl - Yıl)
1.	Öğretim Görevlisi- Araştırma Görevlisi	İstanbul Medipol Üniversitesi	2011-2017
2.	Fizyoterapist	Derin Günışığı Özel Eğitim Ve Rehabilitasyon Merkezi	2010-2011

Yabancı Dilleri

	Okuduğunu Anlama	Konuşma	Yazma	KPDS/ÜDS Puanı	(Diğer) Puanı
İngilizce	İyi	Orta	Orta	65	

Bilgisayar Bilgisi

Program	Kullanma becerisi
Microsoft Office	Çok İyi

Uluslararası ve Ulusal Yayınları/Bildirileri/ Sertifikaları/Ödülleri

“Influence of Kinesiology Taping On Treatment With Ankle-Foot Orthosis For Cerebral Palsy Children” Akalan N.E., Kuchimov S., **Boylu F.N.**, Aydınli N., Temelli Y. Poster Presentation. 4th International Cerebral Palsy Conference Pisa, Italy, 10-13 October 2012.

“Ülkemizde Engelli Çocuk ve Aileleri İçin Sağlanan Olanaklar” **Boylu F.N.**, Tuncer D., Kepenek B., Kütük P., Gökçay G. Poster Bildiri. 33. Pediatri Günleri ve 12. Pediatri Hemşireliği Günleri, 28-31 Mart 2011, İstanbul.

“ Genç Popülasyonda Fiziksel Aktivite Düzeyi ile Vücut Kitle İndeksi ve Cinsiyet Arasındaki İlişkinin Araştırılması: Pilot Çalışma” **F.N. Yılmaz**, T. Demirbaş, A. Yıldız, F. Mutluay, C. Algun. Poster Bildiri. IV.Ulusal Fizyoterapi ve Rehabilitasyon Kongresi, 9-11 Mayıs 2013, Denizli.

“Fizyoterapi Öğrencilerinde Fiziksel Aktivite Düzeyinin Egzersiz Kapasitesine Etkisi” F. Mutluay, A. Yıldız, **F.N. Yılmaz**, C. Algun. Tartışmalı poster. Türkiye Solunum Araştırmaları Derneği 35.Ulusal Kongresi, 02-06 Ekim 2013, Çeşme, İzmir.

“Yaşlılarda Fiziksel Aktivite Önerilerine Uyumun Değerlendirilmesi” D. Tarakçı, A. Yıldız, **F.N. Boylu**, F. Mutluay, C. Algun. Sözel Bildiri. XV. Fizyoterapide Gelişmeler Kongresi, 08-12 Nisan 2014, Ankara.

“Serebral Palsili Çocuklarda Ayak-Ayak Bileği Ortezi ve Kinezyolojik Bantlama Uygulamasının Yürümeye Etkisi” **F.N. Yılmaz**, N.E. Akalan, N. Aydınli, Y. Temelli Sözel Bildiri. 3. Pediatrik Rehabilitasyon Kongresi 9-11 Ekim 2015 Ankara.

“Kinesio Taping Basic Certificate (KT1-KT2)” 12-13 Şubat 2011 İstanbul

“Kinesio Taping Basic Certificate (KT3)” 3-4 Haziran 2011 İstanbul