



T.C.
İSTANBUL MEDİPOL ÜNİVERSİTESİ
SAĞLIK BİLİMLERİ ENSTİTÜSÜ

YÜKSEK LİSANS TEZİ

**BOYUN DÜZLEŞMESİ OLAN BOYUN AĞRILI HASTALARDA
STERNOKLEİDOMASTOİD KASIYLA TRANSVERS ABDOMİNİS
KASININ ULTRASON ELASTROGRAFI İLE İLİŞKİSİNİN
DEĞERLENDİRİLMESİ**

MUSTAFA GÜLCAN

FİZYOTERAPİ VE REHABİLİTASYON ANABİLİM DALI

DANIŞMAN
Dr. Öğr. Üyesi MUSTAFA ŞAHİN

İSTANBUL – 2019

TEZ ONAY FORMU

Kurum : İstanbul Medipol Üniversitesi
Programın Seviyesi : Yüksek Lisans (X) Doktora ()
Anabilim Dalı : Fizyoterapi ve Rehabilitasyon
Tez Sahibi : Mustafa GÜLCAN
Tez Başlığı : Boyun Düzleşmesi Olan Boyun Ağrılı Hastalarda
Sternokleidomastoid Kasıyla Transvers Abdominis Kasının
Ultrason Elastografi İle İlişkisinin Değerlendirilmesi
Sınav Yeri : İstanbul Medipol Üniversite Kavacık Yerleşkesi
Sınav Tarihi : 18.01.2019

Tez tarafımızdan okunmuş, kapsam ve nitelik yönünden Yüksek Lisans Tezi olarak kabul edilmiştir.

Danışman

Dr.Öğr.Üyesi Mustafa ŞAHİN

Kurumu

İstanbul Medipol Üniversitesi

İmza

Sınav Jüri Üyeleri

Prof.Dr. Z.Candan ALGUN

İstanbul Medipol Üniversitesi

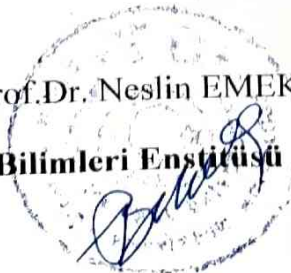Prof.Dr.Ayşe Nur TUNALI

Haliç Üniversitesi

Yukarıdaki jüri kararıyla kabul edilen bu Yüksek Lisans tezi, Enstitü Yönetim Kurulu'nun 28./01./2019 tarih ve 2019/04 - 03 sayılı kararı ile şekil yönünden Tez Yazım Kılavuzuna uygun olduğu onaylanmıştır.

Prof.Dr. Neslin EMEKLİ


Sağlık Bilimleri Enstitüsü Müdürü



BEYAN

Bu tez çalışmasının kendi çalışmam olduğunu, tezin planlanmasından yazımına kadar bütün aşamalarda etik dışı davranışımın olmadığını, bu tezdeki bütün bilgileri akademik ve etik kuralları çerçevesinde elde ettiğimi, bu tez çalışmasıyla elde edilmeyen bütün bilgi ve yorumlara kaynak gösterdiğimi ve bu kaynakları da kaynaklar listesine aldığımı, yine bu tez çalışması ve yazımı sırasında patent ve telif haklarını ihlal edici bir davranışımın olmadığını beyan ederim.

Mustafa GÜLCAN



TEŐEKKÜR

Bu alıőmanın ortaya ıkmasında emeđi olan sevgili ve deđerli hocalarım Prof. Dr. Z. Candan ALGUN' a ve Dr. Öğr. Üye. Mustafa Őahin'e

Tez verilerinin deđerlendirilmesinde ve engin bilgileriyle katkıları bulunan sevgili ve deđerli Prof. Dr. Hanefi ÖZBEK'e

alıőmanın ilk aőamasından son aőamasına kadar sürecin takip edilmesinde yardımcı olan Sayın Göknil ERBATU nezdinde tüm enstitü alıőanlarına,

Bu süreçte maddi manevi desteklerini esirgemeyen sevgili aileme,

Sonsuz teşekkürlerimi sunarım.

İÇİNDEKİLER

TEZ ONAY FORMU	i
BEYAN	ii
TEŞEKKÜR	iii
SİMGELER VE KISALTMALAR	vi
TABLolar LİSTESİ	vii
RESİMLER/ŞEKİLLER LİSTESİ	viii
1.ÖZET	1
2.ABSTRACT	2
3.GİRİŞ VE AMAÇ	3
4.GENEL BİLGİLER	6
4.1. Spinal Bölge Anatomisi	6
4.1.1. Omurga Kemikleri	6
4.1.2. Boyun Bölgesi Hareketleri	9
4.1.3. Boyun Bölgesi Kasları	9
4.1.4. Boyun Ağrısının Sınıflandırılması	13
4.1.5. Boyun Ağrısının Prevalansı ve Doğal Seyri	14
4.1.6. Boyun Ağrısının Şiddeti ve Boyun Ağrısına Bağlı Özürlülük	15
4.1.7. Boyun lordoz sınıflandırılması	15
4.2. Tedavi Yöntemleri	27
4.2.1. Medikal tedavi	27
4.2.2. Fizik Tedavi Yöntemleri	28
4.2.3. Cerrahi Tedavi	33
5.MATERYAL VE METOD	34
5.1. Olgular	34
5.2. Yöntem	37
5.2.1. Değerlendirme Yöntemleri	39
5.2.1.1. Ultrason Elastografi	39
5.2.1.2. Uluslararası Fiziksel Aktivite Anketi (IPAQ)	40
5.2.1.4. Vizüel analog skala	40

5.3. İstatistik	41
6.BULGULAR	42
6.1. Demografik Bilgiler	42
6.2. Ağrı	42
6.3. Boyun Ağrısı ve Disabilite Skoru	44
6.4. IPAQ Skorlarının karşılaştırılması	46
6.5. SCM ve Transversus Abdominis Kalınlıklarının, Elastikiyetlerinin ve Maksimum Hızlarının Değerlendirilmesi	46
7.TARTIŞMA	52
8.SONUÇ	58
9.KAYNAKLAR	60
10.EKLER.....	72
11.ETİK KURULU ONAYI.....	77
12.ÖZGEÇMİŞ	80

SİMGELER VE KISALTMALAR

CBP: Clinical Biomechanics of Posture

CCL açısı: Servikal Lordozun Merkezi Ölçüm Yöntemi

TSLA-ARA: Total Servikal Lordoz Açısı

SVT: Servikal Sagittal Vertikal Translasyon

EHA: Eklem Hareket Açıklığı

NSAİİ: Nonsteroid antiinflamatuvar ilaçlar

TENS: Transkutanöz Elektriksel Sinir Stimülasyonu

ENMG: Elektro Nöromuskular Görüntüleme

SE: Strain Elastografi

ARFI: Akustik Radyasyon Kuvveti İmpulsu Görüntülenmesi

SWE: Shear Dalgası Elastografisi

TE: Transient Elastografi

MRG: Manyetik Rezonans Görüntüleme

TABLolar LİSTESİ

Tablo 6.1. Bireylerin Fiziksel Özelliklerinin Gruplar Arasında Karşılaştırılması	48
Tablo 6.2. VAS Skorlarının Karşılaştırılması	49
Tablo 6.3. Boyun Ağrısı ve Disabilite Skorlarının Değerlendirilmesi.....	49
Tablo 6.4. IPAQ Skorlarının gruplar arası karşılaştırılması	50
Tablo 6.5.1. SCM kasının kalınlığının grup-içi ve gruplar-arası değerlendirilmesi ..	50
Tablo 6.5.2. SCM kasının elastikiyetinin grup-içi ve gruplar-arası değerlendirilmesi	51
Tablo 6.5.3. SCM kasının makaslama hızının grup-içi ve gruplar-arası değerlendirilmesi	51
Tablo 6.5.4 Transversus Abdominis kasının elastikiyetinin grup-içi ve gruplar-arası değerlendirilmesi.....	52
Tablo 6.5.5. Transversus Abdominis kasının makaslama hızının grup-içi ve gruplar-arası değerlendirilmesi	52

RESİMLER/ŞEKİLLER LİSTESİ

Şekil 4.1.1.1.Omurganın Yapısı.....	5
Şekil 4.1.1.2.Boyun Bölgesi.....	7
Şekil 4.1.3. Lateral den Boyun Bölgesinin Görünümü	12
Şekil 4.1.7.1. Toyama ve ark. servikal dizilim sınıflandırması.....	15
Şekil 4.1.7.2. İinferior end-plate boyunca paralel çizilen hat.....	15
Şekil 4.1.7.3. C2-C7 Cobb Metodu.....	16
Şekil 4.1.7.4. Servikal lordozun merkezi ölçüm yöntemi	17
Şekil 4.1.7.5. Posterior tanjant metodu ile total servikal lordoz açısı (sağ) ve segmental servikal lordoz açıları (sol) hesaplama.....	19
Şekil 4.1.7.7. İshihara indeks metodu	20
Şekil 4.1.7.8. A ile belirtilen çizgi McGregor çizgisi. A ile B arasındaki açı oksiput-C2 açısı.....	21
Şekil 4.1.7.9. McRae çizgisi (Sol: Lateral direkt grafi, sağ: Bilgisayarlı tomografi) 22	
Şekil 4.1.7.10. Servikal vertikal translasyon mesafelerinin ölçümü	23
Şekil 4.1.7.11.Servikal vertikal translasyon mesafelerinin ölçümü	24
Şekil 5.1. Olguların Seçimi.....	33
Resim 5.2.1. Tranversus Abdominis Değerlendirilmesi	34
Resim 5.2.2. Kullanılan Cihaz Görüntüsü	35
Resim 5.2.1.1. Sonuçların Değerlendirilmesi	36

1.ÖZET

BOYUN DÜZLEŞMESİ OLAN BOYUN AĞRILI HASTALARDA STERNOKLEİDOMASTOİD KASIYLA TRANSVERS ABDOMİNİS KASININ ULTRASON ELASTROGRAFI İLE İLİŞKİSİNİN DEĞERLENDİRİLMESİ

Bu çalışma, boyun düzleşmesi olan boyun ağrılı hastalarda sternokleidomastoid kasıyla transvers abdominis kasının ultrason elastografi ile ilişkisinin değerlendirilmesi amacıyla tasarlanmıştır. Çalışmaya boyun ağrısı olan 41 birey dahil edilmiştir. Bireyler randomize olarak iki gruba ayrılmıştır. Denek grubunda boyun düzleşmesi olan, kontrol grubunda ise boyun düzleşmesi olmayan bireyler dahil edilmiştir. Bireyler aynı günde iki kez değerlendirilmiştir. Bireyler uygulamadan önce o pozisyonda 15-20 dakika yatırılmıştır. Sternokleidomastoid kasının kalınlığına probe 45 derecelik açıyla kasın orta tarafına yerleştirilerek, başın altına yastık konulmuş şekilde gerçekleştirilmiştir. Sonuçlar her bireyle anlık olarak ultrason elastografi yöntemiyle değerlendirilmiştir. Gruplar arasında IPAQ skorlarında ($p=0,049$) ve transversus abdominis kasının elastikiyetinde ($p=0,001$) anlamlı bir farklılık gözlemlenirken transversus abdominis kasının maskaslama hızı SWV ($p=0,747$), sternokleidomastoideus kasının maskaslama hızı SWV ($p=0,290$) ve sternokleidomastoideus kasının kalınlığı ($p=0,290$) bakımından gruplar arasında anlamlı farklılık bulunmamıştır. Boyun düzleşmesi olan bireylerde boyun ağrısı varlığı fiziksel aktivite yetersizliğinden veya transversus abdominis kasının kas kalınlığının azalmasından kaynaklanıyor olabilir. Bu konuda daha büyük katılımcı sayıları ile randomize çalışmalara ihtiyaç vardır.

Anahtar Kelimeler: Ultrason Elastografi, Boyun Düzleşmesi, Transversus Abdominis

2.ABSTRACT

EVALUATION OF THE RELATIONSHIP BETWEEN STERNOKLEIDOMASTOID MUSCLE AND TRANSVERSUS ABDOMINIS MUSCLE WITH ULTRASOUND ELASTOGRAPHY IN NECK PAIN DUE TO CERVICAL HYPOLORDOSIS

This study was designed to evaluate the relationship between sternocleidomastoid muscle and transverse abdominis muscle with ultrasound elastography in neck pain patients with cervical hypolordosis. Forty-one subjects with neck pain were included in the study. Individuals were randomized into two groups. Individuals who had flattening of the neck and no flattening in the control group were included in the study group. Individuals were evaluated twice on the same day. Individuals were placed in that position for 15-20 minutes before application. The probe to the thickness of the sternocleidomastoid muscle was placed on the middle side of the muscle at an angle of 45 degrees, and the pillow was placed under the head. The results were evaluated with ultrasound elastography method. A significant difference was observed between the groups in IPAQ scores ($p = 0.049$) and in the elasticity of the transversus abdominis muscle ($p = 0.001$), while the masking rate SWV of the transversus abdominis muscle ($p = 0.747$), the shear rate of the sternocleidomastoideus muscle (SWV) ($p = 0.290$). There was no significant difference between the groups in terms of the thickness of sternocleidomastoideus muscle ($p = 0.290$). The presence of neck pain in individuals with neck straight tening may be due to inadequate physical activity or decreased muscle thickness of the transversus abdomen muscle. Randomized studies with larger number of participants are needed.

Keywords: Ultrasound Elastography, Cervical hypolordosis, Transversus Abdominis

3.GİRİŞ VE AMAÇ

Kronik ağrı kliniklerinde boyun ağrısı, sıklık sıralamasında bel ağrısından sonra ikinci sıradadır (1). Boyun ağrısı sanayileşmekten bağımsız olarak tüm ülkelerde yaygın bir sağlık problemidir ve sağlıkla ilişkili yaşam kalitesinin giderek azalmasıyla oldukça ilişkilidir. Mevcut çalışmalar, yetişkinlerin % 70' inin hayatlarında belli bir zamandan beri boyun ağrısı yaşadıklarını bildirmektedir (2,3) ve yetişkinlerin % 10 ile % 40' ı her yıl çeşitli sebeplerle boyun ağrısına yakalanmaktadır (4). Yetişkinlerin % 10-15' inde yılda 6 aydan uzun süredir devam eden kronik boyun ağrısı bildirilmektedir. Prevelansına bakıldığında popülasyondaki 40 yaş üstü bireylerin %20'sinin boyun ağrısına sahip olduğu, bu %20' lik kesimin %5' i için ise ağrı durumunun ciddi engel teşkil ettiği bildirilmektedir (3).

Sagittal düzlemdeki uygun servikal eğriliğin, boyun sağlığının önemli bir işareti ve sonucu olduğu gösterilmiştir (5,6). Son zamanlarda yapılan cerrahi ve cerrahi olmayan çalışmalar, servikal lordozu azalmış hastalarda boyun, üst torasik ve omuz ağrısında istatistiksel olarak anlamlı artışlar ve genel sağlık durumunda ise istatistiksel azalışlar olduğunu bildirmiştir (7).

Kas spazmı kasların hareketinin tersi yönde eklem hareketini engelleyen istemsiz kas kasılmasıdır (8). Başın öne yer değişimini sternokleiodiomastoid ve skalen kasları aktif olarak alt boyun fleksiyonu ve üst boyun ekstansiyonunu içererek sağlar ve bu sternokleiodiomastoid kasının servikal stabilitede etkin görev aldığı bir kanıttır (9). Servikal kifoz ve hipolordozun, özellikle sürekli bir travma olduğunda boyun fleksiyonu oluşturan anterior servikal kaslarda kas spazmlarına veya hipertonisiteye neden olabileceğini bildiren iddialar vardır (9–12). Servikal lordozun azalmasının (düzleşmesinin), özellikle kas spazmına atfedilmeden önce dikkatle değerlendirilmesi gerektiğini belirtilmiştir (13).

Kas spazmının servikal omurgadaki posterior ekstansör kasların daha büyük hacmi ve daha büyük moment kolları nedeniyle lordozun artmasına neden olacağı belirtilmektedir (10). Kas spazmı ile servikal lordozun azalması arasındaki ilişki ise net değildir.

Ultrason elastografi hızlı ve noninvazif bir görüntüleme yöntemi olup bu yöntemle dokuların viskoelastik özellikleri incelenmektedir (14). Ultrason elastografinin kas-iskelet sisteminin değerlendirilmesindeki önemi, patolojilerin erken teşhisine yardımcı olması ve tedaviyi yönlendirmesi açısından giderek artmaktadır (15,16). Ultrasonografi görüntülemenin hastaları ölçmek ve eğitmek için yararlı olduğu bildirilmektedir (17). Normal ve patolojik kasların elastografisi ile ilgili sınırlı sayıda çalışma mevcuttur (16). Lumbar bölgedeki ağrı ile ilgili transversus abdominis ve lumbar multifidus kaslarının ilişkisine bakılan çalışmalar mevcuttur (17). Transversus abdominis kasının spinal stabilitede önemli rolü olduğu bilinmektedir (18–20).

Boyun düzleşmesinin tedavisinde geleneksel fizyoterapi ve rehabilitasyon yöntemleri, karyopraktik yaklaşımları, CBP (Clinical Biomechanics of Posture) postür düzeltme teknikleri, spinal manuplatif tedavi yaklaşımları, ayna egzersizleri, çeşitli servikal ekstansiyon traksiyon cihazları kullanılmaktadır (21).

Kinezyolojik açıdan bakıldığında transversus abdominis ile sternokleidomastoid kası ilişkilidir. Bu çalışmanın amacı boyun düzleşmesi olan boyun ağrılı hastalarda sternokleidomastoid kasıyla transvers abdominis kasının ultrason elastografi ile ilişkisinin değerlendirilmesidir. Bu amaçla çalışmanın hipotezleri;

H₁₋₀: Boyun düzleşmesi olan boyun ağrılı hastalar ve boyun düzleşmesi olmayan normal bireylerin ağrı şiddetleri arasında fark yoktur.

H₁: Boyun düzleşmesi olan boyun ağrılı hastalar ve boyun düzleşmesi olmayan normal bireylerin ağrı şiddetleri arasında fark vardır.

H₂₋₀: Boyun düzleşmesi olan boyun ağrılı hastalar ve boyun düzleşmesi olmayan normal bireylerin sternokleidomastoid kasları arasında kalınlık ve sertlik olarak fark yoktur.

H₂: Boyun düzleşmesi olan boyun ağrılı hastalar ve boyun düzleşmesi olmayan normal bireylerin sternokleidomastoid kasları arasında kalınlık ve sertlik olarak fark yoktur.

H₃₋₀: Boyun düzleşmesi olan boyun ağrılı hastalar ve boyun düzleşmesi olmayan normal bireylerin transversus abdominis kasları arasında kalınlık ve sertlik olarak fark yoktur.

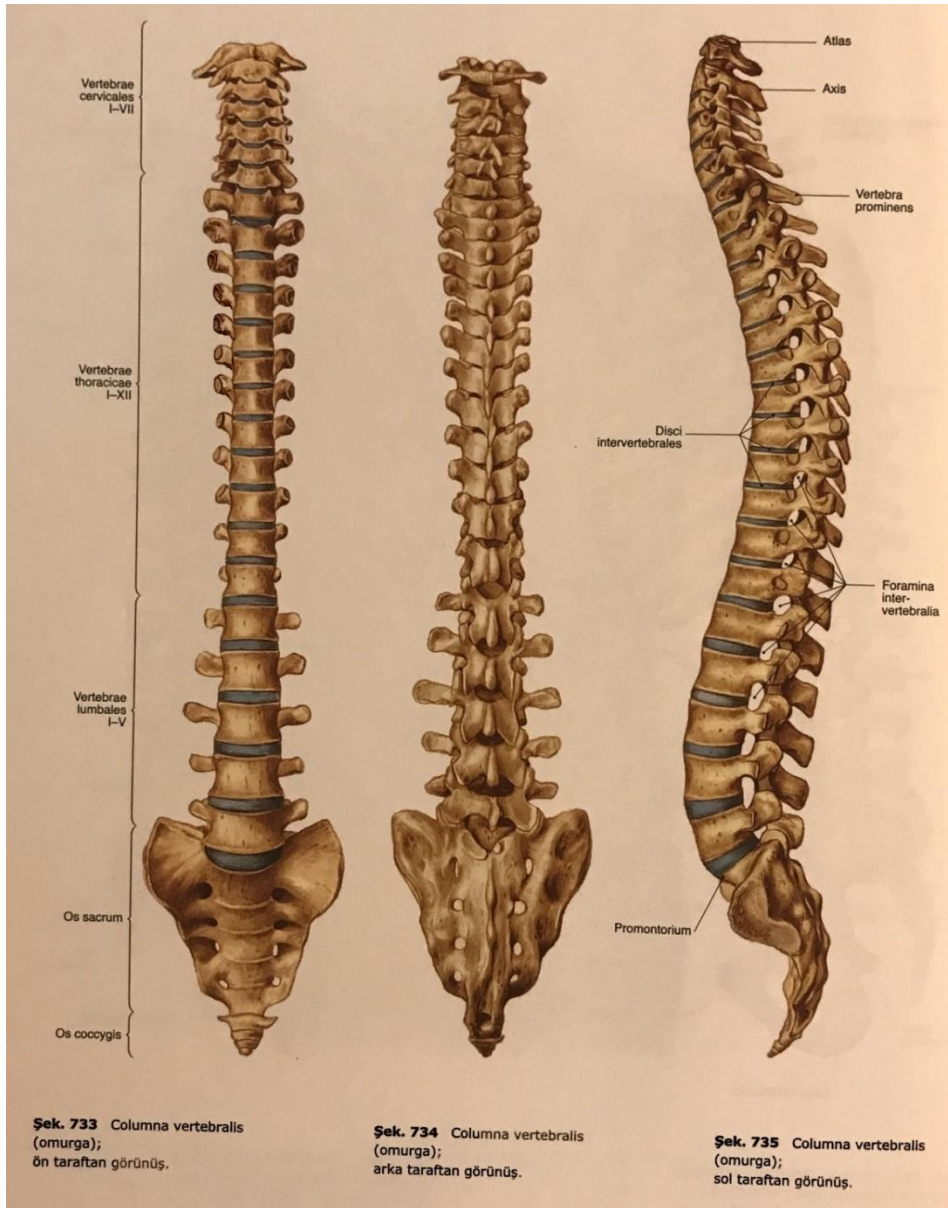
H₃: Boyun düzleşmesi olan boyun ağrılı hastalar ve boyun düzleşmesi olmayan normal bireylerin transversus abdominis kasları arasında kalınlık ve sertlik olarak fark yoktur.

4.GENEL BİLGİLER

4.1. Spinal Bölge Anatomisi

4.1.1. Omurga Kemikleri

Omurgada 33 vertebra bulunmaktadır. Bunlar servikal bölgede 7, torakal bölgede 12, lomber bölgede 5, sakral bölgede 5 ve koksigeal bölgede 4 vertebra şeklinde yerleşim gösterirler (Resim 4.1.1.).

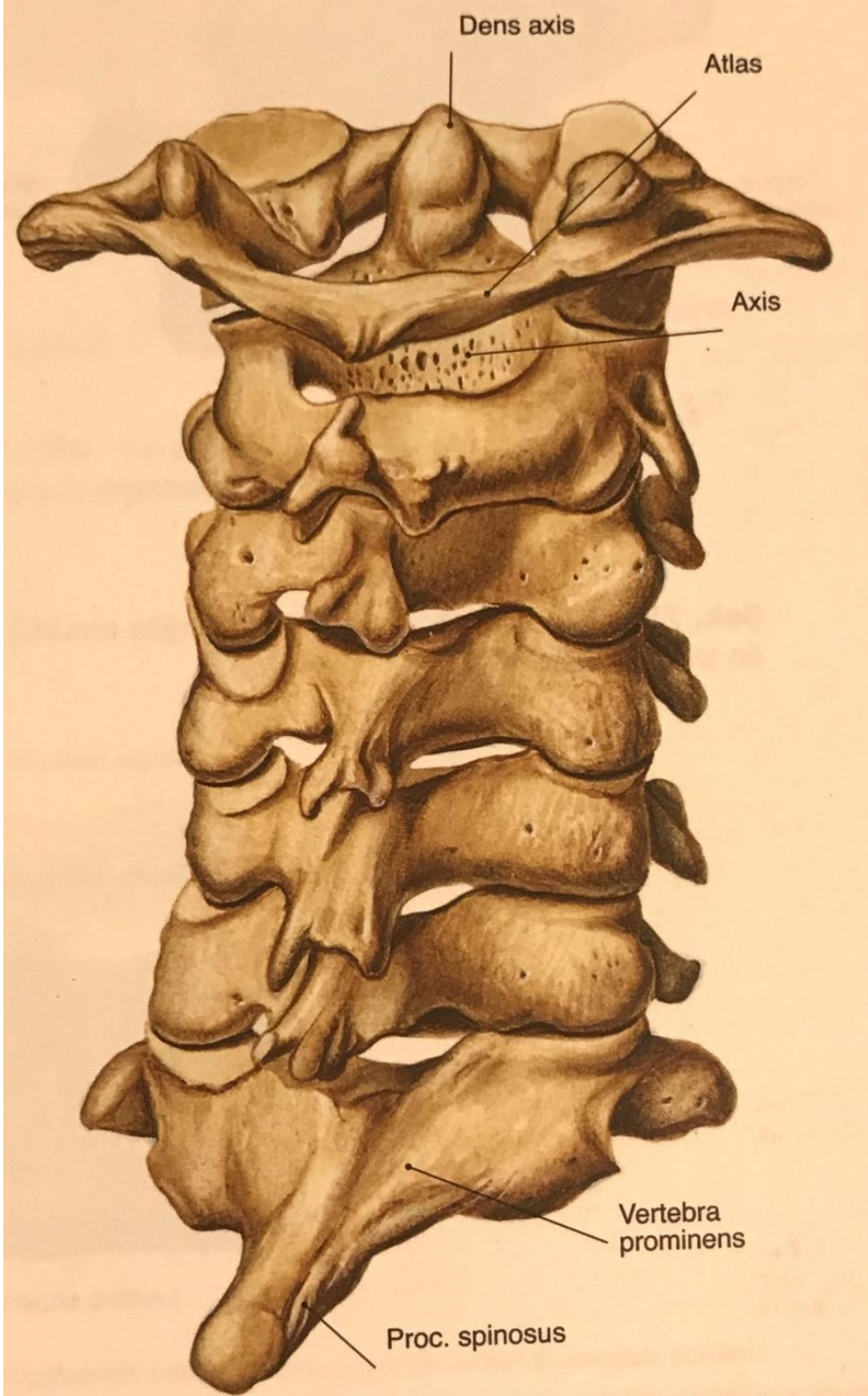


Şekil 4.1.1.1 Omurganın Yapısı(4)

Her yerleşim bölgesindeki omurların morfolojisi ortaya çıkardıkları hareketlere uygun biçimde farklılık göstermektedir. Yetişkinlerde 5 sakral omurga os sakrumu, 4 koksigeal omurga os koksiksi meydana getirecek biçimde birleşip adlandırılmıştır. Servikal bölge vertebralar farklı eksenlerde başın çok yönlü hareketine olanak sağlayacak yapıda olup, torakal vertebralar ise hayati organları muhafaza edebilmesi adına daha stabil ve az hareket kabiliyetine sahiptir. Doğumdan sonra 1-2. aylarda baş kontrolü sağlanır ve ilk konveksite böylece oluşmuş olur. Motor gelişim basamaklarının ileri evresinde vertikalite sağlanır ve bel bölgesinde ikinci konveksite oluşur. Bu iki konveksitenin kompensasyonu olarak torakal ve sakral alanlarda konkavite meydana gelir. Torakal ve sakral alandaki bombeleşme kifoz, lumbal ve servikal alanlardaki kavis ise lordoz diye isimlendirilir. Vücudun mevcut esnek yapısını bütün bu şok absorban yapılar sağlamaktadır (22).

Boyun bölgesi, baş, gövde ve omuzların kesiştiği yerde kompleks artiküler yapıda 7 servikal vertebradan ve bununla birlikte 14 faset eklem, 5 intervertebral disk, 12 unkovertebral eklem ve ligament sistemi (anterior ve posterior longitudinal ligament, ligamentum flavum, interspinöz ligament ve ligamentum nuchae) kas yapıları ve bu yapıların koordinasyonu ile omurganın en hareketli bölümüdür (23,24).

Boyun bölgesi 7 omurgadan oluşmaktadır. Atlas ve aksis arasında anlaşılabilir değişiklik görülse de üçüncü omurgadan yedinci omurgaya kadar olan diğer boyun omurgaları ufak farklılıklar haricinde benzeri özellikler görülmektedir (Resim 4.1.1.2.). Boyun bölgesi, superior ve inferior hareket segmenti olmak üzere iki hareket segmentine ayrılmaktadır. Bir ve ikinci omurgalardan meydana gelen hareket segmentine yukarı boyun segment veya suboksipital segment, ikinci omurların altındaki sınırı ile birinci torakal omurgaların yukarı sınırı ile aradaki bölgede oluşan segmente ise aşağı servikal segment denilmektedir. Boyun omurgalarının aşağı seviyesinde bulunan omurgaların en önemli farklılıkları transvers foraminalleri bulundurmalarıdır. Transvers foraminaller arteria vertebralis'e yer vererek intrakranial yapıların ve spinal kordun kanla beslenmesini sağlar (25).



Şekil 4.1.1.2. Boyun Bölgesi (4)

4.1.2. Boyun Bölgesi Hareketleri

Servikal omurgalar üç düzlemde dört farklı yönde hareket eder. Düzlemlere göre bu hareketler;

- **Sagittal düzlemde:** Protraksiyon - Retraksiyon
- **Sagittal düzlemde:** Fleksiyon - Ekstansiyon
- **Koronal düzlemde:** Lateral fleksiyon
- **Transvers düzlemde:** Rotasyondur.

Boyun bölgesinin fleksiyon-ekstansiyon hareketinin 15° si atlanto-okspital eklemden, 10° si atlanto-aksiyel eklemden meydana gelirken rotasyonun hemen hemen 50° si atlanto-aksiyel eklem seviyesinde gerçekleşir. Lateral fleksiyonun ise 30° si Atlanto-okspital eklemden, 50° si aksis ile C3 vertebra arasında meydana gelirken, atlanto-aksiyel eklemden bu hareket oluşmaz (25,26).

4.1.3. Boyun Bölgesi Kasları

Servikal kaslar, yüzeysel bölge, orta bölge ve derin bölge kasları olacak şekilde üç gruba ayrılır. Boyun omurgasına olan yerleşimlerine göre ise, prevertebral, lateral ve posterior vertebral kaslar olacak şekilde sınıflandırılırlar.

Yüzeysel bölge SCM (M. Sternocleidomastoid) ve platysma kaslarından meydana gelir. SCM kasıldığında atlantookspital eklem ile boyun omurlarına fleksiyon, başa ekstansiyon hareketlerini ortaya çıkarır. Platysma kası ise yüzeysel fasyanın iki yaprağı arasında yer alır ve ağız köşelerinin alt tarafa çekilmesinden ve boyun derisinin gerilmesinde görevlidir.

Orta bölgedeki kaslarda hyoid adı verilen kemiğe tutunan kaslardır ve suprahyoid ve infrahyoid olarak iki gruba ayrılırlar. Suprahyoid kaslar, m. Digastricus, m. Mylohyoid

ve m. Stylohyoid' dur. İnfrahyoid kaslar ise m. Thyrohyoid, m. Omohyoid , m. Sternohyoid' dir.

Derin bölge servikal kaslar solunumda ve baş rotasyonunda görev alan prevertebral kaslar ve lateral vertebral kaslardır. Lateral vertebral kas grubunda, scalenus anterior, scalenus medius, scalenus posterior yer almaktadır.

Prevertebral bölge kasları, vertebral kolonda transvers çıkıntının ön tarafında bulunan kaslardır. Bu bölgede bulunan kaslardan baş ve boyun fleksiyonundan sorumlu kaslar longus capitis, longus servisis ve rectus capitis anteriora yer alırken, lateral rektus capitis başın lateral fleksiyonunda görev alır.

Derin bölgede ense kasları Vertebral kolonda transvers prosesin arka bölgesinde bulunmaktadır. M. rectus capitis posterior minör ve majör , m. rectus capitis lateralis, m. obliquus capitis inferior ve superior burada yer almaktadır. Burada bulunan kasların yüzey bölgesinde m. splenius servisis ve m. splenius kapitis kasları vardır, bu kaslar yalnız bir taraf olacak şekilde kasıldıklarında rotasyon ve çift taraf birlikte olacak şekilde kasıldıklarında ekstansiyon hareketi ortaya çıkartırlar.

Omurgaların boyuyla birlikte giden derin sırt kasları boyun bölgesinde de sürüp gitmektedir. Bu derin sırt kasları kendi aralarında da yüzeysel, orta ve derin olarak gruplandırılırlar. Bu kaslardan en derinde bulunan intertransversarii ve unisegmentar uzanan interspinal kasları daha ziyade proprioseptördür. Orta kattada semispinalis, multifidus ve rotator kasları bulunmaktadır. Yüzeysel bölgedede erector spinae kas grubu (m. iliocostalis servisis, m. spinalis, m. longissimus servisis ve capitis) yer almaktadır.

Yüzeyde bulunan sırt kaslarından trapezius kasının yukarı bölümü boyun kası olarak kabul edilmektedir. Trapezius kası skapula stabilize edildiği zaman servikal ekstansiyon hareketini ortaya çıkarmaktadır. Spinal kısım sabit tutulduğundada skapulanın üst tarafa doğru kaldırılma hareketini meydana getirir.

Boyun kasları, anterolateral, posterior yerleşimli kaslar olmak üzere buldukları yerlere göre iki değişik biçimde incelenebilir.

Anterolateral Yerleşimli Kaslar: Anterolateral yerleşimli kaslar arasından SCM kası spinal aksesuar sinir ile innerve edilir, bunun haricindeki servikal pleksus dalları tarafından innerve edilir (27).

Sternokleidomastoid Kası: Servikal bölgenin anterior kısmında bulunan yüzeysel yerleşimli bir kastır. Klavikulanın mediali ve manubriumdan orjin alarak mastoid çıkıntı ve oksipital kemiğin süperior nukhal çizgisinde son bulur. Servikal bölgenin iki yan tarafında oblik olarak uzanır. Tek taraflı kasıldığında aynı yöne lateral fleksiyon ve karşı tarafa rotasyon hareketini gerçekleştirir. Çift taraflı kasıldığında başın prot-raksiyonuna sebep olur (27,28).

Skalen Kaslar: Boyun omurgalarında lateral fleksiyonu gerçekleştiren skalen kaslar servikal vertebranın transvers çıkıntılarında, birinci ve ikinci kostaya aşağı ve laterale doğru uzanır (29).

Anterior, median ve posterior biçimde üç farklı şekilde bulunma eğilimindedirler. Alt servikal bölgenin fleksiyonu ve boyun omurgasının rotasyonuna destek sağlamaktadır. Alt ve orta boyun segmentlerin çift taraflı vertikalizasyonu sağlamakta görev alırlar (28).

Rektus Kapitis Anterior ve Rektus Kapitis Lateralis: Atlas transvers çıkıntısından oksipital kemik alt kısmına doğru uzanır. Rectus Kapitis Lateralis oksipital kemiğin dış yüzeyinde yer alarak boyun omurgasının yana fleksiyonunda, Rectus Kapitis Anteriorda oksipital kemiğin anterioruna tutunarak boyun omurgasının fleksiyon hareketinin ortaya çıkmasını sağlar (27).

Longus Kolli ve Longus Kapitis: Vertikalizasyona yardım ederek atlası doğrudan etkileyerek fleksiyon hareketini ortaya çıkarır.

Longus Kolli: Torakal 3. vertebradan atlası kadar vertebraların anterior yüzeyinde boyun bölgesinde yer almaktadır. Vertebral kolonun anterior yüzünde tamamıyla yer alan tek kas olma özelliği vardır. Ön lifleri boyna fleksiyon, lateral lifleri vertikal stabilizasyonda rol oynar.

Longus Kapitis: Orta boyun omurlarının transvers çıkıntıları, alt boyun omurlar ve oksipital kemiğe doğru yerleşir. Yukarı boyun bölgesine fleksiyon ve yana fleksiyonda görev yapar (27,28)

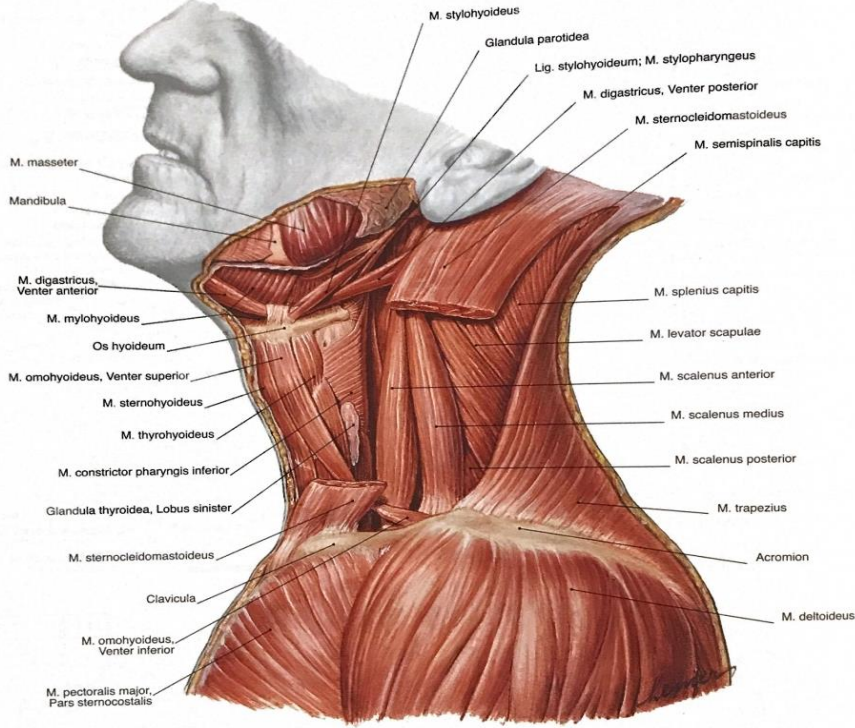
Posterolateral Alanda Yerleşim Gösteren Kaslar: Posterolateral alanda yerleşimde bulunan bütün kaslar boyun spinal sinirlerin arka kökleri tarafından uyarılmaktadır.

Splenius Servisis ve Kapitis: C7-T6 omurların spinöz çıkıntılarında ve nukhal ligamentin aşağıdaki yarısından köken alır. Splenius kapitis kası üst nukhal ligamentin lateralinde, splenius servisis kası C1-3 transvers çıkıntılarının posteriorunda son bulur. Tek taraflı kasıldıklarında boyun lateral fleksiyon ve aksiyal rotasyonuna, çift taraflı kasıldıklarında üst servikal segmentte ekstansiyonu hareketini ortaya çıkartırlar.

Subokspital Kaslar: Subokspital kaslar atlas, aksis ve oksipitus arasında yer alarak yukarı boyun segment eklemlerinin kontrol altında olmasını sağlarlar. Derin boyun bölgesinde yer almaktadırlardır (28).

Levator Skapula: Levator scapulae trapeziusun altında yer alır. C1-C4 vertebraların transversus çıkıntılarında başlar. scapula'nın margo medialisinin üst kısmında sonlanır.

Trapezius Kası: Oksipital kemikteki superior nukal ligamentten, eksternal oksipital protuberans ve torasik vertebraların spinöz çıkıntılarında başlar. Yukarı alandaki lifleri klavikulanın dış 3' te 1' inin iç kenarlarını, akromiyonu ve spina skapulanın yukarıdaki kenarını yukarı doğru çeker. Alt lifler spina skapulanın tüberkülünü aşağı yöne hareket ettirir (28,30) (Şekil 4.1.3)



Şekil 4.1.3. Lateralden Boyun Bölgesinin Görünümü

4.1.4. Boyun Ağrısının Sınıflandırılması

Boyun ağrısı oksiput ile C7 vertebra arasında boyun arka kısmındaki ağrı olarak tanımlanmaktadır. Boyunda ağrıya duyarlı olan bu yapılar vertebral kemikler, servikal ligamentler, radikler, artiküler faset eklemler ve kapsülü, medulla spinalisi çevreleyen dura ve boyun çevresi kaslardır. Fakat boyun ağrısının kaynağını net olarak tespit edebilmek her zaman kolay olmamaktadır. İlginç olarak radyografi ve manyetik rezonans gibi görüntülemelerde disk patolojileri, osteofitler, kord basısı gibi bulgular saptansa dahi bunlar klinik ağrı ile ilişkili olmayabilmektedir, dahası bu gibi patolojilere asemptomatik kişilerde de rastlanılabilmektedir. Bu sebeple boyun ağrısında pato-anatomik sınıflandırmalardan ziyade prognozu saptamada ve tedaviyi planlamada yol gösterecek daha genel sınıflandırmalar tercih edilmektedir. Ağrının süresine göre sınıflandırmak ve triaj sınıflandırması klinikte sıklıkla kullanılan sınıflandırmalardır (31).

Boyun ağrısı, yeni başlangıçlı veya başlangıcından itibaren ilk 4 hafta içinde ise akut boyun ağrısı, 4-12 hafta arasında ise subakut boyun ağrısı ve 12 haftadan uzun süredir var ise kronik boyun ağrısı olarak isimlendirilir. Boyun ağrılarında bel ağrılarında kullanılan triaj sınıflandırılmasına benzer bir şekilde sınıflandırma yapılmaktadır (32,33). Buna göre boyun ağrısı ciddi spinal patolojiler, sinir kökü problemleri ve mekanik boyun ağrısı olarak kategorize edilebilir. Ciddi spinal patolojilerin içinde tümör, inflamatuvar eklem hastalığı, miyelopati, üst servikal instabilite, vertebral arter yetmezliği vb. hastalıklar yer almaktadır. Servikal radikülopatide karakteristik ağrının yanında radiküler yayımlı uyuşma, hissizlik, iğnelenme gibi şikayetler bulunabilir. Diğer değerlendirmelere ek olarak refleks ve miyotom muayenesi ise bizi tanıya yaklaştırır. Mekanik boyun ağrısı ise şikayetlerin zaman ve aktivite ile değişkenlik gösterdiği, somatik olarak yayılan ağrının eşlik ettiği veya etmediği spesifik olmayan boyun ağrılarını içermektedir. Boyun ağrısı olan hastaların yaklaşık %2' sinin ciddi spinal patolojileri bulunurken, servikal radikülopatililerin %10' dan daha az olduğu ve hastaların %90' nından çoğunun basit boyun ağrısı olduğu düşünülmektedir (34).

4.1.5. Boyun Ağrısının Prevalansı ve Doğal Seyri

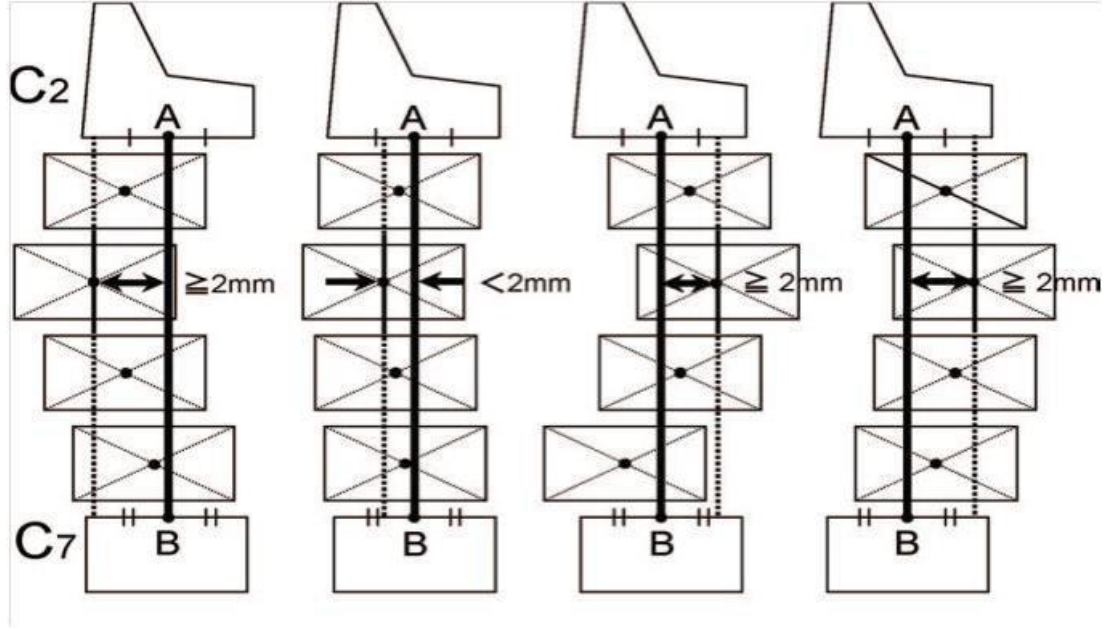
Bel ağrısı gibi boyun ağrısının seyri de genellikle epizodik ve uzun süreli olmaktadır. Bu hastaların yaklaşık %40'ının ağrısında tekrarlamalar ve ataklar beklenmektedir. Boyun ağrısının ömür boyu olan prevalansı yaklaşık olarak %70' leredir (35,36). Yetişkin popülasyonunun ise yaklaşık %20' sinin kronik boyun ağrısı yaşadığı bilinmektedir (34). Bu oran boyun sırt omuz kuşağı olarak değerlendirildiğinde %36' lara kadar yükselmektedir. Boyun sırt omuz kuşağında ağrı yaşayan insanların sadece %6' sı ağrıyla tek seferlik yaşamaktayken, %39' u sürekli ağrılarının olduğunu ve %55' i tekrarlayan ağrılarının olduğunu belirtmektedir (37). 12 yıllık takibin olduğu bir çalışmada başlangıçta ağrısı olan hastaların 12 yılsonunda sadece %4' ü kendini boyun ağrısız olarak tanımlarken %44' ü 12 yıl öncesine göre aynı veya daha şiddetli ağrısının olduğunu belirtmiştir (38).

4.1.6. Boyun Ağrısının Şiddeti ve Boyun Ağrısına Bağlı Özürlülük

Boyun ağrısı, bel ağrısından sonra ikinci en sık rastlanılan kas iskelet sistemi hastalığıdır (39). Genel olarak hafif şiddette seyrettiği için boyun ağrısı olan kişilerin tamamının sağlık hizmeti almak için başvurmadığı bilinmektedir. Boyun ağrısı olan kişilerde sağlık hizmetine başvurma oranları Hollanda’da %5, İngiltere’de %69 ve Amerika’da %25-66 dolaylarındadır (37,40–42). Boyun ağrısı nadiren şiddetli ağrı ve özürlülüğe sebep olmaktadır. Picavet ve arkadaşlarının yaptığı çalışmada hastaların semptomlarının şiddeti de değerlendirilmiştir. %84 hastanın sürekli veya tekrarlayan ağrısı varken, bunların %11’inin şiddetli ağrısı ve %10’unun orta şiddetli sürekli ağrı zemininde şiddetli atakları olduğunu belirtmişlerdir. Kişilerin %80’inde çok az veya hiç iş gücü kaybı olmazken, 4 haftadan fazla süreli özürlülük %6 oranında saptanmıştır. Boyun ağrısında yüksek özürlülük oranı %10’dan azdır (37).

4.1.7. Boyun lordoz sınıflandırılması

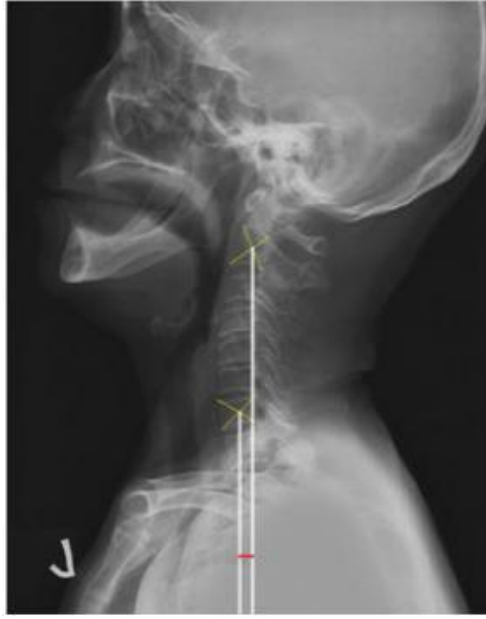Servikal lordoz sirküler bir arktır. Servikal lordoz C1 süperiorundan T1 inferioruna kadar uzanır. Sagittal dizilimi değerlendirmek için birçok yöntem vardır. Sagittal dizilimi Toyama ve ark. düz, kifoz, lordoz ya da sigmoid olarak 4 gruba ayırmıştır (43). Bu yöntemde C2 inferior endplate orta noktası ile C7 superior endplate orta noktasını birleştiren bir hat çizilir. Daha sonra C3-C4-C5-C6 vertebraların santral kısımlarının bu çizgiyle olan durum ve mesafelerine göre tanımlama yapılır. Eğer tüm vertebra santralleri bu çizginin önündeyse ve çizgiye en uzak segment santrali ile çizgi arası mesafe 2 mm veya fazla ise lordotiktir. Eğer en uzak segment santrali ile çizgi arası 2 mm altında ise düzdür. Bazı vertebra santralleri çizgi önünde bazıları arkasında kalıyor ve en uzak segmentin santrali ile çizgi arası 2 mm veya fazla ise sigmoid, eğer tüm segmentlerin santralleri çizginin arkasında kalıyor ve en uzak segmentin santrali ile çizgi arası 2 mm den fazla ise kifotiktir. (Resim 4.1.7.1.)



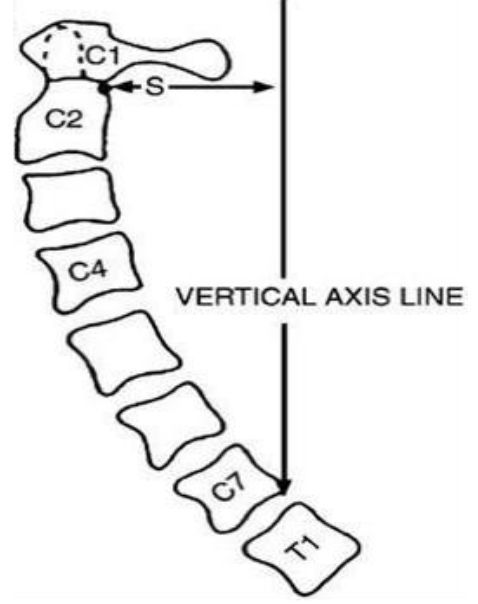
Şekil 4.1.7.1. Toyama ve ark. servikal dizilim sınıflandırması (15)

Global servikal dizilim değerlendirmesi en iyi ayakta, kollar optimal yana salınmış, düz karşıya bakarken rahat pozisyonda çekilen servikal lateral grafide yapılır (44,45). Değerlendirme için lateral grafide beş yöntem vardır.

1. **C2-C7 Cobb Metodu:** C2 inferior endplate boyunca paralel çizilen hat ile C7 inferior endplate boyunca paralel çizilen hat arasındaki açıdır (Resim 4.1.7.2.) (46).

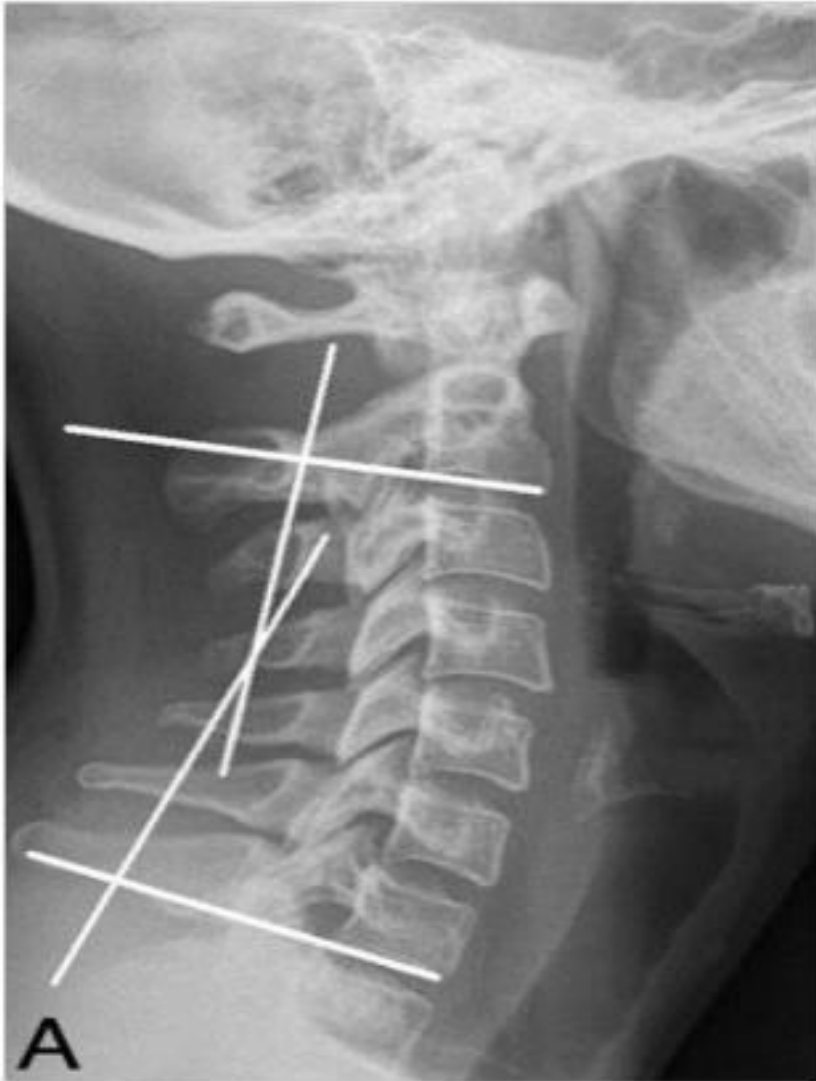

2.



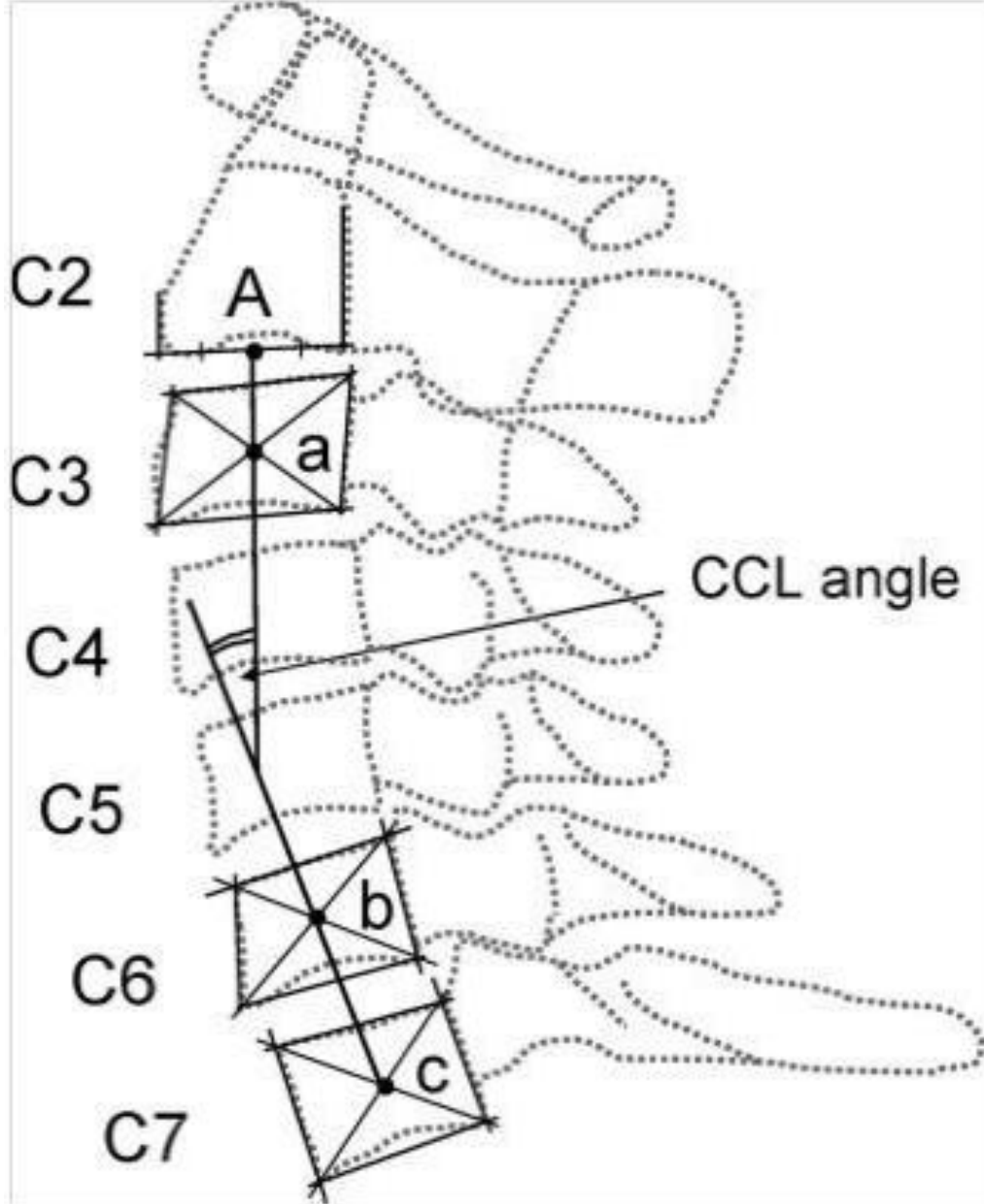
Resim 4.1.7.2. İnferior endplate boyunca paralel çizilen hat (13)

1935' de Lippman vertebral endplatelerden çizilen perpendiküler çizgilerle AP grafide skolyoz açısını ölçmüş daha sonra 1948' de bu Cobb tarafından popülerize edilmiştir. Cobb açısıyla lateral grafide hem boyun hem de sırt ve belde sagittal spinal eğim değerlendirilir. Daha sonra segmental rotasyonları değerlendirmek için iki- çizgi Cobb metodu geliştirildi.1962'de Drexler iki-çizgi Cobb metodu ile lateral grafide her iki komşu vertebra inferior end-plateye paralel çizilen çizgiler arasındaki açıyı hesaplayarak inter segmental tüm açıları hesaplamıştır. Böylece Cobb metoduyla hem global servikal lordoz açısı hem de C2-C3,C3-C4,C4-C5,C5-C6,C6-C7 segmentlerinin her birinin lordoz açısı ayrı ayrı hesaplanabilir (Resim 4.1.7.3.) (47).



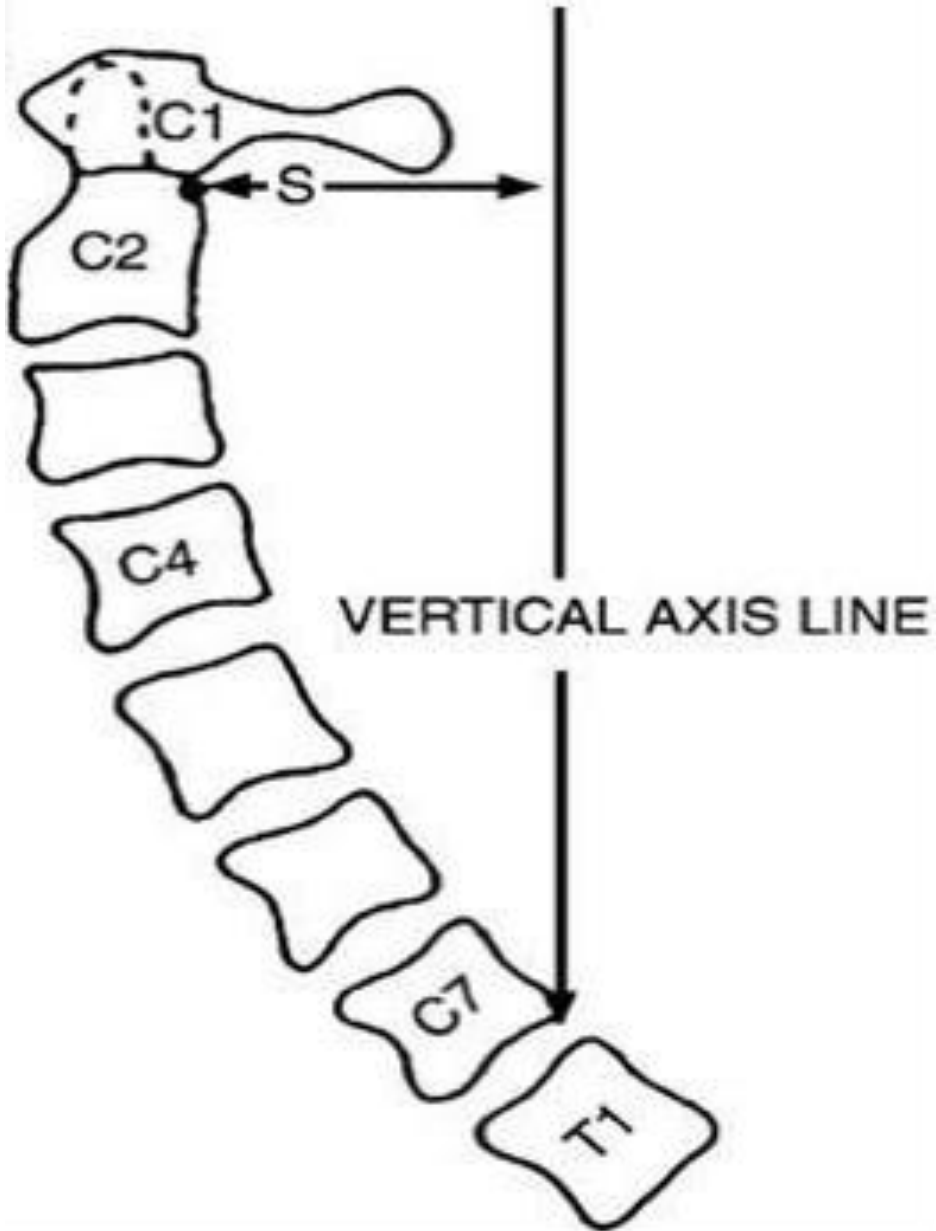
Resim 4.1.7.3. C2-C7 Cobb Metodu (16)

2. Servikal Lordozun Merkezi Ölçüm Yöntemi (CCL açısı): Lomber lordoz merkezi ölçüm yönteminden uyarlanmıştır (48). C2 vertebranın inferior endplatesinin orta noktası ile C3 vertebra cisminin santralini birleştiren çizgi ile C6 ve C7 vertebra cisminin santralini birleştiren çizgi arasındaki açıdır. (Şekil 4.1.7.4.)

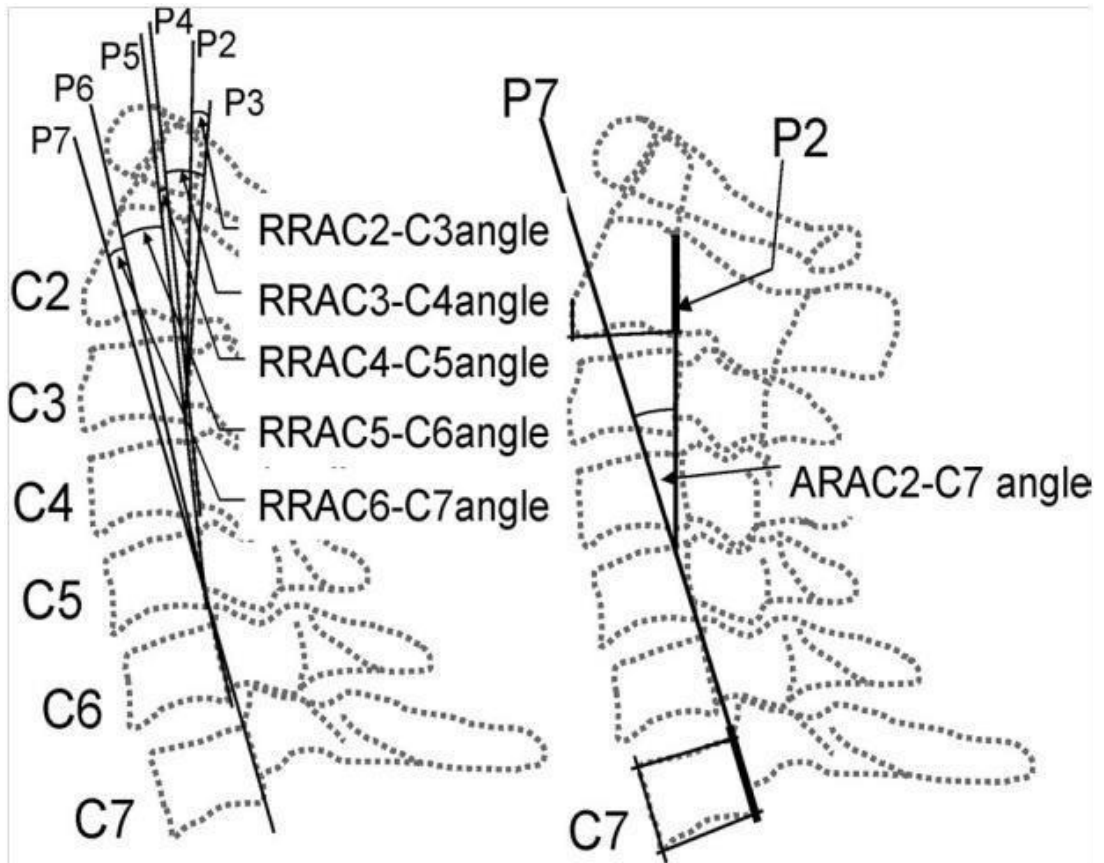


Şekil 4.1.7.4. Servikal lordozun merkezi ölçüm yöntemi (18)

3- Posterior Tanjant Metodu: C2 posterior kenarı boyunca çizilen hat ile C7 posterior kenarı boyunca çizilen hat arasındaki açı olarak isimlendirilen posterior tanjant metodu ile total servikal lordoz (rotasyon) açısı (TSLA-ARA) hesaplanır (Şekil 4.1.7.5).



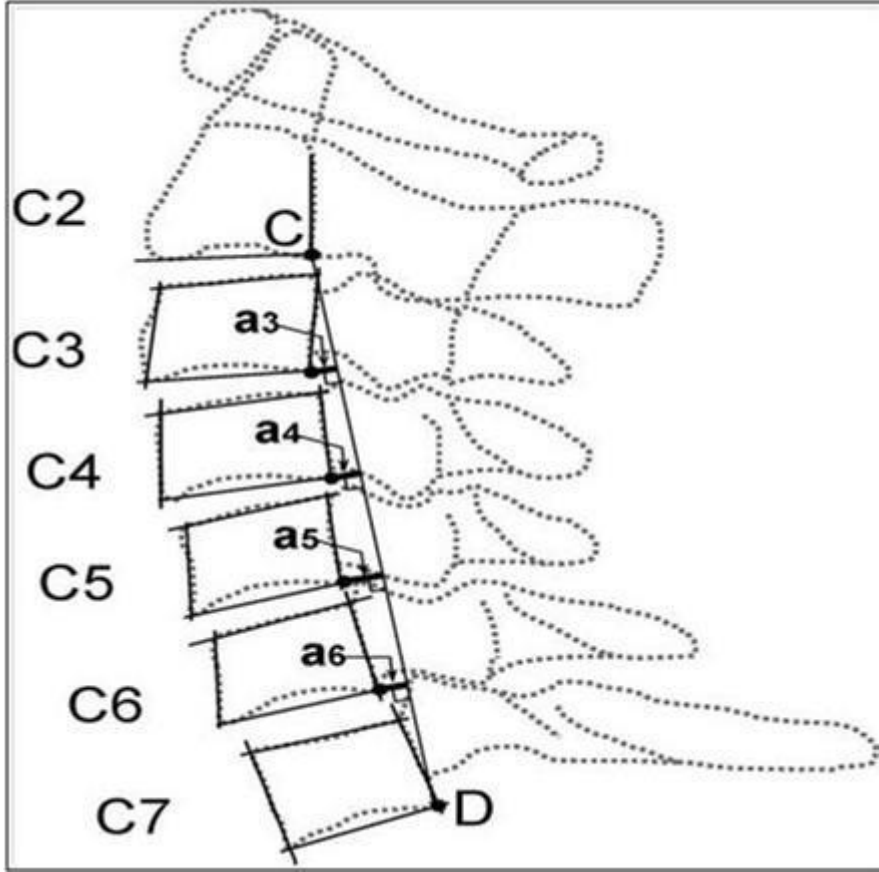
1957’ de C2 ve C7 vertebra posterior kenarlarına paralel olarak Jackson fizyolojik stres çizgileri çizilmiştir (49). 1986’ da Gore ve ark. Jackson’ın stres çizgileriyle servikal lordozu hesaplamıştır (posterior tanjant metodu) (50) 1986 ‘da Harrison, posterior tanjant metodunu C2-C3, C3-C4, C4-C5, C5-C6, C6-7 arasında olmak üzere her iki komşu vertebral segment için ayrı ayrı uygulayarak lateral grafide tüm segmental açıları hesaplamıştır (50). Böylece posterior tanjant metoduyla hem global servikal lordoz açısı hem de C2-C3,C3-C4,C4-C5,C5-C6,C6-C7 segmentlerinin her birinin segmental lordoz açıları ayrı ayrı hesaplanabilir (Resim 4.1.7.6.).



Şekil 4.1.7.6 Posterior tanjant metodu ile total servikal lordoz açısı (sağ) ve segmental servikal lordoz açıları (sol) hesaplama (23)

C2-C7 Cobb metodu veya C2-C7 posterior tanjant metodu ile yapılan ölçümlerde ortalama servikal lordoz açısı 20°- 35° arası kabul edilir (49,51).

4. İshihara İndeks Metodu: C2 postero-inferioru ile C7 posteroinferiorunu birleştiren bir hat çizilir. Sonra C3-C4-C5-C6 vertebraların posteroinferioru ile bu hat arasındaki mesafe teker teker hesaplanır. Daha sonra hesaplanan bu tüm mesafelerin toplamı C2-C7 arasındaki hattın uzunluğuna bölünerek 100 ile çarpılır. $(a_3 + a_4 + a_5 + a_6 / C-D) * 100$ formülü ile hesaplanır (Resim 4.1.7.7) (52).

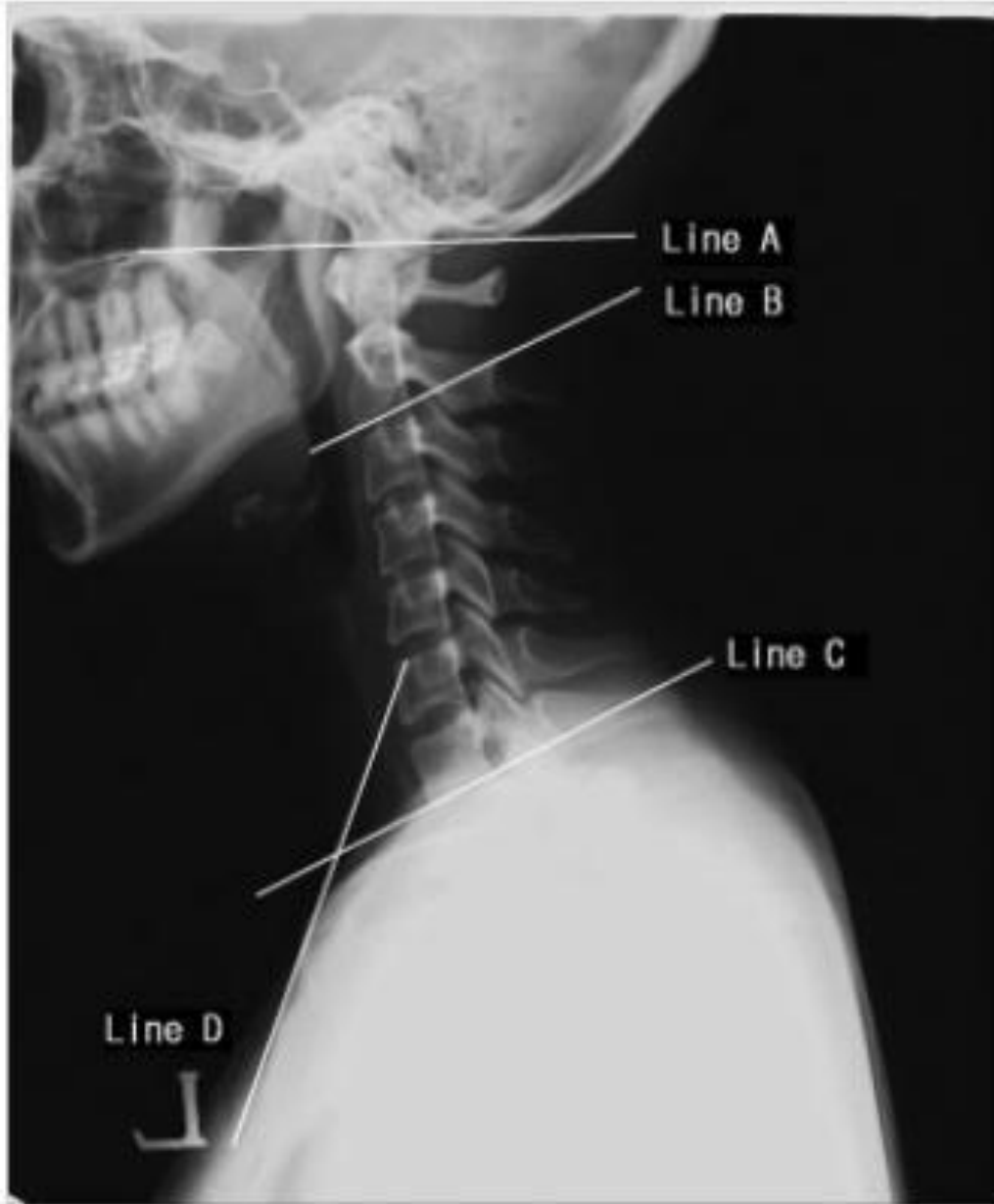


Şekil 4.1.7.7. İshihara indeks metodu (24)

Total servikal lordoz açısı temel olarak C2-C7 arasında yapılan ölçümlerle hesaplanırken oksiput-C2 arasındaki üst segmental servikal açının ayrıca hesaplanması gerekmektedir. Çünkü çoğu çalışmada oksiput-C2 arasındaki açı ile C2-C7 arasındaki açı

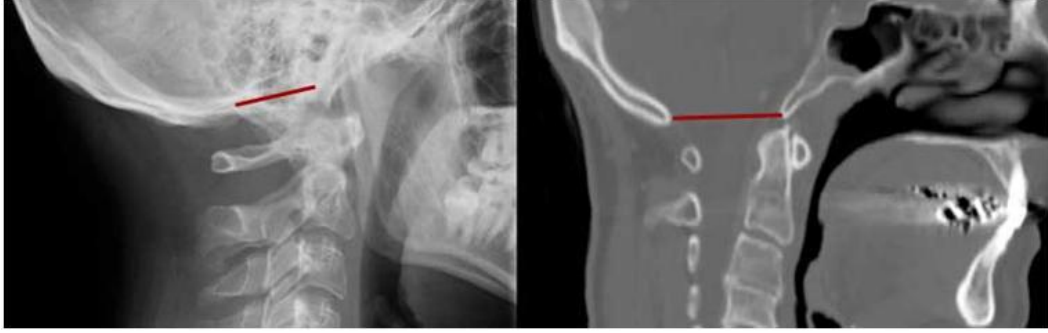arasında negatif ilişkili bulunmuştur. C2-C7 arasındaki lordoz azaldıkça oksiput -C2 arasında lordoz artmaktadır (51,53).

5. Oksiputoservikal açı (oksiput-C2): McGregor çizgisiyle C2 inferior endplate paralel çizilen çizgi arasındaki açıdır. McGregor çizgisi sert damağın posteriosuperioru ile oksipital eğimin ortasının en kaudalini birleştiren hattır (Resim 4.1.7.8.) (54).



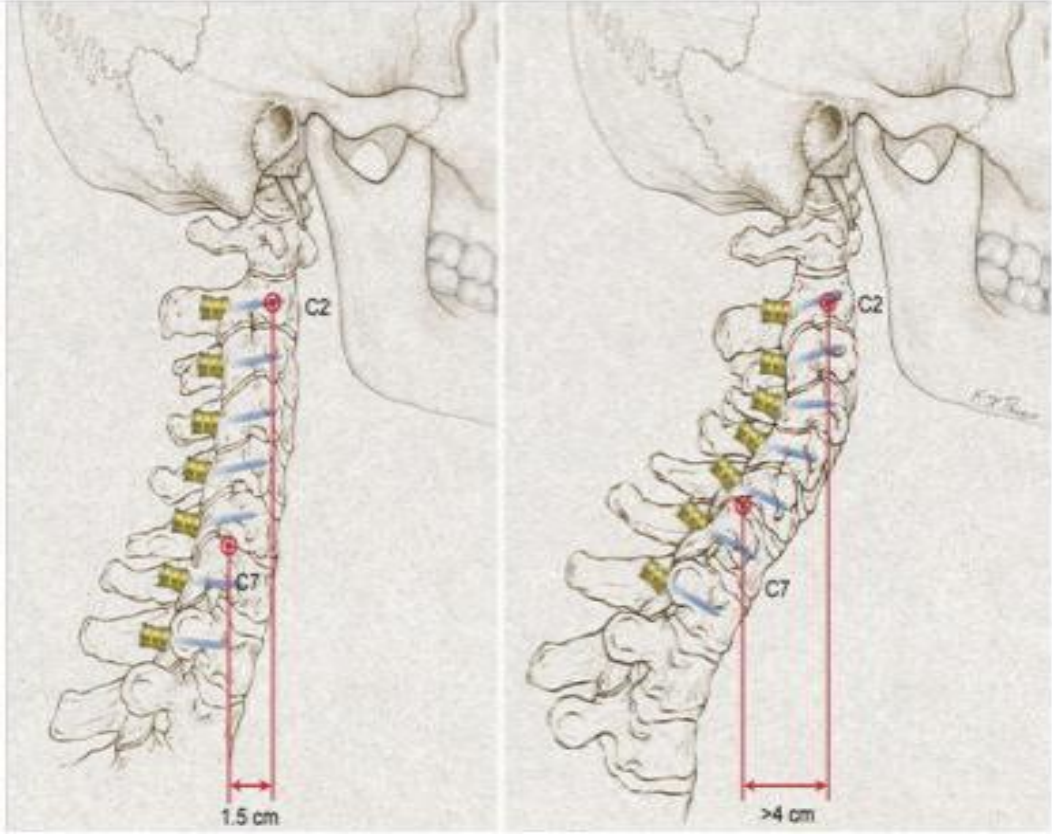
Şekil 4.1.7.8. A ile belirtilen çizgi McGregor çizgisi. A ile B arasındaki açı oksiput-C2 açısı (12)

McGregor çizgisi yerine bazı çalışmalarda McRae çizgisi kullanılmıştır (55). McRae çizgisi daha çok MRG ve BT' de değerlendirilir. Basion ile opisthion arasındaki çizgidir. (Resim 4.1.7.9.)



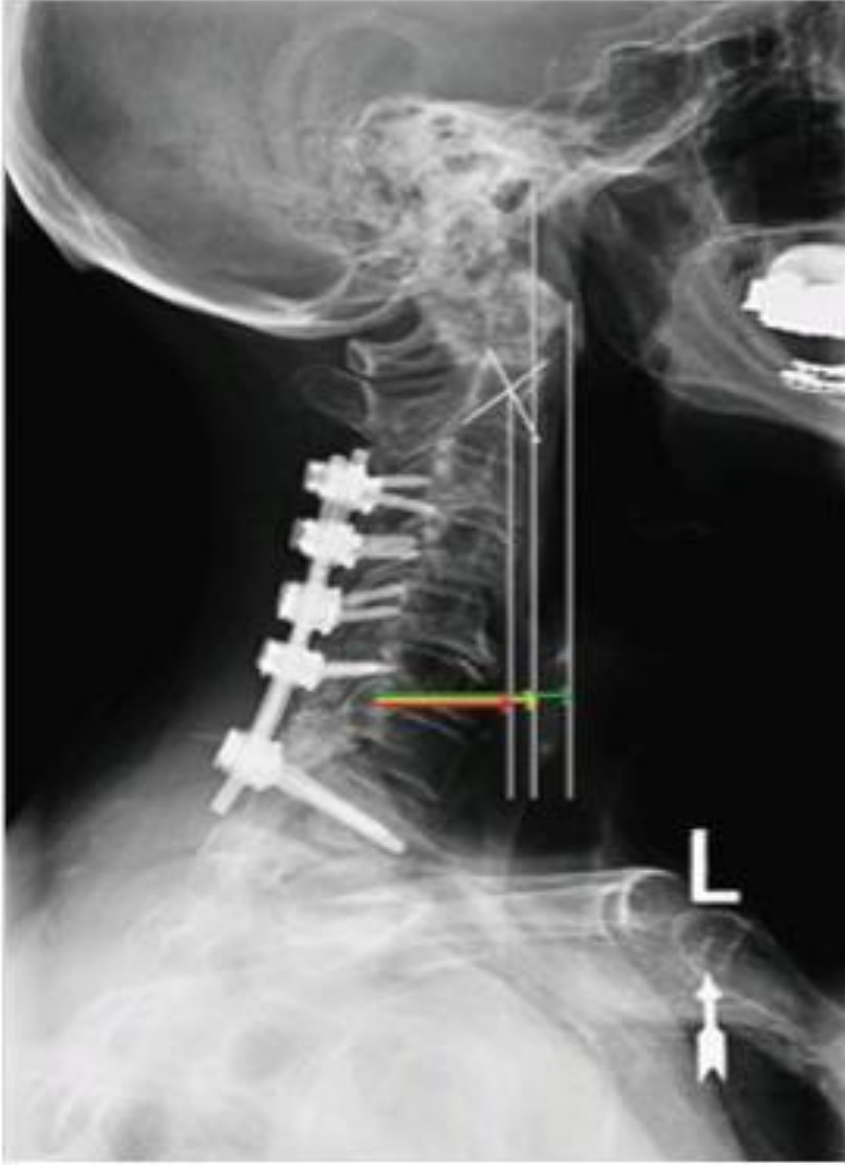Şekil 4.1.7.9. McRae çizgisi (Sol: Lateral direkt grafi, sağ: Bilgisayarlı tomografi) (12)

Başın öne veya arkaya translasyonu ile giden baş önde pozisyonu lateral servikal direkt grafide vertikal translasyon mesafeleri ölçülerek değerlendirilebilir. Servikal sagittal vertikal translasyon (SVT) birkaç yöntemle hesaplanabilir. En sık kullanılan yöntem C2 ortasından geçen dikey çizgi ile C7 posteriosüperiorundan geçen dikey çizgi arasındaki mesafenin ölçümüdür (Resim 4.1.7.10). Bu yöntemde mesafe eğer 15 mm' den 24 küçükse veya 40 mm' den büyükse servikal dizilim bozukluğudur. 40 mm' den büyük olması başın öne translasyonudur (55).



Şekil 4.1.7.10. Servikal vertikal translasyon mesafelerinin ölçümü (14)

Ayrıca C7 posteriosüperiorundan geçen dikey çizgi ile C1 anterior tüberkülden geçen dikey çizgi ya da C7 posteriosüperiorundan geçen dikey çizgiyle dış işitme kanalının ön kenarından çizilen dikey çizgi arasındaki mesafe ile de hesaplanabilir (Resim 4.1.7.11).



Şekil 4.1.7.11. Servikal vertikal translasyon mesafelerinin ölçümü (19)

Benzer şekilde C2 vertebra korpusunun orta noktasından geçen dikey çizgi ile C7 vertebra orta noktasından geçen dikey çizgi arasındaki mesafe ya da C2 korpusunun üst arka cisimciğine ve C7 korpusunun arka alt cisimciğine dik çizilen çizgiler arasındaki mesafe ile hesaplanır. Bu son yöntemde 15 ± 10 mm normal kabul edilir. 25 mm üzeri başın öne translasyonudur (55). Bu yöntemlerde değerlendirici içi ve değerlendiriciler arası yüksek güvenilirlik bulunmuştur (56,57)

4.2. Tedavi Yöntemleri

Kronik boyun ağrısı önemli bir sosyoekonomik problem haline gelmekle beraber, günlük yaşam kalitesinin artırılmasını hedefleyen tedavilerle multidisipliner yaklaşımları gerektiren önemli bir sosyoekonomik problemdir (58).

Boyun ağrısı yakınması olan hastaya yaklaşımda ilk basamak yapılması gereken patolojilerin akut ya da kronik mi ayrımının yapılmasıdır. Akut durumlarda ağrının, hasara sekonder gelişmiş olan ödem ve inflamatuvar durumunun kontrol altına alınması, hasar gören yapıların korunması, erken mobilizasyonuna geçilmesi, ekleme binen yükün azaltılması ve egzersizler tedavinin temel öğeleridir (59).

Kronik döneme geçildiğinde eklem hareket açıklığının (EHA) sağlanması, kas gücünün, dayanıklılığının ve koordinasyonunun kazanılması, normal aktiviteye dönüşün hızlandırılması ve patolojinin tekrar etmesinin önlenmesi tedavide uygulanması gereken yöntemlerdir. Bu amaçla medikal tedavi, sıcak soğuk, analjezik uygulamalar, egzersiz gibi fizyoterapi ve rehabilitasyon modaliteleri, enjeksiyon yöntemleri, ortezleme ve cerrahi yöntemler kullanılmaktadır (59,60).

4.2.1. Medikal tedavi

Boyun ağrılarının tedavisinde basit analjezikler ilk seçenек olarak kullanılan medikal tedavilerdir. Hastalarda asetaminofen ilk basamak tedavi olarak önerilmektedir. Hafif ve orta dereceli ağrılarda etkili olarak kullanılmaktadır. Nonsteroid antiinflamatuvar ilaçlar (NSAİİ) ise analjezik etkilerinin yanı sıra antiinflamatuvar etkileri vardır. NSAİİ kullanılırken hastanın karaciğer ve böbrek fonksiyonlarının korunması ve gastrointestinal sistem yan etkilerinin takip edilmesi, komorbid durumların sorgulanması ve uzun süreli gereksiz ilaç alımını önleyecek düzenleme gerekmektedir (61).

Boyun ağrılı hastalarda kas spazmının ileri olduğu durumlarda ve buna bağlı uyku bozukluğuna sebep olabilecek ağrı görüldüğünde miyorelaksanlar kullanılabilir. NSAİİ ile kombine kullanımları amaçlanabilir. İlacın sedasyon yapabileceği konusunda hastalar uyarılmalıdır (62).

Opioid olarak kullanılan tramadol orta veya şiddetli olabilen, kronik ağrıların tedavisinde kullanılabilir (63). Tramadol santral etkileri sayesinde analjezi sağlar. Hem santral sinir sistemi μ -opioid reseptörlerinin üzerinden, hem de inen yolaklarda noradrenalin ve serotonin up-take inhibisyonu üzerinden etki ederek analjezi sağlarlar. Basit analjezikler ve NSAİİ'lerle kombine kullanımları olabilir (62)

4.2.2. Fizik Tedavi Yöntemleri

Sıcak uygulamalar kaslarda meydana gelen spazmı çözerek spazma bağlı ağrının tedavisinde kullanılır. Analjezik etkisi; serbest sinir uçlarında ve ağrıyı ileten sinir liflerini etkileyerek ağrının eşliğinde yükselmeye neden olur. Ayrıca endorfin salınımının artışına neden olur ve kapı kontrol mekanizmasının aktive olması ile ortaya çıkar. Bununla beraber kan dolaşımında difüzyon ve perfüzyonu artırarak doku iskemisini azaltır. Ayrıca ödem ve enflamasyonu gidererek analjezik etkiyi artırır (58). Uygulamalar yüzeysel ve derin ısıtıcı olmak üzere iki farklı yöntemle yapılır.

Yüzeysel ısıtıcı olarak sıcak paketler, sıcak su torbaları, fluidoterapi, enfraruj, parafin banyosu kullanılırken, derin ısıtıcılarda ısıtıcı etki uygulanan enerjilerin vücut içinde ısıya dönüşmesi ile ortaya çıkar. Ultrason, kısa dalga ve mikrodalga en fazla tercih edilen derin ısıtıcılardır. Boyun ağrılarının tedavisinde derin ısıtıcı olarak sıklıkla ultrason tercih edilir. Tümöral durumlar, hemoraji, enfeksiyöz ve inflamatuvar durumlar, sıcağa karşı intolerans, duyu defisiti, kardiyovasküler hastalıklar, metal protez ve implant olanlarda sıcak uygulama önerilmemektedir (64).

Soğuk uygulamalar da sıcak uygulamalarda olduğu gibi ağrı eşığı artırır. Sinir iletimini azaltarak ve beta reseptörlerini uyararak kapı kontrol mekanizmasının aktivasyonu yoluyla analjezi sağlar. Ayrıca antiinflamatuvar ve antispazm etkileri de bu analjezik etkiye katkıda bulunur (58). Akut durumlarda ve inflamatuvar süreçlerde hergün 4-6 defa 10 dakika süre ile ve yaklaşık 2 saat aralar ile uygulanır. Tedavi soğuk paketler, buz paketleri, buz masajı, spreylere, silika jel paketleri ile uygulanır. Soğuk intoleransı olanlarda, yaşlı ve çocuk hastalarda kullanırken tedbirli olunmalıdır (65)

Galvanik akımlar, interferansiyel akım, transkutanöz elektriksel sinir stimülasyonu (TENS) boyun ağrısı tedavisinde kullanılan ve analjezi sağlayan elektriksel akımlardır. Özellikle kullanım kolaylığı nedeni ile TENS tercih edilmektedir. Uygulama yapılırken elektrotlar analjezi istenilen ağrılı bölgelere yerleştirilerek kullanılır. TENS'in çeşitli modülasyon şekilleri olmakla beraber akupunktur, konvansiyonel ve burst formları en çok tercih edilen TENS formlarıdır. Kapı kontrol mekanizması ve endorfin salınımını sağlayıcı etki ile analjezi sağlandığı gösterilmiştir (68).

Boyun ağrılı hastalarda traksiyon tedavi yöntemi ile amaçlanan mekanik etkiye maruz kalmış sinir kökünü bu mekanik basının etkisinden aynı zamanda basıya bağlı meydana gelen inflamasyonun etkilerinden kurtarmaktır. Boyun traksiyonu intervertebral disk aralığının genişlemesi, intervertebral ligamanların ve paravertebral kasların gerilmesini, esneklik kazandırılması ve nöral foramenlerin genişlemesini sağlar. Traksiyon sırasında boyunun 30 derece fleksiyonda olması tedavinin etkinliğini artırmaktadır. Servikal intervertebral mesafenin genişlemesini sağlayacak en küçük traksiyon kuvveti ortalama 11 kilogram veya mevcut vücut ağırlığının %10' u kadardır. Boyun ağrısı tedavisinde etkili olduğu ve kullanılabilirliği gösterilmiş ve kanıtlanmıştır (58).

Lazerin analjezik, antiinflamatuvar ve biyostimülan etkileri mevcut olup tedavide bu etkilerinden yararlanılmaktadır. Kollagenlerin elastikiyetini artırarak ve ağrıya yol açan ödemi azaltarak etkili olduğu bildirilmektedir. Boyun ve sırt ağrılarında etkisinin kanıtlandığı yayınlar mevcuttur (59).

Masaj ile yumuşak dokuda oluşan gerginlik azaltarak ve belirgin bir gevşeme sağlayarak kas spazmını azaltır. Ayrıca masaj yapılan bölgeye kan akımını artırarak etkisini göstermektedir. Masaj basınç, vurma, titreştirme teknikleri kullanılarak uygulanır. Boyun ağrılı hastalarda servikal paravertebral kasların yanında boyun ve sırt bileşimindeki yumuşak dokulara uygulanır (65).

Görsel ve işitsel sinyallerin gösterimi ile vücudun bazı bölümlerinde yeterli çalışma gücüne ulaşamayan kasların normale yakın fizyolojik performansa ulaştırılması amacı ile kullanılmaktadır. Kullanımının yaygınlaşması ile boyun ağrılarının tedavisinde de yer almaya başlamıştır (59).

Manipülasyon ile asıl amaçlanan EHA' nın yeniden kazanılması yanında analjezik etki sağlamaktadır. Beraberinde yapılacak boyun egzersizleri istenilen sonucun etkinliğini artırmaya katkı sağlamaktadır. Manipülasyonun etkinliğine dair yapılan birçok çalışma mevcuttur. Özellikle whiplash yaralanmalarında genel öneriler ve immobilizasyon ortezlerinden daha etkili olduğu görülmüştür (66).

Düzenli yapılan egzersizler ile boyun ağrısının tedavisinde hastalar oldukça fayda görmektedir. Boyun mekanik dinamiğinin ve statik çatının korunmasında primer rol oynamaktadır. Bu nedenle boyun ağrılı hastaya hangi tedavi uygulanırsa uygulansın egzersiz tedavinin vazgeçilmez bir parçası olmalıdır (67). Ağrının başlangıcında akut dönemde egzersizler ağrı oluşturan sınırdan yapılmalıdır. Egzersiz tedavisi servikal mekanik desteklenerek, uygun koordineli kas kasılması sağlanarak, kas spazmını ve spazma bağlı oluşan ağrıyı önemli miktarda azaltır (59). Semptomların yoğun olduğu akut dönemlerde daha çok izometrik egzersizler tercih edilmelidir. Zamanla belirtilerin azalması ile beraber esnekliği sağlayan EHA ve fleksibilite egzersizleri programa eklenebilir. Sonuçta fleksibilite egzersizleri ile belirtilerin tekrar etmesinin önüne geçebilir. Bu egzersizler ile kazanılan omurga desteği, güçlendirme ve koordinasyon egzersizleri ile maksimum seviyeye çıkartılabilir (67). Ne zaman ve ne kadar egzersiz yapılacağı hastanın yaş, cinsiyet, genel durum ve hastalıklarının durumuna göre hastaya özel tasarlanmalıdır. Ayrıca tedavi programına eklenen aerobik kapasiteyi artıracak egzersizler sayesinde hastanın enduransı ve günlük yaşam aktivitelerine katılımı artırılabilir. Ayrıca boyun ağrılı hastalarda postür eğitimi de tedavinin en temel öğelerindendir (59). Yapılan çeşitli araştırmalarda boyun ağrısı şikayeti ile gelen vakalarda yüzeysel ve derin boyun fleksör kaslarının aktivasyonlarında çeşitli değişiklikler gözlenmiştir. Elektro Nöromuskular Görüntüleme (ENMG) ile yapılan çalışmalarda nöromusküler kas aktivasyonunun yüzeysel seyreden kaslarda daha çok arttığı, derin boyun fleksör kaslarda ise istenmeyen şekilde azaldığı saptanmıştır (68,69). Derin boyun fleksör kaslar fizyolojik servikal lordozun korunmasında, kranio-vertebral bileşke hareketlerinde omurga stabilitesinin sürdürülmesinde temel katkıyı sağlamaktadır. Bu nedenle son zamanlarda bu kasların kuvvet ve endurans kazanılmasına yönelik egzersiz yöntemleri oldukça önemli hale gelmeye başlamıştır (70).

İstirahat ortezleri genellikle boyunun akut hasarlarında ve kısa süreli olarak kullanım şartıyla önerilirler. Kullanım süreleri 3-4 günü geçmemelidir. İstirahatın daha uzun süreli olarak yapılması EHA' nı kısıtlayabilir ve istirahat ile immobil kalan kaslarda zayıflamaya yol açabilir. Ortezleme yaparken ağrı miktarı, omurganın pozisyonu ve immobilizasyonun derecesi göz önüne alınmalıdır. Ortezlemede yumuşak, yarı rijid ve rijid korseler kullanılır. Yumuşak korseler boyun hareketlerinin kontrollü yapılmasını hastaya hatırlatmak için önerilirler. Boyun hareketine engel oluşturmaz. Kapalı olması boyun için koruma alanı sağlayarak sıcak bir ortam oluşturması nedeni ile kas spazmını azaltmaya katkıda bulunmaktadır. Yarı rijid korseler ile fleksiyonu tama yakın engellenerek hastalarda immobilizasyon hedeflenir. Kök basısı durumlarında ön kısmı dar arka kısmı geniş ortezler ekstansiyonu engeller ve klinik tablonun daha fazla bozulmasını önler. Whiplash yaralanmalarının akut dönemde rijid korseler kas güçsüzlüğüne neden olmamak için kısa süreli kullanılmalıdır (67).

Eğitim programları ve hasta eğitimi boyun ağrısı tedavisinde ve önlenmesinde önemlidir. Son zamanlarda yayınlanan bir çalışmada eğitim programları ile ilgili birçok çalışma incelendiğinde bu çalışmalarda egzersizler, ev içi-dışı yaşam, korse kullanımı ve video eğitimleri ile hastanın günlük yaşam aktiviteleri düzenlenmeye çalışılmıştır ve tüm yöntemlerde benzer iyileşme saptanmıştır (71). Boyun okulları servikal omurga problemi olan hastaları eğitir. Hastaya boynun anatomisi, biyomekaniği, boyunda oluşabilecek patolojiler ve boyun ergonomisi konularında bilgi verilir. Hasta boyun problemlerinin içeriği konusunda da bilgilendirilmiş olur. Hasta mevcut bilgilerindeki yanlışları düzeltilir. Hastanın yaşam aktivitelerinde hasara yol açmadan nasıl yaşaması gerektiği öğretilir (59). Ayrıca hastanın genel postürünün nasıl korunması gerektiği hastaya öğretilmelidir. Boyun ağrılı hastalarda en sık postür bozukluklarından birisi başın önde yer almasıdır. Bu duruş bozukluğu üst servikal segmentlerin hiper ekstansiyonu, alt servikal ve üst torasik segmentlerin hiperfleksiyonu ile eklem- lere binen yükte artma ile dejeneratif durumların gelişimine zemin hazırlamaktadır. Bu postür bozukluğuna skapulanın protraksiyonu ve stabilizasyonun bozulması, torasik kifoz eşlik eder. Birinci kosta da elevasyon ve skalen kaslarda kısalma ile torasik çıkış sendromu bulguları gelişir. Postürün tek başına düzeltilmesi bile boyunda ağrı ve spazmın azalttığı görülmüştür (71).

Akupunktur, boyun ağrılı hastalarda kullanılan tedavi seçenekleri arasında yer almaktadır. Akupunkturun nasıl ağrı kesici etki yaptığı tam olarak bilinmemektedir. Ancak kapı kontrol mekanizması, endorfin ve monoamin salınımı ile analjezik etkilerinin ortaya çıktığı düşünülmektedir. Ağrı tedavisinde kullanımı giderek artmakta ve kronik ağrılı durumlardaki tedavilerdeki yeri tartışmalıdır. Kronik boyun ağrısı tedavisinde etkisinin diğer fizik tedavi ajanları ile karşılaştırılmalı yapılan çalışmalarda etkili olduğu konusunda net bir kanıt alınamamıştır (58).

Boyun ağrılarında perkütan enjeksiyonlar ya da skopi altında yapılan faset eklem blokları ve radyofrekans denervasyon tedavileri ile olumlu sonuçlar bildirilmiştir (58). Anestezik veya steroid enjeksiyonları ile kısa süreli iyileşme gözlenebilmektedir. Boyun ağrılı hastalarda uygulanan epidural, selektif sinir kökü, faset eklem ve sempatik bloklar tedavide tercih edilebilecek enjeksiyon yöntemleridir (59).

4.2.3. Cerrahi Tedavi

Boyun ağrılı hastalarda birçok çeşit cerrahi uygulama düşünülebilir. Boyun ağrılı hastalarda yapılan cerrahilerde asıl amaçlanan sinir basısını dekomprese ederek nörolojik defisiti gidermektir. Fakat cerrahi sonrası genelde fizyolojik anatomi ve stabilite olumsuz etkilenir. Aslında diskopatilere neden olan asıl sebep de mikro düzeyde instabilitelerdir. İnstabiliteye neden olmamak ya da var olan instabiliteyi azaltmak için füzyon ve stabilizasyon yöntemleri uygulansa da operasyona komşu vertebra seviyelerinde disk dejenerasyonları gözlenmektedir. Belirgin kök basısı olmadan disk dejenerasyonu olan ve konservatif tedavi yöntemlerine cevap vermeyen olgularda dahi cerrahi önerilmektedir. Burada aslında yapılması gereken diskin ağrı kaynağı olduğu, füzyon ve disk protezleri ile ağrı kaynağının ortadan kaldırıp beraberinde disk yüksekliğinin korunmasıdır. İleri protrüze olmuş veya ekstrüde olmuş disk hernilerinde foramintomi ve diskektomi yöntemleri tercih edilebilmektedir. Miyelopati ve spinal stenoz saptandığında dekompresyon cerrahisi ve beraberinde omurga stabilizasyon yöntemleri kullanılabilir (58).

5.MATERYAL VE METOD

Boyun düzleşmesi olan boyun ağrılı hastalarda sternokleidomastoid kasıyla transvers abdominis kasının ultrason elastografi ile ilişkisinin değerlendirildiği çalışmamız, Tepe Tıp Merkezi Fizik Tedavi Kliniğine boyun ağrısı şikayeti ile başvuran ve radyolog tarafından boyun düzleşmesi teşhisi konmuş hastalar İstanbul Üniversitesi Tıp Fakültesi Spor Hekimliği Polikliniğinde değerlendirilmiştir. Çalışmamız için İstanbul Medipol Üniversitesi Girişimsel Olmayan Klinik Araştırmalar Etik Kurulu Başkanlığından 10840098-604.01.01-E.10301 numaralı etik kurulu onayı alınmıştır (Ek 1).

5.1. Olgular

Hastaların seçiminde aşağıdaki kriterler uygulanmıştır (Tablo 5.1.).

Çalışmaya Dahil Edilme Kriterleri:

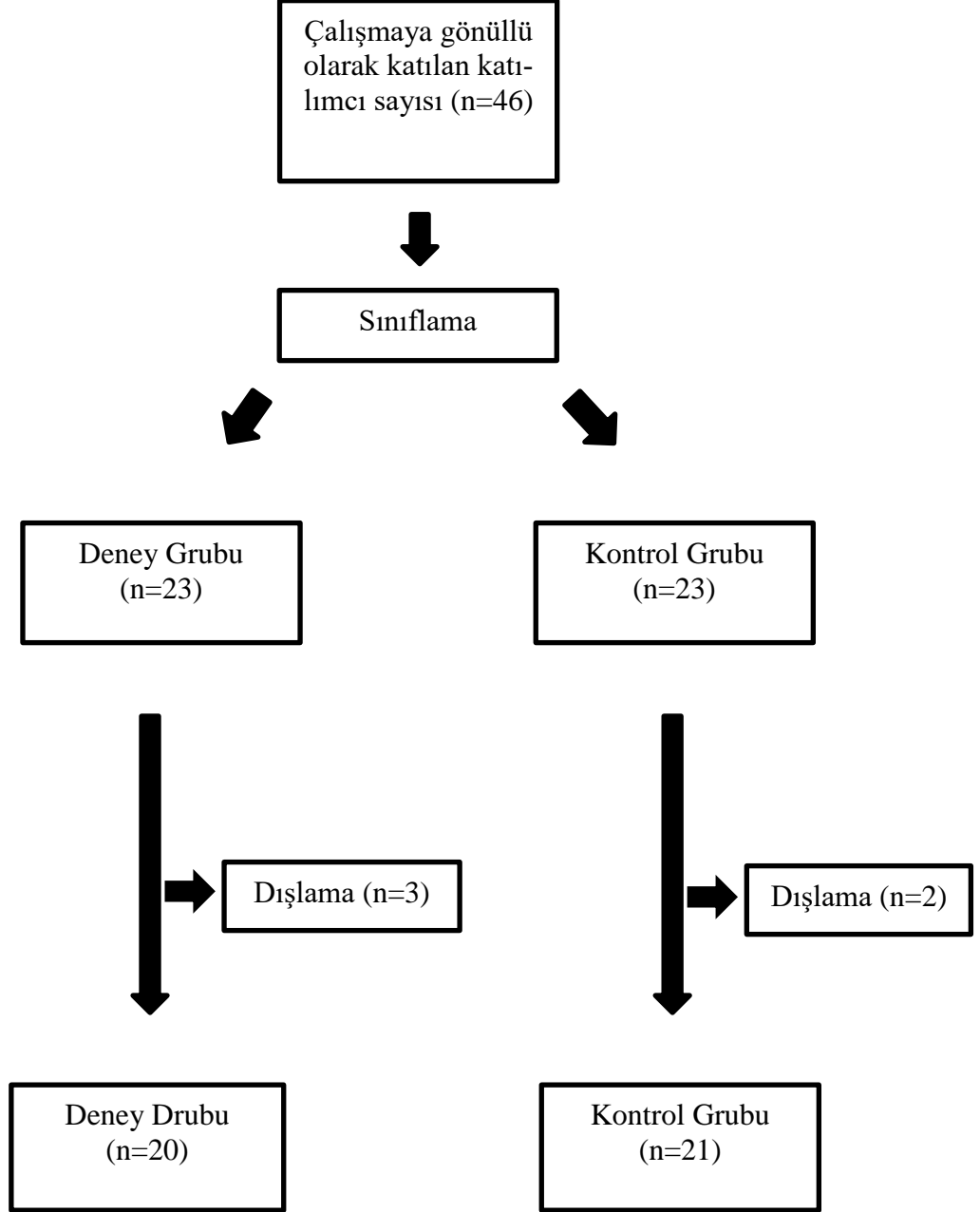
- Çalışmamıza C1 servikal vertebra ile T1 vertebra arasında ağrısı olan ve boyun bölgesinde uyuşukluğu olan,
- Boyun düzleşmesi teşhisi konulan,
- Transversus abdominis ultrason ile ölçümünde sonuç veren,
- Soruları anlayabilmesine engel mental problemi bulunmayan,
- Çalışmaya kendi rızası ile katılmış ve gönüllü olur formunu imzalamış bireyler dahil edilmiştir.

Çalışmaya Alınmama Kriterleri:

- Daha önce servikal bölgeden ameliyat olan hastalar,
- Major ve ilerleyen nörolojik defisiti olan hastalar,
- Kırık, kanser, enfeksiyon yada sistemik bir hastalığı olan hastalar,

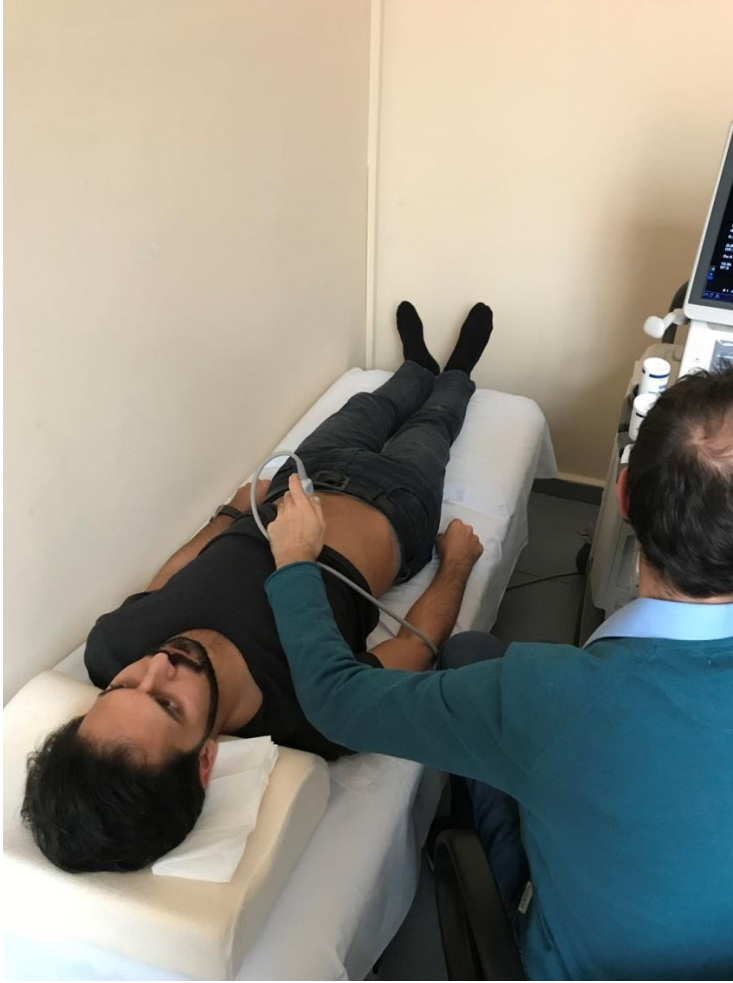- Abdominal bölgeden cerrahi geçirmiş hastalar,
- Tortikollisi olan hastalar,
- Radikulopati ve disk hernisi teşhisi almış hastalar çalışmamıza dahil edilme-
miştir.

Şekil 5.1. Olguların Seçimi

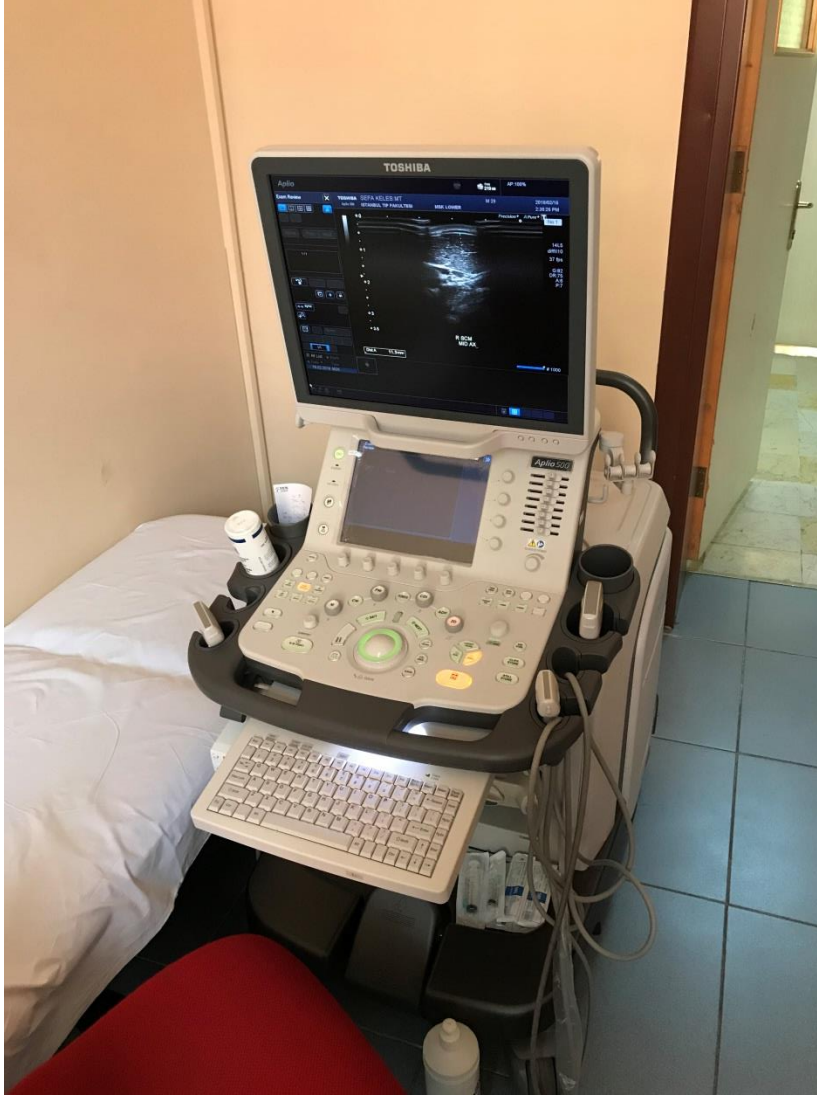

5.2. Yöntem

Tüm hastalar randomize olarak iki gruba ayrılmışlardır. Denek grubunda boyun düzleşmesi olan, kontrol grubunda ise boyun düzleşmesi olmayan bireyler dahil edilmiştir. Testler, yaklaşık 23 ° C'lik bir ortam sıcaklığına sahip sessiz bir odada gerçekleştirilmiştir. Katılımcılar aynı günde iki kez değerlendirildi. Hastaları uygulamadan önce o pozisyonda 15-20 dakika o pozisyonda yatırıldı. Sternokleidomastoid kasının kalınlığına probe 45 derecelik açıyla kasın orta tarafına yerleştirilerek, başın altına yastık konulmuş şekilde gerçekleştirildi. Transvers abdominis kasına ise sakroiliak çıkıntı ile kostalar arasından orta hat hizalanarak bakıldı (Resim 5.2.1.). Testlerde Toshiba apiro 500 cihazı ve probe (SuperCurved 6-1, SuperSonic Imagine, Aix-en-Provence, France) kullanıldı (Resim 5.2.2.) (72).



Resim 5.2.1. Transversus Abdominis Değerlendirilmesi

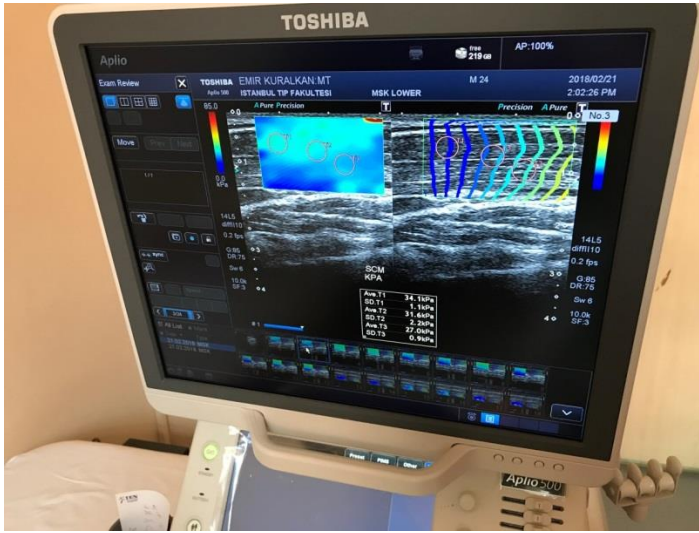


Resim 5.2.2. Kullanılan Cihaz Görüntüsü

5.2.1. Değerlendirme Yöntemleri

5.2.1.1. Ultrason Elastografi

Ultrason Elastografi (UE), dokunun mekanik özelliklerini değerlendiren bir metod olup, dokudaki yer değiştirmenin ultrasonografi (US) ile belirlenmesi esasına dayanır. Pek çok UE metodu olmakla birlikte klinik uygulamada gerilim elastografi (GE) en sık kullanılanıdır ve dokunun gerçek zamanlı incelenmesine imkan sağlar. UE'nin kas-iskelet sisteminin değerlendirilmesindeki önemi, patolojilerin erken teşhisine yardımcı olması ve tedaviyi yönlendirmesi açısından giderek artmaktadır (73). Ultrason pulsunun oluşturduğu aksiyel yer değiştirmeye dik makaslama dalgası oluşur ve konvansiyonel US' ye göre 10000 kat daha atenuedir (74). Bu makaslama dalga hızı kullanılarak dokunun elastisitesi ölçülebilir. $E= 3xV^2$ formülü ile hesaplanır. E, kPa cinsinden Young modülü ve V, cm/sn cinsinden makaslama (shear-wave) hızıdır. Bu yöntemde doku basısına gerek olmadığından ve dokunun elastikiyeti kPa cinsinden kantitatif ölçülebildiğinden daha avantajlıdır. Ancak makaslama dalgasının oluşması için belli bir derinlik gerekmekte olup çok yüzeysel dokularda kullanılması ile ilgili sınırlılık vardır (Resim 5.2.1.1) (74,75).



Resim 5.2.1.1. Sonuçların Değerlendirilmesi

5.2.1.2. Uluslararası Fiziksel Aktivite Anketi (IPAQ)

Uluslararası Fiziksel Aktivite Anketi bireylerde sağlıkla ilişkili fiziksel aktivitenin ölçülmesinde kullanılması için tasarlanmıştır. Anket 5 başlık altında bireyi değerlendirerek, bireyin fiziksel aktivite skorunun hesaplanmasında olabildiğince geniş bir kapsam sunmaktadır (76).

5.2.1.3. Boyun ve disabilite skoru

Boyun Ağrı ve Dizabilite İndeksi (NPDS) Boyun Ağrı ve Disabilite İndeksi (NPDS) Wheeler ve arkadaşları tarafından geliştirilen (77,78), Biçer ve arkadaşları tarafından 2004 yılında Türkçe’de geçerlilik ve güvenilirlik çalışması da yapılmış olan bir fonksiyonel değerlendirme formudur (79). Sorular, boyun ağrı şiddeti ve ağrının meslek yaşamı, 41 eğlence etkinlikleri, yaşamla ilgili sosyal ve fonksiyonel duruma etkisi ve emosyonel faktörlerle olan ilişkisini araştıran niteliktedir. Her bir soru için 10-cm vizüel analog skala (VAS) kullanılır. Bu skala eşit aralıklarla yerleştirilmiş 6 dikey çizgi içerir. Her bir aralık da orta hattaki iki noktayla işaretlenmiştir. Her bir sorunun skorlaması, skala boyunca 0-5 arasında değişir. Yüksek skorlar hastalarda ciddi engelliliğe işaret eder.

5.2.1.4. Vizüel analog skala

Hastada ağrının şiddetini ölçen ve geçerlilik ve güvenilirliği yapılan bu ölçek, 100mm uzunluğunda olup, vertikal veya horizontal hat üzerinde iki ucu farklı olarak isimlendirilmiştir (0=ağrı yok, 100=en şiddetli ağrı). Hastadan, bu hat üzerinde kendisinin hissettiği ağrı şiddetine karşılık gelen bir noktayı işaretlemesi istenir. İşaret konulan nokta ile, hattın en düşük ucu (0=ağrı yok) arasındaki mesafe milimetre cinsinden ölçülmekte ve bulunan sayısal değer hastanın ağrı şiddetini göstermektedir (80).

5.3. İstatistik

Verilerin istatistiksel analizi Statistical Package for the Social Sciences (SPSS) 22.0 programı kullanılarak yapılmıştır. Sayısal olarak ölçülen veriler yüzde, ortalama, standart sapma ve standart hata ortalaması şeklinde ifade edilmiştir. Verilerin normal dağılımına One-Sample Kolmogorov Smirnov testi ile bakılmıştır. Bu test sonucunda p değerinin 0,05' ten büyük olması durumunda verilerin normal dağıldığına, küçük olması durumunda ise verilen normal dağılım göstermediğine karar verilmiştir. Her iki grubun birbirleriyle karşılaştırılabilir değerleri sayısal olarak ölçülebildiğinden normal dağılım gösterenler Student's-t independent testi ile, normal dağılım göstermeyenler ise Mann-Whitney U testi ile karşılaştırılmıştır. Ordinal (sırasal) ölçülen değişkenler için Mann-Whitney U testi, Nominal (isimsel) ölçülen değişkenler için Ki-Kare testi uygulanmıştır; $p < 0.05$ olasılık değeri anlamlı kabul edilmiştir. Değişkenler arasında korelasyon analizi yapıldığında; Veriler sayısal olarak ölçülüyor ve normal dağılım gösteriyor ise Pearson korelasyon analizi, Veriler sayısal olarak ölçülüyor, ancak normal dağılım göstermiyor ve veriler ordinal veya nominal olarak ölçülüyor ise Spearman korelasyon analizi uygulanmıştır.

Kas kalınlıklarının sayısal olarak ölçüldüğü kabul edildiğinde kontrol ve deney grubu için yapılacak en uygun karşılaştırma testi Student's-t independent testi olduğuna karar verilmiştir. Buna göre örneklem büyüklüğü hesaplaması hata seviyesi (alfa) 0.05, etki büyüklüğü 0.81 olduğunda her bir grup için 20'şer kişi (toplam 40 kişi) yeterli olduğu bulunmuştur.

6.BULGULAR

Boyun düzleşmesi olan boyun ağrılı hastalarda sternokleidomastoid kasıyla transvers abdominis kasının ultrason elastografi ile ilişkisinin değerlendirilmesi amacıyla yapılan çalışmamıza, boyun ağrısı olan 41 hasta dâhil edilmiştir. Hastalar basit randomize yöntem ile iki gruba ayrılmıştır. Çalışma sonucunda deney (n=20) ve kontrol (n=21) grubundan alınan sonuçlar aşağıda yer almaktadır.

6.1. Demografik Bilgiler

Deney grubundaki hastaların yaş ortalaması $28\pm 6,39$ yıl, kontrol grubundaki hastaların yaş ortalaması $26,7\pm 6,46$ yıl olarak hesaplanmıştır. İki grubun yaş dağılımlarının normal dağılım gösterdikleri bulunmuştur (Tablo 6.1.). Gruplarda cinsiyet dağılımına bakıldığında deney grubunda %45 oranında (n=9) kadın birey bulunurken %55 oranında (n=11) erkek birey bulunmaktadır. Kontrol grubunda ise %43 oranında kadın (n=9), %57 oranında (n=12) erkek birey bulunmaktadır. Cinsiyet bakımından grupların homojen dağıldıkları görülmektedir.

Tablo 6.1. Bireylerin Fiziksel Özelliklerinin Gruplar Arasında Karşılaştırılması

	Deney Grubu (n=20) X±SH	Kontrol Grubu (n=21) X±SH
Yaş (yıl)	28±6,39	26,76±6,46

6.2. Ağrı

Ağrı Vizüel Analog Skala kullanılarak değerlendirilmiştir. Deney grubunda maksimum VAS puanı 9 iken minimum VAS puanı 4 olarak bulunmuştur. ($x\pm \text{std}=5.5\pm 1,31$)

Kontrol grubunda ise en yüksek VAS skoru 4 olarak bulunurken en düşük VAS skoru 0 olarak belirlenmiştir. ($\bar{x} \pm \text{std} = 0.57 \pm 1,16$) (Tablo 6.2.)

Tablo 6.2. VAS Skorlarının Karşılaştırılması

	n	Minimum	Maksimum	Ortalama	Standart Deviasyon
VAS-Deney Grubu	20	4,00	9,00	5,50	1,31
VAS-Kontrol Grubu	21	,00	4,00	0,57	1,16

6.3. Boyun Ağrısı ve Disabilite Skoru

Boyun Ağrısı ve Disabilite Skoru değerlendirildiğinde, deney grubunda maksimum puan 72 iken minimum puan 34 olarak bulunmuştur. ($x \pm \text{std} = 56,00 \pm 12,9$) Kontrol grubunda ise en yüksek puan 39 olarak bulunurken en düşük skor 0 olarak belirlenmiştir. ($x \pm \text{std} = 5,57 \pm 12,3$) (Tablo 6.3.)

Tablo 6.3. Boyun Ağrısı ve Disabilite Skorlarının Değerlendirilmesi

	n	Minimum	Maksimum	Ortalama	Standart Deviasyon
VAS-Deney Grubu	20	34,00	72,00	56,50	12,91
VAS-Kontrol Grubu	21	,00	39,00	5,57	12,37

6.4. IPAQ Skorlarının karşılaştırılması

IPAQ skorları değerlendirildiğinde deney grubunda ($x \pm \text{std} = 664,10 \pm 103,2$), kontrol grubunda ise ($x \pm \text{std} = 441,96 \pm 41,3$) değerleri bulunmuştur. Gruplar arasında IPAQ skorlarına bakıldığında anlamlı bir farklılık gözlemlenmiştir ($p = 0,049$). (Tablo 6.4.)

Tablo 6.4. IPAQ Skorlarının gruplar arası karşılaştırılması

	n	Ortalama	Standart Deviasyon	Standart Hata	p (Gruplar arası karşılaştırma)
IPAQ-Deney Grubu	20	664,10	103,28	664,10	0,049
IPAQ-Kontrol Grubu	21	,00	5,57	12,37	

6.5. SCM ve Transversus Abdominis Kalınlıklarının, Elastikiyetlerinin ve Makaslama Hızlarının Değerlendirilmesi

Sternokleidomastoideus kasının kalınlığı değerlendirildiğinde deney grubunda ($x \pm \text{std} = 10,86 \pm 1,26$), kontrol grubunda ise ($x \pm \text{std} = 11,35 \pm 1,67$) olduğu bulunmuştur. Gruplar arasında SCM kalınlıklarına bakıldığında anlamlı bir farklılık bulunmamıştır ($p = 0,290$). (Tablo 6.5.1)

Tablo 6.5.1. SCM kasının kalınlığının grup-İçi ve gruplar-arası değerlendirilmesi

	n	Ortalama	Standart Deviasyon	Standart Hata	p (Gruplar arası karşılaştırma)
--	---	----------	--------------------	---------------	---------------------------------

SCM Kalınlık -Deney Grubu	20	10,86	1,26	0,28	0,29
SCM Kalınlık - Kontrol Grubu	21	11,35	1,67	0,36	

Sternokleidomastoideus kasının elastikiye KpA cinsinden değerlendirildiğinde deney grubunda ($x \pm \text{std} = 20,33 \pm 2,64$), kontrol grubunda ise ($x \pm \text{std} = 20,98 \pm 3,57$) olduğu bulunmuştur. Gruplar arasında ise anlamlı herhangi bir fark gözlemlenmemiştir ($p = 0,512$). (Tablo 6.5.2)

Tablo 6.5.2. SCM kasının elastikiyetinin grup-içi ve gruplar-arası değerlendirilmesi

	n	Ortalama	Standart Deviasyon	Standart Hata	p (Gruplar arası karşılaştırma)
SCM elastikiyet(KpA)-Deney Grubu	20	20,33	2,64	0,59	0,51
SCM elastikiyet(KpA)-Kontrol Grubu	21	20,98	3,57	0,77	

Sternokleidomastoideus kasının makaslama hızı (SWV) değerlendirildiğinde deney grubunda ($x \pm \text{std} = 10,86 \pm 1,26$), kontrol grubunda ise ($x \pm \text{std} = 11,35 \pm 1,67$) olduğu bulunmuştur. Gruplar arasında ise anlamlı herhangi bir fark gözlemlenmemiştir ($p = 0,290$). (Tablo 6.5.3.)

Tablo 6.5.3. SCM kasının makaslama hızının grup-içi ve gruplar-arası değerlendirilmesi

	n	Ortalama	Standart Deviasyon	Standart Hata	p (Gruplar arası karşılaştırma)
SCM Makaslama Hızı-Deney Grubu	20	10,86	1,26	,28	0,29
SCM Makaslama Hızı - Kontrol Grubu	21	11,35	1,67	,36	

Transversus Abdominis kasının elastikiyeti KpA cinsinden değerlendirildiğinde deney grubunda ($x \pm \text{std} = 12,99 \pm 0,42$), kontrol grubunda ise ($x \pm \text{std} = 12,06 \pm 0,23$) olduğu bulunmuştur. Gruplar arasında değerlendirmelere yapıldığında anlamlı fark gözlenmiştir ($p = 0,001$) (Tablo 6.5.4.)

Tablo 6.5.4 Transversus Abdominis kasının elastikiyetinin grup-içi ve gruplar-arası değerlendirilmesi

	n	Ortalama	Standart Deviasyon	Standart Hata	p (Gruplar arası karşılaştırma)
Transversus Abdominis elastikiyet(KpA)-Deney Grubu	20	12,99	,042	0,09	0,001
Transversus Abdominis elastikiyet(KpA)-Kontrol Grubu	21	12,06	1,06	0,23	

Transversus Abdominis kasının maskaslama hızı (SWV) değerlendirildiğinde deney grubunda ($x \pm \text{std} = 10,86 \pm 0,12$), kontrol grubunda ise ($x \pm \text{std} = 1,87 \pm 0,19$) olduğu bulunmuştur. Gruplar arasında ise anlamlı herhangi bir fark gözlemlenmemiştir ($p = 0,747$). (Tablo 6.5.5.)

Tablo 6.5.5. Transversus Abdominis kasının maskaslama hızının grup-içi ve gruplar-arası değerlendirilmesi

	n	Ortalama	Standart Deviasyon	Standart Hata	p (Gruplar arası karşılaştırma)
Transversus Abdominis Maskaslama Hızı-Deney Grubu	20	1,89	0,12	0,028	0,747
Transversus Abdominis Maskaslama Hızı - Kontrol Grubu	21	1,87	0,19	,043	

7.TARTIŞMA

Ultrason elastografi hızlı ve noninvazif bir görüntüleme yöntemi olup bu yöntemle dokuların viskoelastik özellikleri incelenmektedir. Ultrason elastografinin temel prensibi dokuların sertliğini farklı tekniklerle tespit etmektir. Ultrason elastografide kullanılan statik ve dinamik yöntemlerde dokuya uygulanan kuvvet sırası ile manuel kompresyon ve probdan çıkan akustik dalgalar yolu ile elde edilir. Ultrason elastografi teknikleri dokulardan sinyal toplama metodlarına göre dokuların strain (gerinim) değerlerinin ve dokularda oluşan shear dalgalarının hızlarının ölçüldüğü strain elastografi (SE), akustik radyasyon kuvveti impulsu görüntülenmesi (ARFI), shear dalgası elastografisi (SWE) ve transient elastografi (TE) olarak da sınıflandırılabilir. Ultrason elastografi karaciğer, safra kesesi, dalak, pankreas, böbrek, prostat ve uterusu kullanılabilir. Bu görüntüleme tekniği en sık karaciğerde fibrosis skorlarının belirlenmesinde kullanılmıştır. Ultrason elastografi ile ilgili son yapılan çalışmalar abdominal organlarda malign lezyonların normal parankimden ve benign kitlelerden ayırt edilmesi üzerine yoğunlaşmıştır (81). Boyun düzleşmesi olan bireylerde transversus abdominis kası ile SCM kası arasındaki ilişkiye baktığımız çalışmamızda shear dalgası elastografisi (SWE) kullanılmıştır.

Normal ve patolojik kasların elastografisi ile ilgili sınırlı sayıda çalışma mevcuttur. Normal kasların elastografik özellikleri detaylı olarak çalışılmamıştır. Ancak gevşek pozisyonda kas özellikle periferinde yumuşak ve sert alanların dağıldığı (yeşil/sarı ya da mavi renkte) mozayik inhomojen izlendiği belirtilmiştir (82,83).

Literatürde normal masseter kas elastisitesinin cinsiyetlere göre farklılığını gösteren bir çalışma mevcuttur. Benzer şekilde periorbital rektus medialis ve lateralis kas elastisiteyi değişik pozisyonlarda incelenmiş ve pozisyonel farklılıkları gösterilmiştir (84,85). Bununla birlikte renklerdeki değişiklik neye dayanıyor ya da değişik kaslarda ve değişik kişilerde renk paterni benzer mi henüz netlik kazanmamıştır. Patolojik kaslarla ilgili çalışmalar dejeneratif ve nöromusküler hastalıkları içermektedir. İnflamatuar miyozit olgularında etkilenen kasta fibroze bağlı artmış elastisite ya da yağlı infiltrasyona bağlı azalmış sertlik izlenmektedir. Sonuçta inflamatuvar miyozitin tanı, evreleme ve takibinde ultrason elastografinin faydalı olabileceği ortaya konulmuştur

(83). Konjenital Bethlem miyopatisi ile ilgili bir olgu bildirisinde ultrason elastografinin kastaki distrofik deęişiklikleri US ve manyetik rezonans görüntülemeye (MRG) göre daha erken gösterdiği belirtilmiştir (84). Başka bir çalışmada vibrasyon elastografi ve RDUS miyofasiyel tetik noktalarını objektif olarak belirlediği ve tedavi için hedef noktaları ortaya koyulmuştur (86).

Serebral palsili çocuklarda yapılan bir çalışmada ultrason elastografinin kontrakte kasın elastisitesindeki deęişiklikleri göstererek botulinum toksin enjeksiyonu için optimal yeri bulmanın sağlanabileceği belirtilmiştir (87). Belirtilen tüm bu çalışmalarda ultrason elastografinin distrofik, miyopatik ve spastik kaslarda erken teşhis, evreleme ve tedaviyi yönlendirmede rolü olduğu göstermektedir. Rotator kas atrofi ve yırtıklarının ultrason elastografi ile erken teşhis ve evrelemesi ile ilgili yayınlanmış makaleler bulunmasına karşın yayınlanmış hiç vaka-kontrol çalışması bulunmamaktadır (88).

İnflamatuar hastalıklarda ultrason elastografinin kullanımına ilişkin sınırlı veri bulunmaktadır. Bir olgu çalışmasında polimiyaljiya romatikanın ayırıcı tanısında önemli olan bursit ile sert supraspinatus kası ayırımının ultrason elastografi ile mümkün olduğu belirtilmiştir (89). Sistemik sklerozda ultrason elastografinin, dermisdeki kalınlaşmanın en bariz olduğu ön kolda deri tutulumu gösterilmiştir (90). Vaka seri çalışmasında ultrason elastografi ile daha sert olan romatoid nodülleri tofüsten ayırmak mümkün olmuştur (91). İnflamatuar sinovit orta derece sertken, enfeksiyöz sinovit, yağlı villöz proliferasyon ve pigmente villonoduler sinovit, sinovyal sarkoma göre daha yumuşak bulunmuştur (92).

Boyun yumuşak doku kitleleri ile yapılan çalışmada, lipom, vasküler malformasyonlar ve tiroglossal kist yumuşak bulunurken; nörojenik tümör, dermoid ya da seboreik kistler daha sert, apseler ise yoğun içerikleri nedeniyle ara sertlikte oldukları gösterilmiştir (93). Ankilozan spondilitli olguların aşil tendon elastografilerinin normal olgularla karşılaştırıldığı bir çalışmada sağlıklı olanlara göre aşil tendonunun distalinin daha fazla etkilendiği ve bu durumun tendon kalınlaşması ile ilişkili olduğu ortaya konulmuştur (94).

Ultrason elastografi uygulamalarındaki ana sorun teknik farklılıklardır. Bulgularda olduğu gibi artefakt ve sınırlılıklar da büyük oranda tekniğe bağlıdır. Gerilim Elastografi kullanıcıya bağlı bir yöntem olduğundan uygulayıcıya göre farklılıklar oluşabilmektedir. Dokuya çok yüksek ya da düşük basınç uygulanmamalıdır. Çoğu ultrason elastografi sisteminde görsel olarak yeterli basınç uygulayıp uygulanmadığını gösteren ekran barı bulunmaktadır. Geçici dalgalanmaların önüne geçmek için, elastografi ölçümleri tek statik görüntüler yerine tüm sine görüntülerin incelenmesi ile yapılmalıdır (93,95,96). En az üç kompresyon-relaksasyon döngüsünden alınan görüntüler incelenerek elastografi değerlendirilmelidir. Döngünün ortasından alınan kompresyon fazı seçilmeli döngünün baş ya da sonundan elastografi ölçümleri yapılmamalıdır (96,97).

Başka bir problem Gerilim Elastografi’de kantitatif ölçümlerin olmamasıdır. Yarı kantitatif ölçümler (gerilim oranları) (95) ve elastografi paternlerinin görsel değerlendirilmesine dayanan kalitatif ölçümler gibi değişik yöntemler bulunmaktadır. Bunlarda ticari olarak hazır software programları kullanılmaktadır (84). Gerilim Elastografi tüm bu nedenlerden dolayı tekrarlanabilirliği az, yorumlamasında güçlük ve farklılık olabilen bir yöntemdir. Elastografi ile kas iskelet sistemi incelegeğinde; özellikle alttaki dokuları (bursalardaki ve sinovyal kavitelerdeki sıvıları) etkilememek için olabildiğince hafif basınç uygulanmalı uygulama yüzeye dik olarak gerçekleştirilmeli anizotropiden kaçınılmalıdır (97,98). Tendonlar incelendiğinde özellikle longitudinal düzlemdeki görüntülerin alınmasına dikkat etmek gerekir. Çünkü aşıl tendonuyla yapılan bir çalışmada; probun bir tarafına fazla basınç uygulanmasına ya da probun düzlem dışı hareketine bağlı olarak, artefaktların transvers görüntülerde daha fazla izlendiği ortaya kondu (95). Homojen olmayan basınca bağlı olarak görüntünün kenarlarındaki elastisite değişmektedir (88,95,97).

İncelenen alanın anatomisi ile ilgili zorluk ve sınırlamalar olabilir. Kemiğe komşu yapılar (posterior tibial ve peroneal tendonları malleol seviyesinde incelerken) ve yüzeysel kitlelerin ultrason elastografi ile incelenmesinde her alana eşit basınç uygulamak zordur (29). Bizim çalışmamızda Transversus abdominis kasının ölçümü sırasında yağ dokusundan dolayı görüntü yakalamada zorluk ve bazı hastalarda yakalayamama oldu.

İncelenen doku alanının çevresindeki dokunun sertliđi de elastografiyi etkilemektedir. Kas iskelet sistemi incelemelerinde farklı elastikliđe sahip dokular (yađ, tendon, kemik, kas) bulunduđundan geniř spektrumda elastografi verileri oluřmaktadır. Bařka bir sorun da prob ile incelenen doku arasındaki mesafedir. ođu Kas iskelet sistemi uygulamalarında incelenen doku ok yzeyeldir. Genelde elastogram kutusunu yerleřtirmek iin deriden minimum 1.2 mm derinlik gerekmektedir. Bunun iin zayıf kiřilerde prob adaptzr ya da jel petleri kullanılarak deri ve prob arası mesafe arttırılmalıdır (91,97,99).

Renkli Doppler Ultrasonografi' den beri ultrasondaki en nemli geliřme ultrason elastografidir. Doku sertliđini len MR elastografi gibi yzntemlere gre daha ucuz ve noninvaziv olup geniř kullanım alanına sahiptir. İlk veriler ultrason elastografi'nin kas ve tendonlardaki subklinik deđiřiklikleri gstermede MR ve B-mod US'den daha hassas olduđunu gstermiřtir. Ultrason elastografi muskulotendinz hastalıkların patofizyoloji ve biomekaniđini gstermede kullanılabilir. ultrason elastografi olan byk ilgiye rađmen yayınlar sınırlı sayıda olup, ođu olgu bildirimini veya az sayıda olgunun olduđu kontrolsz alıřmalardır. Kantifikasyon yzntemlerinin yetersizliđi, artefaktlar, farklı kullanıcılara bađlı teknik uygulamadaki farklılıklar yzntemin gvenilirliđini sınırlamaktadır. Tm bu nedenlerden dolayı ultrason elastografinin daha sistematik ve yapılandırılmıř bir yaklařımla ele alınması gerektiđini dřnmekteyiz. ncelikle, yumuřak doku uygulamalarında elastogramın boyutu, adaptzr/pet/jel kullanımı, skorumlama sistemi gibi parametrelerin standartizasyonu gerekmektedir. Bylece alıřmaları kıyaslamak ve tekniđin uygulanmasını sabitlemek mmkn olabilir. Ultrason elastografinin yzeyel dokularda kullanımı ile ilgili teknik zorlukları ařmak iin klinik uygulayıcılar ve endstrisi ile ilgilenenler optimize protokoller geliřtirmelidir. İkinci olarak, ultrason elastografinin kullanım endikasyonları dikkatlice belirlenmelidir. zellikle klinik olarak semptomatik ve ultrason elastografide belirgin bulgusu olmayan olgular ya da hastalıđın erken evresindeki olgular seilebilir. Ultrason elastografinin ultrasona gre klinik olarak nemli deđiřiklikleri gstermede stn olup olmadıđı arařtırılmalıdır. ok merkezli, uzun dnem, deđiřik yař gruplarından oluřan kalabalık grupları ieren, kontroll alıřmalara ihtiya vardır. Bu alıřmalar Ultrason elastografi bulgularını ve bunların klinik nemini tanımlamak iin, US, MR ve laboratuvar, biomekanik ve klinikle ilgili korele edilmelidir. Son olarak kantitatif lmlere imkan veren

shear-wave ya da akustik radyasyon kuvveti impulsu görüntülenmesi gibi daha yeni metodlar kalitatif gerilim elastografi ile karşılaştırılmalıdır. Standartizasyondaki eksiklik ve araştırmalardaki sınırlılığa bağlı olarak gerilim elastografinin klinik değeri tartışmalıdır. Uygun standartizasyon, ileri yapılandırılmış araştırmalarla kas iskelet sisteminin değerlendirilmesinde değerli bir yöntem olabilir (73).

Abdominal duvar kasları gövde stabilizasyonunun sağlanmasında sinerjistik olarak çalışmaktadır. Transversus abdominis kasının (TrA) kasılması torakolumbar fasial gerginliğin ve intraabdominal basıncın artmasını sağlamaktadır. Bu nedenle TrA gövde stabilizasyonunda oldukça önemli bir kastır. Abdominal duvardaki abdominal oyuklama veya çizim, özellikle bel ağrılı hastalarda erken evre rehabilitasyon sırasında, TrA aktivasyonunu kolaylaştırmak için yaygın olarak kullanılır. Bu karşın abdominal bölgede yapılan ortezeleme veya abdominal bölgede kokontraksiyonlar gövde stabilizasyonunun azalmasına neden olmaktadır (100). Çalışmamızla cervical omurlarda da transversus abdominis kasının etkin olabileceğini düşünmekle beraber bu konuda daha fazla çalışmaya ihtiyaç duyulmaktadır.

İnsan boyunu, hayati sinir yapılarını korurken ve görsel ve vestibüler sistemleri stabilize eder kafa hareketlerine göre yük taşınmasına izin verir (101). Bununla birlikte, boyun kaslarının kuvvet kapasitesine göre ağır kafa ağırlığı ile birleşen esnekliği, bölgeyi ağrı ve yaralanmalara karşı hassas hale getirir (102,103). Hızla değişen koşulların omurgada yüksek taleplerle sonuçlandığı atletizm gibi aktiviteler sırasında, boyun da bazen ağır şekilde yaralanır, bazen de ağırdır (103–108). Fonksiyonel bir perspektiften, boyun desteği destekli nöral kontrol şemasında boyun kasları yoluyla taleplere göre düzenlenirken, boyun desteği pasif spinal yapılar tarafından sağlanan üç parçalı bir dengeleme sistemi olarak görülebilir (101). Omurga duruşu ve yüklerindeki hızlı değişimleri koordine etmek için, hem statik hem de dinamik durumlarda omurgayı stabilize eden yüksek düzeyde optimize edilmiş bir sistem gereklidir (101). Dik nötr duruşta servikal omurga stabilitesini korumak için iki nöral kontrol stratejisi tanımlanmıştır: postural pertürbasyonlara özgü olan karşılıklı kas aktivasyonu ve agonistik ve antagonistik kasların birlikte kasılması (109). Sagittal düzlemde, bu stratejiler esas olarak sternokleidomastoidler, semispinalis capitis ve splenius capitis dâhil olmak üzere dört ana boyun kuvvet üreten kaslar aracılığıyla işlev görür. Bu

kaslar, nötr omurga duruşunda maksimum kuvvet üretme kapasitesine sahiptir; buradaki pertürbasyonlar, yarı-izometrik koşullar altında sıkça karşılanır ve sıklıkla boyun çalışmalarında hedeflenir (102,109–112).

Transversus abdominis, en önemli karın kaslarından biridir, çünkü bu kasın kasılması intraabdominal basıncı önemli ölçüde artırır ve dinamik hareket sırasında en yüksek spinal stabilite sağlar. Transversospinalis grubunun multifidus kasına benzer şekilde transversus abdominis'in kasılmasının ekstremitte hareketinin başlamasından önce geldiği bildirilmiştir (101). Esas olarak transversus abdominis kası tarafından kontrol edilen spinal stabilite, vücudun lumbal-pelvis-kalça ünitesinin tüm hareket aralığını kontrol etme yeteneğini ifade eder, böylece büyük deformite, nörolojik defisit veya ağrı ortaya çıkmasını engeller (113). Transversus abdominis stabil stabilitede ki rolü boyun düzleşmeli hastalarda ve tedavisinde yer edinebileceğini düşünmekteyiz ve spinal sağlık için çalışmamız transversus abominis kasının önemi ortaya koymaktadır.

Taş ve arkadaşlarının yaptığı çalışmaya 35 kronik boyun ağrısı olan ve yaş eşitliği sağlanmış 35 asemptomik katılımcının üst trapez, levator scapula, spinius capitis ve steno cleidomastoidus kaslarına ACUSON S3000 Ultrasonography Device cihazıyla SWV'sine bakılmış. Splenius capitis benzer çıkmış, ancak kronik boyun ağrısı olan katılımcılarda asemptomatik hastalara kıyaslandığında daha yüksek bulunmuştur. Sayısal değerlendirme ölçeği ve boyun disabilite skoru ile seçilen kasların ilişkisi bulunamamıştır. (114) Çalışmamıza katılan katılımcıların yaş ve cinsiyet dağılımı homojen olarak dağılmıştı, sternocleidomastoid kasının boyun düzleşmesi olan hastalarla normal bireyler kıyaslandığında kalınlığında, elastikiyetinde, SWV olarak çalışmamızda anlamlı fark bulunmamıştır.

Daha kaliteli sonuçlar için daha çok bireyin katıldığı çalışmalar yapılmalıdır. Bizim en çok karşılaştığımız zorluklar abdominal bölgede ki yağ tabakası ve diğer kasların transversus abdominis kasını örtmesi olmuştur. Ölçüm aldığımız hastalarda transversus abdominis kasının elastografik olarak farklı çıkması, gelecek çalışmalar için bizi heyecanlandırmıştır. Kasların birbiriyle bağlantısı fizik tedavi ve rehabilitasyon için daha hızlı ve ekonomik sonuçlar vermesi açısından yol gösterici olabilir. Spinal stabilite ve sağlık için yeni protokoller belirlenmesi uygun olacaktır.

8.SONUÇ

- Gruplar arasında IPAQ skorlarına bakıldığında anlamlı bir farklılık gözlemlenmiştir.
- Gruplar arasında SCM kalınlıklarına bakıldığında anlamlı bir farklılık bulunmamıştır.
- Sternokleidomastoideus kasının elastikiyeti değerlendirildiğinde gruplar arasında anlamlı herhangi bir fark gözlemlenmemiştir.
- Sternokleidomastoideus kasının maskaslama hızı boyun düzleşmesi olan ve olmayan hastaların yer aldığı gruplar arasında anlamlı farklılık yoktur.
- Transversus Abdominis kasının elastikiyeti değerlendirildiğinde gruplar arasında deney grubu lehine anlamlı farklılık vardır.
- Transversus Abdominis kasının makaslama hızında boyun düzleşmesi olan ve olmayan hastaların yer aldığı gruplar arasında anlamlı farklılık yoktur.

9.LİMİTASYON

1- Transversus abdominisin yerleşim itibariyle kalınlığının ve elastikiyetinin ölçümünün kolay olmaması,

2- Hastaların takibinde ve hastaların değerlendirme seanslarına katılımında yaşanan zorluklar,

3- Literatürde yaşanan eksiklik nedeniyle metod kısmında yaşanan sıkıntılar bu çalışmanın limitasyonlarındandır.

9.KAYNAKLAR

1. Kovacs F, Abraira V, Zamora J. Correlation between pain, disability, and quality of life in patients with common low back pain. *Spine*; 1976.
2. Bailey DK. The normal cervical spine in infants and children. *Radiology*. 1952 Nov;59(5):712–9.
3. Sherman KJ, Cherkin DC, Hawkes RJ, Miglioretti DL, Deyo RA. Randomized Trial of Therapeutic Massage for Chronic Neck Pain. *Clin J Pain*. 2009;25(3):233–8.
4. Jones MD. Cineradiographic Studies Of The Normal Cervical Spine. *Calif Med*. 1960 Nov;93(5):293–6.
5. Matsunaga S, Sakou T, Sunahara N, Oonishi T, Maeda S, Nakanisi K. Biomechanical analysis of buckling alignment of the cervical spine. Predictive value for subaxial spondylosis after occipitocervical fusion. *Spine (Phila Pa 1976)*. 1997 Apr;22(7):765–71.
6. Kaiser MG, Haid Regis W. J, Subach BR, Barnes B, Rodts Gerald E. J. Anterior Cervical Plating Enhances Arthrodesis after Discectomy and Fusion with Cortical Allograft. *Neurosurgery*. 2002 Feb 1;50(2):229–38.
7. Crotti FM, Carai A, Carai M, Sgaramella E, Sias W. Post-traumatic thoracic outlet syndrome (TOS). *Acta Neurochir Suppl*. 2005;92:13–5.
8. Borenstein DG, Korn S. Efficacy of a Low-Dose Regimen of Cyclobenzaprine Hydrochloride in Acute Skeletal Muscle Spasm : Results of Two Placebo-Controlled Trials; 2010.
9. Liebenson C. Rehabilitation of the spine: a practitioner’s manual. 2nd ed. Philadelphia: Lippincott Williams & Wilkins; 2007.
10. Helliwell PS, Evans PF, Wright V. The straight cervical spine: does it indicate muscle spasm? *J Bone Joint Surg Br*. 1994 Jan;76(1):103–6.
11. Gehweiler JA, Clark WM, Schaaf RE, Powers B, Miller MD. Cervical Spine

- Trauma: The Common Combined Conditions. *Radiology* [Internet]. 1979 Jan 1;130(1):77–86.
12. Kawakami M, Tamaki T, Yoshida M, Hayashi N, Ando M, Yamada H. Axial symptoms and cervical alignments after cervical anterior spinal fusion for patients with cervical myelopathy. *J Spinal Disord*. 1999 Feb;12(1):50–6.
 13. Rechtman Am, Boreadıs Borden Ag, Gershon-Cohen J. The lordotic curve of the cervical spine. *Clin Orthop*. 1961;20:208–16.
 14. Onur Mr, Göya C. Ultrason Elastografi: Abdominal Uygulamalar. *Turkiye Klin J Radiol-Special Top*. 2013;6(3):59–69.
 15. Eby SF, Song P, Chen S, Chen Q, Greenleaf JF, An K-N. Validation of shear wave elastography in skeletal muscle. *J Biomech*. 2013 Sep;46(14):2381–7.
 16. Drakonaki EE, Allen GM, Wilson DJ. Ultrasound elastography for musculoskeletal applications. *Br J Radiol*. 2012 Nov;85(1019):1435–45.
 17. Teyhen DS, Miltenberger CE, Deiters HM, Del Toro YM, Pulliam JN, Childs JD, et al. The use of ultrasound imaging of the abdominal drawing-in maneuver in subjects with low back pain. *J Orthop Sports Phys Ther*. 2005 Jun;35(6):346–55.
 18. Hodges PW, Richardson CA. Altered trunk muscle recruitment in people with low back pain with upper limb movement at different speeds. *Arch Phys Med Rehabil*. 1999 Sep;80(9):1005–12.
 19. Hodges PW, Richardson CA. Delayed postural contraction of transversus abdominis in low back pain associated with movement of the lower limb. *J Spinal Disord*. 1998 Feb;11(1):46–56.
 20. Hungerford B, Gilleard W, Hodges P. Evidence of altered lumbopelvic muscle recruitment in the presence of sacroiliac joint pain. *Spine (Phila Pa 1976)*. 2003 Jul;28(14):1593–1600.
 21. Fortner MO, Oakley PA, Harrison DE. Non-surgical improvement of cervical

- lordosis is possible in advanced spinal osteoarthritis: a CBP(®) case report. *J Phys Ther Sci* [Internet]. 2018 Jan 27;30(1):108–12.
22. Kapandji. *Physiology of the Joints*. 5th ed. Churchill Livingstone; 1987.
 23. Waldman. *Physical diagnosis of pain: An atlas of signs and symptoms*. Philadelphia: Elsevier Saunders; 2006.
 24. Nakano. Cervical Pain. In: Kelley W, editor. *Kelley's Textbook of Rheumatology*. 6th ed. W. B. Saunders; 2001. p. 457–74.
 25. Magee D. *Orthopedic Physical Assessment*. 3rd ed. Saunders WB, editor. 1997. 101-147 p.
 26. Koldaş Ş, Evcik D. Fonksiyonel boyun ağrıları. *Turkiye Klin J Phys Med Rehabil Spec Top*. 2009;(2):16–23.
 27. Neumann D. *Kinesiology of the Musculoskeletal System: Foundations for Physical Rehabilitation*. 1st ed. Mosby; 2002. 249-381 p.
 28. Eliot D. *Functional anatomy of the cervical spine*. Mc Graw-Hill; 2000. 3-25 p.
 29. Morris J. *Oxford Textbook of Functional Anatomy: Head and Neck*. 2nd ed. New York: Oxford University Pres; 2005. 55-61 p.
 30. Rowe L, Yochum T. *Essentials of skeletal radiology*. Vol 1. Baltimore: Williams & Wilkins; 1987.
 31. Teresi LM, Lufkin RB, Reicher MA, Moffit BJ, Vinuela F V, Wilson GM, et al. Asymptomatic degenerative disk disease and spondylosis of the cervical spine: MR imaging. *Radiology*. 1987 Jul;164(1):83–8.
 32. Higginson G. *Clinical Standards Advisory Group. Qual Heal Care*. 1994 Jun;3(Suppl):12–5.
 33. *Acute low back problems in adults: assessment and treatment*. Agency for Health Care Policy and Research. *Clin Pract Guidel Quick Ref Guide Clin*.

- 1994 Dec;(14): 1-25.
34. McKenzie R. *The Cervical and Thoracic Spine: Mechanical Diagnosis and Therapy*. 2nd ed. Orthopedic Physical Therapy Products; 2006.
 35. Makela M, Heliovaara M, Sievers K, Impivaara O, Knekt P, Aromaa A. Prevalence, determinants, and consequences of chronic neck pain in Finland. *Am J Epidemiol*. 1991 Dec;134(11):1356–67.
 36. Cote P, Cassidy JD, Carroll L. The Saskatchewan Health and Back Pain Survey. The prevalence of neck pain and related disability in Saskatchewan adults. *Spine (Phila Pa 1976)*. 1998 Aug;23(15):1689–98.
 37. Picavet HSJ, Schouten JSAG. Musculoskeletal pain in the Netherlands: prevalences, consequences and risk groups, the DMC(3)-study. *Pain*. 2003 Mar;102(1–2):167–78.
 38. Kjellman G, Oberg B, Hensing G, Alexanderson K. A 12-year follow-up of subjects initially sicklisted with neck/shoulder or low back diagnoses. *Physiother Res Int*. 2001;6(1):52–63.
 39. Taskaynatan MA. Boyun ağrısı nedenleri ve muayenesi. In: Beyazova, editor. *Fiziksel Tıp ve Rehabilitasyon*. Güneş Tıp Kitabevi; 2011. p. 1981–94.
 40. Cote P, Cassidy JD, Carroll L. The treatment of neck and low back pain: who seeks care? who goes where? *Med Care*. 2001 Sep;39(9):956–67.
 41. Wolsko PM, Eisenberg DM, Davis RB, Kessler R, Phillips RS. Patterns and perceptions of care for treatment of back and neck pain: results of a national survey. *Spine (Phila Pa 1976)*. 2003 Feb;28(3):292–7; discussion 298.
 42. Lock C, Allgar V, Jones K, Marples G, Chandler C, Dawson P. Prevalence of back, neck and shoulder problems in the inner city: implications for the provision of physiotherapy services in primary healthcare. *Physiother Res Int*. 1999;4(3):161–9.

43. Hirai T, Yoshii T, Sakai K, Inose H, Yamada T, Kato T, et al. Long-term results of a prospective study of anterior decompression with fusion and posterior decompression with laminoplasty for treatment of cervical spondylotic myelopathy. *J Orthop Sci*. 2018 Jan;23(1):32–8.
44. Boyle JJW, Milne N, Singer KP. Influence of age on cervicothoracic spinal curvature: an ex vivo radiographic survey. *Clin Biomech (Bristol, Avon)*. 2002 Jun;17(5):361–7.
45. Takeshima T, Omokawa S, Takaoka T, Araki M, Ueda Y, Takakura Y. Sagittal alignment of cervical flexion and extension: lateral radiographic analysis. *Spine (Phila Pa 1976)*. 2002 Aug;27(15):E348-55.
46. Srinivasalu S, Modi HN, SMehta S, Suh S-W, Chen T, Murun T. Cobb Angle Measurement of Scoliosis Using Computer Measurement of Digitally Acquired Radiographs-Intraobserver and Interobserver Variability. *Asian Spine J*. 2008 Dec 31;2(2):90–3.
47. Stagnara P, De Mauroy JC, Dran G, Gonon GP, Costanzo G, Dimnet J, et al. Reciprocal angulation of vertebral bodies in a sagittal plane: approach to references for the evaluation of kyphosis and lordosis. *Spine (Phila Pa 1976)*. 1982;7(4):335–42.
48. Harrison DD, Cailliet R, Janik TJ, Troyanovich SJ, Harrison DE, Holland B. Elliptical modeling of the sagittal lumbar lordosis and segmental rotation angles as a method to discriminate between normal and low back pain subjects. *J Spinal Disord*. 1998 Oct;11(5):430–9.
49. Kumagai G, Ono A, Numasawa T, Wada K, Inoue R, Iwasaki H, et al. Association between roentgenographic findings of the cervical spine and neck symptoms in a Japanese community population. *J Orthop Sci [Internet]*. 2014 Feb 26;19(3):390–7.
50. Jackson R. The Classic: The Cervical Syndrome. *Clin Orthop Relat Res*. 2010 Jul 23;468(7):1739–45.

51. Nojiri K, Matsumoto M, Chiba K, Maruiwa H, Nakamura M, Nishizawa T, et al. Relationship between alignment of upper and lower cervical spine in asymptomatic individuals. *J Neurosurg*. 2003 Jul;99(1 Suppl):80–3.
52. Ishihara A. [Roentgenographic studies on the normal pattern of the cervical curvature]. *Nihon Seikeigeka Gakkai Zasshi*. 1968 Nov;42(11):1033–44.
53. Guo Q, Ni B, Yang J, Liu K, Sun Z, Zhou F, et al. Relation between alignments of upper and subaxial cervical spine: a radiological study. *Arch Orthop Trauma Surg*. 2011 Jun;131(6):857–62.
54. McGREGGER M. The significance of certain measurements of the skull in the diagnosis of basilar impression. *Br J Radiol*. 1948 Apr;21(244):171–81.
55. Harrison DD, Janik TJ, Troyanovich SJ, Holland B. Comparisons of lordotic cervical spine curvatures to a theoretical ideal model of the static sagittal cervical spine. *Spine (Phila Pa 1976)*. 1996 Mar;21(6):667–75.
56. McAviney J, Schulz D, Bock R, Harrison DE, Holland B. Determining the Relationship Between Cervical Lordosis and Neck Complaints. *J Manipulative Physiol Ther [Internet]*. 2005;28(3):187–93.
57. Harrison DE, Harrison DD, Cailliet R, Troyanovich SJ, Janik TJ, Holland B. Cobb method or Harrison posterior tangent method: which to choose for lateral cervical radiographic analysis. *Spine (Phila Pa 1976)*. 2000 Aug;25(16):2072–8.
58. Coşkun M. Boyun Ağrısı ve Tedavisi. *Türkiye Klin J Surg Med Sci*. 2006;(2):43–7.
59. Ataman F, Hepgüler S. Boyun ağrıları. In: H O, E D, N D, editors. *Tıbbi rehabilitasyon*. İstanbul: Nobel Tıp Kitabevleri; 2004. p. 1081–114.
60. Taşkiran Ö, N. B. Servikal Omurganın Hastalıkları. In: Arasıl T, editor. *Fiziksel Tıp ve Rehabilitasyon*. Güneş Tıp Kitabevleri; 2004. p. 631–52.

61. Schnitzer TJ. Update on guidelines for the treatment of chronic musculoskeletal pain. *Clin Rheumatol*. 2006;25 Suppl 1:S22-9.
62. Akarırmak Ü. Bel Ağrılarında Konservatif Tedavi. *Clin Med Ağrısı Özel Sayısı*. 2007;(1):40-6.
63. Schug SA. The role of tramadol in current treatment strategies for musculoskeletal pain. *Ther Clin Risk Manag* [Internet]. 2007 Oct;3(5):717-23.
64. Öztürk C, Akşit R. Tedavide sıcak ve soğuk. In: H O, E D, N. D, editors. *Tıbbi rehabilitasyon*. Nobel Tıp. İstanbul; 2004. p. 333-54.
65. Sarı H. Masaj. In: H O, E D, N. D, editors. *Tıbbi rehabilitasyon*. İstanbul: Nobel Tıp kitabevleri; 2004. p. 375-82.
66. Mealy K, Brennan H, Fenelon GC. Early mobilization of acute whiplash injuries. *Br Med J (Clin Res Ed)*. 1986 Mar;292(6521):656-7.
67. Dursun H, Özgül A. Tedavi edici egzersizler. In: H O, E D, N. D, editors. *Tıbbi rehabilitasyon*. Nobel Tıp. İstanbul; 2004. p. 191-526.
68. Falla D, Rainoldi A, Merletti R, Jull G. Myoelectric manifestations of sternocleidomastoid and anterior scalene muscle fatigue in chronic neck pain patients. *Clin Neurophysiol*. 2003 Mar;114(3):488-95.
69. Falla D, Jull G, Edwards S, Koh K, Rainoldi A. Neuromuscular efficiency of the sternocleidomastoid and anterior scalene muscles in patients with chronic neck pain. *Disabil Rehabil*. 2004 Jun;26(12):712-7.
70. Olson LE, Millar AL, Dunker J, Hicks J, Glanz D. Reliability of a clinical test for deep cervical flexor endurance. *J Manipulative Physiol Ther*. 2006 Feb;29(2):134-8.
71. Peker Ö. Fizik Tedavi Rehabilitasyon Yöntemleri. In: Y G-K, editor. *Boyun ağrısı*. Ankara: Güneş Kitabevi; 2002. p. 119-34.
72. Hirayama K, Akagi R, Takahashi H. Reliability of ultrasound elastography for

- the quantification of transversus abdominis elasticity. *Acta Radiol Short Reports* [Internet]. 2015;4(9).
73. Yakut ZI, Turan A, Teber MA. Kas-İskelet Sistem Uygulamalarında Ultrason Elastografi Ultrasound Elastography for Musculoskeletal Applications. *Selçuk Tıp Derg.* 2014;30(2):88–92.
 74. Bercoff J, Tanter M, Fink M. Supersonic shear imaging: a new technique for soft tissue elasticity mapping. *IEEE Trans Ultrason Ferroelectr Freq Control.* 2004 Apr;51(4):396–409.
 75. Li Y, Snedeker JG. Elastography: modality-specific approaches, clinical applications, and research horizons. *Skeletal Radiol.* 2011 Apr;40(4):389–97.
 76. Hagstromer M, Oja P, Sjostrom M. The International Physical Activity Questionnaire (IPAQ): a study of concurrent and construct validity. *Public Health Nutr.* 2006 Sep;9(6):755–62.
 77. Vernon H, Mior S. The Neck Disability Index: a study of reliability and validity. *J Manipulative Physiol Ther.* 1991 Sep;14(7):409–15.
 78. Wheeler AH, Goolkasian P, Baird AC, Darden BV 2nd. Development of the Neck Pain and Disability Scale. Item analysis, face, and criterion-related validity. *Spine (Phila Pa 1976).* 1999 Jul;24(13):1290–4.
 79. Bicer A, Yazici A, Camdeviren H, Erdogan C. Assessment of pain and disability in patients with chronic neck pain: reliability and construct validity of the Turkish version of the neck pain and disability scale. *Disabil Rehabil.* 2004 Aug;26(16):959–62.
 80. Price DD, McGrath PA, Rafii A, Buckingham B. The validation of visual analogue scales as ratio scale measures for chronic and experimental pain. *Pain.* 1983 Sep;17(1):45–56.
 81. Onur MR, Göya C. Ultrason Elastografi: Abdominal Uygulamalar. *Turkiye Klin J Radiol-Special Top.* 2013;6(3):59–69.

82. Drakonaki EE, Allen GM. Magnetic resonance imaging, ultrasound and real-time ultrasound elastography of the thigh muscles in congenital muscle dystrophy. *Skeletal Radiol.* 2010 Apr;39(4):391–6.
83. Botar-Jid C, Damian L, Dudea SM, Vasilescu D, Rednic S, Badea R. The contribution of ultrasonography and sonoelastography in assessment of myositis. *Med Ultrason.* 2010 Jun;12(2):120–6.
84. Detorakis ET, Drakonaki EE, Tsilimbaris MK, Pallikaris IG, Giarmenitis S. Real-time ultrasound elastographic imaging of ocular and periocular tissues: a feasibility study. *Ophthalmic surgery, lasers imaging Off J Int Soc Imaging Eye.* 2010;41(1):135–41.
85. Arijji Y, Katsumata A, Hiraiwa Y, Izumi M, Iida Y, Goto M, et al. Use of sonographic elastography of the masseter muscles for optimizing massage pressure: a preliminary study. *J Oral Rehabil.* 2009 Sep;36(9):627–35.
86. Sikdar S, Shah JP, Gebreab T, Yen R-H, Gilliams E, Danoff J, et al. Novel applications of ultrasound technology to visualize and characterize myofascial trigger points and surrounding soft tissue. *Arch Phys Med Rehabil.* 2009 Nov;90(11):1829–38.
87. Vasilescu D, Vasilescu D, Dudea S, Botar-Jid C, Sfrangeu S, Cosma D. Sonoelastography contribution in cerebral palsy spasticity treatment assessment, preliminary report: a systematic review of the literature apropos of seven patients. *Med Ultrason.* 2010 Dec;12(4):306–10.
88. Schreiber V, Smekal V, De Zordo T, Fink C, Feuchtner G, Klauser A. Real-Time Sonoelastography in Rotator Cuff Imaging and Comparison to Magnetic Resonance Imaging as Gold Standard. 2009.
89. Silvestri E, Garlaschi G, Bartolini B, Minetti G, Schettini D, D’Auria MC, et

- al. Sonoelastography can help in the localization of soft tissue damage in polymyalgia rheumatica (PMR). Vol. 25, *Clinical and experimental rheumatology*. Italy; 2007. p. 796.
90. Iagnocco A, Kaloudi O, Perella C, Bandinelli F, Riccieri V, Vasile M, et al. Ultrasound elastography assessment of skin involvement in systemic sclerosis: lights and shadows. *J Rheumatol*. 2010 Aug;37(8):1688–91.
 91. Sconfienza LM, Silvestri E, Bartolini B, Garlaschi G, Cimmino MA. Sonoelastography may help in the differential diagnosis between rheumatoid nodules and tophi. *Clinical and experimental rheumatology*. Italy; 2010. p. 144–5.
 92. Lalitha P, Reddy MCB, Reddy KJ. Musculoskeletal applications of elastography: a pictorial essay of our initial experience. *Korean J Radiol* [Internet]. 2011/04/25. 2011;12(3):365–75.
 93. Bhatia KSS, Rasalkar DD, Lee Y-P, Wong K-T, King AD, Yuen Y-H, et al. Real-time qualitative ultrasound elastography of miscellaneous non-nodal neck masses: applications and limitations. *Ultrasound Med Biol*. 2010 Oct;36(10):1644–52.
 94. Turan A, Tufan A, Mercan R, Teber MA, Tezcan ME, Bitik B, et al. Real-time sonoelastography of Achilles tendon in patients with ankylosing spondylitis. *Skeletal Radiol*. 2013 Aug;42(8):1113–8.
 95. Drakonaki EE, Allen GM, Wilson DJ. Real-time ultrasound elastography of the normal Achilles tendon: reproducibility and pattern description. *Clin Radiol*. 2009 Dec;64(12):1196–202.
 96. Klauser AS, Faschingbauer R, Jaschke WR. Is sonoelastography of value in assessing tendons? *Semin Musculoskelet Radiol*. 2010 Sep;14(3):323–33.
 97. De Zordo T, Chhem R, Smekal V, Feuchtner G, Reindl M, Fink C, et al. Real-time sonoelastography: findings in patients with symptomatic achilles tendons and comparison to healthy volunteers. *Ultraschall Med*. 2010 Aug;31(4):394–400.

98. Tan S, Kudas S, Ozcan AS, Ipek A, Karaoglanoglu M, Arslan H, et al. Real-time sonoelastography of the Achilles tendon: pattern description in healthy subjects and patients with surgically repaired complete ruptures. *Skeletal Radiol.* 2012 Sep;41(9):1067–72.
99. Sconfienza LM, Silvestri E, Cimmino MA. Sonoelastography in the evaluation of painful Achilles tendon in amateur athletes. *Clin Exp Rheumatol.* 2010;28(3):373–8.
100. Hirayama K, Akagi R, Moniwa Y, Okada J, Takahashi H. Transversus Abdominis Elasticity During Various Exercises: a Shear Wave Ultrasound Elastography Study. *Int J Sports Phys Ther [Internet].* 2017;12(4):601–6.
101. Panjabi MM. The stabilizing system of the spine. Part I. Function, dysfunction, adaptation, and enhancement. *J Spinal Disord.* 1992 Dec;5(4):383–9.
102. Vasavada AN, Li S, Delp SL. Influence of muscle morphometry and moment arms on the moment-generating capacity of human neck muscles. *Spine (Phila Pa 1976).* 1998 Feb;23(4):412–22.
103. Jordan A, Mehlsen J, Bulow PM, Ostergaard K, Danneskiold-Samsøe B. Maximal isometric strength of the cervical musculature in 100 healthy volunteers. *Spine (Phila Pa 1976).* 1999 Jul;24(13):1343–8.
104. McIntosh AS, McCrory P. Preventing head and neck injury. *Br J Sports Med [Internet].* 2005 Jun;39(6):314–8.
105. Lystad RP, Pollard H, Graham PL. Epidemiology of injuries in competition taekwondo: a meta-analysis of observational studies. *J Sci Med Sport.* 2009 Nov;12(6):614–21.
106. Sikic M, Mikočka-Walus AA, Gabbe BJ, McDermott FT, Cameron PA. Bicycling injuries and mortality in Victoria, 2001-2006. *Med J Aust.* 2009 Apr;190(7):353–6.
107. Freitag A, Kirkwood G, Scharer S, Ofori-Asenso R, Pollock AM. Systematic review of rugby injuries in children and adolescents under 21 years. *Br J*

Sports Med. 2015 Apr;49(8):511–9.

108. Sharma VK, Rango J, Connaughton AJ, Lombardo DJ, Sabesan VJ. The Current State of Head and Neck Injuries in Extreme Sports. *Orthop J Sport Med.* 2015 Jan 8;3(1).
109. Danna-Dos-Santos A, Degani AM, Latash ML. Anticipatory control of head posture. *Clin Neurophysiol [Internet].* 2007/06/19. 2007 Aug;118(8):1802–14.
110. Eckner JT, Oh YK, Joshi MS, Richardson JK, Ashton-Miller JA. Effect of neck muscle strength and anticipatory cervical muscle activation on the kinematic response of the head to impulsive loads. *Am J Sports Med.* 2014 Mar;42(3):566–76.
111. Bauer JA, Thomas TS, Cauraugh JH, Kaminski TW, Hass CJ. Impact forces and neck muscle activity in heading by collegiate female soccer players. *J Sports Sci.* 2001 Mar;19(3):171–9.
112. Lo Martire R, Gladh K, Westman A, Lindholm P, Nilsson J, Ang BO. Neck muscle activity in skydivers during parachute opening shock. *Scand J Med Sci Sports.* 2016 Mar;26(3):307–16.
113. Haskins IN, Prabhu AS, Jensen KK, Tastaldi L, Krpata DM, Perez AJ, et al. Effect of transversus abdominis release on core stability: Short-term results from a single institution. 2018. *Surgery.*
114. Taş S., Taş S., Karanfil Y., Ünlüer N.Ö., Babayeva N., Erden Z., et al., "Neck Muscle Stiffness in Participants With and Without Chronic Neck Pain: A Shear-Wave Elastography Study", *Journal Of Manipulative And Physiological Therapeutics*, vol.41, pp.580-588, 2018

10.EKLER

EK1: UYGULANAN DEĞERLENDİRMELER

Boyun değerlendirme formu		Tarih:
Hastane :		
Hasta Adı soyadı :	Yaş :	Boy / Vücut ağırlığı:
Cinsiyet: K / E		
Ultrasound elastografi ile ölçüm yapan hekim:		
Tel:	Protokol no:	
Adres:		
Kırık: Kanser :	Enfeksiyon :	Tortikolis :
Geçmiş ameliyatlar:	Baş dönmesi : diğer :	
Mevcut şikayetleri :		
Bel ağrısı var mı ?		
Diğer:		
Hangi tedavileri gördünüz? İlaçlar / manuplasyon / fizyoterapi / sıcak-soğuk uygulama		
Gördüyse kaç gün?		
Not:		

VAS skoru – ağrınızı 0 (yok) – 10 (dayanılmaz) olarak puanlayınız.
İstirahatte Ağrı: _____
Hareketle Ağrı _____
Gece Ağrı _____
Ağrının yeri?..... _____
Boyun ağrınız ne zamandır var? _____
Dominant ekstremita _____
X ray değerlendirilmesi ne zaman yapıldı? _____
X-ray değerlendirme sonuçları ? _____
Fizyoterapi programında fizyoterapist tarafından egzersiz yaptırıldı mı yoksa ev programı mı verildi ? _____
IPAQ SCORE: _____

Uluslararası Fiziksel Aktivite Anketi (Kısa)

International Physical Activity Questionnaire (Short)

Hastanın Adı Soyadı: _____ Tarih: ____/____/____

İnsanların günlük yaşayış içinde yaptıkları fiziksel aktiviteler hakkında bilgi edinmek istiyoruz. Aşağıda son 7 gün içinde fiziksel olarak harcanan zaman hakkında sorular bulunmaktadır. Lütfen, kendinizi çok hareketli bir kişi olarak görmesiniz bile her soruyu cevaplayın. Ev ve bahçe işlerinizi, işyerinde yaptığınız aktiviteleri, bir yerden bir yere gitmek için yaptıklarınızı, boş zamanlarınızda yaptığımız egzersiz veya spor gibi aktiviteleri düşünün. Son 7 gün içinde 10 dakika veya üstünde süren, nefesinizi hızlandıran, kuvvet gerektiren tüm yoğun faaliyetleri göz önünde bulundurun.

1 Son bir hafta içinde kaç gün ağır kaldırma, kazma, aerobik, basketbol, futbol veya hızlı bisiklet çevirme gibi şiddetli bedensel güç gerektiren faaliyetlerden yaptınız?

Şiddetli fiziksel aktivite yapmadım. (3. Soruya Geçiniz →) Haftada ____ gün

2 Bu günlerin birinde şiddetli fiziksel aktivite yaparak genellikle ne kadar zaman harcadınız?

Bilmiyorum/Emin değilim Günde ____ dakika Günde ____ saat

Geçen bir hafta içinde yaptığınız orta dereceli fiziksel aktiviteleri düşünün. Bunlar 10 dakika veya daha uzun süren, orta derece fiziksel güç gerektiren ve normalden biraz sık nefes almaya neden olan aktivitelerdir.

3 Son bir hafta içinde kaç gün hafif yük taşıma, normal hızda bisiklet çevirme, halk oyunları, dans, bowling veya tenis gibi orta dereceli bedensel güç gerektiren faaliyetlerden yaptınız? (Yürüme hariç.)

Orta dereceli fiziksel aktivite yapmadım. (5. Soruya Geçiniz →) Haftada ____ gün

4 Bu günlerin birinde orta dereceli fiziksel aktivite yaparak genellikle ne kadar zaman harcadınız?

Bilmiyorum/Emin değilim Günde ____ dakika Günde ____ saat

Geçen bir hafta içinde yürüyerek geçirdiğiniz zamanı düşünün. Bu; işyerinde, evde, bir yerden bir yere ulaşım amacıyla veya sadece dinlenme, spor, egzersiz veya hobi amacıyla yaptığımız yürüyüş olabilir.

5 Geçen 7 gün içerisinde, bir seferde en az 10 dakika yürüdüğünüz gün sayısı kaçtır?

Yürümedim. (7. Soruya Geçiniz →) Haftada ____ gün

6 Bu günlerden birinde yürüyerek genellikle ne kadar zaman geçirdiniz?

Bilmiyorum/Emin değilim Günde ____ dakika Günde ____ saat

Son soru, son bir hafta içinde oturarak geçirdiğiniz zamanlarla ilgilidir. İşte, evde, çalışırken ya da dinlenirken geçirdiğiniz zamanlar dahildir. Bu masanızda, arkadaşınızı ziyaret ederken, okurken, otururken veya yatarak televizyon seyrettiğinizde oturarak geçirdiğiniz zamanları kapsamaktadır.

7 Son bir hafta içinde günde oturarak ne kadar zaman harcadınız?

Bilmiyorum/Emin değilim Günde ____ dakika Günde ____ saat

Michael Booth RDES: June 2000



www.ftonline.com

BOYUN AĞRISI VE DİZABİLİTE SKORU

Ad-soyad:

Tarih:

Protokol:

Aşağıda, ağrınızın sizin yaşamınızı ne kadar etkilediğini ölçmek için hazırlanmış çizelgelere, size uygun olan aralığı işaretleyiniz.

PUAN

1. Bugün ağrınız ne kadar kötü?
0.....1.....2.....3.....4.....5
2. Ağrınız genel olarak ne kadar kötü?
0.....1.....2.....3.....4.....5
3. Ağrınız en kötü halinde ne kadar şiddette?
0.....1.....2.....3.....4.....5
4. Ağrınız uykunuza engel oluyor mu?
0.....1.....2.....3.....4.....5
5. Ağrınız ayakta dururken ne kadar kötü?
0.....1.....2.....3.....4.....5
6. Ağrınız yürürken ne kadar kötü?
0.....1.....2.....3.....4.....5
7. Ağrınız sizi araba sürerken rahatsız ediyor mu?
0.....1.....2.....3.....4.....5
8. Ağrınız sosyal faaliyetlerinize engel oluyor mu?
0.....1.....2.....3.....4.....5
9. Ağrınız eğlence (hobi), spor türünden faaliyetlerinize engel oluyor mu?
0.....1.....2.....3.....4.....5
10. Ağrınız mesleki yaşantınızı etkiliyor mu?
0.....1.....2.....3.....4.....5
11. Ağrınız kişisel bakım faaliyetlerinize (yemek yeme, giyinme, banyo)engel oluyor mu?
0.....1.....2.....3.....4.....5
12. Ağrınız kişisel ilişkilerinizi (aile içi, arkadaş, cinsel vb) etkiliyor mu?
0.....1.....2.....3.....4.....5
13. Ağrınız geleceğe ve hayata genel bakışınızı (depresyon, ümitsizlik) ne oranda değiştirdi?
0.....1.....2.....3.....4.....5
14. Ağrınız duygu ve heyecanlarınızı etkiliyor mu?
0.....1.....2.....3.....4.....5

PUAN

15. Ağrınız düşünce veya konsantrasyonunuzu etkiliyor mu?
0.....1.....2.....3.....4.....5
16. Boynunuzda sertlik ne oranda?
0.....1.....2.....3.....4.....5
17. Boynunuzu çevirirken ne kadar zorlanıyorsunuz?
0.....1.....2.....3.....4.....5
18. Yukarı ve aşağı bakarken ne kadar zorlanıyorsunuz?
0.....1.....2.....3.....4.....5
19. Baş seviyesinin üzerindeki işleri yapmakta ne kadar zorlanıyorsunuz?
0.....1.....2.....3.....4.....5
20. Ağrı kesiciler size ne kadar yardımcı oluyor?
0.....1.....2.....3.....4.....5

VİZUEL ANALOG SKALA (VAS)

Adınız Soyadınız: _____ Tarih: _____

Ağrı şiddetinizi aşağıdaki ölçek üzerinde işaretleyin.



11.ETİK KURULU ONAYI



T.C.
İSTANBUL MEDİPOL ÜNİVERSİTESİ
Girişimsel Olmayan Klinik Araştırmalar Etik Kurulu Başkanlığı

E-İmzalıdır

Sayı : 10840098-604.01.01-E.10301
Konu : Etik Kurulu Kararı

29/03/2018

Sayın Mustafa GÜLCAN

Üniversitemiz Girişimsel Olmayan Klinik Araştırmalar Etik Kuruluna yapmış olduğunuz “Boyun Düzleşmesi Olan Boyun Ağrılı Hastalarda Sternokleidomastoid Kasıyla Transvers Abdominis Kasının Ultrason Elastografi ile İlişkisinin Değerlendirilmesi” isimli başvurunuz incelenmiş olup etik kurulu kararı ekte sunulmuştur.

Bilgilerinize rica ederim.

Prof. Dr. Hanefi ÖZBEK
Girişimsel Olmayan Klinik Araştırmalar
Etik Kurulu Başkanı

Ek:
-Karar Formu (2 sayfa)

Bu belge 5070 sayılı e-İmza Kanununa göre Prof. Dr. Hanefi ÖZBEK tarafından 29.03.2018 tarihinde e-imzalanmıştır. Evrağınızı <https://ebys.medipol.edu.tr/e-imza> linkinden 60CEA2B9XF kodu ile doğrulayabilirsiniz.

İstanbul Medipol Üniversitesi

Kavacak Mah. Ekinçiler Cad.No:19 Kavacak Kavşağı 34810
Beykoz/İSTANBUL

Tel: 444 85 44
İnternet: www.medipol.edu.tr
Ayrıntılı Bilgi İçin : bilgi@medipol.edu.tr

İSTANBUL MEDİPOL ÜNİVERSİTESİ
GİRİŞİMSEL OLMAYAN KLİNİK ARAŞTIRMALAR
ETİK KURULU KARAR FORMU

BAŞVURU BİLGİLERİ	ARAŞTIRMANIN AÇIK ADI	Boyun Düzleşmesi Olan Boyun Ağrılı Hastalarda Sternokleidomastoid Kasıyla Transvers Abdominis Kasının Ultrason Elastografi ile İlişkinin Değerlendirilmesi			
	KOORDİNATÖR/SORUMLU ARAŞTIRMACI UNVANI/ADI/SOYADI	Mustafa GÜLCAN			
	KOORDİNATÖR/SORUMLU ARAŞTIRMACININ UZMANLIK ALANI	Fizyoterapist			
	KOORDİNATÖR/SORUMLU ARAŞTIRMACININ BULUNDUĞU MERKEZ	İstanbul			
	DESTEKLEYİCİ	-			
	ARAŞTIRMAYA KATILAN MERKEZLER	TEK MERKEZ <input type="checkbox"/>	ÇOK MERKEZLİ <input checked="" type="checkbox"/>	ULUSAL <input checked="" type="checkbox"/>	ULUSLARARASI <input type="checkbox"/>

İSTANBUL MEDİPOL ÜNİVERSİTESİ
İLİŞİMSEL OLMAYAN KLİNİK ARAŞTIRMALAR
ETİK KURULU KARAR FORMU

Değerlendirilen Belgeler	Belge Adı	Tarihi	Versiyon Numarası	Dili		
	ARAŞTIRMA PROTOKOLÜ/PLANI	05/03/2018		Türkçe <input checked="" type="checkbox"/>	İngilizce <input type="checkbox"/>	Diğer <input type="checkbox"/>
	BİLGİLENDİRİLMİŞ GÖNÜLLÜ OLUR FORMU	05/03/2018		Türkçe <input checked="" type="checkbox"/>	İngilizce <input type="checkbox"/>	Diğer <input type="checkbox"/>
Karar Bilgileri	Karar No: 231		Tarih: 28/03/2018			
	Yukarıda bilgileri verilen Girişimsel Olmayan Klinik Araştırmalar Etik Kurulu başvuru dosyası ile ilgili belgeler araştırmanın gerekçe, amaç, yaklaşım ve yöntemleri dikkate alınarak incelenmiş ve araştırmanın etik ve bilimsel yönden uygun olduğuna "oybirliği" ile karar verilmiştir.					

İSTANBUL MEDİPOL ÜNİVERSİTESİ GİRİŞİMSEL OLMAYAN KLİNİK ARAŞTIRMALAR ETİK KURULU	
BAŞKANIN UNVANI / ADI / SOYADI	Prof. Dr. Hanefi ÖZBEK

Unvanı/Adı/Soyadı	Uzmanlık Alanı	Kurumu	Cinsiyet		Araştırma ile İlişki		Katılım *		İmza
Prof. Dr. Şeref DEMİRAYAK	Eczacılık	İstanbul Medipol Üniversitesi	E <input checked="" type="checkbox"/>	K <input type="checkbox"/>	E <input type="checkbox"/>	H <input checked="" type="checkbox"/>	E <input checked="" type="checkbox"/>	H <input type="checkbox"/>	
Prof. Dr. Hanefi ÖZBEK	Farmakoloji	İstanbul Medipol Üniversitesi	E <input checked="" type="checkbox"/>	K <input type="checkbox"/>	E <input type="checkbox"/>	H <input checked="" type="checkbox"/>	E <input checked="" type="checkbox"/>	H <input type="checkbox"/>	
Dr. Öğr. Üyesi Sibel DOĞAN	Psiko-onkoloji	İstanbul Medipol Üniversitesi	E <input type="checkbox"/>	K <input checked="" type="checkbox"/>	E <input type="checkbox"/>	H <input checked="" type="checkbox"/>	E <input checked="" type="checkbox"/>	H <input type="checkbox"/>	
Dr. Öğr. Üyesi Devrim TARAKCI	Ergoterapi	İstanbul Medipol Üniversitesi	E <input checked="" type="checkbox"/>	K <input type="checkbox"/>	E <input type="checkbox"/>	H <input checked="" type="checkbox"/>	E <input checked="" type="checkbox"/>	H <input type="checkbox"/>	
Dr. Öğr. Üyesi İlknur KESKİN	Histoloji ve Embriyoloji	İstanbul Medipol Üniversitesi	E <input type="checkbox"/>	K <input checked="" type="checkbox"/>	E <input type="checkbox"/>	H <input checked="" type="checkbox"/>	E <input checked="" type="checkbox"/>	H <input type="checkbox"/>	
Dr. Öğr. Üyesi Mehmet Hikmet ÜÇİŞİK	Biyoteknoloji	İstanbul Medipol Üniversitesi	E <input checked="" type="checkbox"/>	K <input type="checkbox"/>	E <input type="checkbox"/>	H <input checked="" type="checkbox"/>	E <input checked="" type="checkbox"/>	H <input type="checkbox"/>	

* :Toplantıda Bulunma

12.ÖZGEÇMİŞ

Kişisel Bilgiler

Adı	Mustafa	Soyadı	GÜLCAN
Doğum Yeri	Şişli	Doğum Tarihi	22.05.1992
Uyruğu	Türk	TC Kimlik No	26453642710
E-mail	mustafagulcan@icloud.com	Tel	05302815196

Eğitim Düzeyi

	Mezun Olduğu Kurumun Adı	Mezuniyet Yılı
Doktora/Uzmanlık		
Yüksek Lisans		
Lisans	Marmara Üniversitesi	2014
Lise	Bostancı Hayrullah Kefoğlu Anadolu Lisesi	2010

İş Deneyimi

	Görevi	Kurum	Süre (Yıl - Yıl)
1.	Fizyoterapist	Hamad Medical Corporation	2018-Halen
2.	Fizyoterapist	Tepe Tıp Merkezi	2016-2018
3.	Fizyoterapist	Aktif Tıp Merkezi	2014-2016

Yabancı Dilleri	Okuduğunu Anlama*	Konuşma*	Yazma*
İngilizce	İyi	İyi	Orta

* Çok iyi, iyi, orta, zayıf olarak değerlendirin

Yabancı Dil Sınav Notu								
KPDS	YDS	IELTS	TOEFL IBT	TOEFL PBT	TOEFL CBT	FCE	CAE	CPE
			Sayısal	Eşit Ağırlık	Sözel			
ALES Puanı			90	90	72			
(Diğer) Puanı								

Bilgisayar Bilgisi

Program	Kullanma becerisi
Word	İyi
Excel	İyi
Power Point	İyi

*Çok iyi, iyi, orta, zayıf olarak değerlendirin

Başarılımış birden fazla sınav varsa, tüm sonuçlar yazılmalıdır

**KPDS: Kamu Personeli Yabancı Dil Sınavı; YDS: Yabancı Dil Bilgisi Seviye Tespit Sınavı; IELTS: International English Language Testing System; TOEFL IBT: Test of English as a Foreign Language-Internet-Based Test TOEFL PBT: Test of English as a Foreign Language-Paper-Based Test; TOEFL CBT: Test of English as a Foreign Language-Computer-Based Test; FCE: First Certificate in English; CAE: Certificate in Advanced English; CPE: Certificate of Proficiency in English