



T.C.

İSTANBUL MEDİPOL ÜNİVERSİTESİ

DİŞ HEKİMLİĞİ FAKÜLTESİ

UZMANLIK TEZİ

**ORTOGNATİK CERRAHİ HASTALARININ DEMOGRAFİK
VERİLERİNİN VE KOMPLİKASYONLARININ
DEĞERLENDİRİLMESİ**

Dt. İLKER BURGAZ

AĞIZ DİŞ VE ÇENE CERRAHİSİ ANABİLİM DALI

DANIŞMAN

Prof. Dr. İBRAHİM SİNA UÇKAN

İSTANBUL, 2017

TEZ ONAYI FORMU

Kurum: İstanbul Medipol Üniversitesi Diş Hekimliği Fakültesi

Programın Seviyesi: (x) Uzmanlık () Doktora

Anabilim Dalı: Ağız, Diş ve Çene Cerrahisi Anabilim Dalı

Tez Sahibi: İlker BURGAZ

Tez Başlığı: Ortognatik Cerrahi Hastalarının Demografik Verilerinin Ve
Komplikasyonlarının Değerlendirilmesi

Sınav Yeri: İstanbul Medipol Üniversitesi Diş Hekimliği Fakültesi / Unkapanı
Yerleşkesi

Sınav Tarihi: 09.10.2017

Saat: 14:00

Tez tarafımızdan okunmuş, kapsam ve kalite yönünden Uzmanlık Tezi olarak kabul edilmiştir.


Danışman (Unvan ve Ad)

Kurumu

İmza

Prof. Dr. İ. Sina UÇKAN

Istanbul Medipol Üniversitesi




Asıl Sınav Jüri Üyeleri (Unvan ve Adları)

İmza

Prof. Dr. İ. Sina UÇKAN

Prof. Dr. Barış Çağrı DELİLBAŞI

Doç. Dr. Cemil İŞLER



Yedek Sınav Jüri Üyeleri (Unvan ve Adları)

Yrd. Doç. Dr. Erol CANSIZ

Yrd. Doç. Dr. Gökhan GÜRLER

BEYAN

Bu tez çalışmasının kendi çalışmam olduğunu, tezin planlanmasından yazımına kadar hiçbir safhada etik dışı herhangi bir davranışta bulunmadığımı, bu tezdeki bütün bilgileri akademik ve etik kurallar çerçevesinde edindiğimi, bu tez çalışmasıyla edinilmemiş her türlü bilgi ve yoruma referans kaynak gösterdiğimi ve bu kaynakları da kaynaklar listesinde belirttiğimi, yine bu tezin çalışılması ve yazımı sırasında patent ve telif haklarını ihlal edici herhangi bir davranışta bulunmadığımı beyan ederim.

İlker BURGAZ

TEŞEKKÜR

Tez danışmanlığımı yürüten, uzmanlık sürecimde desteğini hiçbir zaman esirgemeyen, mesleki bilgi ve birikimiyle beni donatan, birçok konuda örnek aldığım hocam Prof. Dr. Sina UÇKAN'a sonsuz teşekkürlerimi sunarım.

Uzmanlık eğitimim boyunca kendilerinden çok şey öğrendiğim başta Prof. Dr. Barış Çağrı DELİLBAŞI olmak üzere Yrd. Doç. Dr. Gökhan GÜRLER ve Yrd. Doç. Dr. Serdar YILMAZ'a

Uzmanlık eğitimime başladığımdan beri her gün beraber çalıştığım, bana desteğini esirgemeyen kıdemlilerim Uzm. Dt. Emrah DİLAVER ve Uzm. Dt. İpek KAÇAR GÜLDİKEN'e

İstatistik konusunda yardımlarından dolayı Ortodonti Anabilim Dalı öğretim üyesi Prof. Dr. Hüsametdin Oktay'a,

İsimlerini tek tek saymadığım İstanbul Medipol Üniversitesi Diş Hekimliği Fakültesi, Ağız Diş ve Çene Cerrahisi Anabilim Dalı öğretim üyeleri, asistanları, hemşireleri ve personeline,

Hayatımı renklendiren ve manevi desteğini esirgemeyen eşim Merve ALTAY BURGAZ'A,

Ve son olarak, hayatım boyunca ve tüm seçimlerimde yanımda olduklarımı hissettiren, güven kaynağım anneme, babama, ablama ve tüm aileme destek ve sabrı için teşekkürlerimi sunarım.

İÇİNDEKİLER

| | |
|--|-----|
| BEYAN | i |
| TEŞEKKÜR..... | ii |
| İÇİNDEKİLER | iii |
| ŞEKİL VE TABLOLAR LİSTESİ | v |
| 1. ÖZET | 1 |
| 2. ABSTRACT..... | 2 |
| 3. GİRİŞ..... | 3 |
| 4. GENEL BİLGİLER..... | 5 |
| 4.1. Ortognatik Cerrahiden Etkilenen Anatomik Yapılar..... | 5 |
| 4.1.1. Maksilla ve çevre dokuların anatomisi..... | 6 |
| 4.2. Ortognatik Cerrahinin Tarihçesi..... | 9 |
| 4.2.1. Mandibular osteotomiler..... | 9 |
| 4.2.2. Maksiller osteotomiler..... | 10 |
| 4.3. Ameliyat Teknikleri | 10 |
| 4.3.1. Le Forte I osteotomi tekniği..... | 11 |
| 4.3.2. Bilateral sagittal split ramus osteotomi tekniği | 13 |
| 4.4. Ortognatik Cerrahi İle İlişkili Komplikasyonlar | 14 |
| 4.4.1. Kanama | 14 |
| 4.4.2. İstenmeyen kırık..... | 15 |
| 4.4.3. His değişikliği ve motor sinir hasarı..... | 15 |
| 4.4.4. Dişler veya çevre dokularda yaralanma | 17 |
| 4.4.5. Kondilin yanlış pozisyonlandırılması | 17 |
| 4.4.6. Trigeminkardiak refleks..... | 18 |
| 4.4.7. Oklüzal uyumsuzluk..... | 18 |
| 4.4.8. Nazal ve sinüs ile ilgili problemler | 18 |
| 4.4.9. Temporomandibular eklem ile ilgili problemler | 19 |
| 4.4.10. Avasküler Nekroz | 20 |
| 4.4.11. Enfeksiyon..... | 21 |
| 4.4.12. Bulantı kusma..... | 21 |
| 4.4.13. Apne | 21 |
| 4.4.14. Kemik segmentlerinin kötü iyileşmesi veya hiç iyileşme görülmemesi | 21 |

| | |
|---|----|
| 4.4.15. Nadir görülen komplikasyonlar | 22 |
| 4.5. Ortognatik Cerrahinin Zamanlamasına Göre Tipleri | 22 |
| 5. GEREÇ VE YÖNTEM | 25 |
| 5.1. İstatistiksel analiz | 27 |
| 6. BULGULAR..... | 29 |
| 7. TARTIŞMA..... | 41 |
| 8. SONUÇ VE ÖNERİLER..... | 52 |
| 9. KAYNAKLAR | 54 |
| 10. ETİK KURUL ONAYI | 61 |
| 11. ÖZGEÇMİŞ | 64 |



ŞEKİL VE TABLOLAR LİSTESİ

Şekil Listesi

| | |
|--|----|
| Şekil 1 Yüzün muayenesinde dikkat edilen başlıca alanlar | 5 |
| Şekil 2 Maksillanın beslenmesine katkıda bulunan arterlerin görünümü | 7 |
| Şekil 3 Pterygoid plakların ayrılma safhası | 12 |
| Şekil 4 Maksillanın mobilizasyonunda zorlanıldığı durumlarda ek tübere uzanan osteotomi hattı çizilmiştir | 15 |
| Şekil 5 Üstteki panoramik görüntülerde sağ maksiller sinüs içinde ve mandibula sol lingula bölgesinde yabancı cisimler görülmektedir. | 33 |
| Şekil 6 Postoperatif erken dönem de görülen minör oklüzal uyumsuzlukların tedavi şekli .. | 35 |
| Şekil 7 Septum deviasyonu olan hastaların dağılımı. | 36 |
| Şekil 8 Revizyon cerrahisi gereken hastaların endikasyonlarının dağılımı | 38 |

Tablo Listesi

| | |
|--|----|
| Tablo 1 Cerrahi zamanlamasına göre hastaların dağılımı ve yaş ortalamaları | 29 |
| Tablo 2 Cerrahi zamanlamasına göre osteotomilerin dağılımı | 29 |
| Tablo 3 Komplikasyonların cerrahi zamanlamasına göre oranları. | 29 |
| Tablo 4 Cerrahi zamanlaması ve komplikasyon görülen veya görülmeyen hastalar ile ilgili veriler..... | 30 |
| Tablo 5 İntraoperatif komplikasyonların dağılımı | 32 |
| Tablo 6 Erken dönem komplikasyonların dağılımı..... | 34 |
| Tablo 7 Geç dönem komplikasyonların dağılımı..... | 37 |
| Tablo 8 Revizyon cerrahisi gereken hastaların verileri..... | 37 |
| Tablo 9 Kemik segmentleri kötü iyileşen/iyileşmeyen hastalar hakkında veriler | 38 |
| Tablo 10 Komplikasyonların dağılımı | 39 |
| Tablo 11 His değişikliğinin bölgelere göre dağılımı..... | 39 |
| Tablo 12 Osteotomi yapılan çenelerin hastanede yatış süreleri ile ilişkisi | 40 |
| Tablo 13 Le Fort I osteotomisi yapılan çalışmalarda görülen komplikasyon oranları..... | 49 |

1. ÖZET

ORTOGNATİK CERRAHİ HASTALARININ DEMOGRAFİK VERİLERİNİN VE KOMPLİKASYONLARININ DEĞERLENDİRİLMESİ

Çene ve yüz iskeletine ait konjenital veya sonradan kazanılmış deformitelerin düzeltilmesi amacıyla ortognatik cerrahi operasyonu yapılmaktadır. Bu çalışmanın amacı, kliniğimizde ortognatik cerrahi yapılan hastaların demografik verilerini belirlemek, operasyon sırasında ve sonrasında oluşan komplikasyonları tespit etmek ve sonuçları literatür ile karşılaştırmaktır. Ayrıca komplikasyonların görülme sıklığı, oluşum mekanizması ile hangi hasta ve yaş gruplarına özel olduğu araştırıldı. Böylece gelecekte hastaların karşılaşılabilecekleri komplikasyonlar ile ilgili daha doğru bilgilendirilmesi hedeflendi. Çalışmaya 2014-2016 yılları arasında Medipol Mega Hastanesi'nde dentofasiyel deformitesi olan ve ortognatik cerrahi ile tedavi edilen 136 hasta dahil edilmiştir. Hastaların komplikasyonları intraoperatif dönem, postoperatif erken dönem ve postoperatif geç dönem olmak üzere not edilmiştir. Ayrıca yapılan cerrahiler osteotomilere göre gruplandı ve hastalar ameliyat zamanlamasına göre önce cerrahi grubu (SF), sadece cerrahi grubu (SO) ve geç cerrahi grubu (SL) olarak incelendi. Buna ek olarak ameliyat sonrası dönemdeki his değişiklikleri not edildi. Tüm komplikasyon oranı %48,5, majör komplikasyon oranı ise %33,8 olarak bulunmuştur. Bu komplikasyonların en önemli kısmını kusma (%11,96), minör oklüzal uyumsuzluk (%11,96) ve dişlerle ilgili komplikasyonlar (%9,39) oluşturmaktadır. SO grubunun yaş ortalaması SL grubunun yaş ortalamasına göre istatistiksel olarak anlamlı derecede yüksektir ($p<0.017$). Ortognatik cerrahi hastalarında görülen komplikasyonlar ile hastaların yaşları arasında pozitif yönde istatistiksel olarak anlamlı bir ilişki saptanmıştır ($r=0,184$, $p=0.038$). Operasyon sonrasında bir yıl sonra his değişikliği normale dönmeyen hastaların oranı üst çenede %4,46 iken alt çenede %20,2'dir. Alt çene operasyonuna ek olarak genioplasti yapılması his değişikliğinin oranını arttırmaktadır. Revizyon cerrahisi ve plak sökümü yapılan hastaların çoğunu kadınlar oluşturmaktadır.

Anahtar Kelimeler: İnférieur alveolar sinir hasarı, infraorbital sinir hasarı, ortognatik cerrahi, ortognatik cerrahi komplikasyonları, önce cerrahi

2. ABSTRACT

EVALUATION OF DEMOGRAPHIC DATA AND COMPLICATIONS OF ORTHOGNATHIC SURGERY CASES

Orthognathic surgery is commonly performed to correct congenital and acquired deformities of the jaw and facial skeleton. The aim of this study is to evaluate the demographic data, intraoperative and postoperative complications of the orthognathic surgery and to compare the results with other studies. Moreover, the prevalence and mechanism of complications as well as the correlation within patients and age groups were evaluated. Thus, we aimed to inform patients more accurately about the possible complications which they can face with postoperatively. A total of 136 patients with dentofacial deformities underwent orthognathic surgery between 2014-2016 at Medipol Mega Hospital were included. Intraoperative, early postoperative and late postoperative complications of the patients were noted. Furthermore, surgeries were grouped regarding to type of osteotomies and patients were grouped regarding time of the surgery; such as surgery first (SF), surgery only (SO) and surgery late (SL). In addition, altered sensations were noted. Total complication rate in this study was 48.5% and the rate of major complications were 33.8%. Vomiting (11.96%), minor occlusal discrepancies (11.96%) and dental complications (9.39%) were the most important part of these complications. The mean age of SO group was significantly higher than that of SL group ($p<0.017$). The complications associated with orthognathic surgery, had positive correlation with age ($r=0.184$, $p=0.038$). Altered sensation at one year postoperatively was 4.46% in the upper jaw and 20.2% in the lower jaw. Additional genioplasty procedure associated with lower jaw osteotomies, increased the altered sensation rate. Most of the patients who underwent revision surgery and plate removal were female patients.

Keywords: Inferior alveolar nerve injury, infraorbital nerve injury, orthognathic surgery, orthognathic surgery complications, surgery first

3. GİRİŞ

Çene ve yüz iskeletinde konjenital veya sonradan kazanılmış deformitelerin düzeltilmesi amacıyla yapılan cerrahilere ortognatik cerrahi denir. Bu operasyon sonrasında hastaların hem fonksiyonel hem de estetik beklentileri karşılanır. Erkeklerin genellikle ortognatik cerrahiye başvurma nedenleri fonksiyonel problemler olurken, kadınların başvurma nedeni estetik kaygılardır (1). Hasta beklentileri farklı olduğu için tedavi sonunda hasta memnuniyeti de değişebilmektedir (2).

Yapılan çalışmalarda yaş ilerledikçe ortognatik cerrahiye takiben sinir hasarı sonucunda his değişikliğinin normale dönmesinin azaldığı fark edilmiştir (3, 4). Diğer bir çalışmada ise 40 yaş üstü hastalarda operasyon sonrası hastanede yatış süresi ile fiksasyon materyalleri ile ilgili komplikasyonların arttığı fark edilmiştir (1). Bu çalışmalar bazı demografik verilerin ortognatik cerrahinin başarısını veya komplikasyon oranını etkileyebildiğini göstermiştir.

Ortognatik cerrahi gereken hastaların çoğu zaman dişlerin dizimi için cerrahi öncesi veya sonrasında ortodontik tedavi görmeleri gerekir, ancak nadiren sadece cerrahi tedavi ile hastaların beklentileri karşılanabilmektedir. Ortognatik cerrahi hastalarında geleneksel tedavi şekli ameliyat öncesi ortodontik tedavi ile başlar ve ameliyatı takiben kısa süreli ortodonti devam ettirilir. Bu tip ortognatik cerrahi hastaları literatürde geç cerrahi (geç cerrahi=surgery late= SL) hastaları olarak adlandırılmıştır. Ortognatik cerrahi hastaları toplam tedavi sürelerinin uzun olmasından şikayetçi olmaktadır ve uzun tedaviler hasta memnuniyetini düşürmektedir (5, 6). Tedavi süresini kısaltabilmek için son zamanlarda yeni teknikler önerilmiştir. İlk cerrahi yapılan (önce cerrahi=surgery first=SF) teknik ise günümüzde popüler olmaya başlamıştır. Bu teknik ile bölgesel hızlandırılmış fenomen (regional acceleratory phenomenon) ile diş hareketinin hızlandığı düşünülerek toplam tedavi süresinin azalacağı düşünülmüştür (7). Diğer bir etkisi ise hastaların en önemli beklentilerinden biri olan estetik yüz görünümü, erken dönemde elde edilmektedir. Böylece hastaların kooperasyonu artarak hasta memnuniyetinin artırılması hedeflenmiştir. Sadece cerrahi hastaları (surgery only=SO) ise herhangi bir ortodontik tedavi görmesi gerekmeyen veya parsiyel-total dişsiz hasta grubudur. Dolayısıyla hastanın beklentileri cerrahi sonunda karşılanmaktadır.

Ortognatik cerrahi ile ilişkili birçok komplikasyon görülebilmektedir. Bunların bir kısmı önlenebilir veya azaltılabilir. Hastaların karşılaşılabilecek komplikasyonlarla ilgili bilgilendirilmemeleri veya yetersiz bilgilendirilmeleri hasta memnuniyetini, dolayısıyla tedavinin başarısını düşürmektedir (8, 9).

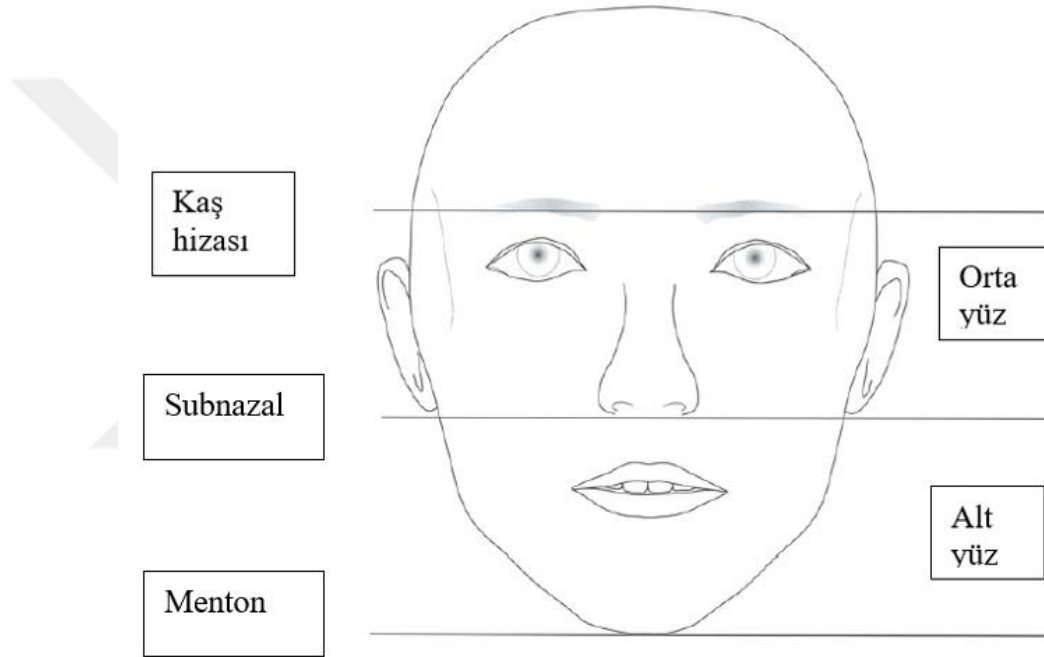
Literatür taraması sonucunda SF, SL ve SO yapılan ortognatik hastalarının demografik verileri ile komplikasyonlarını karşılaştıran çalışma bulunmamaktadır. Bu çalışmanın amacı, kliniğimizde 2014-2016 yılları arasında ortognatik cerrahi yapılan hastaların demografik verilerini belirlemek, operasyon sırasında ve sonrasında oluşan komplikasyonları tespit etmek ve sonuçları literatür ile karşılaştırmaktır. Ayrıca oluşan komplikasyonların oluşum mekanizması ile hasta ve yaş grupları ile ilişkisini incelemektir.

4. GENEL BİLGİLER

4.1. Ortognatik Cerrahiden Etkilenen Anatomik Yapılar

Yüz muayene amacıyla başlıca üç bölüme ayrılmaktadır (Şekil 1). Bu bölümlerin sınırlarını oluşturan yapılar aşağıda belirtilmiştir.

- Üst yüz: Saçlı deri ve iki kaşın hizası (yumuşak doku glabella) arasındaki alan
- Orta yüz: İki kaşın hizası ve subnazal nokta arasındaki alan
- Alt yüz: Subnazal nokta ve yumuşak doku menton arasındaki alan



Şekil 1 Yüzün muayenesinde dikkat edilen başlıca alanlar (10)

Bu üç alan nadiren birbirine eşit olsa da muayene sırasında bu üç bölge sırasıyla incelenir (10). Ortognatik cerrahiden en fazla alt yüz etkilenir. Orta yüze etki ise daha sınırlıdır (11).

Ortognatik cerrahinin yumuşak dokular ve sert dokulara yaptığı etkileri daha iyi anlamak için komşu anatomik yapılardan da bahsetmekte yarar vardır.

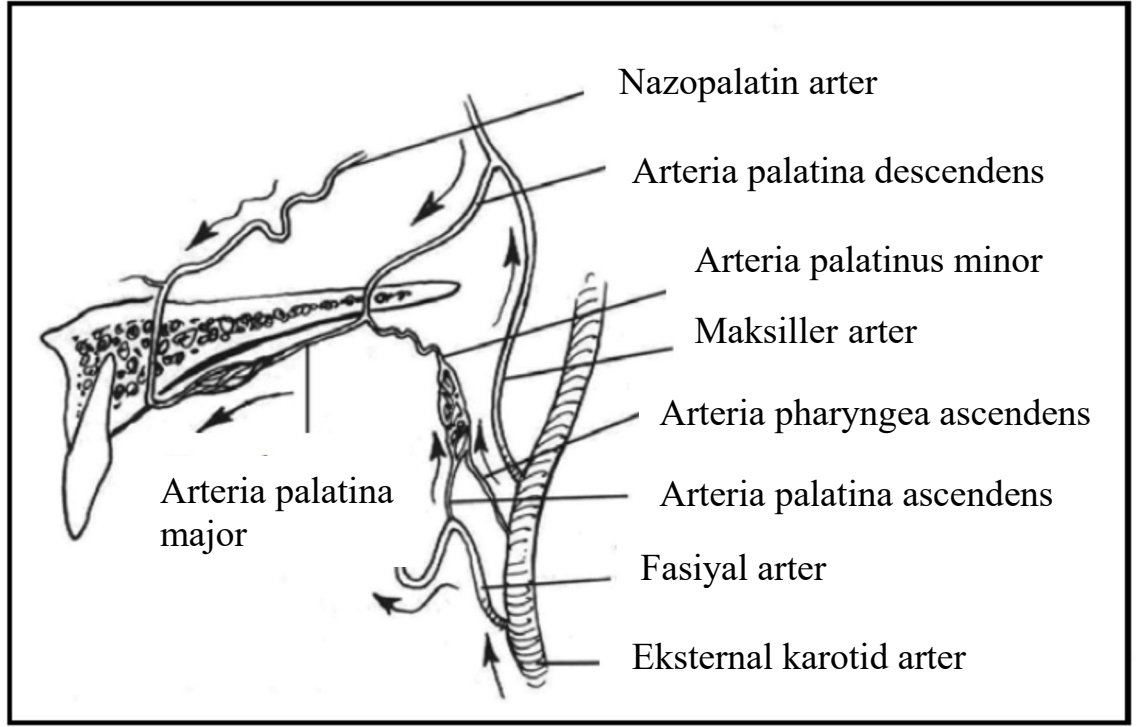
4.1.1. Maksilla ve çevre dokuların anatomisi

Yüz iskeletini oluşturan kemikler içerisinde mandibuladan sonra en büyük ikinci kemiktir. Maksilla gövdesi içerisinde maksiller sinüsü içerir. Bu yapının dış tarafında bulunan kanin fossa ise dişleri taşıyan alveolar prosesin hemen üstündedir. Kanin fossanın üstünde ve infraorbital kenarın arasında kalan alanda infraorbital foramen bulunmaktadır. Bu foramen nazal tabanın 8 ila 20 mm üstündedir. Bu foramenden çıkan damar ve sinir paketi başlıca; yanaktaki cilt dokusunu, üst dudağı ve burnun yan kısmını beslemektedir. Ayrıca maksillanın bu yüzünde mimik kaslarının yapışma yerleri bulunmaktadır. Maksillanın üst lateral komşuluğunda zigomatik kemik ile artikülasyon yapmaktadır ve maksiller sinüsün üst duvarı bu bölümde orbita tabanına katılır. Maksillanın üst medial kısmı burun ve orbita arasında uzanarak nazal kavitenin lateral duvarını oluşturur ayrıca bu bölümde nazal ve frontal kemik ile artikülasyon yapmaktadır. Maksilla inferomedial komşuluğunu palatinal kemiğin perpendikular laminası oluşturur ve maksiller sinüsün posterior medial duvarına katılır. Bu bölüm arteria palatina descendens ile seyreden damar sinir paketini de içermektedir. Maksiller sinüsün medial duvarındaki damar sinir paketinin apertura priformisin kenarından olan uzaklığı yaklaşık 34 mm'dir (12). Maksillanın ön tarafta yaptığı çıkıntıya ise spina nasalis anterior denir ve burun kıkırdakları tutunur. Bu yapının iç tarafında nazal septum vardır. Nazal septumun yapısına septal kıkırdak, etmoid kemiğin perpendikular laminası ve vomer katılmaktadır.

Maksiller sinüs ve nazal kavite arasındaki sınırı oluşturan kemik içerisinde nazolakrimal kanal bulunmakta ve bu kanal alt konkanın altındaki alana açılmaktadır. Bu kanalın açıklığı apertura priformisin 10 ila 14 mm gerisinde, nazal tabanın ise 10 ila 21 mm üstündedir. Tuber maksilla, maksillanın posterior sınırını oluşturmaktadır. Tuber maksilla ve sfenoid kemiğin pterygoid çıkıntıları arasından pterygomaksiller fissür bulunmaktadır. Arteria palatina descendens bu alanda tuber maksilladan pterygomaksiller birleşmeye doğru yaklaşık 10 mm medialdedir.

Maksillanın damarsal beslenmesi eksternal karotidin terminal dalları ile olmaktadır. Ekstenal karotid arterin sırasıyla fasiyal, pharyngea ascendens ve maksiller dalları tarafından beslenmektedir. Fasiyal arter proksimal kısmından arteria palatina ascendens isimli bir dal verir ve bu dal arteria pharngaea ascenden ile

anastomoz yaparak sonrasında arteria palatinus minorun yapısına katılır. Maksilla Le Fort I osteotomisi sırasında mobilize edildiğinde arteria palatina descendens bağlanmak zorunda kalırsa bu anostomozlar maksillanın beslenmesinde önemli rol oynar (Şekil 2).



Şekil 2 Maksillanın beslenmesine katkıda bulunan arterlerin görünümü (35).

Maksiller arter ise eksternal karotid arterden ayrıldıktan sonra üç kısımda incelenir (13). Bu kısımlar sırasıyla pars mandibularis, pars pterygoideus ve pars pterygopalatinustur. Pars mandibularis kısmında arteria alveolaris inferiorla birlikte bazı dallar verir. Maksiller arterin lateral pterygoid kasın genelde lateral ve yüzeyselinden geçerek infratemporal fossaya girerek pars pterygoideus kısmındaki çiğneme kaslarına giden dallarını verir. Maksiller arterin son bölümü ise pars pterygopalatina, fossa pterygopalatina içinde verdiği dallardır (13).

Maksiller arterin fossa pterygopalatinada verdiği dallar sırasıyla aşağıda belirtilmiştir.

- Posterior superior alveoler arter

- İnfraorbital arter göz küresini hareket ettiren kaslara ve bazı dişlere uç dallar verir
- Arteria palatina descendens foramen palatinum majus dan geçerek büyük palatin arteri verir
- Pterygoid kanal arteri
- Sfenopalatin arter ve daha sonrasında bu arter nasopalatin arteri verir

4.1.2. Mandibula ve çevre dokuların anatomisi

Mandibula yüz iskeletini oluşturan kemikler arasında en büyük ve hareketli tek kemiktir. Bu kemik bir korpus, iki ramustan oluşan kafa iskeletinin en sağlam kemiklerinden bir tanesidir.

Korpus mandibulanın ön kısmında mental kasların tutunduğu protuberentia mentalis isimli çıkıntı yapan bir bölümü vardır. Posteriora premolar dişlerin hizasında alveolaris inferior damar sinir paketinin uzantısı olan mental sinir ve damarlar aynı isimli foramenden çıkarlar. Mental sinir dudak orta hattına kadar olan alanın duyu sinirini alan yapıdır. Bu yapının daha da arkasında ramusa kadar uzanan kortikal kemikten zengin eksternal oblik kenar seyrederek. İnternal oblik kenar ise korpusun iç tarafında seyrederek ve altında kalan alana submandibular tükrük bezi, önde üstte kalan alana ise sublingual tükrük bezi oturur. Ramus mandibulanın alt kısmına içten pterygoideus medialis kası dışta ise masseter kası tutunmaktadır. Ramus mandibulanın iç yüzeyinde olan mandibular foramenden kanalis mandibulaya giren inferior alveolar sinir (İAS) mental foramene kadar devam etmektedir. Ramus mandibulanın üstte arkadaki çıkıntısına prosesus kondilaris denir ve temporal kemikle temporomandibular eklemi oluşturur. Ramus mandibularisin üst öndeki çıkıntısına ise prosesus koronoideus denir ve temporal kas tutunur.

Mandibular alanın temel olarak beslenmesi eksternal karotid arterin dalları ile olur. Eksternal karotidin bu alanda verdiği ilk dal lingual arter ve onun dallarıdır. Bu arter dil, ağız tabanı ve sublingual tükrük bezini besler. Eksternal karotidin bu alandaki bir sonraki dalı ise fasiyal arterdir. Fasiyal arter mandibula alt kenarına gelmeden verdiği dalı ile submandibular ve submental alanın beslenmesine yardımcı olur.

Eksternal karotid arterin maksiller dalı ise inferior alveolar arteri verir ve mandibulanın asıl beslenme şekli olan santrifugal beslenmesini sağlar. Mandibular osteotomi sonrasında inferior alveolar arter zarar görmesi durumunda mental arter ve sublingual arterin mandibular dalı periferel anastomozları ile retrograd kan akışı oluşturarak beslenmeyi sağlamaktadır (14).

4.2. Ortognatik Cerrahinin Tarihçesi

4.2.1. Mandibular osteotomiler

Dentofasiyal deformite nedeniyle tarif edilen ilk ortognatik cerrahi prosedürü 1849 yılında Hullien (15) tarafından ön açık kapanış nedeniyle yapılan bir mandibular osteotomidir. Bu osteotomi ve ortognatik cerrahi yaklaşık 50 yıl çok ilgi görmemiştir fakat 1906 yılında Blair (16) mandibular gövde osteotomisini mandibulanın horizontal yönde fazlalığının tedavisi için tarif etmiştir. Blair (17) 1907 yılında ise ramusda horizontal osteotomi tarif edip mandibulanın horizontal yöndeki fazlalığını veya yetersizliğini gidermeyi amaçlamıştır.

Ağız dışı yaklaşım ile olan subkondiler osteotomi ilk olarak Limberg (18) tarafından tarif edilmiştir. Yıllar içinde değişikliklere uğrayarak sonunda Caldwell ve Lettermann (19) tarafından ağız içi vertikal ramus osteotomisi tarif edilmiştir. Bu osteotominin asıl amacı mandibuladaki horizontal fazlalıkları gidermek ve asimetriyi düzeltmektir. Mandibula horizontal yetersizlikleri tedavi etmek için ise sonraki yıllarda ters L ve C osteotomileri tarif edilmiştir.

Ortognatik cerrahide en büyük gelişme Trauner ve Obwegeser'in 1955 yılında (20) bilateral sagittal split osteotomisini tarif etmesi ile başladı. Bu osteotomiye en önemli modifikasyonlardan biri DalPont (21) 1961 yılında tarif ettiği ramusta yapılan horizontal kesiyi daha öne bukkal kortekse uzatılmasıdır, böylece osteosentez daha kolay olacaktır. 1968 yılında Hunshuck (22) ise medial korteksteki ramusun arka kenarına kadar uzatılan kemik kesisini modifiye ederek lingula hizasında bitmesini önermiştir. Böylece temporomandibular eklemde ortognatik cerrahi sırasında daha kolay pozisyonlandırılacağı ve postoperatif dönemde kas çekişi nedeniyle görülen relapsın azalacağı düşünülmüştür. 1974 yılında Spiessl'in (23) vida ile fiksasyonu tarif etmesiyle rijit fiksasyon standart bir protokol halini almıştır.

Mandibula simfizinin horizontal osteotomisi ilk olarak 1942 yılında Hofer (24) tarafından tarif edilmiştir. 1957 yılında Trauner ve Obwegeser'in (25) ağız içi yaklaşımla genioplastiyi tarif etmesiyle standart bir teknik halini almıştır.

4.2.2. Maksiller osteotomiler

Le Forte I kırıklarında tarif edilen hatlarda yapılan ilk maksiller osteotomi 1859 yılında nazofaringeal polip nedeniyle Von Langenbeck (26) tarafından yapılmıştır. Dentofasiyal deformitelerin düzeltilmesi amacıyla ve fonksiyonel bir oklüzyon sağlamak hedefiyle 1921 yılında Cohn-Stock (27) anterior maksiller osteotomiyi tarif etmiştir. Posterior maksiller osteotomi ise 1959 yılında Schuchardt'ın (28) tarif etmesiyle kullanılmaya başlanmıştır. Bu tarihlerde kemiklerin nekroze olmasından korkulduğu için ve dişlerin devitalize olacağı düşünüldüğü için segmental osteotomiler tercih edilmekteydi. Dentofasiyal deformitelerin düzeltilmesi amacıyla Wassmund (29) 1927 yılında Le Fort I osteotomisini tanımlamıştır. Axhausen (30) ise maksillanın total mobilize olması gerektiğini savunan ve gerçekleştiren ilk cerrah olarak literatürde yer bulmuştur.

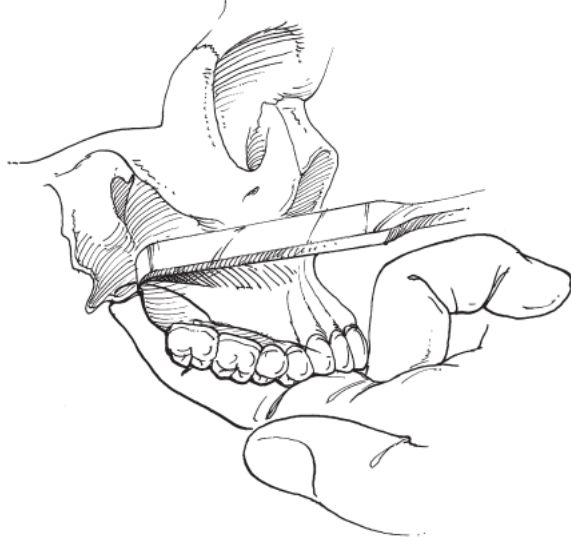Obwegeser (31) ise 1965 yılında yumuşak dokulardan kaynaklı relapsın önlenmesi için maksillanın total olarak mobilize olması gerektiğini ve buna ilave olarak pterygoid plaklar ile maksiller tüber arasının blok greftler ile greftlenmesi gerektiğini savunmuştur. Fakat çoğu cerrah bu tarihlerde maksillanın total olarak mobilizasyonunun kan akımını bozacağını düşündükleri için bu işlemi yapmaktan kaçınıyorlardı. Bell'in yaptığı çalışmalar ile maksilla total olarak mobilize edildiğinde, insisiv kanal diseke edilip, arteria palatina descendens zarar gördüğünde dahi yeterli kan akımı ve iyileşmenin izlendiğini belirtmiştir (32-34). Günümüzde bu bilgiler ışığında Le Fort I operasyonu yüksek başarı ile uygulanmaktadır.

4.3. Ameliyat Teknikleri

Le Forte I osteotomisi ve bilateral sagittal split ramus osteotomisi (BSSO) ortognatik cerrahi için günümüzde en çok kullanılan tekniklerdir. Bu kısımda bu iki teknik detaylı bir şekilde anlatılacaktır.

4.3.1. Le Forte I osteotomi tekniđi

- Hastada nazal entübasyon sağlanıp, supin pozisyona alınır. Standart hasta örtülmesi ve antiseptik solüsyonlarla hazırlık yapılır.
- Vazokonstriktör içeren lokal anestezi solüsyonu 1/1 serum fizyolojik ile dilüe edilerek bukkal sulkusa ve nazal tabana hemostaz amaçlı zerk edilir.
- Maksiller vestibülde insizyon yapışık diş etinden 5-10 mm uzakta kalacak şekilde bir premolar dişten diğer bölgedeki premolar dişe kadar insizyon yapılır.
- Periost altı diseksiyon lateral maksiller duvarda apertura priformisin lateral kenarları, zigomatikomaksiller destek (buttress), nazomaksiller destek ve infraorbital foramen görünecek şekilde bilateral olarak yapılır.
- Nazal mukozaya apertura priformisten ulaşılarak keskin bir elevatör ile periost altı diseksiyona, 10-15 mm posteriora doğru devam edilir.
- Subperiosteal diseksiyon pterygomaksiller birleşkeye uzanacak şekilde kıvrık bir periost elevatörü ile devam ettirilir.
- Nazal mukoza korunması amacıyla kalın bir periost elevatörü lateral duvarda planlanan osteotomi hattına paralel şekilde yerleştirilir.
- Masillada gömme planlanıyorsa veya asimetrik bir hareket planlanıyorsa frez yardımıyla bazı referans noktaları belirlenir.
- Resiprokal testere ile maksilla lateral duvarda önde nazal tabanın üstünde kalacak şekilde oklüzal düzleme paralel ve diş köklerinden en az 5 mm uzakta kalacak şekilde osteotomi yapılır.
- Nazal septal osteotom yardımıyla septum maksilladan ayrılır.
- Pterygoid plakları ayırmak için açılı bir pterygoid osteotomu aşağı ve öne doğru konumlanacak şekilde yerleştirilir ve pterygoid plaklar dikkatli bir şekilde ayrılır (Şekil 3).



Şekil 3 Pterygoid plakların ayrılma safhası (35).

- Lateral nazal duvar da anterior nazal spinadan yaklaşık 25-30 mm uzaklığa kadar osteotom yardımıyla ayrılır.
- Bütün kesi hatları tamamlandıktan sonra parmak basıncıyla maksilla kafa kaidesinden ayrılır.
- Arteria palatina descendens zarar görmüşse bu safhada koterize edilir. Ayrıca nazal mukozadaki laserasyonlar da bu safhada sütüre edilir. Septumda herhangi bir deviasyon veya kesi hatlarındaki kemik engelleri düzeltilir.
- Çok parçalı bir cerrahi planlanıyorsa segmental osteotomiler yapılır ve mandibula ile maksilla intermaksiller fiksasyon'a (İMF) daha önceden hazırlanan plak, tel ve lastikler yardımıyla alınır.
- Maksilla planlanan konuma getirildikten sonra bilateral olarak priform kenarlara ve zigomatikomaksiller destek noktalarına fiksasyon amaçlı miniplaklar yerleştirilir.
- Alar tabanda estetik olmayan fazla bir genişleme farkedilirse ve planlanan harekete göre sinç (cinch) sütür atılır.
- Üst dudağın incelmesinden kaçınılmak isteniyorsa mukozal kapama V-Y şeklinde gerçekleştirilir (35, 36).

4.3.2. Bilateral sagittal split ramus osteotomi tekniđi

- Vazokonstriktör ieren lokal anestetik solüsyon 1/1 serum fizyolojik ile dilüe edilerek eksternal oblik kenar hattı boyunca vestibül sulkusa enjekte edilir.
- Eksternal oblik kenarın lateral kısmı boyunca yaklaşık 2 cm uzunlukta mukoza kesisi birinci molar dişin distal hizasına kadar yapılır.
- Subperiosteal diseksiyon hem ön hem arka yönde mandibulanın bazisini ortaya çıkaracak şekilde yapılır. Bir sonraki adımda ramusun ön kenarı ortaya çıkarılır ve temporal kasın bazı lifleri diseke edilir.
- Lingual kısımdaki mukoperiost sigmoid çentiđe kadar dikkatlice kaldırılır ve daha sonra lingulaya doğru periost diseke edilir.
- Lingula bulunduktan sonra sinir sondası ile kontrol edilir ve damar sinir paketini korumak için kanal retraktörü veya kalın bir periost elevatörü yerleştirilir.
- Kemik kesisi piyasemen veya testere yardımıyla ramusun medialinde lingulanın biraz üstünde olacak şekilde oklüzal düzleme paralel, medüller kemiđe kadar yapılır.
- Osteotomi hattı dişlerden uzakta olacak şekilde eksternal oblik kenarın iç tarafında seyrederek birinci molar diş hizasına kadar yapılır.
- Osteotomi hattı vertikal olacak şekilde ve diđer hatta dik olacak şekilde mandibula alt kenarını da içerecek şekilde yapılır.
- Keskin osteotomlar yardımıyla iki kortikal kemik birbirinden ayrılır ve sinirin distal segmentte kalmasına özen gösterilir.
- Aynı işlem karşı taraf içinde tekrarlanır.
- Mandibula ve maksilla önceden hazırlanan plak, tel ve elastikler yardımıyla intermaksiller fiksasyon'a (İMF) alınır.
- Kemikteki fazlalıklar veya keskin kenarlar düzeltilip mandibula kemik forsepsi ile temporomandibular ekleme kuvvet vermeden sabitlenir. Sonrasında bikortikal vida veya miniplak-vida yardımı ile fiksasyon tamamlanır.
- Oklüzyon kontrol edilip yara kenarları suture edilir (35, 36).

4.4. Ortognatik Cerrahi İle İlişkili Komplikasyonlar

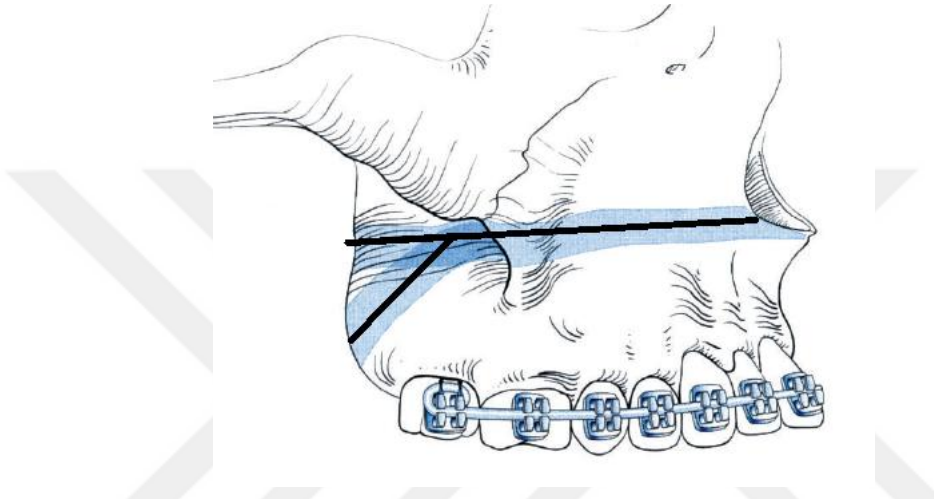
Elektif bir cerrahi olan ortognatik cerrahinin komplikasyonları minör veya majör, erken dönemde veya geç dönemde olmak üzere daha birçok kategoride incelenebilir. Bu komplikasyonların oluşmasında birçok faktör rol oynar. Bunlardan bazıları hastanın medikal durumu, alkol ve tütün kullanımı, anatomik farklılıklar, hareketin miktarı, cerrahinin komplike olup olmaması, fiksasyon metodu ve oral kötü alışkanlıklar olarak sayabiliriz. Komplikasyonlar çoğu zaman minör olarak karşımıza çıksa da hasta ve hasta yakınları için rahatsız edici olabilmektedir. Bu problem çoğu zaman hekimin de, motivasyonunu bozmaktadır. Bu komplikasyonlar nasıl ve niçin oluştuğu anlaşıldığında çoğu önlenabilir veya oranı azaltılabilir problemlerdir. Ağız, diş ve çene cerrahisi olarak önemli olan, bu komplikasyonların oluşma ihtimalini en aza indirmek ve oluştuğunda bunlarla başa çıkabilmektir.

4.4.1. Kanama

Ciddi kanamalar inferior alveolar, superior alveolar, maksiller, retromandibular, fasiyal ve sublingual damarların hasarına bağlı olabilir (37). Ayrıca bazı durumlarda psödoanevrizmanın enfeksiyonu veya postoperatif dönemde periosteal damarların enfeksiyonu ile de kanama görülebilir (38, 39). Le Fort I osteotomisi sırasında farkedilen bir arteriyel kanama postoperatif iki haftalık dönemdeki ciddi nazal kanamaların habercisi olabilir. Bu nedenle derhal müdahale edilmelidir. Sendromların dahil olduğu maksiller hipoplaziler ve pterygomaksiller birleşimin osteotom ile ayrılması kanama riskini arttırdığı düşünülmüştür (40, 41). Kanama riskini azaltmak için prepterygoid osteotomi Trimble et al. (42) tarafından önerilmiştir. Bu kanamaların tedavisi anterior ve posterior nazal tampon, tekrar cerrahi sahaya girip kanayan arterin kliplenmesi veya elektrokoterizasyonu, pterygomaksiller birleşke bölgesine hemostatik ajanların yerleştirilmesi, selektif embolizasyon veya eksternal karotidin bağlanması dahi gerekebilir. Fakat bu hemostatik terapilerin aseptik nekroza yol açabildiği de görülmüştür (43).

Osteotomi esnasında arteria palatina descendensin korunması için genellikle etrafındaki kemiklerden serbestleştirilmesi önerilir (11). Özellikle tek parça Le Fort I osteotomilerinde arteria palatina descendensin korunması beslenme üzerine minimal etkisi olsa da çok parçalı cerrahilerde maksillar segmentlerin beslenmesinin

maksimum derecede korunması önerilir (11). Le Fort I osteotomisi sırasında pterygoid plakların maksilladan serbestleştirilmesi esnasında o alandaki damarlara zarar verme ihtimali yüksektir. Osteotomun dikkatsiz yerleştirilmesi nedeniyle kafa tabanında kırık (44, 45) ve maksiller arterin dallarının zedelenme riski vardır. Maksillanın osteotomileri tamamlandıktan sonra posterior alandaki mobilizasyonu çok zorsa o alandaki damarlara zarar vermemek için yeni bir osteotominin tübere doğru yönlendirilmesi son zamanlarda önerilmektedir (46)(Şekil 4).



Şekil 4 Maksillanın mobilizasyonunda zorlanıldığı durumlarda ek tübere uzanan osteotomi hattı çizilmiştir (11).

4.4.2. İstenmeyen kırık

İstenmeyen kırıkların bilateral sagittal split ramus osteotomisi (BSSO) ile görülme sıklığı yaklaşık %1.9 ile %22.7 arasında değişmektedir (47-49). Yetersiz osteotomiler sonucu birçok yerde istenmeyen kırık görülebilmektedir. Mandibula alt kenarda ek osteotomi yapılması bukkal korteksin kırılma riskini azalttığı fark edilmiştir (50). Alt çenede gömülü yirmi yaş dişlerinin operasyon öncesi veya sırasında çekilmesinin istenmeyen kırıklara etkisi hala tartışma konusudur (48, 51). Fakat son zamanlarda çoğu araştırmacı istenmeyen kırıklara bir etkisi olmadığını savunmaktadır (52, 53).

4.4.3. His değişikliği ve motor sinir hasarı

Ortodontik cerrahi ile ilişkili his değişikliği sinir hasarı sonucu olur ve genellikle nervus alveolaris inferior (İAS), mental sinir, infraorbital sinirin (İOS)

dalları, nadiren lingual sinir veya fasiyel sinirin dallarını ilgilendirir. Bu konuda çalışmalar daha çok İAS'ye yoğunlaşmıştır, İOS ve diğer sinirlerin yaralanmalarını araştıran daha kısıtlı çalışmalar vardır.

Hastalar genelde his değişikliğini hipoestezi, parestezi ve disestezi alt başlığına uyan semptomlarla tanımlar (54).

- Hipostezi, uyarana karşı duyarlılığın giderek azalmasıdır.
- Parestezi, duyu fonksiyonunun değişmesi yani karıncalanma ve kaşınma olmasıdır. Fakat hasta o bölgede normal hissetmez.
- Disestezi, paresteziye ek olarak ağrının olması, allodini, hiperpati, hiperaljezi, anestezi dolorosa vb. içerir.

Ortognatik cerrahiler sonrası oluşan, maksilla ile ilişkili sinir hasarları, mandibula ile ilişkili sinir hasarları kadar incelenmemiştir. Maksillada sinir yaralanması genellikle infraorbital sinirin dallarını içermektedir. Bu dalların duyunu aldığı üst dudak, yanak ve burun kenarları genellikle 2-8 hafta içinde spontan olarak iyileşmektedir (11). İnfraorbital sinirin dallarını ilgilendiren sinir hasarı sonucu oluşan parestezi dişlerde, dişetinde ve ilgili mukozalarda daha sık görülmektedir. Mukozada hissedilen bu parestezi genellikle 6-12 ay içinde normale dönmektedir (11). Zaman zaman damakta ve bukkal dişetinde hissizlik kalıcı olabilmektedir.

BSSO sonrasında inferior alveoler sinir hasarı genellikle gerilmeye bağlı görülür fakat nadiren sinir kopması ile karşılaşılabilmektedir (55). Sinir hasarı için risk faktörleri ileri yaş, aşırı ilerletme miktarı ve ek cerrahi olarak genioplastinin yapılması sayılabilir (56, 57). Yaş ile hipoestezi arasındaki ilişkiyi belirten bir çalışma da 19 yaş altında hipoestezi riski %4.8, 19-30 yaş arası %7.9, 31 yaş üstü hastalarda ise bu riski %15.2 olarak belirtilmiştir (58). İnférieur alveoler sinirin kopma riski yapılan bir çalışmada %3.5 olarak belirlenmiştir (59). Bu çalışmada sinir kopması tüm hastalarda üçüncü molar diş bölgesinde veya çok az önünde gerçekleşmiştir. Sinir kopma riskini en aza indirmek için mandibulanın lateral bukkal korteksindeki kesi birinci molar ve ikinci molar bölgesinden yani kemiğin korteksinin en kalın olduğu ayrıca sinirin lateral kortekse en uzak olduğu bölgeden yapılması önerilir (59, 60). Lingual sinir hasarı nadiren görülen bir komplikasyon olarak karşımıza çıkar (61, 62). Bu sinirin hasarı

genellikle üçüncü molar dişin lingualindeki bölgede diseksiyon sonucu veya bikortikal vidaların travması ile geçici veya kalıcı hasar olarak karşımıza çıkar (63).

Fasiyal sinir hasarı ekstraoral yaklaşım ile yapılan ortognatik cerrahiler sonrası daha fazladır. BSSO sonrasında da fasiyel sinir hasarı bildirilmiştir. Fasiyal sinir hasarı 1747 BSSO hastasında %0.26 olarak belirlenmiştir (64). Olası fasiyal sinir hasarı riskini oluşturan faktörler mandibulanın geri alınması sırasında sinirin sıkışması, stiloid prosesin kırılması veya yer değiştirmesi, ramusun arkasına yerleştirilen ekartörlerin siniri sıkıştırması olarak belirtilmiştir (11). Bu bilgiler ışığında mandibulanın geri alınması sırasında Hunsuck modifikasyonunun kullanılması fasiyal sinir hasarı riskini azaltacağı düşünülebilir (22).

4.4.4. Dişler veya çevre dokularda yaralanma

Ortognatik cerrahi sırasında diş ve periodonsiyuma iyatrojenik olarak hasar verme riski vardır. Osteotomiden sonra hareketli segmentleri sabitlemek için kullanılan plak ve vidaların yerleştirilme aşamasında diş köklerine zarar verme ihtimali %12 olarak belirtilmiştir (65). Köklere verilen zarar, postoperatif dönemde genellikle semptom vermemektedir. Ortognatik cerrahi sırasında diş kökleri ile güvenli mesafe bırakılmadığı bazı durumlarda diş kökleri kesilebilir. Dişlerde renkleşme açısından arteria palatina descendens ligasyonu, genioplasti ve mandibular subapikal osteotomi risk teşkil etmektedir (66). Özellikle Le Fort I osteotomisi sırasında arteria palatina descendensi korumanın pulpa nekrozunun önlenmesi için önemli olduğu belirtilmiştir (66).

4.4.5. Kondilin yanlış pozisyonlandırılması

Kondil antero-posterior, vertikal planda veya rotasyonel olarak yanlış pozisyonlandırılabilir. Meydana gelen kondiler tork ameliyat sonrasında belirgin orta hat sapması ve bazen ağrı olarak karşımıza çıkmaktadır (35). Ameliyat sırasında kondilin yanlış pozisyonlandırılması postoperatif ani oklüzal değişiklik (relaps) olarak karşımıza çıkmaktadır. Ameliyat sonrası eklem ile ilgili semptomların en önemli nedeni budur. Kondilin yanlış pozisyonlandırılması sonucunda eklem başında rezorpsiyon görülebileceği de tarif edilmiştir (67, 68). Ani oklüzal relapsın diğer bir nedeni ise temporomandibular eklem diske bağlı fonksiyonel bir probleminin olmasıdır. Ortognatik cerrahi sırasında kondil, fossada konumlandırılrsa bile kas

gevşeticilerinde etkisi ile diskin pozisyonunda olan deęişiklik postoperatif olarak ani oklüzal deęişiklik olarak karşımıza çıkabilir (35).

4.4.6. Trigeminkardiak refleks

Trigeminkardiak refleks, trigeminal sinirin dallarına bir basınç geldiğinde görülen fizyolojik bir reflektir. Maksillofasiyel cerrahi sırasında trigeminkardiak refleksin görülme oranı %1.6'dır (69). Bu refleksin mekanizması şu şekildedir; trigeminal sinirin duyusunu aldığı bölgeden gelen sinyaller Gasser ganglionu tarafından trigeminal sinirin duyusal çekirdeğine iletilir. Bu nöronlar daha sonra retiküler formasyonda 10. kranial sinirin motor çekirdeğinde efferent yolak ile birleşir. Bu motor çekirdekte kardiyoinhibitör lifler de çıkar. Bu nedenle trigeminkardiak reflekse trigeminal-vagal ark da denir (70). Bu refleksin uyarılması ile ani bradikardi bunu takiben asistol ya da bradikardi görülmeden ani asistol, hipotansiyon ve gastrik motilitenin artışı görülebilir (71). Bu nedenle hem anestezi uzmanı hem cerrahın bilgili ve hazırlıklı olması gerekmektedir.

4.4.7. Oklüzal uyumsuzluk

Oklüzal uyumsuzluk ameliyat planlaması ile ilgili eksikliklerden, TME'in yanlış pozisyonlandırılması, TME de görülen rezorpsiyon veya relaps kaynaklı olabilmektedir. Relaps ise multifaktöryel bir problemdir. Relapsı etkileyen bazı faktörler yumuşak doku-kas gerilimi, orofasiyel alışkanlıklar, fiksasyon çeşidi, mandibular hareketin miktarı, proksimal segmentin pozisyonu ve disk deplasmanıdır (35). Bazı araştırmalarda mandibulanın geri alınma miktarının relaps için en önemli etken olduğu belirtilirken (72), relaps oranının %33'e kadar çıkabildiği fark edilmiştir (73). Uzun dönem takiplerde mandibulanın 6 mm'den daha fazla ileri alındığı vakalarda önemli derecede relapsın olabileceği belirtilmiştir (74).

4.4.8. Nazal ve sinüs ile ilgili problemler

Le Forte I osteotomisi sonrasında internal nazal anatomide deęişiklikler görülebilmektedir. Alar taban, nazal tip, supratip ve üst dudak ortognatik cerrahi sonrasında negatif bir şekilde etkilenebilmektedir (75-77). Kemik ve kıkırdak nazal septum deviasyonu; cerrahi öncesinde, sırasında veya ekstübasyon sırasında oluşabilir. Özellikle maksillanın gömülmesi sırasında nazal septum gerekli miktarda kısaltılmaz

veya maksillanın kafa kaidesinden ayrılan bölgesinde septumun oturacağı oluk oluşturulmaz ise septum deviasyonu bazen kaçınılmaz olmaktadır. Septum deviasyonu sonucu nazal pasajda hava geçişi azalır veya engellenebilir. Bazı durumlarda kolumellanın anormal pozisyonu sonucu nazal tip deviasyonu görülebilir (77). Ortognatik cerrahi sonrasında görülen septum deviasyonu oluştuysa 3 şekilde tedavi edilebilir. Bu tedavi alternatifleri; tekrar cerrahi ile kaudal septumun alınması, nazal kavite içine yerleştirilen bir elevatör ile septumun manipülasyonu veya geç dönemde septoplasti tercih edilebilir (11). Maksillanın gömülmesi nazal rezistansı azaltıp hava akımını artırır. Bu hava akımının artması özellikle nasal valf alanının konfigürasyonunun değişmesi ile ilişkilendirilir (78, 79). Alar tabanın genişlemesi de internal nasal valfin genişlemesine katkıda bulunur böylece nazal havayolu rezistansı azalır. Ortognatik cerrahi sonrasında alar tabanın aşırı genişlemesi, nazal tipin yukarıya kalkması, üst dudağın kısılması veya incilmesi estetik olmayan bir görüntü oluşturabilir (77). Bu komplikasyonlardan kaçınmak için insizyon hattı kapatılmadan önce sinch sütur atılarak aşırı alar taban genişlemesini önüne geçilebilir ayrıca insizyon hattı V-Y veya çift V-Y şeklinde kapatılarak dudak uzunluğu korunabilir veya artırılabilir (11). Ortognatik cerrahi sonrasında perioperatif dönemde kronik sinüs enfeksiyonu ile nadiren karşılaşılır (80).

4.4.9. Temporomandibular eklem ile ilgili problemler

Ortognatik cerrahi sonrasında TME ile ilgili problemleri olan hastaların büyük bir kısmının semptomları gerilese de, eklemeye yönelik bir tedavi olmadığı için sonuçlar öngörülemezdir. Dengeli bir oklüzyon sonucunda TME ile ilgili semptomlar genellikle geriler ama ortognatik cerrahi TME tedavisi için primer olarak önerilmemelidir (11). Ortognatik cerrahi sonrasında akut eklem ağrısı görülürse standart protokol ile birlikte antiinflamatuvar tedavi genellikle yeterli olmaktadır. Rijid fiksasyon sonrasında TME disfonksiyonu görülme ihtimali tel osteosentezine göre daha yüksektir. Rijid fiksasyon sonrası kondil pozisyonu etkilense bile bazı çalışmalarda kondilin yeni pozisyonuna fonksiyonel olarak adaptasyonu izlenmiştir (81, 82). Uzun dönemde ise kondil başı rezorpsiyonu geç dönem relapstan sorumludur. Kondil başı rezorpsiyonu için risk faktörleri; özellikle mandibulanın ileriye alınacağı genç kadınlar, hiperparatiroidizm, fazla kortikosteroid kullanımı ve otoimmün hastalıklar olarak belirtilmiştir (10).

4.4.10. Avasküler Nekroz

Maksiller ve mandibular osteotomiler sonrası iskemik komplikasyonlar görülebilmektedir. Bu komplikasyonlar pulpal dokuların fibrozisi, minör periodontal defektler, papil nekrozu, diş kaybı, alveol veya bütün segmentin kaybı olarak karşımıza çıkmaktadır (11). Kemik segmentleri arttıkça komplikasyonun ciddiyeti artmaktadır (11). Maksilla da yapılan segmental cerrahilerde en çok görülen komplikasyon damarlanmanın bozulmasıdır (83). Bu konudaki en önemli risk faktörleri ise üç veya daha fazla segmentin olması, ileri yaş, kapilleri etkileyen damar hastalığı, immunsupresyon, sigara kullanımı, maksiller cerrahi hikayesi, kötü doku iyileşmesine neden olan hastalıklar, operasyon sırasında premolar diş çekimi ile maksillanın posteriora alınması dolayısıyla palatinal dokulara zarar verilmesi, Rowe forsepsin travmatik kullanımı, hipotansif uzun operasyon süresi, 10 mm'den daha fazla segment hareketi, maksiller gömme, maksiller ekspansiyon sırasında palatal dokuların yırtılması, ameliyatta kullanılan splintlerin palatinal dokulara aşırı baskısı, segmentlerin yetersiz fiksasyonu, yetersiz preoperatif hazırlık ve takip, erken dönem avasküler nekroz belirtilerinin atlanması olarak belirtilir (83). Preoperatif hazırlık döneminde eğer dişler arasından bir kesi planlanıyorsa diş kökleri arasında yeterli mesafe ayarlanmalıdır. İntraoperatif olarak komplikasyonları en aza indirmek için segmentte maksimum yumuşak doku ataşmanı bırakarak ve iyi beslenen flap tasarlanarak segmentlerin beslenmesine önem verilmelidir (11). Maksillanın total nekrozu dahi bildirilmiş olsa da palatal mukozaya zarar verilmez ise bu risk çok düşüktür (83). Avasküler nekrozun erken ve geç dönem tedavi seçenekleri değişmektedir. Erken dönem tedavi klorheksidin gargara ile irrigasyon ve iyi oral hijyen sağlanmasıdır. Mobilite varsa segmentin stabilizasyonu mutlaka sağlanmalıdır. Hiperbarik oksijen tedavisi de bu aşamada değerlendirilmelidir. Avasküler nekrozun geç dönem tedavisinde nekroze segmentin demarkasyon hattının oluşması beklenir, nekroze segment çıkarılıp defekt alanı greftlenir (11).

BSSO sonrasında görülen proksimal segmentin avasküler nekroz riski nadirdir (84). BSSO cerrahisinde avasküler nekroz riskini arttıran faktör gereksiz ve çok fazla diseksiyon yapılmasıdır. Özellikle angulus bölgesinde masseter kasının diseksiyonu sonrasında nekroz görülebilmektedir.

4.4.11. Enfeksiyon

Oral ve maksillofasiyal alanın beslenmesi iyi olması ve aseptik teknik ile çalışılması nedeniyle son yıllarda enfeksiyon oranı çok düşüktür. Postoperatif dönemde selülit, apse, sinüsit veya osteomyelit ile karşılaşmaktadır. Çalışmalarda maksillofasiyel cerrahi sonrası enfeksiyon oranlarının antibiyotik kullanımı ile %1 ila %8 arasında tutulabileceği gözlemlenmiştir (85, 86) .

4.4.12. Bulantı kusma

Bulantı ve kusma genellikle genel anestezi alımıyla ilgili görülen postoperatif komplikasyonlardandır. Ortognatik cerrahi sonrasında bulantı ve kusma görülme oranı sırasıyla yaklaşık %67 ve %27'dir (87). Bulantı için göze çarpan risk faktörleri intravenöz sıvı yüklenmesi, kadın hastalar, nitroz oksit kullanımı ve operasyonun uzun sürmesidir. Kusma için risk faktörleri ise ırk, ek cerrahi prosedür ve morfin kullanımı olarak gösterilmiştir (87). Yapılan bir çalışmada postoperatif bulantı ve kusmanın azaltılması için narkotik analjeziklerin kullanımının kısıtlanması önerilmiştir (88).

4.4.13. Apne

Mandibulanın yetersiz planlama sonucu çok fazla geri alınması hava yolunun daralması ve apne ile sonuçlanabilir (39).

4.4.14. Kemik segmentlerinin kötü iyileşmesi veya hiç iyileşme görülmemesi

Kemik segmentlerinin kötü iyileşmesi (malunion), hiç iyileşmemesi (nonunion) veya fibröz iyileşme görülmesi hem lokal hem de sistemik bazı faktörlere bağlıdır. Maksillanın beslenmesinin bozulmasında daha önceki cerrahiye bağlı skar oluşumu veya iyi planlanmamış cerrahi rol oynayabilir. Mobil maksilla görülmesindeki en önemli faktörler; parafonksiyonel aktivite, aşırı çiğneme kuvvetleri ve oklüzal primer kontakt veya çatışmalardır (11). Bu bahsedilen faktörlere bir de maksillanın öne ve aşağı hareketi eklenirse kemik destek bölgelerinde (buttress) yetersiz kontakt sonucunda kemik iyileşmesi olmayabilir. Diabet hastalığı, sigara kullanımı veya immunsupresyon kemik iyileşmesini bozabilir. Genel kanı olarak segmentler arasındaki kemik boşlukları 5-6 mm veya üzerindeyse kemik grefti kullanılması gerekmektedir (11). Kemik iyileşmesinin olmamasının üst çenedeki ilk bulgularından biri maksimal interkuspidasyonda maksillanın mobilitesidir (11). Mobil

maksillanın erken dönem tedavisinde çenelerin intermaksiller fiksasyona (İMF) alınması tartışma konusudur. Teorik olarak İMF'ye alındığında mandibula hareket ettirilmeye çalışıldığında, maksillaya sürekli bir kuvvet gelerek kemik segmentleri arasındaki iyileşme bozulabilir. Fakat maksillanın kısa dönem İMF yardımı ile hareketsiz kalması da kemik segmentleri arasında yeni damarlanmayı arttıracaktır. Mobil maksilla gözlemlenen hastaya İMF önceden yapılmış ise sökülmesi fonksiyonel remodelling ve kemik konsolidasyonuna izin vereceği düşünülür. Bu teori özellikle parafonksiyonel oklüzal aktivitesi olan hastalar için ve oklüzal düzenleme gereken hastalar için daha uygundur (11). Oklüzal düzenleme gereken hastalara yeni bir oklüzal splint yapımı ile oklüzal kuvvetlerin dengeli dağıtılması düşünülebilir. Yumuşak diyet ile beslenme önerilir ve güçlü elastiklerin kullanımından kaçınılmalıdır. Mobil maksillanın geç dönem tedavisinde ise kemik segmentleri arasında fibröz tüm dokular temizlenmeli, kemik greftleri yardımıyla rijid fiksasyon sağlanmalıdır (11).

Mandibulada, kemik segmentlerinin kötü iyileşmesi veya hiç iyileşmemesi; avasküler nekroza, yetersiz kemik kontakına, kemik segmenti ve fiksasyon materyalinin stabil olmamasına bağlı olabilir. BSSO ile 7 mm veya daha fazla mandibulanın ilerletildiği zaman ek bir fiksasyon kullanılmasında yarar vardır (89). Mandibulada iyileşmenin gecikmesi durumunda kısa dönem İMF yapılabilir. İMF'ye alternatif olarak ikinci bir cerrahi ile ek plak veya vida yerleştirilebilir (11).

4.4.15. Nadir görülen komplikasyonlar

Ortognatik cerrahi sonrası nadiren benign paroksizmal pozisyonel vertigo (BPPV), körlük, derin ven trombozu, hava yolu tıkanması, damağın lateral segmentlerinin total avulsiyonu, nazolakrimal kanalın zarar görmesi ve serobrospinal sıvı akıntısı görülebilmektedir (40, 90, 91).

4.5. Ortognatik Cerrahinin Zamanlamasına Göre Tipleri

Dentofasiyel deformitesi olan hastalar tedavi şekilleri ve zamanlamasına göre altı sınıfta incelebilir (92). Bu altı sınıf aşağıda belirtilmiştir;

- Önce cerrahi grubu (Surgery first)
- Erken cerrahi grubu (Surgery early)

- Ge cerrahi grubu (Surgery late)
- En son cerrahi grubu (Surgery last)
- Sadece cerrahi grubu (Surgery only)
- Cerrahi yapılmayan grup (Surgery never)

Önce cerrahi grubu: Operasyon öncesi ortodontik tedavi görmeyen hastalara denir. Bu tedavi ekline uyan hastaların bazı kriterleri karşılaması gerekmektedir. Bu kriterler; çekimsiz ortodontik tedavi gereksinimi, primer kaygının estetik olması veya solunum yolu darlığına baėlı tedavi gereksinimi olmasıdır (92). Önce cerrahi grubu ortodontik tedavinin uzun olmasından ikayet eden ve en önemli kaygısı estetik olan hastalar için daha uygun bir tedavidir. Bu tedavi ekli önerilmeyen grup içinde diş çekimi gereken ciddi apraşıklığı olan bireyler, en önemli beklentinin oklüzyon ve fonksiyon olması, artmış örtülü kapanışı olan sınıf II divizyon 2 hasta grubu, maksiller darlığı olan bireyler, eklem rahatsızlığı veya kontrol altında olmayan periodontal hastalığı olanlar ve ciddi asimetrisi olan dişsel kompanzasyona uğramış hastalar gösterilebilir (92). Önce cerrahi grubunun belli kriterleri olsada hasta seçiminde son sözün ortodontiste bırakılması önerilir. Bu grubun diğerlerine göre avantajları ise; tedavinin başında fasiyel estetiėin ve dental fonksiyonun düzeltilmesi, yutkunma ve konuşmaya pozitif etki, ortodontik diş hareketinin hızlanması dolayısıyla toplam tedavi süresinin kısalması, normal fonksiyonel ve anatomik ilişki sağlandığı için ortodontik diş hareketinin kolaylaşması ve stabilite sonuçlarının geleneksel tedavi (ge cerrahi) ile aynı olması gösterilebilir (93). Önce cerrahi grubunun ortodontik tedavi olarak da bazı farklılıkları vardır. Diş hareketi operasyon sonrası en ge iki hafta içinde başlamalıdır ve ark teli iki-ü haftada bir deėiştirilmelidir (92).

Erken cerrahi grubu: Bu hasta grubunun en önemli ikayeti estetik fakat şiddetli apraşıklık veya iskeletsel asimetriye baėlı dental kompanzasyonları nedeniyle önce cerrahi grubuna dahi olmamıştır. İlk olarak ortodontik tedavi ile başlanır, diş apraşıklıkları için çekim yapıp boşluklar kapatılınca operasyon yapılır.

Ge cerrahi grubu: Ortognatik cerrahi hastalarının geleneksel tedavi yöntemidir. Dişsel hareketlerin çoėu ameliyat öncesi ortodonti fazında halledilir, ameliyat sonrası dönemde minimal diş hareketleri tamamlanıp tedavi bitirilir. Optimal oklüzyon beklentisi olan hastaların bu eklide tedavi edilmesinde yarar vardır (92). Ameliyat

öncesi dental dekompanzasyon gerektiği için özellikle sınıf III hastaların profil görüntüsüne yansıyan fasiyal deformite daha şiddetli görülebilir. Ortognatik cerrahi ile kısıtlı deneyimi olan cerrahların ve ortodontistlerin bu tedavi şeklini seçmeleri önerilir (92).

En son cerrahi grubu: Bu hasta grubu geçmişte ortognatik cerrahiye reddetmiş ya da hekim tarafından kompanzasyon tedavisi uygulanmış bireylerdir. Tedavi sonunda bir şekilde hasta yüz görünümünden memnun olmaz ise karşımıza iki alternatif çıkar. İlki eğer oklüzal ilişki yeterli değilse ilk cerrahi, erken cerrahi veya geç cerrahi grubu hastalar gibi tedavi edilmesidir. İkinci ihtimal olarak fonksiyonel sınıf I oklüzal ilişki sağlanmışsa tekrar dişsel dekompanzasyon sağlanıp operasyonun yapılması veya mevcut dişsel ilişkiye göre oklüzal düzlem değiştirilip profil görüntüsü iyileştirilmeye çalışılmasıdır (92). Bu hasta grubu ilk dönemde uzun bir ortodontik tedavi gördüğü için en baştan bir planlamaya sıcak bakmazlar. Bu nedenle bazı durumlarda profil görüntüsünün kamuflajı için genioplasti veya ek kozmetik cerrahiler de düşünülebilir.

Sadece cerrahi grubu: Bu grup hastalar operasyon öncesi veya sonrası dönemde herhangi bir ortodontik tedavi görmemiştir. Üç spesifik durumda endike bir tekniktir. Bunlar; hastanın en önemli kaygısı estetik ise ve alçı modellerde stabil bir oklüzyon elde ediliyorsa, parsiyel veya total dişsizlik olup operasyon sonrası protetik tedavi düşünülüyorsa ve obstrüktif uyku apne sendromu olan hastalar da stabil bir oklüzyon elde edilebiliyorsa sadece cerrahi endikedir (92).

Cerrahi yapılmayan grup: Bu grup hastalar dentofasiyel deformiteye sahiptir, fakat herhangi bir cerrahi tedavi alternatifi kabul etmezler. Böylece dental kompanzasyon ile tedavi edilirler.

Altı grup incelendiğinde önce cerrahi ve erken cerrahi grubu yüksek düzey ortodontik deneyim gerektirirken, en son cerrahi ve sadece cerrahi grubu yüksek düzey cerrahi deneyim gerektirmektedir (92).

5. GEREÇ VE YÖNTEM

Bu çalışma, İstanbul Medipol Üniversitesi Girişimsel Olmayan Klinik Araştırmalar Etik Kurulu Başkanlığı tarafından onaylanmıştır. Çalışmaya 2014-2016 yılları arasında Medipol Mega Hastanesi'nde ortognatik cerrahi ile tedavi edilen dentofasiyel deformiteye sahip 136 hasta ameliyat tarihlerindeki yaşları dikkate alınarak dahil edilmiştir.

Çalışmaya dahil edilen hastalar dudak damak yarığı (DDY) hariç konjenital deformitesi ve/veya sendromu olmayan dentofasiyel deformiteli hastalardır. Hastaların verileri hastanemizin hasta takip sisteminden, hekim ve hemşire notlarından ve de hasta dosyalarından retrospektif olarak toplanmıştır.

Komplikasyonlar intraoperatif, erken dönem ve geç dönem olarak üç gruba ayrılmıştır. Erken dönem komplikasyonlara, hastanın yatış süresince ve ameliyat sonrası dikişlerinin alındığı zamana kadar (10.gün) olan komplikasyonlar dahil edilmiş olup geç dönem komplikasyonları ameliyat sonrası 10 günden sonraki dönemde görülen komplikasyonlar oluşturmaktadır. Geç dönem komplikasyonlara, altı aydan uzun takibi olmayan ve/veya postoperatif 6 ayını tamamlamamış hastalar dahil edilmemiştir.

Üst çene operasyonları Le Fort I tekniği kullanılarak yapılmıştır. Alt çene operasyonunda ise Dalpont-Hunsuck modifikasyonu olan BSSO tercih edilmiştir. Ameliyat sırasında tüm hastalara 1gr İ.V sefazolin sodyum (Cezol, Deva Holding A.Ş., Türkiye) ve kilosunun bir buçuk katına denk gelecek İ.V metilprednizolon (Prednol, Mustafa Nevzat İlaç Sanayi A.Ş., Türkiye) verilmiştir. Antibiyotik tedavisine hastanın hastanede yattığı dönemde İ.V (2x1) olarak devam edilmiş, alerjisi olan hastalarda 600 mg İ.V (2x1) klindamisin fosfat (Klindan, Bilim İlaç Sanayi ve Ticaret A.Ş., Türkiye) tercih edilmiştir. Postoperatif ağrı kontrolü için 50 mg IV (2x1) deksketoprofen trometamol (Arveles, Ufsa İlaç Sanayi ve Ticaret A.Ş., Türkiye) verilmiş, lüzum halinde 1 gr parasetamol İ.V (2x1) (Parol, Atabay İlaç Fabrikası A.Ş., Türkiye) uygulaması yapılmıştır. Sıvı idamesi ilk 10 saat 100 ml/saat izotonik İ.V infüzyonu ile sağlanmıştır. Hastanın şiddetli ağrısı olduğu durumlarda 100 mg tramadol hidroklorür (Contramal, Abdi İbrahim İlaç Sanayi ve Ticaret A.Ş.,Türkiye) dilüe edilerek İ.V infüzyon şeklinde verilmiştir. Postoperatif dönemde bulantı ve kusma 2 defadan daha

fazla olduđu durumlarda 4 mg ondansentron hidroklorür (Zofer, Adeka İlaç ve Kimyasal Ürünler San.VeTic.A.Ş., Türkiye) İ.V olarak verilmiştir. Hastalar, postoperatif dönemde tanesiz sıvı gıdalar ile beslenmiş ve her öğünü takiben ağız hijyeni sağlanmıştır. İlk 24 saat soğuk kompres uygulanmıştır. Taburcu olduktan sonra ise oral (2x1) 1 gr amoksisilin klavulanik asit (Augmentin, Glaxo Smith Kline İlaçları Sanayi ve Ticaret A.Ş., Türkiye), 500 mg paretamol (Parol, Atabay İlaç Fabrikası A.Ş., Türkiye) ve klorheksidin glukonat-benzidamin hidroklorür (Andoreks, Pharmactive İlaç Sanayi ve Ticaret A.Ş., Türkiye) içeren bir gargara reçete edilmiş ve postoperatif dönemde yara iyileşmesinde herhangi bir problem yoksa onuncu günde dikişler alınmıştır.

Ortognatik cerrahi hastaları ameliyatın zamanlaması esas alınarak; önce cerrahi grubu (SF), sadece cerrahi grubu (SO) ve geç cerrahi grubu (SL) olarak üç kısımda incelenmiştir. Bu gruplara dahil olmayan, cerrahi destekli hızlı palatal genişletme (SARPE) hastaları ve genioplasti hastaları kategorize edilmemiştir (KE).

Ortognatik cerrahi uygulanan hastalar, osteotomi bölgelerine göre üç grupta sınıflandırılmıştır. Bunlar; maksillayı ilgilendiren osteotomiler, mandibulayı ilgilendiren osteotomiler ve iki çeneyi ilgilendiren osteotomiler olarak isimlendirilmiştir.

- Maksillayı ilgilendiren osteotomiler: Le Fort I osteotomisi, SARPE, üst çene segmental cerrahiler ve Le Fort I parçalı cerrahiler,
- Mandibulayı ilgilendiren osteotomiler: BSSO, genioplasti ve alt segmental cerrahiler,
- İki çeneyi ilgilendiren osteotomiler: Le Forte I osteotomisi, BSSO, Genioplasti, SARPE, Alt-üst segmental ve parçalı Le Fort I osteotomilerin iki çeneyi ilgilendiren tüm kombinasyonları oluşturmaktadır.

Ortognatik cerrahi sırasında yerleştirilen ve postoperatif dönemde sökülen plaklar not edilmiş, plaklarla ilgili altı aydan daha uzun takibi olmayan veya ameliyat tarihinden itibaren altı ayı geçmemiş hastalar dahil edilmemiştir.

Ortognatik cerrahi sırasında ve postoperatif dönemde görülen inferior alveoler sinir ile infraorbital sinir hasarları not edilmiştir. Hastaların üst çene sağ ve sol tarafta,

alt çene sağ ve sol tarafta his değişikliklerinin olup olmadığı veya görülen his değişikliklerinin ne zaman geçtiği de not edilmiştir. Bu hastaların her biri ameliyatın içerdiği bölgeye göre sınıflandırılarak his değişikliği olan hastalarda hangi bölgelerde his değişikliğinin devam ettiği veya normale döndüğü sorulmuştur. Ameliyat sonrası bir yıldan daha fazla takibi olmayan veya ameliyat tarihinden itibaren bir yıllık süreyi geçirmemiş hastalar, üst çene ve alt çeneyi ilgilendiren birden fazla operasyon geçiren, travma hikayesi olan ve kendisine ulaşılabilen hastalar çalışmaya dahil edilmemiştir.

His değişikliği geçen veya devam eden hastalar aşağıdaki gibi gruplandırılmıştır.

- Bir ay içinde his değişikliği normale dönen grup
- İki-altı ay içinde his değişikliği normale dönen grup
- Yedi-on iki ay içinde his değişikliği normale dönen grup
- On iki ay sonrasında his değişikliği normale dönen grup
- His değişikliği normale dönmeyen grup

Örneğin, çift çeneyi ilgilendiren osteotomilerin yapıldığı hastada toplam dört bölgede his değişikliği not edilmiştir. Eğer bir bölgedeki his değişikliği ikinci ayda normale döndüyse bir adet bölge iki-altı ay grubuna, diğer üç bölge ise his değişikliği normale dönmeyen gruba eklenmiştir. Örnekte de görüldüğü gibi çalışmamızda his değişikliği, birey bazında değil osteotomi bölgeleri esas alınarak incelenmiştir.

His değişikliği için üst çene sağ taraf yani orta hattın sağındaki infraorbital sinirin (İOS) innerve ettiği alanlar dudak-yanak ve diğer bölgeler 1. bölge olarak isimlendirilmiş, üst çene sol taraf 2. bölge, alt çene de inferor alveoler sinirin (İAS) innerve ettiği alanlar sol taraf 3. bölge ve alt çene sağ taraf 4. bölge olarak kayıt edilmiştir.

5.1. İstatistiksel analiz

Çalışmanın istatistiksel analizinde SPSS 16.0 programı (IBM, Amerika Birleşik Devletleri) kullanılmıştır. Verilerin değerlendirilmesi sırasında tanımlayıcı istatistiksel metodların yanı sıra normal dağılım göstermeyen değişkenlerin karşılaştırılmasında parametrik olmayan testler kullanılmıştır. Verilerin normal

dağılıma uygun olup olmadığına Shapiro Wilk Testi ile karar verilmiştir. Bağımsız iki grup arasındaki farklılıklarda Mann-Whitney U Testi kullanılmıştır. Üç ya da daha fazla bağımsız grubun karşılaştırmasında ise Kruskal Wallis Testi kullanılmıştır. Gruplar arasındaki ikili karşılaştırmalar “Bonferroni” güven aralığı düzeltmesi yapılarak Mann-Whitney U Testi ile incelenmiştir. Birbirinden bağımsız üç veya daha fazla gruptan toplanan kalitatif verilerin analizinde Pearson Ki-Kare (Pearson Chi-Square) testi kullanılmıştır. Değişkenlerin birbiri ile ilişkilerini belirlemede ise Pearson Korelasyon Testi kullanılmıştır. Anlamlılık düzeyi $p < 0,05$ olarak kabul edilmiştir.



6. BULGULAR

- Çalışmaya katılan 136 hastanın yaş ortalaması 26.6 ± 7.6 'dır. Hastaların 55'i erkek (%40), 81'i ise kadındır (%60).

Tablo 1 Cerrahi zamanlamasına göre hastaların dağılımı ve yaş ortalamaları

| Cerrahi zamanlaması | Sayı | Yaş Ortalaması |
|---------------------|------|----------------|
| SF | 15 | 26.8±6.2 |
| SO | 36 | 31.9±9.9 |
| SL | 57 | 23.9±5.7 |
| KE | 28 | 25.4±4.9 |

- İstatistiksel analiz sonuçları:
 - ✓ Yapılan istatistiksel analiz sonucunda sadece SL ve SO gruplarının yaş dağılımı anlamlı derecede farklıdır ($p < 0.017$, $p = 0.0001$). KE (kategorize edilmeyen) grubu istatistiksel analize dahil edilmemiştir.

Tablo 2 Cerrahi zamanlamasına göre osteotomilerin dağılımı

| Cerrahi zamanlaması | Üst çene | Alt çene | Çift çene | Toplam |
|---------------------|----------|----------|-----------|--------|
| SF | 5 | 2 | 8 | 15 |
| SL | 10 | 8 | 39 | 57 |
| SO | 15 | 4 | 17 | 36 |
| KE | 17 | 10 | 1 | 28 |
| Toplam | 47 | 24 | 65 | 136 |

Tablo 3 Komplikasyonların cerrahi zamanlamasına göre oranları. * Bu hücrede toplam komplikasyon görülen hasta sayısı baz alınmıştır yani toplam komplikasyon oranı verilmiştir.

| Komplikasyonlar | Hasta sayısı | Komplikasyon görülen hasta sayısı (%) |
|-----------------|--------------|---------------------------------------|
| SF | 15 | 9 (%60) |
| SL | 57 | 31 (%54.9) |
| SO | 36 | 19 (%52.8) |
| KE | 28 | 7 (%25) |
| Toplam | 136 | 66 (%48.5*) |

Tablo 4 Cerrahi zamanlaması ve komplikasyon görülen veya görülmeyen hastalar ile ilgili veriler

| | | | Cerrahi Zamanlaması | | | Toplam |
|-----------|-----------|--|---------------------|-------|-------|--------|
| | | | SF | SL | SO | |
| Durum | Komp. Var | Sayı | 9 | 19 | 31 | 59 |
| | | Durum içindeki % | %15.3 | %32.2 | %52.5 | %100 |
| | | Cerrahi zamanlamasına göre grup içindeki % | %60.0 | %33.3 | %86.1 | %54.6 |
| | | Toplam içindeki % | %8.3 | %17.6 | %28.7 | %54.6 |
| Komp. Yok | Sayı | Sayı | 6 | 38 | 5 | 49 |
| | | Durum içindeki % | %12.2 | %77.6 | %10.2 | %100 |
| | | Cerrahi zamanlamasına göre grup içindeki % | %40 | %66.7 | %13.9 | %45.4 |
| | | Toplam içindeki % | %5.6 | %35.2 | %4.6 | %45.4 |
| Toplam | Sayı | Sayı | 15 | 57 | 36 | 108 |
| | | Durum içindeki % | %13.9 | %52.8 | %33.3 | %100 |
| | | Cerrahi zamanlamasına göre grup içindeki % | %100 | %100 | %100 | %100 |
| | | Toplam içindeki % | %13.9 | %52.8 | %33.3 | %100 |

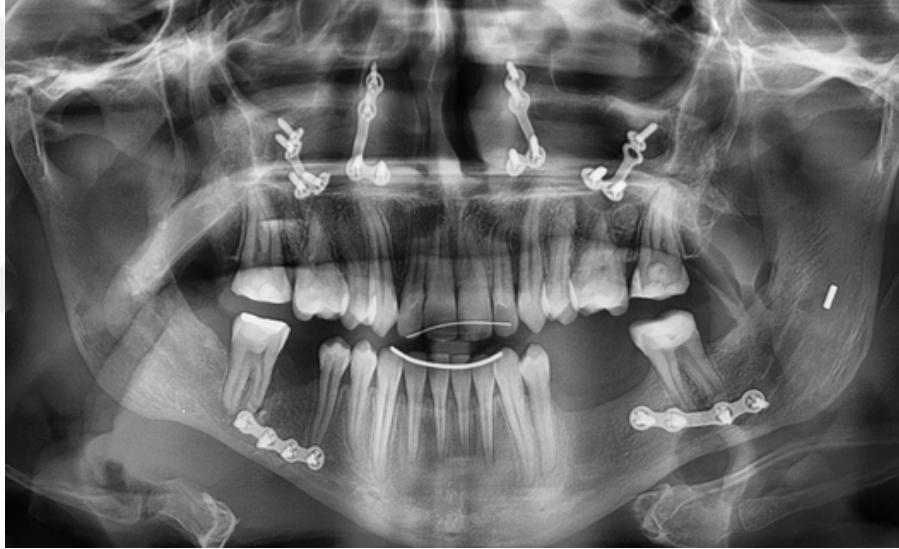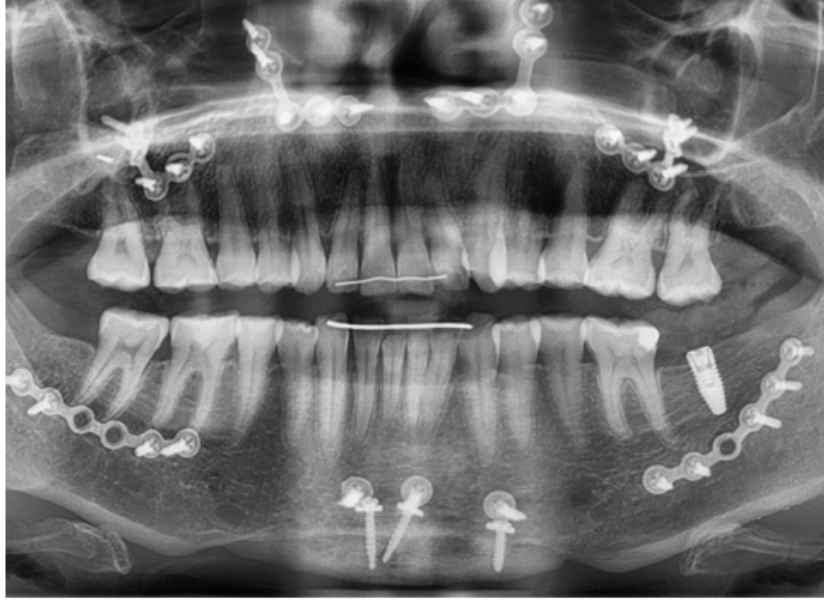- ✓ SF, SO ve SL tedavi grupları ile komplikasyon durumları (komplikasyon olan veya olmayan hasta sayısı) arasında istatistiksel olarak anlamlı bir farklılık saptanmıştır ($p < 0.05$, $p = 0.001$).
- ✓ SF, SO ve SL tedavi gruplarının toplam komplikasyon sayılarının karşılaştırmasında anlamlı bir farka rastlanmamıştır ($p = 0.973$).
- ✓ SF, SO ve SL tedavi gruplarının intraoperatif komplikasyon sayılarının karşılaştırmasında anlamlı bir farka rastlanmamıştır ($p = 0.088$).

- ✓ SF, SO ve SL tedavi gruplarının postoperatif erken dönem komplikasyon sayılarının karşılaştırmasında anlamlı bir farka rastlanmamıştır ($p= 0.337$).
- ✓ SF, SO ve SL tedavi gruplarının postoperatif geç dönem komplikasyon sayılarının karşılaştırmasında anlamlı bir farka rastlanmamıştır ($p= 0.545$).
- ✓ SF, SO ve SL tedavi gruplarının toplam komplikasyon sayılarının karşılaştırmasında anlamlı bir farka rastlanmamıştır ($p= 0.973$).
- ✓ Ortognatik cerrahi hastalarında görülen komplikasyonlar ile hastaların yaşları arasında pozitif yönde korelasyon saptanmıştır ($r=0.184$, $p=0.038$). (Pearson korelasyon)
- ✓ Ortognatik cerrahi hastalarında görülen komplikasyonların dağılımında cinsiyete bağlı anlamlı bir farklılığa rastlanmamıştır ($p> 0.05$).

Tablo 5 İntrooperatif komplikasyonların dağılımı

| İntrooperatif komplikasyonlar | SF | SL | SO | KE | Toplam | İntroop. Komp. Oranı (%) | Tüm Komp. Oranı (%) |
|---------------------------------|----|----|----|----|--------|--------------------------|---------------------|
| Dişlerle ilgili komplikasyonlar | 1 | 0 | 8 | 0 | 9 | 42.85 | 7.69 |
| İstenmeyen kırık | 0 | 3 | 3 | 0 | 6 | 28.57 | 5.12 |
| Majör kanama | 1 | 0 | 1 | 0 | 2 | 9.52 | 1.70 |
| Alet kırılması ve bulunamaması | 1 | 1 | 0 | 0 | 2 | 9.52 | 1.70 |
| Minör oklüzal uyumsuzluk | 1 | 0 | 0 | 0 | 1 | 4.76 | 0.85 |
| Alerjik reaksiyon | 0 | 1 | 0 | 0 | 1 | 4.76 | 0.85 |

- İntrooperatif komplikasyonlar:
 - ✓ İstenmeyen kırıklardan 2 tanesi Le Fort I osteotomisi sırasında üst çene de (maksiller sinüsün lateral duvarının kırılması), 4 tanesi ise BSSO sırasında görülmüştür.
 - ✓ Üst çene de operasyon geçiren hastalar içinde istenmeyen kırık görülme oranı %1.8 iken alt çene de operasyon geçiren hastalar için bu oran %4.5'dir.
 - ✓ Bir hastada minör oklüzal uyumsuzluk, hasta uyandırılırken oral airway takılması ve hastanın airwayi şiddetli biçimde sıkması sonucunda oluşmuştur.
 - ✓ Oklüzal uyumsuzluk genel anestezi altında düzeltildiği durumlar minör oklüzal uyumsuzluk grubuna değil, revizyon cerrahisi gereken gruba dahil edilmiştir.
 - ✓ Alet kırılması veya yabancı cisim 2 hastada panoramik görüntülerde saptanmıştır.

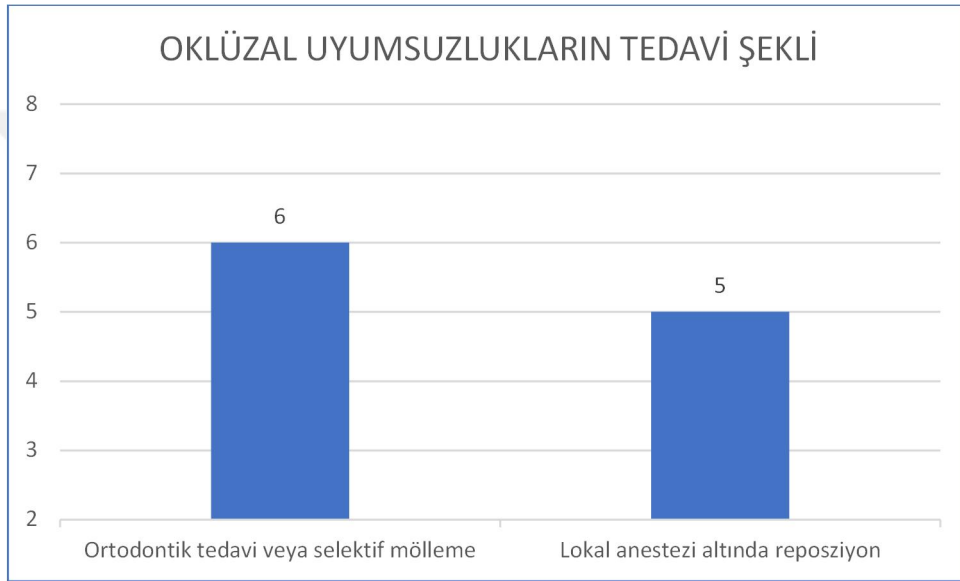


Şekil 5 Üstteki panoramik görüntülerde sağ maksiller sinüs içinde ve mandibula sol lingula bölgesinde yabancı cisimler görülmektedir.

Tablo 6 Erken dönem komplikasyonların dağılımı

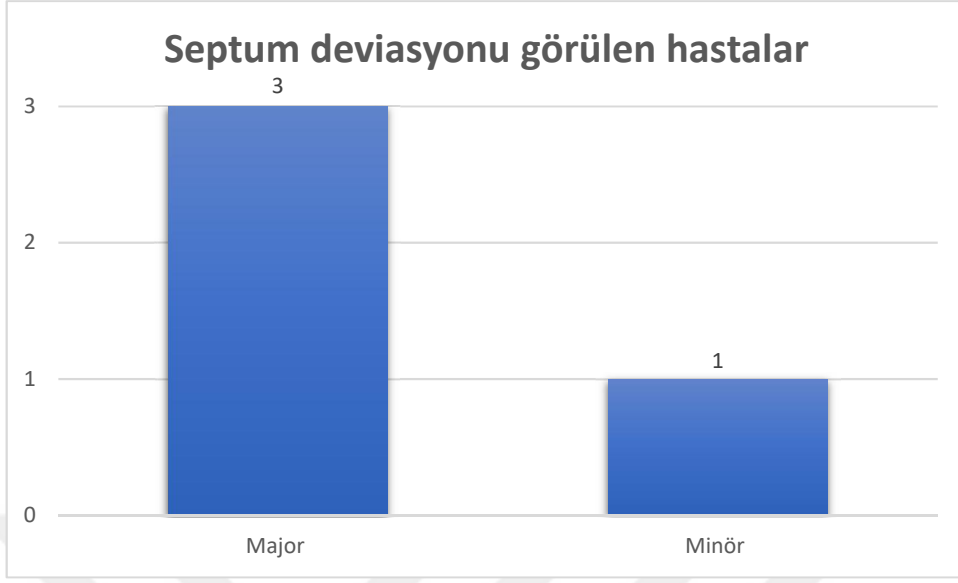
| Erken dönem komplikasyonlar | SF | SL | SO | KE | Toplam | Erken Dönem Komp. Oranı (%) | Tüm Komp. Oranı (%) |
|---|-----------|-----------|-----------|-----------|---------------|------------------------------------|----------------------------|
| Kusma | 8 | 0 | 4 | 2 | 14 | 20.5 | 11.96 |
| Minör oklüzal uyumsuzluk | 3 | 7 | 1 | 0 | 11 | 16.17 | 9.40 |
| Minör kanama | 2 | 4 | 1 | 1 | 8 | 11.76 | 6.83 |
| Enfeksiyon | 0 | 2 | 1 | 1 | 4 | 5.88 | 3.41 |
| Nazal deviasyon | 0 | 4 | 0 | 0 | 4 | 5.88 | 3.41 |
| Ateş | 1 | 2 | 0 | 0 | 3 | 4.41 | 2.56 |
| Yara yeri açılması | 0 | 2 | 0 | 1 | 3 | 4.41 | 2.56 |
| Hipotansiyon | 0 | 1 | 1 | 1 | 3 | 4.41 | 2.56 |
| Majör kanama | 0 | 1 | 1 | 0 | 2 | 2.94 | 1.70 |
| Gözde kuruluk-yanma | 0 | 0 | 2 | 0 | 2 | 2.94 | 1.70 |
| Sadece bulantı | 0 | 2 | 0 | 0 | 2 | 2.94 | 1.70 |
| Baş dönmesi | 0 | 1 | 0 | 1 | 2 | 2.94 | 1.70 |
| Diyare | 0 | 1 | 0 | 0 | 1 | 1.47 | 0.85 |
| Taşikardi | 0 | 1 | 0 | 0 | 1 | 1.47 | 0.85 |
| Burun kanatlarında kontrolsüz genişleme | 0 | 1 | 0 | 0 | 1 | 1.47 | 0.85 |
| Satürasyon düşmesi | 0 | 0 | 1 | 0 | 1 | 1.47 | 0.85 |
| Fragmanların mobilitesi | 0 | 1 | 0 | 0 | 1 | 1.47 | 0.85 |
| Majör aft | 0 | 1 | 0 | 0 | 1 | 1.47 | 0.85 |
| Şiddetli ağrı | 0 | 1 | 0 | 0 | 1 | 1.47 | 0.85 |
| Başta şişlik | 1 | 0 | 0 | 0 | 1 | 1.47 | 0.85 |
| Hipertansiyon | 1 | 0 | 0 | 0 | 1 | 1.47 | 0.85 |
| Alerjik reaksiyon | 0 | 1 | 0 | 0 | 1 | 1.47 | 0.85 |

- Postoperatif erken dönem komplikasyonlar:
 - ✓ Minör oklüzal uyumsuzluk ameliyat sonrası dönemde ortodontik elastikler ve/veya selektif mölleme ile tedavi edilmiştir. Bu şekilde tedavi edilemeyen hastalara ise lokal anestezi altında müdahale edilmiştir. BSSO plaklarının distal segmentteki vidaları sökülüp, İMF'ye alındı ve yeni konumda vidaların takılmasını takiben İMF açılıp, istenilen oklüzyon elde edilip operasyon sonlandırılmıştır.



Şekil 6 Postoperatif erken dönem de görülen minör oklüzal uyumsuzlukların tedavi şekli

- ✓ Majör kanama postoperatif dönemde iki hastada maksilla kaynaklı görüldü.
- ✓ Dört hastaya (%2.94) eritrosit süspansiyonu (ES) verilmiştir. İntraoperatif ve postoperatif kanama nedeniyle birer hastaya, diğer iki hastaya ise intraoperatif dönemde, hipoperfüzyon ve düzelmeyen hipotansiyon nedeniyle ES verilmiştir.



Şekil 7 Septum deviasyonu olan hastaların dağılımı. Majör (sekonder cerrahi gereken), Minör (herhangi bir müdahale gerekmeyen)

Tablo 7 Geç dönem komplikasyonların dağılımı

| Geç dönem komplikasyonlar | SF | SL | SO | KE | Toplam | Geç Dönem Komp. Oranı (%) | Tüm Komp. Oranı (%) |
|--|----|----|----|----|--------|---------------------------|---------------------|
| Fiksasyon materyali ile ilgili komplikasyonlar | 1 | 6 | 2 | 0 | 9 | 32.14 | 7.69 |
| Revizyon cerrahisi gerekmesi | 0 | 0 | 6 | 3 | 9 | 32.14 | 7.69 |
| Enfeksiyon | 1 | 4 | 1 | 0 | 6 | 21.42 | 5.12 |
| Dişlerle ilgili komplikasyonlar | 1 | 1 | 0 | 0 | 2 | 7.14 | 1.70 |
| Minör oklüzal uyumsuzluk | 1 | 0 | 1 | 0 | 2 | 7,4 | 1.70 |

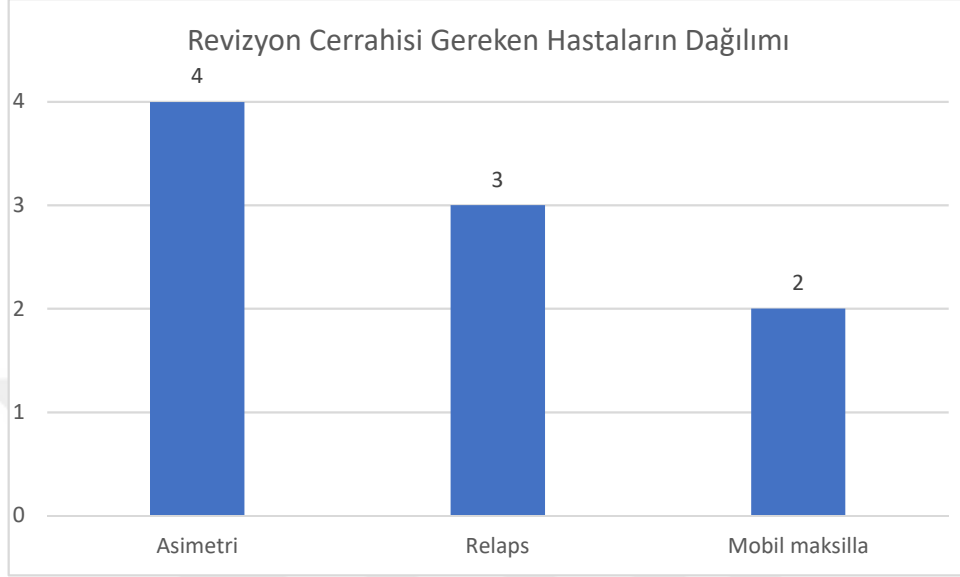
- Fiksasyon materyalleri ile ilgili veriler ve komplikasyonlar:

- ✓ 108 hastaya toplam 483 adet fiksasyon materyali (miniplak) yerleştirilmiştir.
- ✓ 14 hastada rahatsızlığa neden olan toplam 37 adet plak çıkartılmıştır.
- ✓ Bu hastaların yaş ortalaması 27.57 ± 8.59 'dur.
- ✓ Plak sökümü yapılan hastaların 11 'i kadın 3'ü erkektir.
- ✓ Plak sökümü yapılan hastaların 13'ü çift çene cerrahisi, 1 hasta ise alt çene cerrahisi geçirmiştir.
- ✓ Sökülen 37 plağın 16'sı alt çeneden, 21'i üst çeneden çıkartılmıştır.

Tablo 8 Revizyon cerrahisi gereken hastaların verileri

| Revizyon cerrahisi nedeni | Cinsiyet | Yaş | Cerrahi zamanlaması | Osteotomi |
|--------------------------------|----------|-----|---------------------|-----------------------------------|
| Asimetri | E | 31 | SO | Çift çene cerrahisi |
| Asimetri | K | 32 | KE | Genioplasti |
| Asimetri | K | 22 | KE | Genioplasti |
| Asimetri | K | 30 | KE | Genioplasti |
| Mobil maksilla (Kötü iyileşme) | K | 39 | SO | Çift çene cerrahisi |
| Mobil maksilla (Kötü iyileşme) | K | 47 | SO | Üst çene cerrahisi ve genioplasti |
| Relaps | K | 33 | SO | Üst posterior segmental |
| Relaps | K | 22 | SO | Çift çene cerrahisi |
| Relaps | E | 29 | SO | Çift çene cerrahisi |

- Revizyon cerrahisi gereken hastaların yaş ortalaması 31.7 ± 7.8 'dir ve %77.7'sini kadınlar oluşturmaktadır.



Şekil 8 Revizyon cerrahisi gereken hastaların endikasyonlarının dağılımı

Tablo 9 Kemik segmentleri kötü iyileşen/iyileşmeyen hastalar hakkında veriler

| | Yaş | Cinsiyet | İlerletme miktarı | Problemin görüldüğü çene | Semptomlar |
|--------------------|-----|----------|-------------------|--------------------------|---|
| İyileşme bozukluğu | 47 | K | 11mm | Üst çene | Maksilla da mobilite ve ısırma sırasında burun bölgesinde hareket |
| İyileşme bozukluğu | 39 | K | 12mm | Üst çene | Maksilla da mobilite ve miniplağın kırılması (Ön Sağ) |

Tablo 10 Komplasyonların dağılımı

| Komplikasyonlar | Komplikasyon Sayısı | % |
|--------------------------|---------------------|------|
| İntraoperatif | 21 | 17.9 |
| Postoperatif erken dönem | 68 | 58.1 |
| Postoperatif geç dönem | 28 | 23.9 |
| Toplam | 117 | 100 |

- 136 hastanın 46'sında (%33.8) majör komplikasyon görülmüştür. Majör komplikasyonlara; müdahale gerekebilecek septum deviasyonu, majör kanama, dişlerle ilgili komplikasyonlar, istenmeyen kırıklar, alet kırılması ve bulunamaması, revizyon cerrahisi, geç dönem enfeksiyonlar ve birinci sene sonunda his değişikliği devam eden hastalar dahil edilmiştir. Diğer tüm komplikasyonlar minör komplikasyon olarak değerlendirildi. Sadece minör komplikasyonlar düşünüldüğü zaman yine toplam 46 hastada görülmüştür (%33.8).

Tablo 11 His değişikliğinin bölgelere göre dağılımı

| | His değişikliği normale dönenler | | | | | | | | His değişikliği devam edenler | | Toplam | |
|--------------------------|----------------------------------|------|---------------|------|----------------|-----|------------------|-----|-------------------------------|------|--------|-----|
| | 1 ay içinde | | 2-6 ay içinde | | 7-12 ay içinde | | 13 aydan sonrası | | | | | |
| His değişikliği bölgesi | Sayı | (%) | Sayı | (%) | Sayı | (%) | Sayı | (%) | Sayı | (%) | Sayı | (%) |
| 1. bölge his değişikliği | 47 | 64.4 | 18 | 24.7 | 3 | 4.1 | 0 | 0 | 5 | 6.8 | 73 | 100 |
| 2. bölge his değişikliği | 49 | 66.2 | 18 | 24.3 | 3 | 4.1 | 0 | 0 | 4 | 5.4 | 74 | 100 |
| 3. bölge his değişikliği | 17 | 31.5 | 19 | 35.2 | 3 | 5.6 | 4 | 7.4 | 11 | 20.4 | 54 | 100 |
| 4. bölge his değişikliği | 17 | 32.7 | 12 | 23.1 | 4 | 7.7 | 5 | 9.6 | 14 | 26.9 | 52 | 100 |
| Toplam bölge sayısı | 130 | | 67 | | 13 | | 9 | | 34 | | 253 | |

- His deęişiklięi ile ilgili komplikasyonlar:
 - ✓ Üst çenede ameliyat olan 112 hastanın tek veya çift taraflı 5'inde (%4.46) inde bir sene sonunda his deęişiklięi normale dönmemiştir.
 - ✓ Alt çenede ameliyat olan 89 hastanın tek veya çift taraflı 18'inde (%20.2) bir sene sonunda his deęişiklięi devam etmektedir.
 - ✓ Bir hastada operasyondan bir yıl sonra dilin sol ön kısmında 0.5 cm² alanda his deęişiklięi devam etmektedir. Bu hasta yukarıdaki tabloya dahil edilmemiştir. Alt çenede osteotomi yapılan 89 hastanın 1'inde (%1.12) bu komplikasyon görülmüştür.
 - ✓ Alt çene + genioplasti yapılan 10 hastanın toplam 11(%19.2) bölgesinde his deęişiklięi normale dönmemiştir.
 - ✓ Toplamda 15 hastanın (alt çene + genioplasti veya çift çene + genioplasti) 10'u yani %66.6'sının his deęişiklięi normale dönmemiştir.
- En sık görülen ilk üç komplikasyon
 - ✓ Minör oklüzal uyumsuzluk %11.96
 - ✓ Kusma %11.96
 - ✓ Dişler ile ilgili komplikasyonlar %9.39'dur.

Tablo 12 Osteotomi yapılan çenelerin hastanede yatış süreleri ile ilişkisi

| Osteotomi bölgeleri | Yatış saati |
|---------------------|-------------|
| Alt çene cerrahisi | 21.17±6.11 |
| Üst çene cerrahisi | 25.44±13.26 |
| Çift çene cerrahisi | 39.47±11.55 |

7. TARTIŞMA

Ortognatik cerrahi tedavisi ile çenelerin birbirlerine ve kafa kaidesine olan konumları düzenlenerek daha iyi bir estetik ve fonksiyonel ilişkinin sağlanması amaçlanmaktadır. Çalışmamızda dahil olan bireylerin %60'ını kadınlar, %40'ını ise erkekler oluşturmaktadır. Kadınların estetik kaygılarının erkeklere kıyasla daha fazla olması bu dağılımda etkili olmuş olabilir.

Çalışmamızda, SO hastalarının yaş ortalamaları SL hastalarından istatistiksel olarak anlamlı ölçüde daha fazla bulunmuş olup, bu farklılık literatür ile uyumludur (92). Bu durum SO grubunun primer endikasyonlarından olan parsiyel veya total dişsizlik ile obstrüktif uyku apne sendromunun genellikle ileri yaş hastalarda görülmesi ile açıklanabilir.

Çalışmalarda BSSO için komplikasyon oranı %9.76 olarak verilirken (94), Le Fort I osteotomisi için komplikasyon oranı %6-9 arasında değişmektedir (95, 96). Toplam komplikasyon oranı ise %33.8 olarak belirtilmiştir (97). Kusma, bulantı gibi minör komplikasyonlar değerlendirme dışı bırakıldığında çalışmamızda majör komplikasyon oranı %33.8 olmaktadır. Kusma minör komplikasyon olarak kabul edilse dahi postoperatif erken dönemde hastaya ciddi rahatsızlık vermektedir. Bu nedenle karşılaşılan tüm minör komplikasyonlar çalışmaya dahil edilmiştir. Çalışmamızda görülen toplam komplikasyon oranının literatürdeki bazı çalışmalardan yüksek olmasının nedenleri; araştırmaların çoğunda standart bir metodolojinin olmaması, yalnız postoperatif dönemde görülen komplikasyonların incelenmiş olması, hasta yerine yapılan osteotomiler baz alınarak komplikasyon oranının hesaplanması olabilir. Ayrıca yapılan çalışmalarda çoğunlukla minör komplikasyonlar değerlendirmeye alınmamış, sadece majör olanlar değerlendirilmiştir. Çalışmamızda, toplam komplikasyon sayısına, majör ve minör tüm komplikasyonlar dahil edildiği için toplam komplikasyon oranının yüksek olduğunu düşünmekteyiz.

Çalışmamızda ortognatik cerrahi hastalarında görülen komplikasyonlar ile hastaların yaşları arasında pozitif yönde korelasyon saptanmıştır ($r=0.187$, $p=0.029$). Bu veri, ileri yaş hastalarda ortognatik cerrahiye bağlı komplikasyon oranının arttığı bilgisiyle uyumaktadır (83).

Bu çalışmada intraoperatif komplikasyonların önemli bir kısmını dişlerle ilgili komplikasyonlar (%42.85) ve istenmeyen kırıklar (%28.57) oluşturmaktadır. Dişlerle ilgili komplikasyonu olan 9 hastanın 8'i SO grubunda 1'i ise SF grubundadır. SO hastalarında, ameliyat sırasında intermaksiller fiksasyon sağlayabilmek amacıyla genellikle İMF vidaları veya arch bar kullanılmaktadır. Kliniğimizde, bu amaçla İMF vidaları tercih edilmektedir. Çalışmamıza dahil olan SO hastalarının neredeyse tamamında self tapping (kendisi yiv açan) vidalar kullanılmıştır. Arch bar kullanılmamasının nedenleri ise bu işlemin çok zaman alması, travmatik bir işlem olması, SO hastalarının genellikle parsiyel dişsiz olmaları ve arch barla yeterli stabilizasyonun sağlanamamasıdır. Ancak, İMF vidası olarak self drill (kendi kendine yuva açan) vidalar yerine self tapping vidaların kullanımı dişlerle ilgili komplikasyon gelişme olasılığını arttırabilir. SO hastalarında, ortodontik tedavi ile diş köklerine hareket verilerek diş köklerinin arasına vidanın güvenli bir şekilde yerleştirilebileceği bir yer açılmadığı için İMF vidaları ile fiksasyon sırasında özellikle self tapping vida sisteminde frezle yuva açma esnasında kökler zarar görebilmektedir. Yalnızca panoramik radyografiler ya da ameliyat esnasında alveol kemik eğimi referans alınarak frezle yuva açmak oldukça risklidir. Bu nedenle self drill vidaların kullanımı bu komplikasyonu azaltacaktır. Ancak, self drill vidaların genellikle setlerde bulunmaması, ayrıca istenmesi ve pahalı olmaları dezavantaj oluşturmaktadır. SF ve SL grubunda bu komplikasyon oranının daha düşük olmasının en önemli sebebi İMF'nin braketlerden destek alınarak yapılmasıdır. Operasyon sırasında diş köklerine zarar verilen hiçbir hastada postoperatif dönemde dişlerle ilgili bir semptom veya pulpa nekrozu görülmemiştir. Hayvan modelinde yapılan bir çalışmada, diş köklerine mini vida ile zarar verildikten 12 hafta sonra o bölgede sement, periodontal ligament ve kemik ile iyileşme görülmüştür (98). İntraoperatif komplikasyonların ikinci en sık görülen komplikasyonu istenmeyen kırıklardır. Üst çene de operasyon geçiren hastalar içinde istenmeyen kırık görülme oranı %1.8 iken alt çene de operasyon geçiren hastalar için bu oran %4.5'dir. Mandibuladaki bu oran diğer çalışmalarla karşılaştırıldığında daha düşüktür (49, 99). Bu durum operasyon sırasında mandibula alt kenarında osteotomla ek bir kesinin daha yapılmasına bağlanabilir. Le Fort I osteotomisi sırasında istenmeyen kırık oranı BSSO'ya göre daha az çalışmaya konu olmuştur (11). Üst çenede görülen istenmeyen kırıklar bazı durumlarda fiksasyonu

güçleştirmekte ve can sıkıcı olabilmektedir. Bu çalışmada intraoperatif komplikasyonlardan biri de hasta uyandırılırken hastanın istemsiz kasılması sonucu oral airwayi ısırması nedeniyle oluşan oklüzal uyumsuzluktur. Bu tarz komplikasyonların önüne geçebilmek için anesteziye konu ile ilgili gerekli bilgi verilmeli ve mümkünse nazal airway kullanımı tercih edilmelidir.

Ortognatik cerrahi sırasında kullanılan fiksasyon materyalleri, frezler ve lastikler küçük olduğu için operasyon sırasında cerrahın dikkati dağıldığı anlarda oral kaviteye düşüp kaybolabilmektedir. Osteotomi sırasında frezlere aşırı kuvvet verilmesi, frezlerin yanlış kullanımı, yeni olmaması veya aşırı kullanımına bağlı olarak frezlerde kırılma görülebilmektedir. Operasyon sahasının kanamalı olduğu veya frezin kırılan ucunun kemik içinde derin bir bölgede kaldığı durumlarda (örneğin ramusun medialinde kesi yaparken) o bölgeden kırık parçayı çıkarmak çok zor olabilmektedir. Bazı durumlarda, kırık parçanın aspiratör yardımıyla çekilmiş olabileceği düşünülerek gözden kaçabilir ve o alanda bırakılabilir. Kırık parçanın alındığına emin olunamadığı durumlarda operasyon sırasında mobil X-Ray sistemleri yardımıyla kontrolü sağlanabilir ancak bu sistemler tüm hastanelerin sahip olduğu bir imkan değildir. Ayrıca, mobil X-Ray sistemlerinin kullanımı sırasında sterilizasyonun korunması amacıyla alanın steril bir örtü ile örtülmesi gerekir bu da operasyon süresini uzatmaktadır. Bu konu ile ilgili bir çalışmada, 3/301 hastada enstrüman kırığı saptanmış olup kırıkların hepsinin alt çenede meydana geldiği belirtilmiştir (100). Diğer bir çalışmada ise 2/655 hastada enstrüman kırığı olduğu ve bu kırıkların doku içinde kaybolduğu belirtilmiştir (101). Çalışmamızda ise 2 hastada çıkarıldığı zannedilen iki frez ucunun kemik içinde kaldığı postoperatif dönemde yapılan radyografik inceleme sırasında saptanmıştır. Bunlardan biri alt çene lingula bölgesinde diğeri ise üst çenede posterior maksiller bölgede bulunmaktadır. İki hastanın da postoperatif takipleri sırasında kalan yabancı cisim nedeniyle gelişen bir enfeksiyona veya ilişkili herhangi bir komplikasyona rastlanmamıştır. Ancak, teorik olarak bu tarz komplikasyonların enfeksiyon açısından bir risk oluşturduğu bilinmektedir (35). Bu nedenle kullanılan materyallerin yeni olmasına, uygun soğutma ile kullanımına, aşırı basınç uygulamamaya ve frez dönmeye başlamadan kemiğe yaslanmamasına dikkat edilmesi gerektiğini düşünmekteyiz.

Erken dönem komplikasyonların büyük bir kısmını; kusma (%20.58), minör oklüzal uyumsuzluk (%16.17) ve minör kanamalar (%11.76) oluşturmaktadır. Kusma genellikle genel anesteziye ve ilaçlara bağlı bir komplikasyondur. Bu oran diğer çalışmalar da belirtilen %27-40 oranlarının altındadır (87, 102). Operasyon sonrası dönemde ağrı kontrolü nonsteroid antiinflamatuvar ağrı kesiciler ile sağlanmıştır. Hasta tarafından çok şiddetli bir ağrı tarif edilmediği sürece ağrı kontrolünde narkotik analjeziklere başvurulmamıştır. Hastaların kusma şikayetinin az olmasında narkotik analjeziklerin kullanılmamasının önemli bir rolü olduğu bilinmekte, verilerimiz de bu bilgiyi desteklemektedir (88).

Minör oklüzal uyumsuzluk, erken dönem komplikasyonlar içinde ikinci en sık görülendir. Operasyon sonrası oklüzal orta hattın bir tarafa kayması genellikle operasyon sırasında kondilin tork alması ile ilgili bir durumdur (11). Rijid fiksasyon sağlanan BSSO cerrahilerinde kondilin yanlış sabitlenmesi en çok karşılaşılan komplikasyonlardandır (11). Operasyon sırasında proksimal ve distal segmentlerin, rijid fiksasyonu sağlayabilmek amacıyla, klemp ile tutulduğu durumlarda proksimal segmentin pasif konumunun korunması çok önemlidir. Aksi takdirde kondil yanlış pozisyonda iken segmentler plak ve vidalar ile sabitlenir (11). Operasyon sonrası orta hattın 1-2 mm'lik kayması ortodontik olarak kamufle edilebilir ancak; daha fazla miktardaki orta hattın kayması tekrar operasyon gerekebilir (11). Operasyon sonrasında görülen minör oklüzal uyumsuzluğun diğer bir nedeni ise pterygomasseterik kas bileşkesinde oluşan gerilimdir. Mandibulanın özellikle geriye alındığı durumlarda çiğneme kasları proksimal segmente saat yönünün tersine kuvvet uygulayarak orijinal pozisyonuna çekmeye çalışır (37). Bu gibi durumlarda kasların adapte olması için ortodontik elastiklerden yardım alınabilir.

Çalışmamızda, ortognatik cerrahi sonrası burunda ve nazal septumda deviasyon sadece 4 hastada görülmüştür. Bu hastaların 3'üne deviasyon düzeltimi için sekonder cerrahi gerekirken 1 hastada minör septum deviasyonu görülmüş ve sekonder ameliyata gerek duyulmamıştır. Operasyon sırasında özellikle maksillanın planlanan hareketleri sırasında nazal septuma kuvvet gelip gelmediği kontrol edilmeli (39), özellikle maksillanın gömüldüğü hastalarda nazal septum kranial düzlemde yeteri kadar kısaltılmalıdır (37). Maksillada toplam 606 osteotomi yapılan bir çalışmada 6 kişide septum deviasyonu görülmüş ve bu hastaların 4'ünde septum deviasyonu

cerrahi olarak düzeltilmiştir (39). Diğer bir çalışmada ise septum deviasyonu oranı %1.6 olarak verilmiştir, bu komplikasyonun en önemli nedeni ise yeterli miktarda nazal septumdan kıkırdak dokusunun uzaklaştırılmaması olarak gösterilmiştir (95).

Çalışmamızda, postoperatif dönemde 2 hastada baş dönmesi şikayeti olmuş ve ilk bir ay içerisinde geçtiği görülmüştür. Literatürde, operasyon sırasında hastanın başının ekstansiyonda olması ve osteotomlar ile travma yaratılması BPPV için risk oluşturduğu belirtilmiştir (103). Le Fort I cerrahisi sonrası bu oran %13 olarak verilmiştir (103). Çalışmamızda BPPV için test yapılmadığı için bazı hastaların atlanabileceği düşünülerek bu oranın daha düşük çıkması normal karşılanmıştır.

Geç dönem komplikasyonların önemli bir kısmını fiksasyon materyalleri ile ilgili komplikasyonlar (%32.14) ve revizyon cerrahisi gereken hastalar (%32.14) oluşturmaktadır. Fiksasyon materyallerinin sökülmesine neden olan en önemli faktörler genellikle plak bölgesinde hassasiyet ve enfeksiyon olmuştur. Literatürde, fiksasyon materyalleri ile ilgili hasta memnuniyetsizlik nedenleri; plak bölgesinde ekspozisyon, vida gevşemesi, plak kırılması, fiksasyon materyalinin oral mukozadan palpe edilebilir olması ve termal hassasiyet olarak belirtilmiştir (104-107). Fiksasyon materyallerinin diğer bir dezavantajı çok küçük olması nedeniyle operasyon sırasında oral kaviteye düşüp kaybolabilmesidir (108). Bu olası komplikasyonlar nedeniyle plakların çıkarılma oranı özellikle BSSO hastalarında %18.6'yı bulabilmektedir (105). Çalışmamızda, fiksasyon materyalleri ile ilgili meydana gelen komplikasyonlar sebebiyle hastaların %13'ünde plaklar çıkartılmıştır. Plak sökümü yapılan hastaların %78.6'sı kadın olup hastaların %92.6'sı çift çene cerrahisi geçirmiştir. Plak sökümü yapılan hastaların önemli bir kısmının kadın olmasının bir nedeni bu çalışmada kadın hasta sayısının daha fazla olması olabilir; fakat asıl nedeni bulmak güçtür. Plak çıkarılması için ikinci bir cerrahi işlemin önüne geçebilmek amacıyla rezorbe olabilen plakların kullanımı tercih edilebilir. Fakat rezorbe olabilen plakların kullanımında daha fazla komplikasyon ile karşılaşıldığı ve bu plakların diğer rezorbe olmayanlara kıyasla daha büyük ve daha pahalı olduğu için çalışmamızda tercih edilmemiştir (109, 110).

Revizyon cerrahisi gereken hastalar toplam hasta sayısının %6.6'sını oluşturmaktadır. Bu dokuz hastanın altısı SO grubunda, diğer üçü ise izole genioplasti

hastasıdır. Postoperatif dönemde görülen relaps, SO grubu hastalarının revizyon cerrahisi olmalarının en önemli nedeni iken, üç izole genioplasti hastası asimetrinin tam düzeltilmemesi nedeni ile tekrar ameliyat olmuştur. Revizyon cerrahisi gereken hastaların yaş ortalaması 31.7 ± 7.8 'dir ve %77.7'sini kadınlar oluşturmaktadır. Asimetri nedeniyle revizyon cerrahisi gereken 4 hastanın 3'ünü kadınlar oluşturmaktadır. SO hasta grubu bireylerinde genellikle parsiyel ya da total dişsizlik görülmesi ve de cerrahi öncesi ortodontik tedavi yapılmamasına bağlı olarak cerrahi sırasında sıkı bir interdijitasyon elde edilememesi nedeniyle relaps riskinin arttığı düşünülebilir. Ayrıca, İMF vidalarının ağız içinde uzun süre kalması uygun olmadığı için postoperatif dönemde retansiyon amaçlı elastik kullanımı da sınırlanmakta bu duruma bağlı olarak relaps riski de artmaktadır. Sonuç olarak çalışmamızda revizyon cerrahisi gerekliliğinin SO grubunda daha yüksek olduğu görülmüştür. Bu grup hastalarda, ortognatik cerrahi öncesi yapılan dental implant uygulamaları ve protetik rehabilitasyonlar ile ameliyat sırasında daha stabil bir oklüzyon elde edilebilmektedir.

Çalışmamızda, üst çene kemiğinde kötü iyileşme oranı %1.5 yani 2 hastada görülmüş olup alt çenede ise tüm hastalarda sorunsuz kemik iyileşmesi izlenmiştir. Üst çenede 6 mm'den daha fazla yapılan ilerletmelerin maksillanın iyileşmesi açısından bir risk oluşturduğu belirtilmiştir (37). Çalışmamızda, maksillada iyileşme görülmeyen hastalar yaklaşık 40 yaşındadır ve ilerletme miktarı 10 mm'in üzerindedir. Maksillada kötü iyileşme görülen bir hastada ilk semptom maksillanın mobilitesi ve ısırma sırasında burun etrafında hareketlenme olmasıdır. Burun ucunun hareket etmesinin nedeni maksillanın mobil olması ve ısırma kuvveti ile nazal septumun oynayıp burun ucunu hareket ettirmesi olarak açıklanabilir. Bu komplikasyonun görülme oranı %0.3 ila %2.6'dır (95, 101, 111). Maksillada hiç iyileşmeme komplikasyonu diğer çalışmalarda verilen oranlara çok yakındır. İleri yaş ortognatik cerrahi hastalarında komplikasyon görülme riskinin arttığı bilinmektedir (1). Bu nedenle özellikle bu çalışmanın verilerinden yola çıkarak ileri yaş hastalarda maksillada 6 mm'den daha fazla ilerletme yerine çift çene cerrahisi ile limitleri çok aşmamaya çalışılmalı ve blok kemik greftleri ile maksilla desteklenerek kemikte hiç iyileşmeme riski azaltılmalıdır.

Sinir hasarı veya his değişikliğini belirlemek için objektif ve/veya subjektif kriterlerden yararlanılabilir. Fakat literatürde, her iki yöntemin güvenilirliği ve tercih

edilme gerekliliđi ile ilgili ortak bir karar yoktur. Yapılan bir alıřmada hastaların his deđiřikliđini egzajere etme potansiyellerinden dolayı hafif dokunma testi (light touch test) ile sbjektif testler arasında dengesizlik olduđu ifade edilmektedir (112). Bir bařka alıřmada ise operasyondan bir yıl sonraki iki nokta diskriminasyon testi sonuları ile sbjektif verilerin bađlantılı olduđu belirtilmiřtir (113). Zamanla post travmatik sinir yaralanmalarının deđerlendirmesinde sbjektif testlerin kullanımını daha fazla nerilmeye bařlanmıřtır (54, 114, 115). alıřmamız, retrospektif zellikli olarak planlandıđı iin veriler sbjektif testleri iermekte olup bu testlerin gvenli bir lm tekniđi olduđu literatrdeki alıřmalar ile de desteklenmektedir. Ortognatik cerrahi sonrası sinir hasarı %12.3 ile %81 arasında deđerlebilmektedir (54, 108). Ayrıca İAS'nin mandibula iindeki pozisyonu varyasyon gsterebilir ve bu durum komplikasyon geliřme riskini arttırabilir. Yapılan alıřmalarda trigeminal sinirin periferel dallarının post travmatik iyileřme sonrası spontan rejenerasyonunun genellikle 6 aya kadar tamamlandıđı bazı durumlarda ise 1 yıla kadar uzadıđı grlmřtir (116, 117). Fakat rejenere olan aksonlar spatial iliřkisini kaybeder ve dzensiz mesajlar iletir. alıřmalar zamanla somatosensory korteksin bu duruma cevap verip kompanse edebildiđini gstermiřtir (118). Bu veriler dođrultusunda, his deđiřikliđi takibinin 1 yıldan daha uzun sreli yapılması gerektiđini dřnmekteyiz. alıřmamızda, st ene cerrahisini takiben ilk ay iinde his deđiřikliđi yaklaşık %65 oranında normale dnerken, alt ene cerrahisi sonrasında ancak ilk altı aylık dnemde yaklaşık %61'lik bir iyileřme grlmektedir. alıřmamızda, ilk 1 yıllık dnemden sonra his deđiřikliđi normale dnen blgelerin oranı %3.6'dır. İlk aylarda his deđiřikliđinde iyileřmenin daha hızlı olduđu sonraki dnemde ise yavařladıđı gze arpmaktadır.

alıřmamıza dahil olan bireylerde, operasyon sırasında İAS ve İOS kopması ile karřılařılmamıřtır. Ancak, alt enede his deđiřikliđi geri dnmeyen hastaların oranı %20.2 iken İOS'de his deđiřikliđi geri dnmeyen hastaların oranı %4.46'dır. Grlen his deđiřikliklerinin ođunun gerilmeye bađlı olduđunu dřnmekteyiz. Alt enede his deđiřikliđi normale dnmeyen hastaların %66.6'sına BSSO'ya ek genioplasti osteotomisi yapılmıřtır. Bu veri BSSO'ya ek olarak genioplastinin diđer alıřmalarda olduđu gibi kalıcı sinir hasarı riskini arttırdıđı bilgisini desteklemektedir (56, 57, 119).

Çalışmamızda, lingual sinirin kısmi hasar oranı %1.12'dir. Diğer çalışmalarda bu oran %9-19.4 arasında değişmektedir (62, 120).

Fasiyal sinir hasarına çalışmamızda hiç rastlanmamıştır. Çalışmalarda çok nadir görülen fasiyal sinir hasarının bu çalışmada görülmemesinin nedenleri; örneklemin az olması, özellikle mandibula geri alınacağı cerrahilerde Hunsuck modifikasyonu ile ramusun medial osteotomisinin yapılması ve dikkatli subperiosteal diseksiyon yapılması olabilir.

Literatürde, Le Fort I cerrahisi sonrasında görülebilecek infraorbital sinir hasarı sınırlı sayıda çalışmaya konu olmuştur. Yapılan çalışmalarda yanak ve üst dudak bölgesinde his değişikliği postoperatif 6. aydan sonra %4-6 olarak belirtilmiştir (54, 119). Ortognatik cerrahi sonrasında İOS hasarı bu çalışmada %4.46 olduğu fark edilmiştir. İOS hasarı en aza indirmek için subperiosteal diseksiyona özen gösterilmeli, dikkatsiz ekstazyon ile İOS zedelenmemeli ve osteotomi hattı infraorbital foramene çok yakın olmamalıdır. Ortognatik cerrahi sonrasında karşılaşılan his değişikliğinin hasta memnuniyetini düşürdüğü bilinmektedir (121). Le Fort I osteotomisi yapılacak hastalara kooperasyonun bozulmaması için orta yüz bölgesinde de nadiren his değişikliğinin kalıcı olabileceği anlatılması gerektiğini düşünmekteyiz. Çünkü operasyon ile ilgili yetersiz komplikasyon bilgisi verildiği durumlarda, bazı hasta gruplarında hasta memnuniyetinin düştüğü görülmektedir (8, 9).

Ortognatik cerrahi sırasında ve/veya postoperatif dönemde şiddetli kanamalar görülebilmektedir. Çalışmamızda hem intraoperatif hem de postoperatif dönemde hastaların %1.7'sinde şiddetli kanama görülmüştür. Kanama görülen hiçbir hastada bu duruma neden olacak bir sistemik rahatsızlığa rastlanmamıştır. Le Fort I osteotomisi sırasında bir hastamızda şiddetli kanama, pterygomaksiller birleşkenin osteotom ile ayrılması sırasında, bir diğer hastada ise maksiller sinüsün lateral duvarında kemik içi kanama meydana gelmiştir (Posterior superior alveolar arter ve infraorbital arterin anastomuzu). Pterygomaksiller alandan gelen kanama tampon ve oksidize selüloz (Surgicel®, Ethicon, Neuchatel, Switzerland) yardımıyla durdurulmasına karşın maksiller sinüsün lateral duvarındaki damar için bu yöntemler yeterli olmamıştır. Damar, etrafındaki kemikten frez yardımıyla ayrılıp koterlenmiştir. Bazı araştırmacılar

pterygomaksiller bileşkenin osteotom ile ayrılmasının kanama riskini arttırdığını belirtmiştir (41), bazıları ise osteotom kullanılmasına rağmen o bölgede ciddi kanama gözlenmediği belirtmiştir (39, 95) (Tablo 13). Osteotomi sırasında, maksiller sinüsün lateral duvarında meydana gelen kanamalar genellikle tampon ve/veya koter ile kolaylıkla durdurulabilmektedir, fakat çalışmamızda maksiller sinüs lateral duvarında kanama görülen vakamızda, arter normalden daha geniş ve kanamanın kemik içi olması sebebiyle damarın serbestleştirilerek koterlenmesi gerekmiş ve ek olarak hastaya operasyon sırasında iki ünite eritrosit süspansiyonu verilmiştir. Bunun gibi nadir görülen anatomik farklılıklar nedeniyle operasyon sırasında ve sonrasında ciddi kanamalar ile karşılaşılabilir.

Tablo 13 Le Fort I osteotomisi yapılan çalışmalarda görülen komplikasyon oranları

| Yazar | Le Fort I osteotomisi hasta sayısı | Le Fort I osteotomisi sonrası kanama (%) | Pterygomaksiller bileşke ayrımının metodu | Çalışma türü |
|---------------------------|------------------------------------|--|---|--------------|
| Kramer ve ark.(95) | 1000 | 11(%1.1) | Osteotom | Prospektif |
| Acebal-Bianco ve ark.(39) | 606 | 0(%0) | Osteotom | Retrospektif |
| Politis (122) | 750 | 2(%0.3) | Osteotom | Retrospektif |
| Van De Perre ve ark.(123) | 646 | 3(%0.5) | Prepterygoid osteotomi | Retrospektif |
| Justus ve ark.(124) | 410 | 11(%2.7) | Osteotom | Retrospektif |

Postoperatif dönemde şiddetli kanamalar genellikle ilk 14 gün içinde olmaktadır. Psödoanevrizma kaynaklı kanamaların görülme zamanı ise postoperatif 3 günden 8 aylık sürece kadar değişebilmektedir (125). Postoperatif dönemde oluşabilecek bu komplikasyonların tedavisine cerrahi uygulamalar ile başlanması

önerilmemektedir (43). Öncelikli tedavi olarak anterior ve posterior nazal tampon yerleştirilebilir, devam eden kanamalarda ise selektif embolizasyon veya ilgili damarın bağlanması düşünülebilir. En son çare olarak da eksternal karotidin dallarının bağlanması düşünülebilir. Çalışmamızda, postoperatif dönemde iki hastamızda operasyon gecesinde şiddetli kanama ile karşılaşmıştır. Her iki hastamızda da kanama kontrolü anterior ve posterior nazal tamponun 72 saat boyunca tutulmasıyla sağlanarak taburcu edilmişlerdir. Bu hastalarımızdan biri daha önceden DDY operasyonu geçirmiş olup operasyon sonrası 7. günde tekrar şiddetli bir kanama ile karşılaşmıştır. Kanama kontrolü daha önceden de belirttiğimiz gibi anterior ve posterior nazal tampon uygulaması ile yapılmıştır. Hasta postoperatif dönemde hafif hipertansif olduğu için kardiyoloji konsültasyonu sonrasında antihipertansif ilaçlar ile tansiyon kontrol altına alınmıştır. Takip eden ikinci günde eskisi kadar şiddetli olmayan yeni kanama ile karşılaşıldı ve posterior nazal tamponla birlikte servikal BT anjiyografi istenmiştir. Ayrıca bir ünite eritrosit süspansiyonu verilmeye ihtiyaç duyuldu. Deneyimli radyologların incelemesi sonucunda hastada operasyon bölgesinde herhangi bir psödoanevrizma oluşumu veya aktif madde ekstravazyonu saptanmadı. Posterior nazal tampon 4. günde çıkartıldı ve postoperatif dönemde tekrar kanama görülmemiştir. Çalışmamızda olduğu gibi benzer bir çalışmada da anjiyografi sonucunda kanamaya neden olan arterin saptanamadığı belirtilmiştir (122). Anjiyografi, kanamanın kaynağını tespit etmek için etkili bir yöntem olup aktif kanama döneminde uygulanmaz ise sonuç alınamayabilir. Anjiyografi ile aktif kanama alanı belirlendikten sonra kanama odağına yakın olacak şekilde selektif embolizasyon tercih edilebilir. Fakat bazı çalışmalarda selektif embolizasyon sonrasında da tekrar kanama olduğu belirtilmiştir (122, 126). Bu nedenle selektif embolizasyonun daha proksimalden yapılmasını öneren araştırmacılar da bulunmaktadır (122).

Postoperatif dönemde ortognatik cerrahiye bağlı enfeksiyon oranı diğer çalışmalarla benzer şekilde %8.5'dir (85). Sigara kullanımı, kötü ağız hijyeni, ileri yaş, uzun operasyon süresi, yabancı cisimlerin bulunması, hematoma ve kemikte sekestr oluşumu enfeksiyon riskini arttırmaktadır (35).

Çalışmamızın zayıf yönü veya yönleri olarak retrospektif planlanmış olması düşünülebilir. Hasta kayıtlarının standardizasyonunun olmaması, geçmişe yönelik bazı komplikasyonların hatırlanmaması ve bazı komplikasyonların atlanması her

retrospektif çalışmada olduğu gibi bu çalışmanın da handikabıdır. Ayrıca hasta örnekleminin çok geniş olmaması nadir görülen komplikasyonlar ile karşılaşılma ihtimalini azaltmaktadır. Bu nedenle prospektif planlanmış ve hasta örneklemini daha geniş olan çalışmalar daha doğru sonuçlar verebilir.



8. SONUÇ VE ÖNERİLER

- Çalışmamızda ortognatik cerrahi hastalarının komplikasyon oranları diğer çalışmalara göre daha yüksek bulunmuştur. Fakat, komplikasyonların çoğu minör komplikasyonlar olup genellikle diğer çalışmalarda minör komplikasyonlar değerlendirmeye alınmamıştır.
- Ortognatik cerrahi hastalarının çoğunun kadınlar olması dikkat çekmektedir.
- SO grubunun yaş ortalaması SL grubunun yaş ortalamasına göre anlamlı derecede yüksektir.
- SF, SO ve SL tedavi grupları ile komplikasyon durumları (komplikasyon olan veya olmayan hasta sayısı) arasında istatistiksel olarak anlamlı bir farklılık saptanmıştır.
- Kusma ile birlikte minör oklüzal uyumsuzluk en fazla görülen komplikasyonlardandır. İntraoperatif dönemde nazal airway tercih edilmesi ve mandibular segmentlerin, kondil pasif pozisyonda iken sabitlenmesine çok dikkat edilmelidir.
- Kusmanın önlenmesi için gereksiz narkotik analjezik kullanımından kaçınılmalıdır.
- Hastalara, majör kanama ile postoperatif ilk 10 günde, hatta daha geç dönemde karşılaşılabileceği bilgisi anlatılmalıdır.
- Komplikasyonların önemli bir kısmını postoperatif erken dönemde karşılaşılan komplikasyonlar oluşturmaktadır.
- Revizyon cerrahisi gereken hastaların büyük kısmını kadınlar oluşturmaktadır.
- His değişikliğinin üst çene cerrahisi sonrasında da görülebileceği ve nadir durumlarda kalıcı olabileceği, ya da hissin tam olarak eski haline dönmeyeceği bilgisi hastalara verilmelidir.
- Alt çenede karşılaşılan his değişikliklerinin normale dönme süresi daha uzundur. Hastaların bu konuda bilgilendirilmesi ve beklentilerinin yükseltilmemesi gerekmektedir.
- Alt çene operasyonuna ek olarak yapılan genioplasti operasyonu, his değişikliğinin normale dönmeme olasılığını artmaktadır.

- Fiksasyon materyalleri ile ilgili problemlere baęlı plak sökümü yapılan hastaların çok büyük bir kısmını kadınlar ve çift çene cerrahisi geçiren hastalar oluşturur.



9. KAYNAKLAR

1. Peacock ZS, Lee CC, Klein KP, Kaban LB. Orthognathic surgery in patients over 40 years of age: indications and special considerations. *Journal of Oral and Maxillofacial Surgery*. 2014;72(10):1995-2004.
2. Espeland L, Hogevoid HE, Stenvik A. A 3-year patient-centred follow-up of 516 consecutively treated orthognathic surgery patients. *European journal of orthodontics*. 2008;30(1):24-30.
3. Coghlan KM, Irvine GH. Neurological damage after sagittal split osteotomy. *Int J Oral Maxillofac Surg*. 1986;15(4):369-71.
4. Baas EM, Horsthuis RB, de Lange J. Subjective alveolar nerve function after bilateral sagittal split osteotomy or distraction osteogenesis of mandible. *J Oral Maxillofac Surg*. 2012;70(4):910-8.
5. Nurminen L, Pietilä T, Vinkka-Puhakka H. Motivation for and satisfaction with orthodontic-surgical treatment: a retrospective study of 28 patients. *The European Journal of Orthodontics*. 1999;21(1):79-87.
6. Kim S, Shin SW, Han I, Joe SH, Kim MR, Kwon JJ. Clinical review of factors leading to perioperative dissatisfaction related to orthognathic surgery. *J Oral Maxillofac Surg*. 2009;67(10):2217-21.
7. Liou EJ, Chen P-H, Wang Y-C, Yu C-C, Huang C, Chen Y-R. Surgery-first accelerated orthognathic surgery: postoperative rapid orthodontic tooth movement. *Journal of Oral and Maxillofacial Surgery*. 2011;69(3):781-5.
8. Cunningham SJ, Hunt NP, Feinmann C. Perceptions of outcome following orthognathic surgery. *The British journal of oral & maxillofacial surgery*. 1996;34(3):210-3.
9. AlKharafi L, AlHajery D, Andersson L. Orthognathic surgery: pretreatment information and patient satisfaction. *Medical principles and practice : international journal of the Kuwait University, Health Science Centre*. 2014;23(3):218-24.
10. Arnett G, Mc Laughlin R. *Facial and dental planning for orthodontists and oral surgeons*. 2004, St. Louis: Mosby.1-320.
11. Miloro M, Ghali G, Larsen P, Waite P. *Peterson's principles of oral and maxillofacial surgery*. 3th edition ed: PMPH-USA; 2011.
12. Cheung LK, Fung SC, Li T, Samman N. Posterior maxillary anatomy: implications for Le Fort I osteotomy. *International journal of oral and maxillofacial surgery*. 1998;27(5):346-51.
13. Şakul U, Bilecenoğlu B. *Baş ve Boyun Klinik Bölgesel Anatomisi*. Ankara: Özkan Matbaacılık; 2009.
14. Castelli W, Nasjleti CE, Diaz-Perez R. Interruption of the arterial inferior alveolar flow and its effects on mandibular collateral circulation and dental tissues. *Journal of dental research*. 1975;54(4):708-15.
15. Hullihen SP. Case of elongation of the under jaw and distortion of the face and neck, caused by a burn, successfully treated. *Am J Dent Sci*. 1849;9:157-65.
16. Blair V. Report of a case of double resection for the correction of protrusion of the mandible. *Dent Cosmos*. 1906;48:817.
17. Blair VP. Operations on the jaw bone and face. *Surg Gynecol Obstet*. 1907;4:67-78.
18. Limberg A. Treatment of open-bite by means of plastic oblique osteotomy of the ascending rami of the mandible. *Dent cosmos*. 1925;67(0000):1191-7.
19. Caldwell JB, Letterman GS. Vertical osteotomy in the mandibular ramal for correction of prognathism. *Journal of oral surgery*. 1954;12(3):185-202.
20. Trauner R, Obwegeser H. *Zur Operationstechnik bei der Chirurgie*. Deutsche Zahn-, Mund-, und Kieferheilkunde. 1955;23.

21. Dal Pont G. Retromolar osteotomy for the correction of prognathism. *Journal of oral surgery, anesthesia, and hospital dental service.* 1961;19:42-7.
22. Hunsuck EE. A modified intraoral sagittal splitting technic for correction of mandibular prognathism. *J Oral Surg.* 1968;26(4):250-3.
23. Spiessl B. [Osteosynthesis in sagittal osteotomy using the Obwegeser-Dal Pont method]. *Fortschritte der Kiefer- und Gesichts-Chirurgie.* 1974;18:145-8.
24. Hofer O. Operation der prognathie und mikrognathie. *Deutsche Zahn-, Mund-, und Kieferheilkunde.* 1942;9:121-32.
25. Trauner R, Obwegeser H. The surgical correction of mandibular prognathism and retrognathia with consideration of genioplasty: Part I. Surgical procedures to correct mandibular prognathism and reshaping of the chin. *Oral surgery, oral medicine, oral pathology.* 1957;10(7):677-89.
26. von Langenbeck B. *Beiträge zur Osteoplastik: Druck von G. Reimer; 1859.*
27. Cohn-Stock G. Die chirurgische Immediatregulierung der Kiefer, speziell die chirurgische Behandlung der Prognathie. *Vjschr Zahnheilk Berlin.* 1921;37:320-54.
28. Schuchardt K, editor *Experiences with the surgical treatment of deformities of the jaws: prognathia, micrognathia and open bite. Second Congress of International Society of Plastic Surgeons; 1959: E. & S. Livingstone, London.*
29. Wassmund M. *Frakturen und Luxationen des Gesichtsschädels: unter besonderer Berücksichtigung der Komplikationen des Hirnschädels; ihre Klinik und Therapie; praktisches Lehrbuch: Meusser; 1927.*
30. Axhausen G. Zur Behandlung veralteter disloziert geheilter Oberkieferbrüche. *Dtsch Zahn Mund Kieferheilk.* 1934;1:334-9.
31. Obwegeser H. [Surgery of the Maxilla for the Correction of Prognathism]. *SSO Schweiz Monatsschr Zahnheilkd.* 1965;75:365-74.
32. Bell WH. Revascularization and bone healing after anterior maxillary osteotomy: a study using adult rhesus monkeys. *J Oral Surg.* 1969;27(4):249-55.
33. Bell WH, Fonseca RJ, Kennek JW, Levy BM. Bone healing and revascularization after total maxillary osteotomy. *J Oral Surg.* 1975;33(4):253-60.
34. Bell WH, Levy BM. Revascularization and bone healing after posterior maxillary osteotomy. *J Oral Surg.* 1971;29(5):313-20.
35. Fonseca RJ, Barber DH, Matheson JD. *Oral and Maxillofacial Surgery Second Edition. 2nd edition ed: Elsevier Inc.; 2009.*
36. Haggerty CJ, Laughlin RM. *Atlas of operative oral and maxillofacial surgery: John Wiley & Sons; 2015.*
37. Kim YK. Complications associated with orthognathic surgery. *J Korean Assoc Oral Maxillofac Surg.* 2017;43(1):3-15.
38. Bagia J, Hall R. Extracranial mycotic carotid pseudoaneurysm. *ANZ journal of surgery.* 2003;73(11):970-1.
39. Acebal-Bianco F, Vuylsteke PL, Mommaerts MY, De Clercq CA. Perioperative complications in corrective facial orthopedic surgery: a 5-year retrospective study. *J Oral Maxillofac Surg.* 2000;58(7):754-60.
40. Bendor-Samuel R, Chen Y-R, Chen PK-T. Unusual complications of the Le Fort I osteotomy. *Plastic and reconstructive surgery.* 1995;96(6):1289-96.
41. Lanigan D. The inherent risks of the pterygomaxillary dysjunction and maxillary downfracture. *Jpn J Jaw Deform.* 2000;10:158.
42. Trimble L, Tideman H, Stoelinga P. A modification of the pterygoid plate separation in low-level maxillary osteotomies. *Journal of Oral and Maxillofacial Surgery.* 1983;41(8):544-6.

43. Lanigan DT, Hey JH, West RA. Major vascular complications of orthognathic surgery: hemorrhage associated with Le Fort I osteotomies. *J Oral Maxillofac Surg.* 1990;48(6):561-73.
44. Lanigan D, Tubman D. Carotid-cavernous sinus fistula following Le Fort I osteotomy. *Journal of Oral and Maxillofacial Surgery.* 1987;45(11):969-75.
45. Giroto JA, Davidson J, Wheatly M, Redett R, Muehlberger T, Robertson B, et al. Blindness as a complication of Le Fort osteotomies: role of atypical fracture patterns and distortion of the optic canal. *Plastic and reconstructive surgery.* 1998;102(5):1409-21.
46. Lanigan D, Loewy J. Postoperative computed tomography scan study of the pterygomaxillary separation during the Le Fort I osteotomy using a micro-oscillating saw. *Journal of oral and maxillofacial surgery.* 1995;53(10):1161-6.
47. Mehra P, Castro V, Freitas RZ, Wolford LM. Complications of the mandibular sagittal split ramus osteotomy associated with the presence or absence of third molars. *J Oral Maxillofac Surg.* 2001;59(8):854-8; discussion 9.
48. Precious DS, Lung KE, Pynn BR, Goodday RH. Presence of impacted teeth as a determining factor of unfavorable splits in 1256 sagittal-split osteotomies. *Oral Surg Oral Med Oral Pathol Oral Radiol Endod.* 1998;85(4):362-5.
49. Guernsey LH, DeChamplain RW. Sequelae and complications of the intraoral sagittal osteotomy in the mandibular rami. *Oral Surg Oral Med Oral Pathol.* 1971;32(2):176-92.
50. Wolford LM, Davis WM, Jr. The mandibular inferior border split: a modification in the sagittal split osteotomy. *J Oral Maxillofac Surg.* 1990;48(1):92-4.
51. Reyneke JP, Tsakiris P, Becker P. Age as a factor in the complication rate after removal of unerupted/impacted third molars at the time of mandibular sagittal split osteotomy. *J Oral Maxillofac Surg.* 2002;60(6):654-9.
52. Posnick JC, Choi E, Liu S. Occurrence of a 'bad' split and success of initial mandibular healing: a review of 524 sagittal ramus osteotomies in 262 patients. *Int J Oral Maxillofac Surg.* 2016;45(10):1187-94.
53. Steenen SA, van Wijk AJ, Becking AG. Bad splits in bilateral sagittal split osteotomy: systematic review and meta-analysis of reported risk factors. *Int J Oral Maxillofac Surg.* 2016;45(8):971-9.
54. Essick GK, Phillips C, Turvey TA, Tucker M. Facial altered sensation and sensory impairment after orthognathic surgery. *Int J Oral Maxillofac Surg.* 2007;36(7):577-82.
55. Teerijoki-Oksa T, Jääskeläinen S, Forssell K, Forssell H, Vähätalo K, Tammissalo T, et al. Risk factors of nerve injury during mandibular sagittal split osteotomy. *International journal of oral and maxillofacial surgery.* 2002;31(1):33-9.
56. Van Sickels JE, Hatch JP, Dolce C, Bays RA, Rugh JD. Effects of age, amount of advancement, and genioplasty on neurosensory disturbance after a bilateral sagittal split osteotomy. *Journal of oral and maxillofacial surgery.* 2002;60(9):1012-7.
57. Gianni AB, D'Orto O, Biglioli F, Bozzetti A, Brusati R. Neurosensory alterations of the inferior alveolar and mental nerve after genioplasty alone or associated with sagittal osteotomy of the mandibular ramus. *Journal of Cranio-Maxillofacial Surgery.* 2002;30(5):295-303.
58. Verweij J, Mensink G, Fiocco M, van Merkesteyn J. Incidence and recovery of neurosensory disturbances after bilateral sagittal split osteotomy in different age groups: a retrospective study of 263 patients. *International journal of oral and maxillofacial surgery.* 2016;45(7):898-903.
59. Turvey TA. Intraoperative complications of sagittal osteotomy of the mandibular ramus: incidence and management. *Journal of Oral and Maxillofacial Surgery.* 1985;43(7):504-9.

60. Rajchel J, Ellis E, 3rd, Fonseca RJ. The anatomical location of the mandibular canal: its relationship to the sagittal ramus osteotomy. *The International journal of adult orthodontics and orthognathic surgery*. 1986;1(1):37-47.
61. Schendel S, Epker B. Results after mandibular advancement surgery: an analysis of 87 cases. *Journal of oral surgery (American Dental Association: 1965)*. 1980;38(4):265-82.
62. Cunningham S, Crean S, Hunt N, Harris M. Preparation, perceptions, and problems: a long-term follow-up study of orthognathic surgery. *The International journal of adult orthodontics and orthognathic surgery*. 1996;11(1):41-7.
63. Miloro M, Halkias LE, Slone HW, Chakeres DW. Assessment of the lingual nerve in the third molar region using magnetic resonance imaging. *Journal of oral and maxillofacial surgery*. 1997;55(2):134-7.
64. de Vries K, Devriese PP, Hovinga J, van den Akker HP. Facial palsy after sagittal split osteotomies: A survey of 1747 sagittal split osteotomies. *Journal of Cranio-Maxillofacial Surgery*. 1993;21(2):50-3.
65. Camargo IB, Van Sickels JE, Laureano Filho JR, Cunningham LL. Root contact with maxillomandibular fixation screws in orthognathic surgery: incidence and consequences. *Int J Oral Maxillofac Surg*. 2016;45(8):980-4.
66. Lee UL, Lee EJ, Seo HY, Han SH, Choi WC, Choi YJ. Prevalence and risk factors of tooth discolouration after orthognathic surgery: a retrospective study of 1455 patients. *Int J Oral Maxillofac Surg*. 2016;45(11):1464-70.
67. Arnett GW, Milam SB, Gottesman L. Progressive mandibular retrusion--idiopathic condylar resorption. Part I. *American journal of orthodontics and dentofacial orthopedics : official publication of the American Association of Orthodontists, its constituent societies, and the American Board of Orthodontics*. 1996;110(1):8-15.
68. Arnett GW, Milam SB, Gottesman L. Progressive mandibular retrusion-idiopathic condylar resorption. Part II. *American journal of orthodontics and dentofacial orthopedics : official publication of the American Association of Orthodontists, its constituent societies, and the American Board of Orthodontics*. 1996;110(2):117-27.
69. Precious DS, Skulsky FG. Cardiac dysrhythmias complicating maxillofacial surgery. *Int J Oral Maxillofac Surg*. 1990;19(5):279-82.
70. Cha S, Eby J, Katzen J, Shahinian H. Trigemino-cardiac reflex: a unique case of recurrent asystole during bilateral trigeminal sensory root rhizotomy. *Journal of Cranio-Maxillofacial Surgery*. 2002;30(2):108-11.
71. Webb MD, Unkel JH. Anesthetic management of the trigemino-cardiac reflex during mesiodens removal—a case report. *Anesthesia progress*. 2007;54(1):7-8.
72. Ingervall B, Thüer U, Vuillemin T. Stability and effect on the soft tissue profile of mandibular setback with sagittal split osteotomy and rigid internal fixation. *The International journal of adult orthodontics and orthognathic surgery*. 1995;10(1):15-25.
73. Politi M. Stability of sagittal split ramus osteotomy used to correct Class III malocclusion: review of the literature. 2001.
74. Borstlap W, Stoelinga P, Hoppenreijts T, Van't Hof M. Stabilisation of sagittal split advancement osteotomies with miniplates: a prospective, multicentre study with two-year follow-up: Part I. Clinical parameters. *International journal of oral and maxillofacial surgery*. 2004;33(5):433-41.
75. O'Ryan F, Carlotti A. Nasal anatomy and maxillary surgery. III. Surgical techniques for correction of nasal deformities in patients undergoing maxillary surgery. *The International journal of adult orthodontics and orthognathic surgery*. 1989;4(3):157-74.
76. O'Ryan F, Schendel S. Nasal anatomy and maxillary surgery. I. Esthetic and anatomic principles. *The International journal of adult orthodontics and orthognathic surgery*. 1989;4(1):27-37.

77. O'Ryan F, Schendel S. Nasal anatomy and maxillary surgery. II. Unfavorable nasolabial esthetics following the Le Fort I osteotomy. *The International journal of adult orthodontics and orthognathic surgery*. 1989;4(2):75-84.
78. Walker DA, Turvey TA, Warren DW. Alterations in nasal respiration and nasal airway size following superior repositioning of the maxilla. *Journal of Oral and Maxillofacial Surgery*. 1988;46(4):276-81.
79. Erbe M, Lehotay M, Göde U, Wigand ME, Neukam FW. Nasal airway changes after Le Fort I—impaction and advancement: anatomical and functional findings. *International journal of oral and maxillofacial surgery*. 2001;30(2):123-9.
80. Bell CS, Thrash WJ, Zysset MK. Incidence of maxillary sinusitis following Le Fort I maxillary osteotomy. *Journal of Oral and Maxillofacial Surgery*. 1986;44(2):100-3.
81. Reinerman DM, Piecuch JF. Long-term effects of orthognathic surgery on the temporomandibular joint: comparison of rigid and nonrigid fixation methods. *International journal of oral and maxillofacial surgery*. 1995;24(4):268-72.
82. Rodrigues-Garcia R, Sakai S, Rugh JD, Hatch JP, Tiner B, van Sickels JE, et al. Effects of major Class II occlusal corrections on temporomandibular signs and symptoms. *Journal of orofacial pain*. 1998;12(3).
83. Lanigan DT, Hey JH, West RA. Aseptic necrosis following maxillary osteotomies: report of 36 cases. *Journal of Oral and Maxillofacial Surgery*. 1990;48(2):142-56.
84. Lanigan DT, West RA. Aseptic necrosis of the mandible: report of two cases. *Journal of Oral and Maxillofacial Surgery*. 1990;48(3):296-300.
85. Posnick JC, Choi E, Chavda A. Surgical site infections following bimaxillary orthognathic, osseous genioplasty, and intranasal surgery: a retrospective cohort study. *Journal of Oral and Maxillofacial Surgery*. 2017;75(3):584-95.
86. Davis CM, Gregoire CE, Steeves TW, Demsey A. Prevalence of surgical site infections following orthognathic surgery: A retrospective cohort analysis. *Journal of Oral and Maxillofacial Surgery*. 2016;74(6):1199-206.
87. Phillips C, Brookes CD, Rich J, Arbon J, Turvey T. Postoperative nausea and vomiting following orthognathic surgery. *International journal of oral and maxillofacial surgery*. 2015;44(6):745-51.
88. Lin S, Chen C, Yao C-F, Chen Y-A, Chen Y-R. Comparison of different hypotensive anaesthesia techniques in orthognathic surgery with regard to intraoperative blood loss, quality of the surgical field, and postoperative nausea and vomiting. *International journal of oral and maxillofacial surgery*. 2016;45(12):1526-30.
89. Van Sickels JE. A comparative study of bicortical screws and suspension wires versus bicortical screws in large mandibular advancements. *Journal of oral and maxillofacial surgery*. 1991;49(12):1293-6.
90. Kim JH, Kim HJ, Kang JW. Bilateral benign paroxysmal positional vertigo: an unusual complication of orthognathic surgery. *The British journal of oral & maxillofacial surgery*. 2013;51(8):e291-2.
91. Bhaskaran AA, Courtney DJ, Anand P, Harding SA. A complication of Le Fort I osteotomy. *Int J Oral Maxillofac Surg*. 2010;39(3):292-4.
92. Hernández-Alfaro F, Guijarro-Martínez R. On a definition of the appropriate timing for surgical intervention in orthognathic surgery. *International journal of oral and maxillofacial surgery*. 2014;43(7):846-55.
93. Huang C, Hsu S, Chen Y-R. Systematic review of the surgery-first approach in orthognathic surgery. *Biomedical journal*. 2014;37(4):184.
94. Jung J, Park J, Sin S, Lee H, Lee S, Kim W. Postoperative complications of bilateral sagittal split ramus osteotomy of mandible. *Korean J Hosp Dent*. 2006;4:67-81.

95. Kramer F-J, Baethge C, Swennen G, Teltzrow T, Schulze A, Berten J, et al. Intra- and perioperative complications of the LeFort I osteotomy: a prospective evaluation of 1000 patients. *Journal of Craniofacial Surgery*. 2004;15(6):971-7.
96. Garg S, Kaur S. Evaluation of post-operative complication rate of Le Fort I osteotomy: a retrospective and prospective study. *Journal of maxillofacial and oral surgery*. 2014;13(2):120-7.
97. Friscia M, Sbordone C, Petrocelli M, Vaira LA, Attanasi F, Cassandro FM, et al. Complications after orthognathic surgery: our experience on 423 cases. *Oral and Maxillofacial Surgery*. 2017;21(2):171-7.
98. Asscherickx K, Vannet BV, Wehrbein H, Sabzevar MM. Root repair after injury from mini-screw. *Clinical oral implants research*. 2005;16(5):575-8.
99. Jönsson E, Svartz K, Welander U. Sagittal split technique. I. Immediate postoperative conditions: A radiographic follow-up study. *International journal of oral surgery*. 1979;8(2):75-81.
100. Kim S-G, Park S-S. Incidence of complications and problems related to orthognathic surgery. *Journal of Oral and Maxillofacial Surgery*. 2007;65(12):2438-44.
101. Panula K, Finne K, Oikarinen K. Incidence of complications and problems related to orthognathic surgery: a review of 655 patients. *Journal of oral and maxillofacial surgery*. 2001;59(10):1128-36.
102. Silva AC, O’Ryan F, Poor DB. Postoperative nausea and vomiting (PONV) after orthognathic surgery: a retrospective study and literature review. *Journal of oral and maxillofacial surgery*. 2006;64(9):1385-97.
103. Deniz K, Akdeniz S, Koç A, Uçkan S, Ozluoğlu L. Evaluation of benign paroxysmal positional vertigo following Le Fort I osteotomy. *International journal of oral and maxillofacial surgery*. 2017;46(3):309-13.
104. Laine P, Kontio R, Lindqvist C, Suuronen R. Are there any complications with bioabsorbable fixation devices? A 10 year review in orthognathic surgery. *Int J Oral Maxillofac Surg*. 2004;33(3):240-4.
105. Kuhlefelt M, Laine P, Suominen-Taipale L, Ingman T, Lindqvist C, Thoren H. Risk factors contributing to symptomatic miniplate removal: a retrospective study of 153 bilateral sagittal split osteotomy patients. *Int J Oral Maxillofac Surg*. 2010;39(5):430-5.
106. Gunaseelan R, Anantanarayanan P, Veerabahu M, Vikraman B, Sripal R. Intraoperative and perioperative complications in anterior maxillary osteotomy: a retrospective evaluation of 103 patients. *J Oral Maxillofac Surg*. 2009;67(6):1269-73.
107. Landes CA, Ballon A. Skeletal stability in bimaxillary orthognathic surgery: P(L/DL)LA-resorbable versus titanium osteofixation. *Plast Reconstr Surg*. 2006;118(3):703-21; discussion 22.
108. Sousa CS, Turrini RNT. Complications in orthognathic surgery: a comprehensive review. *Journal of Oral and Maxillofacial Surgery, Medicine, and Pathology*. 2012;24(2):67-74.
109. Ahn Y-S, Kim S-G, Baik S-M, Kim B-O, Kim H-K, Moon S-Y, et al. Comparative study between resorbable and nonresorbable plates in orthognathic surgery. *Journal of Oral and Maxillofacial Surgery*. 2010;68(2):287-92.
110. Landes CA, Kriener S. Resorbable plate osteosynthesis of sagittal split osteotomies with major bone movement. *Plast Reconstr Surg*. 2003;111(6):1828-40.
111. Imholz B, Richter M, Dojcinovic I, Hugentobler M. Non-union of the maxilla: a rare complication after Le Fort I osteotomy. *Revue de stomatologie et de chirurgie maxillo-faciale*. 2009;111(5-6):270-5.

112. Cunningham LL, Tiner BD, Clark GM, Bays RA, Keeling SD, Rugh JD. A comparison of questionnaire versus monofilament assessment of neurosensory deficit. *J Oral Maxillofac Surg.* 1996;54(4):454-9; discussion 9-60.
113. Blomqvist JE, Alberius P, Isaksson S. Sensibility following sagittal split osteotomy in the mandible: a prospective clinical study. *Plastic and reconstructive surgery.* 1998;102(2):325-33.
114. Westermark A, Englesson L, Bongenhielm U. Neurosensory function after sagittal split osteotomy of the mandible: a comparison between subjective evaluation and objective assessment. *The International journal of adult orthodontics and orthognathic surgery.* 1999;14(4):268-75.
115. Essick GK. Psychophysical assessment of patients with posttraumatic neuropathic trigeminal pain. *Journal of orofacial pain.* 2004;18(4).
116. Alling CC. Dysesthesia of the lingual and inferior alveolar nerves following third molar surgery. *Journal of Oral and Maxillofacial Surgery.* 1986;44(6):454-7.
117. Schultze-Mosgau S, Reich R. Assessment of inferior alveolar and lingual nerve disturbances after dentoalveolar surgery, and of recovery of sensitivity. *International journal of oral and maxillofacial surgery.* 1993;22(4):214-7.
118. Dykes RW. Central consequences of peripheral nerve injuries. *Annals of plastic surgery.* 1984;13(5):412-22.
119. Kim YK, Kim SG, Kim JH. Altered sensation after orthognathic surgery. *J Oral Maxillofac Surg.* 2011;69(3):893-8.
120. Jacks SC, Zuniga JR, Turvey TA, Schalit C. A retrospective analysis of lingual nerve sensory changes after mandibular bilateral sagittal split osteotomy. *Journal of oral and maxillofacial surgery.* 1998;56(6):700-4.
121. Forssell H, Finne K, Forssell K, Panula K, Blinnikka L. Expectations and perceptions regarding treatment: a prospective study of patients undergoing orthognathic surgery. *The International journal of adult orthodontics and orthognathic surgery.* 1997;13(2):107-13.
122. Politis C. Life-threatening haemorrhage after 750 Le Fort I osteotomies and 376 SARPE procedures. *International journal of oral and maxillofacial surgery.* 2012;41(6):702-8.
123. Van de Perre JP, Stoeltinga PJ, Blijdorp PA, Brouns JJ, Hoppenreijts TJ. Perioperative morbidity in maxillofacial orthopaedic surgery: a retrospective study. *Journal of Cranio-Maxillofacial Surgery.* 1996;24(5):263-70.
124. Justus J, Tuinzing DB, Greebe RB, van der Kwast WA. Intra-and early postoperative complications of the Le Fort I osteotomy: a retrospective study on 410 cases. *Journal of Cranio-Maxillofacial Surgery.* 1991;19(5):217-22.
125. Avelar RL, Goelzer JG, Becker OE, de Oliveira RB, Raupp EF, de Magalhães PSC. Embolization of pseudoaneurysm of the internal maxillary artery after orthognathic surgery. *Journal of Craniofacial Surgery.* 2010;21(6):1764-8.
126. Duncan IC, Fourie P, Le Grange C, Van Der Walt H. Endovascular treatment of intractable epistaxis-results of a 4-year local audit. *SA Journal of Radiology.* 2004;8(3):9-18.

10. ETİK KURUL ONAYI



T.C.
İSTANBUL MEDİPOL ÜNİVERSİTESİ
Girişimsel Olmayan Klinik Araştırmalar Etik Kurulu Başkanlığı

E-İmzalıdır

Sayı : 10840098-604.01.01-E.26933
Konu : Etik Kurulu Kararı

10/08/2017

Sayın İlker BURGAZ

Üniversitemiz Girişimsel Olmayan Klinik Araştırmalar Etik Kuruluna yapmış olduğunuz "Ortognatik Cerrahi Hastalarının Demografik Verilerinin ve Komplikasyonlarının Değerlendirilmesi" isimli başvurunuz incelenmiş olup etik kurulu kararı ekte sunulmuştur.

Bilgilerinize rica ederim.

Prof. Dr. Hanefi ÖZBEK
Girişimsel Olmayan Klinik Araştırmalar
Etik Kurulu Başkanı

Ek:
-Karar Formu (2 sayfa)

Bu belge 5070 sayılı e-İmza Kanununa göre Prof. Dr. Hanefi ÖZBEK tarafından 10.08.2017 tarihinde e-İmzalanmıştır. Evrağınızı <https://ebys.medipol.edu.tr/e-imza> linkinden 3BDA9152XF kodu ile doğrulayabilirsiniz.

İstanbul Medipol Üniversitesi
Kavacık Mah. Ekinciler Cad.No:19 Kavacık Kavşağı 34810
Beykoz/İSTANBUL

Tel: 444 85 44
İnternet: www.medipol.edu.tr
Ayrıntılı Bilgi İçin : bilgi@medipol.edu.tr

İSTANBUL MEDİPOL ÜNİVERSİTESİ
GİRİŞİMSSEL OLMAYAN KLİNİK ARAŞTIRMALAR
ETİK KURULU KARAR FORMU


| | | | | | |
|--------------------------|--|---|--|---|--|
| BAŞVURU BİLGİLERİ | ARAŞTIRMANIN AÇIK ADI | Ortognatik Cerrahi Hastalarının Demografik Verilerinin ve Komplikasyonlarının Değerlendirilmesi | | | |
| | KOORDİNATÖR/SORUMLU ARAŞTIRMACI UNVANI/ADI/SOYADI | İlker BURGAZ | | | |
| | KOORDİNATÖR/SORUMLU ARAŞTIRMACININ UZMANLIK ALANI | Ağız, Diş ve Çene Cerrahisi | | | |
| | KOORDİNATÖR/SORUMLU ARAŞTIRMACININ BULUNDUĞU MERKEZ | İstanbul | | | |
| | DESTEKLEYİCİ | - | | | |
| | ARAŞTIRMAYA KATILAN MERKEZLER | TEK MERKEZ <input checked="" type="checkbox"/> | ÇOK MERKEZLİ <input type="checkbox"/> | ULUSAL <input checked="" type="checkbox"/> | ULUSLARARASI <input type="checkbox"/> |

İSTANBUL MEDİPOL ÜNİVERSİTESİ
GİRİŞİMSSEL OLMAYAN KLİNİK ARAŞTIRMALAR
ETİK KURULU KARAR FORMU

| Değerlendirilen Belgeler | Belge Adı | Tarihi | Versiyon Numarası | Dili |
|-------------------------------------|--|--------------------------|--|--|
| | ARAŞTIRMA PROTOKOLÜ/PLANI | 08.08.2017 | | Türkçe <input checked="" type="checkbox"/> İngilizce <input type="checkbox"/> Diğer <input type="checkbox"/> |
| BİLGİLENDİRİLMİŞ GÖNÜLLÜ OLUR FORMU | 08.08.2017 | | Türkçe <input checked="" type="checkbox"/> İngilizce <input type="checkbox"/> Diğer <input type="checkbox"/> | |
| Karar Bilgileri | Karar No: 296 | Tarih: 09/08/2017 | | |
| | Yukarıda bilgileri verilen Girişimsel Olmayan Klinik Araştırmalar Etik Kurulu başvuru dosyası ile ilgili belgeler araştırmanın gerekçe, amaç, yaklaşım ve yöntemleri dikkate alınarak incelenmiş ve araştırmanın etik ve bilimsel yönden uygun olduğuna "oybirliği" ile karar verilmiştir. | | | |

İSTANBUL MEDİPOL ÜNİVERSİTESİ GİRİŞİMSSEL OLMAYAN KLİNİK ARAŞTIRMALAR ETİK KURULU

| | |
|--------------------------------|-------------------------|
| BAŞKANIN UNVANI / ADI / SOYADI | Prof. Dr. Hanefi ÖZBEK. |
|--------------------------------|-------------------------|

| Unvanı/Adı/Soyadı | Uzmanlık Alanı | Kurumu | Cinsiyet | | Araştırma ile İlişkisi | | Katılım * | | İmza |
|------------------------------------|--------------------------|-------------------------------|---------------------------------------|---------------------------------------|----------------------------|---------------------------------------|---------------------------------------|----------------------------|---|
| Prof. Dr. Şeref DEMIRAYAK | Eczacılık | İstanbul Medipol Üniversitesi | E <input checked="" type="checkbox"/> | K <input type="checkbox"/> | E <input type="checkbox"/> | H <input checked="" type="checkbox"/> | E <input checked="" type="checkbox"/> | H <input type="checkbox"/> |  |
| Prof. Dr. Hanefi ÖZBEK | Farmakoloji | İstanbul Medipol Üniversitesi | E <input checked="" type="checkbox"/> | K <input type="checkbox"/> | E <input type="checkbox"/> | H <input checked="" type="checkbox"/> | E <input checked="" type="checkbox"/> | H <input type="checkbox"/> |  |
| Yrd. Doç. Dr. Sibel DOĞAN | Psiko-onkoloji | İstanbul Medipol Üniversitesi | E <input type="checkbox"/> | K <input checked="" type="checkbox"/> | E <input type="checkbox"/> | H <input checked="" type="checkbox"/> | E <input checked="" type="checkbox"/> | H <input type="checkbox"/> |  |
| Yrd. Doç. Dr. Devrim TARAKCI | Ergoterapi | İstanbul Medipol Üniversitesi | E <input checked="" type="checkbox"/> | K <input type="checkbox"/> | E <input type="checkbox"/> | H <input checked="" type="checkbox"/> | E <input checked="" type="checkbox"/> | H <input type="checkbox"/> |  |
| Yrd. Doç. Dr. İlnur KESKİN | Histoloji ve Embriyoloji | İstanbul Medipol Üniversitesi | E <input type="checkbox"/> | K <input checked="" type="checkbox"/> | E <input type="checkbox"/> | H <input checked="" type="checkbox"/> | E <input checked="" type="checkbox"/> | H <input type="checkbox"/> |  |
| Yrd. Doç. Dr. Mehmet Hikmet ÜÇİŞİK | Biyoteknoloji | İstanbul Medipol Üniversitesi | E <input checked="" type="checkbox"/> | K <input type="checkbox"/> | E <input type="checkbox"/> | H <input checked="" type="checkbox"/> | E <input checked="" type="checkbox"/> | H <input type="checkbox"/> |  |

* :Toplantıda Bulunma

11. ÖZGEÇMİŞ

Kişisel Bilgiler

| | | | |
|-------------------|-----------------------|---------------------|---------------|
| Adı | İLKER | Soyadı | BURGAZ |
| Doğum yeri | Adapazarı | Doğum tarihi | 09.06.1989 |
| Uyruğu | TC | TC Kimlik No | 37036548534 |
| E posta | burgazilker@gamil.com | Tel | 0536 923 8996 |

Eğitim Düzeyi

| | Mezun Olduğu Kurumun Adı | Mezuniyet Yılı |
|-----------------|--|-----------------------|
| Uzmanlık | İstanbul Medipol Üniversitesi, Diş Hekimliği Fakültesi | 2017 |
| Lisans | Yeditepe Üniversitesi, Diş Hekimliği Fakültesi | 2011 |
| Lise | Ümraniye Anadolu Lisesi | 2006 |

| Yabancı Diller | Okuduğunu Anlama | Konuşma | Yazma |
|-----------------------|-------------------------|----------------|--------------|
| İngilizce | Çok iyi | İyi | İyi |

İş Deneyimi

| Görevi | Kurum | Yıl |
|---------------------|-----------------------------|-------------|
| Diş hekimi | Askeri revir | 2011-2012 |
| Araştırma Görevlisi | Poole Hastanesi (İngiltere) | 2017 (2 ay) |

Yabancı Dil Sınav Notu

| ÜDS | YDS | IELTS | TOEFL IBT | TOEFL PBT | TOEFL CBT | FCE | CAE | CPE |
|-------|-----|-------|-----------|-----------|-----------|-----|-----|-----|
| 78,75 | | | | | | | | |