



T.C.

İSTANBUL MEDİPOL ÜNİVERSİTESİ

TIP FAKÜLTESİ

KULAK BURUN BOĞAZ BAŞ VE BOYUN CERRAHİSİ ANABİLİM DALI

UZMANLIK TEZİ

**RATLARDA HIPOGLOSSO-FASİYAL SİNİR  
ANASTOMOZUNDA TROMBOSİTTEN ZENGİN FİBRİN (TZF)  
MEMBRANIN FONKSİYONEL VE HİSTOPATOLOJİK  
İYİLEŞMEYE ETKİSİ**

Dr. AHMET KELEŞ

DANIŞMANLAR

Prof. Dr. YILDIRIM AHMET BAYAZIT

Dr. Öğretim Üyesi GÖKHAN ALTIN

İSTANBUL-2019



T.C.

İSTANBUL MEDİPOL UNIVERSITY

MEDICINE FACULTY

DEPARTMENT OF OTORHİNOLARYNGOLOGY

MASTER THESIS

**THE EFFECT OF PLATHELET RICH FIBRINE (PRF)  
MEMBRANE ON FUNCTIONAL AND HISTOPATHOLOGICAL  
HEALING IN HYPOGLOSSO-FACIAL NERVE ANASTOMOSIS  
IN RATS**

Dr. AHMET KELEŞ

SUPERVISORS

Prof. Dr. YILDIRIM AHMET BAYAZIT

Assist. Prof. GÖKHAN ALTIN

İSTANBUL-2019

## TEZ ONAYI

### TEZ ONAYI FORMU

**Kurum** : İstanbul Medipol Üniversitesi Tıp Fakültesi  
**Program Seviyesi** : Uzmanlık  
**Anabilim Dalı** : Kulak Burun Boğaz Baş Ve Boyun Cerrahisi Anabilim Dalı  
**Tez Sahibi** : Araş. Gör. Dr. Ahmet Keleş  
**Tez Danışmanları** : Prof. Dr. Yıldırım Ahmet Bayazıt  
Dr. Öğr. Üyesi Gökhan Altın  
**Tez Başlığı** : Ratlarda Hipoglosso-Facial Sinir Anastomozunda Trombositten Zengin Fibrin (TZF) Membranın Fonksiyonel ve Histopatolojik İyileşmeye Etkisi  
**Sınav Yeri** : İstanbul Medipol Üniversitesi Tıp Fakültesi/ Kulak Burun Boğaz Baş Ve Boyun Cerrahisi Anabilim Dalı Başkanlığı  
**Sınav Tarihi** : 17.05.2019

### Jüri Kararı

Yukarıda başlığı bulunan uzmanlık tezi jüri üyelerince ayrı ayrı değerlendirilmiş ve kapsam ve kalite yönünden Uzmanlık Tezi olarak kabul edilmiştir.

### Sınav Jüri Üyeleri

Prof. Dr. Celil Uslu



İstanbul Medipol Üniversitesi Kulak Burun Boğaz Anabilim Dalı Başkanı

Prof. Dr. Burak Ömür Çakır



İstanbul Beykent Üniversitesi Kulak Burun Boğaz Anabilim Dalı

Doç. Dr. Erkan Soylu



İstanbul Medipol Üniversitesi Kulak Burun Boğaz Anabilim Dalı

Doç. Dr. Muhammet Fatih Evcimik



İstanbul Medipol Üniversitesi Kulak Burun Boğaz Anabilim Dalı

Dr. Öğr. Üyesi Celal Günay



İstanbul Medipol Üniversitesi Kulak Burun Boğaz Anabilim Dalı

## BEYAN

Bu tez çalışmasının kendi çalışmam olduğunu, tezin planlanmasından yazımına kadar bütün safhalarda etik dışı davranışımın olmadığını, bu tezdeki bütün bilgileri akademik ve etik kurallar içinde elde ettiğimi, bu tez çalışmayla elde edilmeyen bütün bilgi ve yorumlara kaynak gösterdiğimi ve bu kaynakları da kaynaklar listesine aldığımı, yine bu tezin çalışılması ve yazımı sırasında patent ve telif haklarını ihlal edici bir davranışımın olmadığı beyan ederim.

Dr. Ahmet Keleş

## TEŞEKKÜR

Uzmanlık eğitimim süresince en iyi şekilde yetişebilmem için bilgi ve deneyimlerini esirgemeyen, sıradan bir doktor olmaktan çok araştırma yapan, bilimsel ve kendini yenileyen bir hekim olma nosyonunu edindiğim, ülkemizde bilimin gelişmesine elinden gelen her türlü desteği veren, maneviyatını hep yanımda hissettiğim değerli hocalarım başta Prof Dr Yıldırım Ahmet Bayazıt olmak üzere; Prof Dr Fahrettin Yılmaz, Prof Dr İlknur Haberal Can ve Prof Dr Celil Uslu'ya;

Klinik tecrübelerini 'abi-kardeş' samimiyetinde paylaşarak yetişmemde büyük emekleri olan Doç Dr Erkan Soylu, Doç Dr Muhammet Fatih Evcimik, Dr Öğretim Üyesi Gökhan Altın, Dr Öğretim Üyesi Celal Günay; kliniğimiz eski üyeleri Prof Dr Murat Karaman, Prof Dr Burak Ömür Çakır, Doç Dr Raşit Cevizci, Doç Dr Ömer Faruk Çalım, Dr Öğr Üyesi Ömer Aşkiner, Op Dr Umur Akıner; kliniğimiz yeni üyeleri Prof Dr Tolga Kandoğan, Doç Dr Hasan Demirhan, Dr Öğr Üyesi Mustafa Sait Tekin, Dr Öğr Üyesi Yusuf Muhammed Durna ve Op Dr Bahtiyar Hamidov ağabeylerime;

İstanbul Medipol Üniversitesi Odyoloji Bölümü öğretim üyesi Prof Dr Bülent Şerbetçioğlu ve Dr.Uzm. Odyolog Sayın Oğuz Yılmaz'a ;

Eğitim sürecinde destek ve yardımlarını esirgemeyen sevgili asistan arkadaşlarıma;

Asistanlığım süresince birlikte çalıştığım, değerli odyoloji teknisyeni arkadaşlarım, servisimizin ve ameliyathanemizin değerli hemşire ve personellerine;

Tezimin istatistiki değerlendirilmesini yapan ve lise yıllarımdan dostum Hacettepe Üni Eğitimde Ölçme ve Değerlendirme ABD Arş Gör Haydar Karaman'a;

Bugünlere gelmemde büyük emekleri olan canımdan çok sevdiğim anneme, babama ve ağabeylerime;

Sonsuz teşekkür ve saygılarımı sunarım.

Dr. Ahmet Keleş

İstanbul 2019

# İÇİNDEKİLER

TEZ ONAYI .....	i
BEYAN.....	ii
TEŞEKKÜR .....	iii
TABLolar LİSTESİ.....	vi
ŞEKİLLER LİSTESİ.....	viii
RESİMLER LİSTESİ.....	ix
KISALTMALAR LİSTESİ.....	xi
<b>1 ÖZET.....</b>	<b>1</b>
<b>2 ABSTRACT .....</b>	<b>2</b>
<b>3 GİRİŞ VE AMAÇ .....</b>	<b>3</b>
<b>4 GENEL BİLGİLER.....</b>	<b>5</b>
4.1 FASİYAL SİNİR .....	5
4.1.1 Fasiyal Sinir Embriyolojisi .....	5
4.1.2 Fasiyal Sinir Anatomisi ve Fizyolojisi .....	7
4.1.3 Rat Fasiyal Sinirinin Ekstratemporal Anatomisi .....	16
4.2 FASİYAL PARALİZİ.....	19
4.2.1 Fasiyal Paralizde Klinik Değerlendirme .....	20
4.2.2 Fasiyal Paralizde Topografik Testler .....	21
4.2.3 Fasiyal Paralizde Elektrofizyolojik Testler.....	23
4.3 TRAVMATİK FASİYAL PARALİZİDE TEDAVİ .....	26
4.3.1 Hypoglosso-Fasiyal Anastomoz .....	27
4.4 PERİFERİK SİNİR .....	29
4.4.1 Periferik Sinir Yapısı.....	29
4.4.2 Periferik Sinir Hasarı.....	32
4.4.3 Periferik Sinirde Dejenerasyon ve Rejenerasyon.....	34
4.4.4 Nöroproteksiyon ve Nörotropik Faktörler .....	36
4.4.5 Trombosit Zengin Plazma (TZP) ve Trombosit Zengin Fibrin (TZF) .	37
<b>5 MATERYAL VE METOD.....</b>	<b>40</b>

5.1	Deney Hayvanları.....	40
5.2	Anestezi ve Cerrahi Hazırlık.....	40
5.3	Trombositten Zengin Fibrin (TZF) membran elde edilmesi.....	42
5.4	Gruplar ve Cerrahi Yöntemler .....	43
5.4.1	Sham Kontrol Grubu (n=8).....	43
5.4.2	Kontrol Grubu (n=8):.....	44
5.4.3	Primer Sütürasyon (PS) Grubu (n=8).....	45
5.4.4	Primer Sütürasyon+Trombosit Zengin Fibrin (PS+TZF) Grubu (n=8).....	46
5.5	Deneyin Sonlandırılması.....	47
5.6	Değerlendirme Yöntemleri.....	48
5.6.1	Fonksiyonel Analiz .....	48
5.6.2	Elektrofizyolojik Değerlendirme .....	49
5.6.3	Histopatolojik Değerlendirme.....	50
5.6.4	İstatistiksel Analiz.....	52
<b>6</b>	<b>BULGULAR .....</b>	<b>54</b>
6.1	Fonksiyonel Analiz .....	55
6.1.1	Burun Açısı (alfa açısı) Değerlendirmesi – Facial Simetri.....	55
6.2	Elektrofizyolojik Değerlendirme .....	60
6.3	Histopatolojik Değerlendirme.....	65
6.3.1	Makroskopik Bulgular .....	65
6.3.2	Işık Mikroskopik Bulgular .....	67
6.3.3	Kantitatif Akson ve Myelin Ölçümleri .....	71
<b>7</b>	<b>TARTIŞMA .....</b>	<b>75</b>
<b>8</b>	<b>SONUÇLAR .....</b>	<b>82</b>
<b>9</b>	<b>KAYNAKLAR .....</b>	<b>83</b>
<b>10</b>	<b>ETİK KURUL ONAYI.....</b>	<b>89</b>
<b>11</b>	<b>ÖZGEÇMİŞ.....</b>	<b>91</b>

## TABLolar LİSTESİ

Tablo 1: Periferik fasiyal paralizi nedenleri.....	19
Tablo 2: House- Brackmannfasiyal paralizi derecelendirme sistemi.....	21
Tablo 3: Sinir hasarı sınıflandırmalarının özeti .....	33
Tablo 4: Kullanılan Deney Hayvanıyla İlgili Bilgiler.....	40
Tablo 5: Gruplara İlişkin Frekans ve Yüzde Tablosu .....	54
Tablo 6: Her Grupta Aylara İlişkin Ölçüm Ortalamaları Arasında Friedman Testi ..	57
Tablo 7: Kontrol ve Ps Grubunda Aylara İlişkin Ölçüm Ortalamaları Arasında Wilcoxon Sign Testi.....	57
Tablo 8:Sham Grubu ile Diğer Grupların 1., 2. Ve 3. Aylar Burun Alfa Açısı Ölçümleri Arasında Mann-Whitney U Testi Tablosu.....	58
Tablo 9: Kontrol, Ps ve Ps+Pzf Gruplarına Göre 1.ay, 2.ay ve 3.ay Burun Açılanması Ölçümleri Kruskal Wallis Testi Tablosu.....	58
Tablo 10: Gruplar Arasında 1. ve 2. ay Burun Açılanması Ölçümüne İlişkin Mann- Whitney U Testi Tablosu .....	59
Tablo 11: Sham Grubunda sağ ve sol taraf 0,4 mA değerinde uyararla MÜP'lerin amplitüd (genlik), latans, süre, faz değişkenleri ortalamaları arasında Mann Whitney U Testi Sonucu.....	62
Tablo 12: Grupların Sağ ve Sol Taraftaki Ölçümlere Göre Mann-Whitney U Testi Tablosu.....	62
Tablo 13: Sham ile Diğer Grupların Sağ Taraftaki Ölçüm Ortalamaları Arasında Mann-Whitney U Testi Tablosu.....	63
Tablo 14: Grupların arasında sağ taraf tan 0,4 mA şiddetli uyarıyla ölçülen MÜP amplitüd (genlik), latans, süre ve faz sayısı ortalamaları Kruskal Wallis Testi Sonucu.....	63
Tablo 15: Gruplar Arasında 0.4 mA 'de MÜP Amplitüdlerine Göre Mann-Whitney U Testi Tablosu .....	64
Tablo 16: Sham ve Kontrol Grubunda Ölçümlere Göre Mann-Whitney U Testi Tablosu.....	73
Tablo 17: Sham ve PS Grubunda Ölçümlere Göre Mann-Whitney U Testi Tablosu	73



Tablo 18: Sham ve PS+Pzf Grubunda Ölçümlere Göre Mann-Whitney U Testi Tablosu.....	74
Tablo 19: Gruplar arasında akson çapı, myelin kalınlığı, akson sayısı ve akson yoğunluğunun Kruskal Wallis Testi Sonucu.....	74
Tablo 20: Ratlarda İntakt sinir akson sayısı referans değerleri [103, 104] .....	80



## ŞEKİLLER LİSTESİ

Şekil 1: Gestasyonun 4. haftasında fasyoakustik primordium ve 2. brankiyal arkın konfigürasyonu [21] .....	5
Şekil 2: Fasiyal sinirin ekstraportal dalları (12. hafta) [23] .....	6
Şekil 3: Fasiyal sinirin innerve ettiği bez ve kaslar .....	7
Şekil 4: Fasiyal sinirin korda timpani dalının submandibuler gangliondaki sinapslar; nervus petrosus superficialis major dalı'nın pterigopalatine ganglionda yaptığı sinapslar [26].....	8
Şekil 5: Tat duyusu iletim yolları.....	9
Şekil 6: Fasiyal sinir motor nükleusunun ponda yerleşimi. ....	10
Şekil 7: Fasiyal sinirin supranükleer, nükleer ve infranükleer parçaları.....	11
Şekil 8: Fasiyal sinirin internal akustik kanaldaki komşulukları [31].....	12
Şekil 9: Fasiyal sinirin internal akustik kanaldaki seyri.....	13
Şekil 10: Fasiyal sinirin intratemporal kısımları [35] .....	15
Şekil 11: Fasiyal sinirin temporal kemik dışı dallanma şekilleri [2] .....	16
Şekil 12: Rat fasiyal sinir dalları şematik gösterimi .....	18
Şekil 13: Gözyaşı (schirmer) testi .....	22
Şekil 14: ENOG sonrası hasarlı tarafta zamanla değişen amplitud farkı.....	24
Şekil 15: Hipoglossal-Fasiyal Sinir Tamir Metotları .....	28
Şekil 16: Miyelinli nöron yapısı.....	30
Şekil 17: Sinir bağ dokusu yapıları .....	31
Şekil 18: Periferik sinir kanlanması .....	31
Şekil 19: Periferik sinir hasarı sonrası akson ve kas değişiklikleri. A. Normal sinir, B. Wallerian dejenerasyon, C. Demiyelinizasyon, D. Aksonal rejenerasyon, E. Aksonal dejenerasyon ve nöroma oluşumu [68] .....	34
Şekil 21: Tablo 16: Grupların akson sayısı ve akson yoğunluğu ortalamaları karşılaştırmalı grafiği .....	71
Şekil 22: Grupların akson çapı ortalamaları karşılaştırmalı grafiği.....	72
Şekil 23: Grupların myelin kılıf kalınlığı ortalamaları karşılaştırmalı grafiği.....	72

## RESİMLER LİSTESİ

Resim 1: A. Sham grubu; B. Kontrol grubu C. PS grubu D. PS + TZF grubu .....	41
Resim 2: Genel anesteziye alınan deneğin hazırlanışı .....	42
Resim 3: A. Santrifüj sonrası, biyokimya tüpünde TZF pıhtı tabakası gösterimi; B. Steril gazlı bez üzerine alınmış taze TZF pıhtı; C. TZF membran .....	43
Resim 4: A. Mikroskop altında steril çalışma sahası; B. Sham grubunda hipoglossus ve fasiyal sinir diseksiyonu .....	44
Resim 5: Hipoglossus distal ve fasiyal proksimal sinir güdükleri ucuca getirilmesi (Kontrol Grubu) .....	45
Resim 6: Hipoglossus ve fasiyal sinir ucuca yaklaştırılması(A) ve sütürasyonu(B) (Primer Sütürasyon (PS) Grubu).....	46
Resim 7: Hipoglossus-fasiyal anastomoz sahasına TZF membran uygulaması.....	47
Resim 8: : Aynı zamanda 2 farklı yöne bakarken çekilen fotoğraflar ile alfa açısı ölçümlerinin pozisyondan etkilenmediğinin örneği (3. ay kontrol-7. denek) .....	48
Resim 9: Elektromonitörizasyon için kullanılan cihaz (Medtronic NIM Response 3.0) .....	49
Resim 10: Sham grubu facial sinir kesit alanı ölçümü (sham 1) .....	51
Resim 11. Mikroskopta 100X büyütmede (Sham grubu 6. rat facial sinir 1. Alanı) A. Akson çapı ölçümü; B. Myelin kalınlığı ölçümü; C. Akson sayımı .....	52
Resim 12: Sham grubu 3. ay burun açıları (alfa açıları) ortalaması: 90,25 derece ....	55
Resim 13: Kontrol grubu 3. ay burun açıları (alfa açıları) ortalaması: 87,386 derece .....	55
Resim 14: PS Grubu 3. ay burun açıları (alfa açıları) ortalaması: 87,488 derece.....	56
Resim 15: PS + TZF Grubu 3. ay burun açıları (alfa açıları) ortalaması: 88,256 derece .....	56
Resim 16: Kontrol grubu operasyon (sağ) tarafından alınan 3. ay EMG kayıt örnekleri .....	60
Resim 17: Primer Sütürasyon (PS) grubu operasyon (sağ) tarafından alınan 3. ay EMG kayıt örnekleri .....	61

Resim 18: PS + TZF grubu operasyon (sağ) tarafından alınan 3. ay EMG kayıt örnekleri .....	61
Resim 19: PS grubunda sütür bölgesinde gelişen yapışıklıklar (3.ay).....	65
Resim 20: PS + TZF grubunda anastomoz sahasının diseksiyonu (3.ay) .....	66
Resim 21: Kontrol grubu 1. denekte gelişen tükrük bezi tümörü ( denek çalışma dışı bırakıldı).....	66
Resim 22: Sham grubu distal sinir kesit örnekleri .....	67
Resim 23: Kontrol grubu distal sinir kesit örnekleri.....	68
Resim 24: PS grubu distal sinir kesit örnekleri.....	69
Resim 25: PS+TZF grubu distal sinir kesit örnekleri .....	70



## KISALTMALAR LİSTESİ

**SET** : Sinir uyarılabilirlik testi

**mA** : Miliamper

**MST** : Maksimal stimülasyon testi

**ENoG** : Elektronörografi

**BKAP** : Bileşik Kas Aksiyon Potansiyeli

**EMG** : Elektromyografi

**MÜP** : Motor Ünite Potansiyelleri

**µV** : Mikrovolt

**µs** : Mikrosaniye

**TZP** : Trombositten Zengin Plazma

**TZF** : Trombositten Zengin Fibrin

**ADP** : Adenozin Difosfat

**ATP** : Adenozin Trifosfat

**PDGF** : Platelet Derived Growth Factor

**TGF-β1-2** : Transforming Growth Factor β1-2 (TGF-β1-2)

**IGF** : Insuline Like Growth Factor

**EGF** : Epitelial Growth Factor

**VEGF** : Vascular Endotelial Growth Factor

**PEDF** : Pigment Epithelium Derived Factor

**PDAF** : Platelet Derived Angiogenesis Factor

**PMNL** : Polimorfonüveli Lökosit

**PPP** : Platelet Poor Plasma

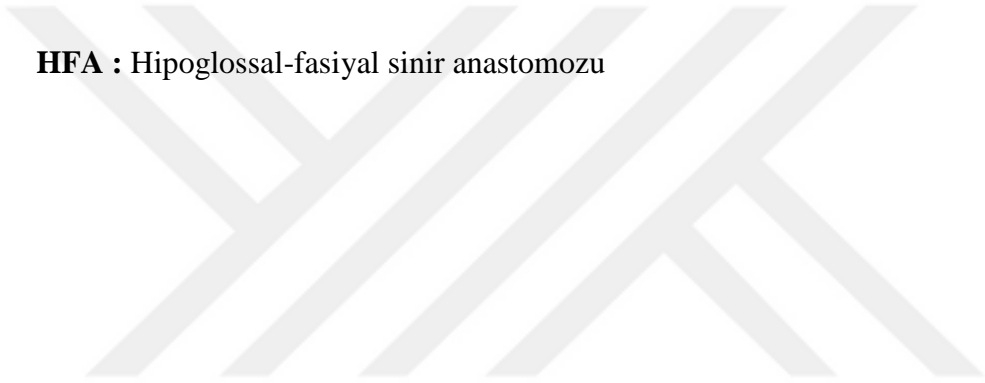
**H&E** : Hematoksilen-Eozin

**BDNF** : Brain Derived Neurotrophic Factor

**CNTF** : Ciliary Neurotrophic Factor

**HBOT** : Hiperbarik Oksijen Tedavisi

**HFA** : Hipoglossal-fasiyal sinir anastomozu



## 1 ÖZET

### RATLARDA HIPOGLOSSO-FASİYAL SİNİR ANASTOMOZUNDA TROMBOSİTTEN ZENGİN FİBRİN (TZF) MEMBRANIN FONKSİYONEL VE HİSTOPATOLOJİK İYİLEŞMEYE ETKİSİ

Hipoglossal-fasiyal sinir anastomozu, fasiyal fonksiyonlarda fonksiyonel bir iyileşme elde etmek için hipoglossal ve fasiyal sinir güdüklerini yaklaştırmayı amaçlar. Hipoglossal-fasiyal anastomozda lokal trombosit zengin fibrin (TZF) uygulamasının fonksiyonel ve histopatolojik sonuçlarını araştırmayı amaçladık. Toplam, kırk adet dişi Sprague Dawley sıçan kullanıldı. TZF elde etmek için sekiz sıçan kullanıldı. Kalan 32 sıçan eşit olarak 4 gruba ayrıldı; i-sham grubunda diseksiyonla hipoglossal ve fasiyal sinirler ortaya çıkarıldı; ii- kontrol grubunda hipoglossal sinirin distal ve fasiyal sinirin proksimal kesik uçları başka herhangi bir müdahale olmadan yaklaştırıldı; iii- PS grubunda hipoglossal sinirin distal ve fasiyal sinirin proksimal kesik uçları sütüre edildi; ve iv- PS + TZF grubunda hipoglossal sinirin distal ve fasiyal sinirin proksimal kesik uçları dikişlerle yaklaştırılıp ve TZF membran ile çevrelenmiştir. Fonksiyonel ve histopatolojik sonuçlar üç ay sonra değerlendirildi. Yüz simetrisi nazal alfa açısı ile değerlendirildi. PS+ TZF grubunda ilk iki ay fasiyal simetri düzelmesi ile gösterilen fonksiyonel iyileşme daha hızlı gerçekleşti (kontrol  $p=0.006$ ; PS  $p=0.002$ ). TZF membran lokal uygulamasının anlamlı ölçüde iyileşme sürecini hızlandırdığını ortaya koymaktadır. TZF membran uygulamasının iyileşmeyi artırmasına rağmen 3. ayın sonunda fasiyal simetri düzeyinde iyileşmede anlamlı farklılık yaratmadığı görüldü ( $p=0.607$ ;  $p>0,05$ ). Elektrofizyolojide, 0.4mA uyarı ile amplitüdü PS + TZF grubu lehine anlamlı olarak farklıydı ( $p = 0.024$ ). Akson sayısı, yoğunluğu, akson ve miyelin kalınlığı açısından gruplar arasında anlamlı fark yoktu ( $p>0.05$ ). Sonuç olarak, TZF uygulaması elektrofizyolojik ölçümlerle tespit edildiği gibi hipoglossofasiyal sinir anastomozundan sonra yüz fonksiyonlarının düzelmesinde artışa yol açmaktadır.

**Anahtar Kelimeler:** Hipoglossal-Fasiyal Anastomoz, Trombosit Zengin Fibrin(TZF)

## 2 ABSTRACT

### THE EFFECT OF PLATHELET RICH FIBRINE (PRF) MEMBRANE ON FUNCTIONAL AND HISTOPATHOLOGICAL RECOVERY OF HYPOGLOSSO-FACIAL NERVE ANASTOMOSIS IN RATS

Hypoglossofacial nerve anastomosis aims to approximate hypoglossal and facial nerve stumps to obtain a functional recovery in the facial functions. We aimed to investigate the functional and histopathological outcomes of local application of platelet rich fibrin (PRF) on the hypoglosso-facial anastomosis. Eight rats were used to obtain PRF. The remaining 32 rats were equally divided into 4 groups as follows; i-the hypoglossal and facial nerves were exposed by dissection in the sham group; ii-the cut ends of distal hypoglossal nerve and proximal facial nerve were approximated without any other intervention in the control group; iii-the cut ends of distal hypoglossal nerve and proximal facial nerve were approximated with suture in the primer suture(PS) group; and iv-the cut ends of distal hypoglossal nerve and proximal facial nerve were approximated with suture and encircled with PRF in the PS+PRF group. The functional and histopathological outcomes were assessed after three months. Facial symmetry was evaluated in the nasal alpha direction. In the PS+PRF group, functional improvement with facial symmetry improvement was faster in the first two months (control  $p=0.006$ ;PS  $p=0.002$ ) with no significant difference at the end of 3 months ( $p=0.607$ ;  $p>0.05$ ). On electrophysiology, an amplitude of 0.4mA stimulus was significantly different in favor of PS+PRF group ( $p=0.024$ ). There was no significant difference between the groups regarding the number, density and settings of axons, and myelin thickness ( $p>0.05$ ). In conclusion, PRF application leads to an improvement of recovery of the facial functions after hypoglossofacial nerve anastomosis.

**Keywords:** Hypoglosso-Facial Anastomosis, Platelet Rich Fibrin (PRF)



### 3 GİRİŞ VE AMAÇ

Fasiyal sinir, kranial sinirler içerisinde en sık fonksiyonu bozulan sinirdir. Periferik fasiyal paralizilerinin %50'sinden fazlası idiyopattir. İdiyopatik fasiyal sinir paralizilerinden sonra en sık paralizisi nedeni ise travmatik fasiyal paralizilerdir (1, 2). Travmatik periferik fasiyal sinir paralizileri (TPFSP) özellikle temporal kemik ve yüzde meydana gelen travmalar sonucunda oluşmaktadır. TPFSP'lerin diğeri bir sebebi ise iyatrojenik nedenlerdir. Parotis bezi cerrahileri, timpanoplasti, radikal mastoidektomi, modifiye radikal mastoidektomi, stapes cerrahisi, endolenfatik kese cerrahileri, vestibuler sinire yönelik cerrahiler, akustik tümör cerrahisi gibi cerrahiler sonrasında TPFSP görülebilmektedir (1, 2).

Serebellopontin açığı ve temporal kemik ameliyatları, travma ve neoplazmalar gibi nedenlerle ortaya çıkabilecek fasiyal sinir yaralanması, yüz asimetrisine ve hastalar üzerinde büyük psikososyal baskıya yol açan yüz felcine neden olur (3). XVI. yüzyıla kadar periferik sinir hasarının tedavisine yönelik herhangi bir yöntem tanımlanmamış olmakla birlikte, XVI. yüzyıldan sonra periferik sinir kesilerinde santral sinir sisteminden farklı olarak aksonal remyelinizasyon ile rejenerasyonun sağlanabildiği ilk kez gösterilmiştir (4). Nedenen bağımsız olarak hasar sonrası benzer dejeneratif değişiklikler izlenmektedir. İyileşme aksonların yenilenmesi, biyoelektriksel iletimin devamlılığı ve fonksiyonların tekrar kazanılması ile sağlanmaktadır.

İnsanlarda tam fasiyal paralizisi tedavisi için çeşitli operatif teknikler mevcuttur (5). Yüz sinir güdüklerinin doğrudan, gergin olmayan uç uca anastomozları optimal sonuçlarla ilk tercih yöntemini temsil etse de, proksimal fasiyal sinir güdüğünün ulaşamadığı sıklıkla ortaya çıkan bir durumdur ve bu durumda bu yaklaşım mümkün değildir (6, 7). Sonuç olarak, hipoglossal-fasiyal sinir anastomozuna dayanan alternatif bir rekonstrüksiyon yöntemi uygulanmaktadır (8, 9).

Etkili bir şekilde yenilenen aksonların sayısı ve hedeflerine doğru uzama hızları, fonksiyonel yeniden innervasyonda ana etkenleri oluşturur (10, 11). Aksonal yeniden büyümenin hızlanmasının sadece reinnervasyon süresini kısaltmakla kalmayıp, aynı zamanda, yanal filizlenmeyi azaltarak aksonların etkin

rejenerasyonunu da arttırdığı gösterilmiştir (12, 13). Bu gözlemler, sinir rekonstrüksiyonu sonrasında optimal reinnervasyonu sağlamak için aksonal rejenerasyon ve uzamada bir iyileştirmenin gerekli olduğunu göstermektedir.

Trombositten zengin fibrin (TZF), TZP'den sonra ikinci nesil trombosit konsantratu olarak anılmaktadır. İlk olarak Choukroun ve arkadaşları tarafından 2001 yılında oral bölgede cerrahi tedavilerde kullanılmak üzere trombosit sitokinlerinin ve hücrelerinin hapsediği ve belli bir süre sonra salındığı fibrin membran olarak tanımlanmıştır (14). Büyüme faktörlerinin yoğun halde bulunduğu ve otojen olarak elde edilen trombositten zengin Fibrin (TZF) yumuşak dokunun ve kemik dokusunun iyileşmesini indüklemeye ve hızlandırma özelliği nedeniyle son yıllarda pek çok alanda kullanılmıştır (15).

Fasiyal sinir kopmasında sütürla kombine olarak TZP uygulamasının etkinliğinin araştırıldığı bir çalışmada, TZP'nin fasiyal siniri rejenerasyonu ve fonksiyonun geri kazanımında olumlu etkileri olduğu gösterilmiştir (16). Yine TZP'nin periferik sinir hasarının tedavisinde iyileşme sürecinde kısa dönemde akson ve sinir lifi üretimini stimüle ettiği sıçanların siyatik siniri üzerinde yapılan başka bir çalışmada histomorfometrik olarak gösterilmiştir (17). Şenses ve arkadaşlarının siyatik sinir rejenerasyonunda TZF etkisini araştırdıkları çalışmada sayısal verilerde anlamlı farklılık bulunmasa da rejenerasyonda artış göstergeleri gördüklerini bildirmişlerdir (18). Literatürde klinikte kullanımı oldukça yaygınlaşan ve TZP ile kıyaslandığında üretim yöntemi çok daha kolay ve ekonomik olan TZF membranının sinir dokusu rejenerasyonu üzerine olan etkinliğini araştıran çalışmalar sınırlıdır.

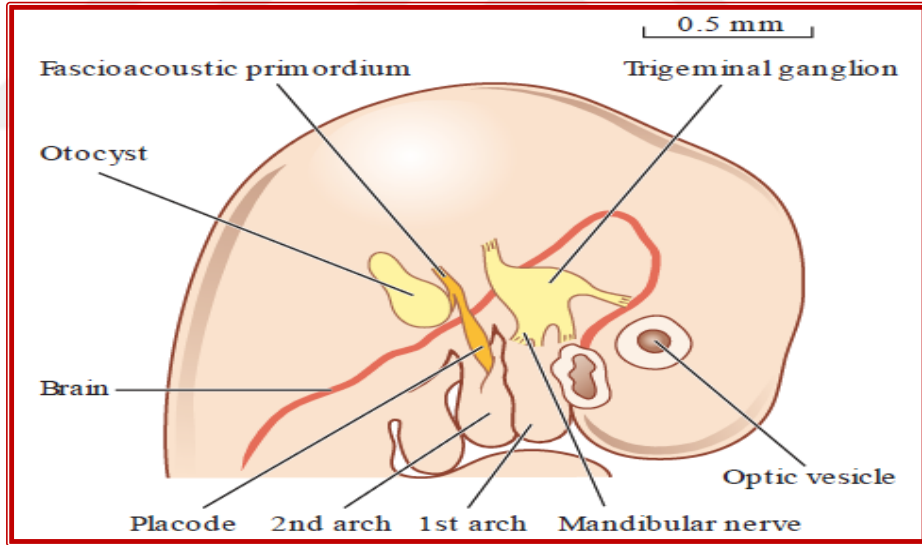
Bu faktörler göz önüne alındığında TZF membran uygulaması ile oluşan rejenerasyonun, TZP enjeksiyonu ile oluşana göre daha iyi seviyede gerçekleşmesi beklenebilir. Bu çalışmada elektrofizyolojik ve histomorfometrik olarak TZF'nin hipoglossal-fasiyal sinir anastomozunda, sinir rejenerasyonu üzerinde oluşturduğu etkiyi değerlendirdik. Bu çalışmada, TZF membran, periferik sinir hasarının crossover sinir anastomozu ile tamirinde tedaviye katkı amaçlanarak ilk defa kullanıldı.

## 4 GENEL BİLGİLER

### 4.1 FASİYAL SİNİR

#### 4.1.1 Fasiyal Sinir Embriyolojisi

İkinci brankiyal arkın köken alan fasiyal sinir, embriyolojik hayatın üçüncü haftasında, embriyo henüz 3 mm iken rombensefalanonun arka ve yanında hücre topluluğu olarak beliren nöral krestten oluşur. Bu nöral krest hücrelerinden aynı zamanda VIII. kranial sinir de köken aldığı için, akustikofasiyal primordium olarak adlandırılmaktadır (19). Akustikofasiyal primordium ventral olarak ilerlediğinde daha yüzeysel hale gelir ve birinci brankiyal arkın kaudal yüzeyi üzerinde epibrankiyal plakoda bitişik seyrederek. Bu aşamada henüz herhangi bir dal ya da genikulat ganglion oluşmamıştır. Embriyo 6 mm uzunluğa ulaştığında fasiyal sinir epibrankiyal plakoda yaklaşır ve genikulat ganglion belirmeye başlar (Şekil 1) (20).



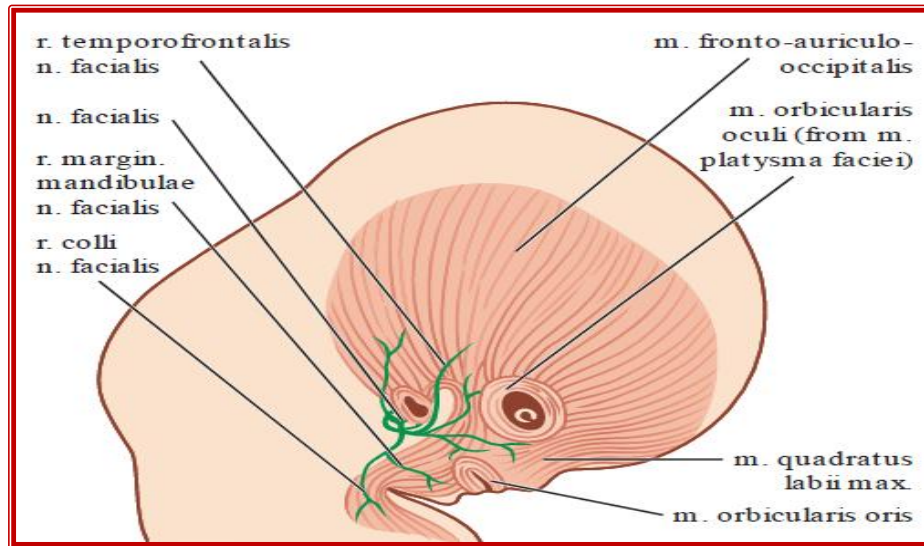
Şekil 1: Gestasyonun 4. haftasında fasiyoakustik primordium ve 2. brankiyal arkın konfigürasyonu (21)

Gebeliğin yedinci haftasında fasiyal sinir kökleri ve genikulat ganglion belirgin hale gelir (19). Yedinci haftaya kadar nervus intermedius fasiyal sinirden ayrı bir sinir olarak seçilemez (22). Daha sonra nervus intermedius beyin sapını VIII. ve VII. kranial sinirler arasından terk ederek genikulat gangliona doğru yol alır. Nervus intermedius ve fasiyal sinir motor dallarının genikulat ganglionla bağlantısı

yoktur. Bu yüzden konjenital fasiyal paralizilerde, mimik kaslarda hareket izlenmezken tat alma ya da gözyaşı salgılama yetilerinde patoloji izlenmeyebilmektedir. Gelişimini büyük oranda ilk üç ayda tamamlayan fasiyal sinirin, erişkin boyuta ulaşması için gelişimi doğum sonrası dördüncü yıla dek devam eder (19).

Embriyo 48 günlük olduğunda fasiyal sinirin önünde koklea görülmeye başlar. Sekizinci haftadan sonra fasiyal sinirin seyri son halini alır ve tam kemikleşmenin doğum sonrasına dek uzadığı durumlarda olsa intrauterin beşinci aydan sonra fasiyal kanalda kemikleşme başlar (19). Yedinci haftada embriyo 18 mm'ye ulaştığında fasiyal sinirin vertikal, horizontal bölümleri ve dalları ayırt edilebilir (20, 22). Sekizinci hafta sonunda stapes kası ve kasa giden stapedia sinir belirginleşir. Fasiyal sinirin duyu dalları ile n. glossofaringeus ve n. vagusun dalları anastomoz yaparak dış kulak yolu duyuunu almaya başlar (19).

On ikinci haftanın sonunda fasiyal sinir tüm ekstratemporal dallarını ve dallar arası anastomozlarını tamamlamıştır (Şekil 2). Fasiyal sinirin parotis bezi yüzeyel ve derin lobu arasında yer alması, parotis bezinin fasiyal sinir gelişimini tamamladıktan sonra oluştuğunu düşündürmektedir (19).



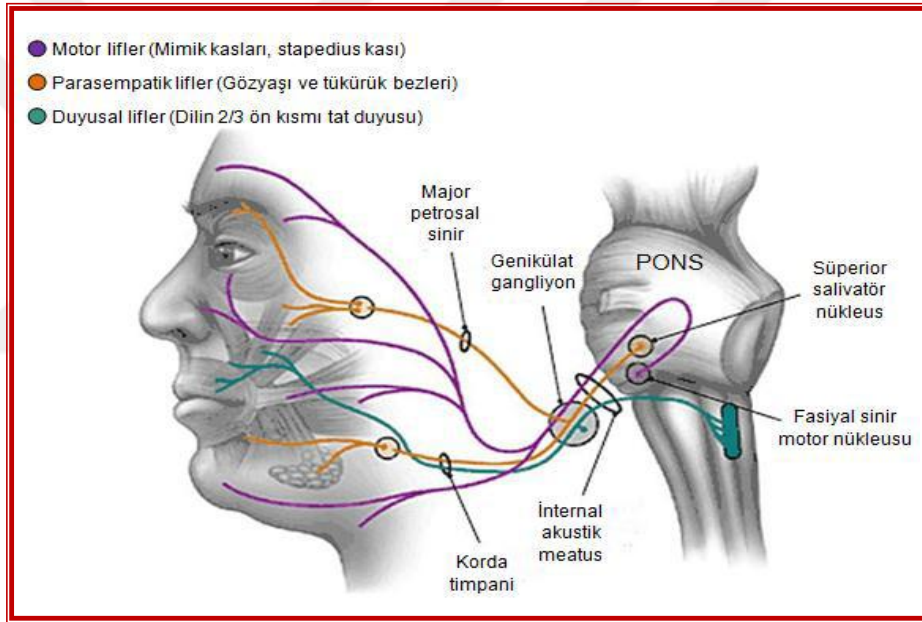
Şekil 2: Fasiyal sinirin ekstratemporal dalları (12. hafta) (23)

Yenidoğanda mastoid kemik henüz gelişimini tamamlamadığı için fasiyal sinir stilomastoid foramen çıkışında hemen deri altında bulunur. Doğum sonrası

dönemde cilt altı yağ dokusu da yetersiz bulunduğu için özellikle kulak ve parotis cerrahilerinde fasiyal sinirin yaralanma ihtimali erişkinden fazladır. Erişkin dönemde mastoid kemik gelişimi ile fasiyal sinir cilt altı yerleşiminden daha mediale ve korunaklı alana doğru yer değiştirir.

#### 4.1.2 Fasiyal Sinir Anatomisi ve Fizyolojisi

Fasiyal sinir duyuşal, motor, parasempatik sekretuvar lifler içeren kompleks bir sinirdir (Şekil 3). Fasiyal sinir yaklaşık olarak 10.000 adet akson içerir. Bunların %70'i myelinizedir ve motor fonksiyon yapar, %30'u ise myelinsizdir ve sensöriyel ve sekretuar fonksiyon gösterir (19, 24).

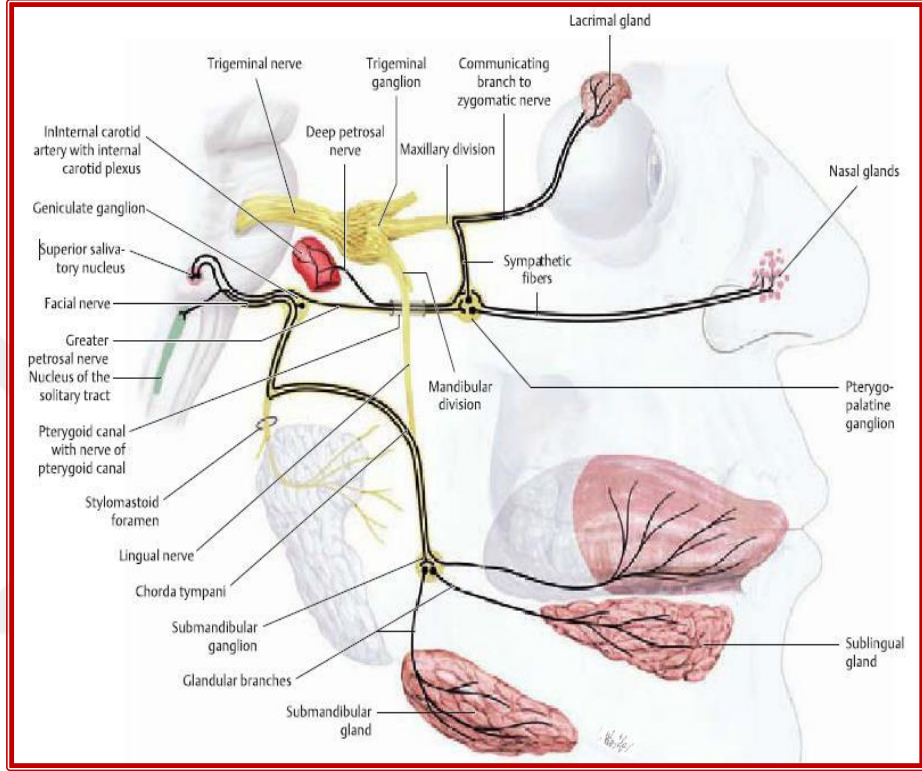


Şekil 3: Fasiyal sinirin innerve ettiği bez ve kaslar

**Genel somatik afferent lifler:** Dış kulak kanalı arka duvarı ve buna yakın timpanik membran bölümü ile aurikula bölgesinden ağrı, ısı ve dokunma duyularını almaktadır.

**Genel visseral efferent lifler:** Fasiyal sinirin parasempatik sekretuvar lifleridir. Sekretuvar dokulara dağılmadan önce 5. kranial sinir dalları ile parasempatik ganglionlarda anastomoz yapmaktadır (Şekil 4). Majör süperfasiyal petrosal sinir lifleri sfenopalatin ganglionuna ulaşmakta ve buradan lakrimal ve palatin glandlara dağılmaktadır. Minör süperfasiyal petrosal sinir ise otik ganglionuna ulaşarak

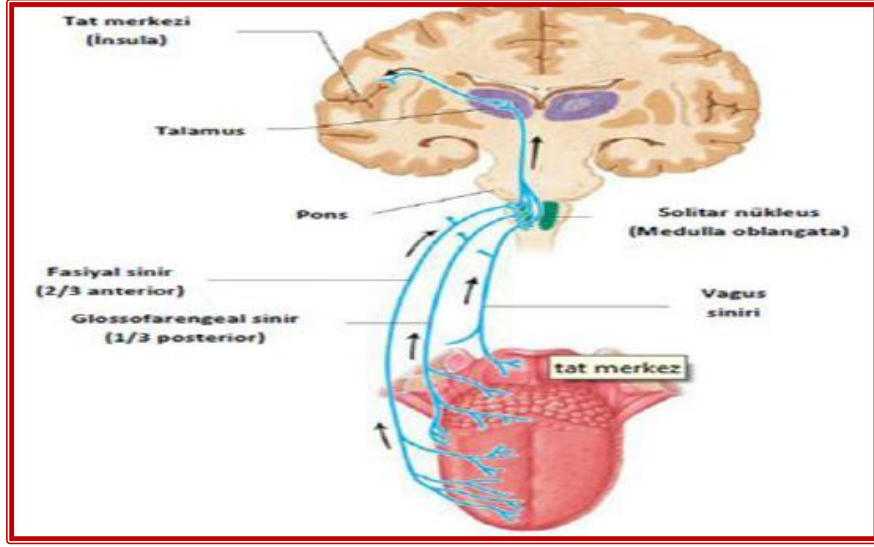
ve parotis bezine sekretuar lifler vermektedir. Korda timpani yoluyla submandibüler ve sublingual bezlerin inervasyonunu sağlayan lifleri de verdiği bilinmektedir. Salgı salınımı parasempatik sistem hakimiyetindedir. Sempatik sistemin katılımı azdır. Tamiri mümkün olmayan bir sinir hasarı varlığında tükürük bezlerinin atrofiye gittiği görülmüştür (25).



**Şekil 4: Fasiyal sinirin korda timpani dalının submandibuler gangliondaki sinapslar; nervus petrosus superficialis major dalı'nın pterigopalatine ganglionda yaptığı sinapslar (26)**

**Özel visseral afferent lifler:** Bu lifler, genikülat gangliondaki ünipolar nöronlardan çıkmaktadır. Korda timpani ve lingual sinir yoluyla perifere doğru yol alarak dilin 2/3 ön kısmının tat duygusunu sağlamaktadırlar.

Fasiyal sinirin korda timpani dalı dilin ön yüzündeki 400 fungiform papillanın her birindeki 2-5 tat tomurcuğunu innerve etmektedir. Yumuşak damakta yer alan bir kısım tat tomucuğunun fasiyal sinirin majör süperfisiyal petrozal sinir ile innerve edildiği bilinmektedir (Şekil 5).



Şekil 5: Tat duyası iletim yolları

**Özel visseral efferent lifler:** Bu lifler fasiyal sinirin motor nükleusundan orijin almaktadır. Fasiyal sinir üst göz kapağının levatoru dışında yüzün mimik kaslarını, oksipito-frontal kası, platisma kasını, digastrik kas arka karnını, postaurikular kasları, stilohiyoid kası ve stapedius kasını innerve etmektedir.

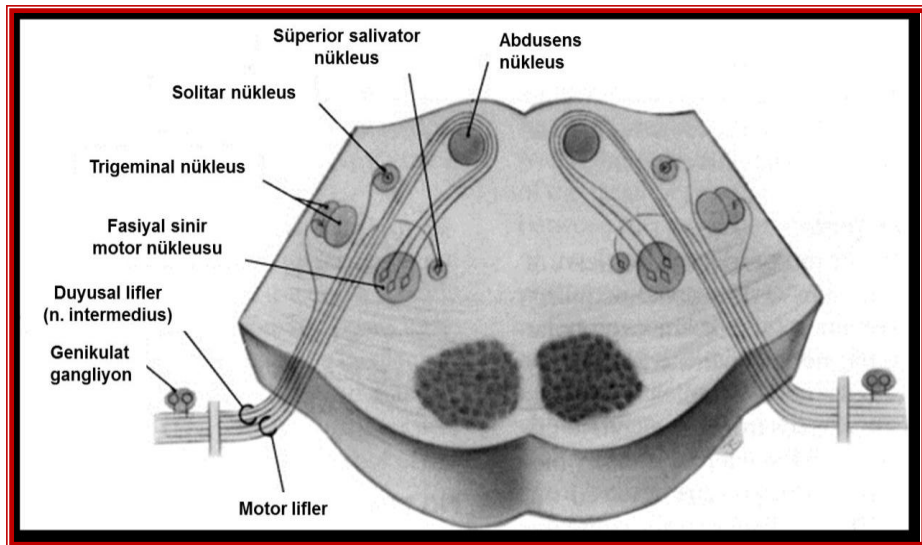
Fasiyal sinirin parasempatik lifleri nazal mukoza, lakrimal, submandibular ve sublingual bezleri innerve ederek sekresyon dengesini sağlamaktadır. Lakrimal bez ve nazal mukoza innervasyonunda görev alan parasempatik liflerin birinci nükleusu ponttaki süperior salivator nükleusta, ikinci nükleusu ise sfenopalatin ganglionda yer almakta, periferde doğru motor lifler ile nervus intermedius içinde seyretmektedirler.

Parasempatik lifler genikulat ganglion seviyesinde majör süperfisiyal petrozal sinir ile fasiyal sinirden ayrılarak lakrimal beze, nazal mukozaya ulaşmaktadırlar. Submandibular ve sublingual bez innervasyonunu sağlayan parasempatik liflerin ise birinci nükleusu ponttaki süperior salivator nükleusta, ikinci nükleusu ise submandibular ganglionda yer almaktadır. Korda timpani aracılığıyla fasiyal sinirden ayrılan lifler, submandibular gangliyondan sonra submandibular ve sublingual bezlere ulaşmaktadır(27).

Fasiyal sinirin duyasal lifleri dış kulak yolu arka duvarı, timpan zar, konka, heliks, antiheliks ve lobülün bir kısmındaki cilt uyarılarını almakta ve dilin 2/3 ön

bölümüne tat duyusunu taşımaktadır. Aurikula ve dış kulak yolundan duyuşsal uyarıyı alan lifler stilomastoid foramenden hemen sonra fasiyal sinirden ayrılarak genikulat gangliyona ulaşmakta ve nervus intermedius yoluyla ponsta nervus trigeminusa katılarak girus postsentraliste sonlanmaktadır. Dilin ön 2/3 kısmından tat duyusunu alan lifler ise korda timpani ile fasiyal sinire ulaşmakta, 1. çekirdeđi olan genikulat gangliyona ulaştıktan sonra nervus intermedius içerisinde ilerleyerek, 2. çekirdeđi olan ponsta yer alan nükleus solitariusya uzanmaktadır(28).

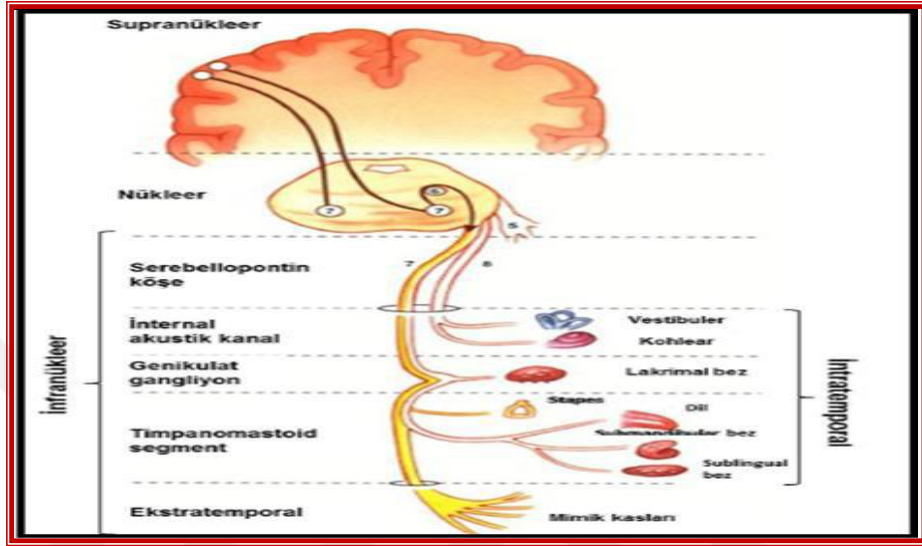
Fasiyal sinir motor liflerinin birinci nükleusu serebral kortekste, ikinci nükleusu ise bir ana, iki aksesuar bölümden oluşmak üzere ponsta bulunmaktadır. Ana motor nükleus, beşinci kranial sinir olan trigeminal sinirin mastikatör nükleusu, dokuzuncu kranial sinir olan glossofarengeal sinir ile onuncu kranial sinir olan vagus sinirine ait nükleus ambiguus ile birlikte ortak bir yapı oluşturmaktadır. Ana motor nükleusta fonksiyonel olarak dorsal, intermediyer, mediyal ve ventral alt nükleusları bulunmaktadır (Şekil 6) (29). Dorsal alt nükleuslar orbiküler, frontal ve nazolabiyal kasları, mediyal alt nükleus auriküler kasları, ventral alt nükleus perioral ve peribukkal kasları, intermediyer alt nükleus ise platisma ve mental kasları innerve etmektedir (30). Aksesuar motor nükleuslarda dorsal ve ventral olmak üzere ikiye ayrılmaktadır. Dorsal aksesuar nükleus digastrik kas arka karnını, ventral aksesuar nükleus ise stapes kasını innerve etmektedir.



Şekil 6: Fasiyal sinir motor nükleusunun ponsta yerleşimi.



Fasiyal sinir klinik anatomisi supranükleer, nükleer ve infranükleer olmak üzere 3 kısımda değerlendirilmektedir. Supranükleer parça fasiyal sinirin korteks ile pontaki nükleuslar arasındaki kısmı, nükleer parça ponda nükleusların bulunduğu kısmı, infranükleer parça ise pontaki nükleuslardan uç dallara kadar uzanan kısmıdır (Şekil 7).



Şekil 7: Fasiyal sinirin supranükleer, nükleer ve infranükleer parçaları

### A. Supranükleer Fasiyal Sinir

Fasiyal sinir motor nükleusunun santral bağlantıları piramidal yolun kortikobulber lifleri ile sağlanmaktadır. Lifler yüzün üst yarısı ve alt yarısında farklı seyir göstermektedir. Yüzün üst yarısına giden lifler iki kez çaprazlaştıkları halde, alt yarısına giden lifler bir kez çaprazlaşmaktadır. Bu durum bir tarafta zedelenme halinde, yüzün üst yarısında herhangi bir felç meydana gelmemesine karşın alt yarısında felç ile sonuçlanmaktadır (2).

### B. Nükleer parça

Motor nükleustan çıkan lifler VI. kranial sinir nükleusunun etrafını dolaştıktan sonra ponsdan ayrılmaktadır. Fasiyal sinirin gözyaşı, tükürük salgılanmasında görevli parasempatik liflerinin ve dilin ön 2/3 kısmından tat aldığı duyu liflerinin nükleusları bu parçada yer almaktadır (Şekil 6) (19). Beyin sapı

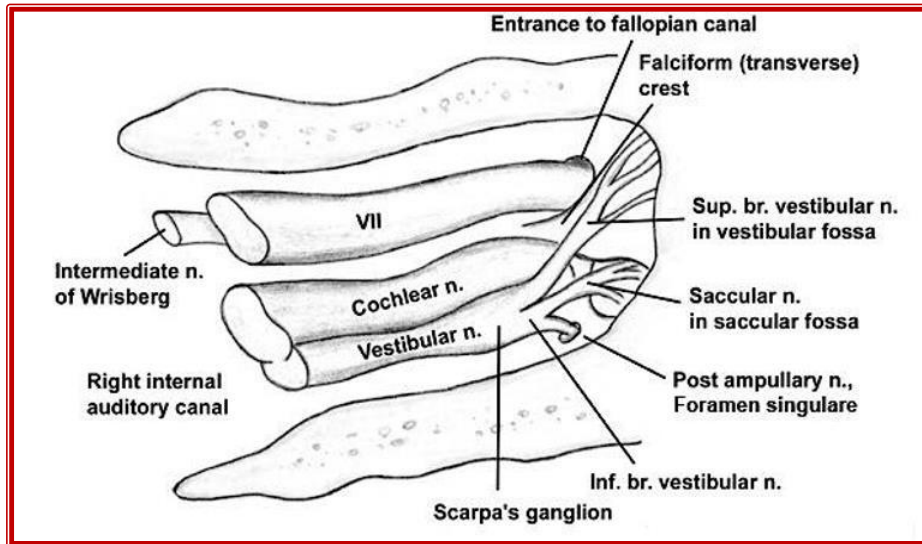
lezyonlarında fasiyal sinir nükleusları ile yakın komşuluk nedeniyle 6.kraniyal sinir hasarında görülebilmektedir.

### C. İnfranükleer parça

Pontobulbar oluktan çıktıktan sonra uç dallara kadar olan kısımdır. İnfranükleer parça seyrine göre intrakraniyal, intratemporal ve ekstratemporal olarak gruplandırılmaktadır. İntrakraniyal kısım içinde serebellopontin köşe, intratemporal kısım içinde internal akustik kanal seyri esnasında meatal segment ve fallop kanalı içinde labirinter segment, timpanik segment, mastoid segment bulunmakta ve stilomastoid foramenden çıkarak ekstratemporal dallarını vermektedir.

#### C1. İnfranükleer Fasiyal Sinir İntrakraniyal Parçası

**Serebellopontin köşe:** Pontobulbar oluktan internal akustik kanala kadar olan kısımdır. Pons ile iç kulak yolu arasındaki mesafe 23-24 mm olarak bildirilmiştir. Bu alanda posterior fossada bulunan fasiyal sinir nervus intermedius ve 8. kraniyal sinir ile birlikte seyretmektedir (Şekil 8). Bu kompleks ve internal akustik kanal (İAK) içine seyreden damarların oluşturduğu yapıya akustiko-fasiyal pedikül adı verilmiştir. Sinirlerin çevresinde epinöryum bulunmaması serebellopontin köşe tümörlerine yönelik girişimlerdeki fasiyal paralizlerin en sık sebebidir.

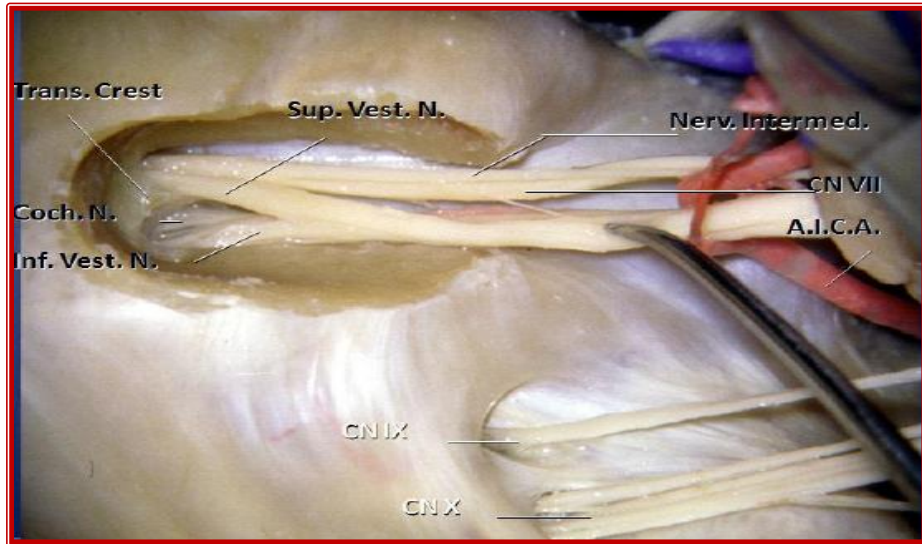


Şekil 8: Fasiyal sinirin internal akustik kanaldaki komşulukları (31)

## C2. İnfranükleer Fasiyal Sinir İntratemporal Parçası

Serebellopontin köşeden çıktıktan sonra fasiyal sinir nervus intermedius ve 8.kraniyal sinir ile birlikte İAK'a ilerlemektedir. Bu kanaldaki seyriden sonra 3cmlik Z şeklinde Fallop kanalı olarak adlandırılan başka bir yapı içinde seyretmekte ve stilomastoid foramenden çıkarak ekstratemporal dallarını vermektedir.

**Meatal segment:** Fasiyal sinir 8. kraniyal sinir, n. intermedius ve a. auditiva interna ile birlikte internal akustik kanalda ilerlemektedir. Kanal içinde fasiyal sinir ve 8. kraniyal sinirin vestibüler dalı arasında bağlantılar olduğu bilinmektedir. İnternal akustik kanalın iç kulak ile ilişkide olduğu kısım fundus olarak adlandırılmaktadır. Fundus bölgesinde periostun kalınlaşmasıyla vertikal ve transvers krestler oluşmakta, krestler aracılığı ile bölge üst, alt, ön, arka olarak bölgelere ayrılmaktadır. Üstte yer alan ön ve arka ayırımını yapan vertikal krest Bill's bar olarak adlandırılmaktadır. Kanalın anterosüperiorunda fasiyal sinir (ön-üst), posteriosüperiorunda süperior vestibular sinir (arka-üst), anteroinferiorunda vestibülokoklear sinir (ön-alt),posteroinferiorunda ise inferior vestibüler sinir yer almaktadır (Şekil 9). Meatal segmentin uzunluğu yaklaşık 8-11 mm arasında olarak bildirilmiştir (32).



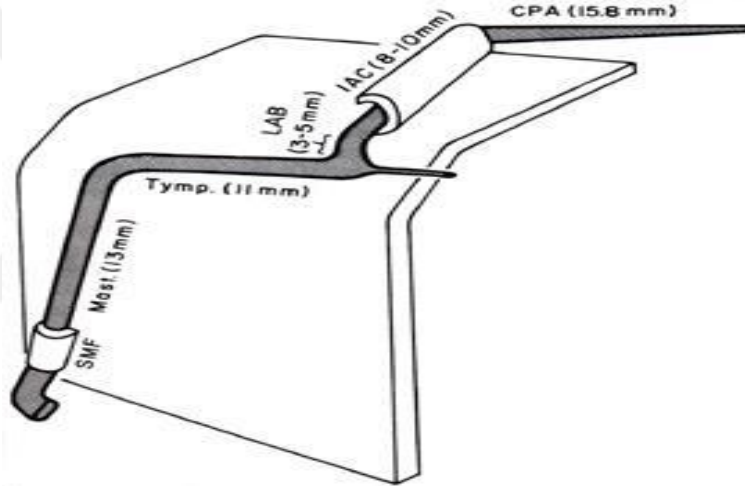
Şekil 9: Fasiyal sinirin internal akustik kanaldaki seyri

**Labirint segment:** Fasiyal sinir İAK'dan çıktıktan sonra 132 derecelik bir açı yaparak anteroinferiora yönelmekte ve genikulat gangliyonuna doğru seyir

göstermektedir. Fallop kanalının ilk dirseği olan genikulat gangliyon ve fundus arasındaki kısma labirentin (petröz) segment adı verilmektedir. Meatal segment ve labirentin segmentlerin birleştiği yer 0,68mm ile siniri çevreleyen kanalın en dar kısmı, labirentin segment ise 3-5mm'lik uzunluğuyla kanalın en kısa segmenti olarak gösterilmiştir. Sinirin arteriyal beslenmesinin en zayıf olduğu bu kısım travma ve enflamasyondan en çok etkilenen kısım olup fasiyal paralizilerin en sık görüldüğü bölümdür. Bu segmentte fasiyal sinir koklea ve lateral semisirküler kanal ile yakın komşuluktur. Yaklaşık olarak 0,5mm'lik olan bu yakınlık orta kranial fossaya yapılacak nörootolojik cerrahilerde kritik önem taşımaktadır. Labirentin segmentte fasiyal sinir genikulat ganglion anteriorunda ilk dalı olan parasempatik kökenli olan majör süperfisiyalis petrözal sinir dalını vermektedir. Eksternal petrozal sinir ise genikulat gangliyondan çıkan ikinci daldır ve sempatik liflerini orta meningeal artere taşımaktadır. Üçüncü dal ise minör süpersifiyal sinirdir. Bu dal timpanik pleksus liflerine karışarak 9. kranial sinire katılmakta ve sekretuar lifleri parotise taşımaktadır (21).

**Timpanik (horizontal) segment:** Fasiyal sinirin orta kulaktaki bölümünü oluşturmaktadır. Fasiyal sinir genikulat gangliyondan sonra 75 derecelik bir açı yaparak timpanik kavite içine girmektedir. Birinci ve ikinci dirsek arasındaki yer alan bölüme timpanik segment adı verilmiştir. Uzunluğu 10-12mm kadardır. Fasiyal sinir timpanik kavite medial duvarının anterosüperiorunda ve östaki tüpünün hemen posteriorunda yer almakta, lateralinde korda timpani, malleus boynu ve başı, inferiorunda ise promontoryum bulunmaktadır. Sinir posteriorda tensör timpaninin kokleiform prosesi ile komşuluk etmektedir. Bu çıkıntı, cerrahi sırasında Fallop kanalını işaret eden noktalardan biridir. Fasiyal sinir oval pencerenin ön kenarına geldiği esnada lateral semisirküler kanalın altına girmekte ve ona paralel olarak oval pencere üstünde seyrine devam etmektedir. Bu bölgede fasiyal kanal duvarı incelmış olarak izlenebilmektedir. Yetişkinlerde Fallop kanalında darlık saptanan bölümlerden biri timpanik segmentin orta bölümüdür (33). Sinir piramidal çıkıntının hemen distalinde inferiora doğru 95-125 derecelik bir açı yaparak ikinci bir dirsek oluşturmakta ve mastoid segment adını almaktadır (34).

**Mastoid (vertikal) segment:** Fallop kanalının üçüncü segmenti olan bubölüm ikinci dirsek ile stilomastoid foramen arasında yer almaktadır. Ortalama olarak 13-14mm uzunluğundadır. Vertikal bir seyri olan bu bölüm intratemporal kısımdaki en uzun segmenttir. Fasiyal sinir bu bölümde 3 dal vermektedir. İlk dal olan nervus stapedius primidal eminens hizasında stapes kasını innerve etmek üzere ayrılmaktadır. İkinci dalı vagus ile anastomoz yapan aurikular dal, son dalı ise mastoid segmentin son 1/3'lük kısımdan ayrılan korda timpani olarak adlandırılmaktadır. Korda timpani malleus ve inkus arasında timpanik kavitede seyrederek petrotimpanik fissürden (Hugier kanalı) temporal kemiği terketmekte ve lingual sinire katılmaktadır. Lingual sinir ile birlikte sublingual ve submandibular bez sekresyonunda görev almaktadır (Şekil 10).



Şekil 10: Fasiyal sinirin intratemporal kısımları (35)

### C3. İnfranükleer sinirin ekstratemporal parçası

Fasiyal sinir stilomastoid foramenden sonra temporal kemiği terk ederek mastoid tipin medialinde yer almaktadır. Bu pozisyonu nedeniyle postaurikular insizyonda fasiyal sinir korunmaktadır. 2 yaş altı çocuklarda daha yüzeysel ve lateral bir seyri olduğuna dikkat edilmelidir (2). Sinir stilomastoid foramenden çıktıktan sonra 3 dal verir. Bunlar; posterior aurikular, digastrik arka karnı ve stilohiyoid kaslarını innerve eden dallardır. Anteriora doğru 2 cm'lik seyir sonrası parotis bezini derin ve yüzeysel lob olarak ikiye ayırmaktadır. Bu sırada sinir digastrik arka karnının anteriorundan, stiloid çıkıntının, eksternal karotid arter ve posterior fasiyal venin



Fasiyal sinirin ana trunkusu, dış kulak yolunun kartilaj kısmı posterior yüzü ile komşu olan postaurikuler kası ikiye böldüğü alanda bulunabilir. Uç dallarını vermeden önce yaklaşık 80 derecelik bir açı yaparak trapezius kası ile dış kulak yolu arasından anteroinferior doğrultuda ilerler. Trunkusun ilk 2 mm'lik bölümü trapezius kasının altında kaldığı için kasın tendonuna yapılan küçük bir insizyon ile ortaya koyulabilir. Ana trunkusun uzunluğu 4-6 mm'dir ve çıplak göz ile rahatlıkla diseke edilebilir.

Fasiyal sinir ana trunkusundan sonra 6 adet periferik dala ayrılır. Ratlarda fasiyal sinirin gövdesi ve dalları insandan farklı olarak parotis bezinin içinde değil medialinde seyrederek. Bez diseke edilmeksizin posterosuperiorunda bulunan vasküler pedikülüne doğru ekarte edildiğinde, tüm periferik dallar görülebilir (38, 39).

Eksternal juguler ven, genellikle posterior servikal dal hariç tüm periferik dalların lateralinde seyrederek. Eksternal juguler venin dalları olan internal maksiler ven ve masseterik ven, fasiyal sinirin temporal ve zigomatik dallarının medialinde yer alır. Eksternal juguler venin bağlanması veya koagülasyonu durumunda vertebrobaziller sistem kompanse edici olarak görev yapar. Ratların internal juguler veni yoktur, bu yüzden eksternal juguler ven ve dalları başın ana venöz drenajını sağlar (38, 40).

### **Ratlarda Fasiyal Sinirin Periferik Dalları**

Bütün periferik fasiyal dallar, fasiyal kasların süperfasiyal fasyasının içerisinde, kasların hemen yüzeyinde seyretmesi nedeniyle cilt, cilt altı kesisi ve parotis ekartasyonu ile rahatlıkla görünür hale gelirler.

**1. Posterior aurikuler dal:** Fasiyal sinirin kafa kaidesini terketmesinden hemen sonra ayrılır ve insanda rudimenter olan postaurikuler kasın innervasyonunu sağlar.

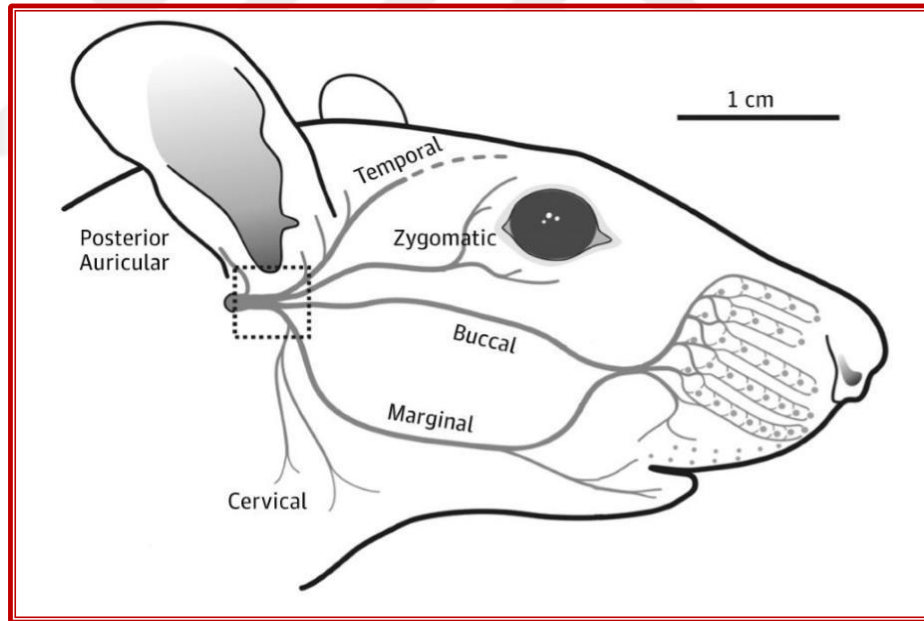
**2. Posterior servikal dal:** İnce bir kalibrasyona sahip olup, eksternal juguler venin lateralinde seyreden tek daldır.

**3. Servikal dal:** En posteroinferiordaki daldır ve eksternal juguler venin medialinde seyreder

**4. Marjinal mandibuler dal:** Fasiyal sinirin ratlarda en belirgin dalıdır ve masseter kasın yüzeyindeki seyirinde kolaylıkla farkedilebilir. Marjinal mandibuler sinir ağız köşesinde dallanarak alt ve üst dudağa lifler verir. Bu periferel dallanmadan önce 10-12 mm horizontal seyir gösterir.

**5. Bukkal dal:** Temporal kas ile masseter kas arasındaki olukta gözün altında ilerleyerek burun ve dudağa dallar verir. Kalınlığı marjinal mandibuler sinir ile benzer olduğu için rahatlıkla gözlemlenebilir.

**6. Temporozigomatik dal:** Kısa ve karmaşık dallanma yapısına sahiptir. Göze ve juguler vene yakınlığı, kalibrasyonunun ince olması nedeniyle ortaya koyulması ve deneysel çalışmalarda kullanılması zordur (38, 40).



**Şekil 12: Rat fasiyal sinir dalları şematik gösterimi**



## 4.2 FASİYAL PARALİZİ

Fasiyal sinir kranial motor sinirler içinde en sık fonksiyon kaybına uğrayan sinir olarak bilinmektedir. Bu durum fasiyal sinirin uzun ve dar bir kanalda kıvrımlı seyir göstermesi ile açıklanabilmektedir (1). Patolojinin kaynaklandığı yere göre santral ve periferik olarak ayırılmaktadır. Supranükleer lezyonlar sadece yüzün alt yarısını etkilerken, infranükleer lezyonlar aynı taraflı yüzün üst ve alt yarısını etkilemektedir. Periferik fasiyal paraliziler, tüm paralizilerin %90'a yakın bir kısmını kapsarken, gelişmesinde birçok etiyolojik faktör rol oynamaktadır (Tablo 1)..

**Tablo 1: Periferik fasiyal paralizi nedenleri**

1. Doğumsal	Doğum kanalında sıkıçma, forsepsle doğum, Miyotonik distrofiya, Moebius sendromu
2. Travmatik	Yüz yaralanmaları, kafa tabanı kırıkları, delici orta kulak yaralanmaları, barotravma, yıldırım çarpması
3. Nörolojik	Opercular sendrom, Millard Gubler sendromu
4. Enfektif	Otitis eksterna, otitis media, mastoiditis, çiçek hastalığı, Ramsey-Hunt sendromu, ensefalit, poliomyelit, kabakulak, enfeksiyöz mononükleoz, lepra, sıtma, sifiliz, koksaki virus hastalıkları, skleroma, tüberküloz, botulizm, akut hemorajik konjunktivit (enterovirüs 70 hastalığı), mukormikozis, Lyme hastalığı, kedi tırmığı hastalığı, AIDS
5. Metabolik	Diabetes mellitus, hipertiroidi, gebelik, hipertansiyon, akut porfiria, A vitamini eksikliği
6. Neoplastik	Parotisin benign ve malign tümörleri, 7. ve 8. kranial sinir tümörleri, Nörofibromatozis tip 2, glomus jugulare, lösemi, menenjioma, hemanjioblastoma, orta kulak hemanjiomaları, dış kulak yolu hidroadenomu, sarkomlar, karsinomlar (metastatik veya infiltratif), teratomlar, Hand Schüller Christian hastalığı, fibröz displazi, anormal sigmoid sinüs, internal karotis arter anevrizması

7. Toksik	Talidomid, etilen glikol, alkolizm, arsenik zehirlenmesi, tetanoz, difteri, karbon monoksit zehirlenmesi
8. İyatrojenik	Mandibuler blok anestezisi, antitetanoz serumu, kuduz aÇısı, parotis cerrahisi, Mastoid cerrahisi, orta ve arka fossa cerrahisi, adenoidektomi ve tonsillektomi sonrası, dental yaralanma
9. İdyopatik	Bell paralizisi, Melkerson Rosenthal sendromu, herediter hipertrofik nöropati, otoimmün sendrom, amiloidoz, temporal arterit, trombositik trombositopenik purpura, periarteritis nodosa, Gullian Barre sendromu, Sarkoidoz, Multiple skleroz, Miyastenia gravis, osteopetrozis

#### 4.2.1 Fasiyal Paralizde Klinik Deęerlendirme

Fasiyal paralizili hastanın deęerlendirilmesinde öykü ve fizik muayene önemli bir yere sahiptir. Fasiyal paralizinin başlangıç zamanı, travma, sistemik hastalık, kullanılan ilaç, geçirilmiş cerrahi, enfeksiyon öyküsünün olması etiyoloji hakkın bilgi vermektedir. Klinik muayene ise fasiyal hasarın yeri konusunda ön görüş sağlanmaktadır. Santral tipte fasiyal paralizi yüzün sadece alt yarısını etkilemesinin yanında dięer kraniyal sinir problemlerini dair bulgularlada karşımıza çıkabilmektedir.

1984 yılında Amerikan Kulak Burun Boğaz BaşBoyun Cerrahisi Akademisi tarafından fasiyal sinir fonksiyon bozukluğunun ve iyileşme derecesinin tarifinde kullanılması önerilen House-Brackmann ölçeęi, günümüzde en sık kullanılan ölçeklerden biridir (Tablo2). Bu ölçeęin yüzün alt bölgelerini ayrı ayrı deęerlendirememesi ve kiři bağımlı olması nedeni ile yine Amerikan Kulak Burun Boğaz Baş Boyun Cerrahisi Akademisi Fasiyal Sinir Bozuklukları Komitesi tarafından 2009 yılında House-Brackmann ölçeęinin yeni bir versiyonu olan ‘Fasiyal Sinir Derecelendirme Sistemi’ hazırlanmıştır. Fasiyal paralizilerin günlük yaşamda birçok etyolojik faktör nedeni ile sık olması klinik deęerlendirme açısından birçok çalışmayı da beraberinde getirmiş ve klinik evrelendirme için Burres-Fisch, Sunnybrook, Nottingham gibi ölçeklerde ortaya atılmıştır.

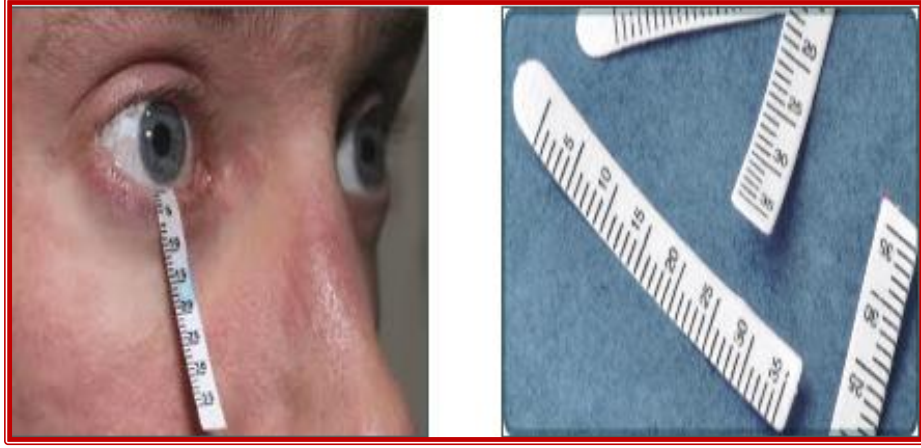**Tablo 2: House- Brackmannfasial paralizi derecelendirme sistemi**

Evre I ( normal): Tüm sahalarda normal, simetrik fonksiyon.
Evre II (hafif disfonksiyon): Yalnızca yakın inspeksiyonda fark edilebilen hafif güçsüzlük; minimal efor ile göz kapatılabiliyor; maksimal efor ile gülme sırasında hafif asimetri; zorlukla fark edilebilen sinkinezis; kontraktür veya spazm yok.
Evre III (orta disfonksiyon): Disfigürasyona yol açmayan bariz güçsüzlük; kaşını kaldıramayabilir; maksimal efor ile göz tam kapatılabiliyor; güçlü ancak asimetrik ağız hareketi var; bariz ancak disfigürasyona yol açmayan sinkinezis, kütle hareketi veya spazm var.
Evre IV (orta-şiddetli disfonksiyon): Bariz ve disfigürasyona yol açan güçsüzlük; kaş kaldırılamıyor; maksimal efor ile göz tam kapatılamıyor ve ağız hareketleri asimetrik; şiddetli sinkinezis, kütle hareketi veya spazm.
Evre V (şiddetli disfonksiyon): Zorlukla fark edilebilen hareket; göz tam kapatılamıyor, ağız köşesinde hafif hareket var; sinkinezis, kontraktür ve spazm genellikle yok.
Evre VI ( total paralizi): Zorlukla fark edilebilen hareket; göz tam kapatılamıyor, ağız köşesinde hafif hareket var; sinkinezis, kontraktür ve spazm genellikle yok.

#### 4.2.2 Fasiyal Paralizde Topografik Testler

Fasiyal paralizde fasiyal sinirin verdiği dalların fonksiyonlarını değerlendirerek hasarın lokasyonu hakkında yorum yapabilmek mümkün olmaktadır. Örneğin korda timpani dalının proksimalinde bir lezyon aynı taraflı dilde tat duyusunu, dış kulak yolundaki ilgili bölgenin dokunma duyusunu ve submandibular, sublingual bezlerin tükrük sekresyonunu etkilemektedir. Akustik refleks dışındaki topografik testlerin güvenilir, kolay ve kliniğe katkı sağlamadığı düşünülmüştür ve kullanımları kısıtlıdır.

**Gözyaşı (schirmer) testi:** Gözyaşı sekresyonunu uyaran majör süperfisiyalis petrozal siniri değerlendiren ucuz bir yöntemdir (Şekil 9). May lakrimasyon testlerinin tam olmayan iyileşmede %90 doğru sonuç verdiğini bildirmiştir (24). Bir başka çalışmada ise travmatik fasiyal paralizilerin % 93'ü, herpetik fasiyal paralizilerin %60'ı, Bell paralizilerin ise %53'ünde gözyaşında azalma olduğunu gösterilmiştir (41). Fasiyal paralizde gözyaşının normal olabileceği de unutulmamalı, azalmış gözyaşının genikulat gangliyon ve onun proksimalindeki hasarlar da ortaya çıkacağı bilinmelidir.



Şekil 13: Gözyaşı (schirmer) testi

**Akustik Refleks Testi:** Bir kulağa işitme eşğinin 70 db üzeri ses uyararı verildiğinde stapes kası kasılmaktadır. Refleksin afferent lifi koklear sinir efferent lifi ise fasiyal sinirdir. Akustik refleks testi, işitmesi normal olan bir kişide fasiyal sinirin stapedial dalının fonksiyonunu değerlendiren bir testtir. Orta kulak problemi olmayan kişilerde anlamlı sonuçlar alınmaktadır. Kısmı paralizilerin %69, tam paralizilerin ise %84'ünde stapes refleksi alınmamıştır (42). Tüm topografik testler içinde en yararlı ve en güvenilir test olarak düşünölmektedir.

**Tat Testi:** Dilin ön 2/3 tat duyusunu alan korda timpaninin değerlendirildiğı testtir. Fasiyal paralizde akut safhada dilin her iki tarafında tat duyuları farklılık göstermekte olduğundan yararlı olabileceğı düşünölmüştür. Fakat bu testinde prognostik değeri sınırlı kalmaktadır.

**Tükrük Akım (Blatt) Testi:** Korda timpaninin parasempatik inervasyonunu alan submandibular ve sublingual bezlerin sekretuvar fonksiyonlarını değerlendirmek için kullanılmaktadır. Fasiyal paralizi ve tükrük salınımı arasında doğru orantı olduğu bildirilmiştir fakat test ağırlı yapılması zor olduğundan günlük pratikte kullanılmamaktadır.

**Tükrük ph Düzeyi:** Tükrük testinde toplanan sekresyonun ph düzeyinin değerlendirildiğı bir testtir. Tükrük sekresyonu ph'sı yaklaşık olarak 6,4'tür. Akım arttıkça tükrüğün ph'sı da artmaktadır. Tükrük ph'sının 6,1 ve altı olduğu durumlarda prognozun kötü olabileceğı bildirilmiştir (43).

### 4.2.3 Fasiyal Paralizde Elektrofizyolojik Testler

Elektrofizyolojik testler lezyon yeri tayininin yanı sıra takip ve prognozda da kullanılmaktadır. İlerleme göstermeyen ya da evresi düşük fasiyal paralizlerde prognoz iyi olduğundan bu testlere gerek duyulmamaktadır. Progresyon gösteren fasiyal paralizlerde 3. günden itibaren uygulanabilmektedir.

**Sinir Latans Testi:** Sinir iletim hızını ölçmek için kullanılmaktadır. Fasiyal sinir stilomastoid foramenden çıktıktan sonra, bir noktada elektriksel olarak uyarılıp, kas grubunda kasılmanın meydana gelmesine kadar geçen süre milisaniye (msn) cinsinden ölçülmektedir. Elde edilen değerler sağlam tarafla karşılaştırılmakta, iki değer arasındaki sürenin 4 msn'den fazla olması anormal kabul edilmektedir.

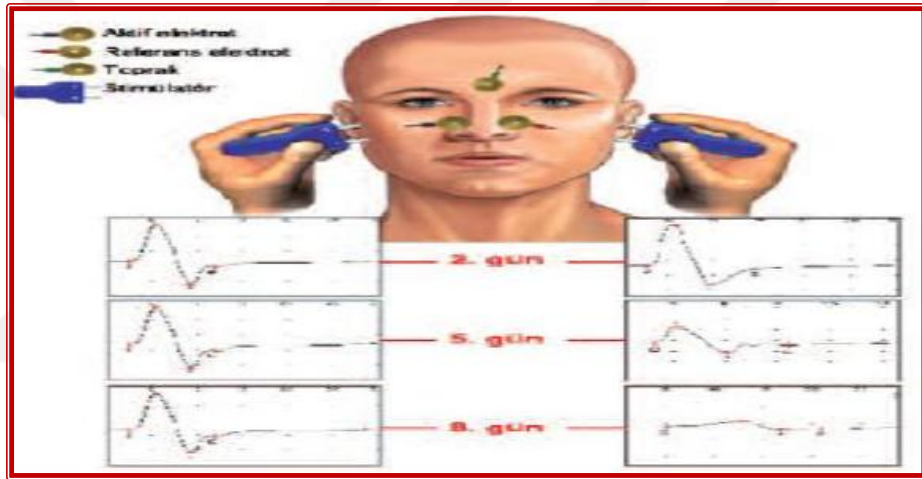
**Sinir Uyarılabilirlik Testi (NET):** Ucuz ve kolay bir testtir. İlk olarak sağlam taraf tragus ve stilomastoid foramenden giderek artan şiddette elektriksel uyarı verilmekte, yüz kaslarındaki ilk seyirmenin olduğu elektriksel değer, hasarlı tarafın değeri ile karşılaştırılmaktadır. İki taraf arasındaki farkın 3,5 mA dan fazla olması kötü prognoz olarak kabul edilmektedir.

**Maksimal Uyarı Testi (MST):** Sinir uyarılma testi ile benzerlik göstermektedir. Bu testte tüm liflerin uyarıldığı en yüksek elektriksel değer alınmaktadır. Test paralizinin başlangıcından itibaren 3, 5, 7, 10 ve 14. günlerde yapılarak sonuçlar kaydedilmektedir. Sinir uyarılma testi ve maksimal uyarı testi günümüzde kullanılmamaktadır.

Günümüzde prognoz tayininde elektrofizyolojik çalışmalar iki aşamada değerlendirilmektedir. Bunlar sinir ileti çalışmaları ve iğne elektromiyografidir. Sinir ileti çalışmaları kendi içinde elektronöronografi (ENOG), refleks yanıtlar ve fasiyal sinir iletim zamanı olarak alt başlıklara ayrılmaktadır.

**Elektronöronografi (ENOG):** İlk kez 1977'de Esslen tarafından tanımlanmış ve daha sonra Fish (1981) tarafından yaygınlaştırılmıştır. Akson kaybı derecelendirilmesinde en önemli test olarak bilinmektedir. MST prensibi ile aynıdır fakat sinir uyarımı ile oluşan kas hareketleri gözle değil, özel elektrotlar ile kaydedilerek, objektif veriler elde edilmektedir. Fasiyal sinirin tüm inerve ettiği

kaslardan inceleme yapılabilmesine karşın en güvenilir kas nazalis olarak kabul edilmektedir (44). Bazı çalışmalarda ise oksipital kas ile fasiyal sinirin stilomastoid forameninden çıktıktan sonraki mesafesi göz önüne alınarak, oksipital kasta daha güvenilir yanıtlar elde edilebileceği savunulmuştur (45). Testte yüzün her iki tarafındaki derinin fasiyal sinir trunkusu iz düşümüne denk gelecek şekilde elektrotlar yerleştirilerek perkutanöz uyarı verilmektedir. Uyarı şiddeti maksimal amplitüdün bifazik düz dalga formu elde edilinceye kadar arttırılmaktadır. Bu testte paralizisi tarafın amplitüdü sağlam tarafın amplitüdü ile yüzdesel olarak karşılaştırılmakta, iki taraf arasındaki fark %30 ve üzerinde ise ENOG sonucu pozitif olarak değerlendirilmektedir (Şekil 14).



**Şekil 14: ENOG sonrası hasarlı tarafta zamanla değişen amplitud farkı**

Elektronörografinin en büyük avantajı cevabın kesin sayısal değerlendirilmesinin mümkün olmasıdır. Elektronörografi ile ayrıca latans süresini (uyarı ile cevap arasındaki zaman farkı) saptamak mümkün olabilmektedir. Periferik fasiyal paralizinin özellikle ilk 3 gününde her iki tarafta normal amplitüdüler elde edilebilmesine karşın 5. günden sonra hasarlı tarafta düşük amplitüdüler görülmeye başlanmaktadır. Bu test fasiyal paralizinin 7.-10. günleri arasında prognoza dair önemli veriler sunmaktadır. Veriler ışığında hangi fasiyal paralizilerin cerrahi tedavi gerektiği belirlenebilmektedir. Fisch tarafından Bell paralizisi ve Rumsey - Hunt sendromunda ilk iki hafta içinde, travmatik lezyonlarda ise paralizinin başlamasından sonraki ilk 6 gün içinde paralitik taraftaki dejenerasyon % 90'dan fazla ise fasiyal sinir dekompresyon endikasyonu olduğu bildirilmiştir (46).

**Göz Kırpma Refleksi:** Fasiyal sinirin lezyon distalinden değerlendirildiği diğer testlere karşın bu testte sonuçlar lezyonun proksimalinden verilen elektriksel uyarı ile alınmaktadır. Trigeminal sinire uyarı verilip, beyin sapından dönen refleks arkı ile uyarının fasiyal sinire ardından orbikularis okuli kasına ulaşması sağlanmaktadır. Periferik fasiyal paralizinin ilk gününden itibaren kullanılabilir en değerli testtir. Refleksin değerlendirilmesinde elektriksel uyarı rutin olarak supraorbital çentiğe uygulanmakta ve bilateral kas yanıtları değerlendirilmektedir. İşlem esnasında aktif olan elektrot alt göz kapağının orta noktasına, referans elektrod ise rima okuliye yerleştirilmektedir. Duyusal eşğin 2-3 katında elektrik uyarı verilmesi genellikle yeterlidir ve ağrı hissedilmemektedir. Bu verilen uyarı 4-8 kez tekrarlanmakta ve ortalama değerler kullanılmaktadır. Test esnasında habitüasyondan kaçılması amaçlı en az 10- 15 saniye beklenmesi gerekmektedir.

Göz kırpma refleksi anormallikleri fasiyal sinir ile ilgili problemlerin dışında trigeminal sinir ve beyin sapına dair problemlerde de görülebilmektedir. Fasiyal sinir lezyonlarında ilgili tarafta yanıtlarının alınmadığı ya da normalden küçük ve geç olarak alındığı görülmektedir. Her iki yüz yarısında mutlaka incelemeye tabi tutulmalıdır. Tek taraflı lezyonlarda diğer tarafın yanıtlarının normal olması beklenmektedir. Periferik fasiyal paralizi sonrası, erken dönemde göz kırpma refleks yanıtlarının elde edilebilmesi iyi prognozu göstergesi olarak kabul edilmektedir.

**Elektromiyografi (EMG):** Yüzey ve iğne elektrotlar kullanılarak elektriksel uyarıya karşı oluşan kas yanıtlarını ölçmek için kullanılmaktadır. Bu test esnasında sıklıkla orbikularis oris, orbikularis oküli, frontalis ve mentalis kasları tercih edilmektedir. EMG'de elde edilen yanıtlar ile:

1. Normal istirahat potansiyelleri,
2. İstemli motor ünit potansiyelleri (MÜP),
3. Fibrilasyon potansiyelleri,
4. Polifazik reinnervasyon potansiyelleri

değerlendirilmektedir.

İstirahat halinde ve fibrozise uğramış bir kasta motor aktivite saptanamamaktadır. İyileşme aşamasında intakt aksonların bütünlüğü istemli motor üniteleri ile gösterilmektedir. Uzun süren paralizilerde dejenerasyon miyojenik fibrilasyon potansiyelleri, rejenerasyon ise polifazik potansiyeller saptandığında düşünülmektedir. Denerve kasta 10-21 gün sonra fibrilasyon potansiyelleri oluşmaktadır. Polifazik reinervasyon potansiyelleri rejenerasyon sırasında ortaya çıkan potansiyeller olup, denerve kasın tekrar impuls almaya başladığını göstermektedir (47).

Reinnervasyon potansiyelleri, klinikte gözlenebilen düzelme bulgusu olmadan 1- 2 ay önce EMG ile saptanabilmektedir. Reinnervasyon potansiyelleri, EMG'de seyrek, düşük amplitüdü, kısa süreli motor ünit potansiyelleri şeklinde görülmekte ve zamanla uzun süreli, polifazik nörojen motor ünit potansiyellere dönüşmektedir.

Parsiyel akson hasarının olduğu bir durumda yaklaşık 3. ayda reinnervasyon ve rejenerasyon potansiyellerinin ortaya çıktığı bilinmektedir. Nörotmesis olgularına ise müdahale edilmezse kas lifleri ölmekte, fibrotik doku haline gelmektedir. Bu durumda EMG'de denervasyon potansiyelleri görülmemekte istemli kası ile motor aktivite ortaya çıkmamaktadır (biyoelektrik sessizlik). Buna karşılık, EMG'sinde halen fibrilasyon potansiyelleri alınıyorsa, sinir uyarılamamış olsa bile, kas lifleri yaşıyor anlamına gelmektedir. Bu bulgular ışığında EMG fonksiyonel durumu göstermenin yanında cerrahi gereklilik konusunda da aydınlatıcı bir rol oynamaktadır.

### **4.3 TRAVMATİK FASİYAL PARALİZİDE TEDAVİ**

Fasiyal sinirde travma, iatrojenik hasar ,tümör invazyonu veya cerrahisi nedeniyle bir kayıp ya da kopma oluşursa sinirin onarımı için çeşitli teknikler mevcuttur. Sinir tamiri amacıyla kullanılan yöntemleri şu şekilde sıralayabiliriz:

1-uc uca anastomoz,

2-rerouting + uc uca anastomoz



3-greftleme

4-crossover anastomoz

Onarım için tercih edilecek yöntemin belirlenmesinde sinirdeki kaybın derecesi ve sinirin nerede hasarlandığı önemlidir. Fazla doku kaybının olmadığı olgularda hasarlanmış olan sinir uçları karşı karşıya getirilerek sütüre edilebilir. Temporal kemik içindeki hasarlanmalarda gerginlik oluşmasını azaltmak amacı ile sinirin seyrinin değiştirilerek(rerouting) yeni bir yol oluşturulur ve sinirin kesik iki ucu bir araya getirilir.Bu şekilde 1 cm lik mesafe kazanmak mümkün olmaktadır. Eğer sinirde %50'den daha fazla bir hasarlanma varsa parsiyel ya da komplet greftleme yapılabilir.Kablo greft olarak en çok tercih edilen sinir N. Aurikularis magnusdur. Eğer 10 cm den daha uzun bir greftleme ihtiyacı varsa N. Suralis kullanılabilir. Gerek uc uca anastomozda gerekse greftleme sütürleme öncesi sinir uçlarının diagonal kesilmesi önerilir. Eğer hasarlanma derecesi daha fazla ise ve sinirin proksimal ucuna ulaşamıyorsa bu durumda fasiyal sinirin diğer kafa çiftleriyle anostomozu gerekir. Anostomoz için N. Hipoglossus ya da N. Aksessorius kullanılabilir. Burada amaç kullanılan sinirin kontraksiyon etkisinden yararlanmak ve sinirin kendisine ait önemli bir defisit yaratmamaktır (48).

#### **4.3.1 Hypoglosso-Fasiyal Anastomoz**

##### **4.3.1.1 Hipoglossal-fasiyal anastomozun klinikteki yeri**

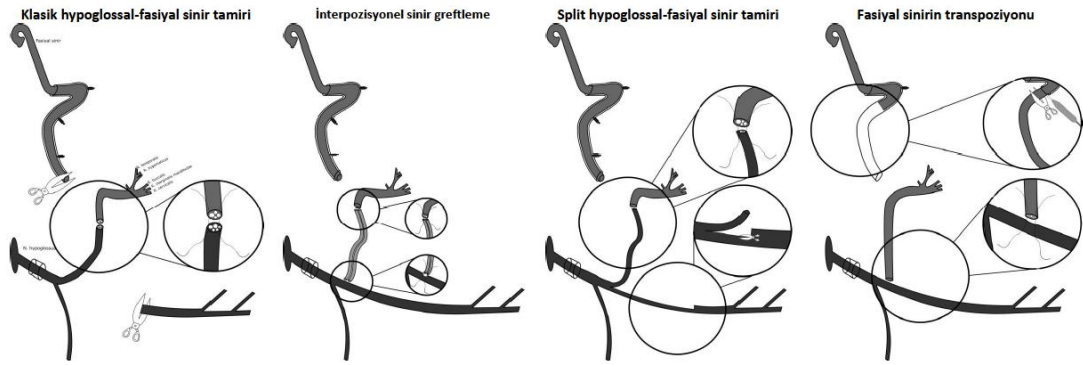
HFA, n. facialis'in intrakranial veya intratemporal bölümünün hasarlandığı durumlarda sıklıkla kullanılan bir tekniktir (49-51). Yüz felcinin cerrahi tedavisinde bu alternatif tekniğin kullanılmasının sebebi n. facialis'in kendisinin onarılamayacak durumda ve konumda olmasından dolayıdır (9, 52, 53).

N. facialis'in proksimal kısmının sinir koaptasyonu için uygun olmadığı durumlarda; kranial sinirlerin n. facialis'in distal kısmına transpozisyonu mümkün olan tek onarım şeklidir. Fasiyal sinirinin bu şekilde farklı bir sinir tarafından reanime edilmesi konusunda n. hipoglossus, n. accessorius, n. glossopharyngeus, plexus cervicalis'in dalları gibi pek çok sinir kaynağının kullanımı literatürde belirtilmektedir (35, 49, 51, 54). Bu sinir kaynakları içerisinde n. hipoglossus'un

transpozisyonu en sık kullanılan metottur (35, 49, 51, 54, 55). Sıklıkla bu sinirin seçilmesinin nedeni cerrahi alana yakın yerleşim göstermesinden ziyade, mimik kasları ile dil kaslarının kortikal temsil alanlarının yakınlığından kaynaklanmaktadır (35, 56, 57). Yüzün felçli tarafındaki n. hipoglossus ve n. facialis kesildikten sonra n. hipoglossus'un proksimal kısmını n. facialis'in distal kısmına direkt anastomoz edilir. Bu operasyon sayesinde hipoglossal sinir aksonlarının paralize mimik kaslarına gitmelerine imkan sağlanır (56, 58, 59).

#### 4.3.1.2 Hipoglossal-Fasiyal Sinir Tamir Metotları

Hipoglossal sinirin fasiyal sinire anastomozu konusunda farklı cerrahi varyasyonlar mevcuttur.



Şekil 15: Hipoglossal-Fasiyal Sinir Tamir Metotları

#### A. Uç-Uç Hipoglossal-Fasiyal Sinir Tamiri (Klasik Hipoglossal-Fasiyal Sinir Tamiri, End-to-End Hipoglossal-Fasiyal Sinir Koaptasyonu)

Bu yöntemde daha önce travmatize olmuş fasiyal sinirin distal bölümüne yeni kesilen hipoglossal sinirin proksimal kısmı anastomoz edilir (Şekil 17). Bu yöntemde, ikinci bir sinirin (hipoglossal sinir) harabiyete uğratılması ve dil fonksiyonlarının etkilenmesi söz konusudur (49).

#### B. İnterpozisyonel Sinir Greftleme

Bu sinir tamiri yönteminde ise hipoglossal ve fasiyal sinirler arasında bir greft uygulanır. Bu yüzden bir duyu sinirinin sakrifiye edilmesi gerekmektedir (Şekil 17).

### **C. Split Hipoglossal-Fasiyal Sinir Tamiri**

Bu sinir tamiri yönteminde hipoglossal sinir longitudinal yönde ikiye ayrılarak bir parçanın fasiyal sinirine uca koaptasyon amacıyla kullanılırken; diğer sağlam bölüm ise dil fonksiyonlarını idame ettirmesi amacıyla kullanılır (Şekil 17).

### **D. Fasiyal Sinirin Transpozisyonu**

Bu sinir tamiri yönteminde fasiyal sinirin intratemporal bölümünün serbestleştirilmesi ve böylece elde edilen fasiyal sinir bölümünün hipoglossal sinire uç-yan şekilde anastomozu söz konusudur. (Şekil 17)(49).

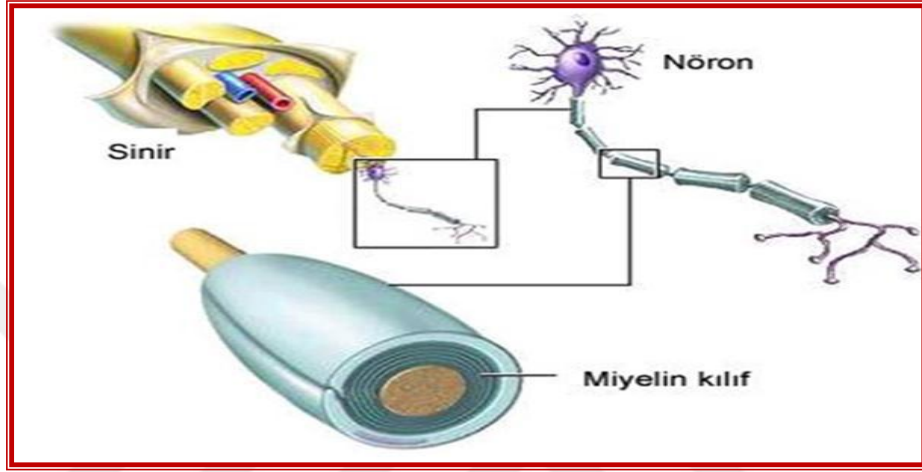
## **4.4 PERİFERİK SİNİR**

### **4.4.1 Periferik Sinir Yapısı**

Periferik sinir sistemi(PSS) , hedef organ ve santral sinir sistemi (SSS) arasında bağlantıyı sağlayan motor, otonomik ve duyu fonksiyonlarında görevli aracı bir yol olarak bilinmektedir. Bu sistemde temel yapıların nöron ve Schwann hücreleri olduğu gösterilmiştir. Nöronlar hedef hücre gövdesi ve hedef organa ulaşan aksonal uzantılardır. Schwann hücreleri akson boyunca birbirini ardına sıralanmış iletim hızında önemli bir role sahip olan miyelin kılıfını üreten hücrelerdir. Miyelinli aksonlarda miyelinli bölümler arasında adezyon molekülleri ve sodyum iyon kanallarını içeren Ranvier boğumları bulunmaktadır. Bu boğumlar, elektriksel iletimin akson boyunca hızlanmasına etki etmektedir.

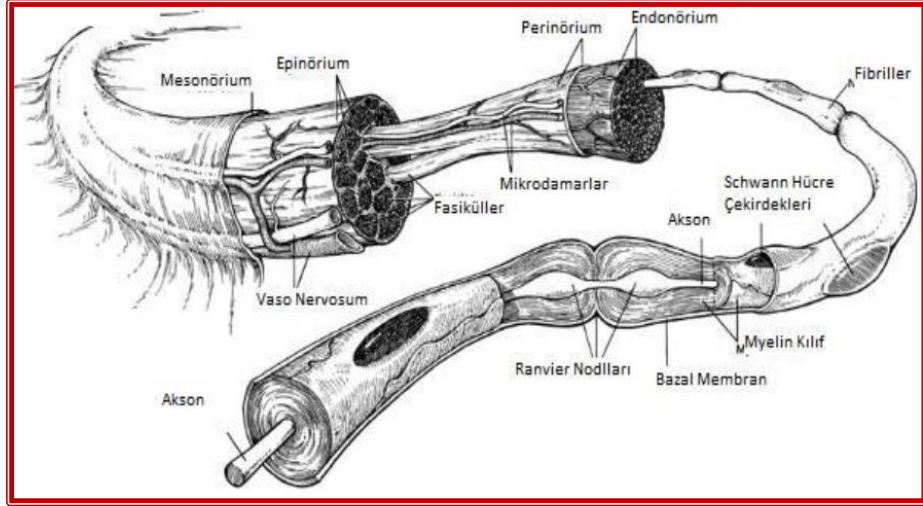
İstirahat halinde iken aksonun dışındaki endonöral doku ile aksoplazma arasında elektronegatif bir ilişki mevcuttur. İstirahatteki bu polarizasyon durumu, hücre membranı içindeki iyonik pompalar ile sağlanmaktadır. İmpuls iletimi esnasında hücre membranındaki iyon kanalları açılarak sodyumun içeri girmesini ve potasyumun dışarı atılmasını sağlarlar. Böylece hücre membranı depolarize hale getirilir ve istirahat elektrik potansiyeli kaybolur. Sinir impulsu: membrandaki bu olayların art arda tekrarlanarak bir dalga halinde terminal noktaya kadar ulaşan geçişidir. Sinir impulsunun geçişi sırasında lokal akım, ranvier nodları arasından atlayarak ilerler (saltotuvaz iletim) (60)

Bir sinirin miyelin miktarı ne kadar fazla ise iletim hızı da o kadar yüksek olmaktadır. Kalın miyelinli liflerin iletim hızı ince miyeline sahip liflere göre daha fazla olarak saptanmıştır (61). Aksoplazma akson içeriğini oluşturan nörofilaman ve mikrotübüllerin oluşturduğu kompleks bir yapı olup, akson bütünlüğünün korunmasında ve iletimin akson boyunca ilerlemesinden sorumlu tutulmaktadır (Şekil 11).



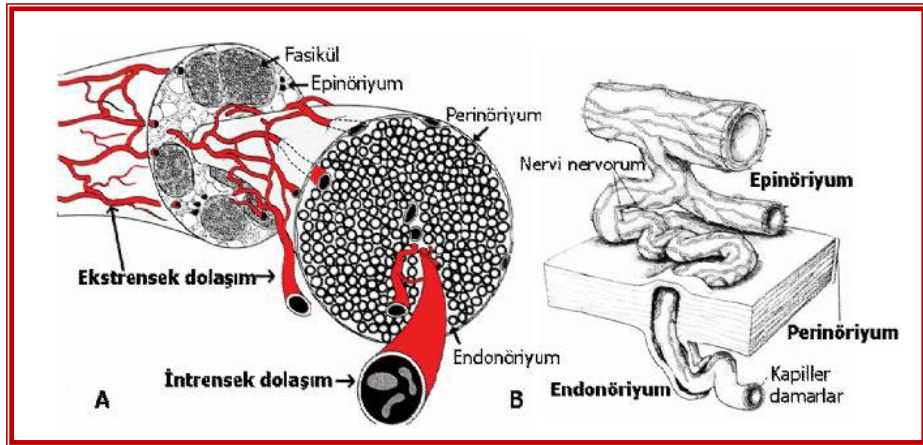
**Şekil 16: Miyelinli nöron yapısı**

Her bir sinir lifi elastin liflerin olmadığı, fibroblastların ise çok az bulunduğu kollajenöz bir yapı olan endonörium ile sarılmaktadır. Bu tabakada bulunan kapiller endotel hücreler difüzyona ve kritik önem taşıyan proteinlerin geçişine izin vermektedirler. Schwann hücrelerinin oluşturduğu miyelinli aksonlarda burada bulunmaktadır. Bir grup sinir lifinin bir araya gelmesi ve perinörium ile sarılmasıyla sinir fasikülleri oluşmaktadır. Perinörium çok katlı kollajen bir yapıdır ve elastik lifler içermektedir. Difüzyonu kısıtlayarak sinir içindeki iyon dengesini korumakta, enfeksiyonların yayılımını engellemektedir (62). Sinir fasiküllerini saran gevşek bağ dokusuna epinörium olarak adlandırılmaktadır. Fasikülleri gruplar halinde saran en dış tabakadır. Vasküler yapılar bu tabakadan sinire girmektedir (Şekil 17).



**Şekil 17: Sinir bağ dokusu yapıları**

Periferik sinirlerde iki temel dolaşım bilinmektedir. Ekstresek dolaşım periferik sinir boyunca uzunlamasına advantisya içinde seyreden bölgesel damarlar, intrasek dolaşım ise bağ dokusu içinde yer alan damarlardan oluşmaktadır. Ekstresek damarlar periferik sinir gövdesine uzantılar sağlayarak intrasek damarlar ile bağlantı sağlamaktadır (Şekil 18). Sinir devamlılığı bozulmuş bir sinir segmentinin kan dolaşımı sadece ekstresek dolaşım ile sağlanmakta olduğu bilinmektedir. Bu özelliğin bulunması, serbest vaskülarize sinir grefti kavramı ve uygulamalarını gündeme getirmiştir (63).



**Şekil 18: Periferik sinir kanlanması**

Epinöriumdaki lenfatik sıvı sinir gövdesini besleyen arterlerle bulunan lenfatik kapillerce drene olmaktadır. Fasiküller içinde gerçek lenfatik kapillerler bulunmamaktadır.

#### 4.4.2 Periferik Sinir Hasarı

Periferik sinir yaralanmaları en çok gerilmeye bağlı oluşmaktadır. Bağ dokusu içerisinde elastik lifler bulunmakta, traksiyon kuvveti bunun üzerine çıkarsa sinir hasarlanmaları izlenmektedir. Çoğunlukla sinir devamlılığı korunmuştur. İkinci sırada kesi kesici alet yaralanmalarına bağlı sinir hasarı gelir. Komplet kesilerden sinirin hasar aldığı fakat devamlılığın korunduğu yaralanmalara göre değişkenlik göstermektedir. Üçüncü bir hasar mekanizması ise mekanik baskı ve iskemiye bağlı olmaktadır. Bu yaralanmalarda uzun miyelinli liflerin kısa miyelinsiz olanlara göre daha fazla hasara uğradığı gösterilmiştir. 8 saatten kısa süreli iskemik problemlerin sinir üzerinde geçici bir hasara yol açtığı belirtilmiştir.

Periferik sinir hasarına dair sınıflamalar 1943 yılında Seddon, 1952 yılında ise Sunderland tarafından yapılmıştır (64, 65). Seddon'a göre periferik sinir hasarı 3'e ayrılmıştır (Tablo 3).

**Nöropraksi:** Akson bütünlüğünün korunduğu sinirin geçici fonksiyon kaybıyla sonuçlandığı hasardır. Periferik sinirde lezyon düzeltikten sonra fonksiyonlar 6-8 haftada geri dönmektedir.

**Aksonotmezis:** Sinir akson bütünlüğünde bozulma izlenmektedir. Çevresindeki mezenkimal yapılar korunmakta, distal kısımda Wallerian dejenerasyonu görülmektedir.

**Nörotmezis:** Sinirdeki tam kat hasarı temsil etmektedir. Hasarlanan kısmın distalinde duyuşal, motor ve otonom kayıp oluşturmakta ve cerrahi işlem gerektirmektedir.

Sunderland 1952 yılında periferik sinir hasarını 5 gruba ayırmıştır (Tablo 3). 1988 yılında Mackinnon ise bu sınıflamaya 6. bir grup eklemiştir (66).

**1. Birinci derece hasar (nöropraksi):** Seddon sınıflamasındaki nöropraksi ile uyumlu tablodur. Aksonal iletim blokları görülmektedir. Aksonlar sağlam olduğu için rejenerasyon gerektirmemektedir. Sadece elektrofizyolojik olarak tesbit edilen bu iletim

bloğu lezyon alanıyla sınırlı kalmakta, lezyon distalinde iletim normal olarak izlenmektedir.

**Tablo 3: Sinir hasarı sınıflandırmalarının özeti**

SEDDON	SUNDERLAND	Hasar	İyileşme
Nöropraksi	1. derece	İyonik blok; olası segmental demyelinizasyon	Tam
Aksonotomezis	2. derece	Akson kopması; endonörium sağlam	Tam
	3. derece	Endonörium hasarı Perinörium sağlam	Yavaş - inkomplet
	4. derece	Perinörium hasarı Epinörium sağlam	Nöroma
Nörotomezis	5. derece	Epinörium hasarı Sinirde tam kopma	Yok
	6. derece	Kombinasyon	Tahmin edilemez

**2. İkinci derece hasar (aksonotomezis):** Perinörium ve epinörium sağlam, akson hasarlıdır. Lezyon distalinde Wallerian dejenerasyon görülmektedir. Endonöral kılıfların korunması nedeniyle yüksek düzeyde bir iyileşme beklenmektedir.

**3. Üçüncü derece hasar (endonörotomezis):** Akson, endonörium ve Schwann hücre kaybı izlenmektedir. Endonöriumdaki fibröz doku iyileşmeyi olumsuz yönde etkilediği görülmüştür. Bu tip yaralanmalar Seddon sınıflamasındaki nörotomezis ve aksonotomezisin karışımı olarak kabul edilmektedir.

**4. Dördüncü derece hasar (perinörotomezis):** Perinöriumda hasarlı alana katılmaktadır. Sinir devamlılığı epinörium ile sağlanmaktadır. Sinir bütünlüğü devam etmesine rağmen oluşan skar dokuları rejenerasyona engel teşkil ettiğinden cerrahiyle fibrozis dokuları temizlenmez ise iyileşme beklenmemektedir.

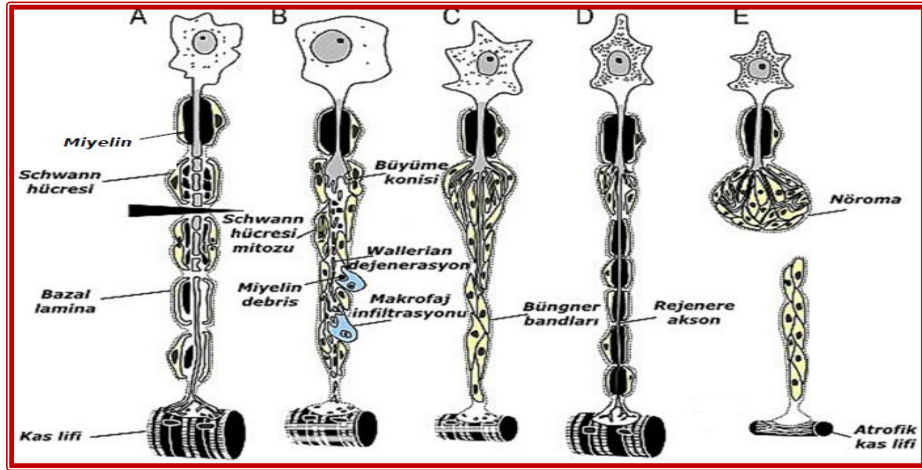
**5. Beşinci derece hasar (epinörotomezis) :** Sinirin tüm katmanlarında hasar oluşmaktadır. Tam bir kopma görülmektedir. Kopan uçlar birleştirilmediği sürece iyileşme olmamakta ve onarım sağlansa bile tam bir iyileşme görülmemektedir.

**6. Altıncı derece hasar:** Sinir içinde farklı derece ve seviyelerde hasarın bulunduğu yaralanma durumudur.

#### 4.4.3 Periferik Sinirde Dejenerasyon ve Rejenerasyon

##### Dejenerasyon

Periferik sinir yaralanmalarında sonra 3 tip dejenerasyon izlenmektedir. Bunlar; Wallerian dejenerasyon, aksonal dejenerasyon ve segmental demiyelinizasyon olarak sınıflanmaktadır. Wallerin dejenerasyon, kalsiyum mekanizmasına bağlı oluşan dejenerasyon tipidir. Herhangi bir nedenle hasarlanmış aksonun proksimal kısmı sağlam kalmakta ve distal kısımda akson ve miyelinde parçalanmalar meydana gelmektedir. Makrofajlar ve Schwann hücreleri hasarlı alana göç ederek dejenere olan miyelin ve aksonu onarmaya çalışmaktadır. Hasarlı sinir bölgesi ve sinir distali arasındaki mesafeye göre bu süreç yaklaşık 4-11 gün arasında değişmektedir. Miyelin kılıf korunduğu ölçüde günde 1mm rejenerasyon sağlanabilmektedir (67). Aksonal dejenerasyon hücre gövdesi ve aksonal hasar sonucu oluşmaktadır. Hücre bütünlüğü bozulmuştur. Rejenerasyon ancak hücre bütünlüğü korunduğu ölçüde haftalar, aylar içinde gerçekleşmektedir. Segmental demiyelinizasyon akson çevresinde yer alan Schwann hücreleri veya miyelin kılıf hasarı sonucunda oluşmaktadır. Miyelin yenilenebilir bir yapı olduğundan remiyelizasyon 15 gün gibi kısa bir süreden 6 aya kadar değişen süreçte tamamlanabilmektedir (Şekil 19).



Şekil 19: Periferik sinir hasarı sonrası akson ve kas değişiklikleri. A. Normal sinir, B. Wallerian dejenerasyon, C. Demiyelinizasyon, D. Aksonal rejenerasyon, E. Aksonal dejenerasyon ve nöroma oluşumu (68)



Yaralanmaya baėlı olarak sinir lifinin hasarlı kısmının proksimalinde ve distalinde bazı deėişiklikler meydana gelmektedir. Sinir lifi proksimalinde meydana gelen bozulmalar yaralanmanın şiddetine ve perikaryona uzaklığına göre deėişmektedir. Hasarlı bölgenin yakınındaki proksimal segment boyunca akson ve miyelin çapında azalma gözlenmekte ve Schwann hücrelerinde yapısal deėişiklikler izlenmektedir. Akson çapında azalma iletim hızını düşürmektedir. Şiddetli yaralanmalarda proksimal segmentin tamamında Wallerian dejenerasyon bulguları izlenmiştir (69). Distal sinir segmentinde Wallerian dejenerasyonu ile hasarlı akson ve miyelin dokunun temizlenmesi sağlanırken, iyileşme için uygun ortam hazırlanmıştır. Çoėalan ve farklılaşan Schwann hücreleri bazal lamina boyunca dizilerek Bűngner bantlarını oluřturmaktadır. Kalsiyum ile aktive olan proteolitik enzimler ile nörofilaman yıkımı gerekleşmekte, hasarlı miyelin Schwann hücreleri ve makrofajlar tarafından fagosite edilerek debris temizlenmektedir. Schwann hücre çoėalmasının yaralanmanın 3.gününde en yüksek deėerlere ulařtığı ve 2. hafta sonuna dek azalarak devam ettiėi gözlenmiştir.

### **Rejenerasyon**

Periferik bir sinirde iyileşme süreci rejenerasyon olmuş aksonların periferdeki hedef organlarla fonksiyonel bağlantı kurması ile sonlanmaktadır. Schwann hücreleri rejenerasyon safhasında önemli bir yer tutmaktadırlar. Dejenere akson ve miyelin fragmanları makrofajlarca uzaklaştırıldıktan sonra Schwann hücreleri çoėalarak hücre sütunlarını meydana getirmektedir. Hasarlı bir dokuda miyelin fagosite edilse de Schwann hücreleri sağlam kalmakta ve aksonların hedeflerine ulaşmaları için gereken uyarıyı destekleyen ekstraselüler proteinleri sağlamaktadırlar.

Rejenere olan bir akson distale doğru büyüme konisi adı verilen tomurcuklanmalar oluřturmakta ve rejenerasyon için gereken bol miktarda aksomal organel ve mikrofilaman içermektedirler. Hücre sütunlarına giren lifler efektör organa ulaşınca dek büyüme devam etmektedir. Hedef organa ulařtıktan sonra maturasyon evresi başlayarak proksimalden distale doğru akson çapı artmakta ve bunu miyelinizasyon takip etmektedir. Rejenere olmuş bir aksonun normalden daha ince olduėu ve daha ince bir miyelin tabakası bulunduėu gösterilmiştir (70). Rejenerasyon hızları türlere ve sürece göre de farklılık gösterebilmektedir. İnsanlarda

ortalama günde 1–2 mm olan aksonal rejenerasyon hızı kemiricilerde günde 2,5-3 mm olarak bildirilmiştir. Proksimalden distale doğru ilerledikçe hız azalmakta iken, aksonlar arası anastomoz sağlandıktan rejenerasyon hızından artış gözlenmektedir (71).

#### 4.4.4 Nöroproteksiyon ve Nörotropik Faktörler

Hasarlı sinirin tamiri ve iyileşme için uygun bağlantıların sağlanması ekstraselüler ve selüler nöral elementlerin ortak etkilerine bağlanmaktadır. Bu elementler etkilenen aksonun canlı kalmasını sağlamakta ve hasarlı aksonların apoptoza gitmesini engelmektedir.

Nörotropik faktörler sinir hücresinin yaşaması ve büyümesi için gerekli olan bir polipeptid ailesi olarak bilinmektedir. Embriyolojik yaşam boyunca nöronların matürasyonlarına katkıda buldukları ve sinir yaralanmalarından sonra rejenerasyon sürecinde etkili oldukları gösterilmiştir. Normal sinirde nörotropik maddeleri hedef doku sentezlemektedir. Hasarlanmış bir sinirde, akson ve Schwann hücreleri arasındaki ilişkinin bozulması ile nörotropik faktörlerin salınımı artmaktadır. Rejenerasyon işlevinin alandaki Schwann hücrelerinden salınan nörotropik maddelere bağlı olduğu yapılan çalışmalar ile gösterilmiştir (72, 73).

Nörotropik faktörler 3 ana gruba ayrılmaktadır:

1. Birinci grup, NGF(sinir büyüme faktörü), BDNF (beyin türevi natriüretik faktör) , NT-3 ve NT-4/5'i içeren nörotropinler olarak bilinmektedir. Bunlar tirozin kinaz (Trk) ve p75 reseptörlerine etki eden küçük temel polipeptidlerdir.
2. İkinci grup, CNTF ve LIF'i içeren nörokinlerden oluşmaktadır.
3. Üçüncü grup ise, TGF- $\beta$ 1, TGF- $\beta$ 2, TGF- $\beta$ 3 ve GDNF'yi içeren TGF- $\beta$  ailesidir.

Nörotropinler arasında en bilinenleri NGF ve BDNF olarak belirtilmiştir. Hücre yüzeyinde yer alan Trk reseptörlerine ve p75 nörotropin reseptörlerine (p75NTR) bağlanırlar. Trk reseptörleri nörotropinlerin aktivasyonunu sağlarken, p75NTR 'ün işlevi net anlaşılamamıştır. Literatürde p75NTR'nün Trk reseptör aktivasyonunda rol

aldığı belirtilse de son dönem çalışmaları fazla ekspresyonu halinde apoptozisi indükleyerek hücre ölümünü attıracağı kanaatindedir (74).

Sinirin rejenerasyon periyodunda büyüme konisi içerisinde sinir büyüme faktörü başta olmak üzere bir çok büyüme faktörü salınmakta ve proliferasyon stimule edilmektedir. Büyüme konisini destekleyecek, büyüme faktörü salımını artıracak ya da hızlandıracak ajanların sinir rejenerasyonuna olumlu katkıda bulunacağı düşünülmektedir.

#### **4.4.5 Trombosit Zengin Plazma (TZP) ve Trombosit Zengin Fibrin (TZF)**

Trombositten zengin fibrin (TZF), TZP'den sonra ikinci nesil trombosit konsantratu olarak anılmaktadır. İlk olarak Choukroun ve arkadaşları tarafından 2001 yılında oral bölgede cerrahi tedavilerde kullanılmak üzere trombosit sitokinlerinin ve hücrelerinin hapsediği ve belli bir süre sonra salındığı fibrin membran olarak tanımlanmıştır (14).

TZP yara iyileşmesini başlatan trombositlerce aktif olarak salıverilen 7 önemli büyüme faktörünün konsantrasyonudur. Otolog kan, trombin ve kalsiyum klorür ile kombine edildiğinde Platelet Derived Growth Factor (PDGF), Transforming Growth Factor- $\beta$ 1 (TGF- $\beta$ 1), ve Transforming Growth Factor- $\beta$ 2(TGF- $\beta$ 2) salıverilmesine neden olmaktadır (15). İkinci nesil trombosit zengin plazma olarak da adlandırılan TZF bunlara ek olarak vasküler endotelial büyüme faktörü (VEGF), epitelial büyüme faktörü (EGF), Insulin – like Growth Factor-I (IGF-I) ve IGF-II'yi içerir (75).

Fasiyal sinir kopmasında sütürla kombine olarak TZP uygulamasının etkinliğinin araştırıldığı bir çalışmada, TZP'nin fasiyal siniri rejenerasyonu ve fonksiyonun geri kazanımında olumlu etkileri olduğu gösterilmiştir (16). Yine TZP'nin periferik sinir hasarının tedavisinde iyileşme sürecinde kısa dönemde akson ve sinir lifi üretimini stimule ettiği sıçanların siyatik siniri üzerinde yapılan başka bir çalışmada histomorfometrik olarak gösterilmiştir (xxxxxxx) Park ve Kwon'un yapmış olduğu çalışmada ise tavşanlarda dekstrojenekte edilerek oluşturulan karpal tünel sendromunda (median sinir hasar modeli) lokalize TZP enjeksiyonunun hasar

oluşumunu sınırladığı gösterilmiştir (76). Sıçandan elde edilen Schwann hücre kültürü üzerinde yapılan *in vitro* bir araştırmada belirli konsantrasyon aralığında (%2,5-20) kültüre uygulanan TZP'nin Schwann hücrelerinde proliferasyon ve migrasyonu artırdığı rapor edilmiştir (77). TZP'nin periferik sinir dokusu üzerinde etkilerini araştıran sınırlı sayıda çalışmanın ortak sonucu rejenerasyona katkı sağladığı yönündedir. Literatürde klinikte kullanımı oldukça yaygınlaşan ve TZP ile kıyaslandığında üretim yöntemi çok daha kolay ve ekonomik olan TZF membranının sinir dokusu rejenerasyonu üzerine olan etkinliğini araştıran çalışmalar sınırlıdır.

#### TZF'nin TZP'ye üstünlükleri:

TZP elde edilmesi için birçok aşamadan geçmesi ve kimyasal madde kullanılması gerekmektedir. TZP içerisindeki trombositlerin aktivasyonu amacıyla kalsiyum klorür veya topikal sığır trombinini kullanılmaktadır. Herhangi bir vaka bildirilmemekle beraber sığır trombininin pıhtılaşma faktörü 5 ve 11' e karşı antikor oluşumuna yol açarak hayati tehlike yaratacak koagülopatilere sebep olabileceği saptanmıştır (78). Pıhtılaşmayı sağlamak için ilave edilen sığır kaynaklı trombin toksiktir. Bunun sonucunda bazı bireylerde iyileşme sırasında güçlü bir immün reaksiyon oluşabilmekte ve buna bağlı olarak negatif iyileşmenin oluşabileceği belirtilmiştir. TZF'de ise karakteristik olarak santrifüj işlemi sırasında yavaş ve doğal bir polimerizasyon oluşur ve sığır trombinini eklenmediği için toplanan otolog fibrinojen üzerindeki etkili trombin konsantrasyonları ile istenilen fizyolojik membran yapının elde edilmesi sağlanmış olur. Tek bir aşamada başka hiç bir ürüne ihtiyaç duymadan üretilen TZF böylece fizyolojik iyileşme fazına destek olmaktadır.

TZP'nin üretilmesi için özel ekipman, labaratuvar ortamı, ek maliyet ve süre gerekmektedir. TZF ise kendi santrifüj cihazı ile hiç bir ek ekipman ve uygulama gerekmeksizin 10 dakika gibi bir sürede tek aşama ile klinik ortamda üretilmektedir.

TZP ve TZF etkinliğini karşılaştıran çalışmalarda; TZF pıhtısının santrifüj sırasında doğal polimerizasyon süreci sonucunda oluşan doğal fibrin yapısıyla büyüme faktörleri ve matriks glikoproteinlerinin yavaş salımının mümkün olduğu belirtilmiştir ( $\geq 7$  gün). Bu tip bir yavaş salım mekanizması TZP tekniklerinde

mümkün değildir. Bu nedenle TZF uygulandığı bölgede, TZP gibi şiddetli trombosit aktivasyonuna neden olmamaktadır (78, 79). TZF rejenerasyon için gereken daha uzun süren yavaş salıma neden olmaktadır. TZF kuvvetli fibrin yapısı nedeni ile yara bölgesine yerleştirildiği andan itibaren büyüme faktörleri, lökositler ve trombositler için yavaş bir salım sağlar ve hatta fibrin ağı içinde serbest yaşayan lökositler tarafından yeni büyüme faktörlerinin üretimi günlerce devam eder. Rejenerasyon döneminde uzun ve yavaş salım potansiyelinin olması daha önemlidir.

Planlanan çalışmada TZF membranın uzun süre bozulmadan ve rezorbe olmadan yapısını koruyabilmesi sinir rejenerasyonu için uygun bir ortam oluşturacağı hipotezi kurulmuştur. TZF membran hekimlere uygulama kolaylığı sağlamak ve bölgeye mekanik adaptasyonu konusunda güven vermektedir. TZF sinir hasar bölgesi etrafına sarılarak sabitlenebilecek mekanik özelliklere sahiptir. TZF'nin membran formunda dikilebilme özelliği sayesinde sinir iyileşme döneminde oluşan büyüme konisi için bir çatı görevi göstereceği düşünülmüştür.

Bu faktörler göz önüne alındığına TZF membran uygulaması ile oluşan rejenerasyonun, TZP enjeksiyonu ile oluşana göre daha iyi seviyede gerçekleşmesi beklenebilir. Bu çalışmada elektrofizyolojik ve histomorfometrik olarak TZF'nin sinir rejenerasyonu üzerinde oluşturacağı etki değerlendirildi.

## 5 MATERİYAL VE METOD

Araştırma İstanbul Medipol Üniversitesi Hayvan Deneyleri Yerel Etik Kurul Başkanlığının 11.01.2019 tarih 2019/04 nolu etik kurul onayı ile gerçekleştirilmiştir. Ayrıca bu araştırma, İstanbul Medipol Üniversitesi Bilimsel Araştırma Projeleri Koordinatörlüğü tarafından desteklenmiştir (Proje No: 2019/04)

### 5.1 Deney Hayvanları

**Tablo 4: Kullanılan Deney Hayvanıyla İlgili Bilgiler**

Tablo 3. Kullanılan Deney Hayvanıyla İlgili Bilgiler					
Türü		Soyu	Cinsiyeti	Yaşı	Sayısı
Rat		Sprague Dowley	Dişi	5-10 aylık	40

Hayvanların altlık serilmiş metal kafeslerde, 22-24°C oda sıcaklığında, %55 nemde, 12 saat aydınlık/12 saat karanlık bir ortamda, su ve yemleri ad libitum verilerek bakım ve beslenmeleri yapıldı.

### 5.2 Anestezi ve Cerrahi Hazırlık

12 saat aç bırakılan ratların anestezisi; intraperitoneal olarak uygulanan 3 mg/kg dozunda verilen xylazine HCl (Alfazyne® %2, 20 mg/ml, Alfasan) ve sonrasında yine intraperitoneal uygulanan 90 mg/kg dozunda ketamin HCl (Alfamine® %10, 100mg/ml, Alfasan) ile sağlandı.

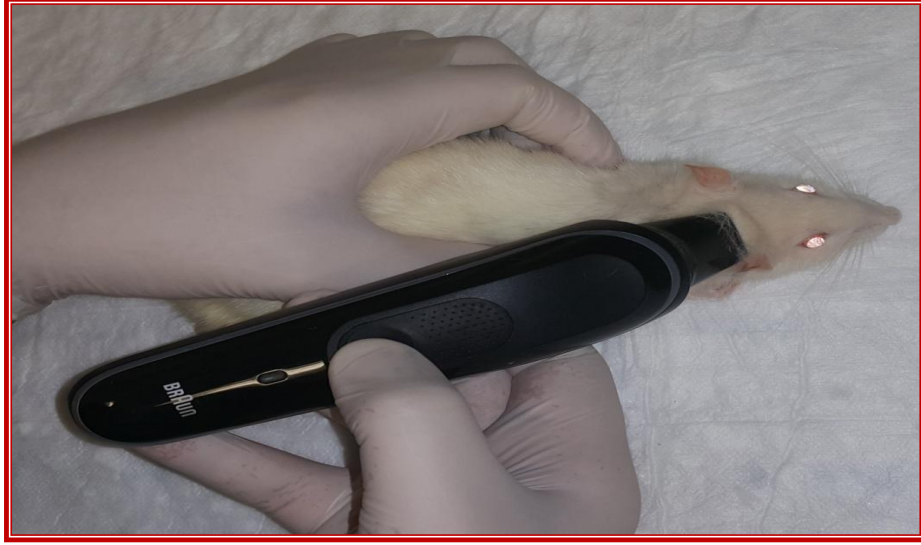

**Resim 1: A. Sham grubu; B. Kontrol grubu C. PS grubu D. PS + TZF grubu**

Çalışmada 40 adet dişi spraque dowley rat kullanıldı. 8'i TZF elde etmek için kullanıldı, geriye kalan 32 rat her grupta 8 rat olmak üzere 4 gruba ayrıldı (Resim1).

Her denek için uygulanan işlem sıralaması şu şekildeydi;

1. Anestezi uygulanışı ve etki süresinin beklenmesi (10 dk),
2. Burun Açısı cerrahi sonrası değişimi için preop fotoğraflama, cerrahi alanın traşı ve%10'luk Polivinilpirolidon iyot (Polividon-iyot) solüsyonu ile saha temizliği yapıp, steril delikli cerrahi örtü örtülmesi (5 dk),
3. İnsizyon, mikroskop (LSM 7MP Model Multifoton Laser Taramalı Konfokal Mikroskop, Zeiss) görüşü altında fasiyal ve hipoglossal sinir disseksiyonları (5-10 dk),
4. Elektromonitörizasyon; elektrotların tatbiki, ölçüm, çıkarılması (5-10 dk),
5. Kalan grup spesifik cerrahi işlemlerin uygulanışı (0-30 dk),
6. Serum fizyolojik ile irrigasyon, cerrahi kapama ve derlemeye alınış (5 dk)



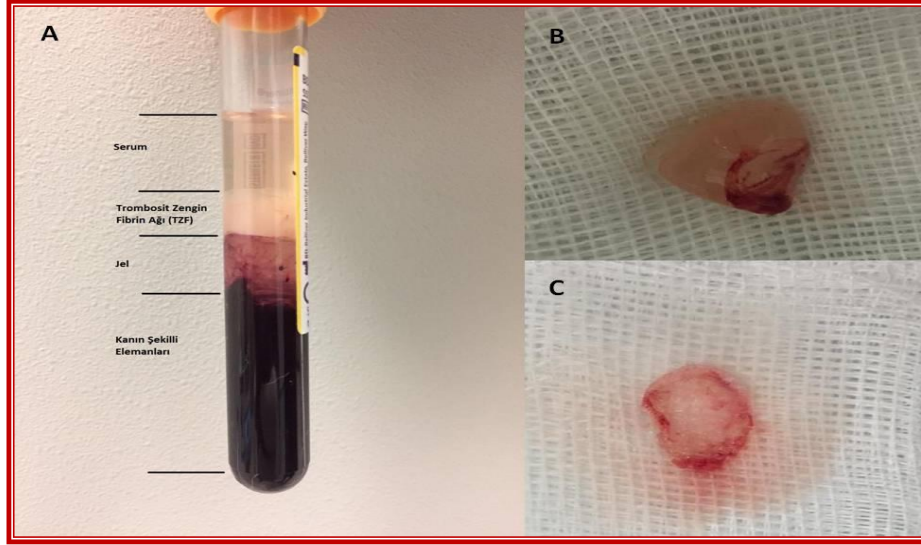
**Resim 2: Genel anesteziye alınan deneğin hazırlanışı**

Cerrahi prosedürler steril ekipman kullanılarak, her denek için tarif edilen şekilde ve aynı alandan yapıldı (Resim 3). Cerrahi, mikroskopik büyütme altında yapıldı. Cerrahi prosedür tamamlandıktan sonra tüm ratlara per-operatif tek sefer subkutan profilaktik sefazolin enjeksiyonu yapıldı.

### **5.3 Trombositten Zengin Fibrin (TZF) membran elde edilmesi**

TZF, intrakardiyak ponksiyon ile sıçanlardan alınan 5 cc kan örneğinden elde edildi. 8 cc'lik biyokimya tüplerinin yerine ön çalışmalar sırasında daha hızlı, yüzde olarak daha fazla ve kaliteli TZF eldesi sağlandığı için 5 cc'lik biyokimya tüpleri tercih edildi. İşlemler sırasında göz kırpma ve ağrılı uyarılarla ayak çekme refleksleri ile anestezi kalitesi sık sık kontrol edildi. Ratlardan kan, hızlı bir torakotomi sonrası kalbin sol ventrikülüne yerleştirilen kelebek kanül ile vakuteynir aracılığı ile boş biyokimya tüplerine (her biri 5 cc), hava teması olmamasına dikkat edilerek alındı ve santrifüj cihazı (SL 16R Centrifuge Soğutmalı, Thermo Scientific) bu esnada çalışmaya hazır tutuldu. Tüpler 10 dakika boyunca 3000 rpm'de santrifüj edildi. Her TZF membran, kullanılacak cerrahi grubun her bir deneği için anestezi yapıp cerrahi insizyon yapıldıktan sonra hazırlandı ve o denek için kullanıldı.





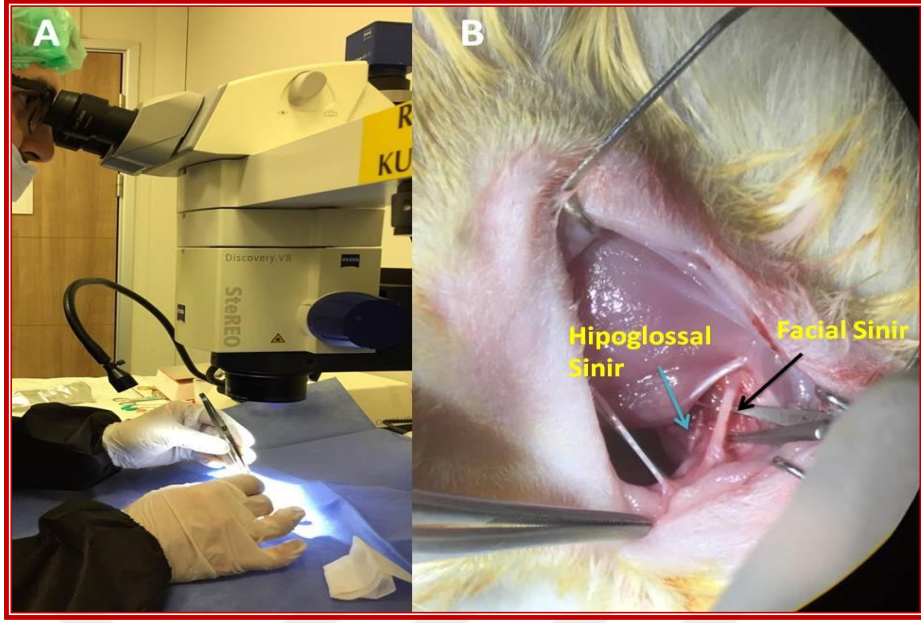
**Resim 3: A. Santrifüj sonrası, biyokimya tüpünde TZF pıhtı tabakası gösterimi; B. Steril gazlı bez üzerine alınmış taze TZF pıhtısı; C. TZF membran**

Santrifüjden sonra 4 tabaka oluştu. Tabandan yüzeye doğru sırasıyla; kırmızı kan hücresi, tüpün jelöz tabakası, TZF pıhtı ve hücresiz plazma.(Resim2). TZF pıhtı, lökosit ve trombositlerin çoğunun yoğunlaştığı 3 boyutlu güçlü bir fibrin matriks kompleksi olarak meydana geldi. İki spanç arasında fibrin pıhtının serumu alınarak geriye oldukça dirençli otolog bir fibrin membran kaldı. Trombositler teorik olarak fibrin ağı içinde hapsoldü.

## **5.4 Gruplar ve Cerrahi Yöntemler**

### **5.4.1 Sham Kontrol Grubu (n=8)**

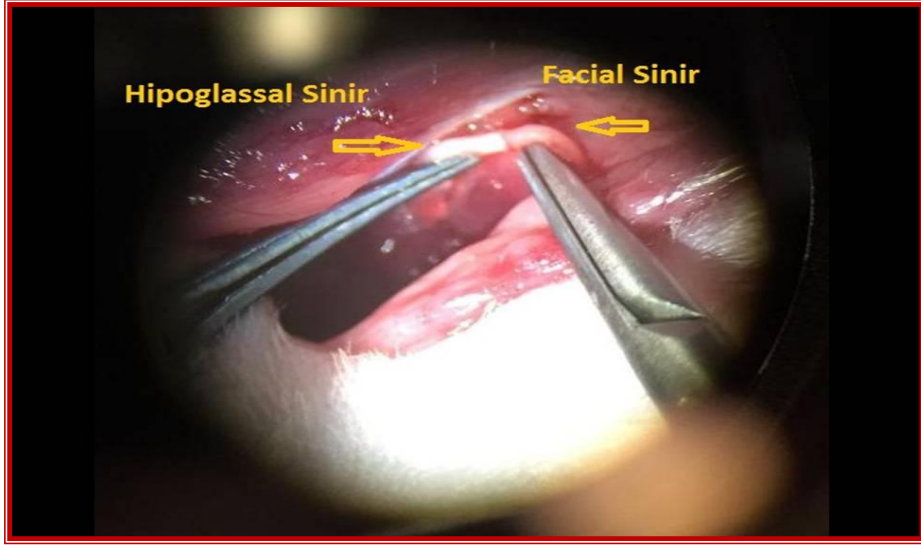
Genel anestezi altında sağ retroaurikuler bölgeye 0,5 ml lidokain hidroklorür + 1/10.000 epinefrin enjeksiyonunu takiben 15 numara bistüri ile cilt insizyonu yapıldı. Cilt ve cilt altı dokular flep şeklinde eleve edildi. Dış kulak yolu posteroinferiorunda fasiyal sinir bulunarak ana trunkusunun dallanma bölgesine kadar ortaya kondu. Daha sonra inferiorda digastrik kası derininde künt disseksiyon ve ekartasyon ile boylu boyunca hipoglossal sinir ortaya kondu ve atravmatik olarak sahasından uç dallanma bölgesine kadar serbestleştirildi. Bu aşama sonrası elektromonitörizasyon yapıldı. Elektrotlar çıkarıldıktan sonra alan serum fizyolojik ile yıkandı. Kanama olmadığına emin olunduktan sonra cilt altı dokular 5/0 rapid vicryl kullanılarak sütüre edildi. Cilt 5/0 monoflaman prolen ile sütüre edildi.



**Resim 4: A. Mikroskop altında steril çalışma sahası; B. Sham grubunda hipoglossus ve fasiyal sinir diseksiyonu**

#### **5.4.2 Kontrol Grubu (n=8):**

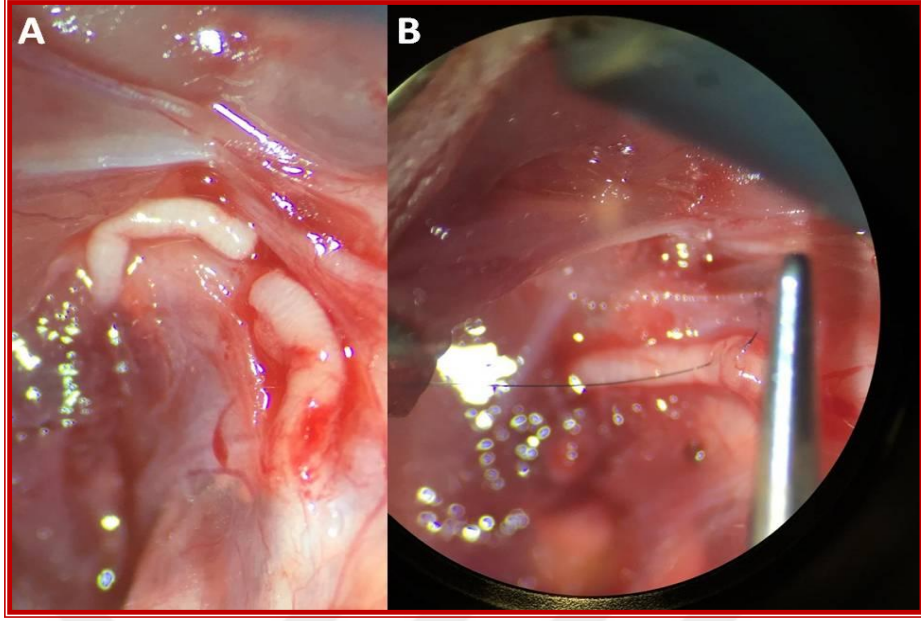
Genel anestezi altında sağ retroaurikuler bölgeye 0,5 ml lidokain hidroklorür + 1/10.000 epinefrin enjeksiyonunu takiben 15 numara bistüri ile cilt insizyonu yapıldı. Cilt ve cilt altı dokular flep şeklinde eleve edildi. Dış kulak yolu posteroinferiorunda fasiyal sinir bulunarak ana trunkusunun dallanma bölgesine kadar ortaya kondu. Daha sonra inferiorda digastrik kası derininde künt disseksiyon ve ekartasyon ile boylu boyunca hipoglossal sinir ortaya kondu ve atravmatik olarak sahasından uç dallanma bölgesine kadar serbestleştirildi. Bu aşama sonrası elektromonitörizasyon yapıldı. Elektrotlar çıkarıldıktan sonra alan serum fizyolojik ile yıkandı. Fasiyal sinire ana trunkustan, retroauriculer dalın hemen distalinden ve hipoglossal sinire, dallanmasından önce mümkün olan en distal bölgeden tam kat kesi yapıldı ve hipoglossal sinir proksimal ucu, fasiyal sinir ana trunkusunun distal ucuna bitişik yaklaştırılarak fakat suture edilmeyerek bırakıldı. Kanama olmadığına emin olunduktan sonra cilt altı dokular 5/0 rapid vicryl suture kullanılarak yaklaştırıldı. Cilt 5/0 monoflaman prolen ile suture edildi.



**Resim 5: Hipoglossus distal ve fasiyal proksimal sinir güdükleri ucuca getirilmesi (Kontrol Grubu)**

#### **5.4.3 Primer Sütürasyon (PS) Grubu (n=8)**

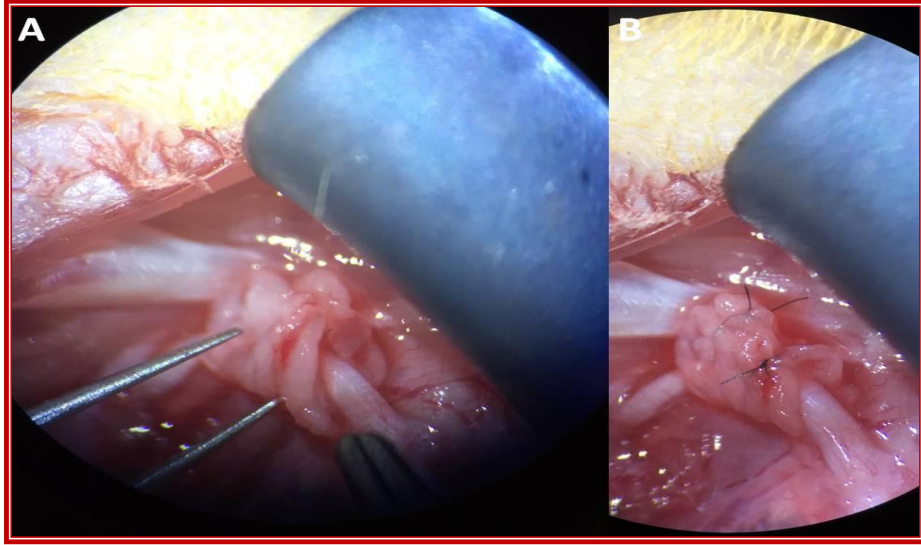
Genel anestezi altında sağ retroaurikuler bölgeye 0,5 ml lidokain hidroklorür + 1/10.000 epinefrin enjeksiyonunu takiben 15 numara bistüri ile cilt insizyonu yapıldı. Cilt ve cilt altı dokular flep şeklinde eleve edildi. Dış kulak yolu posteroinferiorunda fasiyal sinir bulunarak ana trunkusunun dallanma bölgesine kadar ortaya kondu. Daha sonra inferiorda digastrik kası derininde künt disseksiyon ve ekartasyon ile boylu boyunca hipoglossal sinir ortaya kondu ve atravmatik olarak sahasından uç dallanma bölgesine kadar serbestleştirildi. Bu aşama sonrası elektromonitörizasyon yapıldı. Elektrotlar çıkarıldıktan sonra alan serum fizyolojik ile yıkandı. Fasiyal sinire ana trunkustan, retroauriculer dalın hemen distalinden ve hipoglossal sinire, dallanmasından önce mümkün olan en distal bölgeden tam kat kesi yapıldı ve hipoglossal sinir proksimal ucu, fasiyal sinir ana trunkusunun distal ucuna 10-0 naylon suture ile epinöral 4-6 suture atılarak anastomoze edildi. Kanama olmadığına emin olunduktan sonra cilt altı dokular 5/0 rapid vicryl suture kullanılarak yaklaştırıldı. Cilt 5/0 monoflaman prolen ile suture edildi.



**Resim 6: Hipoglossus ve fasiyal sinir ucucu yaklaştırılması(A) ve sütünasyonu(B) (Primer Sütünasyon (PS) Grubu)**

#### **5.4.4 Primer Sütünasyon+Trombosit Zengin Fibrin (PS+TZF) Grubu (n=8)**

Genel anestezi altında sađ retroaurikuler bölgeye 0,5 ml lidokain hidroklorür + 1/10.000 epinefrin enjeksiyonunu takiben 15 numara bistüri ile cilt insizyonu yapıldı. Cilt ve cilt altı dokular flep şeklinde eleve edildi. Dış kulak yolu posteroinferiorunda fasiyal sinir bulunarak ana trunkusunun dallanma bölgesine kadar ortaya kondu. Daha sonra inferiorda diğastrik kası derininde künt disseksiyon ve ekartasyon ile boylu boyunca hipoglossal sinir ortaya kondu ve atravmatik olarak sahasından uç dallanma bölgesine kadar serbestleştirildi. Bu aşama sonrası elektromonitörizasyon yapıldı. Elektrotlar çıkarıldıktan sonra alan serum fizyolojik ile yıkandı. Fasiyal sinire ana trunkustan, retroauriculer dalın hemen distalinden ve hipoglossal sinire, dallanmasından önce mümkün olan en distal bölgeden tam kat kesi yapıldı ve hipoglossal sinir proksimal ucu, fasiyal sinir ana trunkusunun distal ucuna 10-0 naylon sütün ile epinöral 4-6 sütün atılarak anastomoze edildi ve tzf membran sütünasyon bölgesine sarılarak kenarları birbiri üzerine sütün edilerek sabitlendi. Kanama olmadığına emin olunduktan sonra cilt altı dokular 5/0 rapid vicryl sütün kullanılarak yaklaştırıldı. Cilt 5/0 monoflaman prolen ile sütün edildi.



**Resim 7: Hipoglosso-fasiyal anastomoz sahasına TZF membran uygulaması**

### **5.5 Deneyin Sonlandırılması**

Deneklerin 3. ayın sonuna kadar, günlük olarak gıda alımı, nörolojik durum ve yara durumları Hayvan Araştırmaları Enstitüsü tarafından gözlemlendi.

Her denek için uygulanan işlem sıralaması şu şekildeydi;

1. Anestezi uygulanışı ve etki süresinin beklenmesi (10 dk),
2. Burun Açısı cerrahi sonrası değişimi için fotoğraflama, cerrahi sahanın traşı ve %10'luk Polivinilpirolidon iyot (Polividon-iyot) solüsyonu ile saha temizliği yapıp, steril delikli cerrahi örtü örtülmesi (5 dk),
3. İnsizyon, önceki cerrahi saha ve sinir disseksiyonları (5-10 dk),
4. Elektromonitörizasyon; elektrotların tatbiki, ölçüm, elektrotların çıkarılması (5-10 dk),
5. Sinir üzerinde %3 Gluteraldehit solüsyonunun 5 dk bekletilmesi (fiksasyonun ideal olması amaçlı) sonrası, hipoglossal sinirin mümkün olduğunca proksimaline sütür konularak ( sham grubunda fasiyal sinirin distaline de sütür konuldu.) anastomoz bölgesine dikkat edilerek; hipoglossal sinirin proksimalinden, fasiyal sinirin distalinden tam kat kesi sonrası enblok piyesin çıkarılması ve yine %3 gluteraldehit solüsyonu içine konması (10-20 dk)

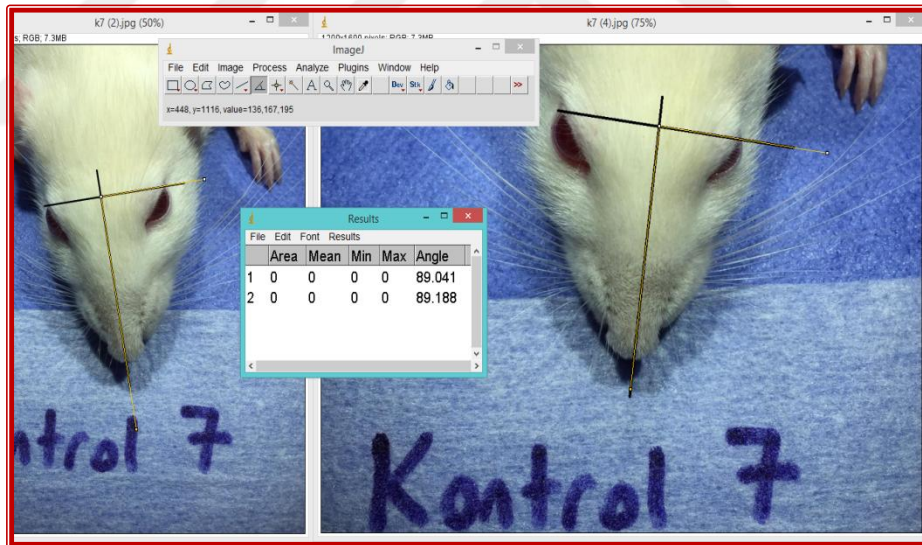
6. Sağ taraf operasyon sahasına serum fizyolojik ile ıslatılmış steril gazlı bez konduktan sonra sol tarafa da insizyon ve sinir disseksiyonları (5-10 dk)
7. Elektromonitörizasyon; elektrotların tatbiki, ölçüm, elektrotların çıkarılması (5-10 dk),
8. Genel anestezi altında servikal dislokasyon ile sakrifikasyon (1 dk).

## 5.6 Değerlendirme Yöntemleri

### 5.6.1 Fonksiyonel Analiz

#### 5.6.1.1 Burun Açısı (alfa açısı) Değerlendirmesi – Facial Simetri

Her sıçan fasiyal sinir hasarından önce, 1, 2 ve 3 ay sonra fotoğraflandı ve video kaydı alındı. Burun köprüsündeki hattın uzanan bir çizgi ile gözlerin her birinin dış köşelerini birbirine bağlayan hayali çizgi arasındaki açı (alfa açısı) ölçüldü ve elde edilen değerler yüz simetrisindeki değişiklikleri belirlemede kullanıldı.



**Resim 8: : Aynı zamanda 2 farklı yöne bakarken çekilen fotoğraflar ile alfa açısı ölçümlerinin pozisyonun etkilenmediğinin örneği (3. ay kontrol-7. denek)**

Not: Burun köprüsü üzerindeki aks kıvrılmasının tüm sıçanlarda görülebilir bir durum olduğu literatürde uyarı olarak bildirilmekte.

### 5.6.2 Elektrofizyolojik Deęerlendirme

Elektrofizyolojik ölçümler için sinir monitörü (Medtronic NIM Response 3.0) (Resim 8) kullanıldı. Tüm elektrofizyolojik ölçümler 3. ayın sonunda yapıldı.



**Resim 9: Elektromonitörizasyon için kullanılan cihaz (Medtronic NIM Response 3.0)**

Elektrofizyolojik analiz sabit sıcaklıktaki bir odada yapıldı. İşlem sırasında işlem alanının altında 36 dereceye sabitlenmiş yüzey ısıtıcı mevcuttu. Anestezi altında, hipoglossal ve fasiyal sinirler etraflarındaki dokulardan dikkatlice diseke edildi ve test sırasında salinle nemli tutuldular. Kayıt iğnesi elektrotları, vibrissal kaslara yerleştirildiler ve toprak elektrotu alın ortasındaki kas içine yerleştirildi. Uyarıcı steril stimülatör, nörorafi bölgesine yakın bir yere yerleştirilerek bıyık bileşik kas aksiyon potansiyelleri (CMAP'ler), kontralateral taraf iç kontrol görevi görerek kaydedildi. 0,4 ve 1 mA şiddetinde iki farklı uyarın verilerek oluşan CMAP'lar her denek için her seferinde seri ölçümlerin en büyüęünü cihaz otomatik kaydedecek şekilde 3er kez tekrarlanarak yapıldı. Deneysel ortamdaki deęişkenlerin etkisini en aza indirmek için deneysel taraftaki ölçülen deęerlerin normal taraftan elde edilenlere oranları da analiz edildi.

### **5.6.3 Histopatolojik Deęerlendirme**

#### **5.6.3.1 Makroskopik Deęerlendirme**

Denekler deneyin sonlanışı kısmında anlatıldığı şekilde reopere edildi. Bu sırada insizyondan itibaren ciltten başlayarak dokulardaki deęişim makroskopik olarak fibrosis, yapışıklıklar, sinir devamlılığı, seyri, anastomozun kalitesi açısından karşılaştırmalı olarak cerrahın deęerlendirmesine alındı.

Sinir örnekleri, anastomozun distal ucunu oluşturan hipoglossal sinirden, anastomoz bölgesinden ve distal ucu oluşturan fasiyal sinir ana truncus distal ucundan eksizyon yapılarak toplandı.

#### **5.6.3.2 Mikroskopik Deęerlendirme ve Kantitatif Ölçümler**

##### **Doku Takibi**

Deney hayvanlarının sinirleri üzerine %2.5 luk glutaraldehit solüsyonu (Sigma-Aldrich, G5882) damlatıldı, en az 30 sn bekletildi ve daha sonra sinir diseke edildi.

Alınan sinir dokuları mikroskopik takip için %2.5 luk glutaraldehit solüsyonunda 1 gece bekletildi. Fiksasyon işlemi tamamlanan dokulara 3 kere 0,1 M PBS ile yıkama yapıldı. Yıkama işleminin ardından post-fiksasyon için PBS tamponu ile hazırlanan %1 osmiyum tetroksit solüsyonunda (Electron Microscopy Science (EMS), 19180) 1,5 saat karanlık ortamda bekletildi. Daha sonra tekrar 3 kere 0,1 M PBS ile yıkama yapıldı. Yıkama işleminin ardından aseton serilerine geçildi. %30, %60, %90 aseton (Sigma Aldrich, 24201) serilerinde 10 ar dakika bekletildi. %100 lük aseton serisinde 3 kere 10'ar dakika bekletildi. Epoxy Embedding Kit (Sigma, 45359-1EA-F) kullanıldı ve kitin içinde belirtilen oranlara göre epoxy hazırlandı. 1:1 oranında Epoxy-Aseton karışımı hazırlandı ve dokular karışım içerisinde 30 dakika bekletildi. Sonrasında 2:1 oranında hazırlanan Epoxy-Aseton karışımında 30 dakika bekletildi. Epoxy kapsüllere döküldü ve doku örnekleri epoxy içine yerleştirildi.

Epoxy bloklar polimerizasyon tamamlanması için 60 °C de etüvde 1 gece bekletildi.



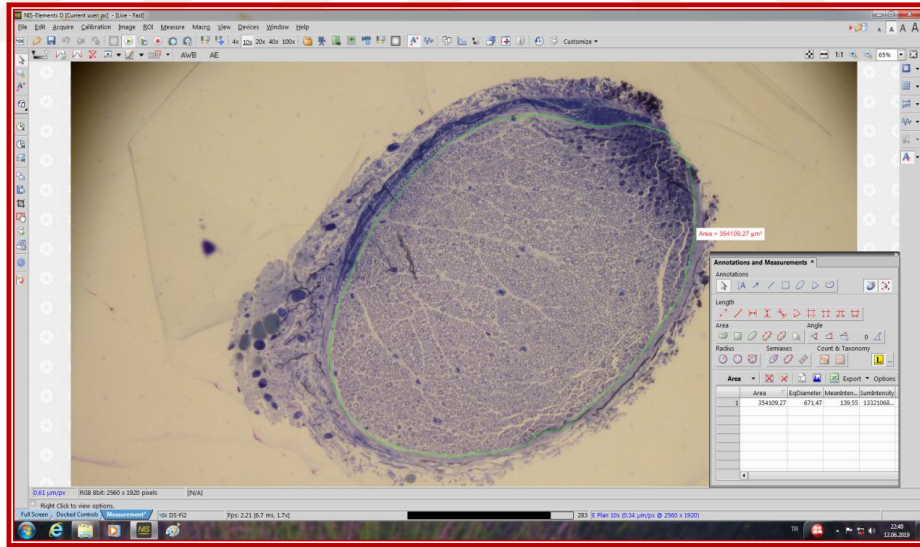
Epoxy bloklardan cam bıçakla ultramikrotom (Leica Ultracut UCT, Leica Microsystems GmbH, Almanya) kullanılarak 1 µm kalınlığında kesitler alındı. Kesitler cam lam üzerine alınarak sodyum borat ile hazırlanmış %1'lik toluidin mavisi (Merck, T3260-5G) ile ısıtıcı üzerinde boyandı. Boyanan kesitlerden 100X te 4-10 fotoğraf çekildi.

## Histolojik Analizler

Her grup için sinir kesitleri, sinir takibi hakkında tecrübeli otör kabul edilen, çalışmaya kör tek histolog tarafından değerlendirildi.

## Kantitatif Akson Ölçümleri

Sinir kesitleri, ışık mikroskobu altında gruplara kör olan bir araştırmacı tarafından incelendi. ImageJ software (NIH) programı kullanılarak miyelinli akson sayısı, akson alanı ve miyelin kılıf kalınlığı ölçümleri gerçekleştirildi.



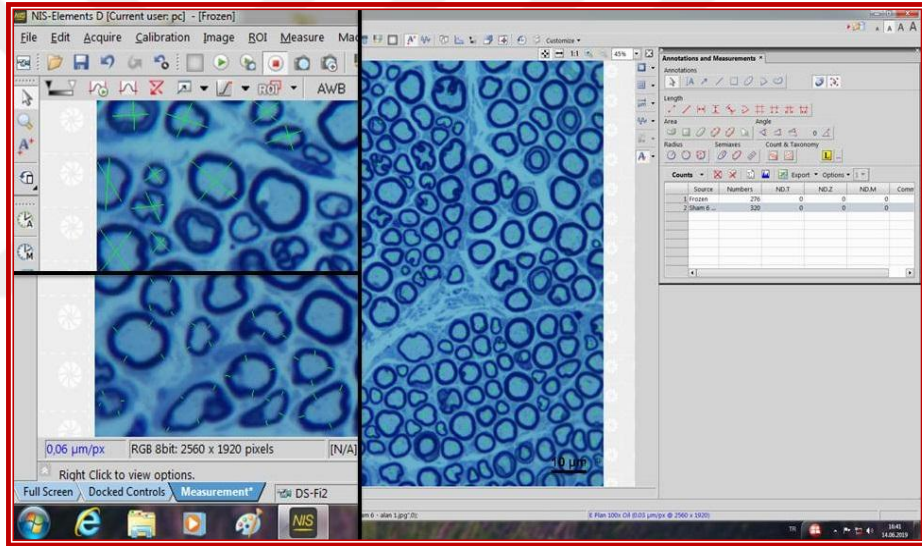
**Resim 10: Sham grubu facial sinir kesit alanı ölçümü (sham 1)**

Öncelikle Boyanan kesitlerden 10X'te değerlendirme için belirlenen sinir kesitinin yüzey alanı hesaplandı (Resim 9). Sonra 100X' te sıralı olarak 1'er alan atlanacak şekilde 4-10 arası alan fotoğrafı çekildi (sinir kesiti alanına göre kaç alan çıkarsa). Çekilen fotoğrafların her birinin alanı 18.000 µm<sup>2</sup> idi. Bu alanlardaki

aksonlar sayıldı ve toplandı. Kaç alan sayıldıysa(4-10) 18.000 x n olarak alanı hesaplandı. Total sinir alanına oranlanarak sinir kesitinden geçen myelinli akson sayısı hesaplandı.

Her alanın 4 köşesindeki 10 myelinli aksonun, birbirine dik iki akstan akson çapı hesaplandı ve yine 'n' dersek  $n \times 4 \times 10 \times 2 = 80 \times n$  kadar akson çapı ortalaması alınarak akson çapı hesabı yapıldı.

Yine akson sayımı yapılan alanlardan, her alanın 4 köşesindeki 10 myelinli aksonun bu sefer cidarının 4 farklı kısmında myelin kılıf kalınlığı bakıldı ve bakılan alan sayısına yine 'n' dersek  $n \times 4 \times 10 \times 4 = 160 \times n$  kadar myelin kalınlığı ortalaması alınarak ortalama myelin kalınlığı hesabı yapıldı.



**Resim 11. Mikroskopta 100X büyütmede (Sham grubu 6. rat facial sinir 1. Alanı)  
A. Akson çapı ölçümü; B. Myelin kalınlığı ölçümü; C. Akson sayımı**

#### 5.6.4 İstatistiksel Analiz

Bir gruba ilişkin ikiden fazla ölçüm olduğunda bu ölçüm ortalamalarını karşılaştırmada veri sayısı yeterli olmadığından ( $n > 30$ ) tekrarlı ölçümlerde ANOVA yerine Friedman Testi kullanıldı. Anlamlı fark çıkan ( $p < .05$ ) gruplarda hangi ölçümler arasında fark olup olmadığı ise Wilcoxon Sign testi ile incelendi.

En az üç kategorili bir kategorik değişkene (grup) ilişkin ölçümler arasında fark olup olmadığı veri sayısı yeterli olmadığından ( $n > 30$ ) tek yönlü varyans analizi

(ANOVA) yerine Kruskal Wallis Yöntemi ile analiz edildi. Anlamli çıkan iki deęişkenin hangi gruplar arasında fark olup olmadığı ise Mann Whitney U testi ile analiz edildi.

Tüm analizler SPSS 23.0 kullanılarak yapıldı ve grafikler GraphPad Prism 6 kullanılarak üretildi. Veriler ortalama  $\pm$  standart sapma ( $\pm$  SD) olarak rapor edildi. İstatistiksel anlamlılık  $P < 0.05$  olarak belirlendi.



## 6 BULGULAR

Araştırma 4 grupta gerçekleştirilmiştir. İlk olarak denek sayıları eşit olarak başlandı ve tüm denekler deney sonuna kadar yaşadı.

**Tablo 5: Gruplara İlişkin Frekans ve Yüzde Tablosu**

Grup	Frekans	Yüzde
Sham	8	27,6
Kontrol	7	24,1
Ps	8	27,6
Ps+ Tzf	6	20,7
<b>Toplam</b>	<b>29</b>	<b>100</b>

Deney sonunda kontrol grubu denek 1'de operasyon sahasında tükrük bezi tümörü gelişmesi üzerine çalışma dışı bırakıldı ve verileri dahil edilmedi.

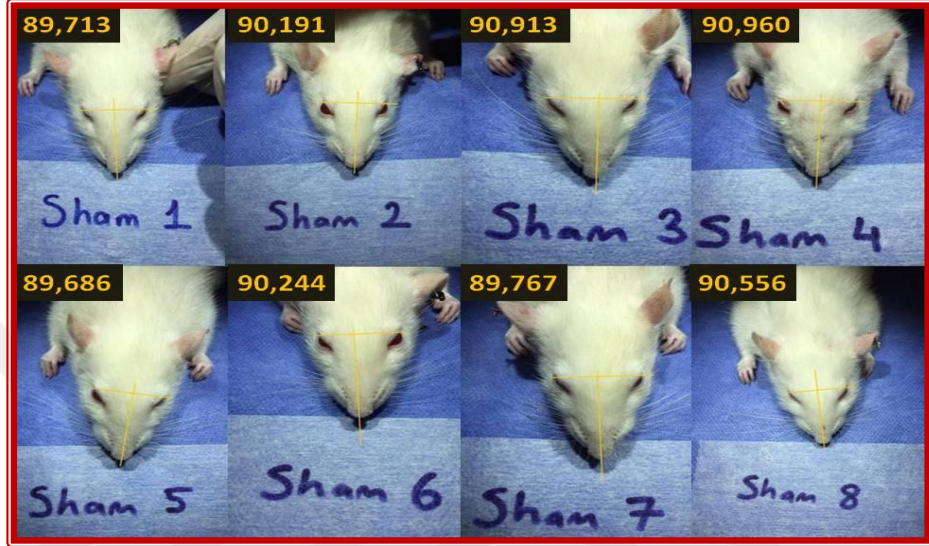
Deneyin sonlandırılması sürecinde günün ilk iki deneği olarak anesteziye aradı ardına alınan PS + TZF grubu 1. ve 3. deneğinin cerrahi disseksiyon sonrası elektromonitörizasyon esnasında kayıt alınamadığı görülünce yaşamadıkları fark edildi. Bu deneklerin burun açıları, fasiyal simetri analizi için çekilen fotoğrafları ölçümü analize dahil edilirken, elektromonitörizasyon ve histolojik analizde çalışma dışı bırakıldı.

Gruptaki denek sayılarındaki farklılığın nedeni budur (Tablo 5).

## 6.1 Fonksiyonel Analiz

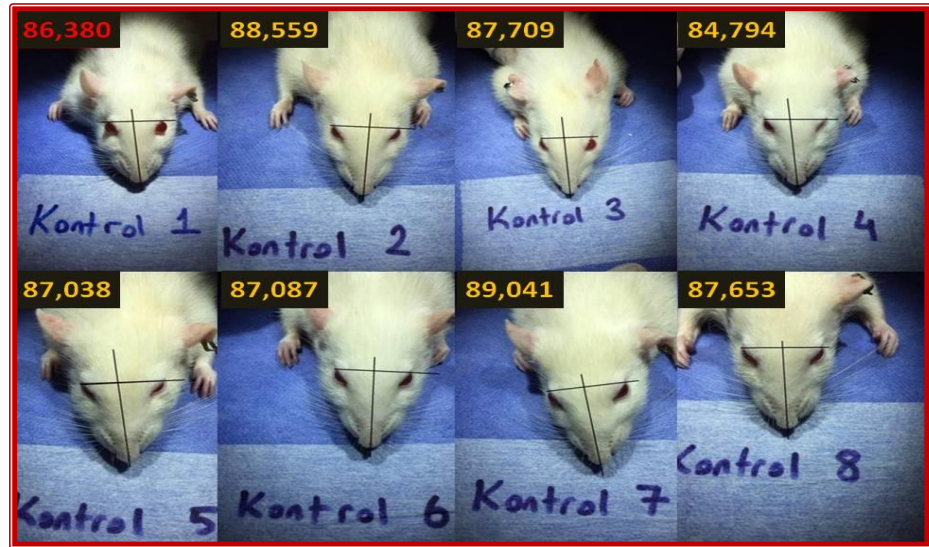
### 6.1.1 Burun Açısı (alfa açısı) Değerlendirmesi – Facial Simetri

Sham grubunun 1. ay 2. ay ve 3. ay fotoğrafları karşıdan bakışta çekildi ve karşılaştırıldı. Burun açıları 3. ay nihai sonuçları resim 11’de sunuldu.



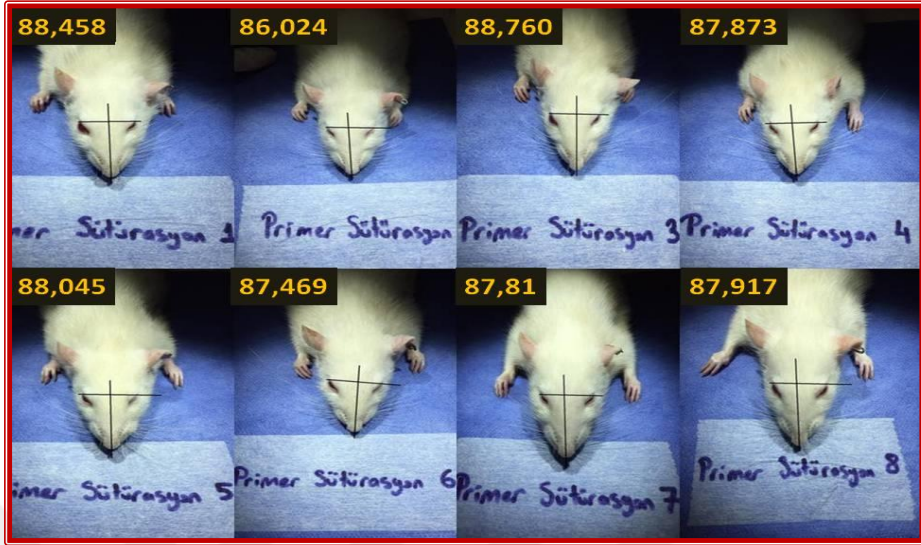
Resim 12: Sham grubu 3. ay burun açıları (alfa açıları) ortalaması: 90,25 derece

Kontrol grubunun 1. ay 2. ay ve 3. ay fotoğrafları karşıdan bakışta çekildi ve karşılaştırıldı. Burun açıları 3. ay nihai sonuçları resim 12’de sunuldu.



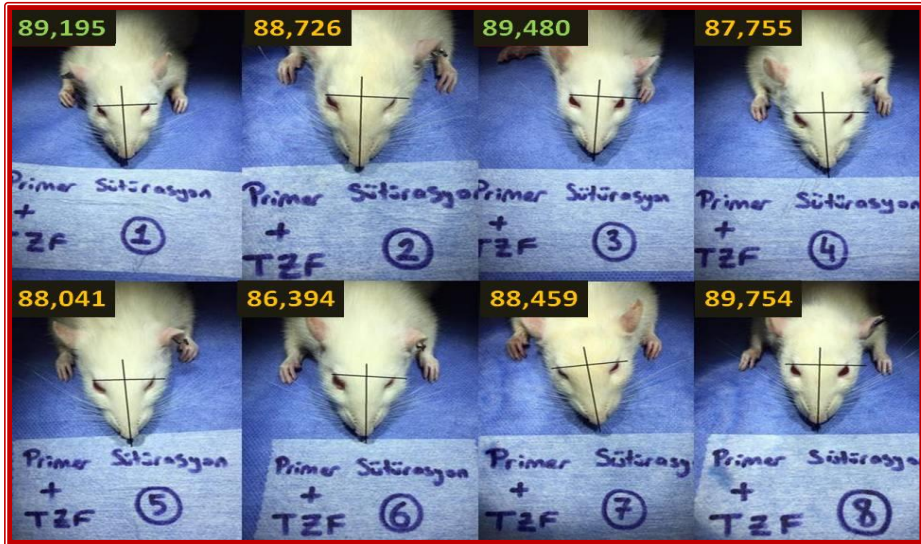
Resim 13: Kontrol grubu 3. ay burun açıları (alfa açıları) ortalaması: 87,386 derece

PS grubunun 1. ay 2. ay ve 3. ay fotoğrafları karşıdan bakışta çekildi ve karşılaştırıldı. Burun açıları 3. ay nihai sonuçları resim 13'de sunuldu.



Resim 14: PS Grubu 3. ay burun açıları (alfa açıları) ortalaması: 87,488 derece

PS+TZF grubunun 1. ay 2. ay ve 3. ay fotoğrafları karşıdan bakışta çekildi ve karşılaştırıldı. Burun açıları 3. ay nihai sonuçları resim 14'de sunuldu.



Resim 15: PS + TZF Grubu 3. ay burun açıları (alfa açıları) ortalaması: 88,256 derece

Her bir grup burun alfa açılarının, kendi içinde 1.ay, 2. ay ve 3. aya ilişkin ölçümlerinin ortalamalarının karşılaştırılması tablo 6' da gösterilmiştir.

**Tablo 6: Her Grupta Aylara İlişkin Ölçüm Ortalamaları Arasında Friedman Testi**

	1. Ay		2. Ay		3. Ay		p
	Ort.±s.s.		Ort.±s.s.		Ort.±s.s.		
Sham	89,14	± 0,86	89,75	± 0,47	90,25	± 0,52	0,072
Kontrol	86,63	± 1,64	87,01	± 1,53	87,42	± 1,37	<b>0,006</b>
PS	86,96	± 0,96	87,59	± 0,80	87,72	± 0,85	<b>0,002</b>
PS + TZF	88,29	± 0,91	88,41	± 0,80	88,48	± 1,09	0,607

Sham grubunda 1. ay, 2. ay ve 3. ay alfa açıları ortalaması arasında istatistiksel olarak anlamlı fark yoktur ( $p>.05$ ).

PS + TZF grubunda da 1. ay, 2. ay ve 3. ay alfa açıları ortalaması arasında istatistiksel olarak anlamlı fark yoktur ( $p>.05$ ). Ancak Kontrol grubunda ve PS grubunda 1. ay, 2. ay ve 3. ay ölçümleri ortalaması arasında istatistiksel olarak anlamlı fark vardır ( $p<.05$ ).

**Tablo 7: Kontrol ve Ps Grubunda Aylara İlişkin Ölçüm Ortalamaları Arasında Wilcoxon Sign Testi**

	2.ay - 1.ay	3.ay - 1.ay	3.ay - 2.ay
Kontrol	<b>0,043</b>	<b>0,018</b>	0,063
PS	<b>0,012</b>	<b>0,012</b>	0,208

Kontrol ve PS gruplarında aylara göre ölçümler arasında fark olduğu bir önceki analizde elde edilmiştir. Tablo 7'de ikili olarak karşılaştırılan ölçüm ortalamalarının anlamlılığını gösteren değerleri verilmiştir. Buna göre hem kontrol hem de PS grubunda 1. ay ve 2. ay ile 1. ay ve 3. ay ölçüm burun alfa açısı ortalamaları arasındaki fark anlamlıdır ( $p<.05$ ). Tablo 6'da ortalamalar

incelendiğinde 1. aydan 3. aya doğru gittikçe ölçüm ortalaması yükselmektedir. 2. ay ile 3. ayın burun açılanmasına ilişkin derece ortalaması 1. aya göre daha yüksektir. Ancak 2. ay ile 3. ay arasında yapılan ölçüm ortalamaları arasındaki fark anlamlı değildir ( $p>.05$ ).

**Tablo 8:Sham Grubu ile Diğer Grupların 1., 2. Ve 3. Aylar Burun Alfa Açısı Ölçümleri Arasında Mann-Whitney U Testi Tablosu**

	Sham-Kontrol	Sham-PS	Sham-PS+TZF
	p	P	P
1. ay	0,001	0,001	0,009
2. ay	0,001	0,001	0,002
3.ay	0,001	0,001	0,002

Sham ile kontrol, sham ile PS ve sham ile PS+TZF gruplarına göre 1. ay, 2. ay ve 3. ay burun açılanmasına ilişkin ölçümden elde edilen ortalama puanlar arasında istatistiksel olarak anlamlı fark vardır. Tablo 6’da ortalamalar incelendiğinde Sham grubunun hem 1. ay hem, 2. ay hem de 3.ay burun açılanmasına ilişkin ölçüm ortalaması diğer grupların ortalamasından daha yüksektir.

**Tablo 9: Kontrol, Ps ve Ps+Pzf Gruplarına Göre 1.ay, 2.ay ve 3.ay Burun Açılanması Ölçümleri Kruskal Wallis Testi Tablosu**

	Kontrol		PS		PS+ TZF		p
	Ort.±s.s.		Ort.±s.s.		Ort.±s.s.		
1. ay	86,63	± 1,640	86,96	± 0,958	88,29	± 0,907	<b>0,014</b>
2.ay	87,01	± 1,533	87,59	± 0,797	88,41	± 0,796	<b>0,027</b>
3.ay	87,42	± 1,373	87,72	± 0,847	88,48	± 1,087	0,138

Kontrol, PS ve PS+TZF gruplarına göre 3.ay burun açılanması ölçümleri ortalaması arasında istatistiksel olarak anlamlı fark yoktur ( $p>.05$ ). Ancak bu gruplara göre 1.ay ve 2.ay burun açılanması ölçümleri ortalaması arasında istatistiksel olarak anlamlı fark elde edilmiştir ( $p<.05$ ).



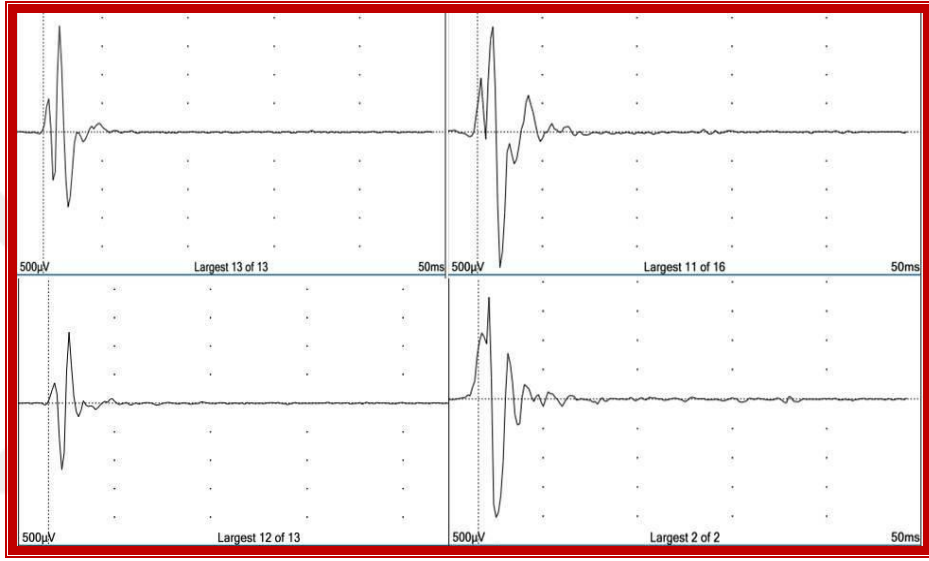
**Tablo 10: Gruplar Arasında 1. ve 2. ay Burun Açılanması Ölçümüne İlişkin Mann-Whitney U Testi Tablosu**

	Kontrol-PS	Kontrol-PS+TZF	PS-PS+TZF
	p	p	p
1. ay	0,643	<b>0,021</b>	<b>0,009</b>
2. ay	0,563	<b>0,021</b>	<b>0,027</b>

Kontrol ve PS grupları arasında 1.ay ve 2.ay burun açılanmasına ilişkin ölçümden elde edilen ortalama puanlar arasında istatistiksel olarak anlamlı fark yoktur ( $p>.05$ ). Yani kontrol ve PS gruplarının 1. Ay ve 2.ay burun açılanmasına ilişkin derece ortalaması benzerdir. Kontrol ve PS+TZF 1. ay burun açılanmasına ilişkin derece ortalamaları ( $p=.021$ ,  $p<.05$ ) ve 2.ay burun açılanmasına ilişkin derece ortalamaları ( $p=.021$ ,  $p<.05$ ) arasında fark vardır. İki ölçümde de PS+TZF ortalaması kontrol grubunun ortalamasına göre daha yüksektir. PS ve PS+TZF 1. ay burun açılanmasına ilişkin derece ortalamaları ( $p=.009$ ,  $p<.05$ ) ve 2.ay burun açılanmasına ilişkin derece ortalamaları ( $p=.027$ ,  $p<.05$ ) arasında fark vardır. Ps+Pzf grubundakilerin 1. ay ve 2.ay burun açılanmasına ilişkin derece ortalamaları daha yüksektir.

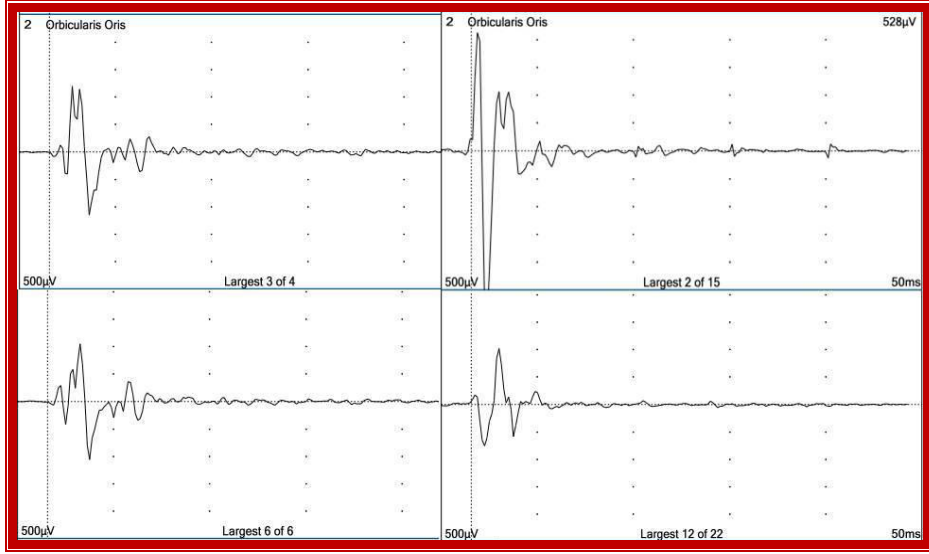
## 6.2 Elektrofizyolojik Değerlendirme

Her denekte anesteziyi takip eden 15-20. dakikalar arasında sağ taraf sinir ve sinir anastomozu sahası diseksiyonları tamamlanmış, referans ve toprak iğne elektrotlar takılmıştı. Deneklerden 0.4 mA- 1 mA değerleri arasında EMG kayıtları alınarak (sinir hasarından kaçınmak için amplitüd değerlerinin plato çizdiği ilk aralık olarak belirlendi.) latans, amplitüd (genlik), süre ve bu süredeki faz sayısı kayıtları alındı (Tablo 11).



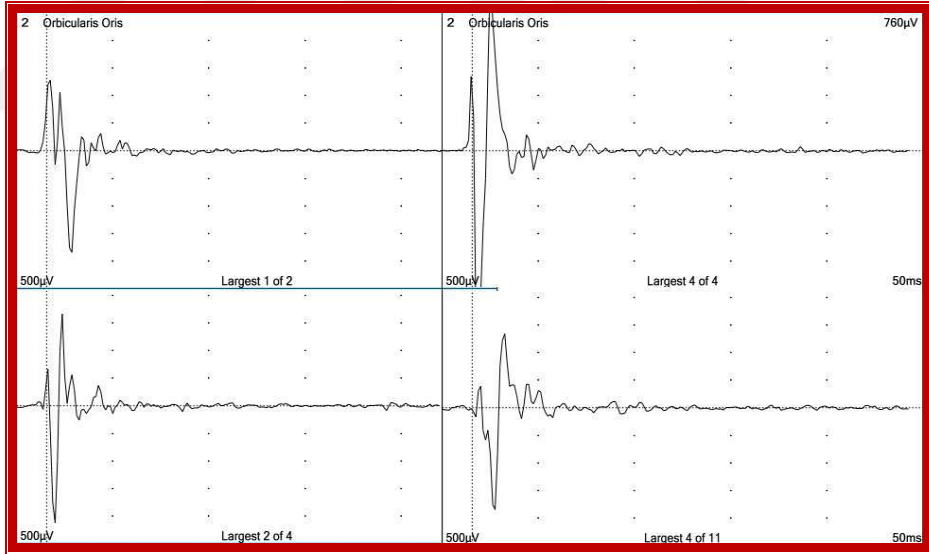
**Resim 16: Kontrol grubu operasyon (sağ) tarafından alınan 3. ay EMG kayıt örnekleri**

Kontrol grubunda uzun süreli, polifazik nörojen MÜP'lerin diğer gruplara kıyasla sayıca daha az ve daha kısa süreli olduğu gözlemlendi (Resim 15).



**Resim 17: Primer Sütürasyon (PS) grubu operasyon (sağ) tarafından alınan 3. ay EMG kayıt örnekleri**

PS grubunda uzun süreli, polifazik nörojen MÜP'lerin faz sayısı ve süre uzunluğu kontrol grubundan az, PS + TZF grubundan fazla idi (Resim 16).



**Resim 18: PS + TZF grubu operasyon (sağ) tarafından alınan 3. ay EMG kayıt örnekleri**

Primer Sütürasyona ek anastomoz etrafına TZP membran sarılmış grupta EMG de uzun süreli, polifazik nörojen MÜP'lerin diğer gruplara kıyasla sayıca daha fazla ve daha uzun süreli olduğu gözlemlendi (Şekil 17).

**Tablo 11: Sham Grubunda sağ ve sol taraf 0,4 mA değerinde uyararla MÜP'lerin amplitüd (genlik), latans, süre, faz değişkenleri ortalamaları arasında Mann Whitney U Testi Sonucu**

	Sağ			Sol			p
	Ort.	±	s.s.	Ort.	±	s.s.	
Latans	1,08	±	0,104	1,05	±	0,056	0,316
Süre	12,19	±	1,069	12,77	±	1,694	0,294
Faz	4,13	±	0,354	4,25	±	0,707	0,927
0,4 Mili Amper	2479,62	±	1003,344	2816	±	698,613	0,462

Sham grubunda sağ ve sol EMN'de gözlenen 0.4 mili amper ölçümünden elde edilen ortalama puanlar arasında istatistiksel olarak anlamlı fark yoktur ( $p>.05$ ).

**Tablo 12: Grupların Sağ ve Sol Taraftaki Ölçümlere Göre Mann-Whitney U Testi Tablosu**

		Sağ			Sol			p
		Ort.	±	s.s.	Ort.	±	s.s.	
Kontrol	Latans	2,05	±	0,304	1,01	±	0,058	<b>0,002</b>
	Süre	17,48	±	0,952	11,71	±	0,991	<b>0,002</b>
	Faz	15,71	±	3,729	4,14	±	0,378	<b>0,001</b>
PS	Latans	2,02	±	0,072	1,07	±	0,126	<b>0,001</b>
	Süre	21,26	±	7,075	12,43	±	1,156	<b>0,001</b>
	Faz	15,88	±	4,016	4,13	±	0,354	<b>,000</b>
PS+Pzf	Latans	1,95	±	0,15	1,06	±	0,061	<b>0,004</b>
	Süre	21,97	±	5,91	12,15	±	0,731	<b>0,004</b>
	Faz	19,00	±	4,00	4,00	±	0,632	<b>0,003</b>

Kontrol grubunda, Ps ve Ps+Pzf grubunda sağ ve sol tarafta yapılan latans, süre ve faz ortalamaları arasında istatistiksel olarak anlamlı fark vardır ( $p<.05$ ). Bu gruplardaki sağ ve sol taraftaki ortalamalar incelendiğinde tüm gruplarda sağ taraftaki latans, süre ve faz ortalamaları daha yüksektir.

**Tablo 13: Sham ile Diğer Grupların Sağ Taraftaki Ölçüm Ortalamaları Arasında Mann-Whitney U Testi Tablosu**

	Sham-Kontrol	Sham-PS	Sham-PS+TZF
	p	p	p
Latans	0,001	0,001	0,001
Süre	0,001	0,001	,000
Faz	0,002	0,002	0,001

Sağ taraftaki latans, süre ve faz ölçüm ortalamaları arasında sham ve diğer gruplar arasında anlamlı fark elde edilmiştir ( $p<.05$ ). Tablo 8’de 4 gruba ilişkin ortalamalar incelendiğinde sham grubunun latans, süre ve faz ortalaması kontrol, PS ve PS+TZF gruplarındaki ortalamalardan daha düşüktür

**Tablo 14: Grupların arasında sağ taraf tan 0,4 mA şiddetli uyarıyla ölçülen MÜP amplitüd (genlik), latans, süre ve faz sayısı ortalamaları Kruskal Wallis Testi Sonucu**

	Kontrol	PS	PS+ TZF	p
	Ort.±s.s.	Ort.±s.s.	Ort.±s.s.	
Latans	2,05 ± 0,304	2,02 ± 0,072	1,95 ± 0,153	0,716
Süre	17,48 ± 0,952	21,26 ± 7,075	21,97 ± 5,915	0,391
Faz	15,71 ± 3,729	15,88 ± 4,016	19,00 ± 4,000	0,502
0,4 mA Genlik(mV)	258,00 ± 89,60	265,88 ± 126,68	423,33 ± 159,14	<b>0,024</b>

Sağ taraftaki latans, süre ve faz ölçümleri ortalamaları kontrol, PS ve PS+TZF grupları arasında anlamlı fark yoktur ( $p<.5$ ). Tüm gruplarda sağ taraftaki bu ölçümlere ilişkin ortalamalar birbirine benzerdir.

Gruplar arasında 0.4 mA uyarı şiddetinde MÜP amplitüd ölçümünden elde edilen ortalamalar arasında istatistiksel olarak anlamlı fark vardır ( $p=.024$ ,  $p<.05$ ).

**Tablo 15: Gruplar Arasında 0.4 mA 'de MÜP Amplitüdlerine Göre Mann-Whitney U Testi Tablosu**

Grup (i)	Grup (j)	0,4 mA MÜP Amplitüdüleri
		p
Kontrol	PS	1
	PS+Pzf	<b>0,022</b>
PS	Kontrol	1
	Ps+PZF	<b>0,014</b>

Kontrol ve PS grupları arasında 0.4 mili amper ölçümünden elde edilen ortalama puanlar arasında istatistiksel olarak anlamlı fark yoktur ( $p > .05$ ). Yani kontrol ve Ps gruplarının 0.4 mili amper ölçümünden elde edilen ortalama puanları benzerdir. Kontrol ve Ps+Pzf gruplarının 0.4 mili amper ölçümünden elde edilen ortalama puanlar arasında fark vardır ( $p = .022$ ,  $p < .05$ ). Tablo 2’de ki grupların ortalama puanları incelendiğinde PS+TZF grubundaki 0.4 mA şiddetinde uyarıyla ölçümün ortalamaları kontrol grubuna göre daha yüksektir. PS ve PS+TZF gruplarının 0.4 mili amper ölçümünden elde edilen ortalama puanlar arasında fark vardır ( $p = .014$ ,  $p < .05$ ). Tablo 2’de ki grupların ortalama puanları incelendiğinde PS+TZF grubundaki 0.4 mA şiddetinde uyarıyla ölçümün ortalamaları PS grubundan daha yüksektir. Yani kontrol grubundan PS grubuna gittikçe bu ölçümlerde artış gözükmemektedir ancak bu artış anlamlı değildir.

### 6.3 Histopatolojik Değerlendirme

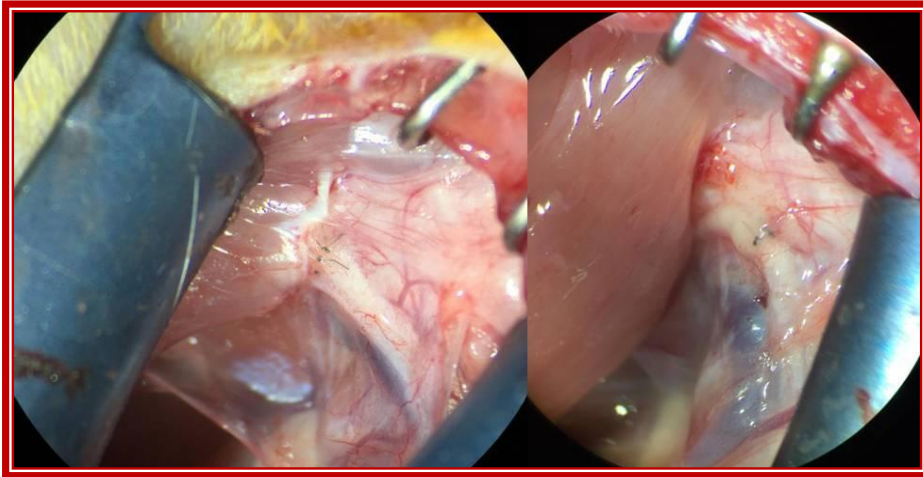
#### 6.3.1 Makroskopik Bulgular

Deney sonlandırılırken de standart anestezi altında cerrahi alan açıldı. Cilt altı dokularda yapışıklık yoktu.

Sham grubu için fasiyal sinir ve hipoglossal alanda kaslar ve fasiyaları ilk operasyon rahatlığında kolaylıkla disseke ediliyordu, fibrozis ya da yapışıklık gözlenmedi.

Kontrol grubu için cerrahi saha aynı özellikteydi. Kontrol grubunda kesilerek fasiyal sinir güdüğüne, proksimaline getirilen hipoglossusun, fasiyal sinirle devamlı olduğu, epinöryuma benzer bir bağ doku kılıfla çevrili ve çevreden kolaylıkla ayrılabilir bütün bir sinir yapısında olduğu gözlemlendi.

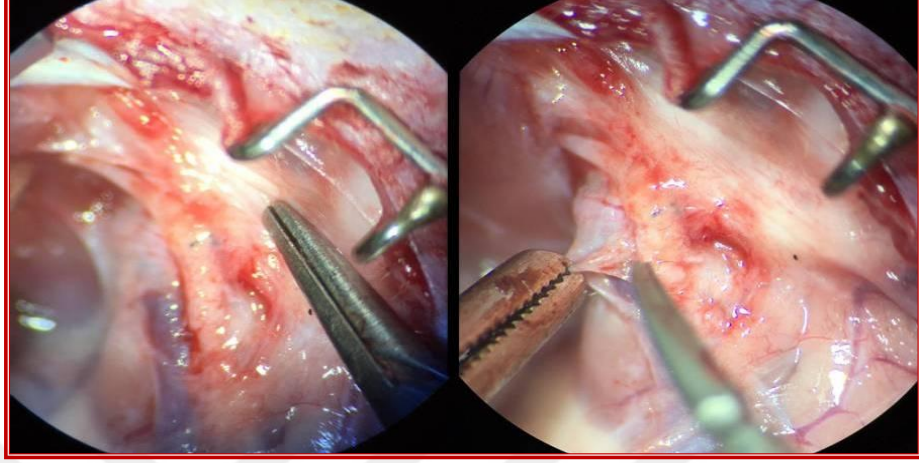
PS grubunda cilt ve ciltaltı yapılar diğer gruplara benzerdi. Anastomoz hattındaki 10-0 naylon iğne sahasında kas kılıflarının fasyası ile nispeten kolay ayrılabilir fibrotik yapışıklık olduğu gözlemlendi (Resim 18). Sinir anastomozunda sinir devamlıydı fakat bazı sinirlerde tam 180 derece doğrultuda, bazıları 90-180 dereceye kadar açılıyordu (çevre yapışıklıkların etkisi).



**Resim 19: PS grubunda iğne bölgesinde gelişen yapışıklıklar (3.ay)**

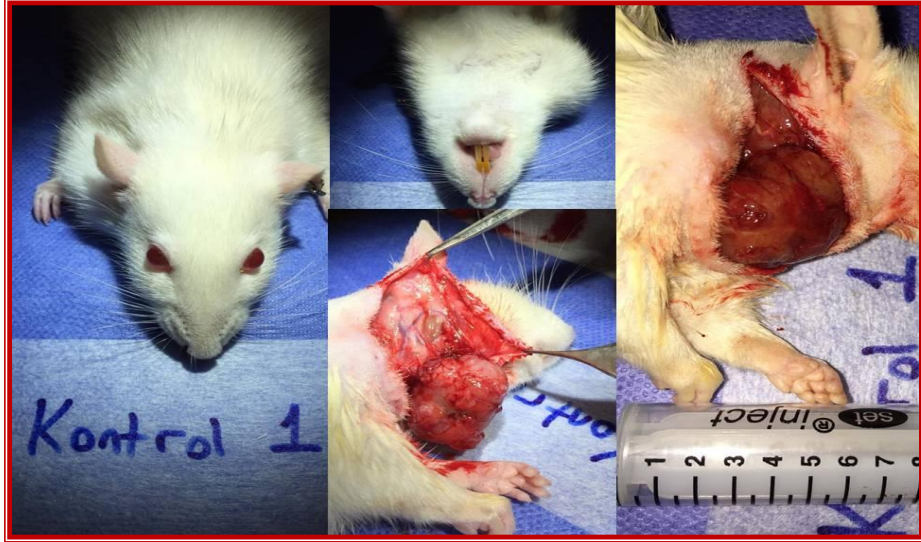PS + TZF grubunda da cilt ve ciltaltı yapılar diğer gruplara benzerdi. Kaslar disseke edilirken sahanın daha fibrotik olduğu, disseksiyonun zor olduğu gözlemlendi.

Önce çevre doku ve anastomoz hattının distal (fasiyal) ve proksimal (hipoglossus) kısımları tam disseke edildi, Daha sonra bu hat çevre dokudan keskin disseksiyonla ayrıldı (Resim 19). Anastomoz hattının daha doğrusal iyileştiği gözlemlendi.



**Resim 20: PS + TZF grubunda anastomoz sahasının diseksiyonu (3.ay)**

Bu sırada kontrol gurubunda denek 1 de operasyon tarafında boyunda yaklaşık 1,5 cm çaplı kitle lezyon geliştiği gözlemlendi. Kitle çıkarılarak patolojiye gönderildi ve denek çalışma dışında bırakıldı. Kitlenin tükrük bezi kaynaklı malign tümör olduğu bildirildi.

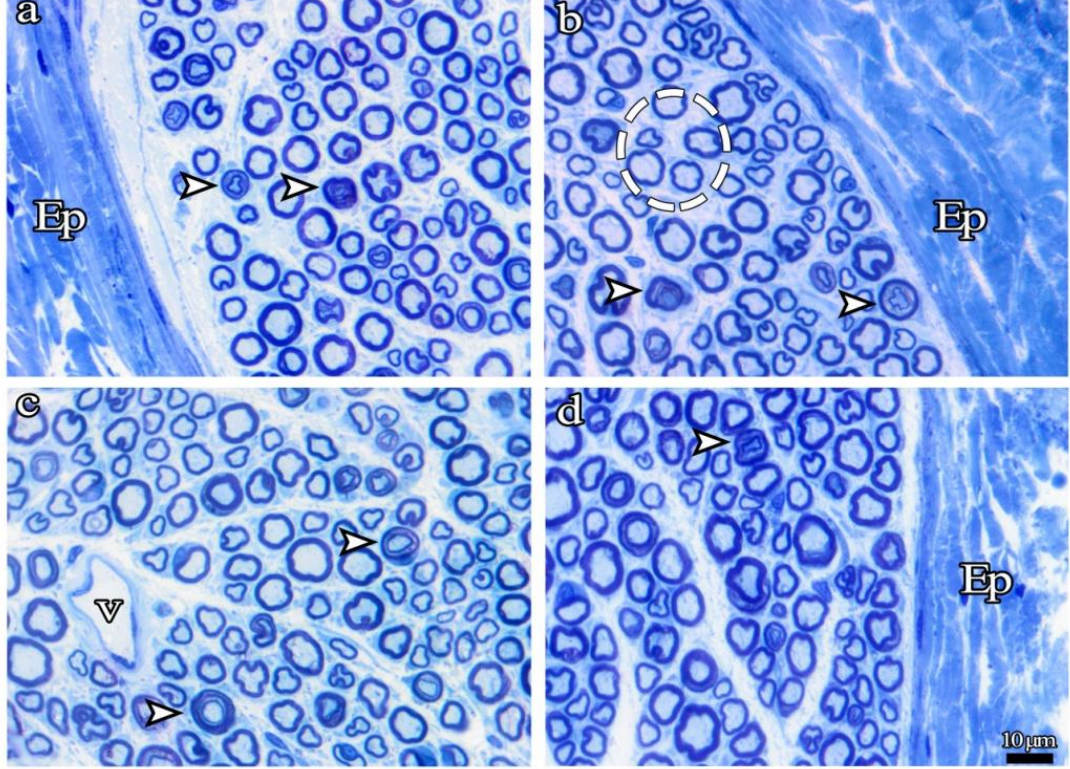


**Resim 21: Kontrol grubu 1. denekte gelişen tükrük bezi tümörü (denek çalışma dışı bırakıldı)**



### 6.3.2 Işık Mikroskopik Bulgular

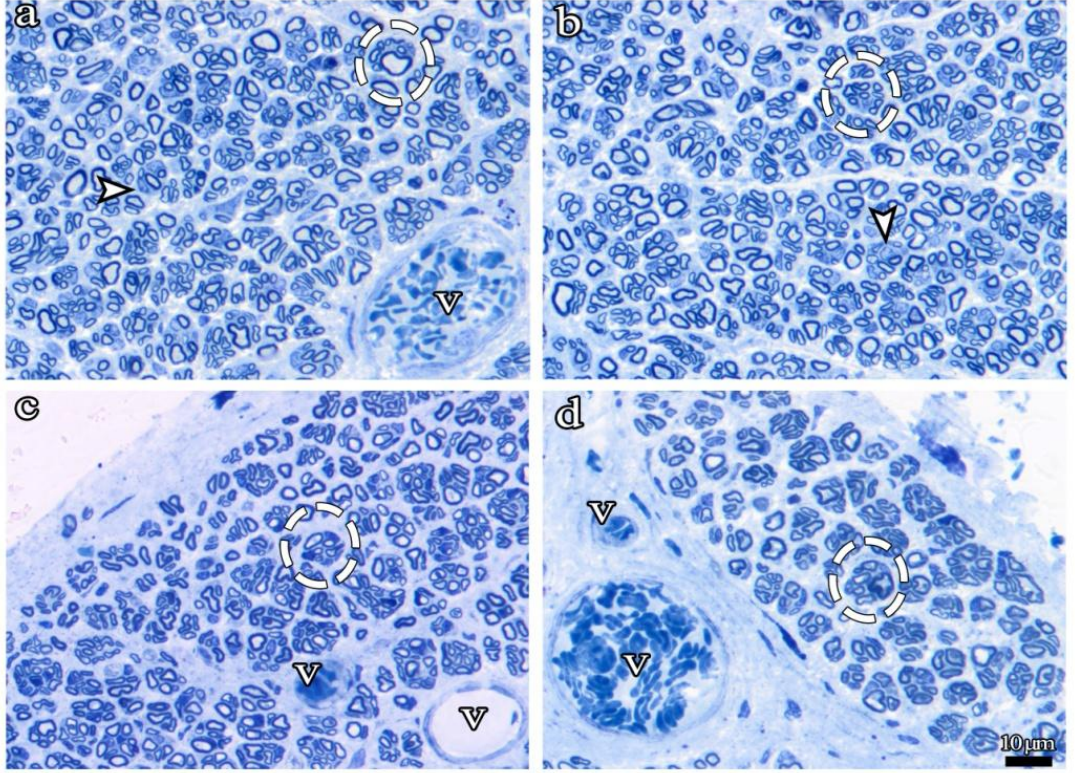
#### Sham Grubu Anastomoz Distali



Resim 22: Sham grubu distal sinir kesit örnekleri

Kesi sonrası distal ve proksimal uçları uç uca dikilmeden serbest bırakılan fasiyal sinirin distal tarafında çoğu sinir lifi, normal çapta ve miyelin kılıfına sahip (kesik çizgili daire) gözükmele beraber çok sayıda sinir lifinin etrafını çevreleyen miyelin kılıf yapısının bozulduğu (okbaşı) gözlenmektedir. Miyelin kılıf yapısında bütünlüğün bozulduğu, aksoplazma içerisine bombeleşmelerin olduğu fark edilmektedir. Yer yer dejenere sinir lifi gözlenmektedir. Zayıf bir damarlanmayla birlikte çok az sayıdaki Schwann hücrelerinin varlığı dikkat çekmektedir. Epinöryum (Ep), damar (v).

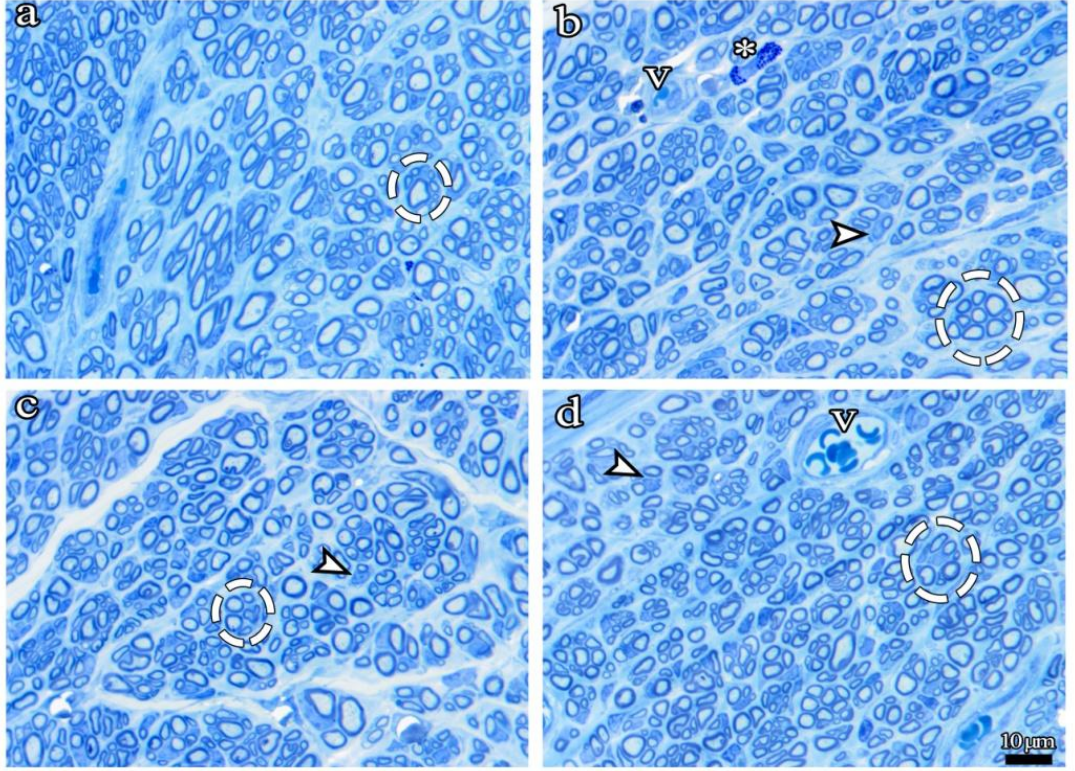
### Kontrol Grubu Anastomoz Distali



**Resim 23: Kontrol grubu distal sinir kesit örnekleri**

Kesi sonrası dikilmeden serbest bırakılan proksimal uçtan distale doğru çok sayıda akson dallanmasının olduğu, bir aksonun birden fazla dal vermesi nedeniyle daha küçük çaplı aksonların ayrıldığı ve bu aksonların etrafının ince miyelin kılıflarla çevrelendiği gözlenmiştir. Çok küçük çaplı olan aksonların yine küçük çaplı çok sayıda akson demetlerini oluşturdukları farkedilmektedir (kesik çizgiler). Rejenerasyona bağlı olarak her bir aksonun distal taraftaki aksonla birleşmesi için yönlendirici ve yapıcı görevi olan Schwann hücrelerinin sayısının çokluğu dikkat çekmektedir. Küçük çaplı ve ince miyelin kılıflı akson demetlerinin arasında normal büyüklükte ve miyelin kılıfına sahip miyelinli aksonların varlığı dikkat çekmektedir. Sinirin yapısında rejenerasyon işlemine bağlı olarak zengin damarlanmanın varlığı da gözlenmektedir. Küçük çaplı miyelinli sinir lifi ile küçük çaplı kapillerleri ışık mikroskobu düzeyinde birbirinden ayırt etmek çoğu zaman zordur. Schwann hücreleri (okbaşı); damar (v).

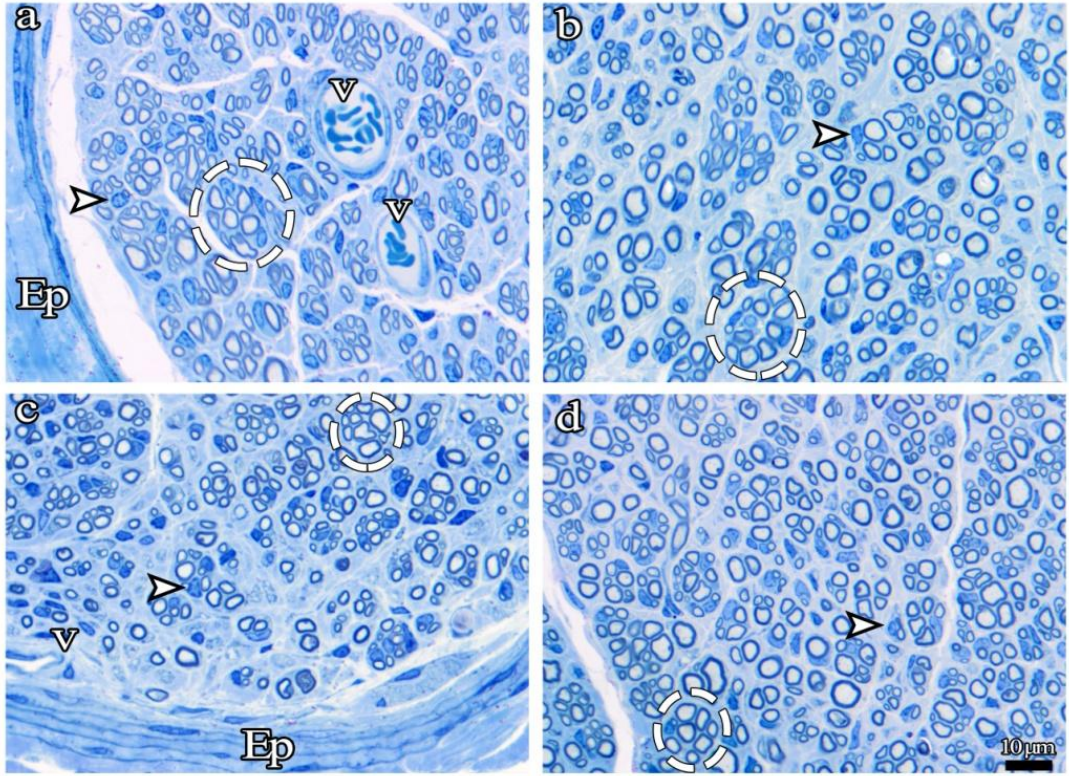
## PS Grubu Anastomoz Distali



Resim 24: PS grubu distal sinir kesit örnekleri

Kesiden sonra hipoglossal sinire dikilen fasiyal sinirin çoğu bölgesinde akson çapının ve miyelin kılıfı kalınlığının normal değerlere yakın olduğu gözlenmektedir. Yine çok sayıda sinir lifi demetinin oluşturduğu, her bir demette normal değerlere yakın çap ve aksonlar bulunurken (kesik çizgili daire), etrafını çok sayıda küçük çaplı ve ince miyelin kılıflı aksonların çevrelediği dikkat çekmektedir. Schwann hücreleri sayıca fazla olmakla birlikte TZF grubundaki kadar ökromatik özellikte Schwann hücrelerinin olmadığı gözlenmektedir. Sinirde zengin bir damarlanma ile birlikte büyük çaplı mast hücrelerinin varlığı gözlenmektedir. Damar (v); mast hücresi (\*).

## PS+TZF Grubu Anastomoz Distali

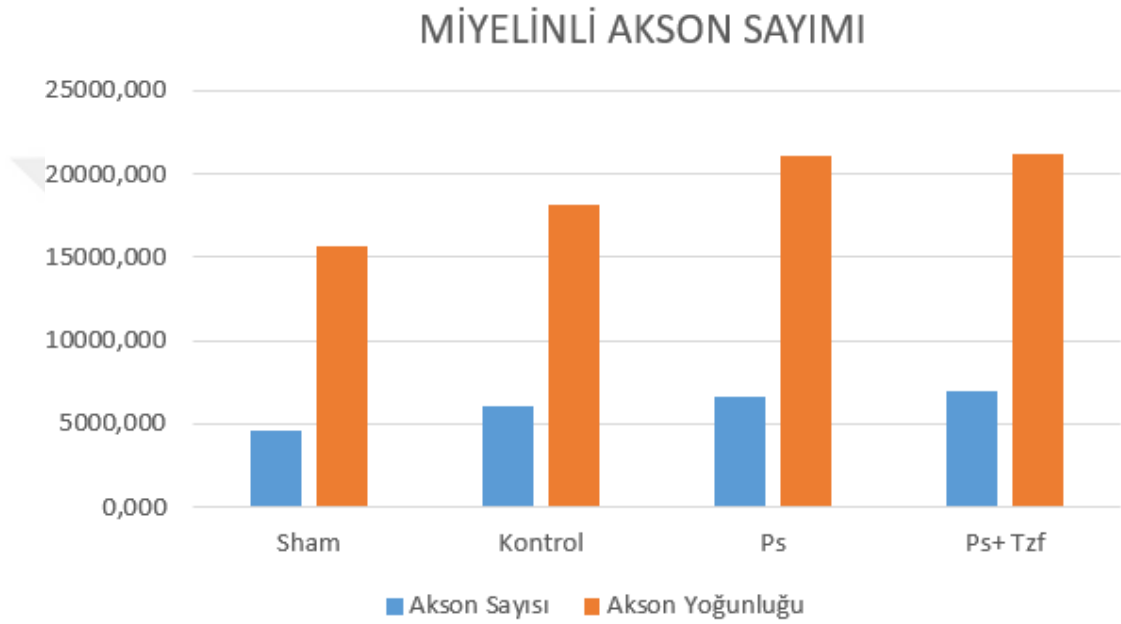


Resim 25: PS+TZF grubu distal sinir kesit örnekleri

Kesiden sonra hipoglossal sinire dikilen fasiyal sinirin etrafı trombosit zengin fibriler (TZF) kılıfla çevrelenmiş olan bu grupta akson çaplarının kılıf ile çevrelenmeyene göre daha büyük ve miyelin kılıflarının daha kalın olduğu farkedilmektedir. Sinir liflerinin çok sayıda demetler biçiminde organize olduğu, küçük çaplı az sayıda aksone karşılık normal büyüklükte sinir liflerinin varlığı dikkat çekmektedir (kesik çizgili daire). Yüksek oranda bir rejenerasyonun olduğunu gösteren tipik özelliklerinden birisi de Schwann hücrelerinin çekirdeklerinin büyük çaplı ve ökromatik özellikte olmasıdır. Zengin bir damarlanmanın varlığı da dikkat çekmektedir. Sinir fasiküllerinin boyutlarının büyüklüğü de kolayca ayırt edilmektedir. Büyük oranda normal çapta akson ve normal kalınlıkta miyelin kılıf ile çevreledikleri gözlenmektedir. Schwann hücresi (okbaşı); damar (v); epinöryum (Ep).

### 6.3.3 Kantitatif Akson ve Myelin Ölçümleri

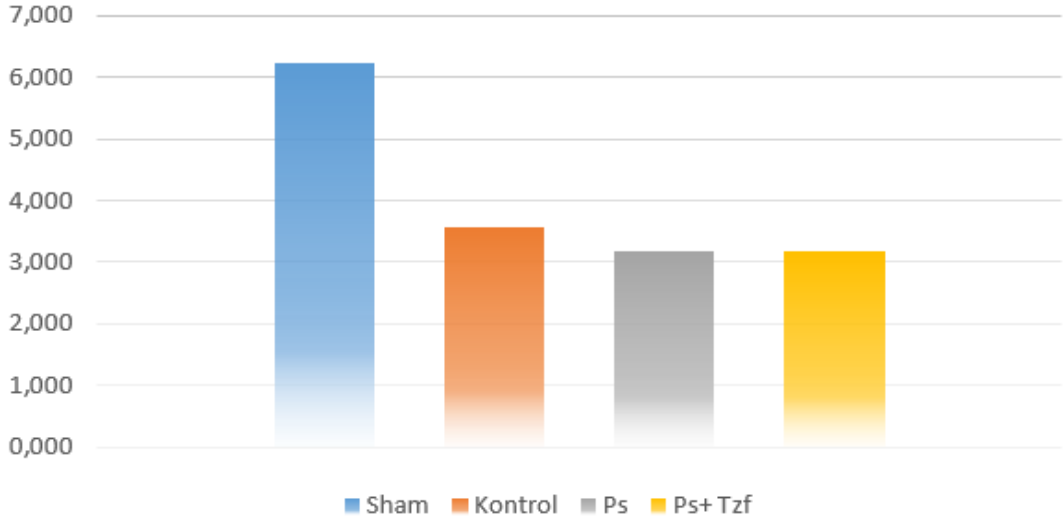Her bir grup için 100X mikroskopik görüntüden toplam alanı yarısından alınan 4-10 alandan sayılan miyelinli akson sayılarının tüm alana oranlanarak elde edilen ortalama akson sayılarının grup ortalamaları ve bu sayıların total alana oranı ile elde edilen miyelinli akson yoğunluğu karşılaştırmalı grafiği şekil 21'de verilmiştir.



**Şekil 20: Tablo 16: Grupların akson sayısı ve akson yoğunluğu ortalamaları karşılaştırmalı grafiği**

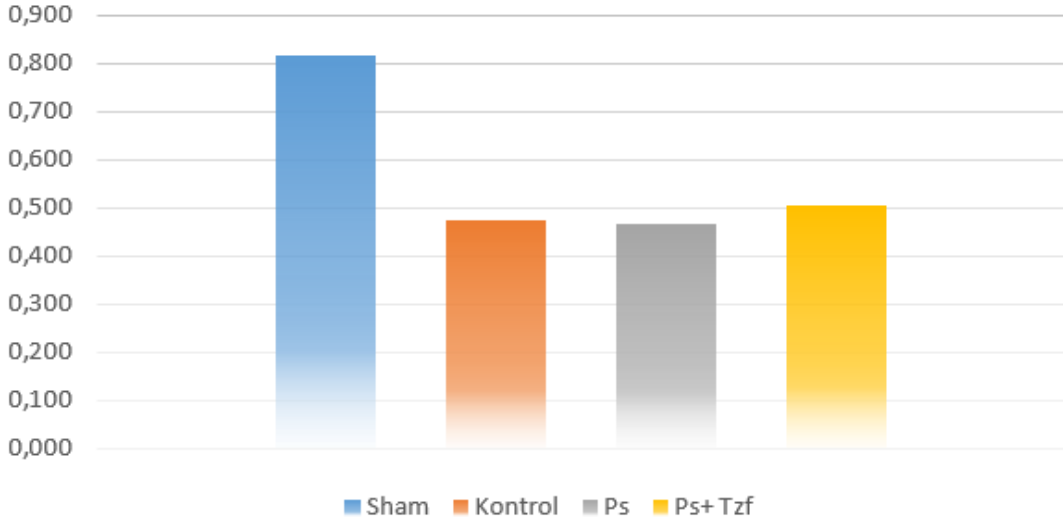
Her bir denek sinir distalinden kesitlerden alınarak akson sayılan alanların 4 köşesinden 10ar, toplam her bir alanda 40, her bir sinir için 160 ila 280 aksonunun akson çapı 2 aksta, myelin kalınlığı cidarın 4 farklı kısmından ölçümler ile değerlendirilmiş ve bu ortalamalar bir denek ortalaması olarak kaydedilmiştir. Bu ortalamalardan elde edilen grup ortalamalar karşılaştırmalı grafikleri şekil 22'de akson çapı ortalamaları, şekil 23'te myelin kalınlığı ortalamaları olarak aşağıda gösterilmektedir.

## AKSON ÇAPI ORTALAMASI



Şekil 21: Grupların akson çapı ortalamaları karşılaştırmalı grafiği

## MİYELİN KALINLIĞI



Şekil 22: Grupların myelin kılıf kalınlığı ortalamaları karşılaştırmalı grafiği

**Tablo 16: Sham ve Kontrol Grubunda Ölçümlere Göre Mann-Whitney U Testi Tablosu**

	Sham		Kontrol		p
	Ort.	±s.s.	Ort.	±s.s.	
Akson Çapı	6,24	± 0,368	3,57	± 0,549	<b>0,001</b>
Miyelin Kalınlığı	0,82	± 0,100	0,47	± 0,013	<b>0,001</b>
Akson Sayısı	4587,28	± 788,915	6111,76	± 1281,883	<b>0,028</b>
Density	15624,70	± 3261,408	18180,63	± 2014,686	<b>0,028</b>

Sham ve kontrol gruplarına göre akson çapı ortalamaları ( $p=.001$ ,  $p<.05$ ), miyelin kalınlığı ( $p=.001$ ,  $p<.05$ ) akson sayısı ortalaması ( $p=.028$ ,  $p<.05$ ) ve akson yoğunluğu ortalaması ( $p=.028$ ,  $p<.05$ ) arasında istatistiksel olarak anlamlı fark vardır. Ortalamalar incelendiğinde akson çapı, miyelin kalınlığı sham grubunda daha yüksek iken, akson sayısı ve akson yoğunluğu için kontrol grubunun ortalaması sham grubuna daha yüksektir.

**Tablo 17: Sham ve PS Grubunda Ölçümlere Göre Mann-Whitney U Testi Tablosu**

	Sham		PS		p
	Ort.	±s.s.	Ort.	±s.s.	
Akson Çapı	6,24	± 0,368	3,17	± 0,298	<b>0,001</b>
Miyelin Kalınlığı	0,82	± 0,100	0,47	± 0,044	<b>0,001</b>
Akson Sayısı	4587,28	± 788,915	6575,56	± 974,086	<b>0,002</b>
Density	15624,70	± 3261,408	21133,29	± 3988,768	<b>0,016</b>

Sham ve kontrol gruplarına göre akson çapı ortalamaları ( $p=.001$ ,  $p<.05$ ), miyelin kalınlığı ( $p=.001$ ,  $p<.05$ ) akson sayısı ortalaması ( $p=.002$ ,  $p<.05$ ), density ortalaması ( $p=.016$ ,  $p<.05$ ) ve 0.4 mili amper ortalaması ( $p=.001$ ,  $p<.05$ ) arasında istatistiksel olarak anlamlı fark vardır. Ortalamalar incelendiğinde akson çapı, miyelin kalınlığı ortalaması Sham grubunda daha yüksek iken, akson sayısı ve akson yoğunluğu için kontrol grubunun ortalaması sham grubuna daha yüksektir.

**Tablo 18: Sham ve PS+Pzf Grubunda Ölçümlere Göre Mann-Whitney U Testi Tablosu**

	Sham		PS+TZF		p
	Ort.±s.s.		Ort.±s.s.		
Akson Çapı	6,24	± 0,368	3,16	± 0,515	<b>0,002</b>
Miyelin Kalınlığı	0,82	± 0,100	0,50	± 0,060	<b>0,004</b>
Akson Sayısı	4587,28	± 788,915	6935,51	± 953,408	<b>0,006</b>
Density	15624,70	± 3261,408	21217,11	± 2640,359	<b>0,002</b>

Sham ve kontrol gruplarına göre akson çapı ortalamaları ( $p=.002$ ,  $p<.05$ ), miyelin kalınlığı ( $p=.004$ ,  $p<.05$ ) akson sayısı ortalaması ( $p=.006$ ,  $p<.05$ ) ve akson yoğunluğu ortalaması ( $p=.002$ ,  $p<.05$ ) arasında istatistiksel olarak anlamlı fark vardır. Ortalamalar incelendiğinde akson çapı ve miyelin kalınlığı ortalaması Sham grubunda daha yüksek iken, akson sayısı ve density değişkenleri için kontrol grubunun ortalaması sham grubunda daha yüksektir.

**Tablo 19: Gruplar arasında akson çapı, miyelin kalınlığı, akson sayısı ve akson yoğunluğunun Kruskal Wallis Testi Sonucu**

	Kontrol		PS		PS+ TZF		p
	Ort.±s.s.		Ort.±s.s.		Ort.±s.s.		
Akson Çapı	3,57	± 0,55	3,17	± 0,30	3,16	± 0,52	0,152
Miyelin Kalınlığı	0,47	± 0,01	0,47	± 0,04	0,50	± 0,06	0,48
Akson Sayısı	6111,76	± 1281,88	6575,56	± 974,09	6935,51	± 953,41	0,53
Akson Yoğunluğu (fiber/mm <sup>2</sup> )	18180,63	± 2014,69	21133,29	± 3988,77	21217,11	± 2640,359	0,106

Kontrol, PS ve PS+TZF grupları arasında akson sayısı, akson yoğunluğu, akson çapı ve miyelin kalınlığı ortalamaları arasında istatistiksel olarak anlamlı fark yoktu ( $p>.05$ ).



## 7 TARTIŞMA

Fasiyal sinir yaralanması, yüz asimetrisine ve hastalar üzerinde büyük psikososyal baskıya yol açan yüz felcine neden olur (3). Yaralanmanın niteliğine ve derecesine bağlı olarak, paralizi geçici veya kalıcıdır. Tam veya inkomplet fasiyal paraliziyle ilgili olarak, yüz simetrisi ve ifadesini restore etmek için fasiyal sinirin rekonstrüksiyonu önemli bir cerrahi zorluk olarak kalmaya devam etmektedir.

Modern mikrocerrahide, operatif morbidite oranı azaltılması ve risklerin en aza indirilmesine rağmen, fasiyal sinirin çeşitli nöro-otolojik prosedürler sırasında tamamıyla ortaya konması gerekliliği devam etmektedir. Fasiyal sinir fonksiyonunun korunması temporal kemik ve posterior fossa cerrahisinin temel amaçlarından biridir. Gelişmiş intraoperatif monitörizasyona rağmen, anatomik bütünlük korunmuş olsa bile, bu bölgelerde bir travma nedeniyle veya lezyonların çıkarılmasından sonra fasiyal sinirin akut veya gecikmiş motor fonksiyon kaybı ortaya çıkabilir. Başta sinirin intrakraniyal parçasının hasarlandığı akustik tümör cerrahisi olmak üzere postoperatif travmatik fasiyal paralizi hastalarında fasiyal sinirin devamlılığı rekonstrükte edilmelidir (80).

Sinirin kesilmesi durumunda, mümkünse kendi kanalında, değilse kanalından serbestleştirip (rerouting) yaklaştırılarak uç-uca reanastomozu optimum fonksiyonel sonuçlar sağlar. Aralık kapanmıyorsa, genel olarak bir interpozisyon sinir grefti kullanılır (81). Ancak, bazı durumlarda yaralanma sinirin daha merkezi bir kısmındadır, proksimal fasiyal sinir güdüğünün ulaşamadığı sıklıkla ortaya çıkan bir durumdur ve bu durumda bu yaklaşımlar mümkün değildir (6, 7). Bu durumda, yüz mimik kapasitesini arttırmak için diğer kranyal sinirlerin periferik fasiyal sinir güdüğüne transpozisyonuna ihtiyaç vardır. Fasiyal sinirin proksimal kısmı mevcut olmadığında veya post-operatif 12 ila 15 ay boyunca fasiyal sinirin tanımlanabilir aktivitesi görülmediğinde, hipoglossal fasiyal sinir uç-uca veya uç-yana anastomozu, bu amaç için yaygın olarak kullanılmıştır (8, 9, 82). Biz çalışmamızda hipotezimizi iyileşmenin daha suboptimal kalacağı düşünülen, farkın ve iyileşme düzeyinde artış ihtiyacının daha belirgin olması sebebiyle, literatürde cross-over sinir anastomozu olarak geçen hipoglosso-fasiyal sinir anastomozu üzerinde kurduk.

Bununla birlikte, böyle bir anastomoz için hipoglossal sinirin tam kat kesilmesi gerekir ki, muhtemelen çiğneme, konuşma ve yutmada zorluk yaratacak ipsilateral dil yarısı paralizi ve atrofisine yol açabilir (57, 83). Bu dezavantajın üstesinden gelmek için, hipoglosso-fasiyal anastomozun bazı modifikasyonları önerilmiş ve geliştirilmiştir (54, 84). Bir yöntem, hipoglossal sinirin% 30-50'sinin enine bir yönde kesilmesini ve fasiyal sinire uç-uca anastomoz olan bir sinir greftinin bu araya sokulmasını içerir (54, 55, 57). Böyle bir cerrahi işlemle, dilde atrofi olmadan başarılı bir hipoglosso-fasiyal sinir anastomozu olduğu bildirilmiştir. Bununla birlikte, bu durumlarda, innervasyon süresi daha uzun ve yüz reanimasyonu zayıftır (84). Bizim buradaki amacımız daha iyi iyileşme sağlamak ve sonucu optimal düzeye çıkarmak olduğu için daha iyi ve daha stabil sonuçları olan uç-uca anastomoz tekniği ile hipoglosso-fasiyal sinir anastomozunu uyguladık.

Fasiyal paralizi vakalarının çoğu cerrahi karardan önce uzun süreler bekletilmektedir. Aslında, HFA'nın en uygun zamanlaması bir tartışma konusudur. Guntinas-Lichius ve Angelov (85) hayvan çalışmasında, tam kat kesilmiş bir yüz sinirinin distal güdüğünün bekletilerek predejenrasyonunun, hipoglosso-fasiyal anastomozda yüz kasları reanimasyonunu arttırdığını bildirmiştir. Chen ve Hsu (56) ise, hemen (immediate) ve gecikmiş anastomoz grupları arasında anlamlı bir fark olmadığını bildirmiştir. Biz de literatürde 'immediate anastomosis' olarak geçen sinir kesilir kesilmez, hemen anastomoz şeklinde uyguladık.

Epinöral ve fasiküler sütür, sinir onarımı için en yaygın kullanılan teknikler olsa da (86), hasarlı fasiyal sinir rejenerasyonunu arttırmak için geliştirilmiş teknikler aramak için çok sayıda araştırma yapılmıştır ve yapılmaktadır (87). Bu çalışmada anastomozlarımızda en sık kullanılan epinöral sütürleri kullandık.

Genel olarak, insanda HFA sonrası fonksiyonel iyileşme zayıftır (49-51, 55, 88, 89). Hastalarda postparalitik sendrom olarak isimlendirilen parezi, sinkinezi ve disrefleksi kaçınılmazdır (90) ve bu hastalar genellikle çiğneme, konuşma ve yutma gibi oral fonksiyon bozukluklarından şikayet ederler (8, 35, 52, 83, 91). Ancak özellikle genç hastalarda şuuraltı gülme gibi spontan hareketler, beyin sapı ve üst motor merkezlerdeki nöronal plastisite sonucunda yeniden kazanılabilir (35).

Postparalitik sendromlu hastalarda sinkinezi ve deęişken göz kırpma refleksi gözlenir (92).

Postparalitik sendromun oluşum sebepleri arasında aşağıdaki durumlar tanımlanmıştır:

1. Yanlış yönlendirilmiş reinnervasyon (52, 92, 93),
2. Bitişik fasiküllerde bulunan aksonlar arasında sinir uyarısının transaksional deęişimi (52, 94)
3. Fasiyal motor nöronlara gelen sinaptik inputta deęişim (52, 91, 95, 96).

Denerve kasların fonksiyonel olarak reinnervasyonu, sinir rekonstrüksiyonu sonrası iyileşmeyi belirler. Etkili bir şekilde yenilenen aksonların sayısı ve hedeflerine doğru uzama hızları, fonksiyonel yeniden innervasyonda ana etkenleri oluşturur (10, 11). Ayrıca, aksonal filizlenme sonrası distal sinir fasiküllerine yanlış veya hatalı bağlanma da reinervasyonu etkilemektedir (97, 98). İlginçtir ki, aksonal yeniden büyümenin hızlanmasının sadece reinnervasyon süresini kısaltmakla kalmayıp, aynı zamanda, yanal filizlenmeyi azaltarak aksonların etkin rejenerasyonunu da arttırdığı gösterilmiştir (12, 13). Bu gözlemler, sinir rekonstrüksiyonu sonrasında optimal reinnervasyonu sağlamak için aksonal rejenerasyon ve uzamada bir iyileştirmenin gerekli olduğunu göstermektedir.

Çalışmamızda PS+TZF uygulanan grupta fonksiyonel iyileşmeyi göstermek amaçlı yapılan burun alfa açıları ölçümlerini 1., 2. ve 3. aylarda tekrarladık. Sham grubunda ölçümlerin aylar arasında karşılaştırmasında anlamlı fark yoktu ve bu bize fasiyal ve hipoglossal sinir disseksiyonunun travmatik yapıldığını, burun alfa açısını, dolayısıyla facial simetriyi etkilemediğinin göstergesidir.

Burun alfa açısı ölçümlerinin sonucunda PS+TZF grubunda 1. ay ve 2. ayda kontrol ve PS gruplarından anlamlı düzeyde daha iyi iyileşme varken; 3. Ay sonunda iyileşme düzeyleri, fasiyal simetri birbirine benzerdi. PS+ TZF grubunda ilk iki ay fasiyal simetri düzelmesi ile gösterilen fonksiyonel iyileşme daha hızlı gerçekleşmiştir ve TZF membran lokal uygulamasının anlamlı ölçüde iyileşme

sürecini hızlandırdığını ortaya koymaktadır. TZF membran uygulamasının iyileşmeyi artırmasına rağmen 3. ayın sonunda fasiyal simetri düzeyinde iyilşmede anlamlı farklılık yaratmadığı görülmüştür.

Bileşik kas aksiyon potansiyeli (BKAP)'nin tepeden tepeye amplitüd değeri, aktif kas liflerinin elektroda ulaşabilen depolarizasyon dalgaları toplamıdır. Bu nedenle amplitüd değeri doğrudan aktif nöron sayısı ile ilişkilidir. Yapılan çalışmaların çoğunda amplitüd değerlerinde hasar sonrası anlamlı bir azalma olduğu bildirilmiştir (99). Çalışmamızda biz yüzey elektrotla değil, iğne elektrotlarla kayıt aldığımız için BKAP değil, referans iğne elektrotun içinde motor ünitelerin MÜP (motor ünite potansiyeli)lerinden bahsedebiliriz.

Aksonal filizlerin kasa ulaşması ve yeni nöromusküler bağlantıların oluşması sonucunda önce küçük boylu kısa süreli polifazik potansiyeller ortaya çıkar. Bu potansiyeller, reinnervasyonun en erken belirtisidir. Aksonal gelişme ile birlikte bu potansiyellerin sayısı giderek artar, daha sonra geniş süreli polifazik MÜP'ler görülür (100, 101). Biz bu çalışmada aksonal filizlenme ile dallanan ve yeni oluşan, farklı olgunluktaki çok sayıda motor son plaktan meydana gelen yeni motor ünitelerin değerlendirilmesi için MÜPlerin değerlendirmesini aşağıdaki başlıklarda yaptık:

1. latans ve latans farkı (diğer taraf ile),
2. genlik (amplitüd) [gruplar arası göreceli karşılaştırma];
3. süre (aksonal filizlenme ve oluşan yeni motor son plakları (kas-sinir bileşkeleri) sayısı ile doğru orantılı),
4. polifazik dalgaların faz sayısı ve karakteri (motor son plakların sayı ve olgunluk derecesiyle ilişkili)

Sham grubunda sol ve sağ fasiyal sinirden ölçülen P-P amplitüd değerleri, latans, süre ve faz sayısı miktarı arasında anlamlı fark bulunmaması, sadece sinir disseksiyon yapılması işleminin elektrofizyolojik ölçümler ile gösterilebilecek bir sinir hasarına neden olmadığının göstergesidir ve tedavinin rejenerasyon üzerine etkilerini elektrofizyolojik olarak karşılaştırmamızı sağlamıştır. Gruplar arasında

latans ve latans farkı açısından PS+TZF grubu ortalamalar daha düşüktür. Rejenerasyon düzeyini ve devam etmekte olduğunu gösteren uzun süreli, polifazik dalgaların sayı ve süreleri daha uzun ve belirgin olmasına rağmen anlamlı farklılık düzeyi saptanmamıştır. Bu EMG ölçüleriyle bir crossover periferik motor sinir anastomozu örneği olan hipoglosso-fasiyal sinir anastomozunda sinir uçlarının yaklaştırılması; sadece sütürasyon uygulanması ve sütürasyon + TZF membran birlikte uygulamasının iyileşmeye yanıtı karşılaştırılmış ve bu parametreler ışığında istatistiksel olarak anlamlı düzeyde fark görülmemiştir.

Amplitüdlere karşılaştırılmasında iğne elektrot kullanılmasından dolayı BKAP değerlendirmesi yapmasak da deneklerin işlem yapılmayan taraflarında ve Sham grubunda stabil yanıtlar aldığımız 0,4 mA şiddetinde uyarı ile elde ettiğimiz MÜP ölçümlerinde gruplar arasında anlamlı düzeyde fark olup, PS+TZF grubu lehine daha yüksek sonuçlar alınmıştır (Tablo 14-15). Bu TZF membranının uygulanmasının iyileşme oranlarına olumlu katkısının göstergesidir.

Rejenerasyon olmuş bir aksonun normalden daha ince olduğu ve daha ince bir miyelin tabakası bulunduğu gösterilmiştir (70).Yüksek oranda bir rejenerasyonun olduğunu gösteren tipik özelliklerinden birisi de Schwann hücrelerinin çekirdeklerinin büyük çaplı ve ökromatik özellikte olmasıdır (102). Çalışmamızda kontrol ve PS gruplarında da schwann hücreleri sayıca fazla olmakla birlikte TZF grubundaki kadar ökromatik özellikte Schwann hücrelerinin olmadığı gözlenmekteydi. Zengin bir damarlanmanın orantısız fazlalığı da PS + TZF grubunda dikkat çekmekteydi. Normal çapta ve normal kalınlıkta miyelin kılıf ile çevrelenen akson sayısı fazlalığı da gözlenmekteydi.

Periferik sinir yaralanması sonrası gelişen sinir rejenerasyonunun objektif değerlendirmelerinden bir diğeri miyelinli ve miyelinsiz sinir liflerinin sayısal dağılımları, yoğunlukları, akson çapları ve miyelin kılıf kalınlıklarının ölçülmesidir. Sham grubu fasiyal sinir akson sayım ortalamamızın Martin'in 1977de elde ettiği albino ratlarda facial sinir akson sayılarıyla uyumlu, referans değerleri aralığında olması literatür ile sonuçlarımızı karşılaştırmamızı sağlamıştır.

**Tablo 20: Ratlarda İntakt sinir akson sayısı referans değerleri (103, 104)**

Facial sinir aralığı	4650–5350	-----Martin, 1977
Hipoglossal sinir aralığı	3300–3700	-----Snider 1989

Fox ve arkadaşları, transeksiyonu ve onarımı takiben 2 yıl boyunca siyatik sinir rejenerasyonu ve motor nöron sağkalımı kalıpları oluşturdular (105). Sinir lifi sayısının ve yoğunluğunun başlangıçta hızla arttığını, 3 ayda doruğa çıktığını ve 24 ay boyunca platolandığını belirlediler. Biz de çalışmamızda 3 aylık bir çalışma süresi belirledik. Buradan çıkarılacak diğer sonuç, periferik sinir çalışmalarında sayısal verilerin karşılaştırılmasında 12 hafta üzerindeki çalışmaların süre bağımsız karşılaştırılabileceğidir.

Ahmet Ali ve arkadaşlarının 2019 yılında yaptıkları 15 hafta süreli, fasiyal sinir marginal mandibuler dalının motor ve sensöryel sinir greftleri ile onarımı çalışmasında intakt marginal mandibuler sinirin 4393 fiber / mm<sup>2</sup> olan akson yoğunluğu vardır. Motor sinir greftiyle 5743/ mm<sup>2</sup> (1.3 kat), sensöryel sinir greftiyle de 5568 / mm<sup>2</sup>(1.27 kat) akson yoğunluğuna çıktığını bulmuşlardır (106). Greene ve arkadaşlarının 2018 yılında yaptıkları çalışmalarında, facial sinirin yapay nörograft, otograft (kendi segmetal parçasını aynı alana reanastomoz) ve gap bırakarak yapılan çalışmalarında; axon yoğunluğunda intakt sinirin akson yoğunluğu 19.500/mm<sup>2</sup> iken, atograftli deneğinde 14.600/mm<sup>2</sup> (0,53kat) ve 2mm gap bırakılan deneğin 10.400 axon / mm<sup>2</sup> (0,75kat) idi (107). Biz de çalışmamızda sham grubunda akson yoğunluğunu 15624/mm<sup>2</sup>, sadece sinirleri ucuca bıraktığımız kontrol grubunda 18180/mm<sup>2</sup> (1.16 kat), sadece primer sütürasyon yaptığımız grupta 21133/mm<sup>2</sup> (1,35kat) primer sütürasyon etrafına TZF membran sardığımız grupta (1,36kat) olarak hesapladık. Bu sonuçlar sinir onarımında primer onarımdan sonra 2. sırada serbest greft tercihinin tekrar sorgulanmalı mıdır sorusunu aklımıza getirmekte, bunun için daha çok çalışmanın karşılaştırılması gerektiğini düşündürmektedir. Bu arada çalışmamızda sham grubu total akson sayısı ortalaması 4587 iken, kontrol grubunun 6111 (1,33 kat), PS grubunun 6575 (1,43 kat), PS+TZF grubunun 6935 (1,43 kat) olarak hesaplanmıştır. Akson sayımı ve akson yoğunluğunun ve sham grubuna orantısıyla hesapladığımız katların farklılığı, akson

apları farkından ya da sinir kesitlerinin horizontal dzleminin aslında oblik olmasından kaynaklanabilir.

alıřmamızda akson sayısı, akson yoęunluęu, akson apı ve myelin kalınlıęı ynnden deęerlendirildięinde grupların birbirine anlamlı dzeyde stnlę gsterilememiřtir.



## 8 SONUÇLAR

TZF membran uygulaması hipoglosso-fasiyal crossover sinir anastomozunda iyileşme düzeyinde elektrofizyolojik olarak artış, fasiyal asimetrinin düzelmesinde hızlanma sağlamaktadır. Sürenin kısa olması ve denek sayımızın azlığı göz önüne alındığında, daha çok sayıda denekle, daha uzun süreli çalışmalarda diğer basamaklarda da anlamlı düzeyde fark ortaya çıkabilir.

Çalışmadan çıkarılacak diğer bir önemli sonuç, hatta belki en önemlisi, değerlendirme basamaklarının çoğundaiyileşmede anlamlı fark gösterilememiş ve tüm gruplar benzer iyileşmiştir. Yani literatürle karşılaştığımızda pirimer sütürasyon ve pirimer sütürasyona ek tedavilerle oluşturulan iyileşme düzeyi, sadece düzgün yüzeyli sinir uçlarını ucuca bıraktığımızda da elde edilebilmiş olmasıdır.

İyileşme düzeylerinin grup içinde dağılımı göz önüne alındığında, PS ve PS+TZF gruplarındaki değerler birbirine yakın iken, kontrol grubunda iyi ve kötü uç sonuçların fazlalığı ve standart sapmaların yüksekliği göze çarpmaktadır. Tedavinin öngörülebilir olması için anastomoz yöntemlerinin uygulanması önerilmektedir

Otojen olması, kısa sürede hazırlanabilmesi ve iyileşme üzerine olumlu etkileri göz önüne alındığında, fasiyal paralizi cerrahi tedavisinde, hipoglosso-fasiyal crossover sinir anastomozunda TZF membran uygulaması önerilebilir.



## 9 KAYNAKLAR

1. Gates GAJOCO NA. Facial paralysis. 1987; 20(1): 113-31.
2. May M. Facial Nerve Paralysis. In: Paparella MM, Shumrick DA, editors. Otolaryngology. Philadelphia: WB Saunders Co.; 1991: pp. 1097-136.
3. Kiese-Himmel C, Laskawi R, Wrede SJH. Psychosocial problems and coping with illness by patients with defective healing after facial paralysis. 1993; 41(5): 261-7.
4. Grant GA, Goodkin R, Kliot M. Evaluation and surgical management of peripheral nerve problems. Neurosurgery 1999; 44(4): 825-39; discussion 39-40. 1999/04/14. doi: 10.1097/00006123-199904000-00077.
5. Guntinas-Lichius OJCoio, head, surgery n. The facial nerve in the presence of a head and neck neoplasm: assessment and outcome after surgical management. 2004; 12(2): 133-41.
6. Spector JGJTL. Mimetic surgery for the paralyzed face. 1985; 95(12): 1494-522.
7. Bascom DA, Schaitkin BM, May M, Klein SJFps. Facial nerve repair: a retrospective review. 2000; 16(04): 309-14.
8. Conley J, Baker DC. Hypoglossal-facial nerve anastomosis for reinnervation of the paralyzed face. Plastic and reconstructive surgery 1979; 63(1): 63-72.
9. Stennert E. I. Hypoglossal facial anastomosis: its significance for modern facial surgery. II. Combined approach in extratemporal facial nerve reconstruction. Clinics in plastic surgery 1979; 6(3): 471-86.
10. Fu SY, Gordon TJMn. The cellular and molecular basis of peripheral nerve regeneration. 1997; 14(1-2): 67-116.
11. Höke AJNRN. Mechanisms of Disease: what factors limit the success of peripheral nerve regeneration in humans? 2006; 2(8): 448.
12. Guntinas-Lichius O, Effenberger K, Angelov DN, Klein J, Streppel M, Stennert E, et al. Delayed rat facial nerve repair leads to accelerated and enhanced muscle reinnervation with reduced collateral axonal sprouting during a definite denervation period using a cross-anastomosis paradigm. 2000; 162(1): 98-111.
13. Sulaiman OA, Gordon TJN. Role of chronic Schwann cell denervation in poor functional recovery after nerve injuries and experimental strategies to combat it. 2009; 65(suppl\_4): A105-A14.
14. Lichtenfels M, Colomé L, Sebben AD, Braga-Silva JJM. Effect of platelet rich plasma and platelet rich fibrin on sciatic nerve regeneration in a rat model. 2013; 33(5): 383-90.
15. Farrag TY, Lehar M, Verhaegen P, Carson KA, Byrne PJJTL. Effect of platelet rich plasma and fibrin sealant on facial nerve regeneration in a rat model. 2007; 117(1): 157-65.
16. Germana G, Muglia U, Santoro M, Abbate F, Laura R, Gugliotta M, et al. Morphometric analysis of sciatic nerve and its main branches in the rabbit. 1992; 4(1): 11-5.
17. Sariguney Y, Yavuzer R, Elmas C, Yenicesu I, Bolay H, Atabay KJJorm. Effect of platelet-rich plasma on peripheral nerve regeneration. 2008; 24(03): 159-67.

18. Senses F, Önder ME, Koçyigit ID, Kul O, Aydın G, Inal E, et al. Effect of platelet-rich fibrin on peripheral nerve regeneration. 2016; 27(7): 1759-64.
19. Akyıldız N. Fasiyal Sinir Klinik ve Cerrahi Anatomisi. Kulak Hastalıkları ve Mikrocerrahisi 2 Cilt. Ankara: Bilimsel Tıp Yayınevi; 2002: pp. 215-90.
20. Sataloff RTJTL. Embryology of the facial nerve and its clinical applications. 1990; 100(9): 969-84.
21. May M. Anatomy for the clinician. The facial nerve. Thieme New York; 2000: pp. 19-56.
22. Gasser RFJAoO, Rhinology, Laryngology. III The Development of the Facial Nerve in Man. 1967; 76(1): 37-56.
23. Angelov DN. Embryology, Anatomy, Physiology, and Applied Basic Sciences. In: Guntinas-Lichius O, Schaitkin BM, editors. Facial Nerve Disorders and Diseases: Diagnosis and Management. Stuttgart, New York, Rio de Janeiro: Thieme; 2015: pp. 2-13.
24. Çelik O. Periferik Fasiyal Paralizi. In: Çelik O, editor. Kulak, Burun, Boğaz Hastalıkları ve Baş Boyun Cerrahisi. İstanbul: Turgut Yayıncılık; 2002: pp. 283-90.
25. Travers BJ, PS T. Physiology of the Oral Cavity. Cummings Vol II.2010: pp. 545-94.
26. Wesker K. Thieme atlas of anatomy: head and neuroanatomy. Thieme, 2007.
27. Morecraft RJ, Stilwell–Morecraft KS, Rossing WRJTn. The motor cortex and facial expression:: New insights from neuroscience. 2004; 10(5): 235-49.
28. Hufschmidt A, Shabarin V, Yakovlev-Leyendecker O, Deppe O, Rauer SJJon. Prevalence of taste disorders in idiopathic and B. burgdorferi-associated facial palsy. 2009; 256(10): 1750-2.
29. Persson K, Rekling JCJTJop. Population calcium imaging of spontaneous respiratory and novel motor activity in the facial nucleus and ventral brainstem in newborn mice. 2011; 589(10): 2543-58.
30. Williams O, Ulane C. Facial Nerve (Cranial Nerve VII). 2014.
31. May M, Klein SJOCOoNA. Differential diagnosis of facial nerve palsy. 1991; 24(3): 613-45.
32. Clark WD. Embryology and Anomalies of the Facial Nerve and Their Surgical Implications. JAMA 1991; 266(2): 283-. doi: 10.1001/jama.1991.03470020111050 %J JAMA.
33. Fisch U, Esslen EJAoo. Total intratemporal exposure of the facial nerve: pathologic findings in Bell's palsy. 1972; 95(4): 335-41.
34. Proctor B, Nager GJTAoo, rhinology, Supplement I. The facial canal: normal anatomy, variations and anomalies. I. Normal anatomy of the facial canal. 1982; 97: 33-44.
35. May M, Schaitkin BM. The facial nerve. Thieme, New York; 2000: pp. 561-633.
36. Salame K, Ouaknine G, B A, S R. Microsurgical anatomy of the facial nerve trunk. Clin Anat 2002; 15: 93-9.
37. KALAYCIOĞLU A, YEGİNOĞLU G, ÖKSÜZ CE, UZUN Ö, KALKIŞIM ŞNJtjoms. An anatomical study on the facial nerve trunk in fetus cadavers. 2014; 44(3): 484-9.
38. Mattox DE, Felix HJTJoo. Surgical anatomy of the rat facial nerve. 1987; 8(1): 43-7.

39. Borin A, Toledo RN, de Faria SD, Testa JRG, Cruz OLMJBjoo. Behavioral and histologic experimental model of facial nerve regeneration in rats. 2006; 72(6): 776-85.
40. Greene E. Anatomy of the Rat. Trans. Am. Phil. Soc. Hafner Publishing Co New York, 1955.
41. Groves J, Gibson WJTJoL, Otology. Significance of taste and electrogustometry in assessing the prognosis of Bell's (idiopathic) facial palsy. 1974; 88(9): 855-61.
42. Lalwani AK, Butt FY-S, Jackler RK, Pitts LH, Yingling CDJOH, Surgery N. Facial nerve outcome after acoustic neuroma surgery: a study from the era of cranial nerve monitoring. 1994; 111(5): 561-70.
43. Saito H, Higashitsuji H, Kishimoto S, Miyamoto K, Kitamura HJTL. Submandibular salivary pH as a diagnostic aid for prognosis of facial palsy. 1978; 88(4): 663-6.
44. Glocker F, Magistris MR, Rösler K, Hess CJE, Section CNEP. Magnetic transcranial and electrical stylomastoidal stimulation of the facial motor pathways in Bell's palsy: time course and relevance of electrophysiological parameters. 1994; 93(2): 113-20.
45. Uzun N, Adatepe T, Azizli E, Alkan Z, Yiğit Ö, Gündüz A, et al. A novel muscle for electroneurography in peripheral facial palsy: occipitalis. 2016; 273(3): 755-60.
46. Fisch UJDotfn. Results of surgery versus consevative treatmennt in Bell's palsy and herpes zoster oticus. 1982.
47. Akyıldız N. Periferik Fasiyal Paralizileri. Kulak Hastalıkları ve Mikrocerrahisi 2 Cilt. Ankara: Bilimsel Tıp Yayınevi; 2002: pp. 261-328.
48. Özgirgin ON. Fasiyal Sinir ve Hastalıkları. In: Devranoglu İ, editor. Dış ve Orta Kulak Cerrahisi. Deomed; 2011: pp. 218-22.
49. Ozsoy U, Hizay A, Demirel BM, Ozsoy O, Sarikcioglu SB, Turhan M, et al. The hypoglossal–facial nerve repair as a method to improve recovery of motor function after facial nerve injury. Annals of Anatomy-Anatomischer Anzeiger 2011; 193(4): 304-13.
50. Skouras E, Angelov DN. Experimental studies on post-transectional facial nerve regrowth and functional recovery of paralyzed muscles of the face in rats and mice. Anatomy: International Journal of Experimental & Clinical Anatomy 2010; 4.
51. Skouras E, Ozsoy U, Sarikcioglu L, Angelov DN. Intrinsic and therapeutic factors determining the recovery of motor function after peripheral nerve transection. Annals of Anatomy-Anatomischer Anzeiger 2011; 193(4): 286-303.
52. Hundeshagen G. Effect of Mechanical Stimulation of the Vibrissal Muscles on the Recovery of Whisking After Hypoglossal-facial-nerve Anastomosis (HFA) in Adult Rats. 2006.
53. Hwang K, Kim SG, Kim DJ. Facial-hypoglossal nerve anastomosis using laser nerve welding. Journal of Craniofacial Surgery 2006; 17(4): 687-91.
54. May M, Sobol SM, Mester SJ. Hypoglossal-facial nerve interpositional-jump graft for facial reanimation without tongue atrophy. Otolaryngology–Head and Neck Surgery 1991; 104(6): 818-25.
55. Manni JJ, Beurskens CH, van de Velde C, Stokroos RJ. Reanimation of the paralyzed face by indirect hypoglossal-facial nerve anastomosis. The American journal of surgery 2001; 182(3): 268-73.

56. Chen Y-S, Hsu C-J, Liu T-C, Yanagihara N, Murakami S. Histological rearrangement in the facial nerve and central nuclei following immediate and delayed hypoglossal-facial nerve anastomosis. *Acta oto-laryngologica* 2000; 120(4): 551-6.
57. Hammerschlag PE. Facial reanimation with jump interpositional graft hypoglossal facial anastomosis and hypoglossal facial anastomosis: evolution in management of facial paralysis. *The Laryngoscope* 1999; 109(S90): 1-23.
58. Angelov DN, Gunkel A, Stennert E, Neiss WF. Recovery of original nerve supply after hypoglossal-facial anastomosis causes permanent motor hyperinnervation of the whisker-pad muscles in the rat. *Journal of Comparative Neurology* 1993; 338(2): 214-24.
59. Guntinas-Lichius O, Hundeshagen G, Paling T, Streppel M, Grosheva M, Irintchev A, et al. Manual stimulation of facial muscles improves functional recovery after hypoglossal-facial anastomosis and interpositional nerve grafting of the facial nerve in adult rats. *Neurobiology of disease* 2007; 28(1): 101-12.
60. May M. Microanatomy and Pathophysiology. In: May M, Schaitkin BM, editors. *The facial nerve*. New York: Theime; 2000: pp. 57-67.
61. Terzis JK, Sun DD, Thanos PKJ. Historical and basic science review: past, present, and future of nerve repair. 1997; 13(03): 215-25.
62. Ducker TJ. Pathophysiology of peripheral nerve trauma. 1996; 2: 3118.
63. Lundborg GJJ. Structure and function of the intraneural microvessels as related to trauma, edema formation, and nerve function. 1975; 57(7): 938-48.
64. Seddon HJB. Three types of nerve injury. 1943; 66(4): 237-88.
65. Sunderland SJB. A classification of peripheral nerve injuries producing loss of function. 1951; 74(4): 491-516.
66. Mackinnon S. New directions in peripheral nerve surgery. *Ann Plast Surg* 1989; 22: 257-73.
67. Johnson PC. Peripheral Nerves. In: Johnson PC, editor. *Textbook of Neuropathology*. 3. ed. Baltimore, Maryland: Williams & Wilkins; 1997: pp. 1233-325.
68. Deumens R, Bozkurt A, Meek MF, Marcus MA, Joosten EA, Weis J, et al. Repairing injured peripheral nerves: bridging the gap. 2010; 92(3): 245-76.
69. Fernandez E, Pallini R, Lauretti L, Scogna AJS. Neurosurgery of the peripheral nervous system: Injuries, degeneration, and regeneration of the peripheral nerves. 1997; 5(48): 446-7.
70. Dellon AL. Wound healing in nerve. *Clin Plast Surg* 1990; 17(3): 545-70. 1990/07/01.
71. Brushart TJ. Nerve repair and grafting. 1999; 2: 1384-403.
72. Funakoshi H, Risling M, Carlstedt T, Lendahl U, Timmusk T, Metsis M, et al. Targeted expression of a multifunctional chimeric neurotrophin in the lesioned sciatic nerve accelerates regeneration of sensory and motor axons. 1998; 95(9): 5269-74.
73. Seckel BR, Ryan SE, Gagne RG, Chiu TH, Watkins JE. Target-specific nerve regeneration through a nerve guide in the rat. 1986; 78(6): 793-800.
74. Shulga A, Magalhaes AC, Autio H, Plantman S, di Lieto A, Nykjaer A, et al. The loop diuretic bumetanide blocks posttraumatic p75<sup>NTR</sup> upregulation and rescues injured neurons. *The Journal of neuroscience : the official journal of the*

- Society for Neuroscience 2012; 32(5): 1757-70. 2012/02/04. doi: 10.1523/jneurosci.3282-11.2012.
75. Giannessi E, Coli A, Stornelli MR, Miragliotta V, Pirone A, Lenzi C, et al. An autologously generated platelet-rich plasma suturable membrane may enhance peripheral nerve regeneration after neurotomy in an acute injury model of sciatic nerve neurotomy. 2014; 30(09): 617-26.
  76. Landegren T, Risling M, Brage A, Persson JKJSjop, surgery r, surgery h. Long-term results of peripheral nerve repair: a comparison of nerve anastomosis with ethyl-cyanoacrylate and epineural sutures. 2006; 40(2): 65-72.
  77. Nishihira S, McCaffrey TVJOH, Surgery N. Repair of motor nerve defects: comparison of suture and fibrin adhesive techniques. 1989; 100(1): 17-21.
  78. Wieken K, Angioi-Duprez K, Lim A, Marchal L, Merle MJJorm. Nerve anastomosis with glue: comparative histologic study of fibrin and cyanoacrylate glue. 2003; 19(01): 017-20.
  79. Pitta MC, Wolford LM, Mehra P, Hopkin JJJoo, surgery m. Use of Gore-Tex tubing as a conduit for inferior alveolar and lingual nerve repair: experience with 6 cases. 2001; 59(5): 493-6.
  80. Darrouzet V, Martel J, Enée V, Bébéar JP, Guérin JJTL. Vestibular schwannoma surgery outcomes: our multidisciplinary experience in 400 cases over 17 years. 2004; 114(4): 681-8.
  81. Kim C-S, Chang SO, Oh SH, Ahn S-H, Hwang CH, Lee HJJO, et al. Management of intratemporal facial nerve schwannoma. 2003; 24(2): 312-6.
  82. Gavron JP, Clemis JDJTL. hypoglossal—facial nerve anastomosis: A review of forty cases caused by facial nerve injuries in the posterior fossa. 1984; 94(11): 1447-50.
  83. Kunihiro T, Higashino K, Kanzaki J. Classic hypoglossal-facial nerve anastomosis after acoustic neuroma resection. *ORL* 2003; 65(1): 1-6.
  84. Atlas MD, Lowinger DSJTL. A new technique for hypoglossal-facial nerve repair. 1997; 107(7): 984-91.
  85. Guntinas-Lichius O, Angelov DN, Stennert E, Neiss WFJJoCN. Delayed hypoglossal-facial nerve suture after predegeneration of the peripheral facial nerve stump improves the innervation of mimetic musculature by hypoglossal motoneurons. 1997; 387(2): 234-42.
  86. Júnior EDP, Valmaseda-Castellón E, Gay-Escoda CJJoo, surgery m. Facial nerve repair with epineural suture and anastomosis using fibrin adhesive: an experimental study in the rabbit. 2004; 62(12): 1524-9.
  87. Ornelas L, Padilla L, Di Silvio M, Schalch P, Esperante S, Infante RL, et al. Fibrin glue: an alternative technique for nerve coaptation-Part II. Nerve regeneration and histomorphometric assessment. 2006; 22(02): 123-8.
  88. Tankéré F, Bernat I, Vitte E, Lamas G, Bouche P, Fournier E, et al. Hypoglossal-facial nerve anastomosis: Dynamic insight into the cross-innervation phenomenon. *Neurology* 2003; 61(5): 693-5.
  89. Tankéré F, Bernat I, Vitte E, Lamas G, Soudant J, Maisonobe T, et al. The hypoglossal-facial anastomosis in man. A model for studying peripheral and central nervous system plasticity. *Revue médicale de Liege* 2004; 59: 91-103.
  90. Bischoff A, Grosheva M, Irintchev A, Skouras E, Kaidoglou K, Michael J, et al. Manual stimulation of the orbicularis oculi muscle improves eyelid closure after

facial nerve injury in adult rats. *Muscle & Nerve: Official Journal of the American Association of Electrodiagnostic Medicine* 2009; 39(2): 197-205.

91. Graeber M, Bise K, Mehraein P. Synaptic stripping in the human facial nucleus. *Acta neuropathologica* 1993; 86(2): 179-81.

92. Montserrat L, Benito M. Facial synkinesis and aberrant regeneration of facial nerve. *Advances in neurology* 1988; 49: 211.

93. Sumner AJ. Aberrant reinnervation. *Muscle & Nerve: Official Journal of the American Association of Electrodiagnostic Medicine* 1990; 13(9): 801-3.

94. Sadjadpour K. Postfacial palsy phenomena: faulty nerve regeneration or ephaptic transmission? *Brain research* 1975; 95(2-3): 403-6.

95. Bratzlavsky M, Eecken HV. Altered synaptic organization in facial nucleus following facial nerve regeneration: an electrophysiological study in man. *Annals of Neurology: Official Journal of the American Neurological Association and the Child Neurology Society* 1977; 2(1): 71-3.

96. Moran CJ, Neely JG. Patterns of facial nerve synkinesis. *The Laryngoscope* 1996; 106(12): 1491-6.

97. Baker R, Stava M, Nelson K, May P, Huffman M, Porter JJJ. Aberrant reinnervation of facial musculature in a subhuman primate: a correlative analysis of eyelid kinematics, muscle synkinesis, and motoneuron localization. 1994; 44(11): 2165-.

98. Gordon T, Hegedus J, Tam SLJNr. Adaptive and maladaptive motor axonal sprouting in aging and motoneuron disease. 2004; 26(2): 174-85.

99. Sharma N, Cunningham K, Porter Sr RG, Marzo SJ, Jones KJ, Foecking EMJTL. Comparison of extratemporal and intratemporal facial nerve injury models. 2009; 119(12): 2324-30.

100. Beyzaova M. Elektrodiagnoz. In: Oğuz H, editor. *Tıbbi Rehabilitasyon*. İstanbul: Tayf Ofset; 1995: pp. 149-63.

101. On AY. Fiziksel tıp ve rehabilitasyon. 2. Baskı. In: Beyzaova M, Kutsal YG, editors. *Fiziksel tıp ve rehabilitasyon 2 Baskı*. Ankara: Ayrıntı Basımevi; 2011: pp. 2963-82.

102. Berciano M, Calle E, Andres M, Berciano J, Lafarga MJAn. Schwann cell nuclear remodelling and formation of nuclear and coiled bodies in Guillain-Barré syndrome. 1996; 92(4): 386-94.

103. Martin M, Caddy K, Biscoe TJJoA. Numbers and diameters of motoneurons and myelinated axons in the facial nucleus and nerve of the albino rat. 1977; 123(Pt 3): 579.

104. Snider W, Thanedar SJJcN. Target dependence of hypoglossal motor neurons during development and in maturity. 1989; 279(3): 489-98.

105. Fox IK, Brenner MJ, Johnson PJ, Hunter DA, Mackinnon SEJM. Axonal regeneration and motor neuron survival after microsurgical nerve reconstruction. 2012; 32(7): 552-62.

106. Greene JJ, McClendon MT, Stephanopoulos N, Alvarez Z, Stupp SI, Richter CP. Electrophysiological assessment of a peptide amphiphile nanofiber nerve graft for facial nerve repair. *Journal of tissue engineering and regenerative medicine* 2018; 12(6): 1389-401. 2018/04/28. doi: 10.1002/term.2669.

107. Ali SA, Rosko AJ, Hanks JE, Stebbins AW, Alkhalili O, Hogikyan ND, et al. Effect of Motor versus Sensory Nerve Autografts on Regeneration and Functional Outcomes of Rat Facial Nerve Reconstruction. 2019; 9(1): 8353.

## 10 ETİK KURUL ONAYI



T.C.  
İSTANBUL MEDİPOL ÜNİVERSİTESİ  
Hayvan Deneyleri Yerel Etik Kurulu Başkanlığı

E-İmzalıdır

Sayı : 38828770-604.01.01-E.1508  
Konu : Etik Kurulu Kararı

14/01/2019

Sayın Prof. Dr. Yıldırım Ahmet BAYAZIT

Üniversitemiz Hayvan Deneyleri Yerel Etik Kuruluna yapmış olduğunuz "Ratlarda Hipoglossal-Facial Sinir Anastomozunda Trombositten Zengin Fibrin (TZF) Membranın Fonksiyonel ve Histopatolojik İyileşmeye Etkisi" isimli başvurunuz incelenmiş olup, etik kurulu kararı ekte sunulmuştur.

Bilgilerinize rica ederim.

Prof. Dr. Hanefi ÖZBEK  
Hayvan Deneyleri Yerel Etik Kurulu  
(İMÜ-HADYEK) Başkanı

Ek:  
-Karar Formu (1 sayfa)

Bu belge 5070 sayılı e-İmza Kanununa göre Prof. Dr. Hanefi ÖZBEK tarafından 14.01.2019 tarihinde e-İmzalanmıştır. Evrajınızın <https://obyv.medipol.edu.tr/e-imza> linkinden 9859B82FX7 kodu ile doğrulayabilirsiniz.

İstanbul Medipol Üniversitesi

Kavacak Mah. İkinci Cad. No.19 Kavacak Kavşağı - Beykoz  
34810 İstanbul

Tel: 444 85 44

İnternet: [www.medipol.edu.tr](http://www.medipol.edu.tr)  
Ayrıntılı Bilgi İçin : [bilgi@medipol.edu.tr](mailto:bilgi@medipol.edu.tr)



T.C.  
İSTANBUL MEDİPOL ÜNİVERSİTESİ  
Hayvan Deneyleri Yerel Etik Kurulu (İmü-Hadyek) Kararı

Toplantı Tarihi	Karar No	İlgi	Proje Yürütücüsü
11/01/2019	04		Prof. Dr. Yıldırım Ahmet Bayazıt

“Ratlarda Hipoglosso-Facial Sinir Anastomozunda Trombositten Zengin Fibrin (TZF) Membranın Fonksiyonel ve Histopatolojik İyileşmeye Etkisi” başlıklı bilimsel araştırma etik kurulumuzda görüşülmüş olup, çalışmanın etik kurallara uygun olduğuna “Oybirliği” ile karar verilmiştir.

**Etik Onay Geçerlilik Süresi: 12 ay**

GÖREVİ	ADI SOYADI	İMZA
Başkan	Prof. Dr. Hanefi ÖZBEK	
Üye	Prof. Dr. Mustafa ÖZTÜRK	
Üye	Dr. Öğr. Üyesi Turan DEMİRCAN	
Üye	Dr. Öğr. Üyesi Sultan Sibel ERDEM	
Üye	Dr. Öğr. Üyesi Mehmet OZANSOY	
Üye	Dr. Öğr. Üyesi Taha KELEŞTEMUR	
Üye	Uzm.Vet. Hek. Ekrem Musa ÖZDEMİR	
Üye	Özge Şeyda DURGUT	
Üye	Fahriye ŞENBAHÇE	



## 11 ÖZGEÇMİŞ

**Adı:** Ahmet

**Soyadı:** Keleş

**Doğum Yeri ve Tarihi:** Giresun – 02.06.1989

2013 - : İstanbul Medipol Üniversitesi Kulak Burun Boğaz Baş Ve Boyun Cerrahisi  
A.D Uzmanlık

2007 – 2013 : İstanbul Üniversitesi Cerrahpaşa Tıp Fakültesi

2003 – 2007 : Giresun Anadolu Öğretmen Lisesi

Yabancı Dil : İngilizce, Almanca

### **Katıldığı Bilimsel Aktiviteler:**

1. 15. Türk Rinoloji Kongresi ve 4. Ulusal Otoloji Nörootoloji Kongresi. 4-7 Nisan 2019, Antalya.
2. 4. Zor Havayolu ve Larengotrakeal Stenoz Konferansı. 29-30 Mart 2019, İstanbul.
3. İstanbul KBB-BBC Uzmanları Derneği 10. Kongresi. 19-22 Eylül 2018, Sakarya.
4. 39. Türk Ulusal Kulak Burun ve Baş Boyun Cerrahisi Kongresi. 8-12 Kasım 2017
5. Vestibüler Yaklaşımla Transoral Endoskopik Tiroidektomi Sempozyumu Katılım. 15 Aralık 2017, İstanbul
6. Rinoplasti: Fonksiyonel ve Estetik Çalıştayı. 23 Aralık 2017, İstanbul.
7. 2. İşitme, Konuşma ve Ses Bozuklukları Sempozyumu. 9 Ekim 2016, İstanbul.
8. İstanbul KBB-BBC Uzmanlar Derneği 8. Kongresi. 22-25 Eylül 2016, Sakarya.
9. Advanced Endoscopic Sinus Surgery Cadaver Course. 3-4 June 2016, Istanbul.

10. KBB'de Dört Mevsim-3. Soluksuz Senfoni Kongresi. 7-8 Mayıs 2016, İstanbul.
11. 12. Türk Rinoloji Kongresi ve 4. Ulusal Otoloji Nörootoloji Kongresi. 21-24 Nisan 2016, Antalya.
12. International Hands on Fresh Frozen Cadaver Dissection Course on Basic and Functional Endoscopic Sinus Surgery. 14-15 February 2016, İstanbul, Turkey.
13. VI. Deney Hayvanları Kullanım Sertifikası Eğitim Kursu. 30 Ocak-7 Şubat 2016, İstanbul.
14. Pediatrik Havayolu Sorunlarına Yaklaşım Toplantısı. 12 Aralık 2015, İstanbul.
15. 37. Türk Ulusal Kulak Burun ve Baş Boyun Cerrahisi Kongresi. 28 Ekim-01 Kasım 2015
16. Polisomnografi Sertifikası Kursu. 9-12 Nisan 2015, İstanbul.
17. Koklear İmplant (Canlı Cerrahi) Vestibüler Sistem Değerlendirilmesi Workshop. 21 Mart 2015, İstanbul.
18. 10. Türk Rinoloji Kongresi. 22-25 Mayıs 2014, Antalya.
19. KBB'de Dört Mevsim-1. Soluksuz Senfoni Kongresi. 14-15 Mart 2014, İstanbul.
20. Temel Cerrahi – Kavramlar, Tutumlar ve Beceriler Eğitimi. 1 Şubat 2014, İstanbul.

#### **Bildiriler:**

1. **A. Keleş**, G. Altın, Y. A. Bayazıt. Serebellopontin Köşe Patolojilerinde Tedavi Seçimi ve Sonuçlarımızın Değerlendirilmesi. İstanbul KBB-BBC Derneği 10. Kongresi, Sözlü Sunum, S04. Sapanca-Sakarya, 19-22 Eylül 2018.
2. E. Soylu, G. Altın, V. Güzelburç, Ö. F. Çalım, R. Yılmaz, **A. Keleş**, A. M. Tekin. Kronik Süperatif Otitis Media Hastalarında Cinsel Fonksiyonların Değerlendirilmesi. 39. Türk Ulusal Kulak Burun Boğaz ve Baş Boyun Cerrahisi Kongresi, Sözlü Sunum, SB-040. Antalya, 8-12 Kasım 2017.
3. A. M. Tekin, **A. Keleş**, B. Kersin, D. Güder, E. Soylu. Adenotonsiller Hipertrofisi Olan Çocuklarda İnsülin Direncinin Değerlendirilmesi. 39. Türk Ulusal Kulak Burun Boğaz ve Baş Boyun Cerrahisi Kongresi, Elektronik Poster, EP-149. Antalya, 8-12 Kasım 2017.

4. B. Kersin, E. Soylu, **A. Keleş**, F. Yılmaz. Oroantral Fistül Onarımı İçin Alternatif Bir Teknik-Septal Kıkırdak ve 'Bone Cement'. 12. Türk Rinoloji Kongresi ve 4. Ulusal Otoloji Nörootoloji Kongresi, RPS-081. Antalya, 21-24 Nisan 2016.
5. **A. Keleş**, E. Soylu, B. Kersin, Ö. Aşkın, İ. Haberal Can. Maksiller Sinüs Biyopsisiyle Tanı Konan c-ANCA Negatif Wegener Granülomatozu Olgusu. 12. Türk Rinoloji Kongresi ve 4. Ulusal Otoloji Nörootoloji Kongresi, RPS-029. Antalya, 21-24 Nisan 2016.
6. C. Günay, **A. Keleş**, F. Yılmaz, C. Akdeniz. Adenotonsiller Hipertrofili Çocuklarda Operasyon Öncesi ve Sonrası Holter Ekg Sonuçlarının Değerlendirilmesi. 37.Türk Ulusal Kulak Burun Boğaz ve Baş Boyun Cerrahisi Kongresi, SS-3095. Antalya, 28 Ekim-1 Kasım 2015.
7. E. Soylu, **A. Keleş**, Ö.F. Çalım, G. Altın, F. Yılmaz. Nazal Septumda Langerhans Hücreli Histiositoz Olgusu. 11. Türk Rinoloji Kongresi, PP-068. Antalya, 16-19 Nisan 2015.
8. E. Soylu, **A. Keleş**, Ö. F. Çalım, C. Günay. Dev Wharton Kanalı Taşının Ağız İçi Yaklaşımına Tedavisi. 36.Türk Ulusal Kulak Burun Boğaz ve Baş Boyun Cerrahisi Kongresi, PS-033. Antalya, 5-9 Kasım 2014.

#### **Yayımlar:**

1. Yılmaz O, Öz E, Kurt S, Aşkın ÖE, Taşdemir E, Mutlu BÖ, **Keleş A**, Cevizci R. Influence of Time and Direction Information on Video Head Impulse Gains J Int Adv Otol. 2017 Dec;13(3):363-367. doi: 10.5152/iao.2017.3682. Epub 2017 Jul 17. **(Orijinal makale) (SCI-E)**
2. C. Günay, R. Cevizci, **A. Keleş**, A. Dilci, Y. A. Bayazıt. Effect of adenoidectomy/tonsillectomy on temporomandibular joint (TMJ) function and mouth opening in early period. Medeniyet Medical Journal 2017; 32(1):1-6. doi: [10.5222/MMJ.2017.001](https://doi.org/10.5222/MMJ.2017.001)
3. S. Üstün Bezgin, R. Cevizci, **A. Keleş**, E. Çalış, Y. A. Bayazıt. Pilomatricoma of the Retroauricular Area. Gazi Medical Journal. 2017; 28: 53-55.
4. E. Soylu, **A. Keleş**, Ö.F Çalım, C. Günay. Dev Wharton Kanalı Taşının Ağız İçi Yaklaşımına Tedavisi. CausaPedia. 2015;4:1255.
5. Çalım ÖF, Altın G, Güzelburç V, Yılmaz R, **Keleş A**, Tekin AM, et al. Evaluation of sexual functions in patients with chronic suppurative otitis media. Tr-ENT 2018;28(4):181-186.
6. Kersin B., Karaman M., Aynacı E., & **Keleş A**. (2019). Investigation of the Effectiveness of Surgical Treatment on Respiratory Functions in Patients With Obstructive Sleep Apnea Syndrome. *Ear, nose, & throat journal*, 145561319840818-145561319840818.

**İSTANBUL MEDİPOL ÜNİVERSİTESİ TIP FAKÜLTESİ**

**UZMANLIK TEZİ AHMET KELEŞ İSTANBUL 2019**

