

T.C.
ORDU ÜNİVERSİTESİ
SOSYAL BİLİMLER ENSTİTÜSÜ
MÜZİK ANASANAT DALI

GÜZEL SANATLAR LİSELERİNDE
ÇALGI EĞİTİMİ ALAN ÖĞRENCİLERDE KARŞILAŞILAN
FİZYOLOJİK RAHATSIZLIKLAR

TUNCAY TOSUN

DANIŞMAN
DOÇ. DR. SERCAN ÖZKELEŞ

YÜKSEK LİSANS TEZİ

ORDU 2019

ÖĞRENCİ BEYAN METNİ

Yüksek Lisans tezi olarak savunduğum “Güzel Sanatlar Liselerinde Çalgı Eğitimi Alan Öğrencilerde Karşılaşılan Fizyolojik Rahatsızlıklar” adlı çalışmamın, tarafımdan bilimsel ahlak ve geleneklere aykırı düşecek bir yardıma başvurmadan yazdığımı ve yararlandığım kaynakların “Kaynakça” bölümünde gösterilenlerden farklı olmadığını, belirtilen kaynaklara atıf yapılarak yararlandığımı belirtir ve bunu onurumla doğrularım.

06/08/2019

Tuncay TOSUN

14530400003

JÜRİ ÜYELERİ ONAY SAYFASI

Ordu Üniversitesi Sosyal Bilimler Enstitüsü Müzik Anabilim Dalı Yüksek Lisans öğrencisi Tuncay TOSUN'un hazırladığı "Güzel Sanatlar Liseleri'nde Çalgı Eğitimi Alan Öğrencilerde Karşılaşılan Fizyolojik Rahatsızlıklar" başlıklı tez 26/07/2019 tarihinde aşağıda imzaları olan jüri tarafından Yüksek Lisans Tezi olarak kabul edilmiştir.


	Adı-Soyadı	Üniversite	İmza
Başkan	: Doç. Dr. Köksal APAYDINLI	Ordu Üniversitesi	
Jüri Üyeleri	: Dr. Öğr. Üyesi Beste HOŞSES	Giresun Üniversitesi	
	: Doç. Dr. Sercan ÖZKELEŞ	Ordu Üniversitesi	

ONAY

08.08/2019

Dr. Öğr. Üyesi Seçkin EVCİM

Enstitü Müdürü V.



TEŐEKKÜR

Tez alıőmamın konu belirleme döneminden, biçimsel düzenleme aşaması dâhil tüm süreçte bilgi, tecrübe ve desteęini zaman sınırı olmadan paylaşan Do. Dr. Sercan ÖZKELEŐ'e teőekkürü bir bor bilirim.

alıőmamı bitirmede ve tezimin yazım aşamasında yanımda olan yeęenim Arő.Gör. Gizem OŐĖUN'a teőekkür ederim.

Verilerin toplanması ve deęerlendirilmesi sürecinde yardımcı olan baőta deęerli eőim Plastik Cerrahi Uzmanı Dr. Nazlı TOSUN'a, alıőma sürecimi kolaylaőtıran ve destekleyen Beyin Cerrahisi Uzmanı Dr. Hasan OCAK'a, Nöroloji Uzmanı Dr. Tamer YAZAR ile Nöroloji Uzmanı Dr. Neőe ŐEN KAYA'ya, Ortopedi Uzmanı Dr. Zafer SOLAK'a , Fizik Tedavi Uzmanı Dr. Hilmi GÖZLÜKAYA'ya, Radyoloji Uzmanı Dr. ınar KÖPRÜLÜ ve Dr. Lütfi TOPKAYA'ya teőekkür ederim.

Bu alıőmayı kızım Türkü'ye ithaf ediyorum.

İÇİNDEKİLER

TEŞEKKÜR.....	iv
İÇİNDEKİLER	iii
ÖZET.....	iv
ABSTRACT.....	iv
KISALTMALAR DİZİNİ.....	vi
TABLOLAR DİZİNİ	iviii
GÖRSELLER DİZİNİ	ix
1. GİRİŞ	1
1. 1. MÜZİK EĞİTİMİ	1
1. 2. ÇALGI EĞİTİMİ	2
1. 3. ÇALGI EĞİTİMİNDE KARŞILAŞILAN FİZYOLOJİK RAHATSIZLIKLAR	3
1. 4. PROBLEM DURUMU	7
1. 5. PROBLEM.....	10
1. 6. AMAÇ.....	10
1. 7. ÖNEM.....	10
1. 8. SINIRLILIKLAR.....	10
2. YÖNTEM.....	10
2. 1. ARAŞTIRMA MODELİ.....	12
2. 2. ÇALIŞMA GRUBU.....	12
2. 3. VERİLERİN TOPLANMASI.....	13
2. 4. VERİLERİN ÇÖZÜMLENMESİ.....	14
3. ÇALGI EĞİTİMİ ALAN ÖĞRENCİLERDE KARŞILAŞILAN FİZYOLOJİK RAHATSIZLIKLAR	15
3. 1. KEMAN EĞİTİMİ ALAN ÖĞRENCİLERDE KARŞILAŞILAN FİZYOLOJİK RAHATSIZLIKLAR	15
3. 2. VİYOLA EĞİTİMİ ALAN ÖĞRENCİLERDE KARŞILAŞILAN FİZYOLOJİK RAHATSIZLIKLAR	20
3. 3. ÇELLO EĞİTİMİ ALAN ÖĞRENCİLERDE KARŞILAŞILAN FİZYOLOJİK RAHATSIZLIKLAR	22
3. 4. FLÜT EĞİTİMİ ALAN ÖĞRENCİLERDE KARŞILAŞILAN FİZYOLOJİK RAHATSIZLIKLAR	24
3. 5. BAĞLAMA ÇALAN ÖĞRENCİLERDE KARŞILAŞILAN FİZYOLOJİK RAHATSIZLIKLAR	28

3. 6. UD EĞİTİMİ ALAN ÖĞRENCİLERDE	
KARŞILAŞILAN FİZYOLOJİK RAHATSIZLIKLAR	30
3. 7. GİTAR EĞİTİMİ ALAN ÖĞRENCİLERDE	
KARŞILAŞILAN FİZYOLOJİK RAHATSIZLIKLAR	31
3. 8. PİYANO EĞİTİMİ ALAN ÖĞRENCİLERDE	
KARŞILAŞILAN FİZYOLOJİK RAHATSIZLIKLAR	33
4. DEĞERLENDİRME VE SONUÇ	35
4. 1. SONUÇ	35
4. 2. ÖNERİLER	37
KAYNAKÇA	39
EK-1	41
RESMİ İZİNLER	41
EK-2	44
ÖRNEK OLARAK SEÇİLEN TETKİKLER	44
EK-3	53
FİZYOLOJİK RAHATSIZLIKLARA İLİŞKİN GÖRSELLER	53
ÖZGEÇMİŞ	61

ÖZET

GÜZEL SANATLAR LİSELERİNDE ÇALGI EĞİTİMİ ALAN ÖĞRENCİLERDE KARŞILAŞILAN FİZYOLOJİK RAHATSIZLIKLAR

Müzik eğitimi oldukça disiplin ve sorumluluk gerektiren bir süreçtir. Öğrenci, geliştirilen müziksel işitme eğitiminin yanında, koordine fiziksel hareketlerle çalgı eğitimini de alır. Çalgı eğitiminde kişiler; el, bilek, kol, omuz, boyun, bel ve ayak fonksiyonlarında istendik davranış değişikliği yapmakta, öğrenme sürecinde kullandığı her kasa yeni bir refleks kazandırmaktadır. Bu süreç dâhilinde, müzik eğitimi alan öğrencilerde çalgı eğitimi boyunca bedeni zorlamadan kaynaklı olarak kalıcı da olabilecek fizyolojik rahatsızlıklar oluşabilmektedir. Ülkemizde de müzik eğitimine yoğun olarak güzel sanatlar lisesinde başlanması ve bu okullara giden öğrencilerin yaş grubu olarak ergenlik döneminde olmaları fiziksel rahatsızlıkların görülme olasılığını ve oluşmasına zemin hazırlamaktadır. Güzel sanatlar liselerinde çalgı eğitimi alan öğrencilerde karşılaşılan fizyolojik rahatsızlıkların nedenlerine ilişkin tespitlerin yapılması ve oluşabilecek fizyolojik rahatsızlıklara ilişkin farkındalığın oluşturulması amaçlanan bu çalışmada, çalgı eğitimi alan öğrencilerde karşılaşılan fizyolojik rahatsızlıklar saptanmaya çalışılmıştır. Çalgı eğitiminde karşılaşılabilecek fizyolojik rahatsızlıklara dikkat çekmek ve oluşabilecek fizyolojik rahatsızlıklara karşı çeşitli önlemlerin alınması açısından da önem taşımaktadır. Araştırmanın çalışma grubundaki Ordu Penpe İzzet Şahin Güzel Sanatlar Lisesi Müzik Bölümü'nde 11. ve 12 sınıfta öğrenim gören 42 öğrencinin %90,48'inde, çeşitli fizyolojik rahatsızlıkların olduğu tespit edilmiştir. Bu duruma ilişkin olarak gerek öğrencilerin şikâyetleri gerekse doktorların katılımcılara ilişkin hikâyeleri genel olarak değerlendirildiğinde, öğrencilerin uyguladıkları çalgı teknikleri ile uzun süren çalışma saatleri, fizyolojik rahatsızlıkların ortaya çıkmasında etkili olduğu sonucuna varılmıştır.

Anahtar Kelimeler: Fizyolojik rahatsızlıklar, meslek hastalığı, çalgı eğitimi, güzel sanatlar lisesi

ABSTRACT

PHYSIOLOGICAL DISORDERS ENCOUNTERED IN THE EDUCATION OF MUSICAL INSTRUMENTS IN FINE ARTS HIGH SCHOOL

Music education is a process that requires quite discipline and responsibility. In addition to the developed musical hearing education, the student also receives instrument training with coordinated physical movements. People in instrument education; hand, wrist, arm, shoulder, neck, waist and foot function changes the desired behavior, each muscle used in the learning process gives a new reflex. During this process, students who receive music education may develop permanent physiological disorders due to forcing the body during the instrument education. In our country, music education is started intensively in fine arts high school and the students who go to these schools as adolescents are in the adolescence period prepare the ground for the possibility and occurrence of physical disorders. In this study, it is aimed to determine the causes of physiological disorders encountered in students receiving instrument education in fine arts high schools and to create awareness about the physiological disorders that may occur, in order to determine physiological disorders encountered in students receiving instrument education. It is also important to draw attention to physiological disorders that may be encountered in instrument education and to take various precautions against physiological disorders that may occur. It was found that 90.48% of 42 students studying in the 11th and 12th grades of Ordu Penpe İzzet Şahin Fine Arts High School Music Department in the study group had various physiological disorders. When the complaints of the students and the stories of the physicians regarding the participants were evaluated in general, it was concluded that the students' instrumental techniques and long working hours were effective in the emergence of physiological disorders.

Keywords: Physiological disorders, occupational disease, instrument education, fine arts high school

KISALTMALAR DİZİNİ

- B.1** :Bağlama eğitimi alan bir numaralı öğrenci
B.2 :Bağlama eğitimi alan iki numaralı öğrenci
B.3 :Bağlama eğitimi alan üç numaralı öğrenci
B.4 :Bağlama eğitimi alan dört numaralı öğrenci
B.5 :Bağlama eğitimi alan beş numaralı öğrenci
Ç.1 :Çello eğitimi alan bir numaralı öğrenci
Ç.2 :Çello eğitimi alan iki numaralı öğrenci
Ç.3 :Çello eğitimi alan üç numaralı öğrenci
Ç.4 :Çello eğitimi alan dört numaralı öğrenci
EMG :Elektromiyografi
F.1 :Flüt eğitimi alan bir numaralı öğrenci
F.2 :Flüt eğitimi alan iki numaralı öğrenci
F.3 :Flüt eğitimi alan üç numaralı öğrenci
F.4 :Flüt eğitimi alan dört numaralı öğrenci
F.5 :Flüt eğitimi alan beş numaralı öğrenci
F.6 :Flüt eğitimi alan altı numaralı öğrenci
F.7 :Flüt eğitimi alan yedi numaralı öğrenci
F.8 :Flüt eğitimi alan sekiz numaralı öğrenci
G.1 :Gitar eğitimi alan bir numaralı öğrenci
G.2 :Gitar eğitimi alan iki numaralı öğrenci
G.3 :Gitar eğitimi alan üç numaralı öğrenci
G.4 :Gitar eğitimi alan dört numaralı öğrenci
G.5 :Gitar eğitimi alan beş numaralı öğrenci
K.1 :Keman eğitimi alan bir numaralı öğrenci
K.2 :Keman eğitimi alan iki numaralı öğrenci
K.3 :Keman eğitimi alan üç numaralı öğrenci
K.4 :Keman eğitimi alan dört numaralı öğrenci
K.5 :Keman eğitimi alan beş numaralı öğrenci
K.6 :Keman eğitimi alan altı numaralı öğrenci
K.7 :Keman eğitimi alan yedi numaralı öğrenci
K.8 :Keman eğitimi alan sekiz numaralı öğrenci

K.9	:Keman eğitimi alan dokuz numaralı öğrenci
K.10	:Keman eğitimi alan on numaralı öğrenci
K.11	:Keman eğitimi alan on bir numaralı öğrenci
K.12	:Keman eğitimi alan on iki numaralı öğrenci
MR/MRG	:Magnetik Rezonans Görüntüleme
P.1	:Piyano eğitimi alan bir numaralı öğrenci
P.2	:Piyano eğitimi alan iki numaralı öğrenci
P.3	:Piyano eğitimi alan üç numaralı öğrenci
s.	:sayfa
TME	:Temporomandibuler eklem (çene eklemi)
U.1	:Ud eğitimi alan bir numaralı öğrenci
U.2	:Ud eğitimi alan iki numaralı öğrenci
USG	:Ultrasonografi
V.1	:Viyola eğitimi alan bir numaralı öğrenci
V.2	:Viyola eğitimi alan iki numaralı öğrenci
V.3	:Viyola eğitimi alan üç numaralı öğrenci

TABLÖLAR DİZİNİ

Sayfa

Tablo 1. Eğitim Alan Öğrencilerin Müzik Çalgılarına Göre Oranları.....	13
---	----



GÖRSELLER DİZİNİ

	Sayfa
Görsel 1. Karpal Tunel Sendromu.....	54
Görsel 2. Ganglion Kisti	55
Görsel 3. De Quervain	56
Görsel 4. Tetik Parmak	57
Görsel 5. Biseps Tendiniti	58
Görsel 6. Sırt Kas Spazmı	59
Görsel 7. Kas Spazmı.....	60



1. GİRİŞ

1. 1. MÜZİK EĞİTİMİ

Müzik, duygu ve düşünceleri seslerle ifade etmektir. Müzik insanın yaşam süreci içinde hep vardır. Öyleki ninnilerden oyunlara; işyerinde, evde, törenlerde; çalışırken yahut dinlenirken müzik hep hayatımızın bir parçası olmaktadır.

Çağdaş toplumlarda eğitim, bireylerin bedensel (fiziki), bilişsel (zihni), duyuşsal (hissi), ve devinişsel (hareki) yapılarıyla dengeli birer bütün halinde en ileri düzeyde yetiştirmelerini amaçlar. Bu amaçlardır ki, çağdaş eğitim “bilim”, “sanat” ve “teknik” alanlarının her üçünü de kapsayan bir çerçevede gerçekleştirilmeye çalışılır. Buna göre sanat eğitimi, çağdaş eğitimi oluşturan üç temel bileşenden biridir. Sanat eğitimi kendi içinde çeşitli dallara ayrılır. Bu dalların başlıcalarından biri müzik eğitimidir (Uçan, 2005, s. 176).

Günümüzde müzik eğitiminin bireylerin kişilik gelişimine ve sosyalleşmesine katkıda bulunduğu gerçeği giderek daha çok kabul görmektedir. Müzik eğitimi insanın yakın çevresi ile müzik yoluyla ilişki kurabilmesini, toplumsallaşmasını, müziği bilinçli olarak üreten ve tüketen bir birey olmasını sağlar (Özen, 2004, s. 60).

Ülkemizde müzik eğitimi; genel müzik eğitimi, özengen (amatör) müzik eğitimi ve mesleki (profesyonel) müzik eğitimi olmak üzere üç alana ayrılmıştır (Uçan, 2005, s. 30).

1- Genel müzik eğitimi, iş-meslek, okul, bölüm, kol-dal ve program türü ne olursa olsun ayırım gözetmeksizin her düzeyde, her aşamada, her yaşta herkese yönelik olup sağlıklı ve 3 dengeli bir ‘insanca yaşam’ için gerekli asgari-ortak genel müzik kültürünü kazandırmayı amaçlar” (Uçan, 2005, s. 31- 32).

2- Özengen müzik eğitimi, müziğe ya da müziğin belli bir dalında özengence (amatörce) ilgili ve yatkın olanlara yönelik olup, etkin bir müziksel katılım, zevk ve doyum sağlamak ve bunu olabildiğince sürdürüp geliştirmek için gerekli müziksel davranışlar kazandırmayı amaçlar (Uçan, 2005, s. 31). Özengen müzik eğitimi; genel müzik eğitiminde verilenlerle yetinmeyip, müziğe karşı özel ilgi ve sevgi besleyenlere verilen eğitim türüdür. Genel müzik eğitimini destekler, mesleki müzik eğitimine kaynak oluşturur (Buzduğu, 2010, s. 6).

3- Mesleki mzik eđitimi; mzik alanındaki belirli meslek ya da alıřma dallarının gerekli kıldıđı mziksel bilgi, beceri, anlayıř ve alışkanlıkların kazandırılmasına ynelik mzik eđitimidir (Uan, 2005, s. 31-32). Mesleki mzik eđitimi, genellikle rgn eđitim kurumlarında ya da bu kurumlardakine benzer ortamlarda gerekleřtirilir. Bazı (zel) durumlarda, bazı dallarda ok erken yařlarda bařlamakla birlikte, genellikle, ilkđretimin son yıllarındaki ynlendirmelere de bađlı olarak, orta đretimde belirginleřir ve yksekđretimde kesin biimini alır. Alan bilgisi, genel bilgi ve meslek bilgisini birlikte kapsayacak biimde programlanır. Programlarda orta đretimden yksekđretime dođru gidildike alan ve meslek bilgisine daha ok ađırlık verilir (Uan, 2005, s. 33).

1. 2. ALGI EĐİTİMİ

Mzik eđitiminin bir boyutu olan algı eđitimi sayesinde đrencilerin mzik bilgileri arttırılmakta ve algı alma yoluyla mzik yapmaları hedeflenmektedir (zen, 2004, s. 60).

“algı eđitimi, bir ya da birden ok algının kullanılmasıyla, genellikle bireysel, bazen de toplu biimde yapılan, bireye mzik alanında davranıřlar kazandırma eđitimi olduđu kadar, bařka alanlarda da bireyi algı aracılıđı ile geliřtirme, yetiřtirme olarak da nitelendirilebilir. algı eđitiminin birok beceriyi kapsadıđı bilinmektedir. Bu eđitimin ok iyi programlanmış olması ve bireyin ocukluk yıllarından bařlayarak uzun yıllara yayılan srete planlı, disiplinli, sistemli bir Őekilde, uzmanların denetiminde yapılması gerekmektedir” (Karabulut, 2009, s. 5).

Mzik đretmeni yetiřtirme programlarında sekiz yarıyıllık kapsayan algı eđitimi, mzik đretmeninin biimlendirilmesinde ok nemli disiplinlerden biridir. Anadolu Gzel Sanatlar Liselerinden (AGSL) algı eđitimi olarak gelen đrencilerin, bu programlara ana kaynak oluřturmasıyla birlikte, algı eđitimi ve đretiminin niteliđi nem kazanmaktadır. AGSL’den bařlamak zere niversiteler Mzik đretmenliđi Anabilim Dallarında devam eden toplam sekiz yıllık algı eđitimi sreci ierisindeki basamakların her đrenci iin ok iyi planlanıp deđerlendirilmesi, algı alma disiplininin đrencilere sabırla, hibir basamak atlanmadan verilmesi byk nem tařımaktadır (ilden, 2003, s. 297).

Ayrıca algı eđitimi, mzik eđitimi alan kiřilerin bir algıyı alma becerisini gsterebilmek iin el, bilek, kol, omuz vb birtakım fiziksel becerilerin sistematik

olarak geliştirilmesi sonucunda, kaslara yeni hareketler kazandırılmasından oluşan uzun bir eğitim sürecidir.

1. 3. ÇALGI EĞİTİMİNDE KARŞILAN FİZYOLOJİK RAHATSIZLIKLAR

Müzik ile tıbbın etkileşimi yüzyıllar öncesine dayanmaktadır. Bu etkileşim daha çok, müziğin bir tedavi aracı olarak kullanılması şeklinde ortaya çıkmaktadır. Ancak müzisyenlerin uzun yıllar mesleklerinden dolayı karşı karşıya kaldıkları fiziksel problemler ne sanat ne de tıp çevrelerince yeterince dikkate alınmamıştır. Oysa bu problemler, sporda olduğu gibi tıbbın, icracılar için de destekleyici bir alan olması gerektiğini gündeme getirmektedir. Zira, literatürde ‘süper atletler’ olarak tanımlanan (Hocberg, Lavin, Portney, 1988, s. 9-14, Akt: Yağışan, 2004, s.561) müzisyenler, yüksek bir zihinsel ve fiziksel efor gerektiren ince ayrıntılarla dolu işlerini sürdürmek için günde en az 4-5 saat çalışan, kol ve ellerine adeta yeni bir kas hafızası yerleştiren kişilerdir. Buna rağmen, ne yazık ki diğer mesleklerin aksine müzisyenlerin mesleki sağlık ve güvenlik standartları yoktur. Hâlbuki bir müzisyen için elleri ve kolları en değerli parçalarıdır. Tüm meslek yaşamları küçük bir kasa veya *tendon* (kiriş) bağlı olup mekanizmanın uğrayacağı herhangi bir sakatlık, yetersizlik ve meslek kaybı gibi pek çok kaygı verici duruma dönüşebilir (Akt: Yağışan, 2004, s. 562).

Müzisyen hastalığı, bir bireyin müzik uğraşısı sırasında karşılaştığı etkenler ile nedensel bir ilişki sonucunda oluşan hastalık ve sorunlar olarak tanımlanabilir. Keman sanatçılarında başka gösterilebilir bir neden olmadan oluşan lateral epikondilit (dirseğin dış tarafında kas-tendonun kemiğe yapışma yerinde görülen ağrılı bir durum) veya vurmaları ile oluşan vibrasyona bağlı periferik nöropati (genellikle ellerde ve ayaklarda zayıflık, uyuşukluk ve ağrı) müzisyen hastalığı için örnek olabilir. Müzisyenlik ile ilişkili hastalık, oluşumunda birden fazla unsurun ve bu arada müzik uğraşısının da rol oynadığı hastalık veya sorunlar olarak tanımlanabilir. Viyolonsel veya keman sanatçılarında gelişen kübital tünel veya piyanistlerde gelişen karpal tünel sendromları bu grup için örnek olarak verilebilir. Müzisyenlik ile ilişkisiz el ve elbileği sorunları, günlük yaşamda, müzik uğraşısından bağımsız olarak oluşan sorunlardır. Sıkça rastlanan ev kazaları veya distal radyus kırıkları bu grup için bir örnek olarak verilebilir (Leblebicioğlu, 2005, s.78).

Çalgı çalmaya bağlı çeşitli rahatsızlıklar için genel olarak, aşırı kullanım sendromu (overuse syndrome), yanlış kullanım sendromu (misuse syndrome), tekrarlayıcı zorlanma hasarları (RSI- repetitive strain/ stres injuries) gibi terimler kullanılmaktadır. Bunlara ek olarak son yıllarda kullanılan bir başka terim de göreve bağlı üst organ rahatsızlıklarıdır (work related upper limb disorder). Ayrıca aşırı kullanıma veya yanlış kullanıma bağlı oluşan rahatsızlıklar ilerlese ve dikkat edilmezse tedavisi uzun süreli fizik tedavi, medikal tedavi ve ameliyata kadar giden hastalıklara neden olabilir (Bayraktarkatal, 2018, s. 50).

Müzisyenlerin meslek hayatlarını tehdit eden hatta sonlandıran fiziksel problemler (injuries) çok çeşitli olabilmektedir. Ancak en belli başlı olanları; kasların ve tendonların iltihaplanmasıdır. Bu problemleri şu şekilde sıralamak mümkündür: “Overuse (aşırı kullanım) sendromu”, “Tendinitis”, “Focal dystonia”, “Sinir sıkışmaları” “Karpal tünel sendromu” “Thoracic outlet sendromu”, “Cubital tunnel sendromu”, “Trigger finger thumb”, “Bursitis”, “Tenosynovitis”, “DeQuervain’s sendrom”, “Lazy finger”, “Psikolojik stresler”... vb. (Jameson, 2001a; Marxhausen, 2001; Thorpe, 1998; Akı, 1995, s. 5-41; Çağlar, 1994, s. 5-9; Livanelioğlu, 1994, s. 64-70; Özel ve Köksal, 1994, s. 5-7; Rozmary, 1993, s. 255-260; Norris, 1993;Lockwood, 1989, Akt: Yağışan, 2004, s. 563).

Aşırı kullanım sendromu: Aşırı çalışma nedeniyle vücudun uyarılma yeteneğinin yeterli olmaması ve göreve bağlı organların normalin üzerinde zorlanması sonucunda ortaya çıkan rahatsızlıklar için yaygın olarak kullanılan bir terimdir (Uluç, 2006, s. 20). Ağrı, sorunlu bölgede şişme, kızarıklık ve sıcaklık gibi belirtiler gösterir. Aşırı kullanım sendromunu daha ciddi hastalıklardan ayırmak zordur. Çalışmaların önemli ölçüde azaltılması veya iyileşme sağlanıncaya kadar tamamen durdurulması ile rahatsızlık tamamen geçebilir. Bununla birlikte doktor denetiminde ağrı ve yangı giderici ilaç kullanımı, şişen bölgeye buz tatbiki gibi bir tedavi de uygulanabilir.

Yanlış kullanım sendromu: Bu terim hatalı vücut pozisyonu ve çalgı tutuşu ile çalgı tekniğindeki yanlış hareketler nedeniyle ortaya çıkan rahatsızlıklar için kullanılır. Yanlış teknikle çalışma vücutta fiziksel gerilime neden olabilir. Rahatsızlık belirtileri aşırı kullanım sendromundaki gibidir. Çalışmaların azaltılması veya bir süre ara verilmesi sonucunda ağrılı dönemin bitiminde,

teknikğin yeniden gözden geçirilerek yanlış hareketlerin düzeltilmesi zorunludur. Aksi takdirde rahatsızlık kalıcı hale gelebilir (Uluç, 2006, s. 21).

Karpal Tünel Sendromu : Koltuk altındaki bir sinir ağından çıkan üç ana sinirden (median, ulnar ve radial) ortada bulunan median sinirinin bilekteki sekiz küçük kemik arasında bulunan karpal tüneline geçerken sıkışması ile ortaya çıkar. Median sinirin baskı altında kalmasının üç nedeni vardır: 1. Flexor tendonlardaki iltihaplanma. 2. Karpal kemiklerinin dizilişinde bozulmaların karpal tüneline daraltması. 3. karpal kemiklerinin hatalı dizilişi ile myofascial sendromun birleşmesidir. Hissizlik, karıncalanma, yanma, ağrı ve kas kuvvetinde azalma gibi belirtiler görülebilir. Tıbbi tedavi ile iyileşme sağlanamazsa ameliyat gerekebilir (Uluç, 2006, s. 21).

Tendinitis: Tendon iltihaplanmaları ve şişmelerinin yaygın adıdır. Tendonlar kasları kemiğe bağlayan kalın lifli şeritlerdir. Başlıca belirtileri hareketle artan ağrı ve sertlik hissidir (Uluç, 2006, s. 21).

Bursitis: Kemik, kas, deri ve tendonlar arasında bulunan küçük keseciklerin iltihaplanmasıdır. Keseler eklemlere yakın olduğu için çoğu kez eklem iltihabı (artrit) ile karıştırılır (Uluç, 2006, s. 21).

Bursitis ve tendinitis belirtileri birbirine çok benzer. Her iki rahatsızlık da genellikle geçicidir; ama, müzmin ve tekrarlayıcı bir hale de dönüşebilir. Çalışmaların azaltılması veya bir süre durdurulması gerekir. Tedavisinde uzun süreli sabitleme ateli, elevasyon (yüksekte tutma), ağrı kesici ve antiinflamatuvar tedavi, eğer bu tedavi ile iyileşme sağlanmazsa fizik tedavi uygulamaları gerekebilir (Uluç, 2006, s. 21).

Tendinozis: İltihapsız ve yangısız bir tendon hastalığıdır. El, bilek, dirsek, omuz gibi birçok farklı organ tendonunda görülebilir. Kaslar ve kemikler hareket ederken bağ dokularında pek çok mikroskobik ölçekli hasar meydana gelebilir (Uluç, 2006, s.21).

Normal koşullarda kendilerini onarabilen bu dokular aşırı kullanım durumunda buna fırsat bulamaz ve hasarlı dokular giderek çoğalır ve sonuçta ağrılar başlar. Diş fırçalama, ayakkabı bağlama gibi en basit günlük işler bile yapılamaz hale gelebilir. Çabuk kronikleşebilen ve tedavisi kolay olmayan bir

hastalıktır. Dinlenme ve fizik tedavi ile zamanla iyileşme sağlanabilir. (Uluç, 2006, s. 21)

Tenosinovit: Tendonun ve etrafını saran kılıfın iltihaplanmasıdır. Tendonların etrafında sinoviyum denilen ve tendonu sararak koruyan kılıftır, ayrıca kılıf tendonun kolay hareket etmesini sağlayan kaygan bir sıvı üretir. Eklem hareketlerinde zorluk, eklemdede şişme, ağrı, hassasiyet, kızarıklık, hareket kısıtlılığı başlıca görülebilen belirtilerdir. Tedavisinde eklem istirahat alınması, gerekirse bandaj uygulaması, antibiyotik, antiinflamatuvar ve analjezik tedavi, soğuk uygulama yapılır. Bu uygulamalarla rahatlama olmazsa ameliyatla kılıfın açılıp rahatlatılması gerekebilir (Mathes, 2006, s. 700)

De Quervain Sendromu: Aslında bir tenosinovittir, başparmak ekstansör tendonunun (parmağın yukarı kaldırılmasını sağlayan tendon) iltihaplanmasına özel olarak bu isim verilmiştir. Başparmak hareketleri sırasında özellikle kavrama ve avuç içinde birşey tutma sırasında ağrı olur. Tanı için Finkelstein testi yapılır. Tedavisinde antiinflamatuvar tedavi, mutlak immobilizasyon, atelleme, kortikosteroid enjeksiyonu yapılabilir. Bu tedaviler ile sonuç alınamazsa cerrahi gevşetme yapılır (Mathes, 2006, s. 675).

Tetik Parmak (Trigger Finger): Tendonların parmaklar üzerine seyri sırasında parmağa yakın durmasını sağlayan pulley adı verilen halka şeklinde yapılar vardır. Parmak köklerinde bu pulley yapılarında kalınlaşma olması nedeniyle tendonların tünelleri içerisinden geçmesini engeller, parmaklar kapatılmaya çalışıldığında parmak kök bölgesinde ağrı olur, zorla kapatıldıktan sonra açılmaya zorlanınca klik şeklinde tetik gibi bir anda parmakta açılma olur. Bu sebeple tendonun kalınlaşan pulley bölgesi komşuluğunda tendon da şişme bazen de nodül denilen şişlikler olur. Parmak kapatılması veya açılması tetik şeklinde klik diye olduğu için bu isim verilmiştir. Tedavisinde antiinflamatuvar tedavi, gece ateli, kortikosteroid enjeksiyonu yapılır. Hastanın bu takılma şikayeti işini engelliyorsa, ciddi ağrı yapıyorsa veya takılma kalıcı hale gelmişse yani parmak açılmıyor veya kapanmıyorsa cerrahi olarak pulley serbestleme yapılır (Mathes, 2006, s. 675).

Kronik kas spazmı: Kaslarda istem dışı çalışma ve ağrı durumudur. Ani kas spazmı kramp olarak bilinir. Genellikle ısınmadan kas doğrudan zorlandığı zaman olur. İstirahat, antiinflamatuvar tedavi, sıcak uygulama, fizik tedavi tedavileri uygulanabilir (Mathes, 2006, s. 678).

Ganglion Kisti: El bileğinin dış veya iç kısmı veya avuç içinde parmak eklemleri çevresinde eklem kapsülünden zorlamaya bağlı eklem içindeki sıvının cilde doğru fitiklaşmasıdır. Komşuluğundaki yapılara baskı yaparak özellikle hareket sırasında ağrı yapar. Tedavide öncelikle baskı amacıyla sıkı bandaj ve istirahat, antiinflatuar tedavi verilir. Hasta rahatlamazsa kist cerrahi olarak çıktığı eklem bölgesine kadar ayrılıp çıkarılır (Mathes, 2006, s. 677).

Temporomandibuler eklem subluksasyonu: Çene ekleminde kapsül hasarlanması veya inflamasyonu sebebiyle çene hareketleri sırasında eklem kısmen yerinden çıkıp kendiliğinden yerine oturması durumudur. Çene hareketleri sırasında ağrı ve eklemde ses gelmesi şikâyeti olur (Mathes, 2006, s. 679). Hastalığın tedavisinde eklem istirahati ile birlikte çeneyi zorlamama önerilmektedir. Bunun yanında analjezik ve antiinflatuar tedavi verilir (Mathes, 2006, s.680).

1. 4. PROBLEM DURUMU

Çalgı eğitimine özellikle güzel sanatlar liselerinde ergenlik yaş grubundaki öğrencilerle başlanması fizyolojik rahatsızlıkların ortaya çıkma riskini arttırmaktadır. Zira çalgı eğitimi almak bu netice çalgı çalabilmek zihinsel bir aktivite olmasının yanında fiziksel bir aktivitedir. Bu noktada faaliyetin bedensel bir çalışmaya da dayandığı ve profesyonel sporculara benzediği ifade edilmektedir. Uzmanlar, müzisyenlerin de birer profesyonel sporcu olarak değerlendirilmesi gerektiğini savunmaktadırlar. Ünlü ortopedi profesörü Raoul Tubiana'ya göre; “Bir sporcunun hazırlanışıyla bir müzisyenin hazırlanışı ve yaşam tarzı çok büyük benzerlik taşır. Sonuçta enstrümantal ve atletik disiplinler her ne kadar dıştan bakıldığında birbirinden uzaksa da, her iki disiplin de öğrencilik dönemlerinde belirli hareketlerin hızlarının birbirine bağlanmasına ve gerçekleşmesine izin veren, mükemmel bir kontrolle gerçekleştirilen yoğun bir çalışma ister. Ayrıca her ikisi de bir güdülenmeyle canlılık kazanırlar ve bu güdülenme onları kendi olanaklarının sınırlarına kadar iter, götürür...” (Yağışan, 2002, s. 184). Her iki meslek grubu da işlerini, bedenlerini kullanarak gerçekleştirirler ve yaptıkları işler her ikisinde de harekete dayalıdır. Bu hareketler; belli bir oranda dayanıklılığı, kuvveti, esnekliği, hızı ve kompleks bir koordinasyonu gerektirir. Ayrıca her iki grup da, yoğun bir çalışma temposu ve üstün bir beceri gerektirmesi yanında, tempolu ve koordineli hareketler içeren mesleklerini, çoğu zaman stres ve güç postürler (duruş) içinde

gerçekleştirirler (Yağışan, 2002, s. 184). Yüksek bir zihinsel ve fiziksel çalışma gerektiren ince ayrıntılarla dolu çalışmalarını sürdürebilmek için öğrenciler çalgı eğitimi ve sonrasında kol ve ellerine yeni bir kas hafızası eklemektedir (Yağışan, 2002, s. 185). Bu çalgı ile öğrenci arasındaki iletişim, bedenin tümüyle doğru ve doğal kullanılması ile sağlanır.

Müziyenlerde çalgı eğitimi, bireyi çalgı aracılığı ile yetiştirme, geliştirme, müzik ve çalgı alanında belli bir amaca yönelik istendik davranışları kazanabilme eğitimi olarak ifade edilebilir. Bu öğrenme sürecinde doğru yöntem izlenmediği takdirde, öğrencilik yıllarından itibaren müziyenleri bir ömür takip edecek olan müziyen hastalıkları ile karşılaşmak kaçınılmazdır. Bu hastalıklardan korunmanın temeli, insan anatomisini ve yapı öğelerini tanımayı ve doğru kullanmayı gerektirir. Eğitim süreci ve öğretmenin bilinçlenmesi müziyenlerin meslek yaşantıları boyunca kas, iskelet sisteminde meydana gelen eklem, kas-tendon ve periferik sinirleri olumsuz etkileyen kronik süreçleri engellemeyi sağlar. Ayakta durmaya bağlı bel ve boyun, bacak ağrısı rahatsızlıkları gibi faktörler ise karşımıza alt problemler çıkmaktadır.

Çalgı eğitiminin içinde amaçları sayarken kullanılan bedensel ve ruhsal bilinç işte burada devreye girmektedir. Çalgı eğitiminde öğrencinin yaşadığı kas ve iskelet sistemi rahatsızlıkları yıllardan beri araştırılmış ve sonuç olarak fizik tedavi uzmanlarının bu rahatsızlıkları Mesleki Risk Faktörleri adı altında sıralamış oldukları görülebilir. Müziyenler kas ve iskelet problemleri açısından risk grubu içindedirler. Çalgı eğitmenleri uzun süre aynı pozisyonda çalgı çalıyor olmanın getirdiği sağlık problemlerini ileri yaşta fark eder. Çünkü çalgı çalmak başlı başına kondisyon isteyen, yorucu ve güç bir uğraştır. Bununla beraber, cinsiyet, çalgı çalarken doğru olmayan postür, ergonomik olmayan çalışma teknikleri, fazla kuvvet harcama, çok yüklenme ve yetersiz dinlenme süreleri ve çalgı çalmadan önce yeterli ısınma egzersizleri yapmama nedenleriyle mesleki sağlık problemleri gelişir. Eğitim verme sürecinde oluşan geç farkındalık, öğrencilerin yanlış teknikle yetiştirilmesine neden olur. Bu durum sağlık sorunlarını beraberinde getirdiği gibi söz konusu rahatsızlıklar müziyenlerin çaldığı çalgıya göre de farklılıklar gösterir (Duranoğlu, 2015, s. 90)

Mesleki Risk Faktörleri sırasıyla şu başlıklar altında incelenebilir (Duranoğlu, 2015, s. 90):

- Cinsiyet
- İki farklı çalgı çalmak
- Çalgıda değişiklik
- Çalma zamanında artış
- Aşırı çalışma süresi ve yoğunluğu, yetersiz dinlenme araları
- Çalmadan önce kasları hazırlayıcı egzersizlerle ısınmamak
- Öğretmen de değişiklik
- Teknikte değişiklik
- Daha önce geçirilmiş fiziksel ya da psikolojik rahatsızlıklar (Bilgütay, 2004, s. 16, Akt: Duranoğlu, 2015, s.90)
- Kondisyon ve aktivite

Bu problemler, sporda olduğu gibi tıbbın, müzik eğitimi alanlar için de destekleyici bir alan olması gerektiğini gündeme getirmektedir. Zira literatürde ‘süper atletler’ olarak tanımlanan müzisyenler, yüksek bir zihinsel ve fiziksel efor gerektiren ince ayrıntılarla dolu işlerini sürdürmek için günde en az 4-5 saat çalışır; kol ve ellerine adeta yeni bir kas hafızası yerleştiren kişilerdir (Duranoğlu, 2015, s. 90).

Müzik eğitimi alan öğrenciler, öğretmenler ve icracıların kas ve iskelet sistemlerinde, mesleki kaynaklı sağlık sorunları ağrıya, dolayısı ile performansın düşmesine neden olur. Sağlık sorunlarının devinimsel davranışı olumsuz yönde etkilemesi, müzisyenlerin sadece fiziki performansını düşürmekle kalmaz, psikolojik olarak da duyuşsal davranışları olumsuz etkiler. Çalgı eğitimi sürecinde; çalgı çalarken yanlış postür, ergonomik olmayan çalışma teknikleri, fazla kuvvet harcama, çok yüklenme ve yetersiz dinlenme nedeniyle karşılaştıkları sağlık sorunları, zamanında ve uygun şekilde tedavi edilmezse, kısıtlayıcı olmakla kalmayıp, meslek yaşantısını bitirmeye sebep olabilmektedir. Bedeni sağlıklı tutmak ve bedenin kullanımına özen göstermek, yaşam süresince önemlidir. Bu aşamada ise müzik eğitimcilerine önemli rol düşer (Algı, 2018, s. 194).

Müzik eğitimi oldukça disiplin ve sorumluluk gerektiren bir süreçtir. Öğrenci, geliştirilen müziksel işitme eğitiminin yanında, koordine fiziksel hareketlerle çalgı eğitimini de alır. Çalgı eğitiminde kişiler; el, bilek, kol, omuz, boyun, bel ve ayak fonksiyonlarında istendik davranış değişikliği yapmakta, öğrenme sürecinde kullandığı her kasa yeni bir refleks kazandırmaktadır. Bu süreç dâhilinde, müzik

eđitimi alan kiřilerde algı eđitimi boyunca bedeni zorlamadan kaynaklı olarak kalıcı da olabilecek fizyolojik rahatsızlıklar oluřmaktadır.

Bilindiđi üzere lkemizde mzik đretmeni yetiřtirmek hususunda niversitelere alt yapı oluřturan ve đrencileri bu alanda hazırlayan gzel sanatlar liseleri 8. sınıftan sonra đrenci almaktadır. Yařantılarının ergenlik dnemine denk gelen 13-15 yař grubu aralıđındaki đrenciler gzel sanatlar liselerinde aldıkları algı eđitimi sırasında bir takım fizyolojik sorunlarla karřılařmaktadırlar.

Bu alıřmada ise gzel sanatlar liselerinde algı eđitimi alan đrencilerde karřılařılan fizyolojik rahatsızlıklar đrencilerin eđitimi aldıkları algıları esas alınarak saptanmaya alıřılmıřtır. Bu bađlamda arařtırmanın problem cmlesi ařađıda gsterilmiřtir.

1. 5. PROBLEM

Gzel sanatlar liselerinde algı eđitimi alan đrencilerde karřılařılan fizyolojik rahatsızlıklar nelerdir?

1. 6. AMA

Bu alıřmada gzel sanatlar liselerinde algı eđitimi alan đrencilerde karřılařılan fizyolojik rahatsızlıkların nedenlerine iliřkin tespitlerin yapılması ve oluřabilecek fizyolojik rahatsızlıklara iliřkin farkındalıđın oluřturulması amalanmıřtır.

1. 7. NEM

Bu alıřmanın nemi algı eđitiminde karřılařabilecek fizyolojik rahatsızlıklara karřı dikkatin ekilmesi ve oluřabilecek fizyolojik rahatsızlıklara karřı eřitli nlemlerin alınmasıdır.

1. 8. SINIRLILIKLAR

alıřma;

1- Ordu İzzet Penpe řahin Gzel Sanatlar Lisesi Mzik Blm 11. ve 12. sınıfta đrenim gren đrenciler ve

2- Ordu Devlet Hastanesi'nin fiziki kořulları ile sınırlandırılmıřtır.

2. YÖNTEM

2. 1. ARAŞTIRMANIN MODELİ

Bu çalışma, güzel sanatlar liselerinde çalgı eğitimi alan öğrencilerde karşılaşılan fizyolojik rahatsızlıkların nedenlerine ilişkin tespitlerin yapılması ve oluşabilecek fizyolojik rahatsızlıklara ilişkin farkındalığın oluşturulmasına yönelik tarama modelinde betimsel bir çalışmadır.

Tarama modelleri, geçmişte ya da halen varolan bir durumu varolduğu şekliyle betimlemeyi amaçlayan araştırma yaklaşımlarıdır. Araştırmaya konu olan olay, birey ya da nesne, kendi koşulları içinde ve olduğu gibi tanımlanmaya çalışılır herhangi bir şekilde değiştirme, etkileme çabası gösterilmez. Tarama modelleri, bir araştırmada tek başına uygulanmakla birlikte, taramanın yer almadığı bir araştırma modelinin tek başına var olması düşünülemez (Karasar, 2002, s. 77).

2. 2. ÇALIŞMA GRUBU

Araştırmanın çalışma grubunu Ordu Penpe İzzet Şahin Güzel Sanatlar Lisesi Müzik Bölümü'nde öğrenim gören 11. sınıfta 15 ve 12. sınıfta 27 olmak üzere 42 öğrenci oluşturmaktadır. Öğrencilerin çalgılarına ilişkin frekans (f) ve yüzdelik oranları (%) aşağıdaki tabloda gösterilmiştir.

Tablo 1. Eğitim Alan Öğrencilerin Müzik Çalgılarına Göre Oranları

Çalgının Adı	Frekans (f)	Yüzde (%)
Keman	12	%28,57
Viyola	3	%7,14
Çello	4	%9,52
Flüt	8	%19,04
Bağlama	5	%11,90
Ud	2	%4,76
Gitar	5	%11,90
¹ Piyano	3	%7,14
TOPLAM	42	100

Tablo 1’de görüldüğü üzere çalışma grubunun %28,57’sini keman, %7,14’ünü viyola, %9,52’sini çello, %11,90’ını bağlama, %11,90’ını gitar, %4,76’sını ud, %7,14’ünü piyano ve %19,04’ünü flüt eğitimi alan öğrenciler oluşturmaktadır. Çalışma grubunda keman eğitimi alan öğrenciler K, viyola eğitimi alan öğrenciler V, çello eğitimi alan öğrenciler Ç, bağlama eğitimi alan öğrenciler B, gitar eğitimi alan öğrenciler G, ud eğitimi alan öğrenciler U, piyano eğitimi alan öğrenciler P ve flüt eğitimi alan öğrenciler F kısaltıları ile çalgı gruplarının altında numaralandırılarak gösterilmiştir.

2. 3. VERİLERİN TOPLANMASI

Çalışma grubundaki her bir öğrenci Ordu Devlet Hastanesi’nde bir fizik tedavi uzmanı, bir ortopedi uzmanı, bir beyin cerrahı ve bir plastik cerrah uzmanı eşliğinde şikâyetlerini doktorlara anlatmış ve her bir öğrencinin hikâyesi doktorlar tarafından yazılarak şikâyetlere istinaden fizyolojik rahatsızlıklara ilişkin veriler

¹ Piyano dersi 2018-2019 eğitim öğretim yılı sonu ile güzel sanatlar lisesi öğretim programlarında tüm sınıflarda zorunlu ders olarak yürütülmekle birlikte, çalışma grubundaki üç öğrencinin çalışmaları sırasında piyanoya daha çok zaman ayırdıklarını ve şikâyetlerin piyano çalışma sırasında oluştuğunu belirttiklerinden çalgı türlerinde piyanoya da yer verilmiştir.

emg (elektronik manyetik görüntüleme), tünel, usg (ultrasonografi), lomber mr, tme mr, finkelstein testi, servikal garfiği, lumbosakral grafi gibi tetkiklerle ulaşılmıştır.

Çalışma grubundaki her bir öğrencinin T.C. Sağlık Bakanlığı Ordu Devlet Hastanesi'nde uzman doktor tarafından şikâyetleri dinlenmiş ve her bir öğrencinin hikâyesi not edilmiştir. Öğrencilerin fizik muayenelerine ilişkin veriler, Tinnel testi ve Finkelstein testi aracılığıyla toplanmıştır. Muayenede elde edilen bulgulara istinaden patoloji saptanan öğrencilere EMG, USG, Lomber MRG, TME, MRG, Servikal Grafiği(Röntgen),Lumbosakral Grafi (Röntgen), Omuz MRG gibi tetkikler yapılmıştır. Bu kapsamda örnek olarak seçilen tetkikler EK-2'de gösterilmiştir.

2. 4. VERİLERİN ÇÖZÜMLENMESİ

Öğrencilerin fizyolojik rahatsızlıklarına ilişkin şikâyetleri ve hikayeleri, Ortopedi, Beyin Cerrahi, Plastik Cerrahi ve Fizik Tedavi uzmanı tarafından dinlendikten sonra ilk aşamada fiziki muayeneleri yapılmıştır. Fizik muayenesi ile patoloji düşünülen öğrencilerden hastalığın teşhisine yönelik tetkikler istenmiş. toplanan veriler doktorlar tarafından değerlendirilmiş ve bu değerlendirme kapsamında öğrencilerin fizyolojik rahatsızlıklarına yönelik teşhisler konulmuştur.

Tendinit, tenosinovit, de quervain tenosinoviti ve tetik parmak gibi teşhisler konulurken öncelikle fizik muayene bulguları ön planda tutulmuştur. Şüphelenilen her öğrenciden ultrason ile görüntüleme istenmiştir. De Quervain tenosinoviti tanısında Finkelstein testi, tetik parmak teşhisinde tendonda kalınlaşma, nodul palpe edilmesi ve tendon hareketleri sırasında takılma olması teşhislerinin saptanmasında sözü geçen tetkikler, doktorlar tarafından yeterli görülmüştür. Karpal tünel sendromu teşhisinde Tinnel testi yapılarak, sinirin sıkışma derecesinin belirlenebilmesi için EMG yapılmıştır. Kronik kas spazmı teşhisinde de fizik muayene bulguları ön planda tutulmuştur. Öğrencilerde karşılaşılan fizyolojik rahatsızlıklar ise yüzdellik oranlarla gösterilmiştir.

3. ÇALGI EĞİTİMİNDE KARŞILAŞILAN FİZYOLOJİK RAHATSIZLIKLAR

Bu bölümde katılımcıların şikayetleri, hikayeleri, fizik muayeneleri, istenen tetkikleri ve sonuçlarına ilişkin her bir katılımcıdan elde edilen veriler, çalgı çeşitliliği esas alınarak gruplar halinde gösterilmiştir.

3. 1. KEMAN EĞİTİMİ ALAN ÖĞRENCİLERDE KARŞILAŞILAN FİZYOLOJİK RAHATSIZLIKLAR

K1

Şikâyet: Sağ omuzda ve sırtta ağrı

Hikâye: Keman çalmaya başladıktan sonra özellikle 1 saatin üzerinde çalıştığında daha şiddetli olmak üzere sağ omuz ve sırtta ağrı meydana gelmektedir.

Fiziki Muayene: Sağ omuz hareketleri sırasında ağrı mevcuttur fakat germe hareketleri sırasında his kaybı ve uyuşukluk, kasılma görülmemiştir.

Tinnel Testi: -

Finkelstein testi:-

EMG: Normal

Sonuç: Kronik kas spazmı mevcuttur.

K2

Şikâyet: Bel ve sırt ağrısı ve sol el 5. parmakta ağrı

Hikâye: Ağrı uzun süreli keman çalındığı zamanlarda daha şiddetli olup normal kullanımda da ağrıları oluşmaktadır. Bunun yanında 5. parmakta kilitlenme olduğu ifade edilmiştir.

Fizik muayene: Sol el 5. parmakta tenosinovite bağlı parmak hareketlerinde takılma ve ağrı olması sebebiyle tetik parmak mevcuttur. Diğer parmak hareketleri doğal ve his kaybı yoktur. Bel ve boyun hareketleri normal fakat gerilme hareketleri sırasında lokalize ağrı tariflenmiştir.

Tinnel Testi: -

Finkelstein testi:-

EMG: Normal

USG: Tendinit lehine bulgu saptanmamıştır.

Sonuç: Sol el 5. parmakta tetik parmak ve belde kronik kas spazmı mevcuttur.

K3

Şikâyet: Sağ omuz ağrısı, yanma hissi, sol el 1 ve 5. parmaklarında kasılma ve kilitlenme

Hikâye: Keman çalmaya başladıktan sonra sağ omzunda ağrı başlamıştır. 3 aydır sol el 1 ve 5. parmağında da ağrı ve takılma oluyormuş.

Fizik Muayene: Sol el 1 ve 5 parmak hareketleri ağrılıdır. A1 pulley düzeyinde tendonlarda kalınlaşma palpe edilmiş ve takılma tesbit edilmiştir. Sol el başparmak hiperfleksiyonu ağrılıdır. Boyun germe hareketleri sırasında ve sağ omuz germe hareketlerinde ağrı mevcuttur.

Tinnel Testi:+

Finkelstein testi:+

EMG: Normal

Sonuç: Sol elde De quervain tenosinoviti ve sol el 5.parmakta tetik parmak mevcuttur.

K4

Şikâyet: Sağ omuzda ağrı

Hikâye: Keman çalmaya başladığından beri sağ omzunda batma şeklinde ağrı mevcuttur.

Fizik Muayene: Her iki el parmak hareketleri doğaldır. His kaybı yok ve güçsüzlük yoktur. Sağ omuzda germe hareketleri ile belirgin ağrı mevcuttur. Sol el 5. parmakta parmak hareketleri sırasında takılma ve ağrı mevcut. Sol el başparmak hiperfleksiyonu sırasında el bileğinde belirgin ağrı mevcuttur.

Tinnel testi:+

Finkelstein testi:+

EMG: Normal

Sol el USG: Sol el 5. metakarpal kemik distal lokalizasyonda ciltaltı yağ doku içerisinde ve tendon çevresinde minimal mayi dikkati çekmiştir.(Tendinit?)

Sonuç: Sol elde De Quervain tenosinoviti ve 5. parmakta tetik parmak mevcuttur.

K5

Şikâyet: Sağ önkolda ağrı

Hikâye: Son 3-4 aylık süreçte yarım saatten fazla enstrüman çaldığında sağ önkolunda ağrı ve kasılma oluşmaktadır.

Fizik Muayene: Parmak hareketleri doğaldır ve his kaybı yoktur. Sağ dirsek ve el bilek hareketleri sırasında sağ önkolda ve kolda kasılma şeklinde ağrı mevcut ancak his kaybı yoktur.

Tinnel Testi :+

Finkelstein testi:-

EMG: Sağda hafif düzeyde karpal tunel sendromu ile uyumlu bulgular mevcuttur.

Sağ omuz USG: Tendinit lehine bulgu saptanmamıştır.

Sağ omuz MRG: Normal

Sonuç: Sağ Karpal tunel sendromu tespit edilmiştir.

K6

Şikâyet: Sırt ağrısı, sol el 5. parmakta ağrı ve kasılma

Hikâye: Keman çalmaya başladığından beri sırtta sağ tarafta ve sol el 5. parmağında ağrı olup son dönemde 5. parmakta kasılma olmaya başlamıştır.

Fizik Muayene: Sol el 5. parmak hareketleri ağrılı, A1 pulley hizasında tendonda kalınlaşma gerginlik palpe edilmiştir. A1 pulley hizasında takılma olmaktadır.

Boyun germe hareketleri sırasında sağ torakal bölgede batıcı ağrı mevcuttur.

Tinnel Testi:-

Finkelstein testi:-

EMG: Normal

Sol el USG: Sol el 1. parmak ekstansör tendon çevresinde hipoekoik ödem alanları izlenmiştir.(Tendinit?) Sol el bilek lateralinde ciltaltı yağ doku içerisinde 7x3.5mm boyutunda kistik lezyon izlenmiştir.(Ganglion kisti?)

Sonuç: Sol el 5. parmakta tetik parmak, 1. parmakta de quervian tenosiniviti, sol el bilekte ganglion kisti ve sırtta kronik kas spazmı mevcuttur.

K7

Şikâyet: sol el 5. parmakta ağrı, kilitlenme ve boyunda ağrı

Hikâye: Keman çalmaya başladığından beri sol el 5. parmağında ağrı ve boyunda ağrı mevcuttur. 2 aydır sol el 5. parmağını kapatmakta zorlanmaktadır.

Fizik Muayene: boyunda germe hareketleri sırasında ağrı ve kola yayılan uyuşma mevcuttur. Kollarda hafif düzeyde güç kaybı mevcuttur. Sol el 5. parmağında A1 pulley düzeyinde şişlik, gerginlik ve takılma vardır.

Tinnel Testi: -

Finkelstein testi:-

EMG: Normal

Boyun MR: Normal

Sol el bilek USG: Tendinit lehine bulgu saptanmamıştır.

Sonuç: Sol el 5. parmakta tetik parmak mevcuttur.

K8

Şikâyet: boyun ve sırtta ağrı, el bileklerinde kasılma ve ağrı

Hikâye: Keman çalarken omuz ve sırtında ağrı mevcuttur. Piyano çalarken de el bileklerinde ağrı ve kasılma olmaktadır.

Fizik Muayene: Her iki el parmak hareketleri doğal, his kaybı ve güçsüzlük yoktur.

Her iki omuz ve sırtta germe hareketleri sırasında sırtta lokalize ağrı mevcut. Sağ el bileğinde hareket ve güç muayenesi sırasında ağrı mevcuttur.

Tinnel Testi: -

Finkelstein testi:-

EMG: Normal

USG: Tendinit ile uyumlu bulgu saptanmadı.

Sonuç: Sırtta kronik kas spazmı mevcuttur.

K9

Şikâyet: Boyun ağrısı, sol el 5. parmakta ağrı

Hikâye: Keman çalarken boynunda ve sol el 5. parmağında ağrı mevcuttur.

Fizik Muayene: Sol el 5. parmak hareketleri sırasında ağrı ve takılma mevcut. Diğer parmaklar ve el bileklerinde hareket normal, his kaybı ve güçsüzlük yoktur. Boyun hareketleri ağrılı ve her iki kola yayılan ağrı ve uyuşukluk ile kollarda güç kaybı mevcuttur.

Tinnel Testi: Solda +

Finkelstein testi:-

EMG: normal

USG: Sol el 5. parmak proksimal kesiminde tendon çevresinde hafif ödem izlenmiştir.

Boyun MR: C2-3, C3-4 ve C4-5 disklerinde dejenerasyona sekonder sinyal kayıpları izlenmiştir.

Sonuç: Sol el 5. parmakta tetik parmak ve servikal disklerde dejenerasyon mevcuttur.

K10

Şikâyet: Omuzlarda ağrı

Hikâye: Yarım saatten fazla keman çaldığı zaman sırtında ve omuzlarında ağrı olmaktadır.

Fizik Muayene: Her iki el parmak ve bilek hareketleri doğal; his kaybı ve güçsüzlük yoktur. Kambur duruş vardır. Boyun hareketleri sırasında sırta lokalize ağrı mevcuttur. Omuz hareketleri sırasında ağrı var ancak uyusukluk veya güç kaybı yoktur.

Tinnel Testi: -

Finkelstein testi:-

EMG:Normal

Sonuç: Omuzlar ve sırta kas spazmı mevcuttur.

K11

Şikâyet: Sol elde kasılma, ağrı, sırta ağrı

Hikâye: Yarım saatten fazla keman çaldığı zaman sol elinde dış tarafında ağrı ve kasılma olmaktadır.

Fizik Muayene: Sol el 5. parmakta ağrı ve takılma mevcut. Diğer parmakların hareketleri doğal, his kaybı güçsüzlük yoktur. Sol el bileğinde ağrı ve kasılma mevcuttur. Ayrıca boyun hareketleri sırasında sırta lokalize ağrı mevcuttur. Omuz hareketleri normal ve güç kaybı yoktur.

Tinnel Testi:-

Finkelstein testi:-

EMG: normal

USG: Sol el 5. parmak proksimal kesiminde tendon çevresinde minimal mayi izlendi(Tendinit?)

Sonuç: Sol el 5. parmakta tetik parmak mevcuttur.

K12

Şikâyet: Sol kolda ağrı

Hikâye: Uzun süre keman çalınca sol kolunda kasılma ve ağrı olmaktadır.

Fizik muayene: Her iki el parmak hareketleri doğal, his kaybı ile güçsüzlük yoktur. Sol dirsek hareketleri ve sol omuz hareketleri sırasında sol antekubital bölgeden kola yayılan kasılma ve ağrı mevcuttur.

Tinnel Testi:-

Finkelstein testi:-

EMG: Normal

USG: Tendinit lehine bulgu saptanmadı.

MR: Normal

Sonuç: Normal fiziki muayene bulguları tespit edilmiştir.

Yukarıda şikayet, hikayeleri ve yapılan muayene ile sonuçları yer bulan çalışma kapsamındaki 12 öğrencinin sonuçları incelendiği takdirde, keman eğitimi alan öğrencilerde karşılaşılan fizyolojik rahatsızlıkların genel olarak sağ omuzda, sağ kolda, ve sırtta ağrı; sol el parmaklarında özellikle 1. ve 5. parmakta ağrı ile kasılma ve takılma şeklinde olduğu tespit edilmiştir. Bununla birlikte öğrencilere yapılan fizik muayenede her iki kol, önkol ve sırt kaslarında aktif hareket ve germe sırasında spazm ve ağrının olup olmadığı değerlendirilmiştir. Ayrıca tendinit veya tenosinovit şüphesi olan öğrencilerde bu tetkiklerin yanında parmak tendonları palpasyonla kalınlaşma görülüp görülmediği de incelenmiş ve parmak hareketleri sırasında takılma ve notta nodülünün mevcudiyetine bakılmıştır. Sinir sıkışması(karpal tünel sendromu) muayenesi için Tinnel testi yapılmıştır. Tüm öğrencilere sinir sıkışması tanısı açısından EMG yapılmıştır. Fizik muayenede patoloji saptanan öğrencilere USG ve MRG görüntüleme yapılmıştır.

Tüm bu değerlendirmeler ve sonuçlar kapsamında keman eğitimi alan öğrencilerde fizyolojik rahatsızlıkların benzer olduğu sonucuna ulaşabilmek mümkündür. Zira sonuçlar incelendiğinde özellikle sağ kol ve sırtta kas spazmı ve sol el 1.parmaklarda tenosinovit ve 5. parmaklarda tetik parmak rahatsızlığının daha sık olduğu gözlenmiştir. Bununla birlikte bir öğrencinin el bileğinde ganglion kisti ve yine bir öğrencide de sinir sıkışması olduğu görülmüştür. Bu iki durum haricinde ağırlıklı olarak keman eğitimi alan öğrencilerde fizyolojik rahatsızlıkların kol, sırt ile 1. parmak ve 5. parmakta olduğu söylenebilir.

3. 2. VIYOLA EĞİTİMİ ALAN ÖĞRENCİLERDE KARŞILAŞILAN FIZYOLOJİK RAHATSIZLIKLAR

V1

Şikâyet: Sırt ağrısı

Hikâye: Viyola çalmaya başladığından beri özellikle bir saatin üzerinde çalıştığında sırtında şiddetli tutulma ağrısı mevcuttur.

Fizik Muayene: Her iki el hareketleri normal olup his kaybı yoktur. Boyun germe hareketleri sırasında sırtta ağrı mevcuttur ancak güç kaybı yoktur.

Tinnel Testi: +

Finkelstein testi:-

EMG: Her iki tarafta hafif düzeyde karpal tunel sendromu ile uyumlu bulgular mevcuttur.

Sonuç: Her iki el bileğinde karpal tunel sendromu mevcuttur.

V 2

Şikâyet: Sağ el bilek ve sırtta ağrı

Hikâye: Enstrüman çalmaya başladığından beri sol el bileğinde, omuz ve sırtında ağrılar olmaktadır.

Fizik Muayene: Sol el parmak hareketleri doğal; his kaybı ve güç kaybı yoktur. Sağ el bileğinde başparmak hiperfleksiyonda önkola yayılan ağrı mevcuttur. Sol omuz ve boyun hareketleri sırasında ağrı mevcuttur.

Tinnel testi:-

Finkelstein testi:+

EMG: normal

USG: Sağ el 1. parmak proksimal kesiminde tendon çevresinde minimal mayi izlenmiştir(Tendinit?)

Sonuç: Sağ el bileğinde De quervain tenosinoviti; sol omuz ve sırtta kas spazmı mevcuttur.

V3

Şikâyet: Sol el bileğinde ağrı ve kasılma, sol kol, omuz ve sırtta ağrı

Hikâye: Özellikle viyola çalarken sol omuz, sırt, sol kol ve el bileğinde ağrı ve kasılma olmaktadır.

Fizik Muayene: Her iki el parmak hareketleri normal olup sol el bileği hareketleri sırasında belirgin kasılma, ağrı ve güçsüzlük saptanmamıştır. Sol omuz ve boyun hareketleri normal.

Tinnel Testi: +

Finkelstein testi:-

EMG: Normal

Sonuç:Normal fiziki muayene bulguları tespit edilmiştir.

Yukarıda sonuçları verilen viyola eğitimi alan öğrencilerde, öğrencilerin verilen şikâyet ve hikâyeleri doğrultusunda fizik muayene esnasında her iki kol, önkol ve sırt kaslarında aktif hareket ve germe sırasında spazm ve ağrı olup olmadığı değerlendirilmiştir. Ayrıca tendinit veya tenosinovit şüphesi olanlarda parmak tendonları palpasyonla kalınlaşma olup olmadığı değerlendirilmiş olup parmak hareketleri sırasında takılma ve notta nodülüne bakılmıştır. Sinir sıkışması(karpal tünel sendromu) muayenesi için Tinnel testi yapılmış ve tüm öğrencilere sinir sıkışması tanısı açısından EMG yapılmıştır. Fizik muayenede patoloji saptanan öğrencilere ise USG ve MRG görüntüleme yapılmıştır.

Ağırlıklı olarak viyola eğitimi alan öğrenciler içinde karşılaşılan fizyolojik rahatsızlıklar genel olarak incelendiğinde, şikâyetlerin her iki omuzda, kolda ve el bileklerinde, sırtta ağrı ve kasılma olduğu yönünde yoğunlaştığı görülmüştür. Bu genel şikâyetlerin dışında sonuçlar incelendiğinde yalnızca bir öğrencide her iki elde sinir sıkışması(karpal tünel sendromu),yine bir öğrencide de quervian tenosinoviti saptanmıştır. Bu bulgular dışında ifade edilen ve saptanan bulgular genel olarak benzerdir.

3. 3. ÇELLO EĞİTİMİ ALAN ÖĞRENCİLERDE KARŞILAŞILAN FIZYOLOJİK RAHATSIZLIKLAR

Ç1

Şikâyet: Sol omuz ve sırt ağrısı, parmaklarda karıncalanma

Hikâye: 6 aydır sol omuz ve sırtında ağrı oluyormuş. Enstrümanı uzun süre çaldığında parmaklarında uyuşukluk olmaktadır.

Fizik muayene: Her iki dirsek eklem bağlarında doğuştan gevşeklik mevcuttur. Parmak hareketleri doğaldır; his kaybı ve güçsüzlük bulunmamaktadır. Omuz ve boyun hareketleri sırasında noktasal yayılmayan ağrı mevcuttur.

Tinnel Testi: -

Finkelstein testi:-

EMG: normal

Sonuç: Sol omuz ve sırtta kronik kas spazmı mevcuttur.

Ç2

Şikâyet: Sağ el 1. parmakta takılma ve ağrı

Hikâye: Uzun süre enstrüman çalındığında sırtta ağrı olduğu ifade edilmiştir. Sağ el 1. parmağında ağrı ve kasılma ile kilitlenme olmaktadır.

Fizik muayene: Sağ el 1. parmak A1 pulley düzeyinde notta nodülü palpe edilmiş olup parmakta takılma mevcuttur. Boyun ve omuz hareketleri sırasında kola yayılmayan lokalize ağrı mevcuttur ancak güç kaybı yoktur.

Tinnel Testi:+

Finkelstein testi:-

EMG: Her iki tarafta hafif düzeyde karpal tunel sendromu ile uyumlu bulgular mevcuttur.

USG: Tendinit lehine bulgu saptanmamıştır.

Sonuç: Sağ el 1. parmakta tetik parmak mevcut. Her iki elde karpal tunel sendromu mevcuttur.

Ç3

Şikâyet: Sol omuz arkası ve sırtta ağrı

Hikâye: Yarım saatten fazla çello çaldığı takdirde omuz ve sırtında ağrı olduğu belirtilmiştir.

Fizik muayene: Sol el 5. parmak ve sağ el 4. parmakta A1 pulley bölgesinde şişlik ve takılma mevcuttur. Omuz hareketleri ağırlıdır fakat ağrıda yayılma söz konusu değildir. Güç kaybı yoktur.

Tinnel Testi:+

Finkelstein testi:-

EMG: Normal

USG: Tendinit lehine bulgu saptanmadı.

Sonuç: Sol el 5. parmak ve sağ el 4. parmakta tetik parmak mevcuttur.

Ç4

Şikâyet: Omuzlarda ve sırtta ağrı

Hikâye: Uzun süre çello çalınca sırt ve omuzlarında ağrı meydana gelmektedir.

Fizik Muayene: Her iki el parmak hareketlerinin doğal olduğu tespit edilmiştir. Sağ el 4 ve 5. parmakta uyuşukluk mevcuttur. Boyun ve omuz hareketlerinde sırtta lokalize ağrı mevcuttur ancak ağrı yaygın değildir. Güçsüzlük yoktur.

Tinnel Testi:+

Finkelstein testi:-

EMG: Sağda hafif düzeyde karpal tunel sendromu ile uyumlu bulgular mevcuttur.

Sonuç: Sağda karpal tunel sendromu ve omuz ve sırtta kronik kas spazmının olduğu tespit edilmiştir.

Çello eğitimi alan öğrencilerin şikayet ve hikayeleri incelendiğinde şikayetleringenel olarak benzer olduğu görülmektedir. Yukarıda da belirtildiği üzere çello eğitimi alan öğrencilerin genel şikayeti omuzlarda ve sırtta meydana gelen ağrılardır. Ağrının uzun süreli çalışmalarda şiddetinin arttığı da öğrenciler tarafından ifade edilmiştir. Öğrencilerin yapılan tetkikler neticesinde ortaya çıkan sonuçlarına göre ise çello eğitimi alan öğrencilerde karşılaşılan fizyolojik rahatsızlıklar genel olarak incelendiğinde şikayetler her iki omuzda, kolda, el bileklerinde, sırtta ağrı, sağ el parmaklarında özellikle 1. parmakta ağrı, kasılma şeklinde olduğu tespit edilmiştir. Tüm sonuçlar incelendiğinde bir öğrencide iki taraflı belirgin, bir öğrencide ise tek taraflı sinir sıkışması(karpal tünel sendromu); iki öğrencide kas spazmı saptanmıştır. Bununla birlikte bir öğrencide sağ el 1. parmak, bir öğrencide sol el 5. parmak ve sağ el 4. parmakta tetik parmak saptanmıştır.

3. 4. FLÜT EĞİTİMİ ALAN ÖĞRENCİLERDE KARŞILAŞILAN FIZYOLOJİK RAHATSIZLIKLAR

F1

Şikâyet: Boyun ve sırt ağrısı

Hikâye: Son bir yıldır sırtında ve boynunda ağrı olduğu ifade edilmiştir. Ancak uyusukluk ile ellerde ağrı yoktur.

Fizik muayene: Boyun ve sırt hareketleri sırasında sırt bölgesinde sınırlı batıcı tarzda ağrı mevcuttur. Kollara yayılan ağrı, his kaybı ve güçsüzlük yoktur.

Tinnel Testi:-

Finkelstein testi:-

EMG: Normal

Sonuç: Kronik kas spazmı tespit edilmiştir.

F2

Şikâyet: Sağ omuz ve kolda kasılma ve ağrı

Hikâye: Yan flüt çalmaya başladığından beri sağ omuz ve sağ kolunda ağrı mevcuttur.

Fizik Muayene: Her iki el parmak hareketleri normaldir ve his kaybı, uyusukluk, güçsüzlük söz konusu değildir. Sağ el bilek ve dirsek hareketleri ve sağ omuz hareketleri sırasında antekübital bölgeden kola yayılan kasılma ve ağrı mevcuttur.

Tinnel Testi: +

Finkelstein testi:-

EMG: her iki tarafta hafif düzeyde karpal tunel sendromu ile uyumlu bulgular

Sağ kol Ultrasonografi: Biceps kas medial kesiminde yaklaşık 7.5x4mm boyutunda reaktif vasıflı lenf nodu izlenmiştir. Tendinit lehine bulgu saptanmamıştır.

Sağ Omuz MRG:Normal

Sonuç: Sağ biceps kası içerisinde Lenf nodu ve her iki elde karpal tunel sendromu mevcuttur.

F3

Şikâyet: Sağ omuzda ağrı, uyuşma

Hikâye: Yan flüt çalmaya başladığından beri sağ omuzda ağrı mevcuttur.

Fizik Muayene: Her iki el parmak hareketleri normal; ağrı ve his kaybı yoktur. Sağ omuzda germe hareketleri sırasında ağrı mevcuttur.

Tinnel testi: +

Finkelstein testi:-

EMG: Normal

Sonuç: Sağ omuzda kronik kas spazmı mevcuttur.

F4

Şikâyet: Boyun ağrısı ve parmaklarda uyuşukluk

Hikâye: Yan flüt çalmaya başladığından beri boynunda ağrı ve parmaklarında uyuşukluk vardır.

Fizik Muayene: Boyun hareketlerinde ağrı mevcuttur. His kaybı, uyuşukluk ve kollara yayılan kasılma yoktur. Parmak hareketleri doğal olup parmaklarda his kaybı yoktur.

Tinnel Testi:+

Finkelstein testi:-

EMG: normal

Sonuç: Sırtta ve boyunda kronik kas spazmı mevcuttur.

F5

Şikâyet: Omuz, sırt ve sağ kolda ağrı

Hikâye: Sağ kol ve omzunda son zamanlarda daha şiddetli olmak üzere ağrı oluyormuş.

Fizik Muayene: Her iki el parmak hareketleri doğal, his kaybı yok, güçsüzlük yok. Sağ dirsek hareketleri ve sağ omuz hareketleri sırasında sağ kolda kasılma ve ağrı mevcut. Sağ el bileği dorsalinde 1x1cm boyutunda kitle palpe edildi.

Tinnel Testi:-

Finkelstein testi:-

EMG: normal

USG: Sağ el bilek dorsal yüzeyinde ciltaltı yağ doku içerisinde 15x5mm boyutunda septasyon içeren lobüle konturlu kistik lezyon izlendi(ganglion kisti?).

Sağ omuz MR:Normal

Sonuç: Sağ el bileğinde ganglion kisti mevcut.

F6

Şikâyet: bel ve boyun ağrısı

Hikâye: Uzun süre yan flüt ile çalışma yaptığı takdirde belinde ve boynunda ağrı olduğunu belirtmiştir.

Fizik muayene: Her iki el parmak ve bilek hareketleri doğaldır his kaybı ile uyumsuzluk yoktur. Boyun hareketleri sırasında sırtta lokalize ağrı mevcuttur. Bel hareketleri sırasında ise bacağı yayılan ağrı mevcut olup bacakta kramp ve kasılma olmaktadır..

Tinnel Testi: +

Finkelstein testi:-

EMG: Solda Orta, sağda hafif düzeyde karpal tunel sendromu ile uyumlu bulgular mevcuttur.

Lomber MR: Normal

Sonuç: Sol orta, sağ hafif karpal tunel sendromu mevcuttur.

F7

Şikâyeti: Bel ağrısı

Hikayesi: Uzun süre enstrüman çalınca belinde ağrı oluşmaktadır. Belde oluşan bu ağrının bacağına yayılmadığı ve kasılma ile uyumsuzluğu sebebiyet vermediği belirtilmiştir.

Fizik Muayene: Sağ el 3. parmak ve sol el 1. parmakta A1 pulley bölgesinde ağrı, takılma ve hafif gerginlik mevcuttur. Boyun hareketleri sırasında sırtta lokalize yayılmayan ağrı vardır.

Tinnel Testi:+

Finkelstein testi:-

EMG: Normal

USG: Tendinit lehine bulgu saptanmadı.

Sonuç: Sağ el 3. parmak ve sol el 1. parmakta tetik parmak ile omuz ve boyunda kas spazmı mevcuttur.

F8

Şikâyet: Sol omuz ve sırtta ağrı, sol çene ekleminden ses gelmesi

Hikâye: Şikâyette belirtilen ağrının ve sol çene kemiğinden gelen sesin yaklaşık 2 yıldır devam ettiği söylenmiştir.

Fizik Muayene: Sol temporomandibuler eklemden subluksasyon mevcuttur. Yüzde fasial asimetri mevcut olup sağ yüz yarısı sola göre hipoplaziktir. Her iki el parmak hareketleri doğal, his kaybı yok, güçsüzlük yok. Sol omuz ve boyun hareketleri ağrılı. Torakal bölgede eğilme mevcut, skolyoz şüphesi ile servikal grafi istendi.

Tinnel testi:-

Finkelstein testi:-

EMG: normal

Sol TME MR: Her iki temporomandibuler eklem diski sağda belirgin olmak üzere ağız kapalı pozisyonda normal lokalizasyonun anteriorunda yer almaktadır. Ağız açık pozisyonda her iki temporomandibuler eklem diski normal konumunda izlenmiştir. Görünüm bilateral redüksiyonlu anteriora subluksasyon açısından şüphe uyandırmıştır.

Sonuç: Her iki temporomandibuler eklemden redüksiyonlu subluksasyon vardır.

Flüt eğitimi alan öğrencilerin şikâyetleri değerlendirildiğinde rahatsızlıkların belirgin olarak omuz, boyun ve sırtta ağrı şeklinde görüldüğünü ifade edebilmek mümkündür. Bunun yanında kolda kasılma ve ağrı ile çene kemiğinde görülen rahatsızlıklar öğrenciler tarafından ifade edilen diğer rahatsızlıklardandır. Bu çalışma grubunda yer alan 8 öğrencinin sonuçlarında rahatsızlığın öğrencilerin şikâyetleriyle paralel olarak sırtta, omuzda ve boyunda olduğu gösterilmiştir. Öğrencilerden 4 tanesinde kronik kas spazmı, iki öğrencide her iki el bileklerinde karpal tünel sendromu, bir öğrencide el bileğinde ganglion kisti, bir öğrencide tetik parmak ve bir öğrencide de çene ekleminden yarı çıkık olduğu saptanmıştır.

3. 4. BAĞLAMA EĞİTİMİ ALAN ÖĞRENCİLERDE KARŞILAŞILAN FIZYOLOJİK RAHATSIZLIKLAR

B1

Şikâyet: Her iki elde uyuşukluk, sol el bileğinde şişlik

Hikâye: 3-4 ay önce sol el bileğinde ağrılı şişlik oluşmuş olup ayrıca uzun süre bağlama çalıştığında her iki elinde ağrı ve uyuşma gözlenmektedir.

Fizik Muayene: Sol el bilek dorsal radialde ağrılı yaklaşık 1x1 cm boyutunda ciltaltı hareketli kitle mevcuttur. Her iki elde parmak hareketleri sırasında ağrı ve tendonlarda hafif şişlik ile gerginlik mevcuttur ancak his kaybı yoktur.

Tinnel Testi: +

Finkelstein testi:+

EMG: normal

El bilek Ultrason: Sol el bilek düzeyinde lateralde ciltaltı yağ doku içerisinde yaklaşık 7x3.5 mm boyutlarında kistik lezyon izlendi. Sol el 1. parmak ekstansör tendon çevresinde hipoekoik ödem alanları izlenmiştir.

Sonuç: sol el bileğinde ganglion kisti ve sol elde De quervian tenosinoviti mevcuttur.

B2

Şikâyet: Sol elde uyuşukluk ve belde ağrı, kambur duruş

Hikâye: Uzun süre bağlama çalıştığı zaman sol elinde uyuşma ve belinde ağrı oluşmaktadır.

Fizik Muayene: Her iki el parmak hareketleri doğal, his kaybı yoktur. Her iki dirsek ve omuz hareketleri boyun hareketleri ağrılı olup, his kaybı ve güç kaybı yoktur.

Tinnel Testi:+

EMG: Normal

Lumbosakral Grafi:Normal

Sonuç: Normal fiziki muayene bulguları tespit edilmiştir.

B3

Şikâyet: Sağ el bileğinde ağrı ve kasılma

Hikâye: Bir saatten fazla bağlama çalıştığı zaman şiddetlenen sağ el bileğinde ağrı olduğu söylenmiştir.

Fizik muayene: Her iki el parmak hareketleri doğal olup his kaybı ve güçsüzlük yoktur. Sağ el bilek hareketleri sırasında yoğun ağrı; başparmak hiperfleksiyonu sırasında bilek radialinde kasılma ve ağrı mevcuttur.

Tinnel Testi:-

Finkelstein testi:+

EMG: Normal

USG: Tenosinovit lehine bulgu saptanmadı.

Sonuç: Sağ elde De quervian tenosinoviti tespit edilmiştir.

B4

Şikâyet: Sol el bilek ve parmaklarında ağrı ve kasılma

Hikâye: Uzun süre bağlama çalınca sol el bileği ve parmaklarında ağrı ve kasılma olduğu ifade edilmiştir.

Fizik Muayene: Her iki el parmak ve bilek hareketleri normal olup his kaybı ve güçsüzlük yoktur. Bel hareketleri de normaldir.

Tinnel testi:-

Finkelstein testi:-

EMG: Normal

Sonuç: Normal fiziki muayene bulguları tespit edilmiştir.

B5

Şikâyet: Sağ el başparmakta ağrı

Hikâye: 3 aydır süren sağ el başparmağında ağrı ve takılma görülmektedir.

Fizik Muayene: Her iki el başparmaklarında A1 pulley bölgesinde notta nodülü palpe edilmiştir. Takılma ve ağrı mevcuttur. Hastanın elleri soğuk ve tırnaklar hafif mor görünümlüdür; öğrencinin beyanına göre ellerinde soğukta morarma ve ağrı olmaktadır.

Tinnel Testi:-

Finkelstein testi:-

EMG: Normal

USG: Tendinit lehine bulgu saptanmadı.

Sonuç: Her iki elde başparmaklarda tetik parmak mevcuttur.

Bağlama eğitimi alan öğrencilerin temel şikâyeti el bilek ve parmaklarda görülen ağrı ve kasılma olmuştur. Söz konusu şikâyetler öğrencilerin beyan ettiği üzere uzun süreli çalışma neticesinde artmakta ve daha şiddetli olarak

hissedilmektedir. Esasında bu sonuç yukarıda daha önce verilen diğer çalgı gruplarındaki öğrencilerin beyanlarıyla benzerdir. Diğer çalgı gruplarında da çalışma süresi arttıkça hissedilen rahatsızlığın şiddetlendiği gözlenmektedir.

Fizik muayenede patoloji saptanan öğrencilere USG ve MRG görüntüleme yapılmıştır. Tüm sonuçlar incelendiğinde bir öğrencide sol el bileğinde ganglion kisti, bir öğrencide solda, bir öğrencide sağda De Quervain tenosinoviti, bir öğrencide ise her iki el başparmakta tetik parmak saptanmıştır.

3. 5. UD EĞİTİMİ ALAN ÖĞRENCİLERDE KARŞILAŞILAN FIZYOLOJİK RAHATSIZLIKLAR

U1

Şikâyet: Sağ dirsekte önkol ve bilekte kasılma ağrı

Hikâye: Bir yıldır sağ dirsek, önkol ve bileğinde ağrı, kasılma ve uyuşma görülmektedir.

Fizik Muayene: Parmak hareketleri doğal; his kaybı ve güçsüzlük yoktur. Sağ dirsek hareketleri sırasında önkol ve kola yayılan kasılma ve ağrı mevcuttur.

Tinnel Testi:+

Finkelstein testi:-

EMG: Sağda hafif düzeyde karpal tunel sendromu ile uyumlu bulgular

USG:Tendinit lehine bulgu saptanmadı.

Sağ omuz MR: normal

Sonuç: Sağda biceps tendiniti ve Sağ karpal tunel sendromu mevcuttur.

U2

Şikâyeti: Sağ el parmaklarında ağrı ve kasılma

Hikâyesi: bir saatten fazla ud çaldığı zaman parmaklarında ağrı ve kasılma oluyormuş

Fizik Muayene: Her iki el parmak hareketleri doğal, his kaybı ve güçsüzlük yok. Sağ el bileğinde hareketler ağrılı kasılma oluyor. boyun hareketleri ağrılı, Skolyoz şüphesi mevcut

Tinnel Testi:-

Finkelstein testi:-

EMG:normal

Servikal Grafi:Hafif skolyoz mevcut.

USG: Tendinit lehine bulgu saptanmadı.

Sonuç: Sağ karpal tunel sendromu mevcuttur.

Ud eğitimi alan öğrencilerde karşılaşılan fizyolojik rahatsızlıklar genel olarak incelendiğinde şikayetler parmaklarda, kolda ve bilekte kasılma şeklindedir. Fizik muayenede her iki kol, önkol ve sırt kaslarında aktif hareket ve germe sırasında spazm ve ağrı olup olmadığı değerlendirilmiştir. Tendinit veya tenosinovit şüphesi olanlarda parmak tendonları palpasyonla kalınlaşma yönünden değerlendirilip parmak hareketleri sırasında takılma ve notta nodülünün varlığına bakılmıştır. Sinir sıkışması(karpal tünel sendromu) muayenesi için Tinnel testi yapılmıştır ve EMG yapılmıştır. Ultrason ve MR çekilmiş olup skolyoz şüphesiyle röntgen çekilmiştir. Tüm sonuçlar incelendiğinde her iki öğrencide de sağ el bileğinde karpal tünel sendromu ve bir öğrencide sağda biceps tendiniti saptanmıştır.

3. 6. GİTAR EĞİTİMİ ALAN ÖĞRENCİLERDE KARŞILAŞILAN FIZYOLOJİK RAHATSIZLIKLAR

G1

Şikâyeti: Sol omuz ağrısı

Hikâyesi: Öğrenci yaklaşık 4 aydır sol omzunda ağrı hissettiğini söylemiştir.

Fizik Muayene: Her iki el hareketleri doğaldır. His ve güç kaybı yoktur. Sol omuzda ise hareketler sırasında kola yayılan ağrı ve uyuşukluk mevcuttur.

Tinnel Testi: +

Finkelstein testi:-

EMG: Her iki tarafta hafif düzeyde karpal tunel sendromu ile uyumlu bulgular mevcuttur.

Sol omuz MR: Biceps tendonunda belirgin bütünlük kaybı saptanmamış olup çevresinde sıvı artışı mevcuttur.(tenosinovit?)

Sonuç: Bilateral karpal tunel sendromu ve solda biceps tendiniti tespit edilmiştir.

G2

Şikâyet: Sağ omuz ağrısı, sağ el 5. parmakta ağrı kasılma

Hikâye: 5 aydır sağ omzunda şiddetli ağrı görülmektedir. Başlangıç zamanı tam olarak saptanamamakla birlikte sağ el 5. Parmağında da ağrı başlamıştır.

Fizik Muayene: Sağ el 5. parmak ve sol el 3. parmakta A1 pulley hizasında şişkinlik ve gerginlik mevcuttur. Sağ omuz hareketleri sırasında sağ kola yayılan şiddetli ağrı mevcuttur.

Tinnel Testi:-

Finkelstein testi:-

EMG: normal

USG: sağ el 5. parmak proksimal kesiminde tendon çevresinde bulgu saptanmamıştır. Sol el 3. parmak proksimal kesiminde tendon çevresinde hafif ödem izlenmiştir(Tendinit?)

Sağ Omuz MR: Biceps tendonunda belirgin bütünlük kaybı izlenmemiş olup çevresinde sıvı artışı mevcuttur(tenosinovit?)

Sonuç: Sağ el 5. parmak, sol el 3. parmakta tetik parmak ve sağda biceps tendiniti mevcuttur.

G3

Şikâyeti: Kollarda kızarıklık

Hikayesi: Özellikle bir saatten fazla enstrüman çaldığında kollarında kızarıklıkla gözlenmektedir.

Fizik muayene: Her iki el parmak hareketleri doğal; his kaybı ve güçsüzlük yoktur.

Omuz ve boyun hareketleri doğaldır ve ciltte kızarıklık yoktur.

Tinnel Testi:-

Finkelstein testi:-

EMG: normal

Sonuç: Normal fiziki muayene bulguları tespit edilmiştir.

G4

Şikâyeti: Sırt ağrısı

Hikayesi: Öğrencinin beyanına göre uzun süre enstrüman çaldığı zaman sırtında ağrı meydana gelmektedir.

Fizik Muayene: Her iki el parmak hareketleri normal olup his kaybı söz konusu değildir. Boyun germe hareketleri sırasında ağrı olduğu gözlenmiştir ancak bu ağrı kola yayılmamakta ve kasılmaya sebebiyet vermemektedir. Güç kaybı da yoktur.

Tinnel Testi:-

Finkelstein testi:-

EMG: normal

Sonuç: sırtta kronik kas spazmı tespit edilmiştir.

G5

Şikâyeti: Sırt ağrısı

Hikâyesi: Öğrenci 2-3 aydır süregelen şekilde sırtında bir noktada batma şeklinde ağrı olduğunu söylemiştir.

Fizik Muayene: Her iki el parmak hareketleri normaldir. His kaybı ve güçsüzlük yoktur. Boyun ve omuz hareketleri doğaldır. Sırtta lokalize şekilde sol tarafta ağrı mevcuttur.

Tinnel Testi: -

Finkelstein testi:-

EMG: normal

Sonuç: Sırtta kronik kas spazmı tespit edilmiştir.

Gitar eğitimi alan öğrenciler yaygın olarak sırt ağrısı ve omuz ağrısından şikayetçidirler. Sırtta meydana gelen ağrı daha çok lokalize şekilde olup uzun çalışma süresi neticesinde daha yoğun olarak hissedilmektedir.

Tüm sonuçlar incelendiğinde iki öğrencide kas spazmı, bir öğrencide her iki el bileğinde karpal tünel sendromu, bir öğrencide sağda bir öğrencide solda biceps tendiniti saptanmıştır. Bununla birlikte bir öğrencide sol el 3. parmak ve sağ el 5. parmakta tetik parmak tespit edilmiştir.

3. 8. PIYANO EĞİTİMİ ALAN ÖĞRENCİLERDE KARŞILAŞILAN FIZYOLOJİK RAHATSIZLIKLAR

P1

Şikâyet: Sağ el ve sırtta ağrı

Hikâye: Yarım saatten fazla piyano çalıştığı takdirde sağ el başparmağında ve sırtında ağrı oluştuğunu ifade etmiştir.

Fizik Muayene: Her iki el parmak hareketleri doğaldır ve his kaybı ile güçsüzlük yoktur. Sağ el 1. parmak hiperfleksiyonunda önkola yayılan gerilme hissi ve şiddetli ağrı mevcuttur. Sırtta boyun hareketleri sırasında lokalize ağrı tespit edilmiştir.

Tinnel Testi: +

Finkelstein testi:+

EMG: Solda hafif düzeyde karpal tünel sendromu ile uyumlu bulgular mevcuttur.

Sonuç: Solda karpal tünel sendromu ve sağ el bileğinde De Quervain tenosinoviti mevcuttur.

P2

Şikâyet: Bel ağrısı

Hikâye: Öğrencinin özellikle uzun süre piyano çaldığı zaman belinde ağrı oluşmaktadır.

Fizik muayene: Her iki el ve omuz hareketleri doğal; his kaybı ve güçsüzlük yoktur.

Tinnel Testi:-

Finkelstein testi:-

EMG: normal

Sonuç: Belde kronik kas spazmı tespit edilmiştir.

P3

Şikâyet: Sol omuz ve sırt ağrısı, parmaklarda karıncalanma

Hikâye: Öğrencinin 6 aylık süreçte sol omuz ve sırtında ağrı meydana gelmektedir.

Yanısıra enstrümanı uzun süre çaldığında parmaklarında uyuşukluk oluşmaktadır.

Fizik Muayene: Her iki dirsek eklem bağlarında doğuştan gevşeklik mevcuttur.

Parmak hareketleri doğal; his kaybı ve güçsüzlük yoktur. Omuz ve boyun hareketleri sırasında noktasal yayılmayan ağrı tespit edilmiştir.

Tinnel Testi: -

EMG: normal

Sonuç: Sol omuz ve sırtta kronik kas spazmı mevcuttur.

Piyano eğitimi alan öğrenciler de ise rahatsızlığın fazlaca görüldüğü yer omuz, bel ve eller olarak tespit edilmiştir. Çalışma grubunda yer alan 3 öğrenciden ikisi sırt ağrısından şikâyetçi iken 1 öğrenci parmakta karıncalanma hissinin mevcut olduğunu ifade etmiştir. Öğrencilere yapılan muayene ve tetkikler neticesinde 1 öğrencide karpal tünel sendromu ile quervain tenosinoviti, diğer 2 öğrencide ise belde kas spazmı tespit edilmiştir.

4. DEĞERLENDİRME VE SONUÇ

4. 1. SONUÇ

- Keman eğitimi alan öğrencilerde karşılaşılan fizyolojik rahatsızlıklar genel olarak incelendiğinde sağ omuzda, sağ kolda, ve sırtta ağrı; sol el parmaklarında özellikle 1. ve 5. parmakta ağrı ile kasılma ve takılma şeklinde yoğunlaşmaktadır. Yapılan muayeneler neticesinde bu öğrencilerde özellikle sağ kol, omuz ve sırtta kas spazmı, belde kronik mekanik kas spazmı ve sol el 1.parmaklarda De Quervain tenosinoviti ve 5. parmaklarda tetik parmak rahatsızlığının daha sık olduğu, ayrıca bir öğrencinin sol el bileğinde ganglion kisti, bir öğrencide sağ elde karpal tunel sendromu ve bir öğrencide servikal disklerde dejenerasyon saptandığı sonucuna ulaşılmıştır.
- Viyola eğitimi alan öğrencilerde karşılaşılan fizyolojik rahatsızlıklar genel olarak incelendiğinde, şikayetlerin her iki omuzda, kolda, el bileklerinde ve sırtta ağrı ile kasılma olduğu yönünde yoğunlaştığı görülmüştür. Bu genel şikayetlerle birlikte öğrencilerde kas spazmı, her iki elde sinir sıkışması (bilateral karpal tünel sendromu) ve De Quervain tenosinoviti saptandığı sonucuna ulaşılmıştır.
- Çello eğitimi alan öğrencilerde karşılaşılan fizyolojik rahatsızlıklar genel olarak incelendiğinde bir öğrencide iki taraflı belirgin (bilateral karpal tünel sendromu), bir öğrencide ise tek taraflı sinir sıkışması (karpal tünel sendromu), iki öğrencide kas spazmı, bir öğrencide sağ el 1. parmak ve bir öğrencide sol el 5. parmak ile sağ el 4. parmakta tetik parmak saptandığı sonucuna ulaşılmıştır.
- Flüt eğitimi alan öğrencilerde karşılaşılan fizyolojik rahatsızlıklar genel olarak incelendiğinde rahatsızlıkların belirgin olarak omuz, boyun ve sırtta ağrı şekilde görüldüğünü ifade edebilmek mümkündür. Yapılan muayeneler neticesinde bu öğrencilerde özellikle sağ omuz, sırt ve boyunda kas spazmı, kronik mekanik kas spazmı, bir öğrencide sağ biceps kası içerisinde lenf nodu ve karpal tünel sendromu, bir öğrencide sağ el bileğinde ganglion kisti, bir öğrencide sağ el 3. parmak ve sol el 1. parmakta tetik parmak ve bir öğrencide her iki temporomandibuler ekleminde redüksiyonlu subluksasyon saptandığı sonucuna ulaşılmıştır.

- Baęlama eęitimi alan ęrenciler iinde karřılařılan fizyolojik rahatsızlıklar genel olarak incelendięinde bir ęrencide sol el bileęinde ganglion kisti, bir ęrencide solda, bir ęrencide saęda De Quervain tenosinoviti ve bir ęrencide ise her iki el bařparmakta tetik parmak saptandıęı sonucuna ulařılmıřtır.
- Ud eęitimi alan ęrenciler iinde karřılařılan fizyolojik rahatsızlıklar genel olarak incelendięinde bir ęrencide saę kolda biceps tendiniti ve her iki ęrencide de saę el bileęinde karpal tnel sendromu saptandıęı sonucuna ulařılmıřtır.
- Gitar eęitimi alan ęrenciler iinde karřılařılan fizyolojik rahatsızlıklar genel olarak incelendięinde gitar ęrencileri yaygın olarak sırt aęrısı ve omuz aęrısından řikayetidir. Tm sonular incelendięinde sırtta kronik kas spazmı, bir ęrencide bilateral karpal tnel sendromu, bir ęrencinin saę, bir ęrencinin de sol kolunda biceps tendiniti ve bir ęrencide sol el 3. parmak ve saę el 5. parmakta tetik parmak saptandıęı sonucuna ulařılmıřtır.
- Piyano eęitimi alan ęrencilerin rahatsızlıklarının yoęunlařtıęı blgeler omuz, bel ve ellerdir. ęrencilere yapılan muayene ve tetkikler neticesinde belde ve sol omuzda kas spazmı ayrıca bir ęrencide sol bileęinde karpel tnel sendromu ile saę el bileęinde De Quervain tenosinoviti saptandıęı sonucuna ulařılmıřtır.
- alıřma grubundaki ęrencilerin %23,80'inde karpal tnel sendromu, %38,09'unda kronik kas spazmı, %28,57'sinde tetik parmak, %16,66'sında De Quervain tenosinoviti, %7,14'nde Ganglion kisti, %7,14'nde Tendinit ve %7,14'nde dięer fizyolojik rahatsızlıkların (servikal disklerde dejenerasyon, saę biceps kası ierisinde Lenf nodu ve her iki temporomandibuler eklemdede redksiyonlu subluksasyon) olduęu saptanmıřtır. Bu durumla birlikte ęrencilerin %38,60'ında (15 ęrencide) ise birden ok fizyolojik rahatsızlık tespit edilmiřtir.
- alıřma grubunda yer alan 42 ęrencinin 38'inde (%90,48'inde) eřitli fizyolojik rahatsızlıkların olduęu saptanmıřtır. Gerek ęrencilerin řikayetleri gerekse doktorların katılımcılara iliřkin hikayeleri genel olarak deęerlendirildięinde ęrencilerin uyguladıkları algı teknikleri ile uzun sren

çalışma saatleri, fizyolojik rahatsızlıkların ortaya çıkmasında etkili olduğunu göstermektedir. Ayrıca çalgı eğitimi veren öğretmenlerin muhtemel fizyolojik rahatsızlıklarla ilgili farkındalık eksiklikleri ve fizyolojik rahatsızlığa sahip olan öğrencilerin sağlık kurumlarına yönlendirme konusundaki ilgi düzeylerinin söz konusu rahatsızlıkların oluşmasında ve ilerlemesinde etkili olduğu düşünülmektedir.

4. 2. ÖNERİLER

- Ortaya çıkan sonuçlar doğrultusunda problemlerin çözümü için üç aşamalı bir yöntem tercih edilmelidir. Problemin çözümünün birinci aşaması öğrencilere, ikincisi eğitimcilere ve üçüncüsü ise öğretim programlarına dayanmaktadır. Bunlardan birinin eksik olması problemin çözümünde etkinliği azaltacaktır.
- Sporcuların performansları öncesinde antrenman yaptıkları gibi, müzik öğrencileri de çalgılarını çalışmadan önce doğru postürlerini korumaları için genel egzersizler yapabilirler. Boyun, sırt, bel kasları ile el, bilek ve kol kaslarını hazırlayabilirler. Çalışılan çalgının türüne ve hatta eserin teknik seviyesine göre kaslarını güçlendirecek, enduransı (dayanıklılığı) artırıcı egzersizler yapılabilir.
- Çalgı çalmak ve çalgı eğitimi almak dayanıklılık, esneklik, hız ve refleks gerektirmektedir. Bu nedenle müzik eğitimi alan öğrenciler de sporcular gibi uygun egzersizler ve beslenme programları ile bedenlerini her daim hazır durumda tutmalıdırlar.
- Öğrencilerin eğitimini alacakları çalgıların seçimlerinde isteklerinin yanı sıra, boy, el, parmak, omuz, kol, bacak, çene, diş ve dudak yapıları gibi fiziksel özellikleri doğrultusunda ve ilgili doktorlar eşliğinde seçilmesi, karşılaşılabilecek olası fizyolojik rahatsızlıkların önlenmesinde etkili olacaktır.
- Eğitim-öğretim sürecinde gerek öğrenci gerekse öğretmenler, çalgı çalmaya bağlı ağrı, kasılma gibi problemlerin çözümünde ivedilikle doktor kontrolünde bilinçli tedaviye başvurmalıdırlar. Erken teşhisle tedavisi mümkün kalıcı olabilecek birçok fizyolojik rahatsızlığın tedavi edilebileceği unutulmamalıdır.

- Gzel sanatlar liselerinde algı eęitimi alan ęrencilerdeki yař faktrnn, ęrencilerdeki algı eęitimleri srecinde oluřabilecek fizyolojik rahatsızlıkların riskini arttırdıęı bilinmektedir. Bu sebeple gzel sanatlar liselerinde mzik eęitimi alan ęrencilerin algı eęitiminde karřılařabilecek hastalıklara karřı hazırlıklı olmaları iin algı derslerinin ęretim programında fizyolojik rahatsızlıklara iliřkin bilgilere yer verilebilir.
- lkemizdeki algı eęitiminin etkili ve saęlıklı yrtlebilmesi iin mzik eęitimi veren btn kurumlarda algı eęitiminde karřılařılabilecek fizyolojik rahatsızlıklara iliřkin bir dersin yer alması, ęrencilerin profesyonel mesleki yařantılarında olası fizyolojik problemlerle bař edebilmelerine zemin hazırlayacaktır. Bu durumun yanı sıra farklı kademelerde grev yapan tm mzik ęretmenlerine hizmet ii eęitimlerle fizyolojik rahatsızlıklara iliřkin seminerler verilmelidir.

KAYNAKÇA

Akçalı, C. (2006). *Kontrabasistlerde Kas İskelet Sistemi Rahatsızlıkları ve Önleme Yöntemleri*. (Yayımlanmamış Yüksek Lisans Tezi). Yıldız Teknik Üniversitesi/ Sosyal Bilimler Enstitüsü. İstanbul.

<https://tez.yok.gov.tr/UlusalTezMerkezi/tezSorguSonucYeni.jsp>

Algı, S. (2018). Çalgı Eğitimde Karşılaşılan Sağlık Sorunları, *Sosyal Bilimler Dergisi*, 2, 192-208.

Bayraktarkatal, M. (2018). *Müziyenler Kas İskelet Sistemi Hastalıkları: Bireysel ve Enstrüman Kullanımına Yönelik Faktörler ve Müzik Performasına Etkisi*, (Yayımlanmamış Yüksek Lisans Tezi). Boğaziçi Üniversitesi/ Fen Bilimleri Enstitüsü, İstanbul.

<https://tez.yok.gov.tr/UlusalTezMerkezi/tezSorguSonucYeni.jsp>

Buzduğu, M. (2010). *Amatör Müzik Eğitimine Yönelik Öğretmen ve Öğrenci Tutumları*. (Yayımlanmamış Yüksek Lisans Tezi). Afyon Kocatepe Üniversitesi/Sosyal Bilimler Enstitüsü Afyon.

<https://tez.yok.gov.tr/UlusalTezMerkezi/tezSorguSonucYeni.jsp>

Çilden, Ş. (2001). Müzik, Çocuk Gelişimi ve Öğrenme. *Gazi Üniversitesi Gazi Eğitim Fakültesi Dergisi*, 21, 1-8.

Çimen, G. (2003). Çalgı Çalmaya Bağlı Fiziksel Rahatsızlıklar. *Cumhuriyetimizin 80. Yılında Müzik Sempozyumu*. 30-31 Ekim. İnönü Üniversitesi. Malatya. 175-180.

Duranoğlu, N. E. (2015). Çalgı Eğitiminde Görülen Kas ve İskelet Rahatsızlıkları ve Performansa Etkileri Üzerine Öğretmen ve Öğrenci Görüşleri. *Karaelmas Journal of Educational Sciences*, 3, 87-97.

Dündar, M. (2003). Müzik Öğretmeni Yetiştirmede Alanda Eğitim. *Gazi Üniversitesi Eğitim Fakültesi Dergisi*, 23(1). 59-67.

Işıntaş Arık, M. (2012). *Gitar Çalan Müziyenlerde Üst Ekstremitte Kas-İskelet Sistemine Ait Problemlerin Giderilmesi ve Performansın Arttırılmasına Yönelik Egzersiz Eğitim Programının Etkinliği*. (Yayımlanmamış Doktora Tezi). Hacettepe Üniversitesi/Sağlık Bilimleri Enstitüsü. Ankara.

<https://tez.yok.gov.tr/UlusalTezMerkezi/tezSorguSonucYeni.jsp>

Karabulut, G. (2009). *Eđitim Fakóltesi M¼zik Eđitimi Anabilim Dalı 1. ve 3. Sınıf Öđrencilerinin Piyano Dersine Yönelik Tutumlarının İncelenmesi*. (Yayımlanmamış Yüksek Lisans Tezi). Gazi Üniversitesi/Eđitim Bilimleri Fakóltesi. Ankara.

<https://tez.yok.gov.tr/UlusalTezMerkezi/tezSorguSonucYeni.jsp>

Karasar, N. (2002). *Bilimsel Arařtırma Yöntemi*, Ankara: Nobel.

Leblebiciođlu, G. (2005). Enstürimantalist Müzisyenlerde El Sorunları. *Musiki Dergisi*. <http://www.musikidergisi.net/?p=1000>

Mathes, S. J. (2006). *Mathes Plastic Surgery the Hand And Upper Limb*. Part 1-2, İngiltere: Hentz.

Özen, N. (2004). Çalgı Eđitiminde Yararlanılan Müzik Eđitimi Yöntemleri. *Gazi Üniversitesi Gazi Eđitim Fakóltesi Dergisi*, 24, 57-63.

Uçan, A. (2005). *M¼zik Eđitimi Temel Kavramlar - İlkeler- Yaklaşımlar ve Türkiye'deki Durum*. 3. Basım. Ankara: Evrensel.

Uluç, Ç. (2006). *G¼zel Sanatlar Liselerinde Keman Eđitiminde Karşılaşılan Sorunlar ve Çözüm Önerileri*. (Yayımlanmamış Yüksek Lisans Tezi). Trakya Üniversitesi/Sosyal Bilimler Enstitüsü. Edirne.

<https://tez.yok.gov.tr/UlusalTezMerkezi/tezSorguSonucYeni.jsp>

Yađışan, N. (2002). Farklı Bir Alanın Profesyonel Sporcuları. *Gazi Eđitim Fakóltesi Dergisi*, 22, 183-194.

Yađışan, N. (2015). Çalgı İcracılarında Kas ve İskelet problemleri ve Nedenleri. *Selçuk Üniversitesi Sosyal Bilimler Enstitüsü Dergisi*, 11, 561-574.

Yazıcı, D. (2017). *G¼zel Sanatlar Lisesi Öđrencilerinin Alan Dışı Ders - Başarılarının İncelenmesi (Nevit Kodallı G¼zel Sanatlar Lisesi Örneđi)*. *Uluslararası Kültürel ve Sosyal Arařtırmalar Dergisi (UKSAD)*, 1, 282-299.



EK-1

RESMİ İZİNLER



T.C
ALTINORDU KAYMAKAMLIĞI
İlçe Milli Eğitim Müdürlüğü

Sayı : 58336873-903.01-E.5167586
Konu :İzin

12.03.2019

PENPE-İZZET ŞAHİN GÜZEL SANATLAR LİSESİ MÜDÜRLÜĞÜNE

İlgi : a) 06/03/2019 tarihli ve 23441861-903.01-E.4744447 sayılı yazınız.
b) Kaymakamlık Makamının 11/03/2019 tarihli ve 58336873-903.01-E.5155948 sayılı oluru.

Okulunuz Piyano Öğretmeni Tuncay TOSUN'un çalgı eğitiminde karşılaşılan fizyolojik rahatsızlıklar kapsamında yüksek lisansında tez çalışma gurubu olarak belirlediği aynı okul 11/A ve 12/A sınıfı öğrencilerinin çalgı çalarken karşılaştıkları parmak, el, bilek, kol, omuz ve boyun ağrıları ile ilgili 06/03/2019 tarihinde ilgili okul müdürlüğüne ait 52 RE 341 plakalı araç ile Ordu Devlet Hastanesinde muayenelerinin yapılması ile ilgili ilgi (b) olur ekte gönderilmiştir.

Gereğini bilgilerinize rica ederim.

Abdulkadir POLAT
Müdür a.
Şube Müdürü

Ek: Olur (1 sayfa)

**Bu belgenin aslı
Elektronik imzalıdır.**

Düz Mah. Süleyman Felek Cad. Yenigün Sok. No:A/2 Altınordu/ORDU Ayrıntılı bilgi için: H.TÜYSÜZ V.H.K.İ (Mes. ve Tek. Eğitim)
Elektronik Ağ: www.meb.gov.tr Tel: (0452) 210 11 24 -149
e-posta:altinordu52@meb.gov.tr Faks: (0452) 210 11 23

Bu evrak güvenli elektronik imza ile imzalanmıştır. <https://evraksorgu.meb.gov.tr> adresinden b2a9-cc75-3f3f-a584-b115 kodu ile teyit edilebilir.



T.C
ALTINORDU KAYMAKAMLIĞI
İlçe Milli Eğitim Müdürlüğü

Sayı : 58336873-903.01-E.5155948
Konu : İzin

11/03/2019

KAYMAKAMLIK MAKAMINA

İliği: Penpe-İzzet Şahin Güzel Sanatlar Lisesi Müdürlüğünün 06/03/2019 tarihli ve 23441861- 903.01-E.4744447 sayılı yazısı.

Penpe-İzzet Şahin Güzel Sanatlar Lisesi Piyano Öğretmeni Tuncay TOSUN'un çalgı eğitiminde karşılaşılan fizyolojik rahatsızlıklar kapsamında yüksek lisansında tez çalışma gurubu olarak belirlediği aynı okul 11/A ve 12/A sınıfı öğrencilerinin çalgı çalarken karşılaştıkları parmak, el, bilek, kol, omuz ve boyun ağrıları ile ilgili 06/03/2019 tarihinde ilgili okul müdürlüğüne ait 52 RE 341 plakalı araç ile Ordu Devlet Hastanesinde muayenelerinin yapılması (veli muvaffakiyetleri ilgili okul müdürlüğünde saklanması) belirtilen gün öğrencilerin izinli, ilgili öğretmenin ise görevli izinli sayılması Müdürlüğümüzce uygun görülmektedir.

Makamlarınızca da uygun görülmesi halinde olurlarınıza arz ederim.

Hasan ACU
İlçe Milli Eğitim Müdürü

OLUR
11/03/2019

Niyazi ERTEN
Kaymakam

**Bu belgenin aslı
Elektronik imzalıdır.**


Düz Mah. Süleyman Felek Cad. Yenigün Sok. No:A/2 Altınordu/ORDU Ayrıntılı bilgi için: H.TÜYSÜZ V.H.K.İ (Mes. ve Tek. Eğitim)
Elektronik Ağ: www.meb.gov.tr Tel: (0 452) 210 11 24 -149
e-posta: altinordu52@meb.gov.tr Faks: (0 452) 210 11 23

Bu evrak güvenli elektronik imza ile imzalanmıştır. <https://evraksorgu.meb.gov.tr> adresinden b182-5528-31ee-8f26-06c0 kodu ile teyit edilebilir.

EK-2

ÖRNEK OLARAK SEÇİLEN TETKİKLER

Tablo 2 Ultrasonografi (USG) Örneği

B.K1		T.C. SAĞLIK BAKANLIĞI ORDU DEVLET HASTANESİ Hasta Tetkik Raporu			
Ad Soyad:	██████████	Kimlik No:	██████████		
Kabul No / Arşiv No:	12329892 / 583633	Doğum Tarihi:	██████████		
Cinsiyeti:	ERKEK	Baba Adı:	██████████		
Klinik:	Ortopedi Pol. 6 (OrduDH)	İstek Yapan Doktor:	FERHAT ŞENTÜRK		
Cihaz:	Çınar Köprülü	Çekim Tarihi:	14.03.2019 11:35:00		
İşlem Adı:	Yüzeysel Doku Us	Randevu Tarihi:	0		
Ön Tanı:		Klinik Bulgu:	j		
Tanı:	M65.14: Enfektif (teno) sinovit, diğer, el				
<p>Sol el bilek lateral kesimde cilt altı yağ doku içerisinde 7x3.5 mm boyutlarında kistik lezyon izlendi (ganglion kisti). Sol el 1. parmak ekstansör tendon çevresinde hipoekoik ödem alanları izlenmiştir.</p>					
Rapor Yazan Doktor:	ÇINAR KÖPRÜLÜ Uzm.Dr.	Rapor Tarihi:	14.03.2019 11:34:00		
Rapora Eşlik Eden Doktorlar:		Rapor Asistanları:			

Tablo 3 Elektromiyografi (EMG) Örneği

**Ç.K2 ORDU DEVLET HASTANESİ
ENMG LABORATUARI**

Patient Information

ID	2019-1263	In/Out Patient	(UnKnown)
Name		Refer. Dept.	(Unknown)
Date of Birth		Physician	(Unknown)
Age	18	Examination Date	06/03/2019
Sex	Male	Examination No.	
Height		Examined by	
Weight			
BIL.KTS?			

Motor Nerve Conduction Study

Site	Latency (ms)	Amplitude	Area	Segment	Distance (mm)	Interval (ms)	NCV (m/s)	NCV N.D.
Median, L								
Wrist	3.76ms	7.62mV	29.56mVms	Wrist		3.76ms		
Elbow	7.96ms	8.45mV	32.66mVms	Wrist - Elbow	230mm	4.20ms	54.8m/s	
Median, R								
Wrist	3.48ms	8.51mV	34.71mVms	Wrist		3.48ms		
Elbow	7.94ms	8.04mV	32.85mVms	Wrist - Elbow	240mm	4.46ms	53.8m/s	
Ulnar, R								
Wrist	2.84ms	10.75mV	30.23mVms	Wrist		2.84ms		
Elbow	6.86ms	9.97mV	31.38mVms	Wrist - Elbow	260mm	4.02ms	64.7m/s	

F-wave Study

Nerve	Stim.Site	F-Lat.	F-Lat. N.D.	M Lat.	F-M Lat.	F-Occurr.	Distance	FWCV	N.D.
Median	L Wrist	28.6ms				3/10,30%			
Median	R Wrist	27.1ms				1/7,14%			
Ulnar	R Wrist	29.8ms				3/5,60%			

Sensory Nerve Conduction Study

Site	Latency (ms)	Amplitude	Area	Segment	Distance (mm)	Interval (ms)	NCV (m/s)	NCV N.D.
Median, L								
Wrist	2.9ms	46.70uV	5.23uVms	Wrist	130mm	2.90ms	44.8m/s	
Ulnar, L								
Wrist	2.38ms	46.10uV	1.79uVms	Wrist	120mm	2.38ms	50.4m/s	
Median, R								
Wrist	2.84ms	56.40uV	3.92uVms	Wrist	130mm	2.84ms	45.8m/s	
Ulnar, R								
Wrist	2.14ms	53.00uV	3.44uVms	Wrist	120mm	2.14ms	56.1m/s	

SONUC

BU INCELEMEDE;
 İKİ YANLI MEDIAN SINIRLEIRN DAP TEPE LA TANSLARI ULNAR SINIRLERE ORANLA HAFIF UZUN VE İLETİ HIZLARI HAFIF YA VAS BULUNDU
 DİĞER SINIR İLETİLERİ NORMALDİ
 BU VERİLER, İKİ YANLI HAFİF DÜZEYDE KARPAL TUNEL SENDROMU İLE UYUMLUDUR
 SA YGILARIMLA
 DR. TAMER YAZAR

Tablo 4 Ultrasonografi (USG) Örneđi

F.K2		T.C. SAĐLIK BAKANLIĐI ORDU DEVLET HASTANESİ			
		Hasta Tetkik Raporu			
Ad Soyad:		Kimlik No:			
Kabul No / Arşiv No:	12296909 / 281418	Dođum Tarihi:			
Cinsiyeti:	KADIN	Baba Adı:			
Klinik:	Ortopedi Pol. 2 (OrduDH)	İstek Yapan Doktor:	ZAFER SOLAK		
Cihaz:	Lütfü Topkaya	Çekim Tarihi:	14.03.2019 10:01:00		
İşlem Adı:	Yüzeyel Doku Us	Randevu Tarihi:	0		
Ön Tanı:		Klinik Bulgu:	vcvc		
Tanı:	Z00.8: Genel muayeneler, diđer				
Biceps kas medial kesiminde ~7.5x4mm boyutlarında reaktif vasıflı lenf nodu izlenmiştir.					
Rapor Yazan Doktor:	ÇINAR KÖPRÜLÜ Uzm.Dr.	Rapor Tarihi:	14.03.2019 10:01:00		
Rapora Eşlik Eden Doktorlar:		Rapor Asistanları:			

Tablo 5 Ultrasonografi (USG) Örneđi

T.C. SAĐLIK BAKANLIĐI ORDU DEVLET HASTANESİ		Hasta Tetkik Raporu	
 T.C. Sağlık Bakanlığı			
P.K1			
Ad Soyad:	██████████	Kimlik No:	██████████
Kabul No / Arşiv No:	12296882 / 1416504	Dođum Tarihi:	██████████
Cinsiyeti:	KADIN	Baba Adı:	██████████
Klinik:	Ortopedi Pol. 2 (OrduDH)	İstek Yapan Doktor:	ZAFER SOLAK
Cihaz:	Çınar Köprülü	Çekim Tarihi:	14.03.2019 10:32:00
İşlem Adı:	Yüzeyel Doku Us	Randevu Tarihi:	0
Ön Tanı:		Klinik Bulgu:	ghjgjhj
Tanı:	Z00.8: Genel muayeneler, diđer		
Sađ el bilek lateral kesiminde tendon çevresinde ~ 1.3 mm kalınlığında mayi izlenmiştir (tendinit).			
Rapor Yazan Doktor:	ÇINAR KÖPRÜLÜ Uzm.Dr.	Rapor Tarihi:	14.03.2019 10:32:00
Rapora Eşlik Eden Doktorlar:		Rapor Asistanları:	

Tablo 6 Magnetic Rezonans Görüntüleme (MRG) Örneği

2.03.2019

Hasta Tetkik Raporu

G.K1

T.C. SAĞLIK BAKANLIĞI ORDU DEVLET HASTANESİ
Hasta Tetkik Raporu



Ad Soyad:		Kimlik No:	
Kabul No / Arşiv No:	12298934 / 1615546	Doğum Tarihi:	
Cinsiyeti:	KADIN	Baba Adı:	
Klinik:	Ortopedi Pol. 2 (OrduDH)	İstek Yapan Doktor:	ZAFER SOLAK
Cihaz:	MR	Çekim Tarihi:	
İşlem Adı:	Mr, Eklem Tek	Randevu Tarihi:	0
Ön Tanı:		Klinik Bulgu:	gfghfghgh
Tanı:	M79.61: Ekstremitte ağrısı, omuz bölgesi		

Tarih : 06/03/2019

ID : 36536061178

Hasta Adı

SOL OMUZ MR INCELEMESİNDE:

Teknik:

FSE T1 Koronal,

Fat Sat PD Koronal, Sagittal, Axial

Akromioklaviküler eklem ilişkisi normal olup subakromial mesafe normal genişliktedir. **Akromion tip 1 akromion ile uyumludur.**
Glenohumeral eklem mesafesi ve glenoid fossa kemik yapılar normal sınırlardadır.
Humerus başı normal olarak izlenmektedir.
Supraspinatus, infraspinatus, subscapularis ve teres minör tendonları devamlılıkları, kalınlıkları ve sinyal intensiteleri korunmuş olarak izlenmektedir.
Labrum konturları düzenli olup formasyonu ve sinyal dağılımı normal olarak izlenmektedir. Labral kompleks normal görünümündedir.
Biceps tendonunda belirgin bütünlük kaybı saptanmamış olup çevresinde sıvı artışı mevcuttur (tenosinovit?).
Subskapularis resesinde hafif sıvı artışı izlendi.
Eklem içinde ve eklem çevresi diğer bursalarda sıvı kolleksiyonuna rastlanmamıştır.
Eklem çevresi kaslar ve kaslar arası fasiyal planlar normal olarak izlenmektedir.
Omuz ekleminde inceleme alanına giren diğer kemik yapıların kortikomedüller sinyal intensiteleri normal olarak izlenmektedir.




Bu raporun elektronik imzalı kopyasını aşağıdaki adresten indirebilirsiniz. <http://pacsrapor.com/?>

getpdf=ORDU_MR:07f35b3cbfcc96da9629fb903fdfe834

Rapor Yazan Doktor:	HAYATİ ERGÜR Uzm.Dr.	Rapor Tarihi:	11.03.2019 11:28:00
Rapora Eşlik Eden Doktorlar:		Rapor Asistanları:	

Tablo 7 Magnetic Rezonans Görüntüleme (MRG) Örneği


12.03.2019	Hasta Tetkik Raporu		
F.K8	T.C. SAĞLIK BAKANLIĞI ORDU DEVLET HASTANESİ Hasta Tetkik Raporu		
Ad Soyad:	[REDACTED]	Kimlik No:	[REDACTED]
Kabul No / Arşiv No:	12298358 / 1913776	Doğum Tarihi:	[REDACTED]
Cinsiyeti:	KADIN	Baba Adı:	[REDACTED]
Klinik:	Ortopedi Pol. 2 (OrduDH)	İstek Yapan Doktor:	ZAFER SOLAK
Cihaz:	MR	Çekim Tarihi:	
İşlem Adı:	Mr, Diğer	Randevu Tarihi:	0
Ön Tanı:		Klinik Bulgu:	k
Tanı:	M25.5: Eklem ağrısı		
Tarih : 06/03/2019 ID : 41989612976 Hasta Adı : [REDACTED]			
Temporomandibular Eklem MR. İnceleminde ; Tetkikte ; T1 + T2 Saggital + T1 Koronal sekanslar uygulanmıştır.			
Her iki temporomandibular eklem diski sağda belirgin olmak üzere ağız kapalı pozisyonda normal lokalizasyonun anteriorunda yer almaktadır. Ağız açık pozisyonda her iki temporomandibular eklem diski normal konumunda izlenmiştir. Görünüm bilateral redüksiyonlu anteriora sublüksasyon açısından şüphe uyandırmıştır. Hastanın kliniği, muayene bulguları ile birlikte değerlendirilmesi önerilir.			
	Bu raporun elektronik imzalı kopyasını aşağıdaki adresten indirebilirsiniz. http://pacrapor.com/?		
getpdf=ORDU_MR:b6582ab2cd2e16cbac2997cb1fae0fc0			
Rapor Yazan Doktor:	HAYATİ ERGÜR Uzm.Dr.	Rapor Tarihi:	11.03.2019 11:36:00
Rapora Eşlik Eden Doktorlar:		Rapor Asistanları:	
http://10.52.144.132/SARUS.RIS/forms/examination/print/337555			

Tablo 8 Magnetic Rezonans Görüntüleme (MRG) Örneği

Hasta Tetkik Raporu

K. K9

T.C. SAĞLIK BAKANLIĞI ORDU DEVLET HASTANESİ
Hasta Tetkik Raporu




Ad Soyad:	[REDACTED]	Kimlik No:	[REDACTED]
Kabul No / Arşiv No:	12296892 / 1429459	Doğum Tarihi:	[REDACTED]
Cinsiyeti:	KADIN	Baba Adı:	[REDACTED]
Klinik:	Ortopedi Pol. 2 (OrduDH)	İstek Yapan Doktor:	ZAFER SOLAK
Cihaz:	MR	Çekim Tarihi:	11.03.2019 00:00:00
İşlem Adı:	Mr, Vertebra, Servikal	Randevu Tarihi:	0
Ön Tanı:		Klinik Bulgu:	tytyuygy
Tanı:	M54.2: Boyun ağrısı Z00.8: Genel muayeneler, diğer		

Tarih : 06/03/2019
ID : 21728545284
Hasta Adı : [REDACTED]

SERVİKAL MR İNCELEMESİNDE:

Teknik:
FSE T1 Sagittal,
FSE T2 Sagittal,
GE T2 Axial

Atlantoaksiyal eklem ilişkisi normaldir.
Servikal aks hafif düzleşmiştir.
Vertebra korpus yükseklikleri korunmuş olup, kortikal ve meduller sinyal intensitelerinde anlamlı bir değişiklik saptanmamıştır. Posterior elemanlar bütünlük ve devamlılıklarında bozulma izlenmemiştir.
C2-3, C3-4, C4-5 disklerinde dejenerasyona sekonder sinyal kayıpları izlendi.
Disk konturlarında end plate dışına taşma izlenmemiştir. Nöral foramenler açıktır.
Faset ve unkovertebral eklemler normal görünümündedir.
Paravertebral yumuşak dokular, kaslar ve kaslar arası fasiyal planlar normal görünümündedir.
Spinal kord kalınlığı, sinyal intensitesi normal olarak izlenmektedir.
Spinal kanal genişliği normal olarak izlenmektedir.
Nazofarenks posterior duvarda kalınlaşma ve milimetrik retansiyon kistleri izlendi.



Bu raporun elektronik imzalı kopyasını aşağıdaki adresten indirebilirsiniz. http://pacsrapor.com/?getpdf=ORDU_MR:e3f52ef960bc2f8e77ccb3ccface38a0

Rapor Yazan Doktor:	HAYATI ERGÜR Uzm.Dr.	Rapor Tarihi:	11.03.2019 11:27:00
Rapora Eşlik Eden Doktorlar:		Rapor Asistanları:	

Tablo 9 Ultrasonografi (USG) Örneđi

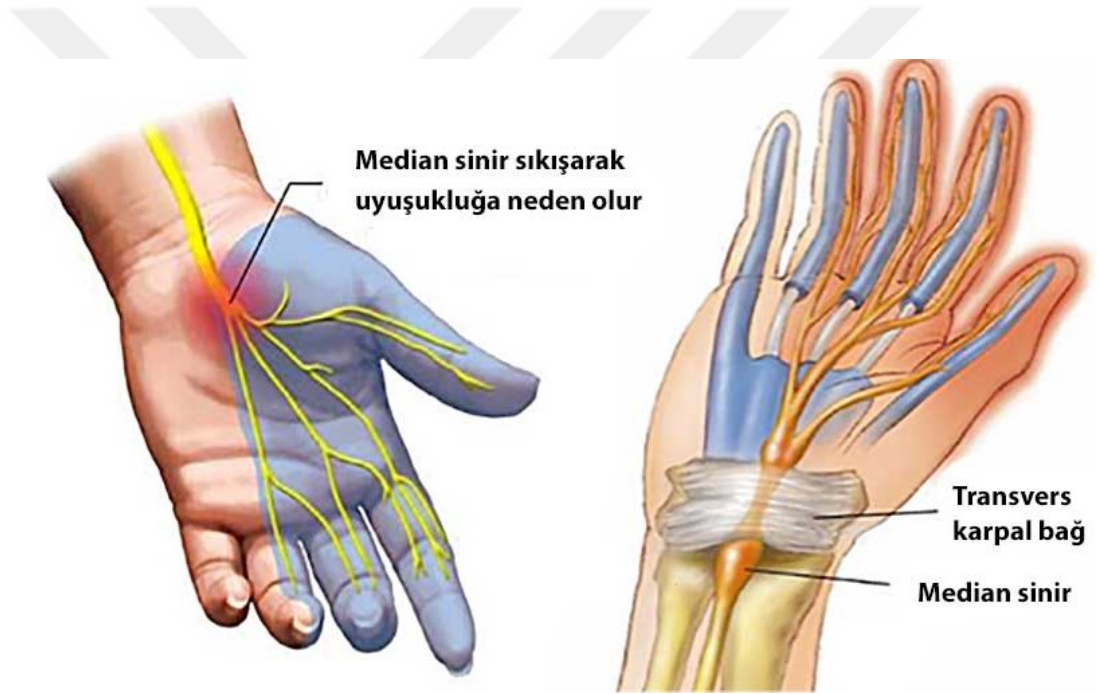V.K2	T.C. SAĐLIK BAKANLIĐI ORDU DEVLET HASTANESİ		
	Hasta Tetkik Raporu		T.C. Sağlık Bakanlığı
Ad Soyad:	██████████	Kimlik No:	10 ██████████
Kabul No / Arşiv No:	12296732 / 271955	Dođum Tarihi:	26 ██████████
Cinsiyeti:	ERKEK	Baba Adı:	D ██████████
Klinik:	Ortopedi Pol. 2 (OrduDH)	İstek Yapan Doktor:	ZAFER SOLAK
Cihaz:	Çınar Köprülü	Çekim Tarihi:	14.03.2019 11:11:00
İşlem Adı:	Yüzeyel Doku Us	Randevu Tarihi:	0
Ön Tanı:		Klinik Bulgu:	dfgdfghf
Tanı:	M65.4: Radial stiloid tenosinovit [de Quervain]		
Sađ el 1. parmak proksimal kesiminde tendon çevresinde minimal mayii izlenmiştir (tendinit).			
Rapor Yazan Doktor:	ÇINAR KÖPRÜLÜ Uzm.Dr.	Rapor Tarihi:	14.03.2019 11:12:00
Rapora Eşlik Eden Doktorlar:		Rapor Asistanları:	



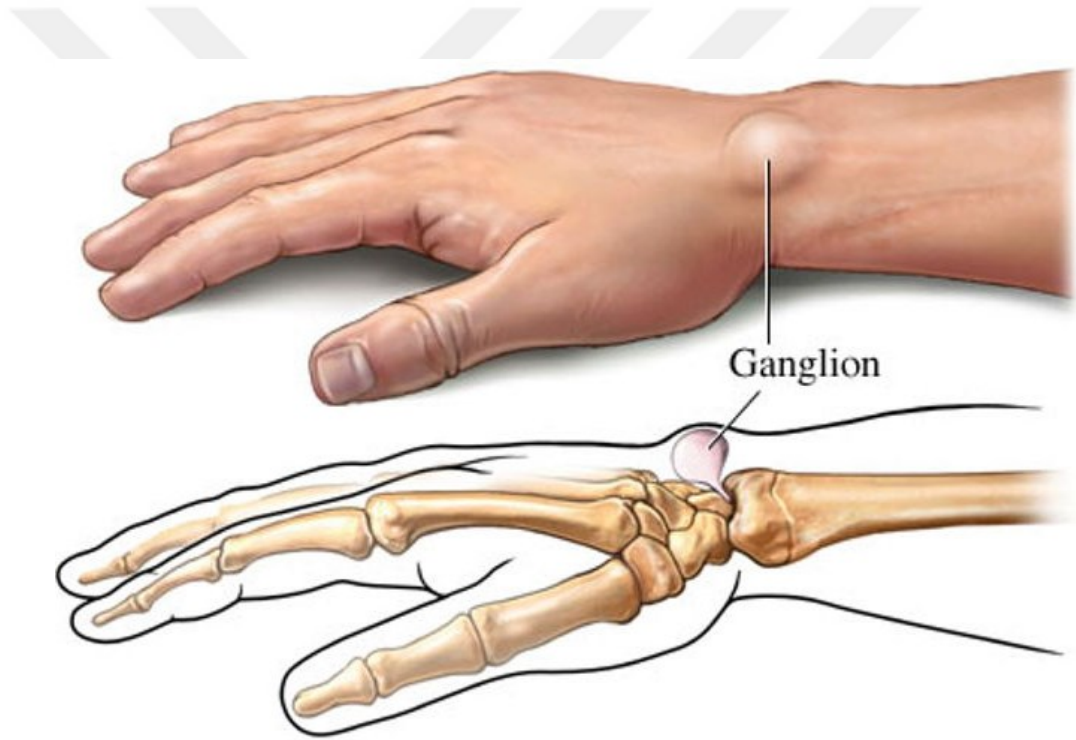
EK-3

**FİZYOLOJİK RAHATSIZLIKLARA
İLİŞİKİN GÖRSELLER**

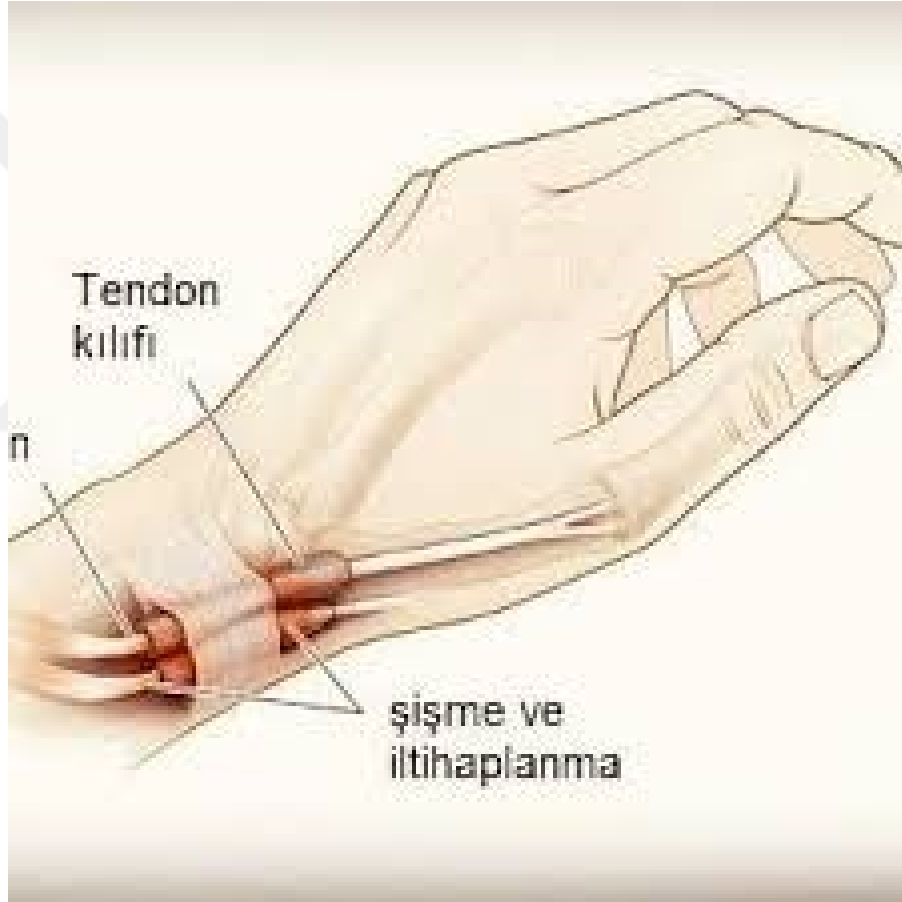Görsel 1. Karpal Tünel Sendromu



Görsel 2. Ganglion Kisti



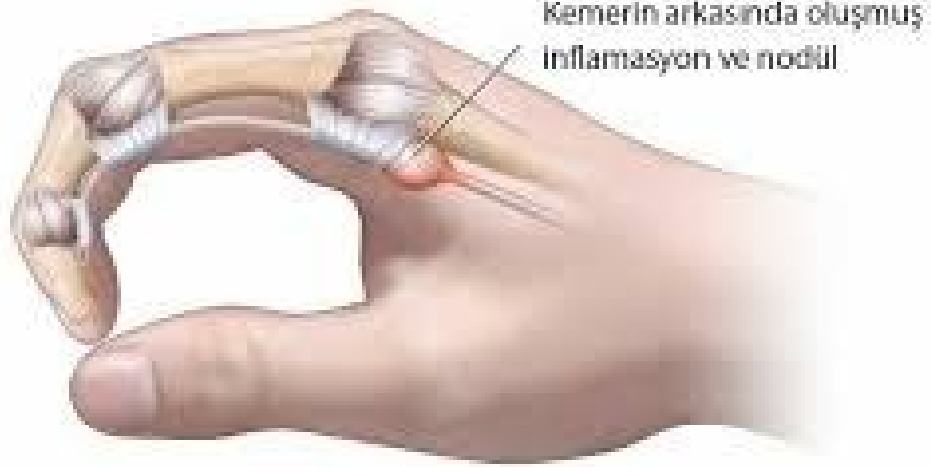Görsel 3. De Quervain



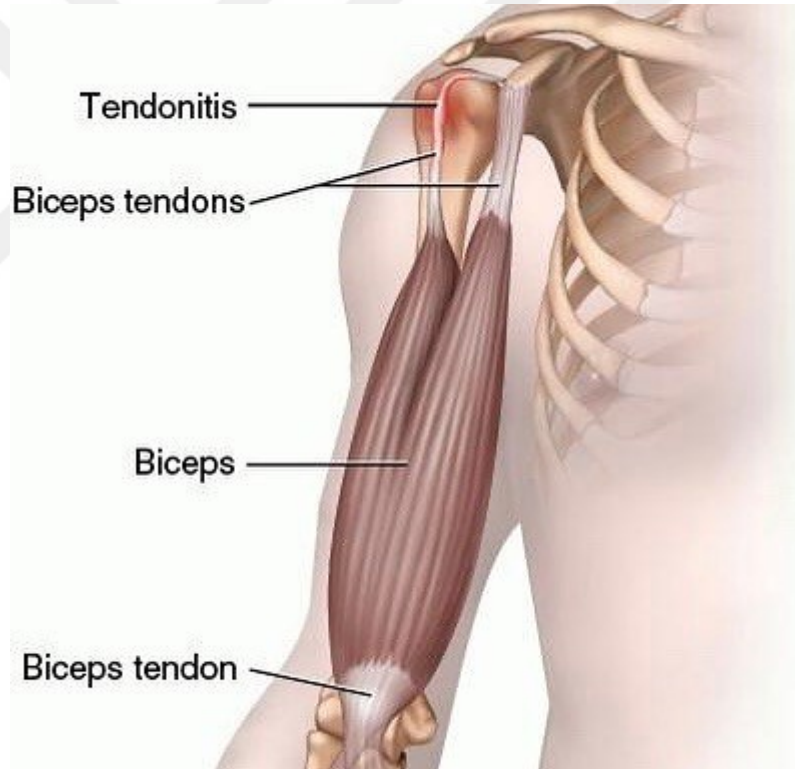
Görsel 4. Tetik Parmak



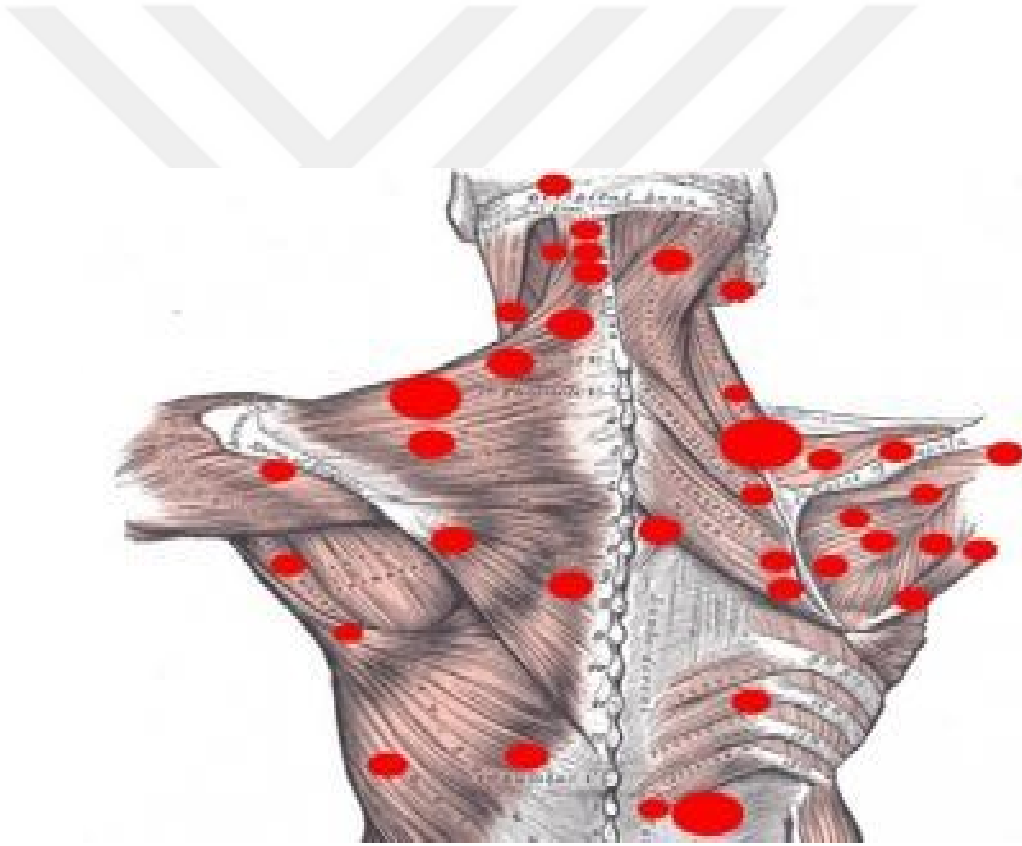
Tetik Parmak



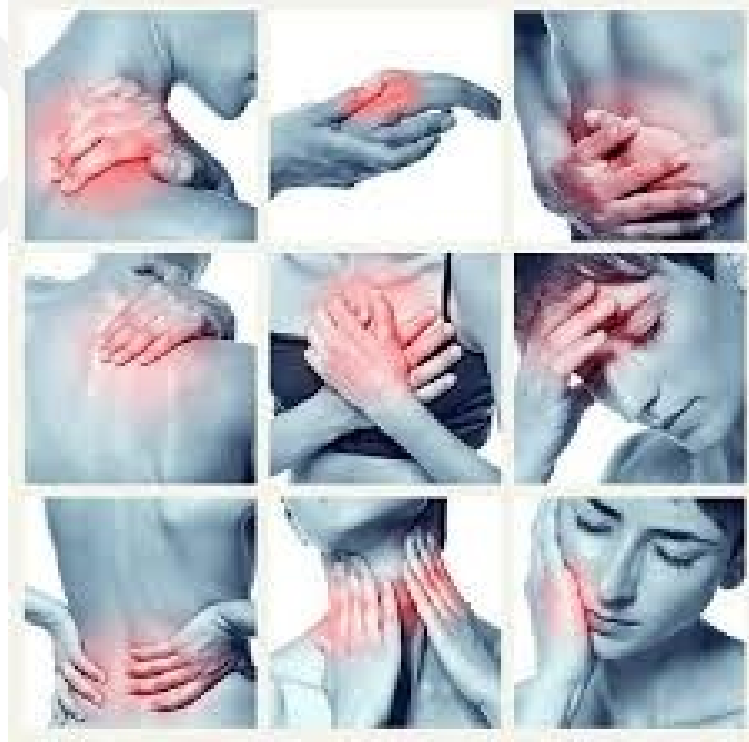Görsel 5. Biceps Tendiniti



Görsel 6. Sırt Kas Spazmı



Görsel 7. Kas Spazmı



ÖZGEÇMİŞ

Kişisel Bilgiler	
Adı-Soyadı	Tuncay TOSUN
Doğum Yeri-Tarihi	Samsun - 1977
Eğitim Durumu	
Lisans Öğrenimi	Erciyes Üniversitesi – Güzel Sanatlar Fakültesi Müzik Bilimleri
Yüksek Lisans	
Bildiği Yabancı Diller (varsa)	
Bilimsel Faaliyetleri (varsa)	
İş Deneyimi	
Stajlar	
Projeler	
Çalıştığı Kurumlar	Ordu İzzet Penpe Şahin Güzel Sanatlar Lisesi
İletişim	
E-Posta Adresi	ladiyez@hotmail.com
Tarih	